Внутриутробный гидронефроз

Студент 4 курса Алекперова Сабина

Студент 4 курса Гасанова Роя

Гидронефроз в целом

- Гидронефроз (греч. hydōr – вода, nephros – почка) – заболевание почки, обусловленное нарушением проходимости лоханочно-мочеточникового соустья, приводящее к затруднению оттока мочи и расширению чашечно-лоханочной системы почки.

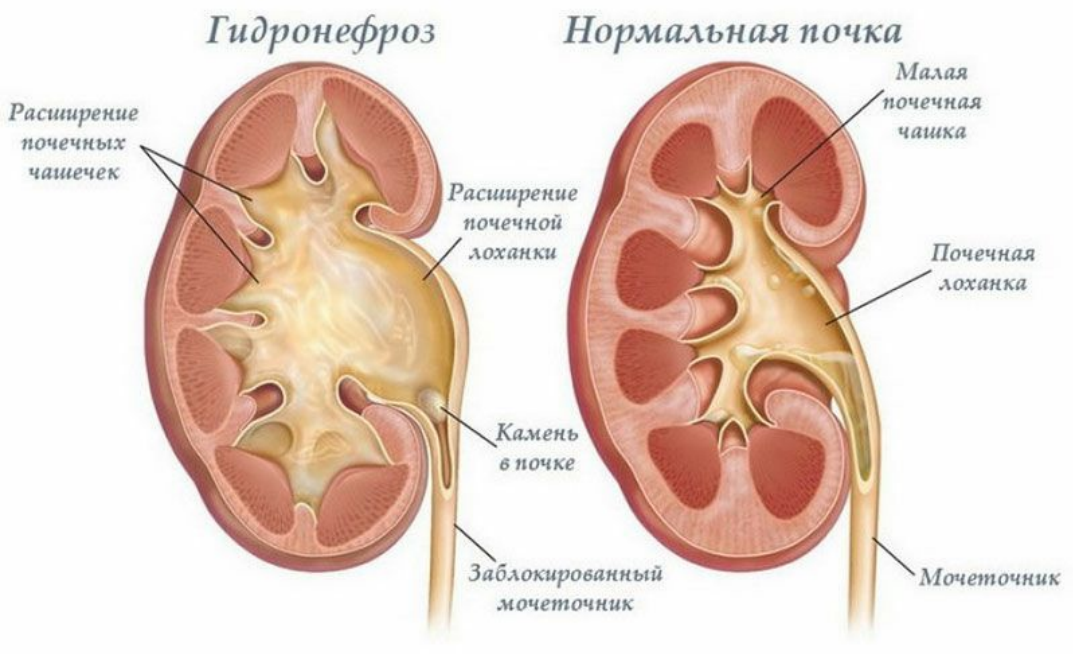

Классификация

- Первичный – врожденный, как результат порока развития почки или верхнего

отдела мочеточника.

- Вторичный – приобретенный, как осложнение основного заболевания.

Врождённый гидронефроз

- Это гидронефроз формирующийся в пренатальном периоде.

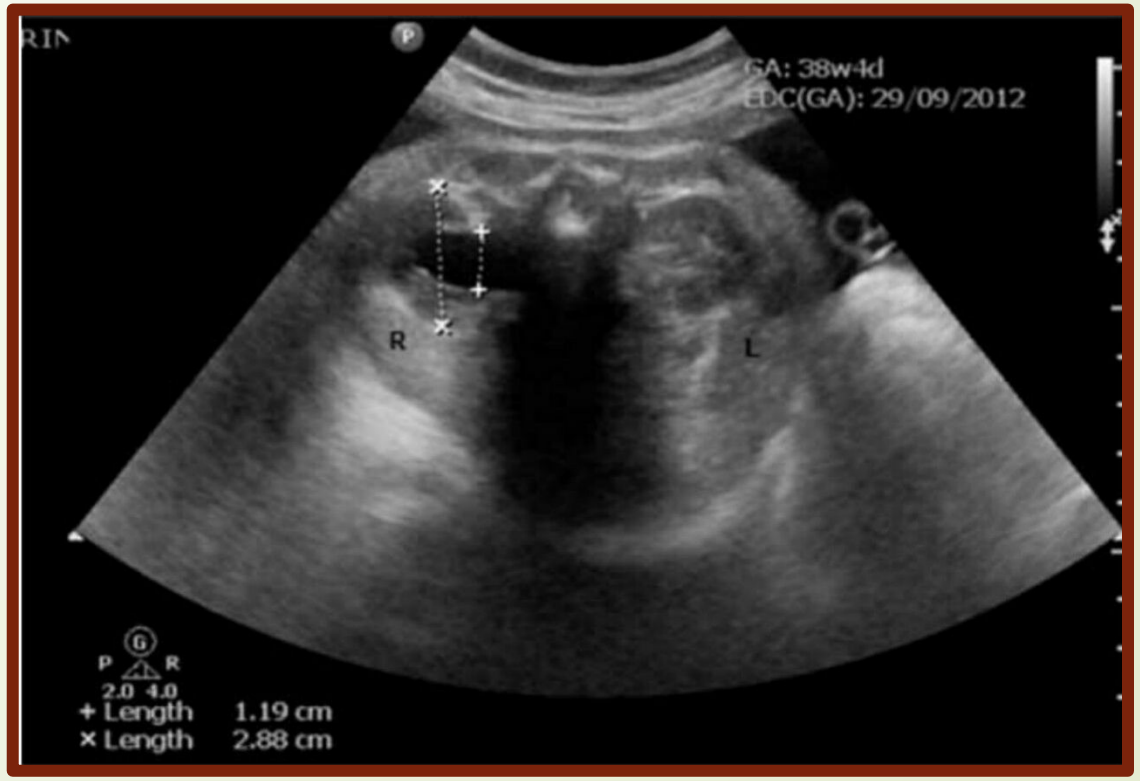

Этиология

Этиология	Частота
Временная/физиологическая	50-70%
Обструкция лоханочно-мочеточникового сужения	10-30%
Пузырно-мочеточниковый рефлюкс	10-40%
Обструкция мочеточниково-пузырного сужения	5-15%
Поликистозная дисплазия почек	2-5%
Задние уретральные клапаны	1-5%
Уретероцеле	1-5%
Другие патологии мочеточника	<1%

Обструкции

Внутренние причины

- Структурные изменения стенки мочеточника и лоханк, приводящие кнарушению уродинамики в данной области (эмбриональное нарушение формирования гладкомышечного слоя мочеточника и нервных окончаний в данной области, повреждение холинэргической и адренэргической иннервации, высокое отхождение мочеточника, эмбриональные спайки)

Внешние причины

Врождённые аномалии определяющие внешнюю компрессию в данной области

- Вазоуретеральный конфликт (пересекающий нижний полярный сосуд, ретрокавальное рвсположение мочеточника)
- На фоне ротации почки
- На фоне удвоения мочеточника

Патогенез

- На I стадии – лёгкая - гидронефроза выявляется расширение лоханки почки (пиелоэктазия).
- II стадия – средняя - характеризуется расширением не только лоханки, но и чашечек почки. На этой стадии начинает страдать ткань почки, начинаются ее повреждение и атрофия.
- III стадия – тяжёлая - финал развития гидронефроза. Почка полностью атрофируется, перестает функционировать и превращается, по сути, в тонкостенный мешок.

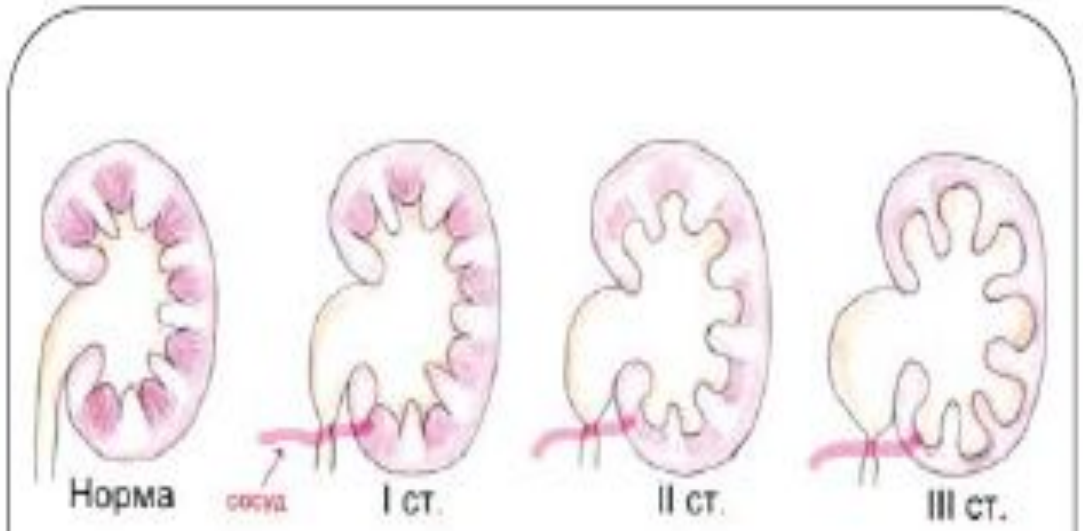

Рис. 2. Стадии развития гидронефроза, вызванного наличием дополнительного сосуда в области лоханочно-мочеточникового сегмента (ЛМС)

Диагностика

Пренатально

- УЗИ
- Кариотипирование генома

Постнатально

- УЗИ
- МРТ
- Динамическая сцинтиграфия
- Микционная цистография
- Картирование генома

Пренатальная диагностика

Таблица 1. *Градация тяжести гидронефроза*

	СРОК БЕРЕМЕННОСТИ	
Степень гидронефроза	**II триместр**	**III триместр**
легкая	4<7мм	7<9мм
умеренная	7≤10мм	9≤15мм
тяжелая	>10мм	>15мм

Таблица 2. *Частота степеней антенатального гидронефроза*

Тяжесть гидронефроза	% антенатального гидронефроза
Легкая	56.7-88
Умеренная	10.2-29.8
Тяжелая	1.5-13.4

SFUклассификация гидронефроза у детей						
Степень	характер расширения почечного синуса	Уро-грамма	УЛЬТРАЗВУКОВАЯКАРТИНА			
SFU 0	не расщеплен					
SFUI	расширена только лоханка					
SFU II	внутрипочечное заполнение лоханки					
SFU II	расширение лоханки и больших чашечек		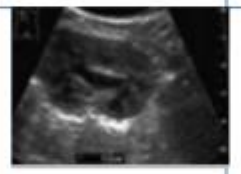			
SFU III	расширение лоханки и больших и малых чашечек, паренхима сохранена					
SFU IV	расширение лоханки и больших и малых чашечек, паренхима истончена		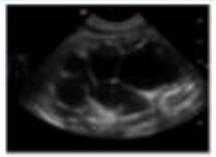			

Рис.2. *Ультразвуковая классификация гидронефроза Ассоциации Фетальной Урологии.*

Пренатальная диагностика

Таблица 6. *Стратификация риска у плодов с антенатально выявленным расширением мочевых путей*

ДАННЫЕ АНТЕНАТАЛЬНОГО УЗИ			
16-27 НЕД. ПЗР 4-7 ММ	≥28 НЕД. ПЗР 7<10 ММ	16-27 НЕД. ПЗР ≥7 ММ	≥28 НЕД. ПЗР ≥10 ММ
Отсутствие расширения чашечек или изолированное расширение больших чашечек		Расширение малых чашечек	
		Ненормальная толщина паренхимы	
		Ненормальная структура паренхимы	
		Расширение мочеточника	
		Анатомические нарушения со стороны мочевого пузыря	
		Маловодие	
Низкий риск **A_1**		Повышенный риск A_{2-3}	

Постнатальная диагностика

- При УЗД врождённого гидронефроза в постнатальном периоде изучают продольный и поперечный размеры почки, толщину и структуру паренхимы, размеры чашечно-лоханочного комплекса. Нормативные значения размеров почек у детей различного возраста приведены в таблице.

Таблица 10. *Нормативные значения размеров почек у детей*

Возраст	Левая почка			Правая почка		
	длина	ширина	толщина	длина	ширина	толщина
Новорожденный	48,5±12,2	20,4±6,2	20,6±6,8	47,9±11,0	21,5±7,8	21,7±5,6
4-15 дней	48,8±9,6	20,2±6,2	20,9±6,4	48,7±8,0	21,0±5,6	21,7±5,4
16-29 дней	51,4±8,8	21,4±4,2	22,9 ± 5,4	50,5±7,6	22,0±6,2	23,6±7,4
1-2 мес.	55,5±15,6	23,5±7,6	23,4±6,8	53,9±15,0	23,7±7,8	23,7±5,8
3-6 мес.	59,5±12,6	24,0±6,8	24,8±5,8	58,2±12,6	25,0±6,8	24,7±5,6
7-11 мес.	62,3±15,2	25,0±7,8	25,4±5,6	61,3±14,2	25,7±5,4	25,4±6,0
1-2 года 11 мес.	70,2±14,6	27,8±8,6	27,6±6,4	68,5±13,8	28,1±7,2	27,0±6,6
3-4 года 11мес.	76,7±14,0	30,2±8,2	29,8±6,8	75,7±14,4	30,9±8,0	28,5±7,0
5-6 лет 11 мес.	83,2±16,2	32,1±8,6	32,0±10,6	80,9±14,6	32,6±8,4	31,1±7,4
7-9 лет 11 мес.	87,4±16,2	35,0±9,0	34,0±7,0	85,5±17,8	35,5±9,0	31,7±7,8
10-13 лет11мес.	95,2±20,8	37,5±10,2	36,7±9,6	94,0±19,6	38,3±10,4	34,3±8,8
14-16 лет 6мес.	105,9±21,0	41,7±10,00	41,1±10,8	104,4±10,6	43,7±12,8	38,3±10,2
Старше 17 лет	108,9±21,2	44,6±9,8	42,9±8,8	107,6±19,4	45,7±15,0	39,2±10,8

Постнатальная диагностика

- В послеродовом ведении пациентов с антенатально диагностированным гидронефрозом существенное значение имеет степень расширения лоханки, выявленная пренатально. Дородовые параметры определяют сроки и кратность постнатального УЗИ.

Постнатальная диагностика

- Первая УЗД новорождённым производстя на 2-7 сутки.

***Таблица 7**. Стратификация риска у новорожденныхс расширением мочевых путей*

ДАННЫЕ ПОСТНАТАЛЬНОГО УЗИ		
>48 часов ПЗР 10<15 мм	> 48 часов ПЗР ≥15мм	>48 часов ПЗР ≥15мм
Расширение больших чашечек	Расширение малых чашечек	Расширение малых чашечек
	Ненормальная толщина паренхимы	Истончение паренхимы
	Ненормальная структура паренхимы	Нарушение структуры паренхимы
	Расширение мочеточника	Расширение мочеточника
		Патология со стороны мочевого пузыря
Низкий риск P_1	Промежуточный уровень риска P_2	Высокий риск P_3

Рис.7. Диуретическая рено-сонография

Реносонография

- Методология исследования основана на публикациях Ларионова. УЗИ выполняется <u>в 4 этапа:</u>

1. До введения диуретика (лазикса)
2. Через 15 мин после введения
3. Через 30 мин после введения
4. Через 45 мин после введиния

- К обструктивным вариантам, требующим пиелопластики, относят случаи, когда через 15-45 минут после введения диуретика ПЗР лоханки не уменьшался до стартовых значений.

Микционная цистография

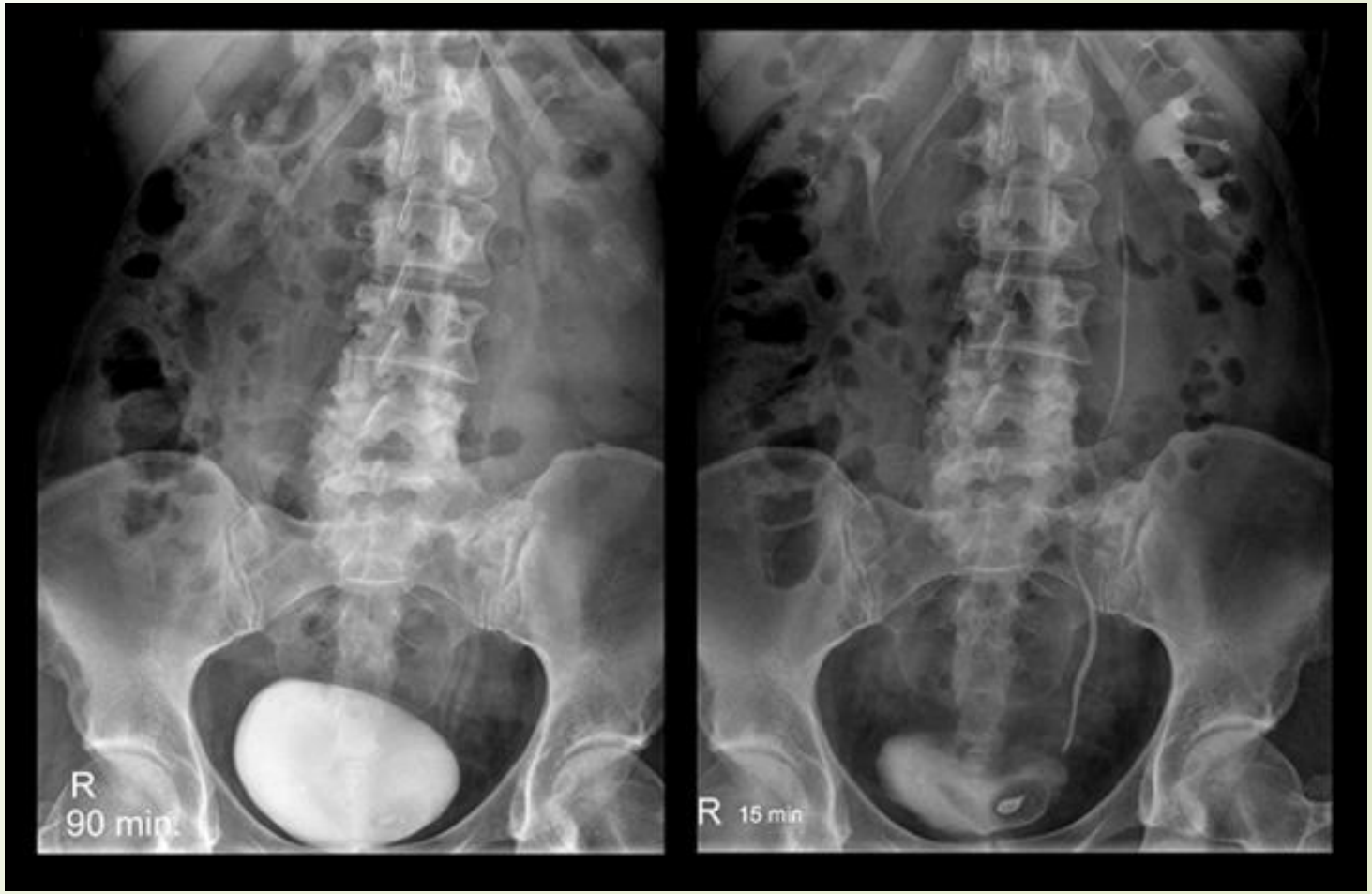

Показания:

- Расширение тазового отдела мочеточника по данным УЗИ
- Наличие в анамнезе эпизодов ифекций мочевых путей

Динамическая сцинтиграфия

- Единственный метод, который позволяет оценить функциональное состояние почки, понять, носит ли заболевание обструктивный характер и требует ли хирургической коррекции.

Таблица № 12 Изотопная диагностика гидронефроза

СРОКИ ПЕРВОГО ИССЛЕДОВАНИЯ У ДЕТЕЙ	ПОСЛЕ 4-6 НЕДЕЛИ ЖИЗНИ
МЕТОД ВЫБОРА	ДИНАМИЧЕСКАЯ НЕФРОСЦИНТИГРАФИЯ
ПРЕПАРАТ ВЫБОРА	^{99m}Tc – ТЕХНЕМАГ (Tc ^{99m} -MAG3)
ГИДРАТАЦИЯ ПАЦИЕНТА	ДОСТАТОЧНО ПЕРОРАЛЬНОГО ПОТРЕБЛЕНИЯ ЖИДКОСТИ
ДРЕНИРОВАНИЯ МОЧЕВОГО ПУЗЫРЯ	В СЛУЧАЕ НАРУШЕНИЯ ФУНКЦИИ МОЧЕВОГО ПУЗЫРЯ И ПОДОЗРЕНИЯ НА НАЛИЧИЕ ВЕЗИКОУРЕТЕРАЛЬНОГО РЕФЛЮКСА. СТАРШИЕ ДЕТИ ДОЛЖНЫ ОСУЩЕСТВИТЬ МИКЦИЮ ПЕРЕД ВВЕДЕНИЕ РАДИОФАРМПРЕПАРАТА
НОРМАЛЬНЫЕ ЗНАЧЕНИЯ ДИФФЕРЕНЦИАЛЬНОЙ ПОЧЕЧНОЙ ФУНКЦИИ	45-55%
ГИПЕРНОРМАЛЬНЫЕ ЗНАЧЕНИЯ ДИФФЕРЕНЦИАЛЬНОЙ ПОЧЕЧНОЙ ФУНКЦИИ	>55% (НЕ МОГУТ СЛУЖИТЬ ПРИЧИНОЙ ОТКАЗА ОТ ПИЕЛОПЛАСТИКИ ПРИ НАЛИЧИИ ОБСТРУКЦИИ ПО ДАННЫМ ДИУРЕТИЧЕСКОЙ ПРОБЫ)
ВРЕМЯ ВВЕДЕНИЯ ФУРОСЕМИДА	F-15F+0F+20 (ЦЕЛЕСООБРАЗНО ИСПОЛЬЗОВАТЬ ПРОТОКОЛ F+0)
УЧЕТ РЕЗУЛЬТАТОВ ДИУРЕТИЧЕСКОЙ ПРОБЫ	$T^{1/2}$<10 МИНУТ – ОТРИЦАТЕЛЬНАЯ 10 МИНУТ<$T^{1/2}$<20 МИНУТ – СОМНИТЕЛЬНАЯ $T^{1/2}$> 20 МИНУТ - ПОЛОЖИТЕЛЬНАЯ

МРТ/КТ

- <u>Показания к МРТ:</u>
  - Получение анатомической детализации гидронефроза
  - Исследования дифференциальной почечной функции
  - Исследования уродинамики в условиях диуретической нагрузки

- <u>Показания к КТ:</u>
  - Обструкция пиелоуретерального сегмента осложнена наличием конкрементов в чашечно – лоханочной системе
  - При травме гидронефротически измененной почки

Лечение консервативное

Не производится :

- На 1-2 стадии гидронефроза внутриутробно
- 1 стадии гидронефроза родившегося ребёнка при отсутствии инфицирования мочевыделительной системы

Таких пациентов мы только наблюдаем

Производится:

- Антибиотикотерапия

А. Пиелонефрит – 7 дней

Б. Цистит – 14 дней

В. Профилактика рецидивирующих заболеваний мочевыделительной системы сразу после родов - постоянная

Лечение хирургическое

Внутриутробно :

- На 2-3 стадии гидронефроза
- Лоханочно-мочеточниковое стентирование
- Пузырно-амниотическое стентирование (не позднее 20-22 недели)

Неонатально:

- На 2-3 стадии гидронефроза при наличии функциональных поражений почек
- Пластика ЛМС по Хайнес-Андерсену-Кучеру, стентирование/ пиелостома

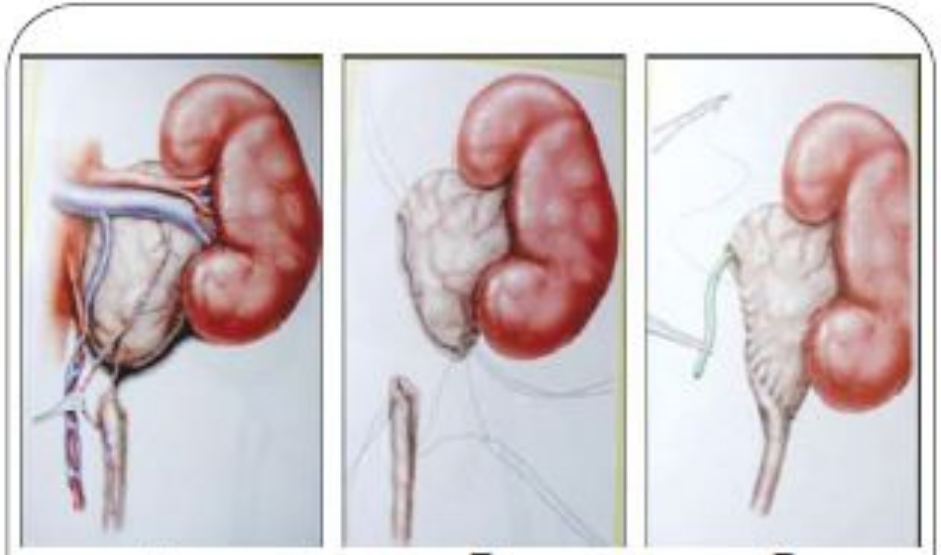

Рис. 5. Операция Хайнса – Андерсена.
А. Определение зоны стеноза мочеточника.
Б. Иссечение стеноза, резекция лоханки, рассечение мочеточника вдоль.
В. Формирование лоханочно-мочеточникового анастомоза

Противопоказания

К абсолютным противопоказаниям относятся:

- тяжелое состояние больного, обусловленное тяжелой соматической;
- врожденной патологией сердечно-сосудистой системы;
- нарушение свертывающей системы крови.

К относительным противопоказаниям относятся:

- катаральные явления, вирусно-бактериальные инфекции;
- белково-энергетическая недостаточность II – III степени;
- анемия;
- нарушения пищеварения;
- заболевания дыхательных органов, их катаральные состояния;

неудовлетворительное состояние кожных покровов (пиодермия, свежие явления экссудативного диатеза, инфекционные заболевания в остром периоде, ХПН 3 степени).

Ссылки

1. Оригинальная статья опубликована на сайте РМЖ (Русский медицинский журнал): https://www.rmj.ru/articles/urologiya/chto-takoe-gidronefroz/#ixzz63Zqbly93
2. Клинический протокол диагностики и лечения. Врождённый гидронефроз у детей.
3. https://diseases.medelement.com/disease/%D0%B2%D1%80%D0%BE%D0%B6%D0%B4%D0%B5%D0%BD%D0%BD%D1%8B%D0%B9-%D0%B3%D0%B8%D0%B4%D1%80%D0%BE%D0%BD%D0%B5%D1%84%D1%80%D0%BE%D0%B7-%D1%83-%D0%B4%D0%B5%D1%82%D0%B5%D0%B9/14342
4. https://cyberleninka.ru/article/v/diagnostika-obstruktsii-pieloureteralnogo-segmenta-u-detey
5. https://cyberleninka.ru/article/v/diagnostika-obstruktsii-pieloureteralnogo-segmenta-u-detey
6. Genetic, environmental, and epigenetic factors involved in CAKUT