Лекция 10

Глаукомы

Строение дренажной системы глаза

Лекция 10

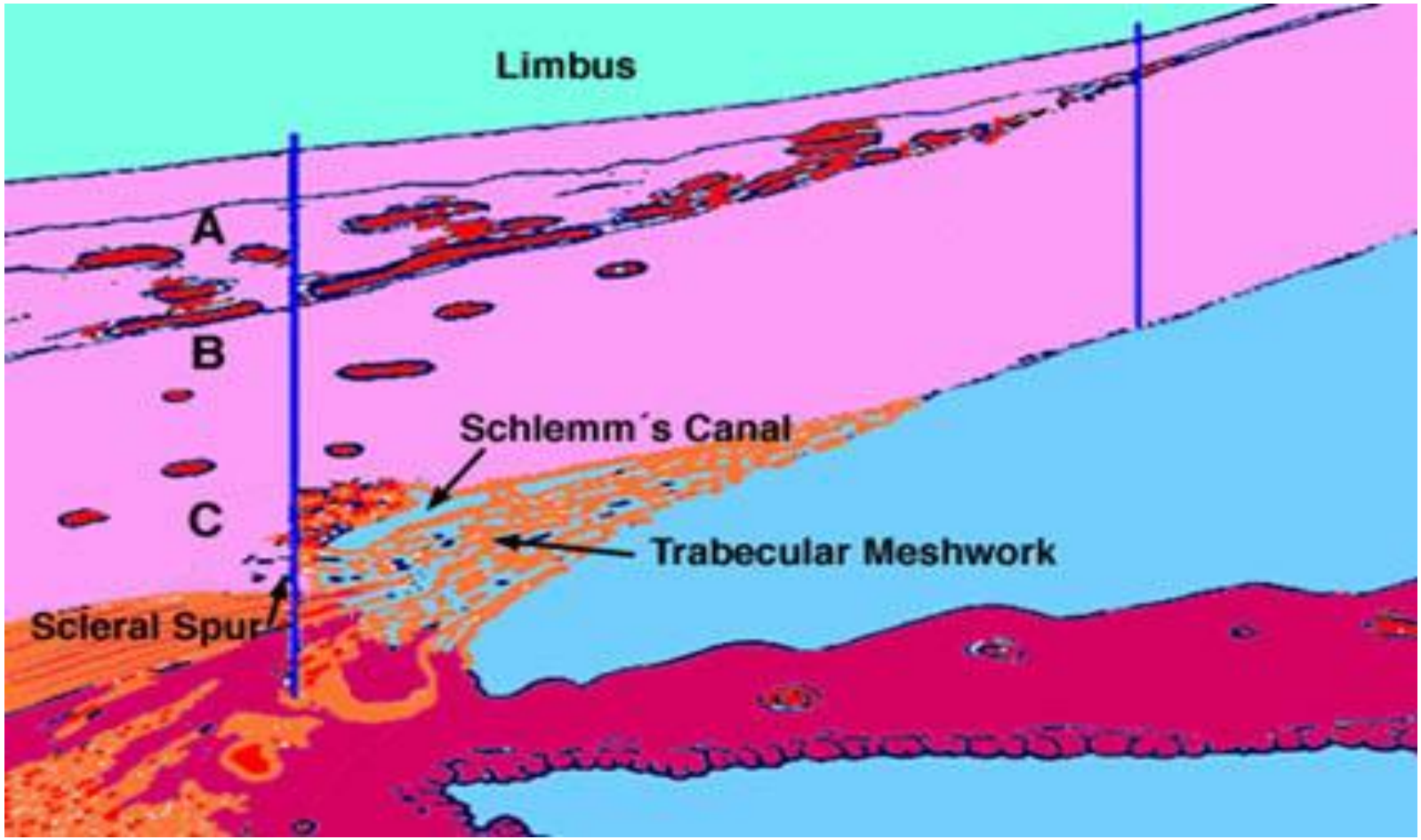

Актуальность проблемы глаукомы

- **Широкая распространенность**
- **Двусторонний характер поражения**
- **Неизлечимость заболевания**
- **Главная причина неустранимой слепоты**
- **Медицинская, социальная и экономическая проблема**
- **В одном ряду со СПИДом, туберкулезом, сахарным диабетом**
- **117 млн.больных глаукомой в мире**

Глаукома – большая группа заболеваний глаза, характеризующаяся постоянным или периодическим повышением ВГД, вызванным нарушением оттока водянистой влаги из глаза.

Последствием повышения ВГД является постепенное развитие характерных для глаукомы нарушений зрительных функций и атрофии зрительного нерва.

Выработка и циркуляция ВГД

Лекция 10

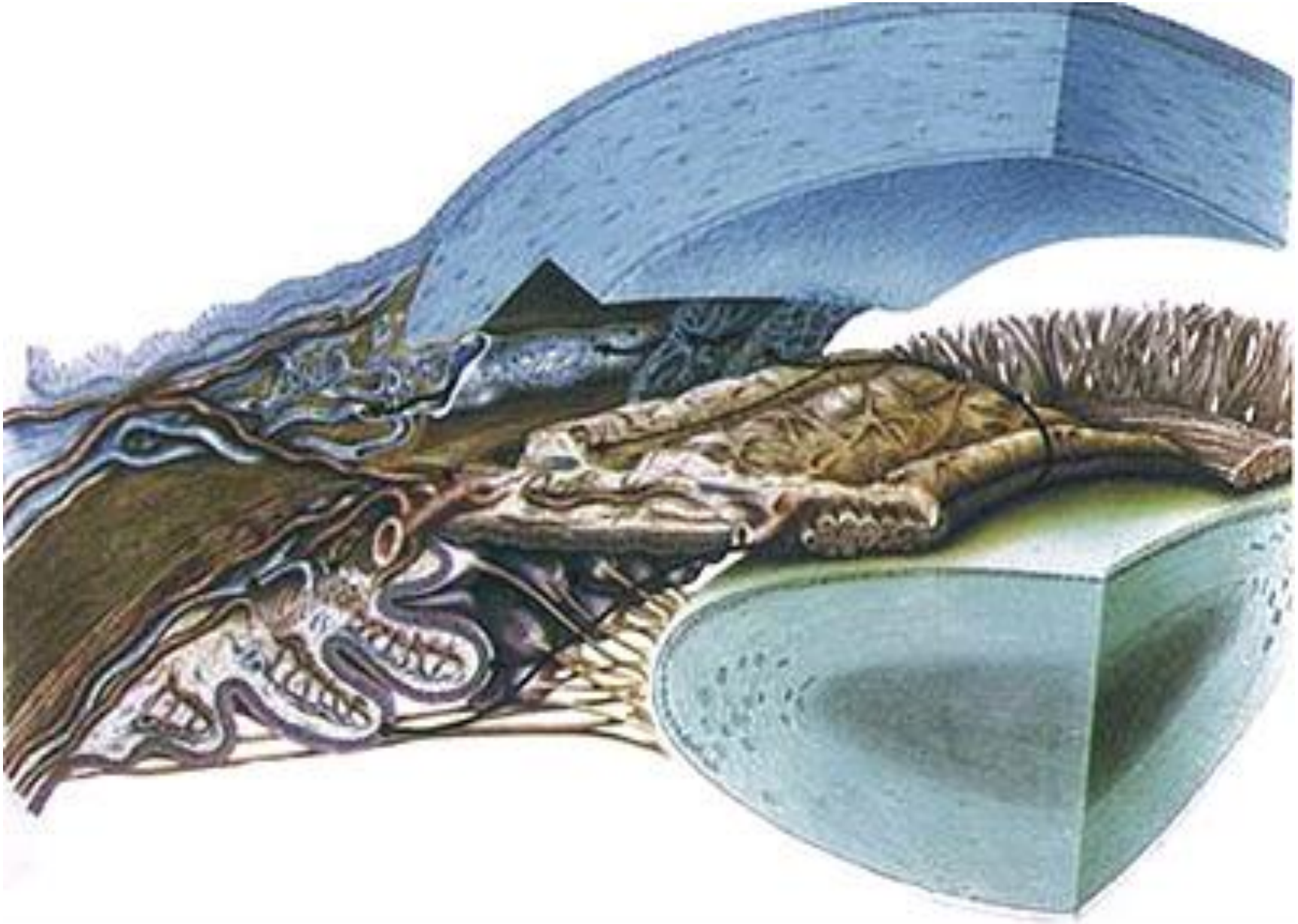

Роль внутриглазной жидкости

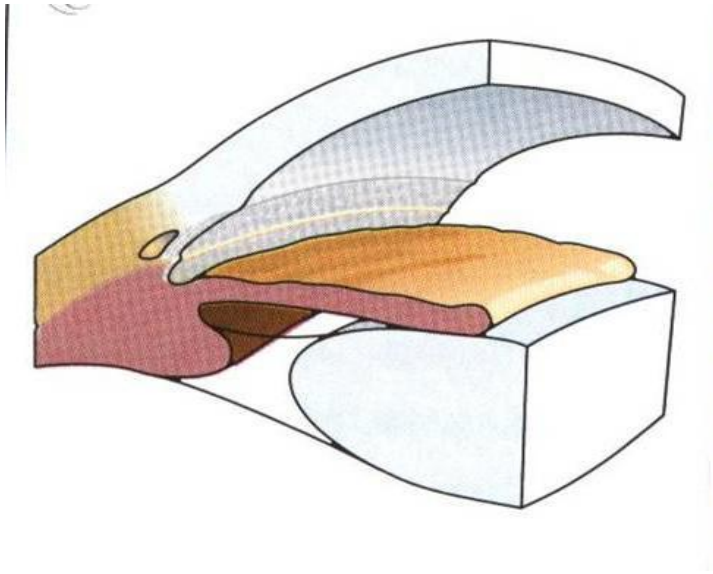

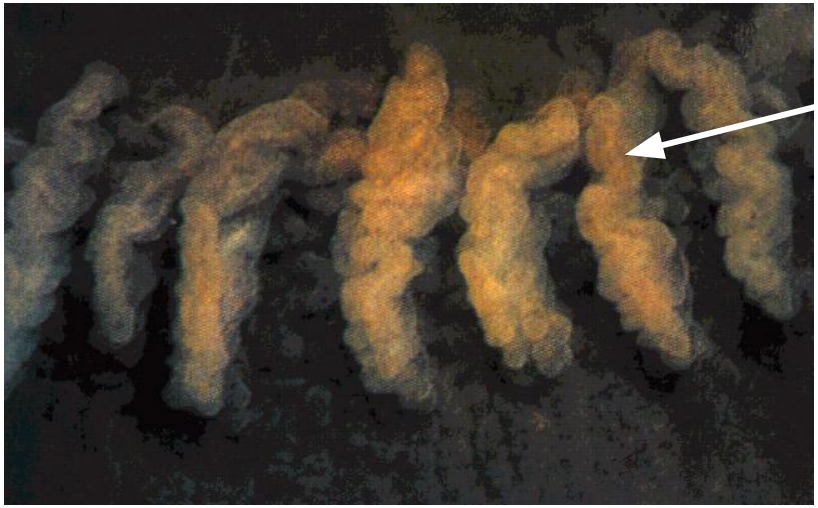

Цилиарные отростки

Роль внутриглазной жидкости

- **Водянистая влага вырабатывается цилиарным эпителием, под которым находятся фенестрированные сосуды.**
- **Эпителий активно адсорбирует различные вещества и транспортирует их в заднюю камеру**

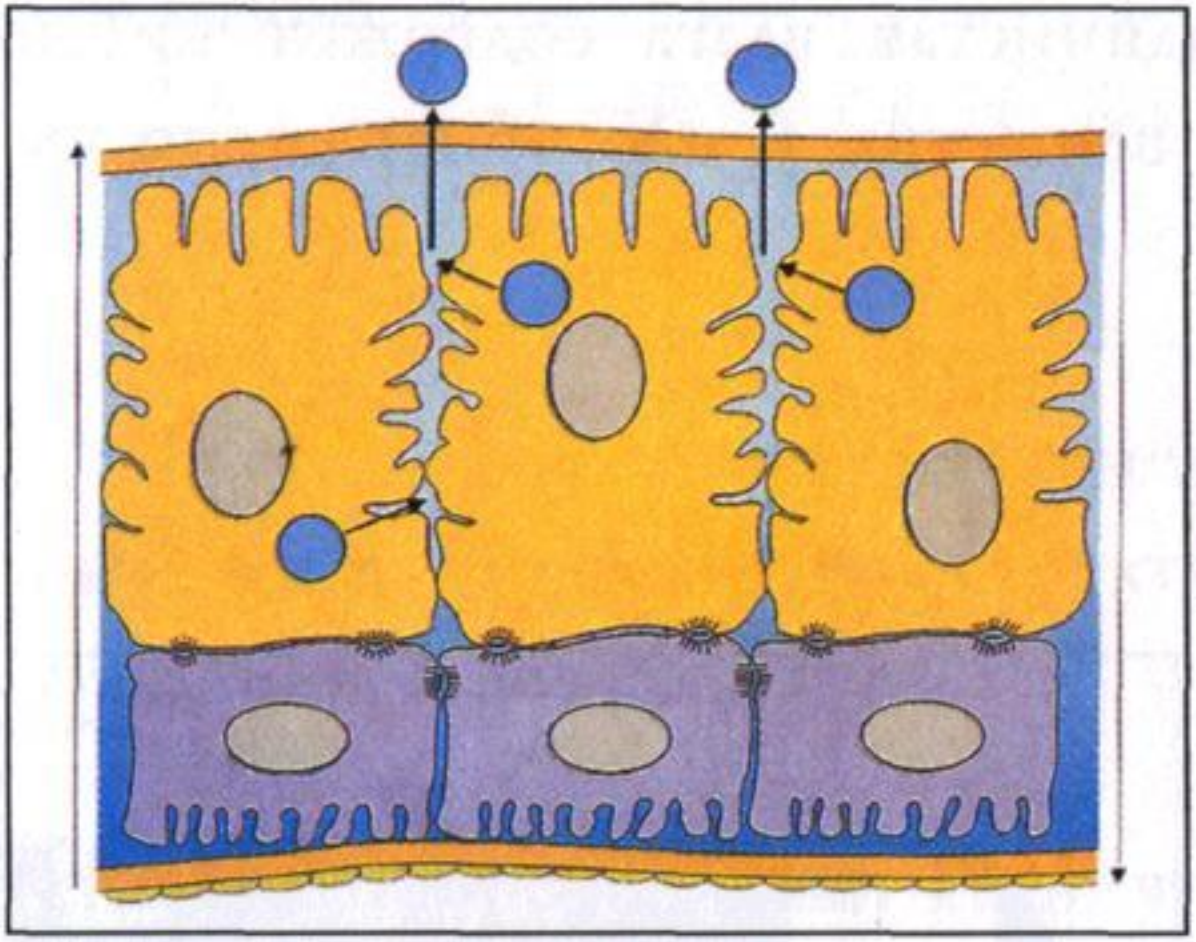

Пути оттока внутриглазной жидкости – трабекулярный и увеосклеральный

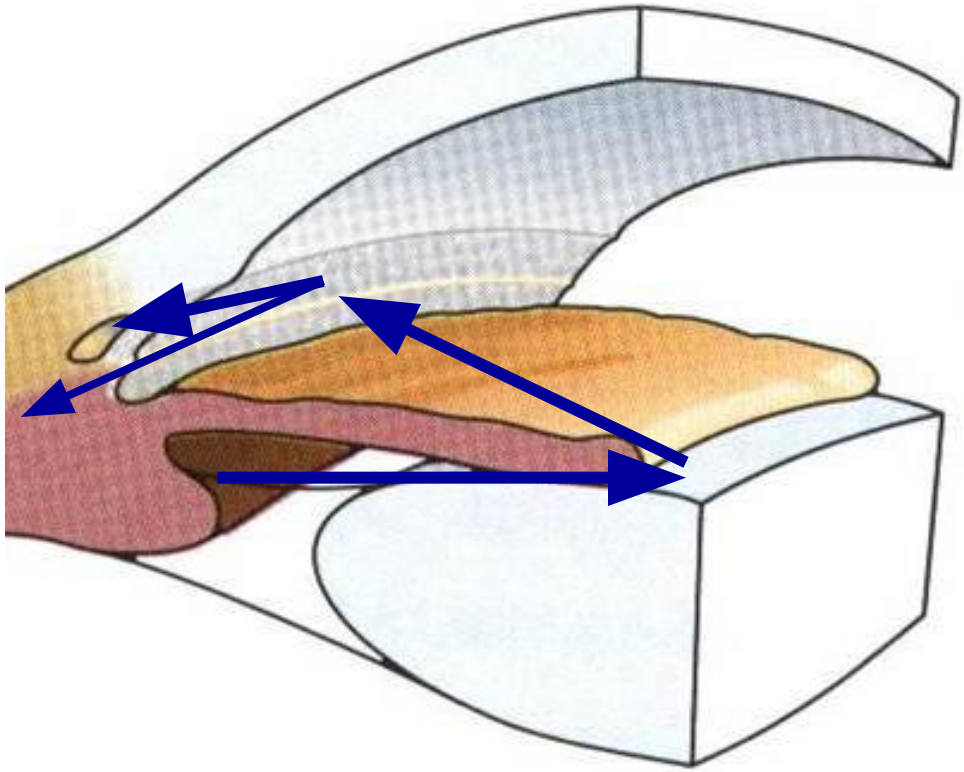

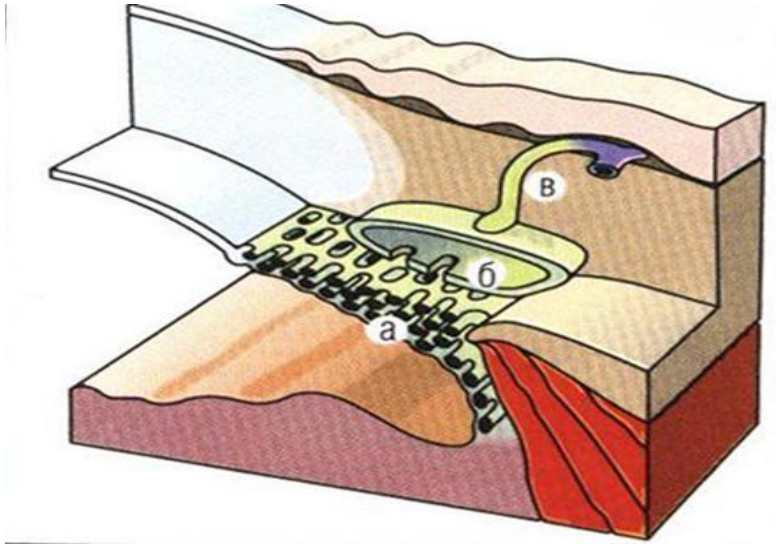

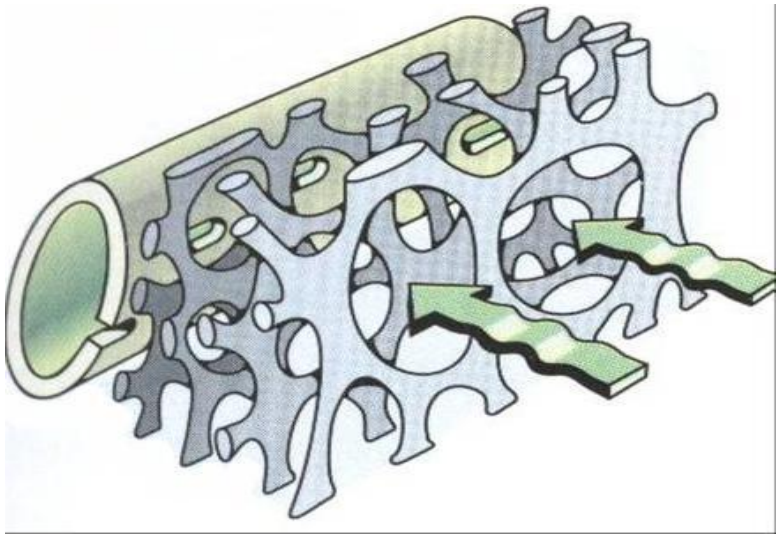

Основной симптомокомлекс глаукомы:

- нарушение регуляции ВГД
- затруднение оттока ВГЖ
- экскавация диска зрительного нерва
- сужение поля зрения с носовой стороны
- стойкое повышение ВГД

Классификация глауком

- **Врожденная**

- **Первичная**
открытоугольная
закрытоугольная
смешанная

- **Вторичная**
факолитическая, факотопическая, факоморфическая, неоваскулярная, неопластическая и т.д.

РАСПРОСТРАНЕННОСТЬ РАЗЛИЧНЫХ ФОРМ ГЛАУКОМ

- Частота открытоугольной формы глаукомы составляет до **90%** всей глаукомы.
- Частота закрытоугольной формы глаукомы составляет **около 10 %.**
- Частота врожденной формы глаукомы составляет **около 1 %.**

- Распространенность о/у глаукомы в зависимости от возраста составляет:

в 40-45 лет - **около 1%** населения;

в 50-60 лет – **1,5-2,0%** населения;

в 75 лет и старше - около **10%.**

Врожденная глаукома

Причины:

- **Наследственные**
- **Внутриутробные –остатки мезодермальной ткани в УПК и/или недоразвитие (атрезия) элементов дренажной системы**

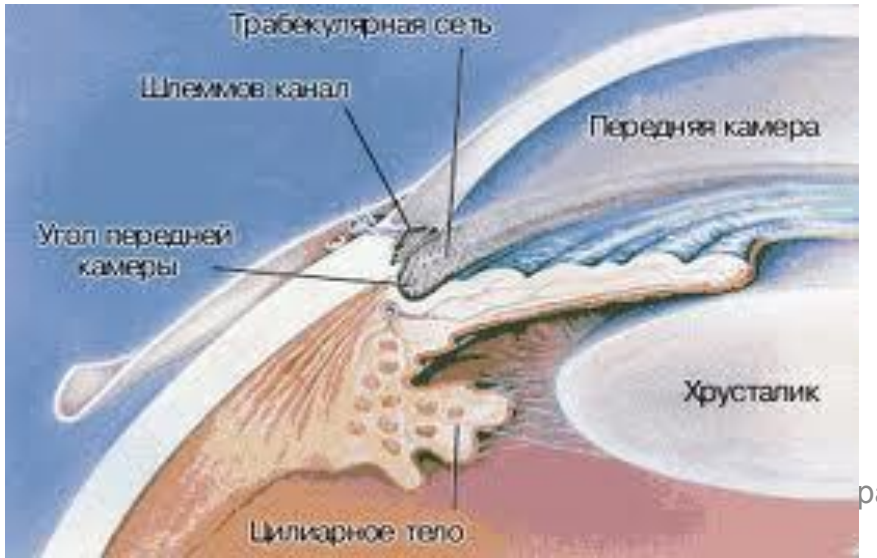

Врожденная глаукома

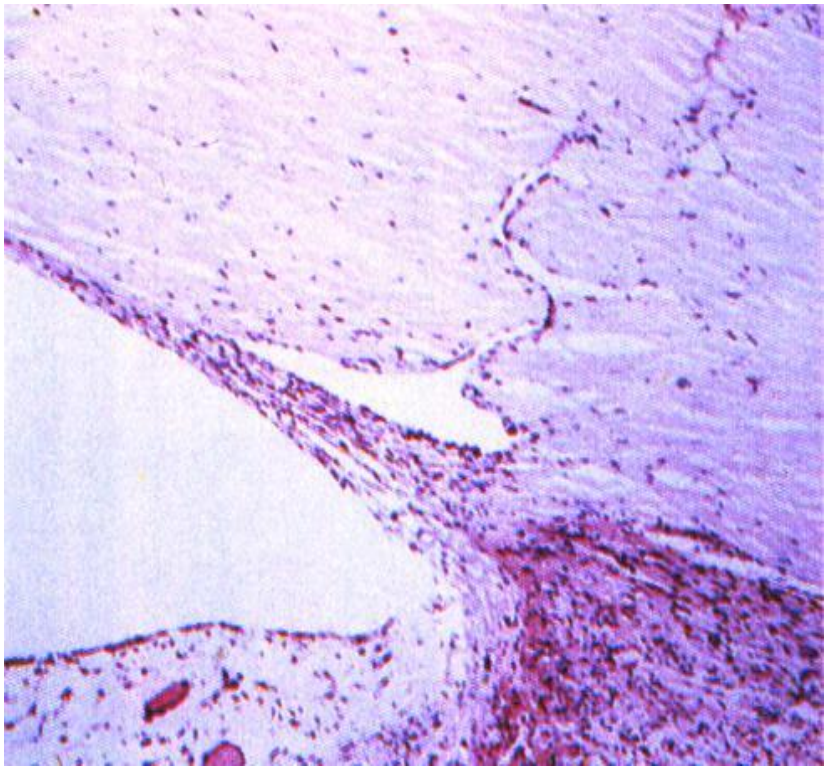

Норма

Угол закрыт мембраной

Врожденная глаукома

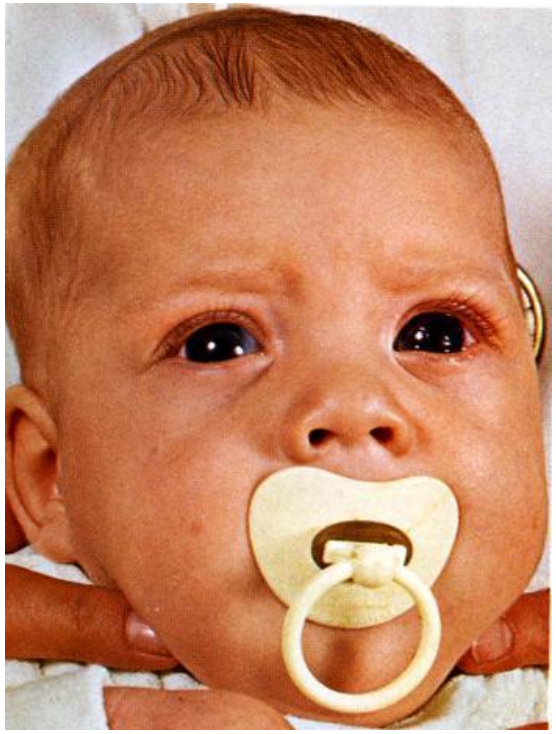

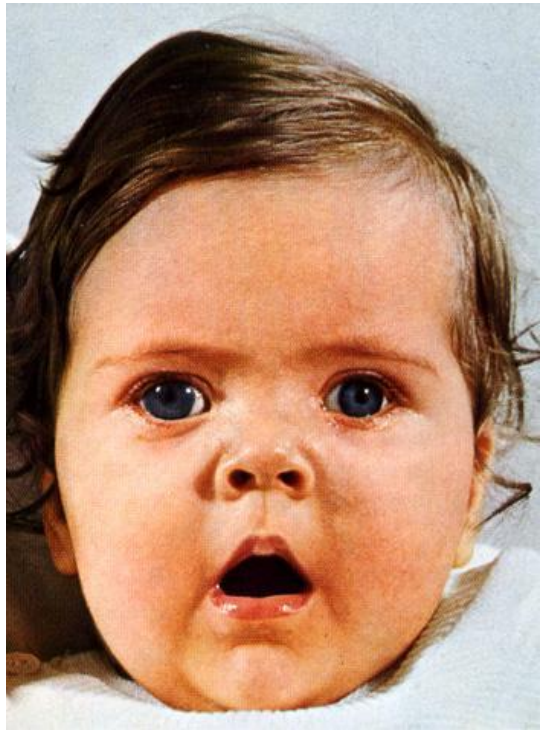

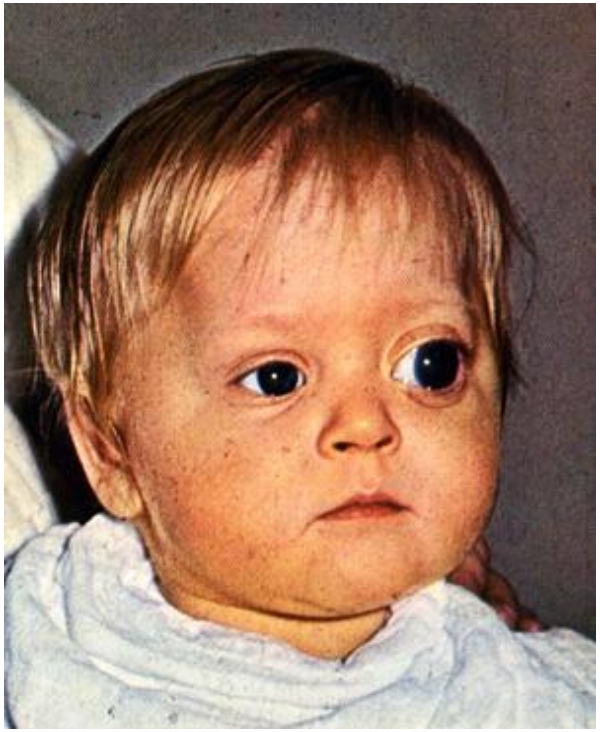

Врожденная глаукома

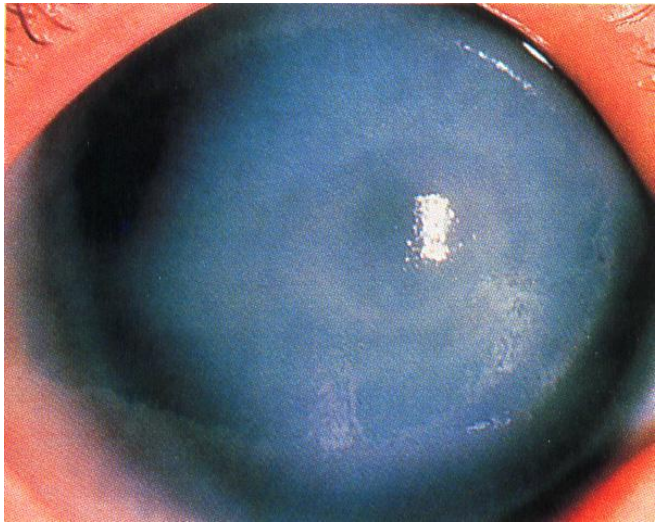


EyeNet
SELECTIONS
A SUPPLEMENT TO EYENET MAGAZINE
The Best of GLAUCOMA

Figure 1. Photograph of the right eye showing mild corneal enlargement and corneal oedema. Note the errupted lower central incisors which have been present since birth; **Figure 2.** Photograph of the left eye showing marked corneal enlargement with severe corneal edema; **Figure 3.** Three months postoperative appearance of both the eyes showing normal corneal clarity after surgery.

Врожденная глаукома

- **Стадии:**

I начальная – увеличение роговицы на 1-2мм

II развитая – на 3-4 мм

III далеко зашедшая – на 5-6 мм

IV терминальная – более 6 мм

Лечение врожденной глаукомы – только хирургия!

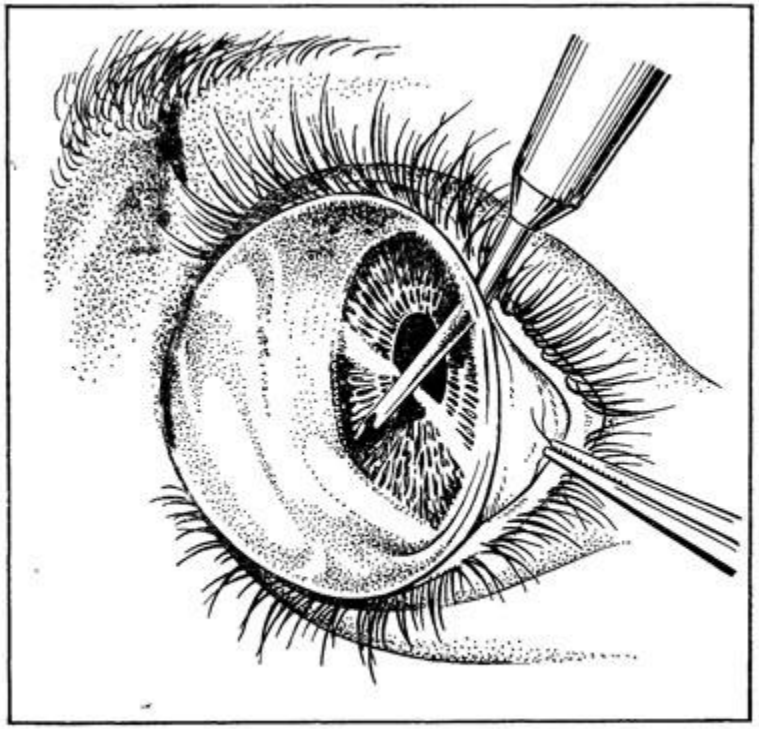

Рис. 65.
Гониотомия (схема) [Краснов М. М., 1980].

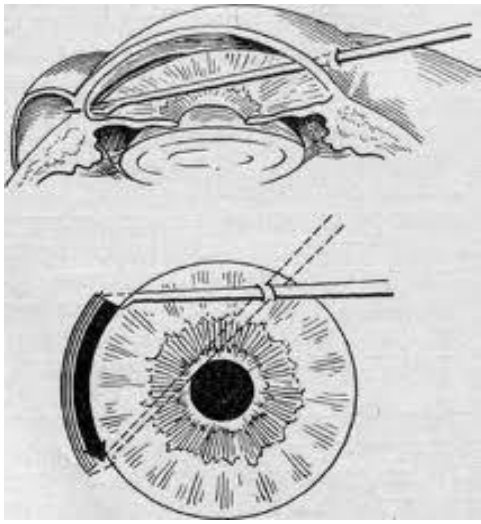

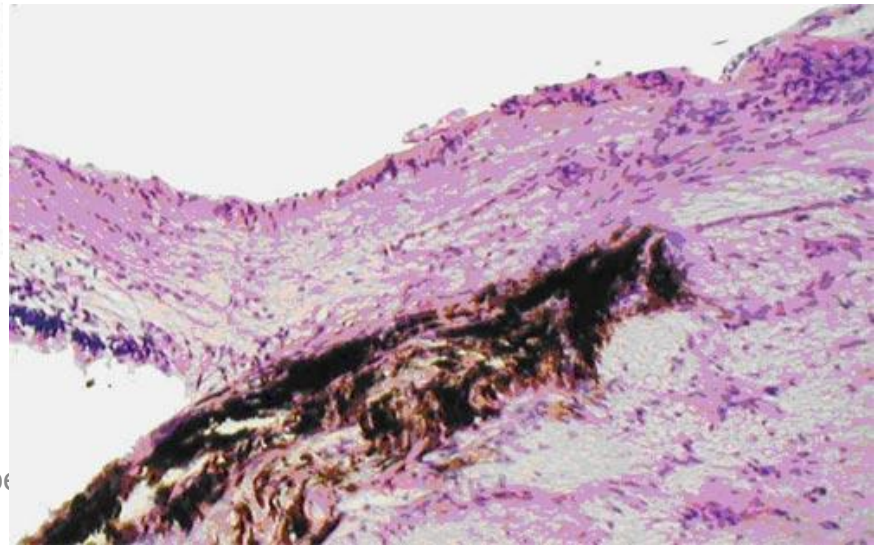

Врожденная глаукома, лечение

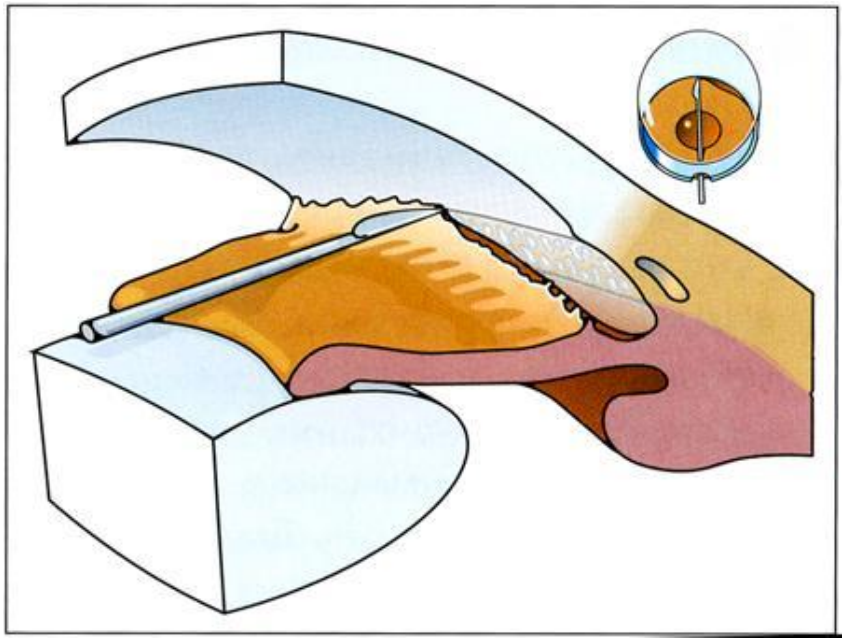

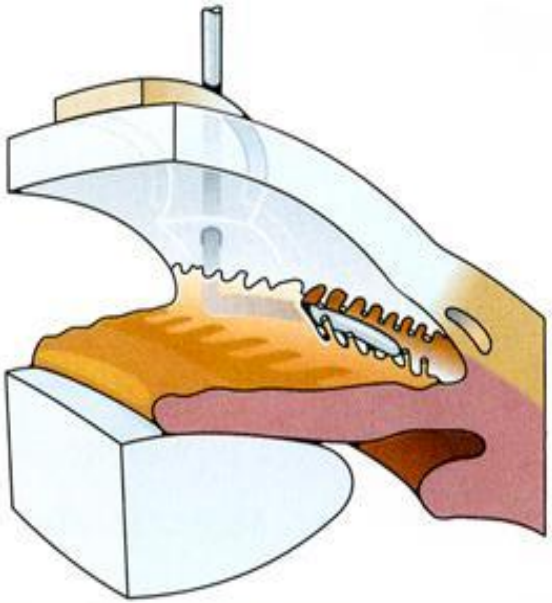

Гониотомия

Трабекулотомия

Первичная глаукома

КЛАССИФИКАЦИЯ А.П.НЕСТЕРОВА (В 2013 ГОДУ 100 ЛЕТ СО ДНЯ РОЖДЕНИЯ)

- **ФОРМЫ**
- **СТАДИИ**
- **УРОВЕНЬ ВГД**
- **СТАБИЛИЗАЦИЯ ЗРИТЕЛЬНЫХ ФУНКЦИЙ**
- **ПРЕГЛАУКОМА**
- **ПОДОЗРЕНИЕ НА ГЛАУКОМУ**

Первичная глаукома

- **Формы глаукомы – (гониоскопия, клиническое течение)**
- **ОТКРЫТОУГОЛЬНАЯ**
- **ЗАКРЫТОУГОЛЬНАЯ**
- **СМЕШАННАЯ**

Первичная глаукома

• Гониоскопия

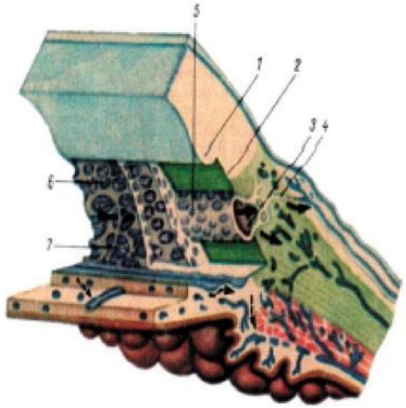

Рис. 3.2. *Схема угла передней камеры: 1 – переднее пограничное кольцо Швальбе; 2 – вы резка; 3 – трабекула; 4 – шлеммов канал; 5 – склеральная шпора; 6 – лента цилиарного тела; 7 – периферия корня радужки*

Рис. 6.15. Модели гониоскопов.

а — трехзеркальная линза Гольдмана; б — гониоскоп Ван-Бойнингена; в — гониоскоп Краснова. Внизу — схема отражения светового луча от граней гониоскопа в угол передней камеры глаза.

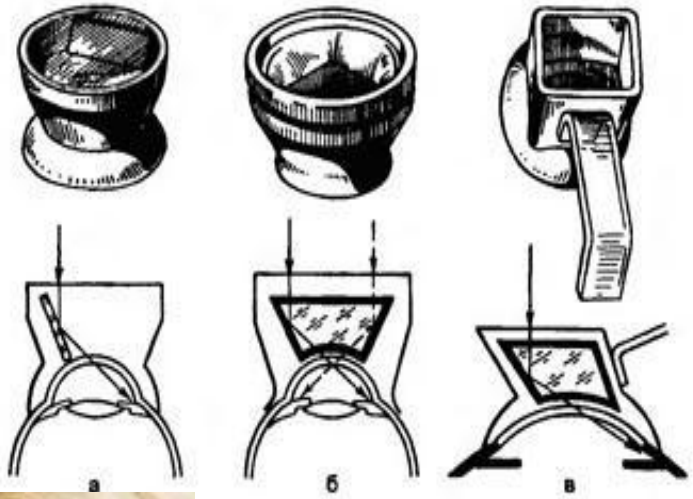

Первичная глаукома

Лекция 10

- **Гониоскопия**

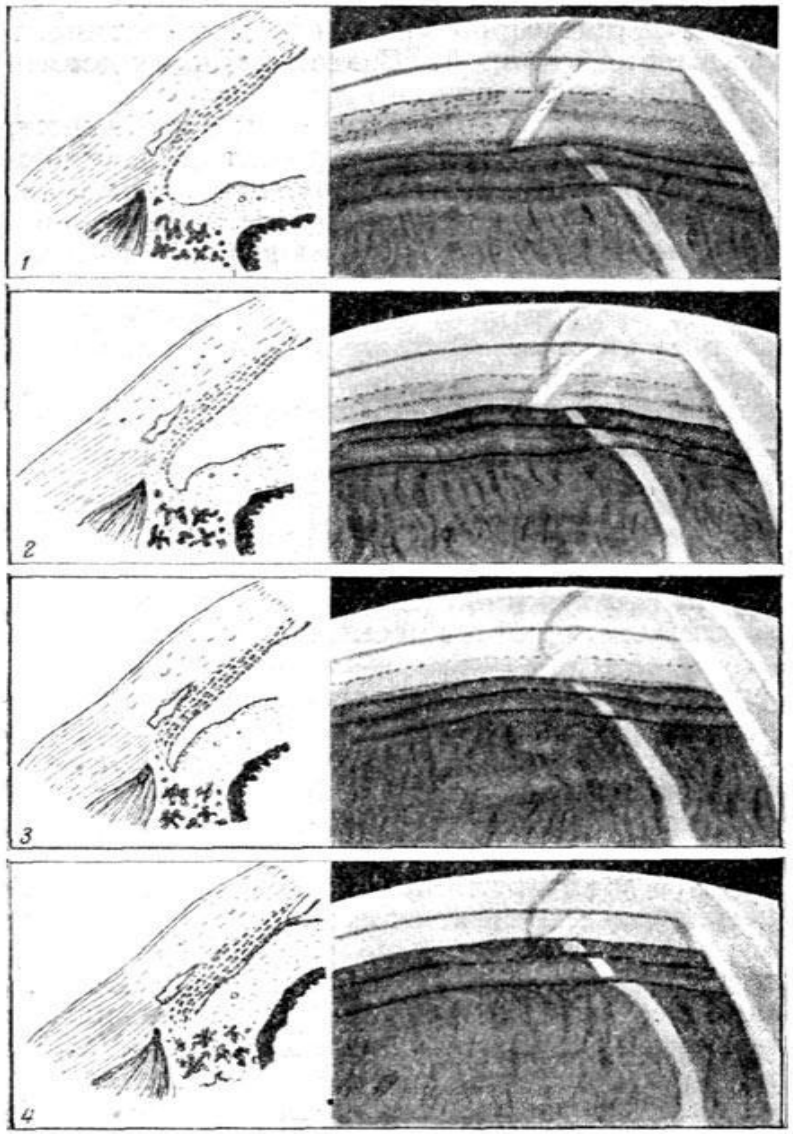

Гониоскопия

Стадии первичной открытоугольной глаукомы (поле зрения с носовой стороны, экскавация д.з.н.)

- **Стадия 1 (начальная) –**

- **Границы поля зрения нормальные, но есть небольшие изменения в парацентральных отделах поля зрения.**

- **Экскавация ДЗН патологически расширена**

- **Стадия 2 (развитая) –**

- **выраженные изменения поля зрения в парацентральном отделе в сочетании с его сужением до 15 град. от точки фиксации по носовому меридиану.**
- **Выраженная глакоматозная экскавация ДЗН.**

- **Стадия 3 (далеко зашедшая) –**

границы поля зрения концентрически

<u>сужены</u>, и в одном или более сегментах

находится менее чем в 15^0 от точки

фиксации

- **Краевая субтотальная экскавация ДЗН.**

- **Стадия 4 (терминальная) –**
- **Полная потеря зрения или сохранение светоощущения с неправильной проекцией. Иногда сохраняется небольшой островок поля зрения в височном секторе.**
- **Тотальная глаукомная экскавация с глаукоматозной атрофией зрительного нерва**

«Трубочное» зрение в результате частичной атрофии зрительного нерва.



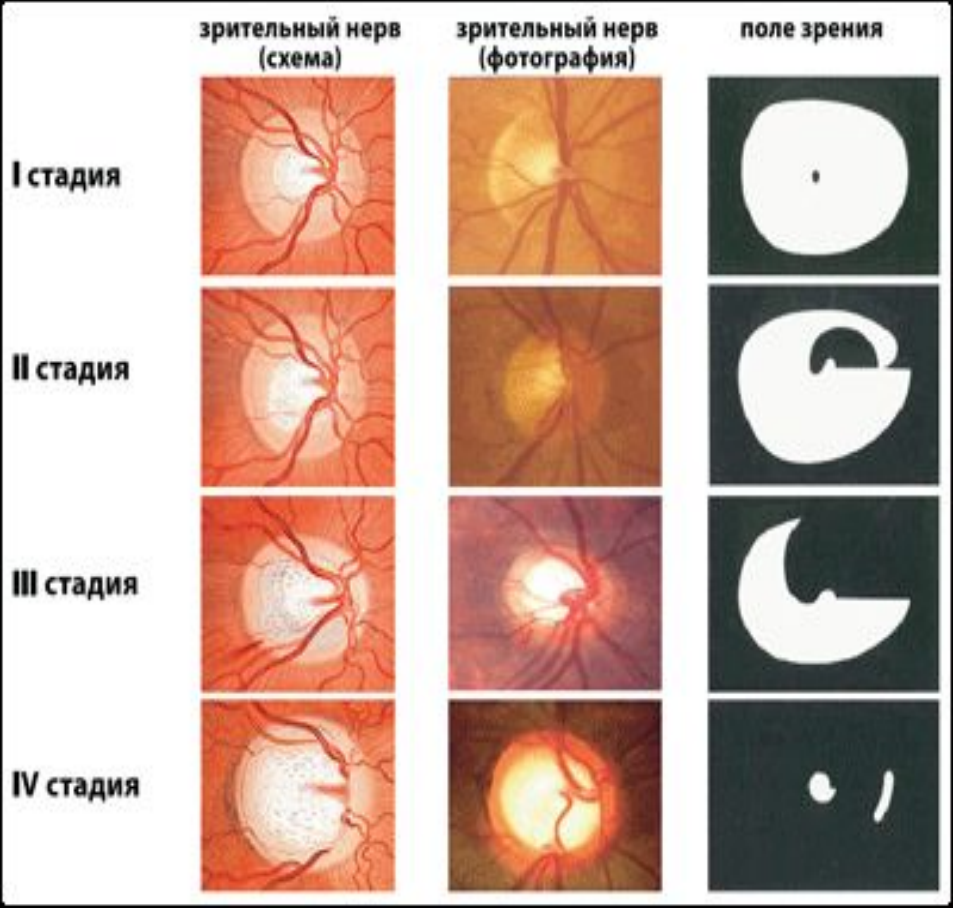
зрительный нерв (схема)
зрительный нерв (фотография)
поле зрения
I стадия
II стадия
III стадия
IV стадия

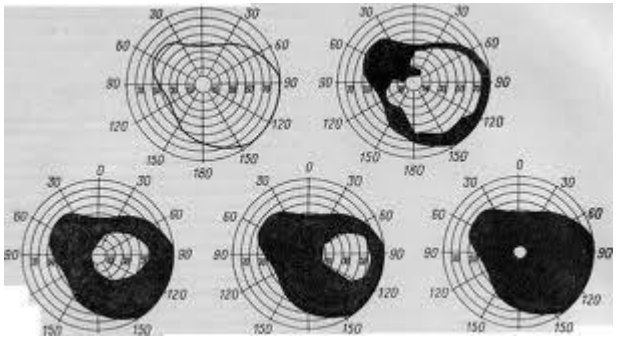

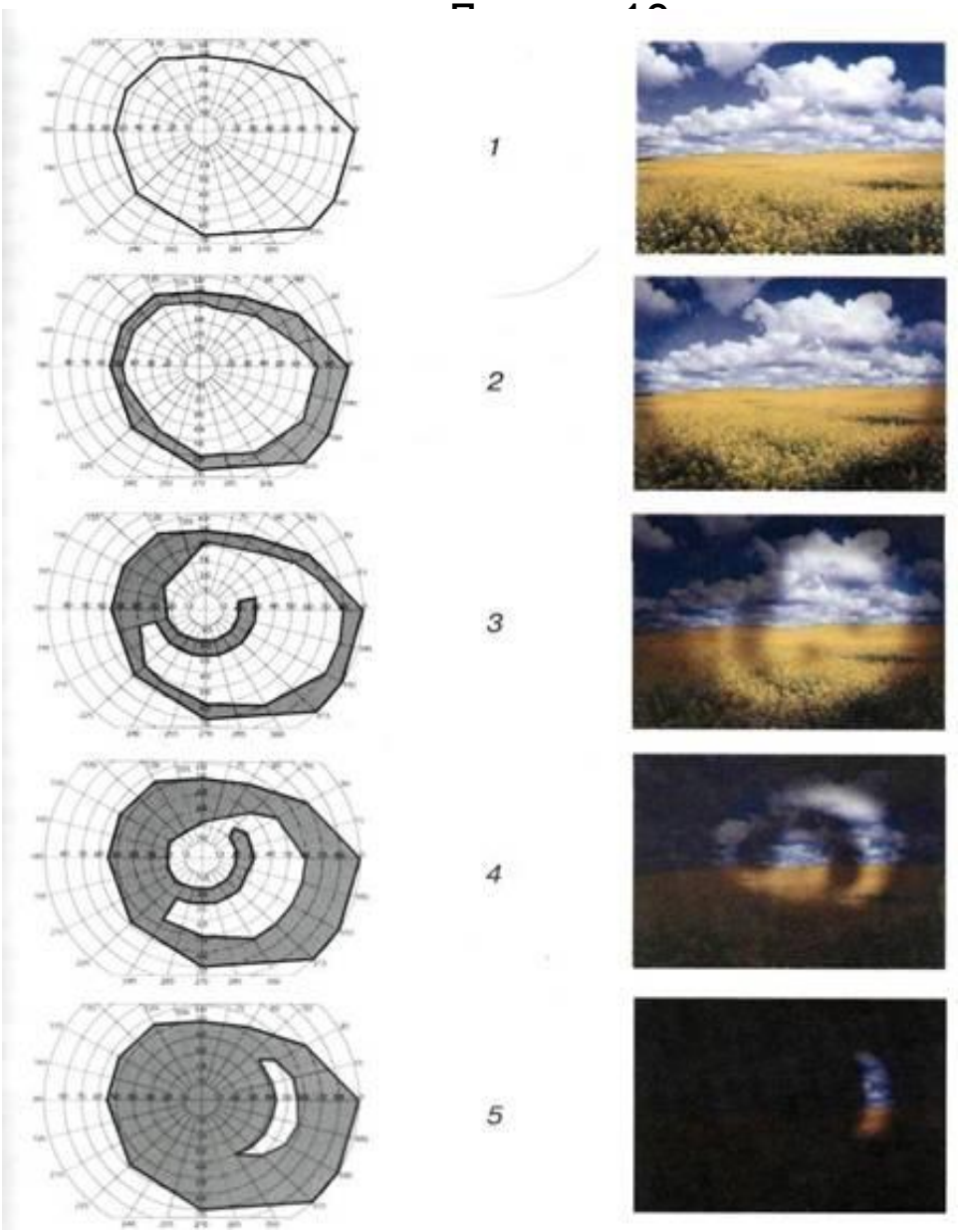
1
2
3
4
5

Характерными дефектами поля зрения при глаукоме являются:

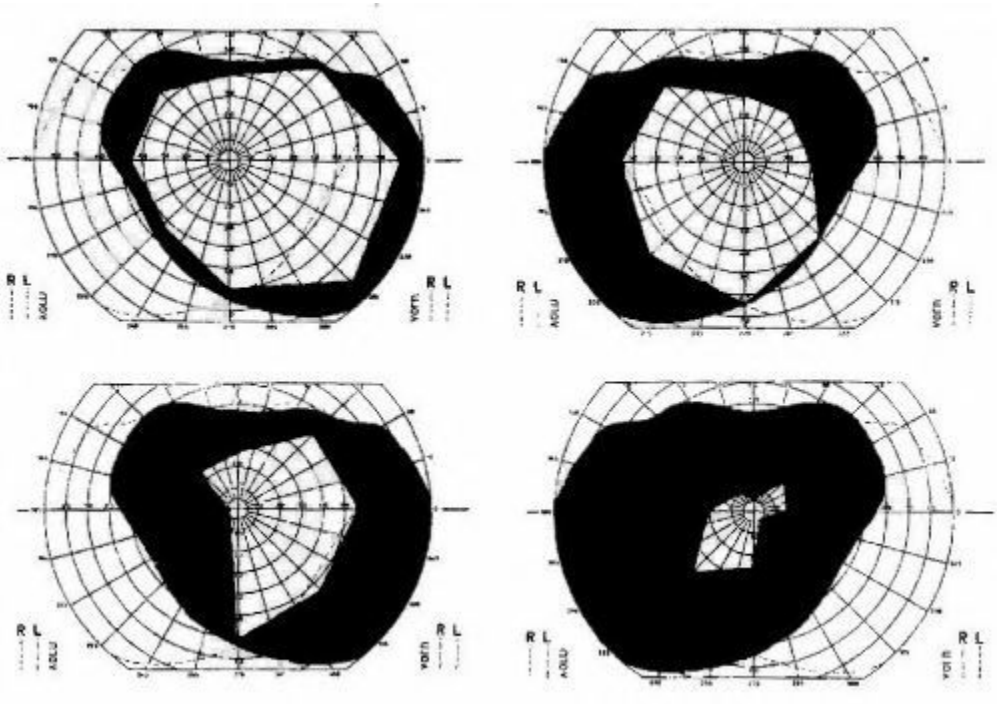

1.расширение слепого пятна;

2. единичные парацентральные скотомы (с тенденцией к слиянию);

3. нижняя дугообразная скотома;

4. Верхне-носовое сужение с горизонтальной границей;

5. кольцевидная скотома;

6. круговое периферическое сужение;

7. «трубчатое» поле зрения.

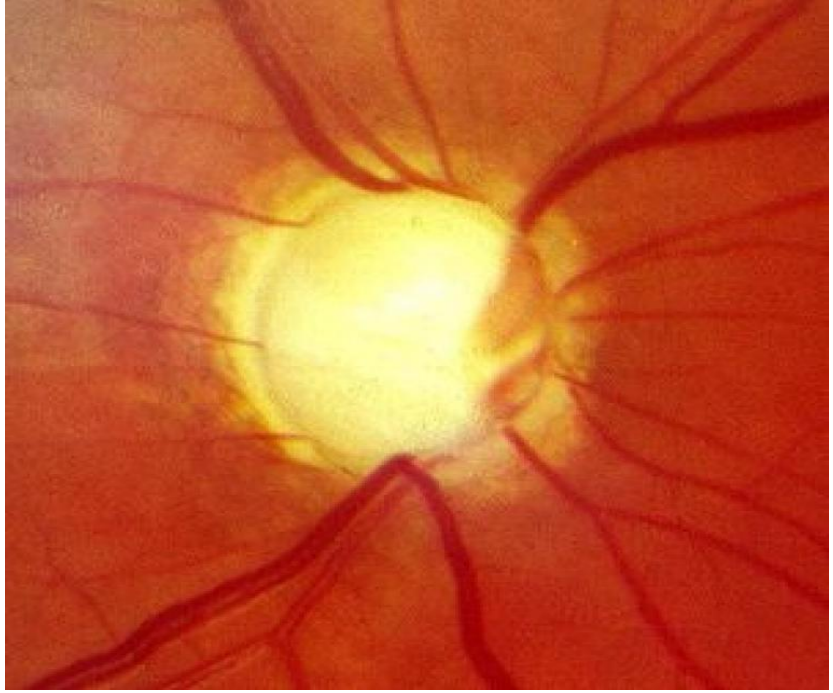

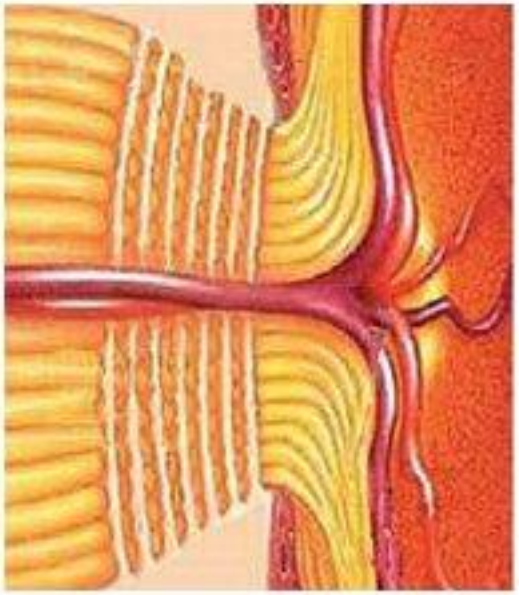

Зрительный нерв в норме

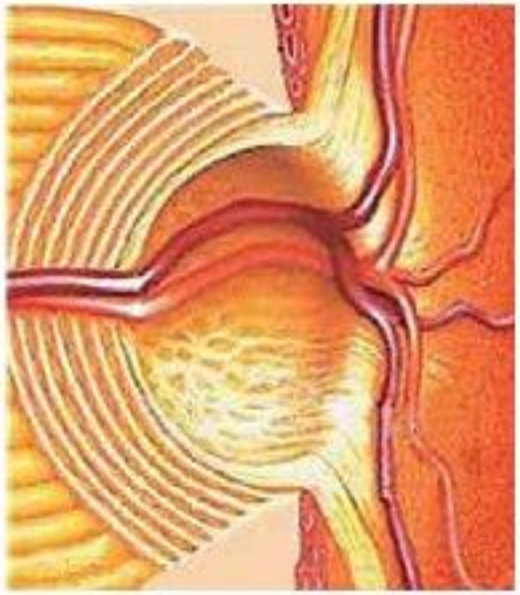

Зрительный нерв при ГЛАУКОМЕ

Лекция 10

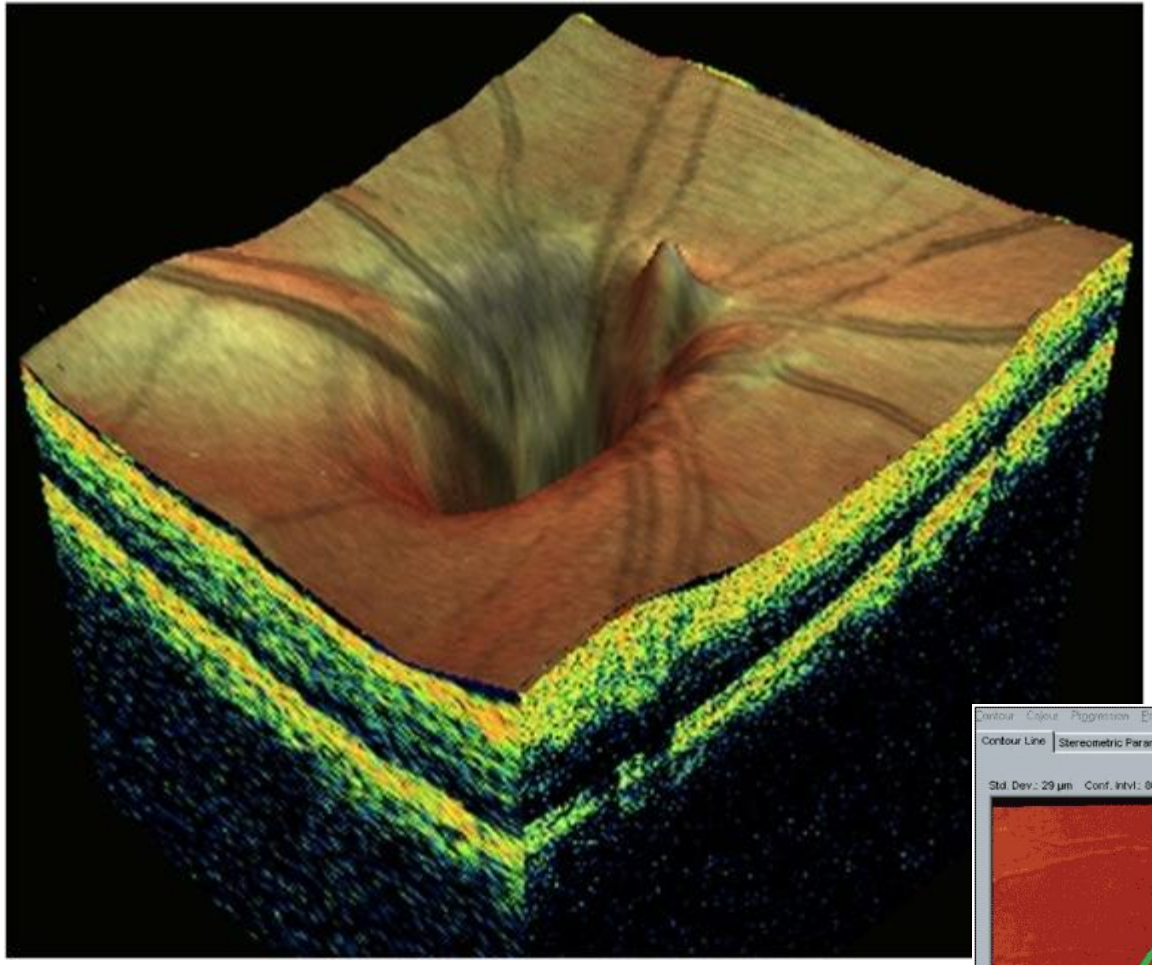

НРТ

ОСТ

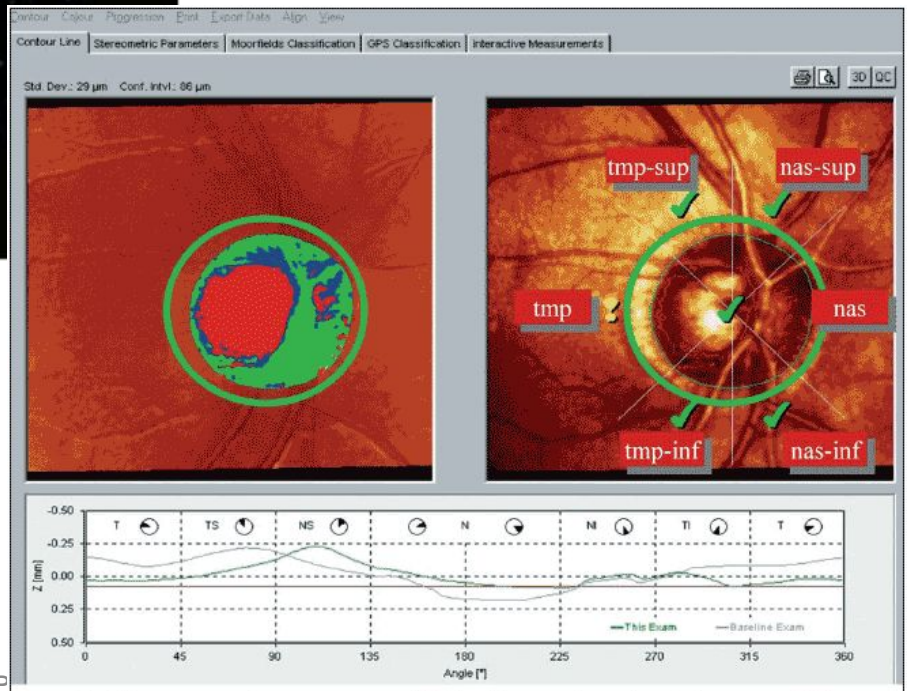

Рис. 1. Схематическое изображение расчета площади ППА (тонкой непрерывной зеленой линией обозначен контур ДЗН, толстой – площадь ДЗН с β–зоной ППА)

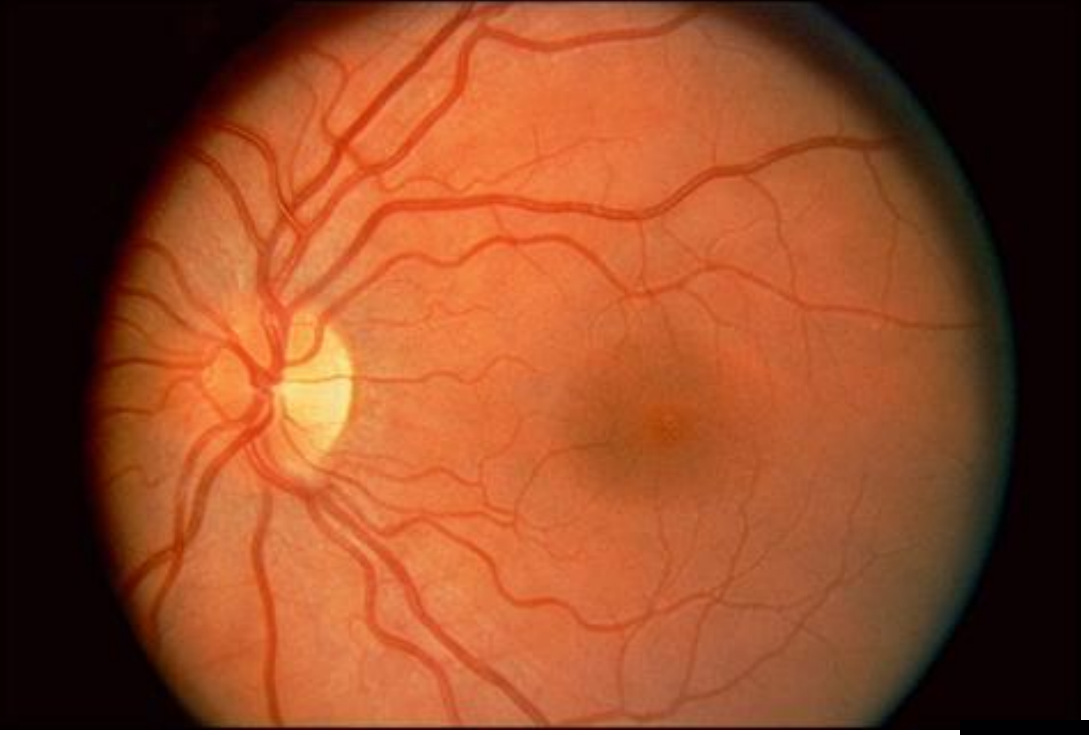

Лекция 10

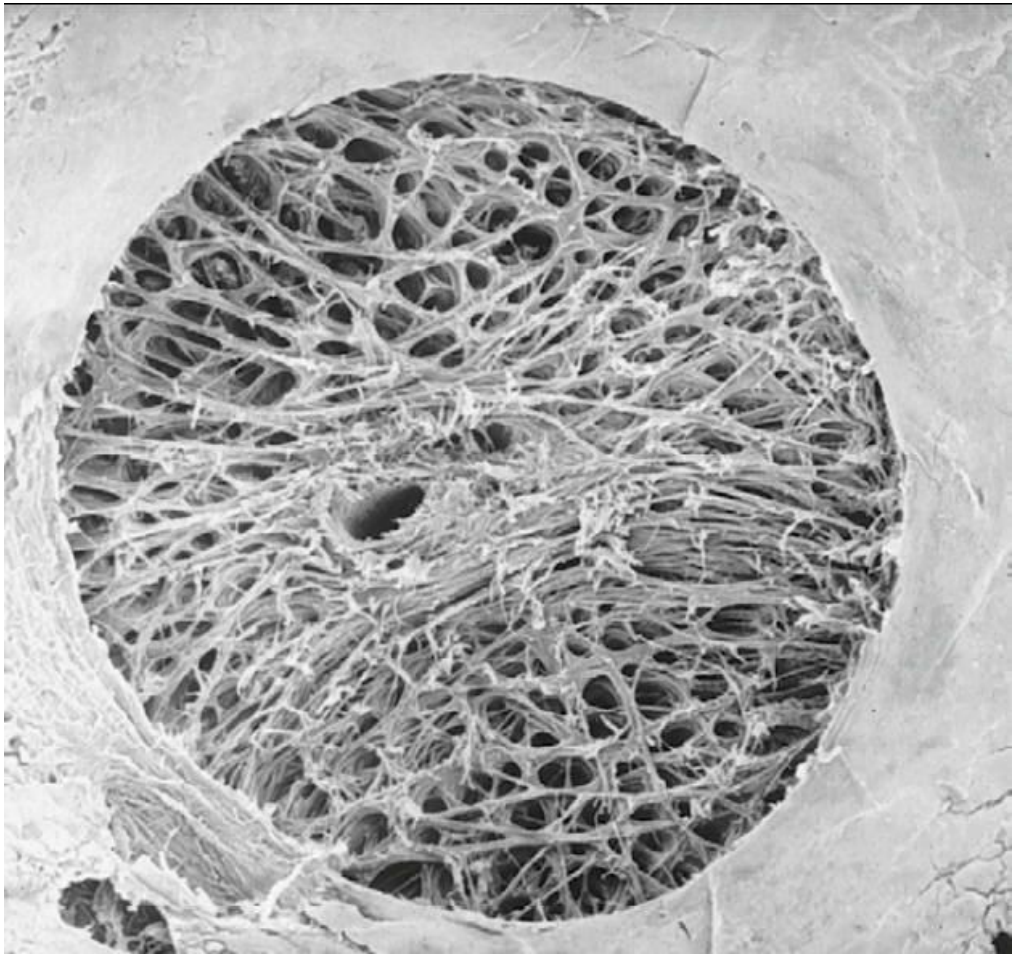

Лекция 10

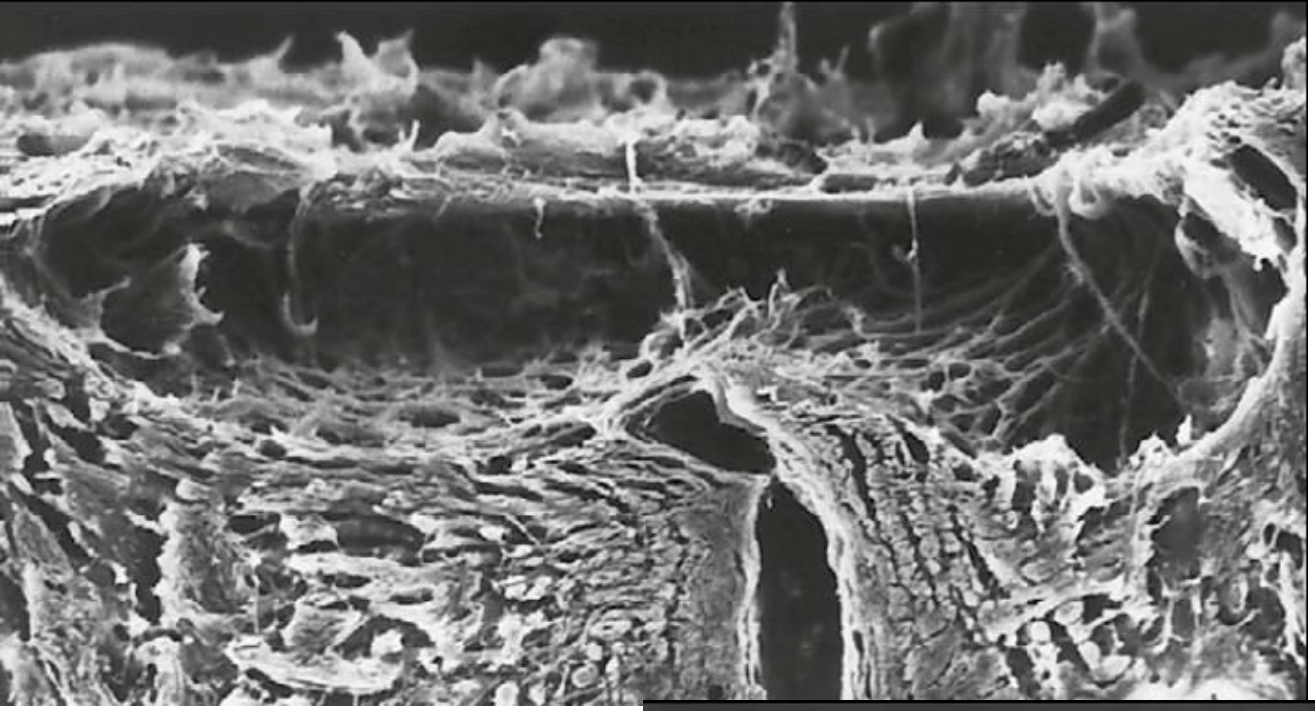

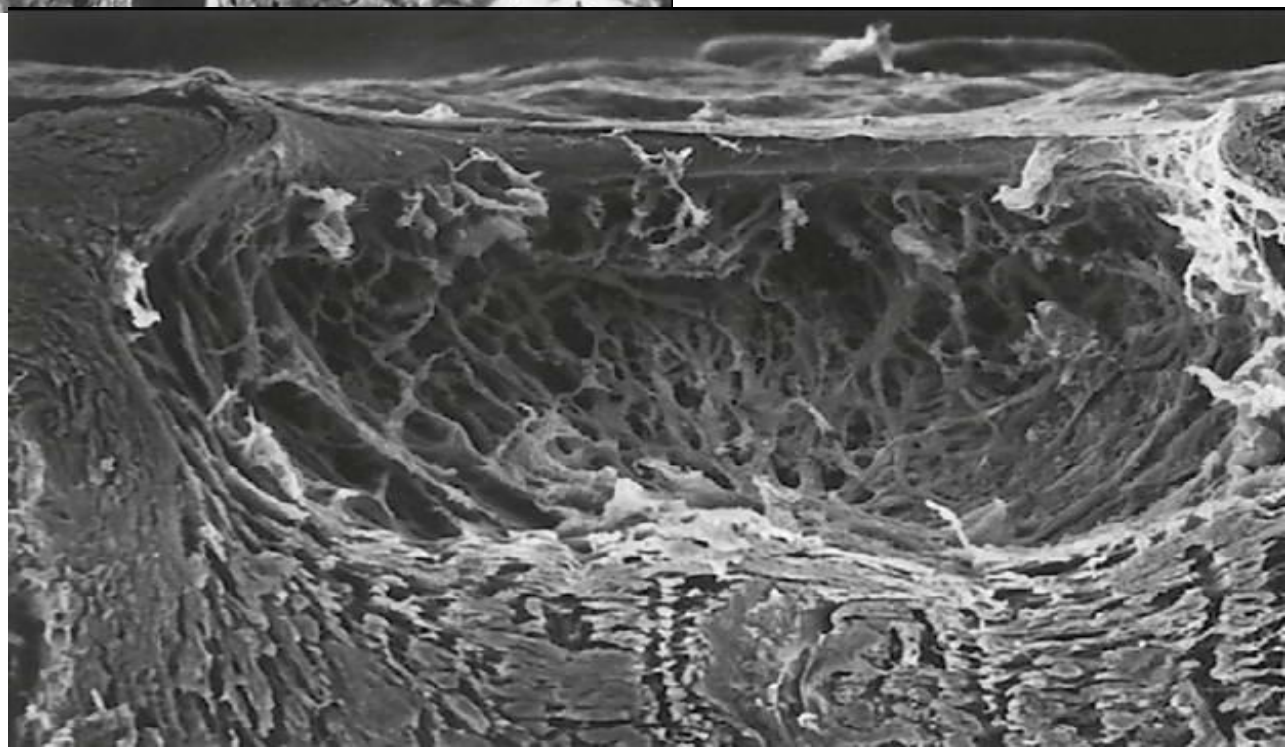

Клиника первичной глаукомы

- **Атрофия пигментной каймы радужки.**

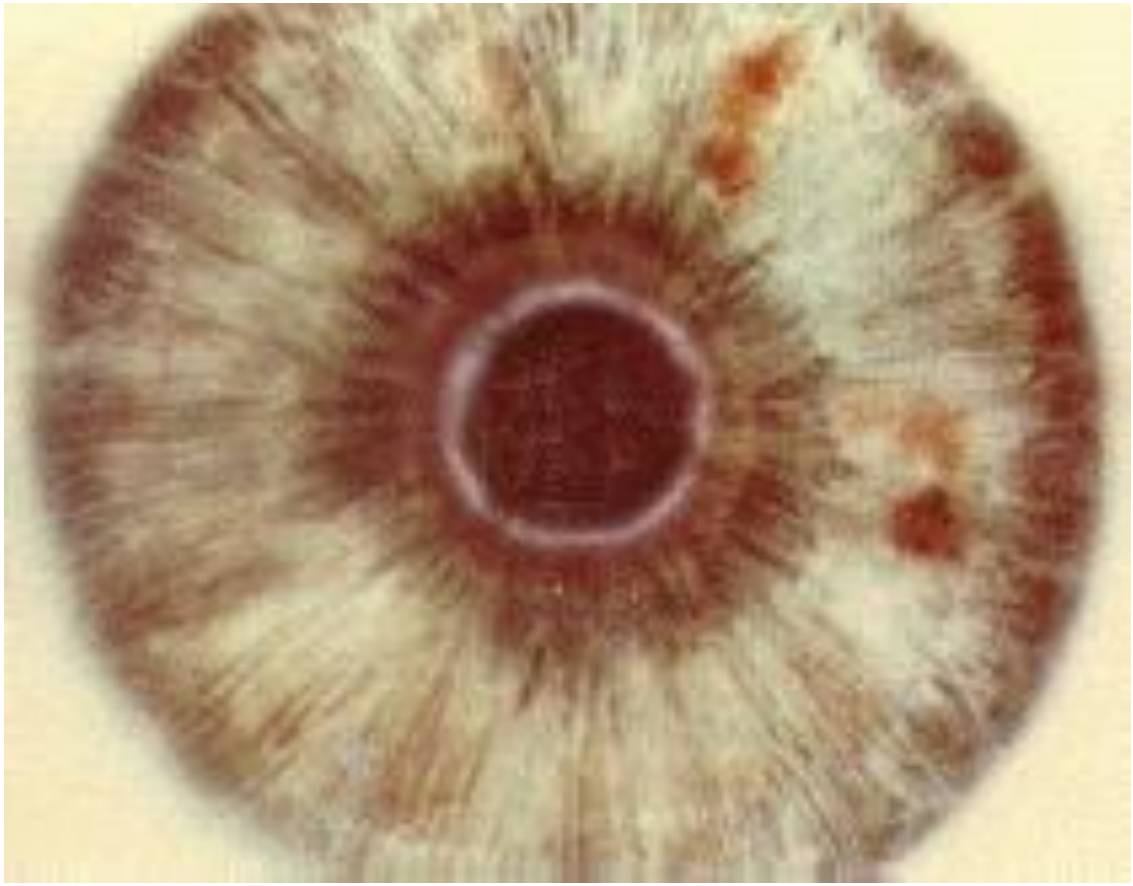

Псевдоэксфолиации и пигментация трабекулы

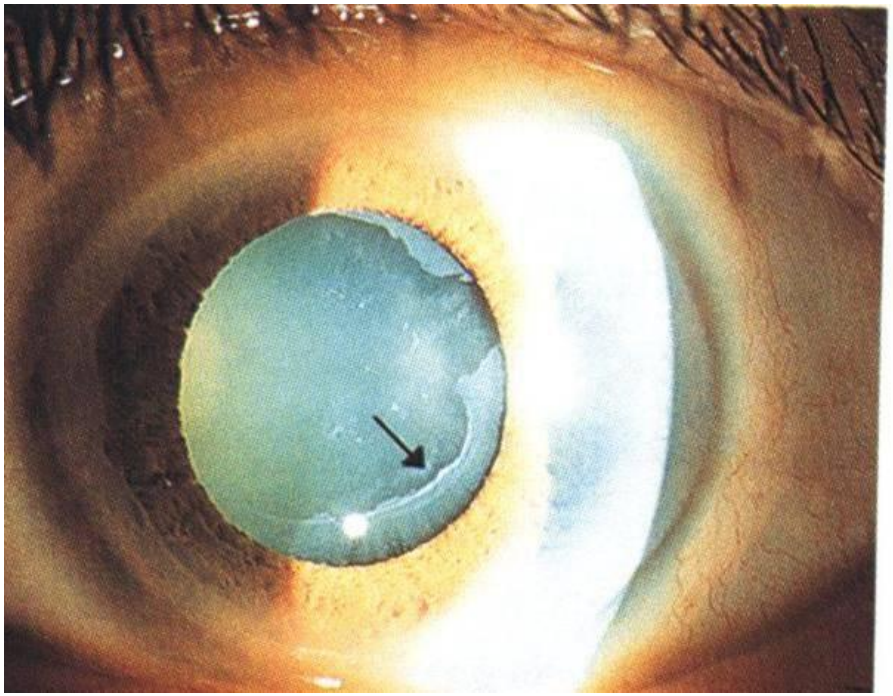

Отложения на поверхности хрусталика при псевдоэксфолиативном синдроме;

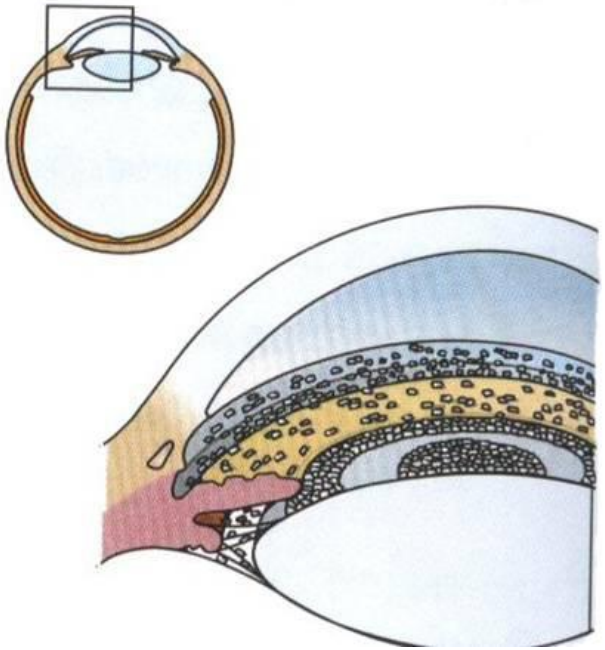

Псевдоэксфолиативные отложения на хрусталике, радужке и в УПК

Клиника первичной глаукомы

- Расширение цилиарных сосудов

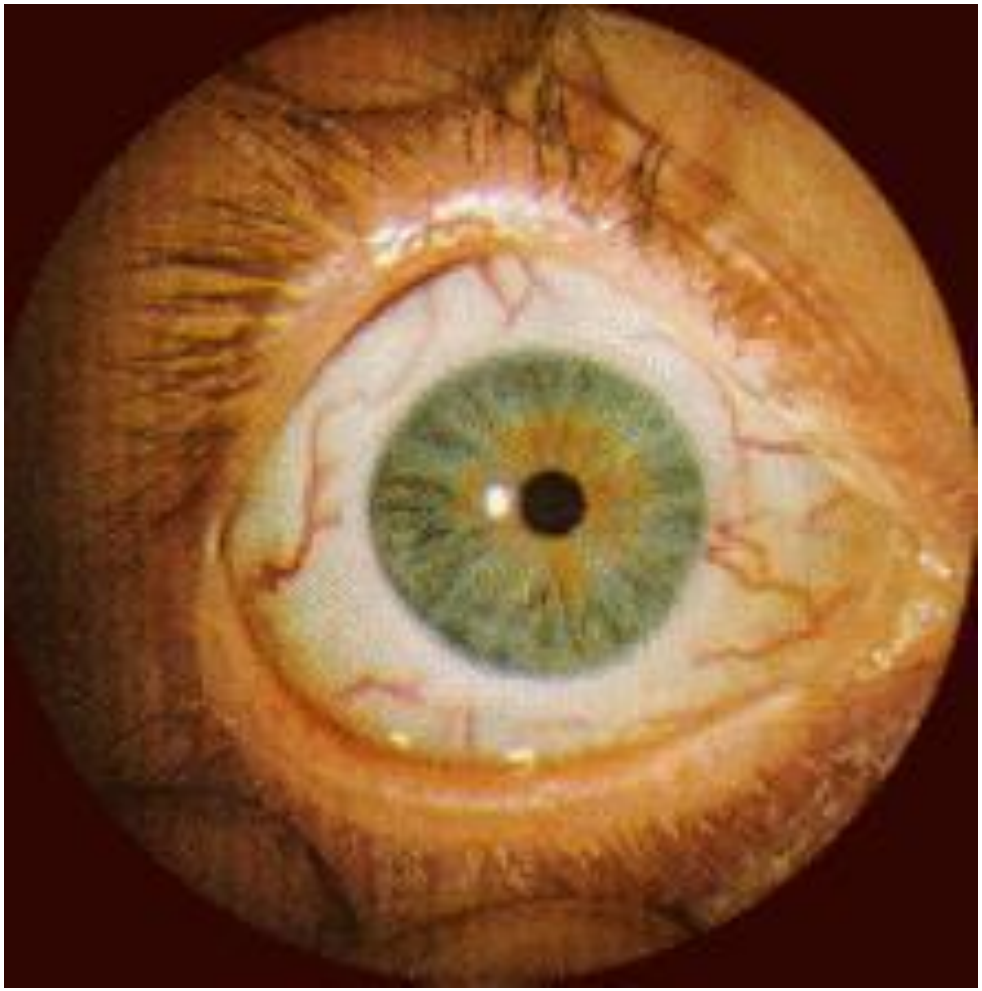

Лекция 10

Изменения полей зрения

Изменения полей зрения в 1-3 стадиях

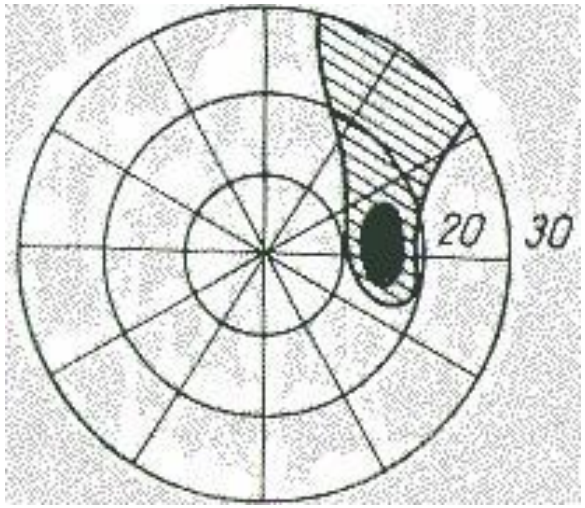

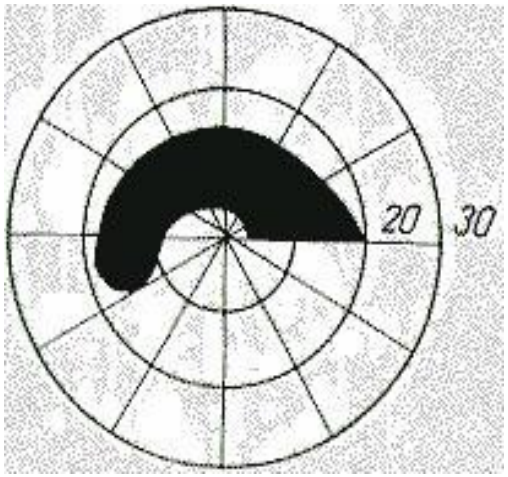

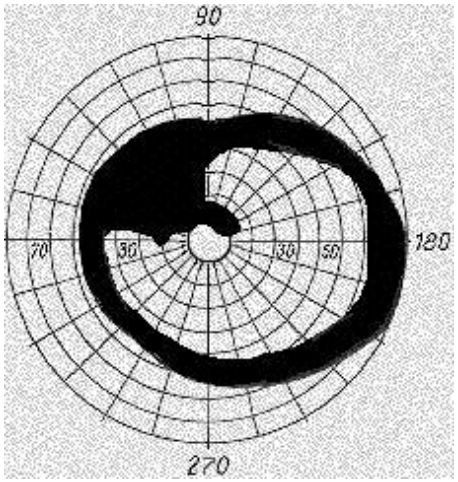

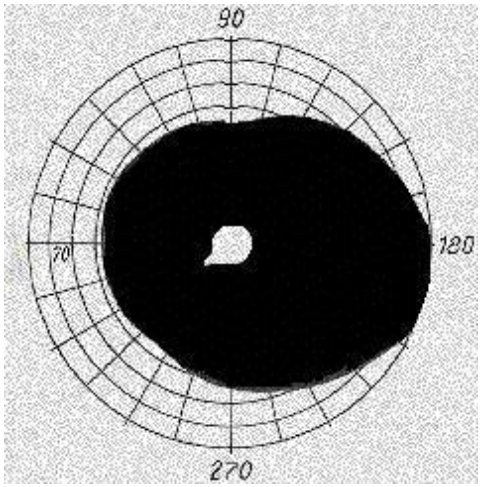

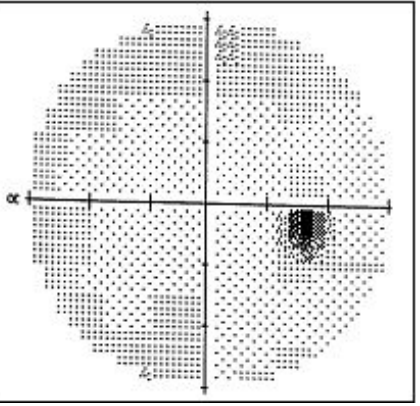

Лекция 10

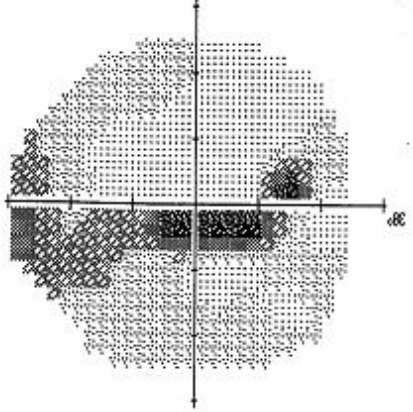

Лекция 10

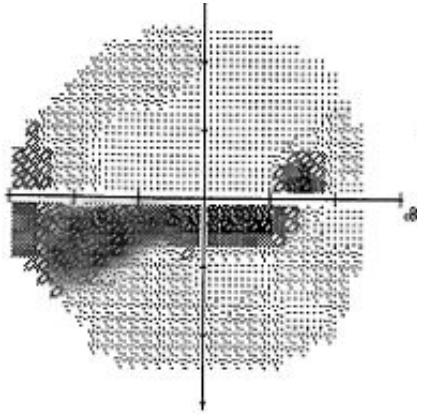

Лекция 10



Лекция 10

Изменения ДЗН

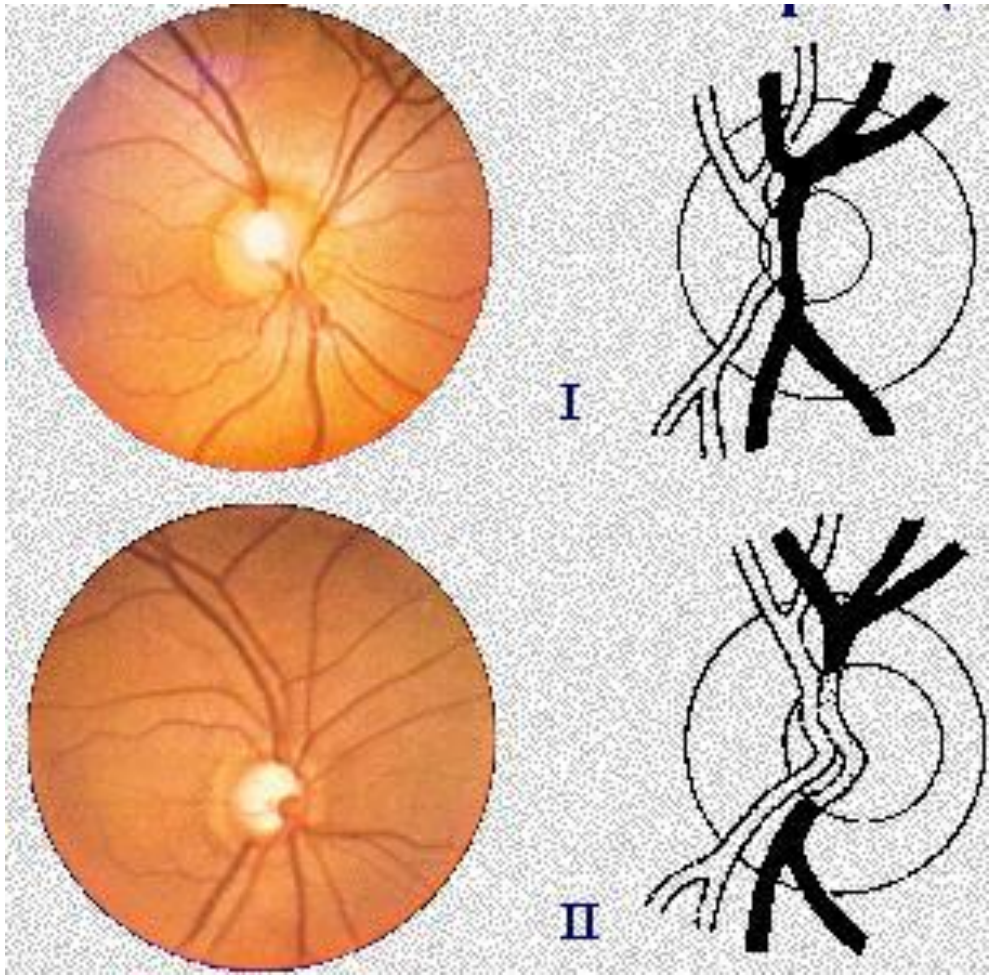

Э/Д = 0,3-0,5

Э/Д = 0,6-0,7

Изменения ДЗН

Лекция 10

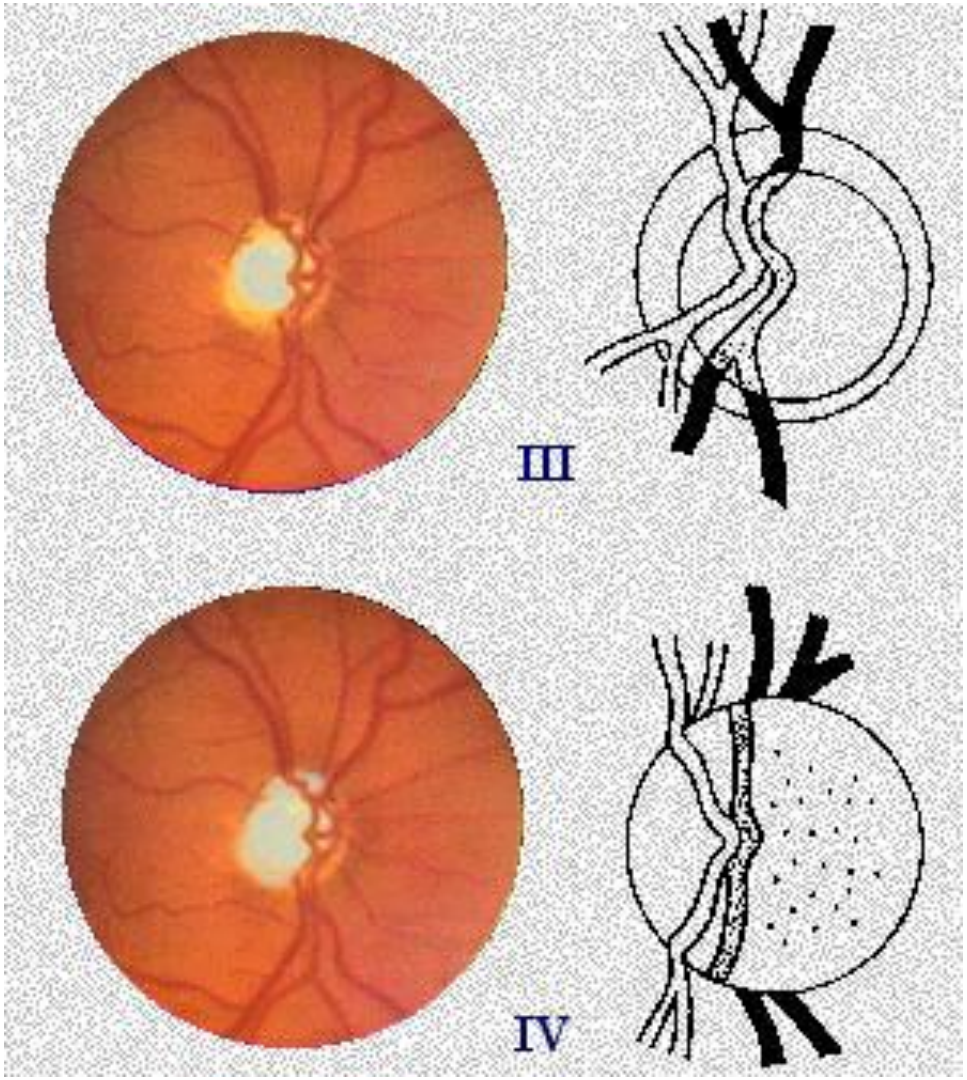

Э/Д = 0,8-0,9

Э/Д = 1,0

Глаукоматозная экскавация 0,7-0,8

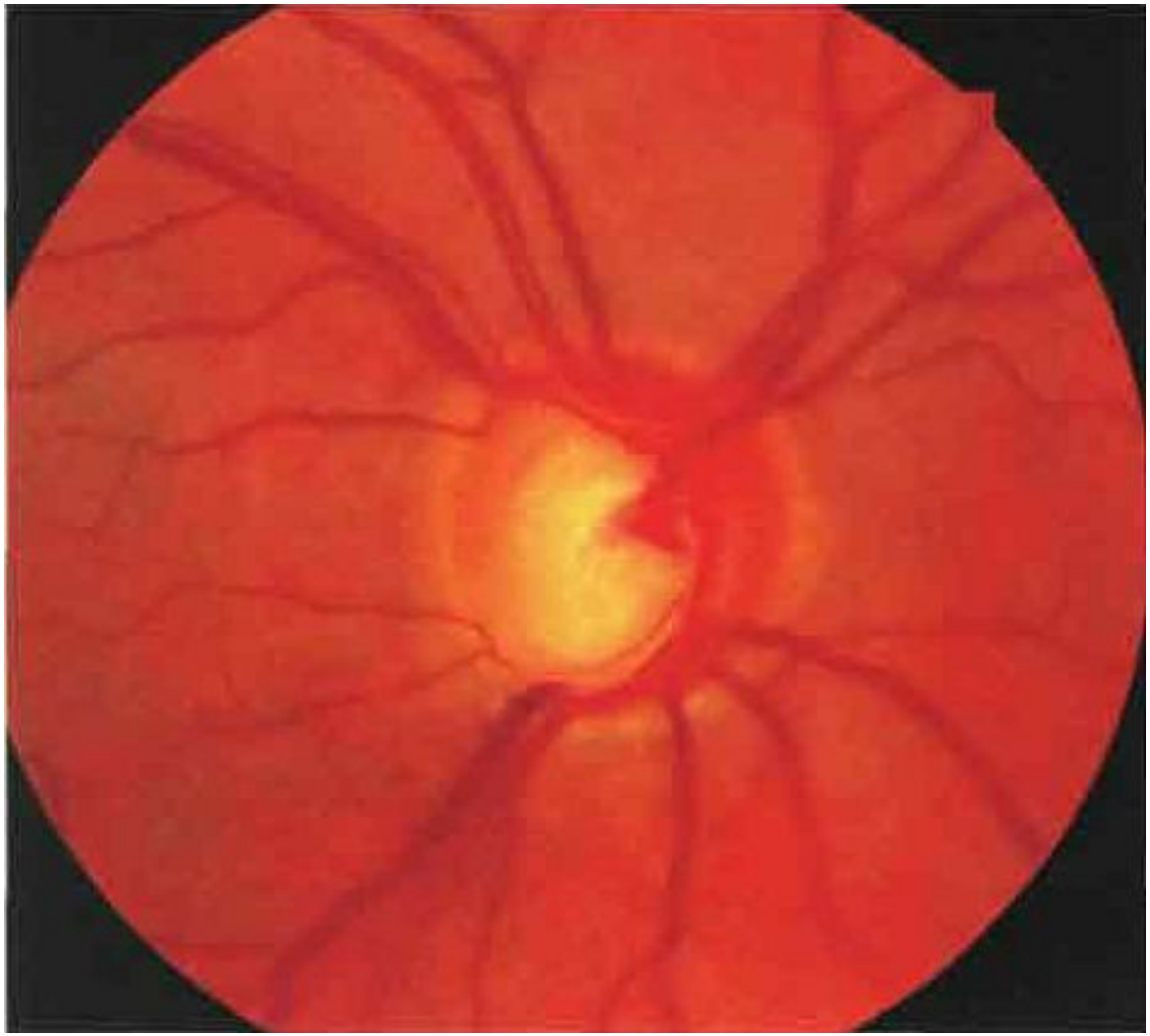

Глаукоматозная экскавация 0,9

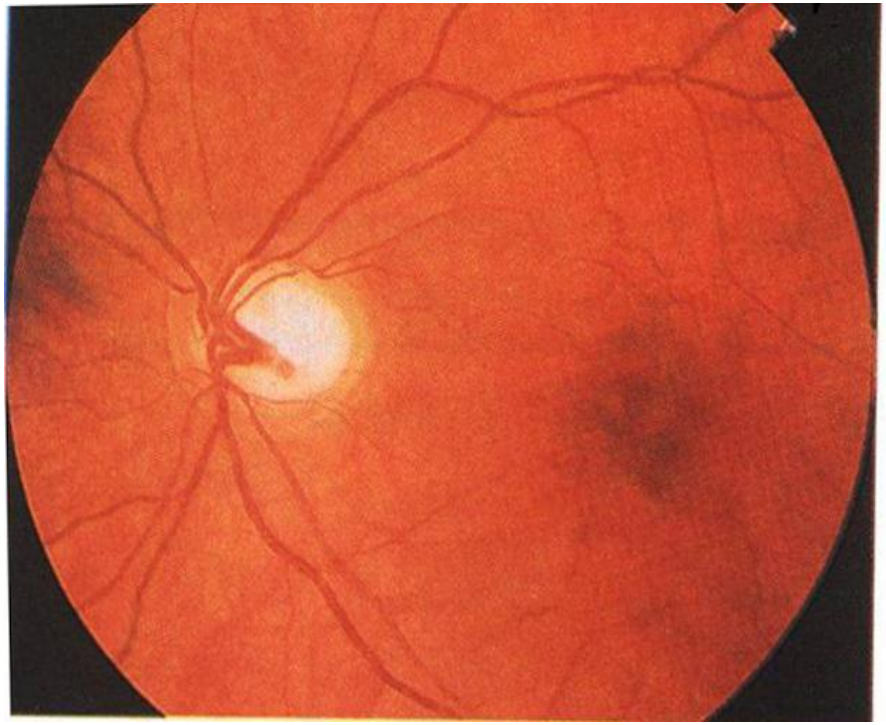

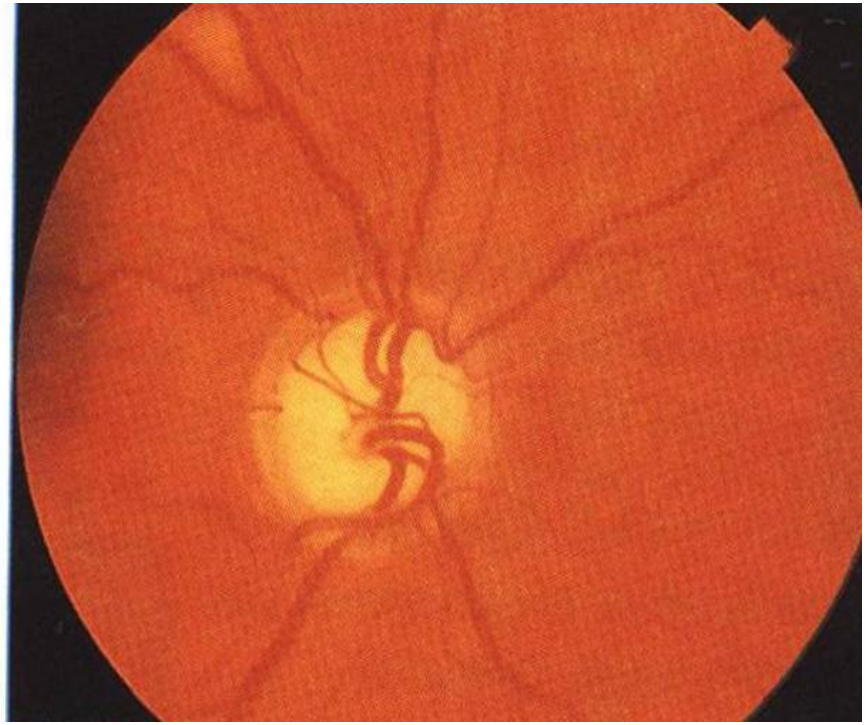

По уровню ВГД: (тонометрическое ВГД)

- А – с нормальным ВГД (до 27 мм рт. ст.)
- В – с умеренно повышенным ВГД (27 - 32 мм рт. ст.)
- С – с высоким ВГД (более 32 мм рт. ст.)

Виды тонометрии

- **Пальпаторно**
- **По Маклакову**
- **Пневмотонометрия (метод скриннига)**
- **По Гольдману**
- **Тонометры Паскаля, iCare, ORA**

Нормальное внутриглазное давление

- **<u>Истинное</u>**
- **Средняя колеблется от 9 до 21 мм ртутного столба.**
- **Офтальмотонус выше 21 мм ртутного столба уже позволяет заподозрить глаукому, а давление выше 22 мм рт. ст. является патологическим.**

Нормальное внутриглазное давление

Тонометрическое давление

- **Офтальмотонус выше 26 мм ртутного столба уже позволяет заподозрить глаукому, а давление выше 27 мм рт. ст. является патологическим.**

Методы измерения ВГД

Методы измерения ВГД

Тонометрия по Гольману «золотой» стандарт тонометрии

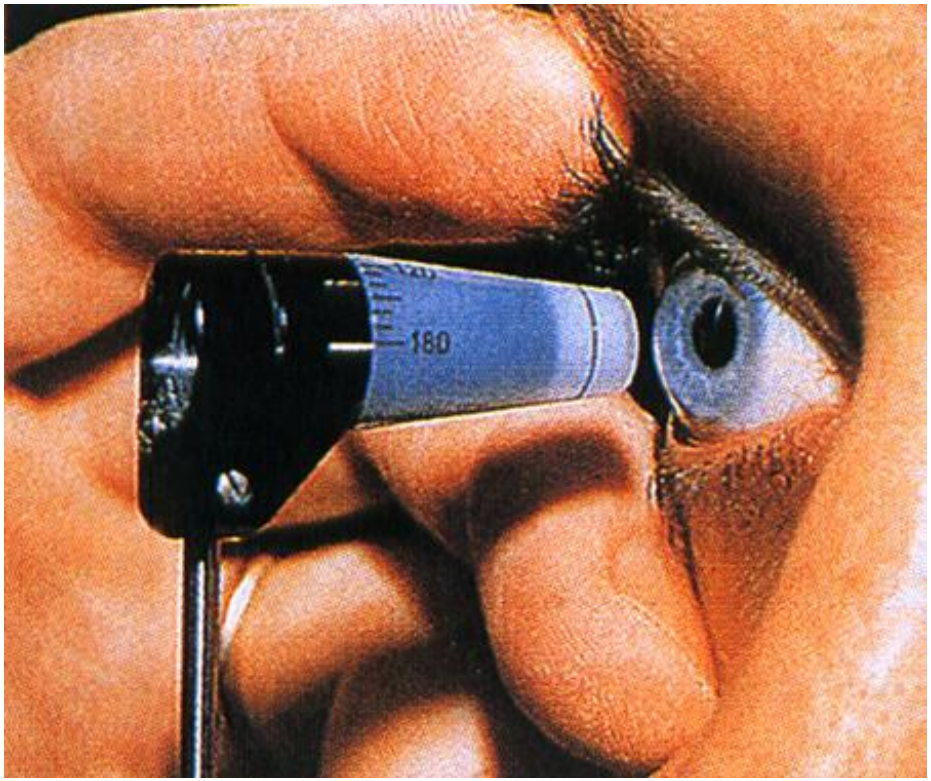



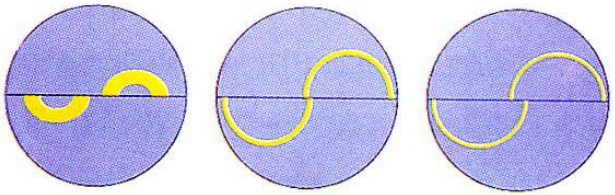

Тонография

- Норма >0,15 мм^3/1 мм рт. ст. в 1 мин

Тонометрия по Маклакову

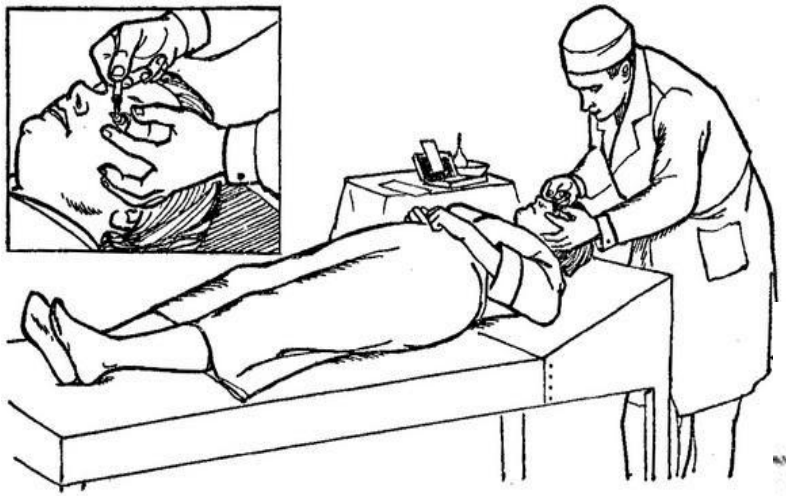

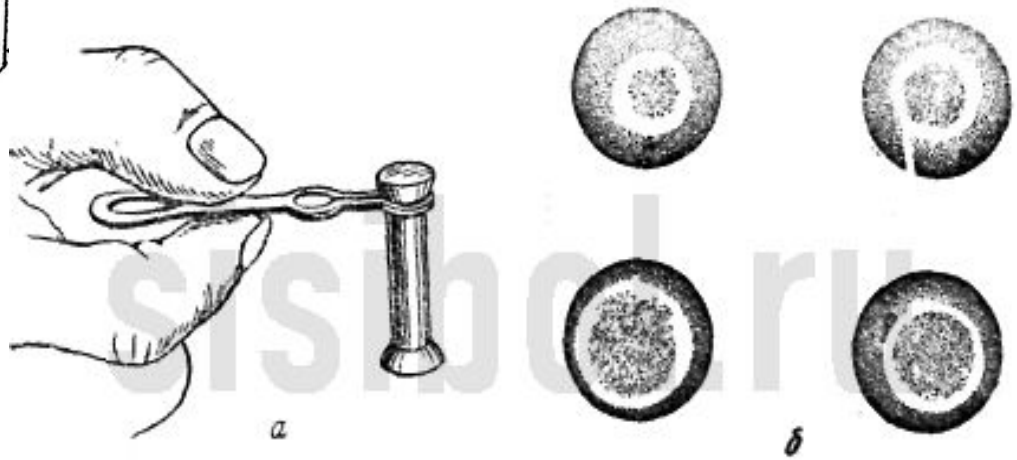

sisiad.ru

Тонометрия по Маклакову

Лекция 10

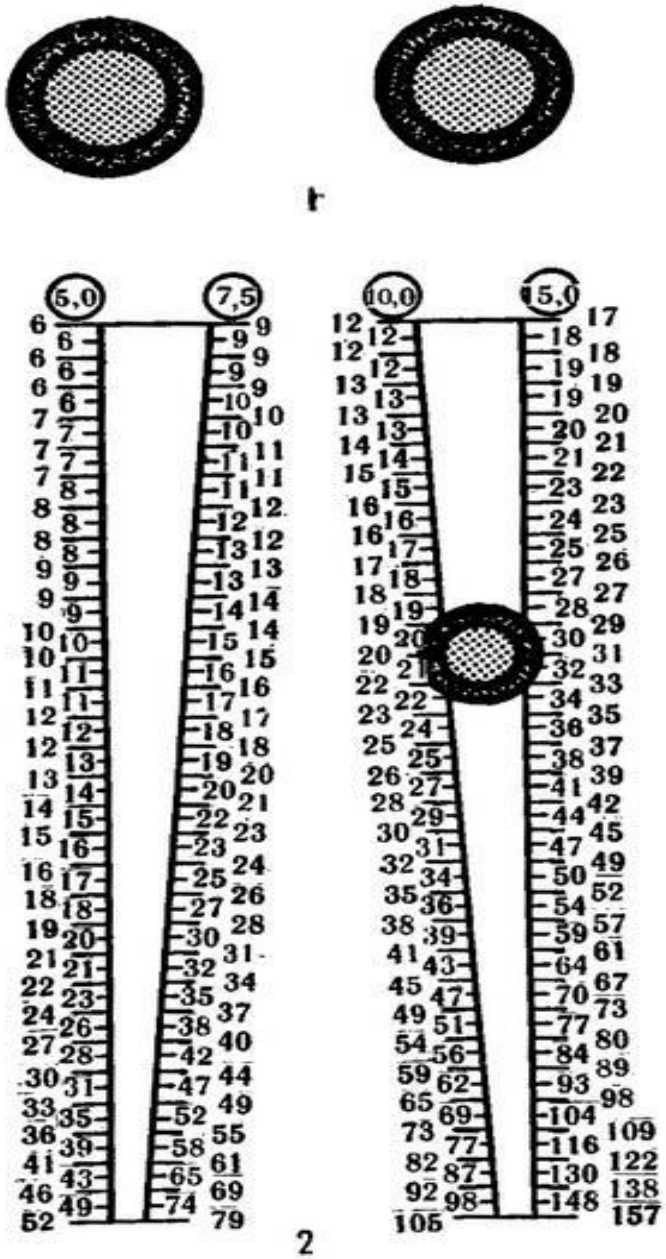

Цифровой контактный тонометр PASCAL для измерения внутриглазного давления –динамическая контурная тонометрия

icare
tonometer
IOP MEASURING EXCELLENCE



Автоматический прибор, в котором реализован принципиально новый подход к измерению офтальмотонуса. Анализатор биомеханических свойств глаза позволяет оценивать вязко-эластические свойства роговицы и ее толщину. Прибор широко востребован в эксимер-лазерных клиниках, так как позволяет прогнозировать успех операции и точно измерять ВГД у пациентов после рефракционной хирургии.

Одно измерение — четыре параметра:

IOPg — Goldmann Correlated IOP (ВГД по Гольдману, ВГДг);
CH — Corneal Hysteresis (Корнеальный гистерезис, КГ);
IOPcc — Corneal Compensated IOP (Роговично-компенсированное ВГД, ВГДрк);
CRF — Corneal Resistance Factor (Фактор резистентности роговицы, ФРР).

CT 60

diatherа
1 A 20

Виды ВГД

- **Истинное до 21 мм рт.ст.**

- **Тонометрическое до 26 мм рт.ст.**

Принципы лечение глаукомы

- **Гипотензивная терапия** - **Снижение ВГД до толерантного уровня (до давления «цели»);**
- **Нейропротекторная терапия;**
- **Коррекция нарушенного метаболизма;**

Гипотензивная терапия

- **Цель: достижение толерантного уровня ВГД, или «давления цели».**
- **Снижение ВГД на 30% от исходного.**
- **В начальной стадии глаукомы верхний уровень истинного давления не должен превышать 18 мм рт. ст. в далеко зашедшей стадии 15-16 мм рт. ст.**

Средства, улучшающие отток внутриглазной жидкости

- М-холиномиметики (**пилокарпин** 1,2-4,6%, **карбохол** 3% синтетический препарат. Длительность эффекта водных растворов 4-8 часов.
- М-холиномиметики действуют аналогично ацетилхолину, стимулируя холинорецепторы на постсинаптической мембране.

- ***МИОТИКИ - ДЛЯ ЛЕЧЕНИЯ ОТКРЫТОУГОЛЬНОЙ ГЛАУКОМЫ ПИЛОКАРПИН НЕ ПРИМЕНЯЮТ!!!!***

Простагландины $F\alpha_2$

Лекция 10

- **Траватан** (травопрост) 0,004%

Латанопрост (Ксалатан) 0,005 является производным протагландина $F\alpha_{2,}$ разработан в последние годы для лечения глаукомы.

Траватан (Травопрост 0,004%)

- Простагландины понижают ВГД путем стимуляции увеасклерального оттока через цилиарное тело
- **Тафлотан** (Тафлупрост)-первый в мире безконсервантный простагландин



Препараты, уменьшающие секрецию внутриглазной жидкости

$\beta_{1,2}$- адреноблокаторы

- **Тимолол** 0,25 и 0,5% (не**селективный $\beta_{1,2}$-адреноблокатор)**
- достаточно закапывать 2 раза в день.

Продолжительность действия - 12 часов, поэтому назначаются они 2 раза в день.

β_{1-} Адреноблокаторы

- **Бетаксалол- селективный β_{1-} адреноблокатор. Выпускается в виде 0,25 и 0,5% раствора.**
- **Длительность действия 12 часов. Режим закапывания 2-3 раза в день.**
- **Обладает нейропротекторным действием.**

Ингибиторы карбоангидразы

- Бринзоломид (Азопт) и дорзоламид (Трусопт) - ингибиторы карбоангидразы.
- Применяются для инстилляций. Действие начинается через 2 часа и продолжается 12 часов.
- При комплексной терапии препарат назначается 2 раза в день, при монотерапии 3 раза в день.

Препараты с двойным механизмом действия (α-2 адреномиметики)

- **Бримонидин 0,1-0,2% (Альфаган, Люксфен)**
- **Усиливает отток по увеосклеральному пути**
- **Уменьшает секрецию внутриглазной жидкости**

Лекция 10

Рациональный подход к назначению гипотензивных препаратов

Препаратами первого выбора в настоящее время являются:

1. **β - адреноблокаторы (тималола малеат 0,25-0,5%),**
2. **Простагландины (травопрост 0,004%, ксалатан 0,005%).**
3. **α2-адреномиметики (Бримонидин 0,1-0,20% Люксфен,).**

- **Остальные средства относятся к препаратам второго выбора.**
-
- **Тахифилаксия.**

Показания для лазерного и хирургического лечения глаукомы

- **Повышенное ВГД на фоне медикаментозной терапии;**
- **Прогрессирующее ухудшение полей зрения или дистрофия зрительного нерва при уровне ВГД в зоне высокой “нормы”;**
- **Когда больной по тем, или иным причинам не выполняет назначения врача.**

Виды операций при глаукомах, улучшающих отток ВГЖ:

- Периферическая иридэктомия
- Непроникающая склерэктомия
- Аллодренирование
- Задняя трепанация склеры
- Синусотомия
- Трабекулотомия

Виды операций при глаукоме, уменьшающие продукцию ВГЖ и улучшающие ее отток на цилиарном теле:

- Циклокоагуляция
- Циклодиализ
- Циклорезекция
- Циклокриопексия

АГО, разработанные на кафедре офтальмологии ОмГМА

- Вариант трабекулоспазиса к.м.н. О.Г. Чекмарева
- Циклоретракция глубоким лоскутом склеры к.м.н. Р.Ф. Колущинская
- Синусолавация к.м.н. Т.В. Ковалева (Патент)
- Множественная склерэктомия д.м.н. Н.В. Косых
- Модификация ПЦКП Е.В. Молчанова (Патент)
- Модификация Непроникающей Глубокой СклерЭктомии проф.О.И.Лебедев с соавт. (Патент)

Трабекулэктомия

1этап- формирование конъюнктивального и склерального лоскута

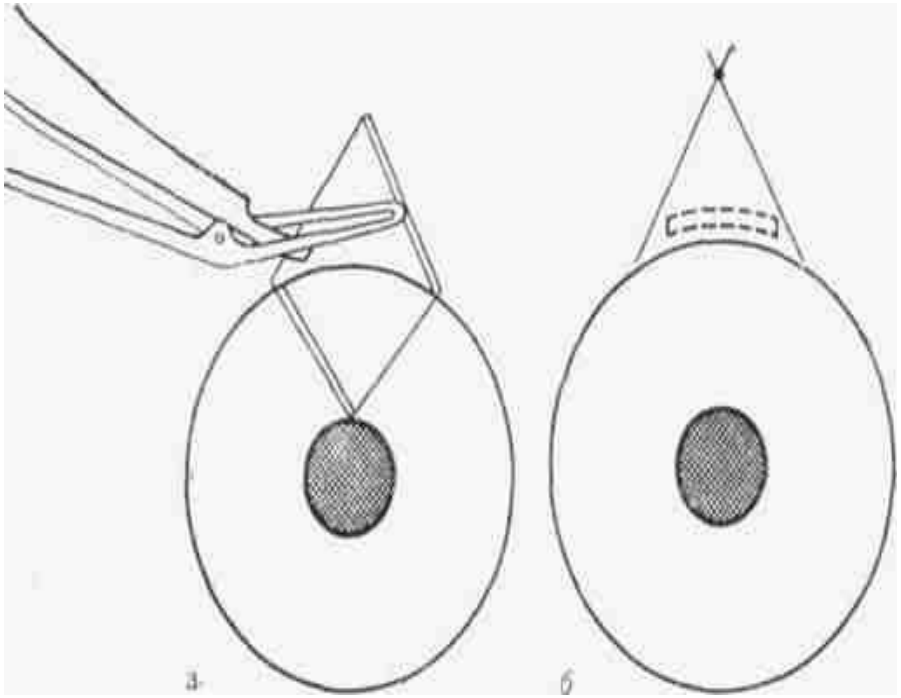

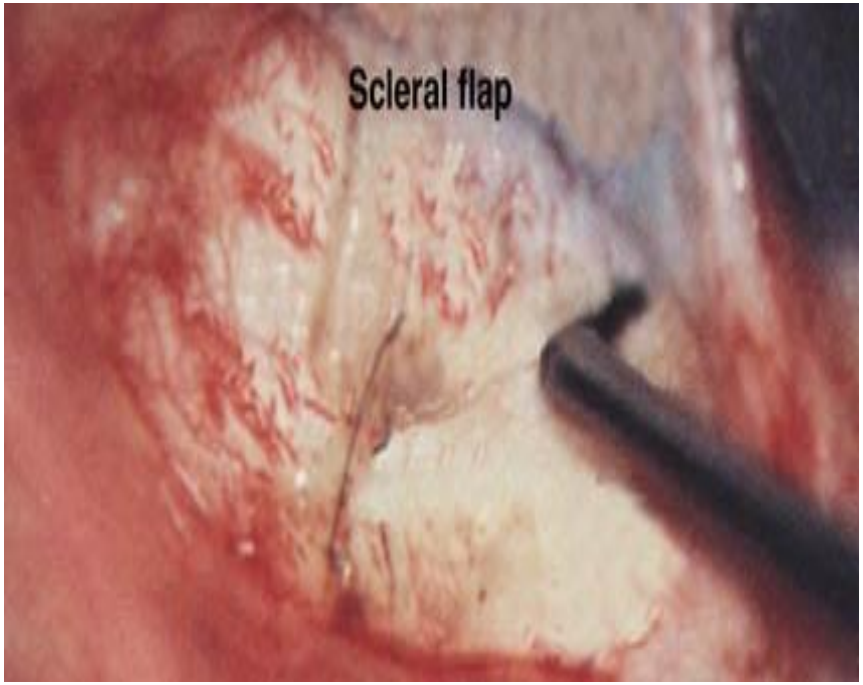

Трабекулэктомия

2 этап – вскрытие глазного яблока

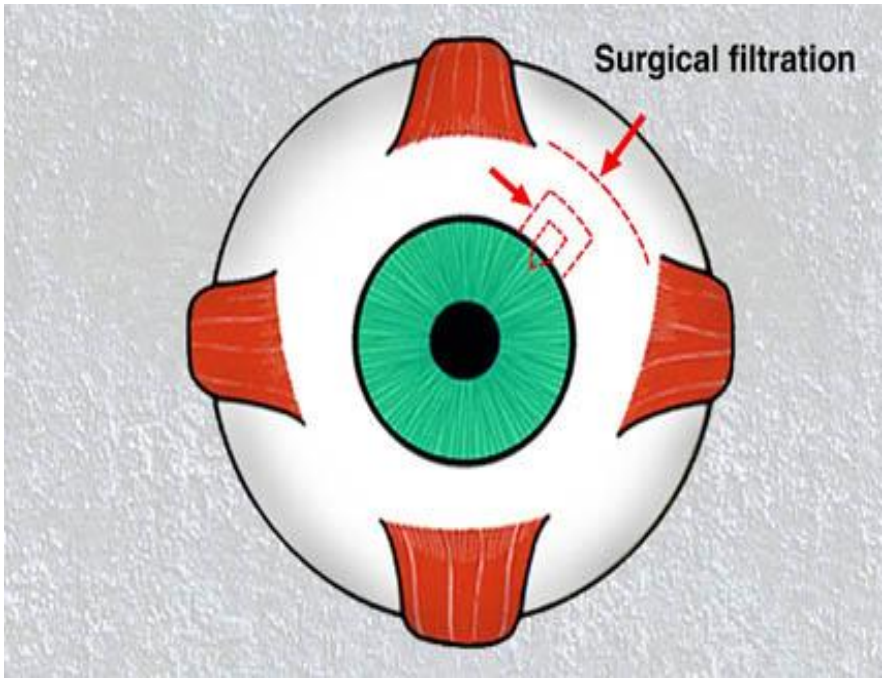

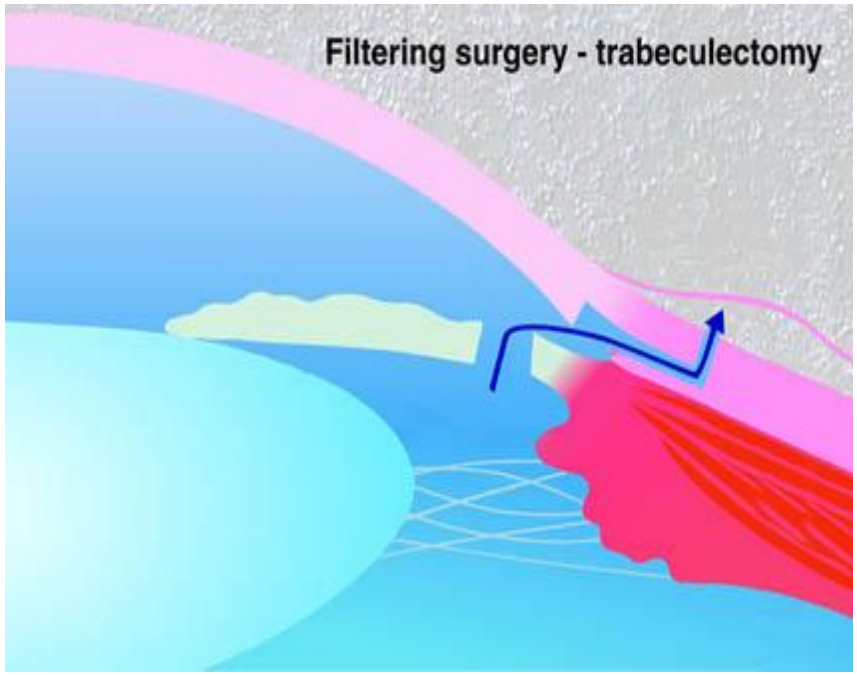

Трабекулэктомия

3этап– формирование фистулы, иридэктомия

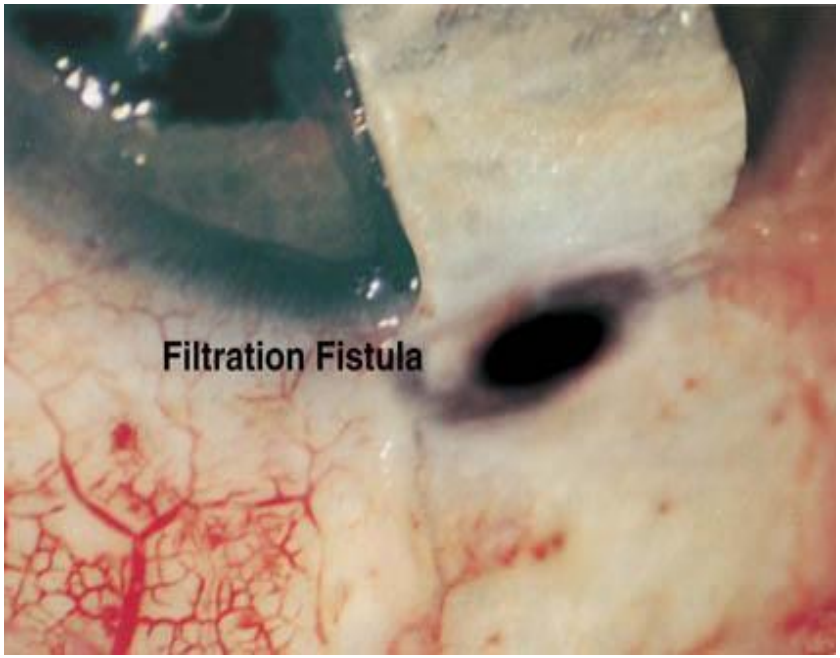

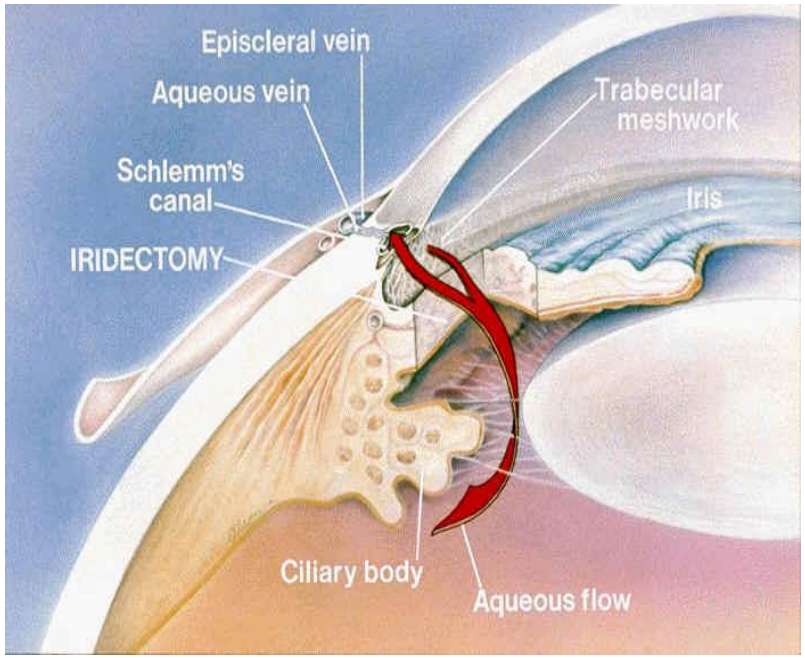

Трабекулэктомия

4 этап – ушивание раны конъюнктивы

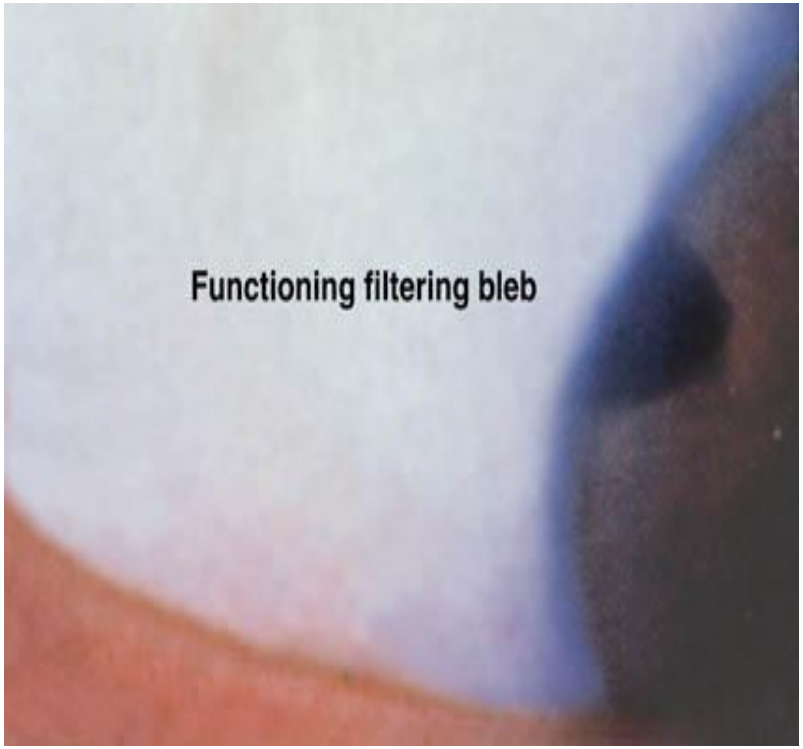

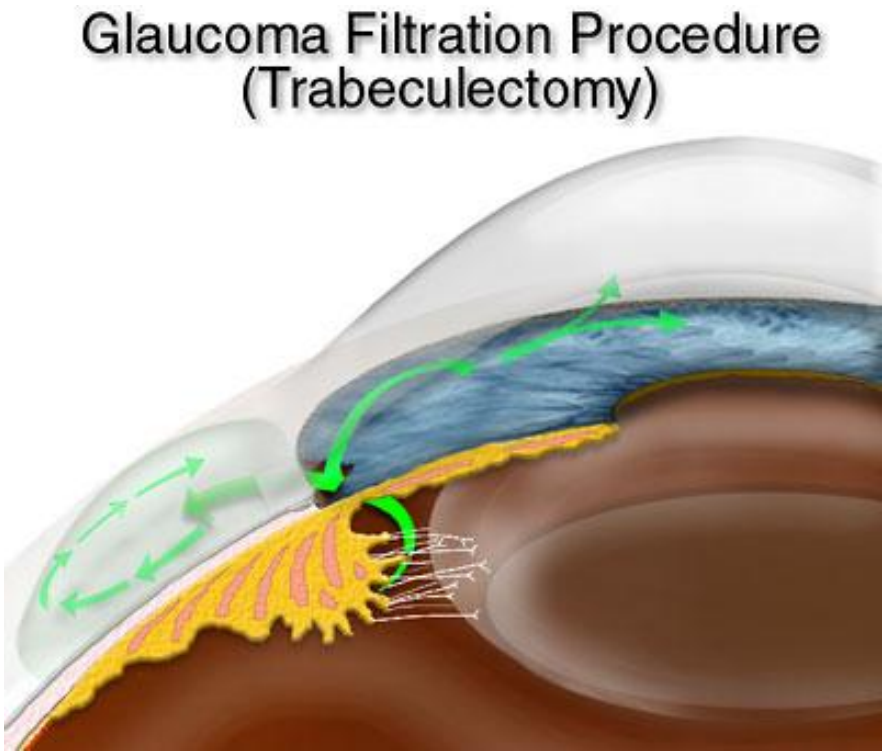

Трабекулэктомия

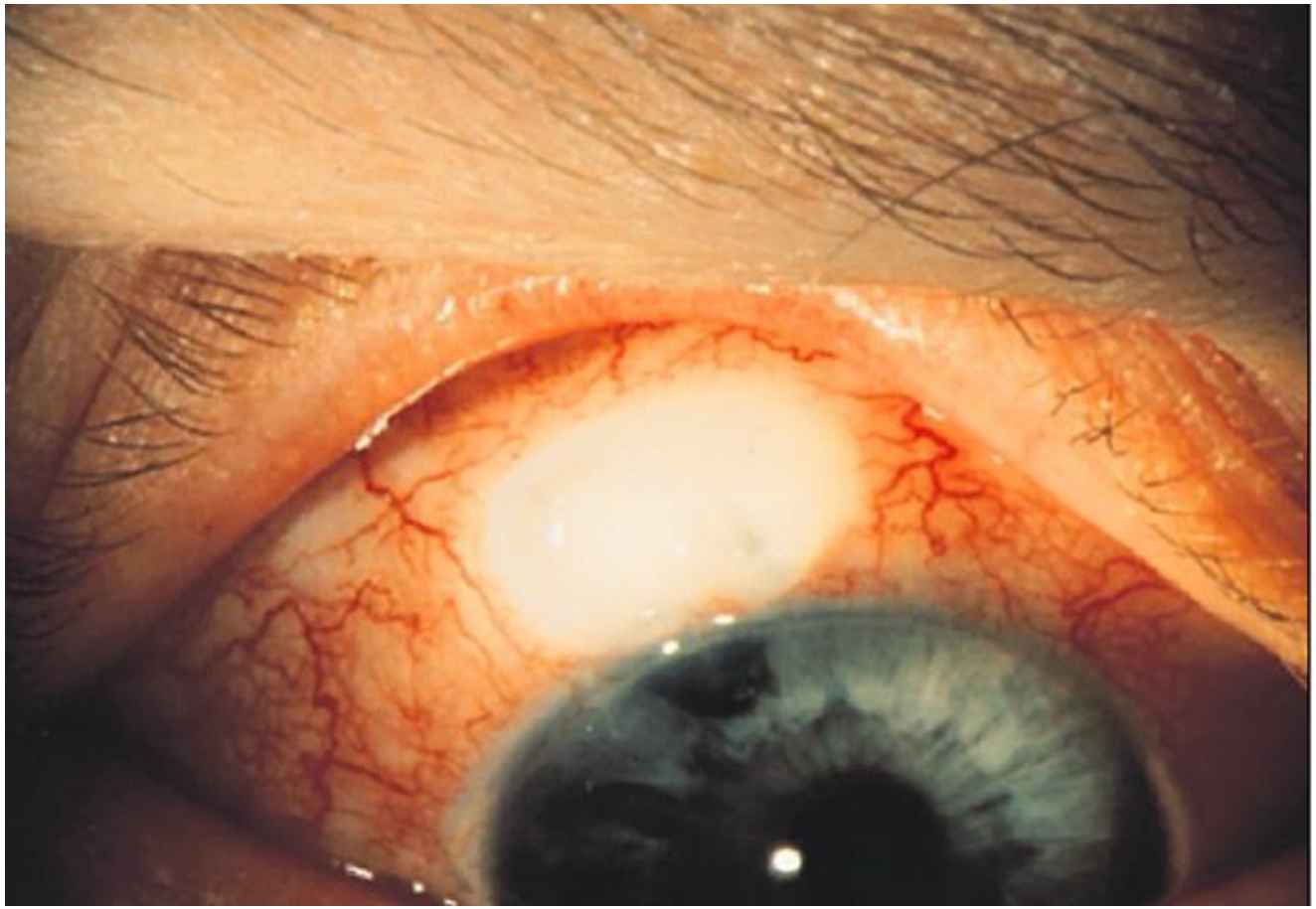

Вид после операции

НГСЭ (Непроникающая Глубокая СклерЭктомия)

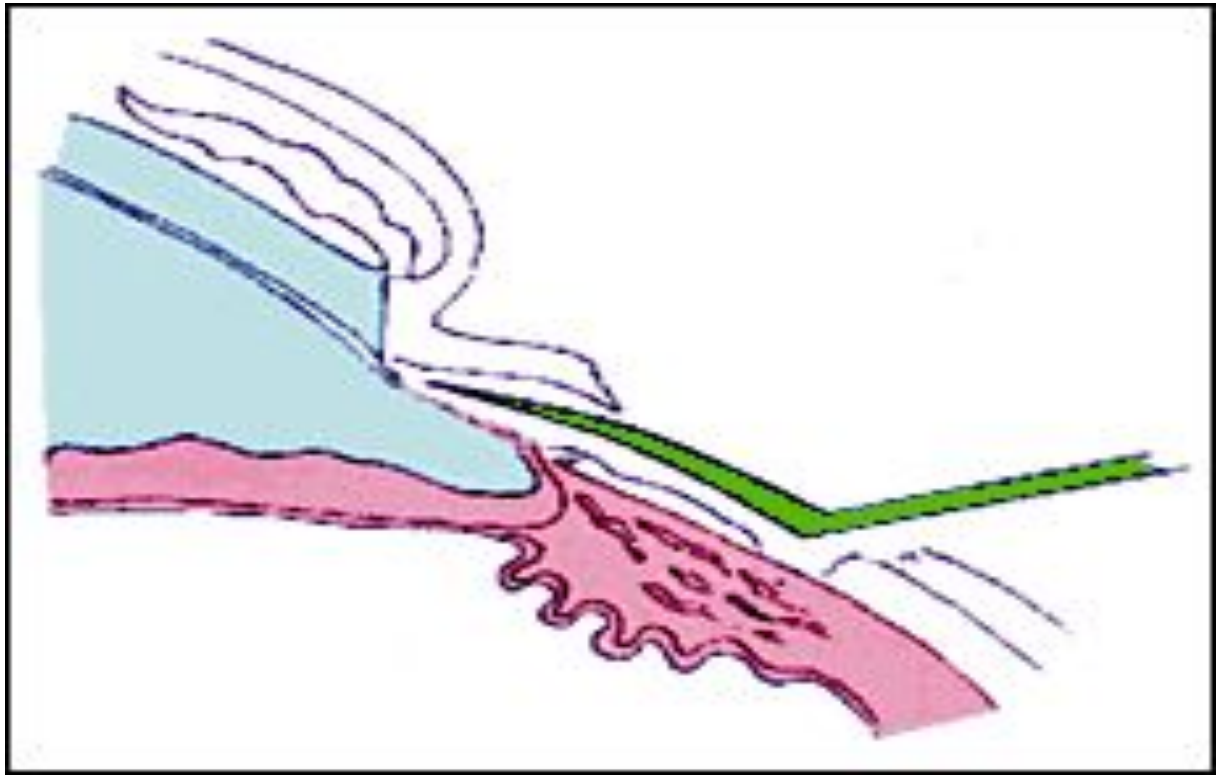

Методы лазерного лечения глаукомы

- **лазерная иридэктомия (ЛИЭ):**
- **лазерная гониопластика**
- **лазерный фотомидриаз (лазерная эукория)**
- **лазерная гониопунктура**
- **лазерная трабекулопластика по Визу**
- **лазерная гониотомия (при врождённой глаукоме)**

Аргонлазерная трабекулопластика в различных вариантах

1 – линейном (по Wise J.B. & Witter S.L., 1979)

2,3 – переднего и заднего трабекулоспазиса (по Нестерову А.П. и др., 1980)

4 – циклотрабекулоспазиса (по Краснову М.М. и др., 1982)

Прижигания в указанных случаях наносят соответственно на трабекулу в зоне склерального венозного синуса, кпереди и кзади от него (на склеральную шпору) и на переднюю поверхность ресничного тела

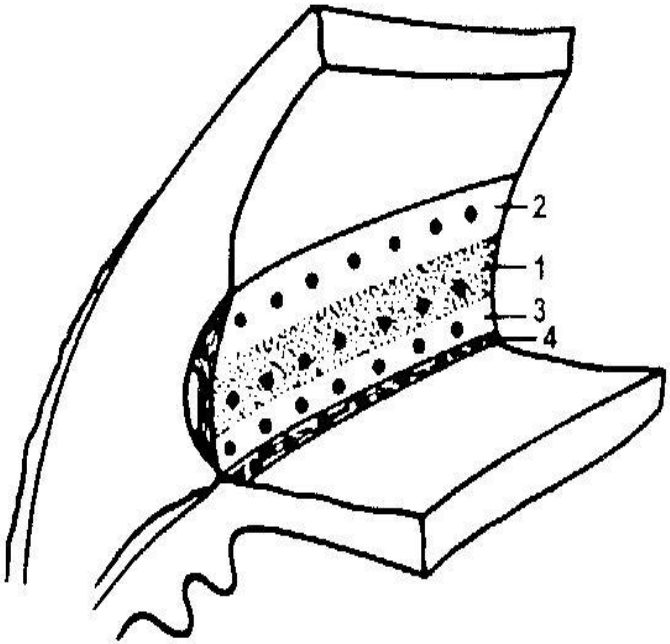

Первичная закрытоугольная глаукома

- **Острый приступ глаукомы:**

✔ Отек роговицы

✔ Мелкая передняя камера

✔ Широкий зрачок

✔ Застойная инъекция

✔ Сильная боль в глазу и соотв.половине головы

✔ Глаз плотный «как камень»

Пятигрупповая система диспансеризации больных глаукомой

- 1группа - 40 лет и старше -1 раз в 3 года,
- 2группа - подозрение на глаукому – 1 раз в 6 мес,
- 3группа - с установленным диагнозом – 1 раз в 3 мес,
- 4группа - нестабилизированная глаукома – госпитализация в течении 1 мес,
- 5группа - острый приступ глаукомы – срочная госпитализация!

Открытоугольная глаукома

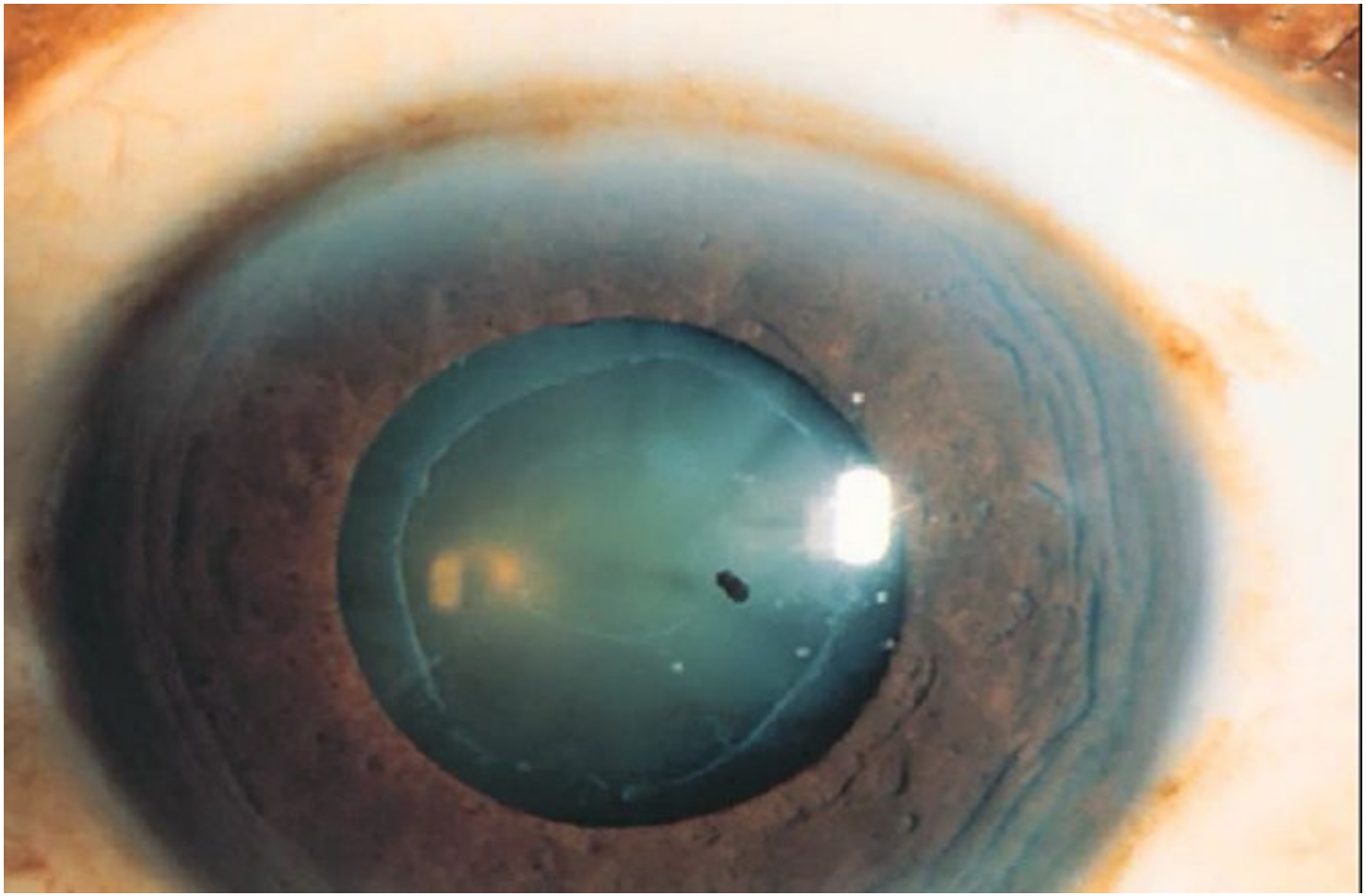

Факолитическая глаукома

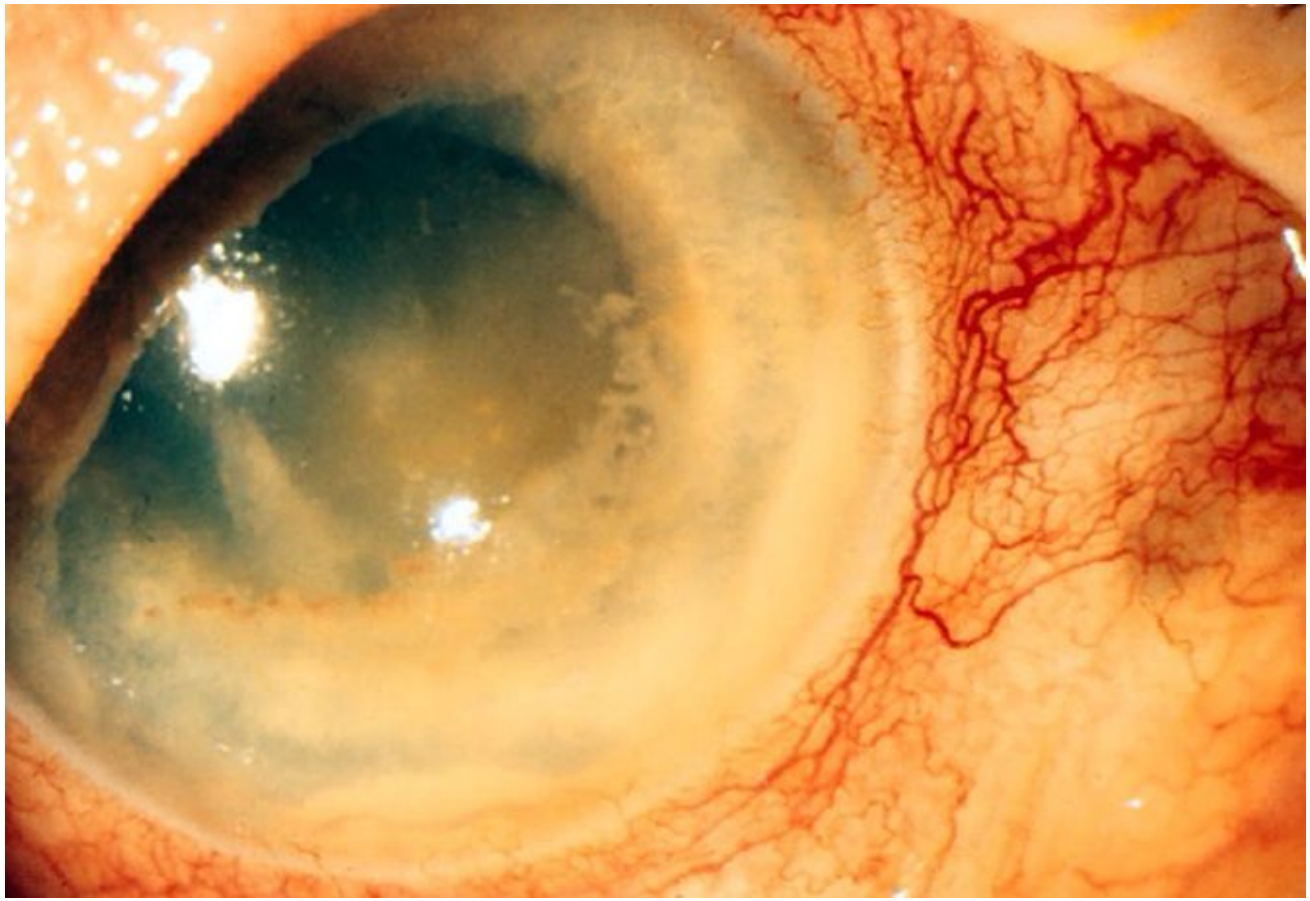

Спасибо за внимание!