# Лечение и его результаты, у больных раком щитовидной железы.

Выполнил: Стерхов Б. Ю.

A. carotis externa
A. carotis interna
A., v. thyroidea superior
A., v. laryngea superior
embrana thyrohyoidea
calis { Radix superior / Radix inferior
A. carotis communis
V. jugularis interna
V. thyroidea media
. thyroideae inferiores
cervicalis ascendens
A. thyroidea inferior
versa cervicis [colli]
suprascapularis
ncus
rocervicalis
lavia
gus (X)
N. laryngeus
ecurrens dexter
brachiocephalicus
Vv. brachiocephalicae
V. cava superior
Arcus aortae

Os hyoideum
N. laryngeus superior
Ramus internus
Ramus externus
Cartilago thyroidea
Lig. cricothyroideum
M. cricothyroideus
Cartilago cricoidea
Lobus pyramidalis (часто отсутствует) } Glandula thyroidea
Lobus dexter
Lobus sinister
Isthmus
Nodi lymphatici praetracheales
N. phrenicus
M. scalenus anterior
N. vagus (X)
V. jugularis externa
V jugularis anterior
Costa I
N. laryngeus recurrens sinister

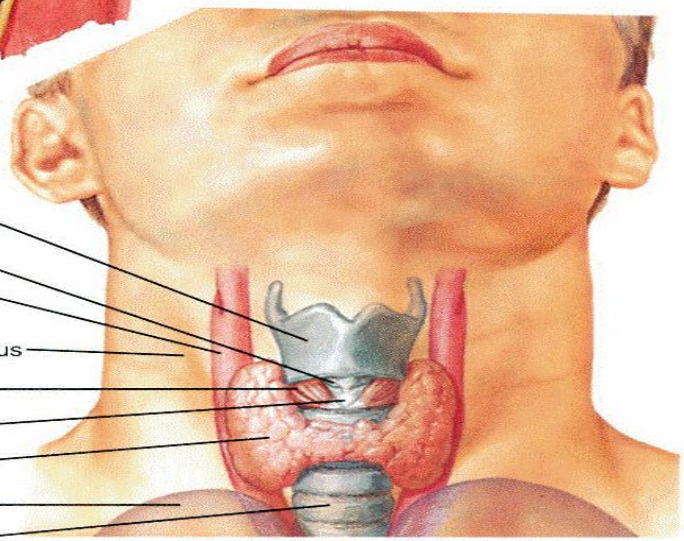

# Анатомия щитовидной железы

- Кровоснабжение щитовидной железы осуществляется двумя верхними щитовидными (из наружных сонных артерий) и двумя нижними щитовидными (из щитошейных стволов подключичных артерий) артериями.

# Анатомия щитовидной железы

- В 6—8% случаев в кровоснабжении железы принимает участие непарная самая нижняя щитовидная артерия, a. thyroidea ima, отходящая от плечеголовного ствола. Артерия поднимается к нижнему краю перешейка щитовидной железы в клетчатке предвисцерального пространства, о чем следует помнить при проведении нижней трахеотомии.

# Анатомия щитовидной железы

- Отток крови осуществляется по верхним щитовидным венам, сопровождающим артерии, кровь оттекает в лицевую вену или непосредственно во внутреннюю яремную вену.

# Анатомия щитовидной железы

- Нижние щитовидные вены образуются из венозного сплетения на передней поверхности железы, а также из непарного венозного сплетения, plexus thyroideus impar, расположенного у нижнего края перешейка щитовидной железы и впереди трахеи, и впадают соответственно в правую и левую плечеголовные вены.

# Анатомия щитовидной железы

- Щитовидная железа, являясь одним из важнейших эндокринных органов, отличается чрезвычайно густой сетью многочисленных кровеносных сосудов. Через железу (в пересчете на 100 г массы) в минуту проходит около 560 мл крови, в то время как через почку - только 100 мл крови, через мышцы - 12 мл.

# Анатомия щитовидной железы

- Хирург, проводящий операции на щитовидной железе, в первую очередь должен обладать навыками быстрой и четкой остановки кровотечения из сосудов и ткани щитовидной железы.

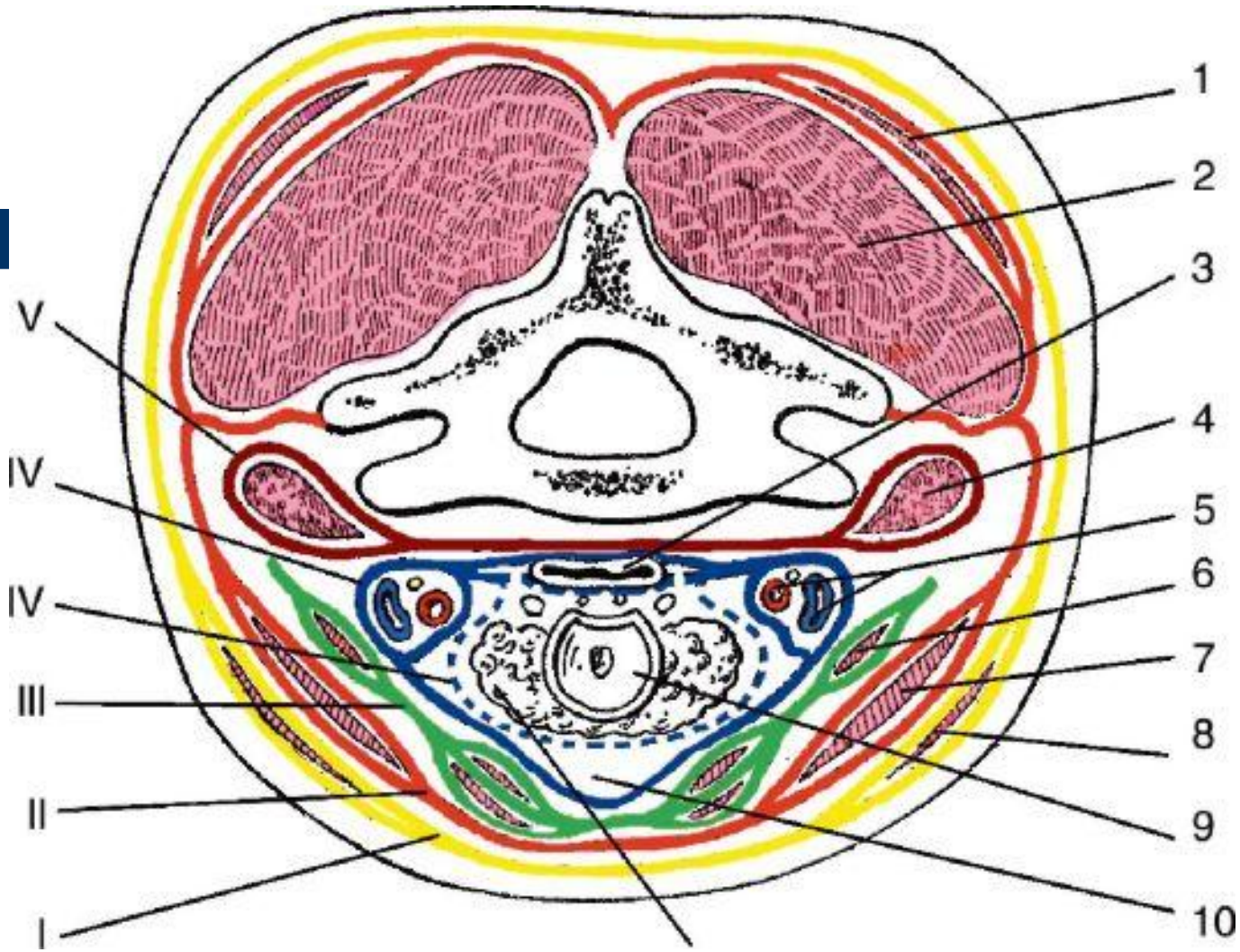
1
2
3
4
5
6
7
8
9
10
V
IV
IV
III
II
I

# Анатомия щитовидной железы

- Одной из основных проблем хирургии щитовидной железы является сохранение при операциях нервов, окружающих щитовидную железу. Прямо у задней поверхности щитовидной железы, чаще всего непосредственно примыкая к ее капсуле, проходят возвратные (нижние гортанные) нервы, направляющиеся из грудной клетки к голосовым складкам.

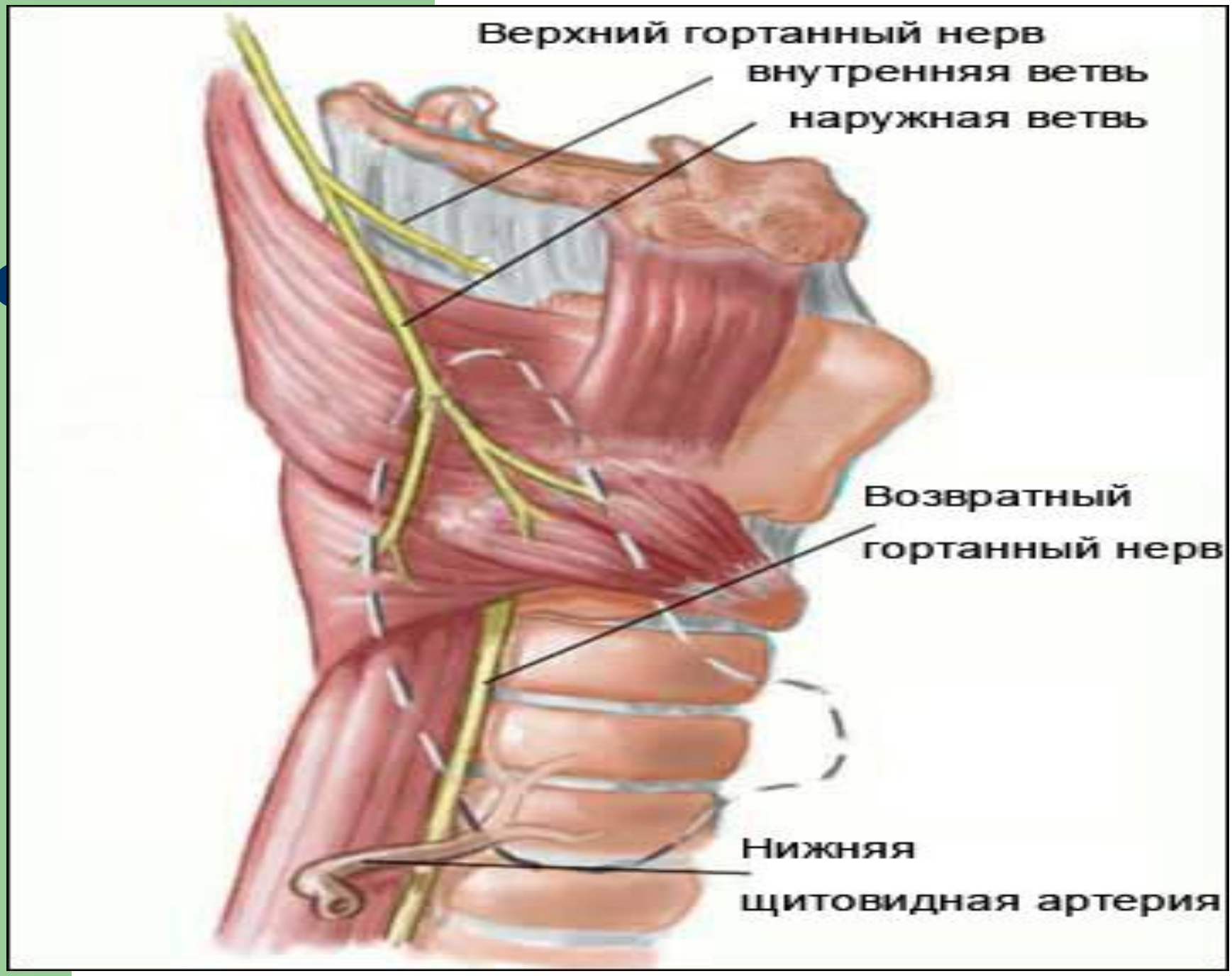
Верхний гортанный нерв
внутренняя ветвь
наружная ветвь
Возвратный
гортанный нерв
Нижняя
щитовидная артерия

- Повреждение возвратного нерва приводит к нарушению подвижности голосовой складки изменению тембра, силы голоса, вплоть до полной афонии.

# Лечение РШЖ

- Хирургический метод
- Применение радиойодпрепаратов.
- Гормонотерапия

# Выбор хирургического лечения при РШЖ

Резекция щитовидной железы

1) Опухоль I и II стадии
2) Женщины моложе 50, мужчины моложе 40 лет.
3) Высокодифференцированный рак
4) Опухоль ограничена долей и перешейком

# Выбор хирургического лечения при РШЖ

- Тиреиодэктомию выполняют при

1) Опухоль III и IV стадии
2) Женщины старше 50, мужчины старше 40 лет
3) Солидные малодифференцированные участки опухоли
4) Инвазия капсулы
5) Наличие отдаленных метастазов

# Доступ при резекции доли щитовидной железы.

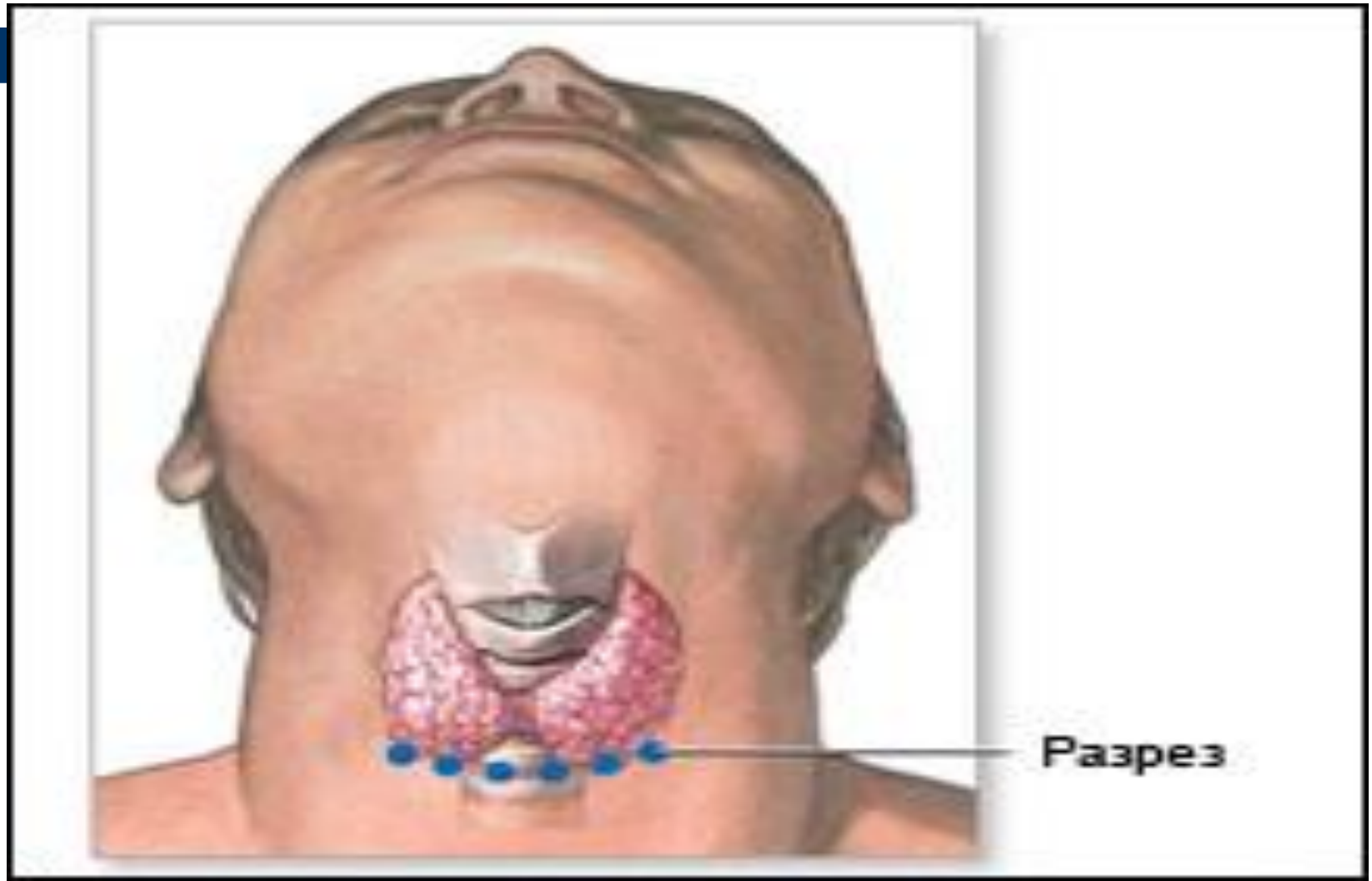

# Разрез при проведении тиреоидэктомии (полного удаления щитовидной железы) и боковой лимфодиссекции

# Хирургическое лечение

- При обнаружении регионарных метастазов выполняют футлярно-фасциальное удаление лимфатических узлов и клетчатки шеи.

# Применение радиойодпрепаратов

- Применяется  при неуверенности радикализма операции и как метод лечения метастазов рака щитовидной железы
- Эффективен только после тиреоидэктомии.
- Наиболее чувствительны папиллярный и фолликулярный рак.

# Йодид натрия

1)Натрия йодид I131 –радиоактивный препарат выпускаемый в капсулах обладающий активностью в 0,2 ГБк.

2)Лечение начинается спустя 4 месяца после тиреоидэктомии.

3)Накопление радиоактивного йода в местах метастазирования – показание для проведения лечения

# Йодид натрия

- Суммарная доза не должна превышать 50 ГБк.

# Гормонотерапия

- Высокие дозы тиреоидных препаратов (левотироксин натрия в дозе 400-500 мкг в сутки), показаны для замедления роста неоперабельных опухолей.

# Гормонотерапия

- Заместительную терапию Левотироксином проводят у всех оперированных больных (100-150 мкг в сутки).