

Мышцы шеи

Классификация

1) Поверхностные мышцы шеи

2) Глубокие мышцы шеи

- Латеральная группа
- Медиальная (предпозвоночная) группа
- Задняя группа (подзатылочные мышцы)

***Поверхностные
мышцы шеи***

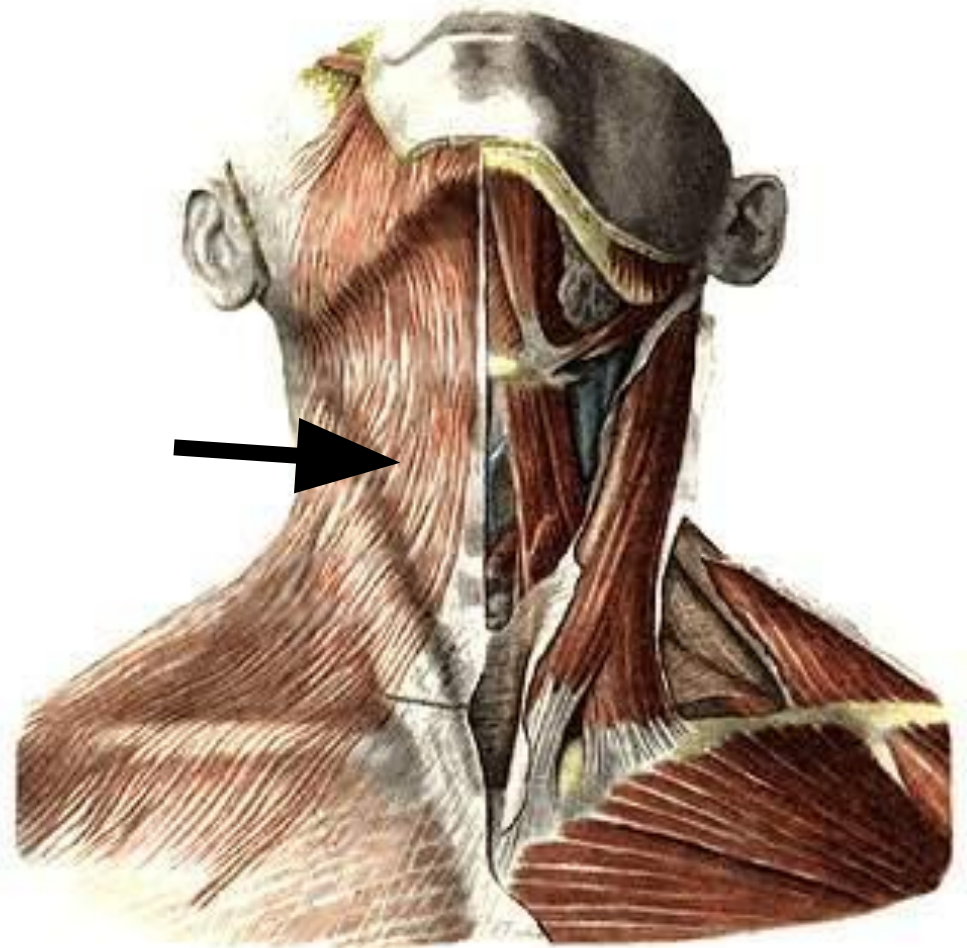
1. Подкожная мышца шеи

Является мимической.

Начало: грудная фасция, кожа верхней части груди.

Прикрепление: край нижней челюсти, угол рта.

Функция: тянет угол рта вниз, оттягивает кожу шеи, препятствуя сдавливанию подкожных вен.

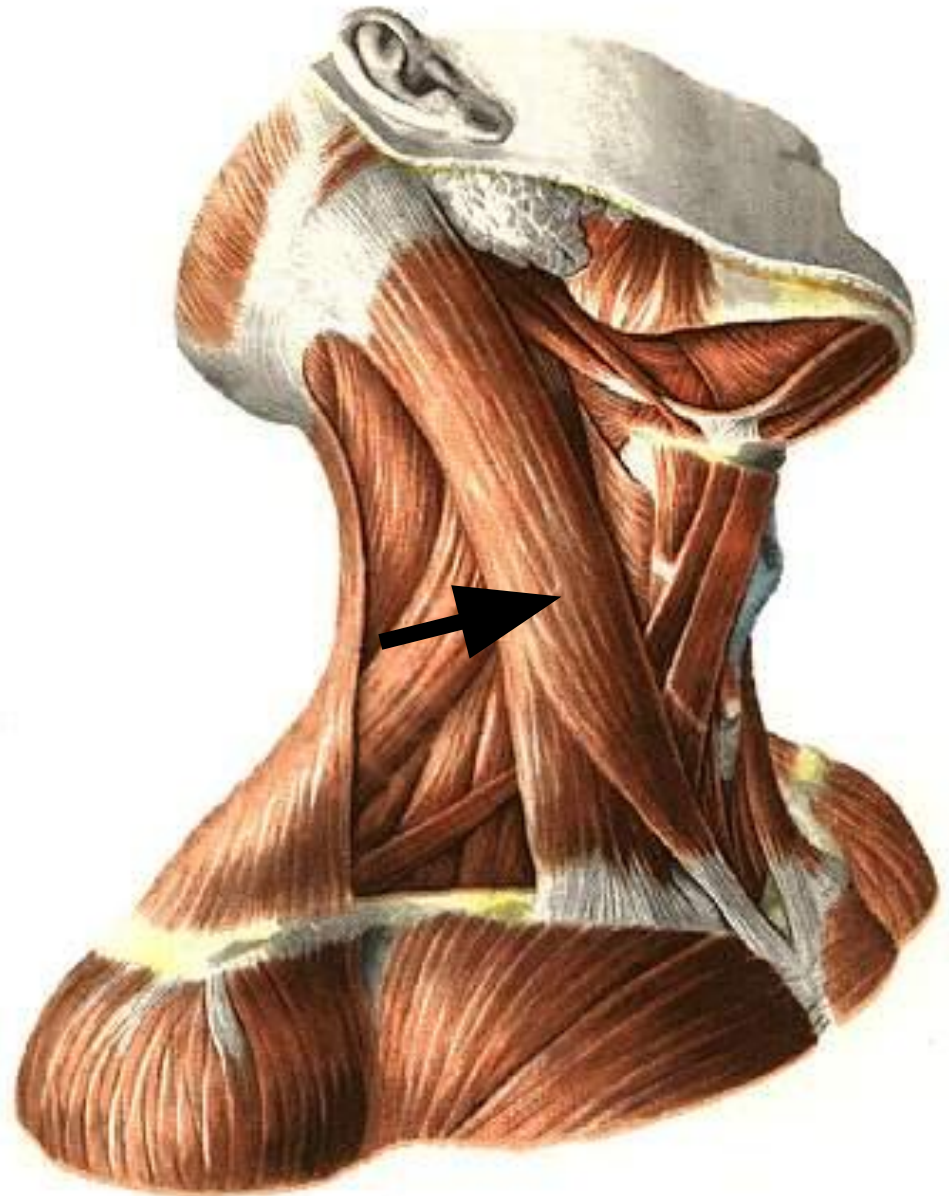


2. Грудино-ключично-сосцевидная мышца

Начало: рукоятка грудины,
грудинный конец
ключицы.

Прикрепление:
сосцевидный отросток
височной кости, верхняя
выйная линия
затылочной кости.

Функция: наклоняет голову
в свою сторону,
поворачивает лицо в
противоположную; при
двустороннем
сокращении
запрокидывает голову.



3. Двубрюшная мышца

Имеет два брюшка – заднее и переднее.

Заднее брюшко

Начало: височная кость.

Прикрепление: подъязычная кость.

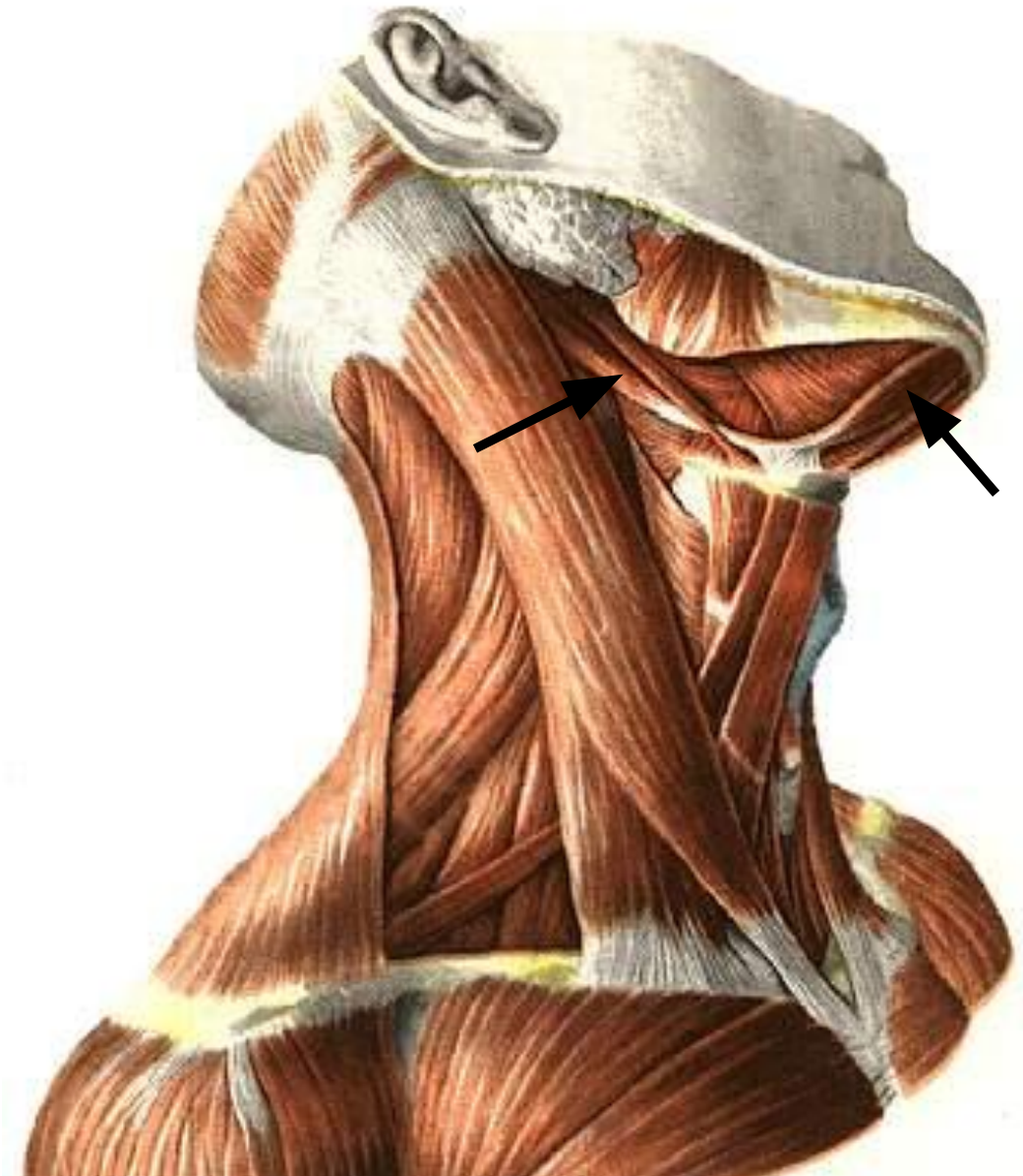
Функция: тянет подъязычную кость кверху и назад.

Переднее брюшко

Начало: подъязычная кость.

Прикрепление: нижняя челюсть.

Функция: опускает нижнюю челюсть. .

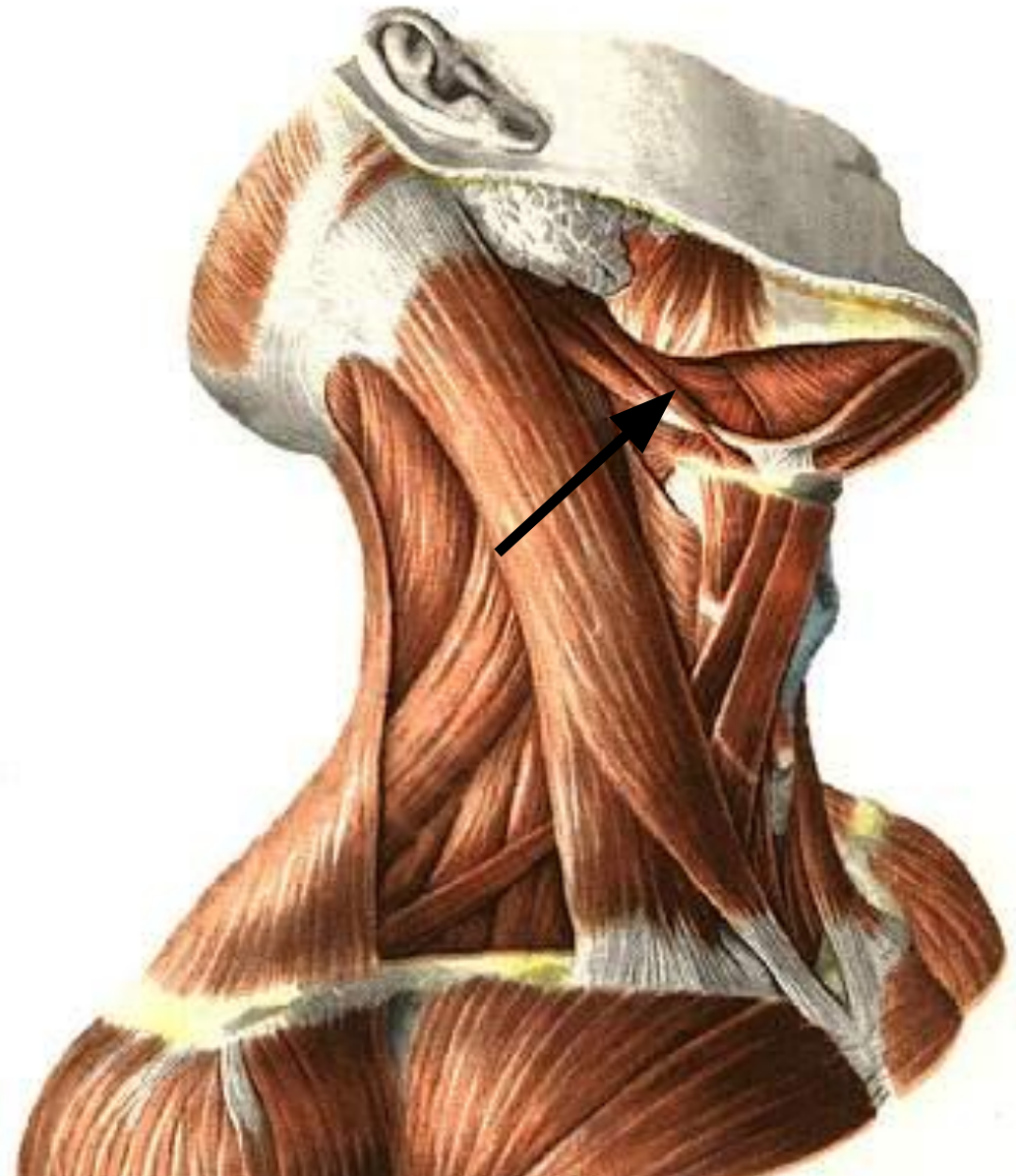

4. Шилоподъязычная мышца

Начало: шиловидный отросток височной кости.

Прикрепление: тело подъязычной кости.

Функция: тянет подъязычную кость вверх и назад.

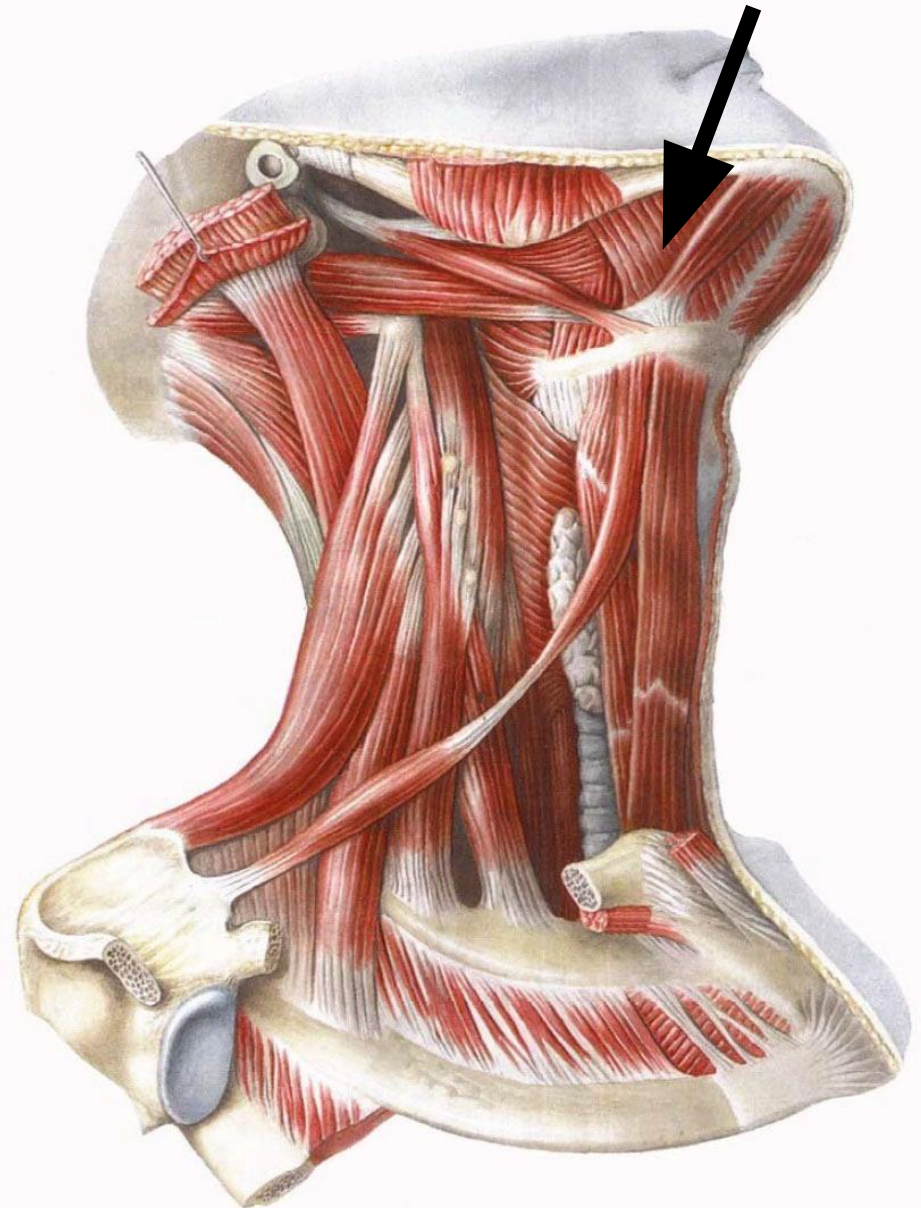


5. Челюстно-подъязычная мышца

Начало: внутренняя
поверхность нижней
челюсти.

Прикрепление: тело
подъязычной кости.

Функция: образует дно
ротовой полости; при
сомкнутых челюстях
поднимает подъязычную
кость с гортанью, при
фиксированной
подъязычной кости
опускает
нижнюю
челюсть.



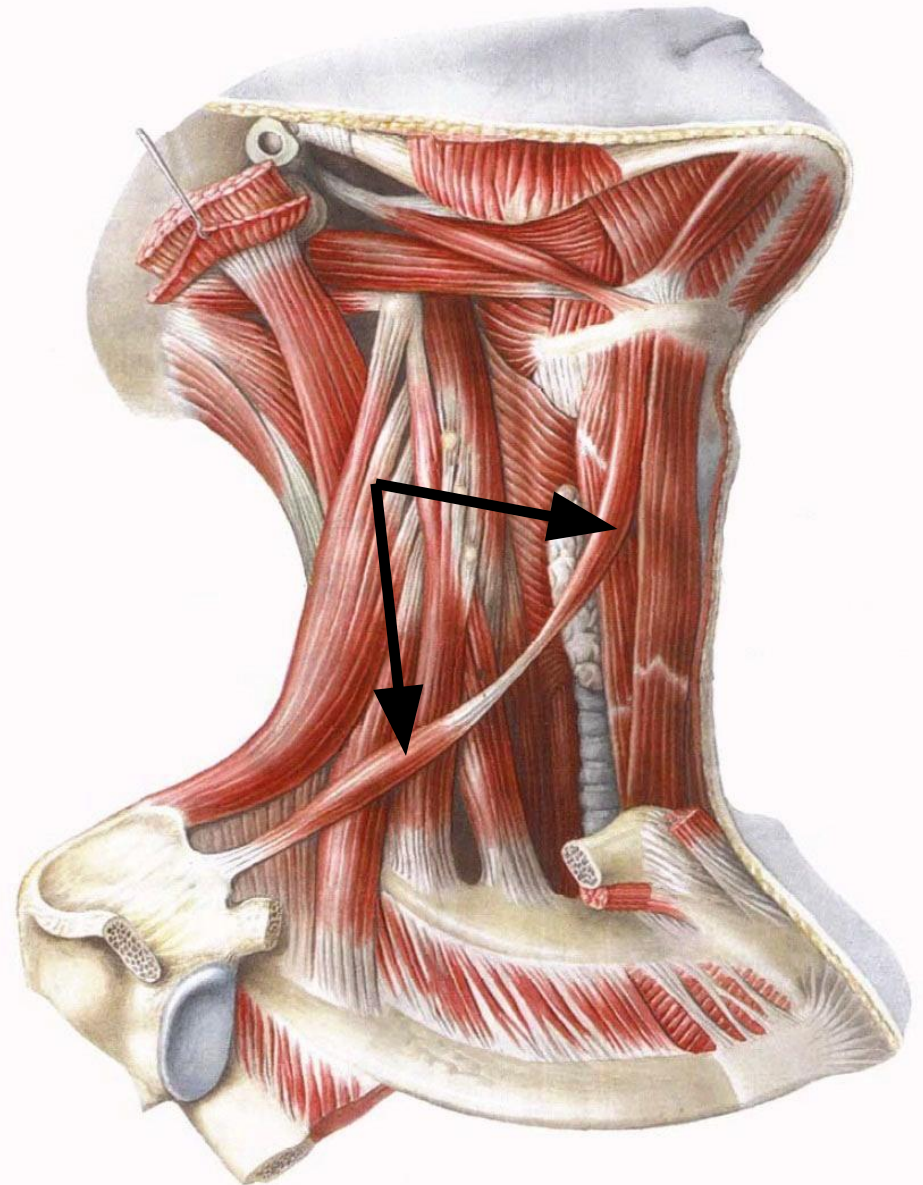
6. Лопаточно-подъязычная мышца

Имеет два брюшка – нижнее и верхнее.

Начало: верхний край лопатки.

Прикрепление: тело подъязычной кости.

Функция: при фиксированной лопатке тянет подъязычную кость назад и вниз; при фиксированной подъязычной кости натягивает шейную фасцию, препятствуя сдавливанию вен шеи.

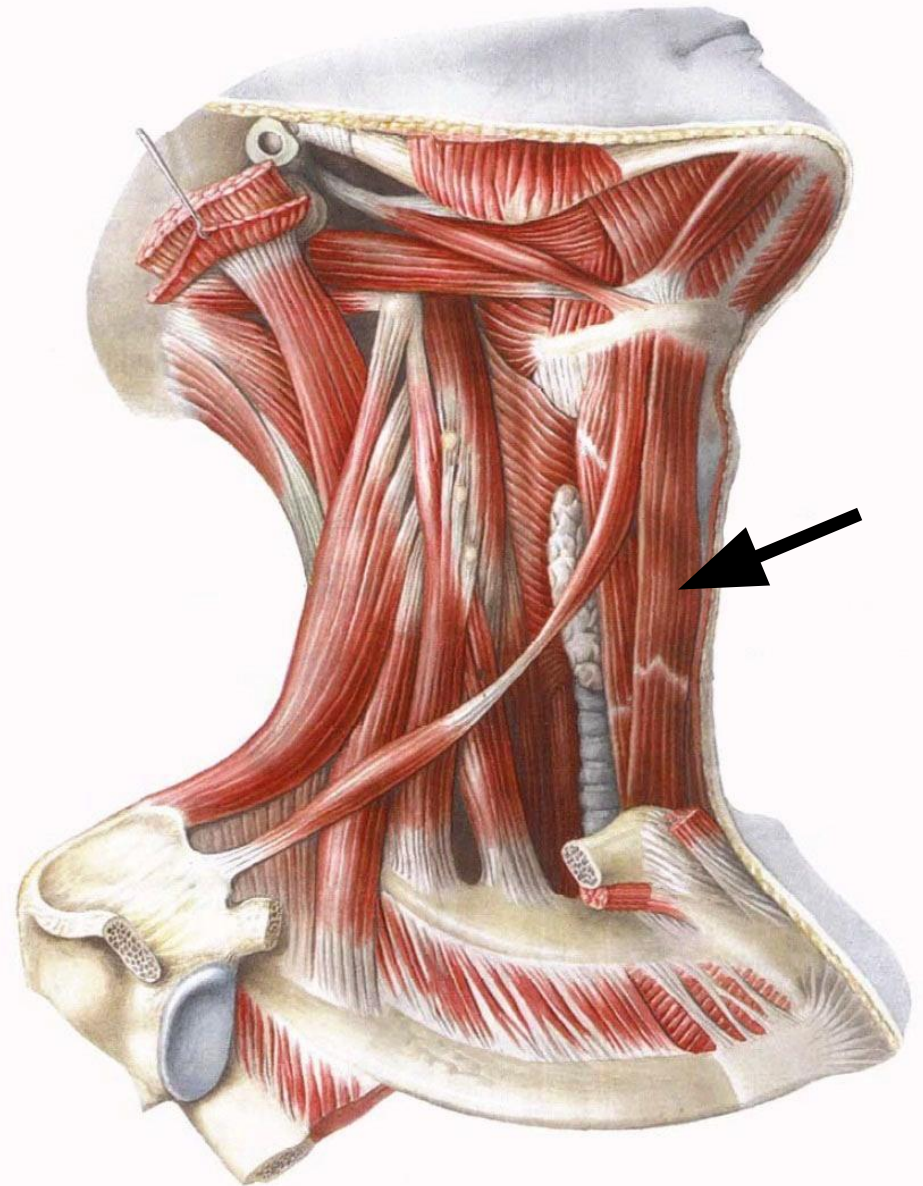


7. Грудно-подъязычная мышца

Начало: рукоятка грудины, грудинный конец ключицы.

Прикрепление: тело подъязычной кости.

Функция: тянет подъязычную кость вниз.

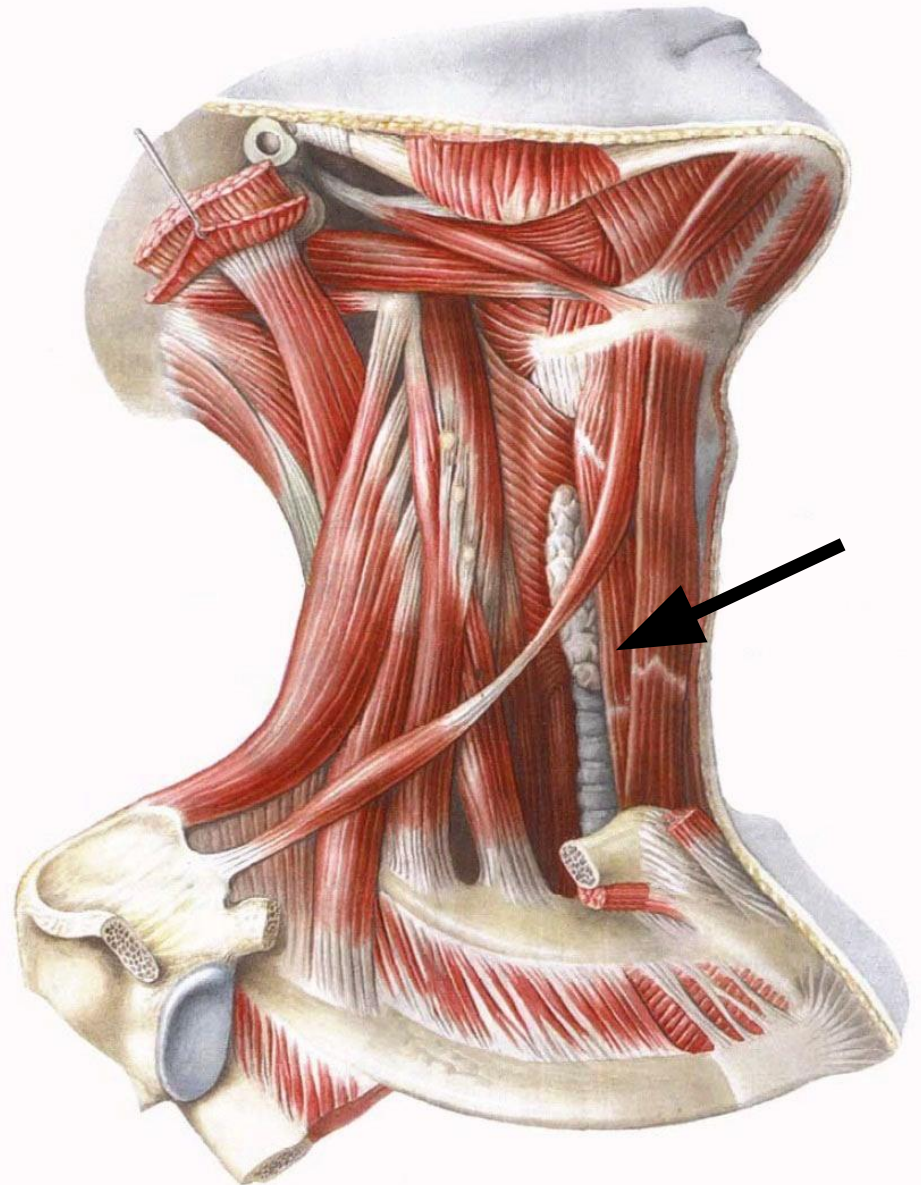


8. Грудино-щитовидная мышца

Начало: рукоятка грудины,
хрящ I ребра.

Прикрепление: щитовидный
хрящ гортани.

Функция: тянет гортань вниз.

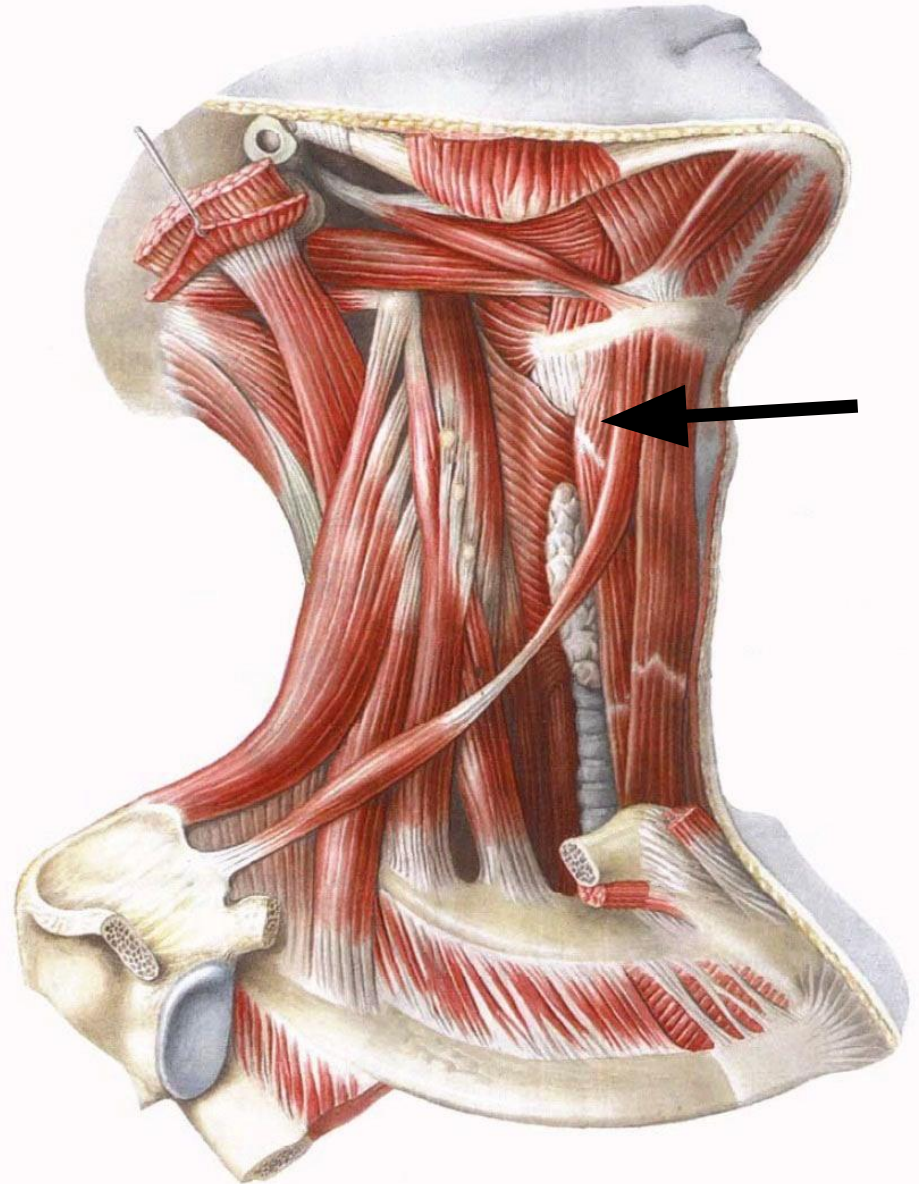


9. Щитоподъязычная мышца

Начало: щитовидный хрящ гортани.

Прикрепление: тело и большой рог подъязычной кости.

Функция: тянет подъязычную кость вниз, фиксированной подъязычной костью поднимает гортань.



Глубокие мышцы шеи

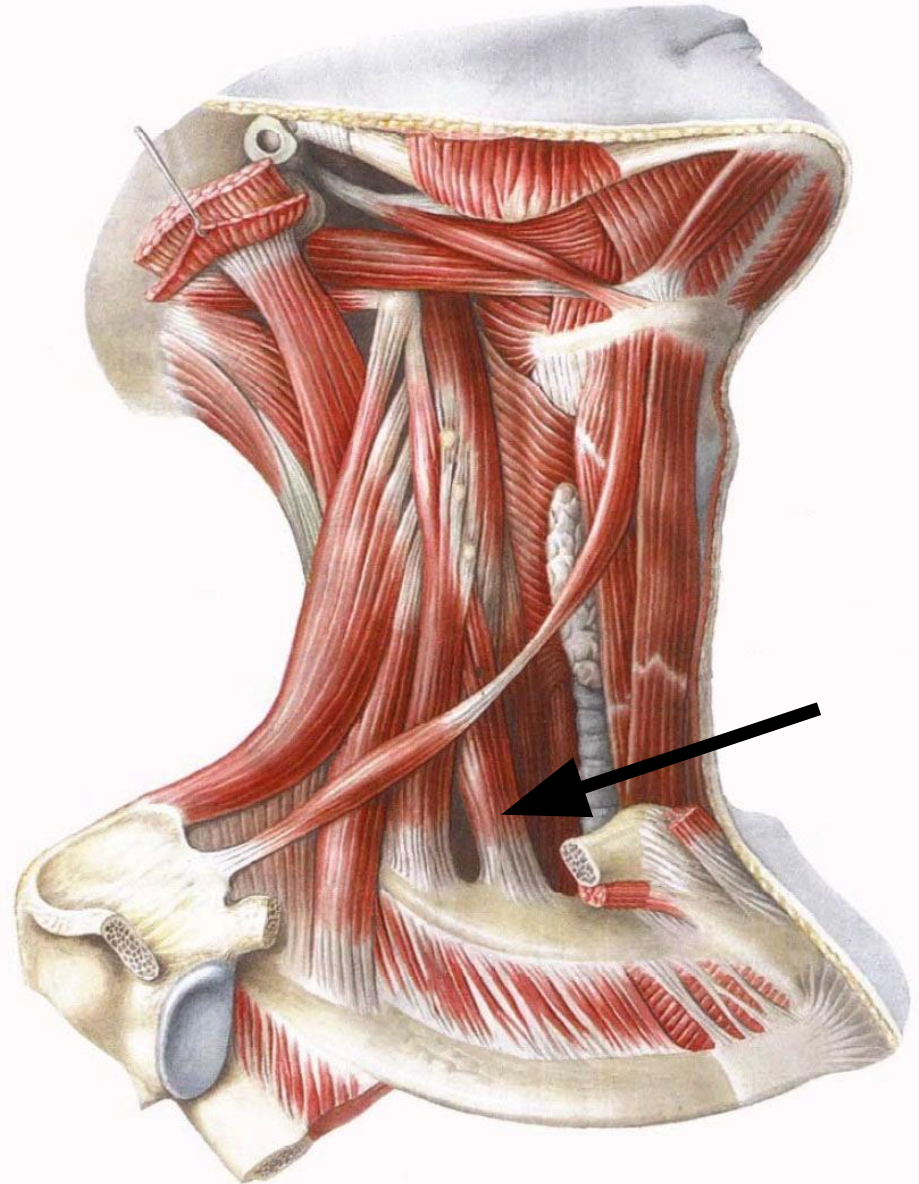
Латеральная группа

1. Передняя лестничная мышца

Начало: поперечные отростки III-VI шейных позвонков

Прикрепление: I ребро

Функция: наклоняет голову в свою сторону, при двустороннем сокращении наклоняет голову вперёд; при фиксированной голове поднимает верхние рёбра, участвуя во вдохе

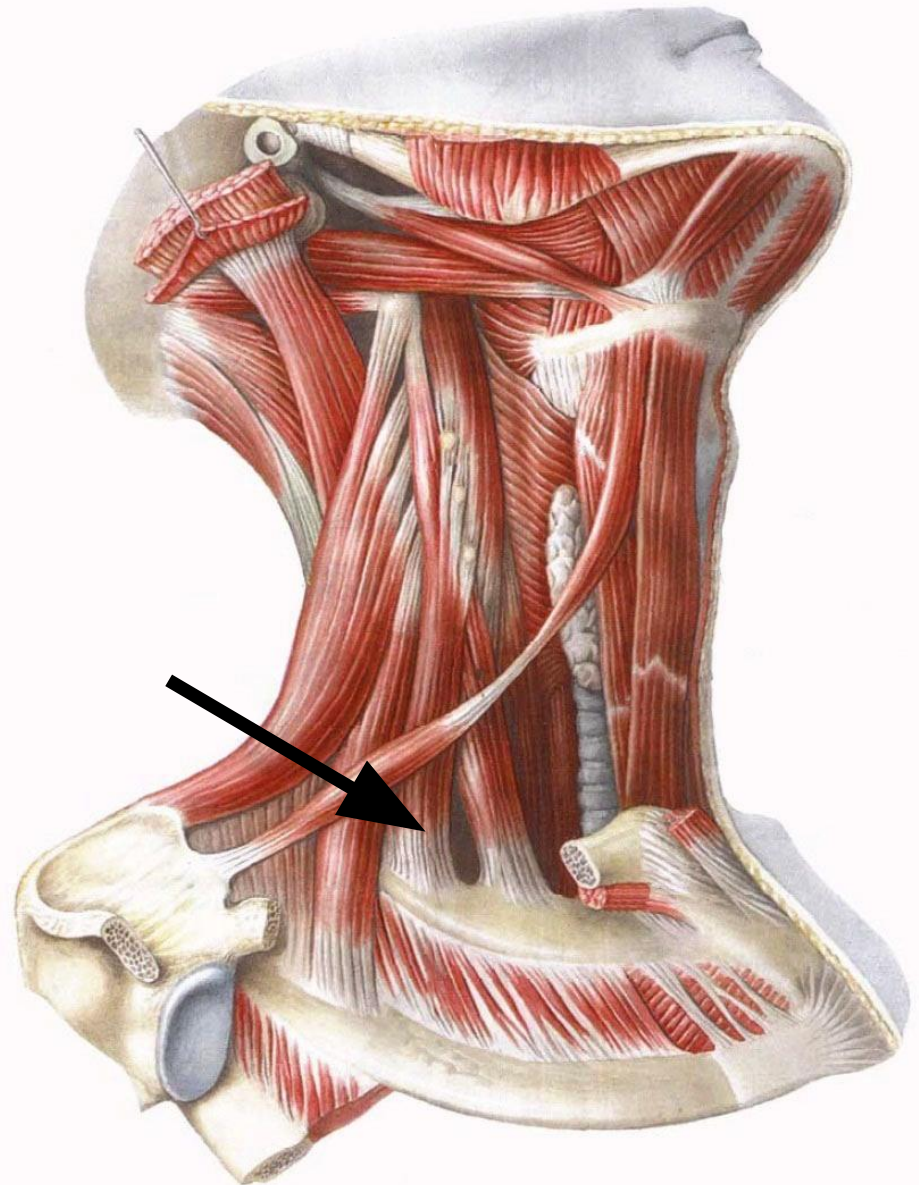


2. Средняя лестничная мышца

Начало: поперечные отростки II-VII шейных позвонков

Прикрепление: I ребро

Функция: наклоняет голову в свою сторону, при двустороннем сокращении наклоняет голову вперёд; при фиксированной голове поднимает верхние рёбра, участвуя во вдохе

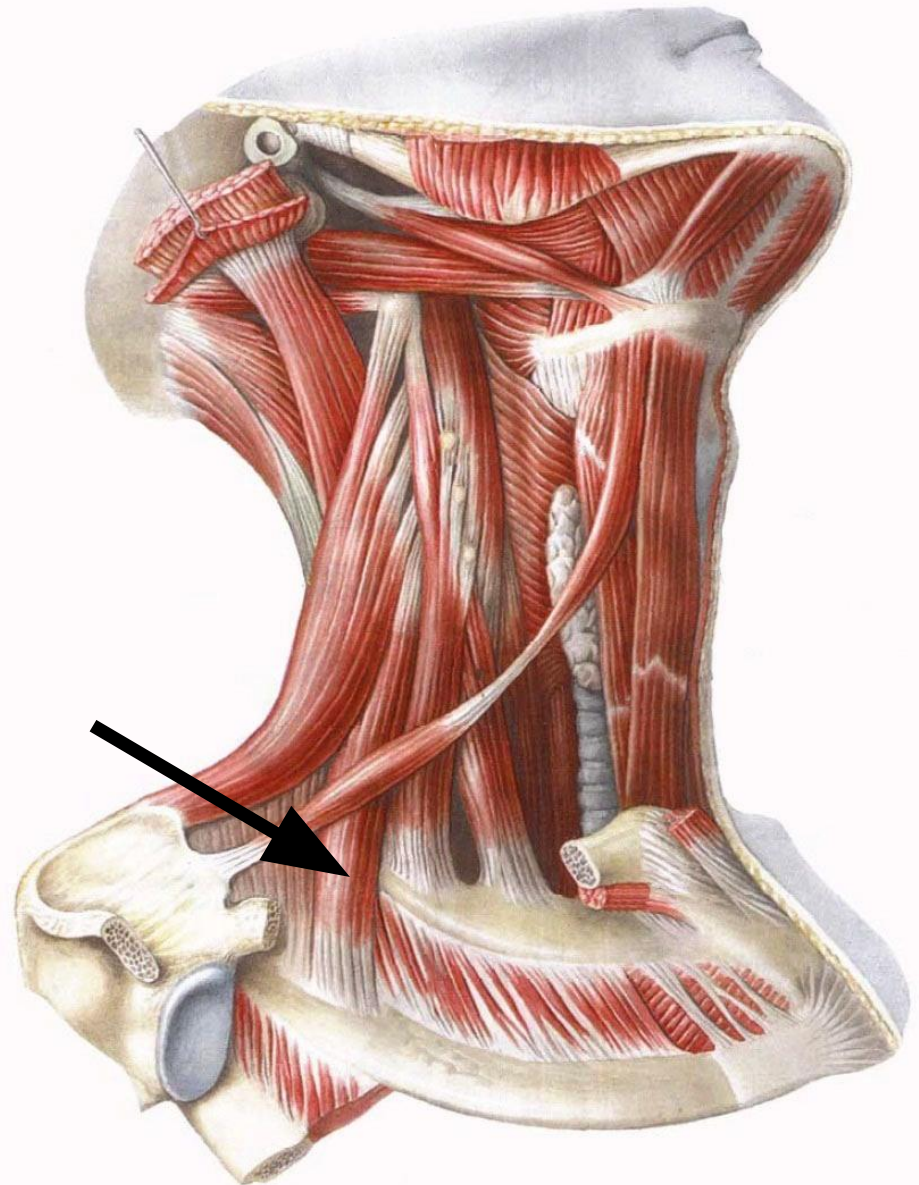


3. Задняя лестничная мышца

Начало: поперечные отростки IV-VI шейных позвонков

Прикрепление: II ребро

Функция: наклоняет голову в свою сторону, при двустороннем сокращении наклоняет голову вперёд; при фиксированной голове поднимает вторые рёбра, участвуя во вдохе



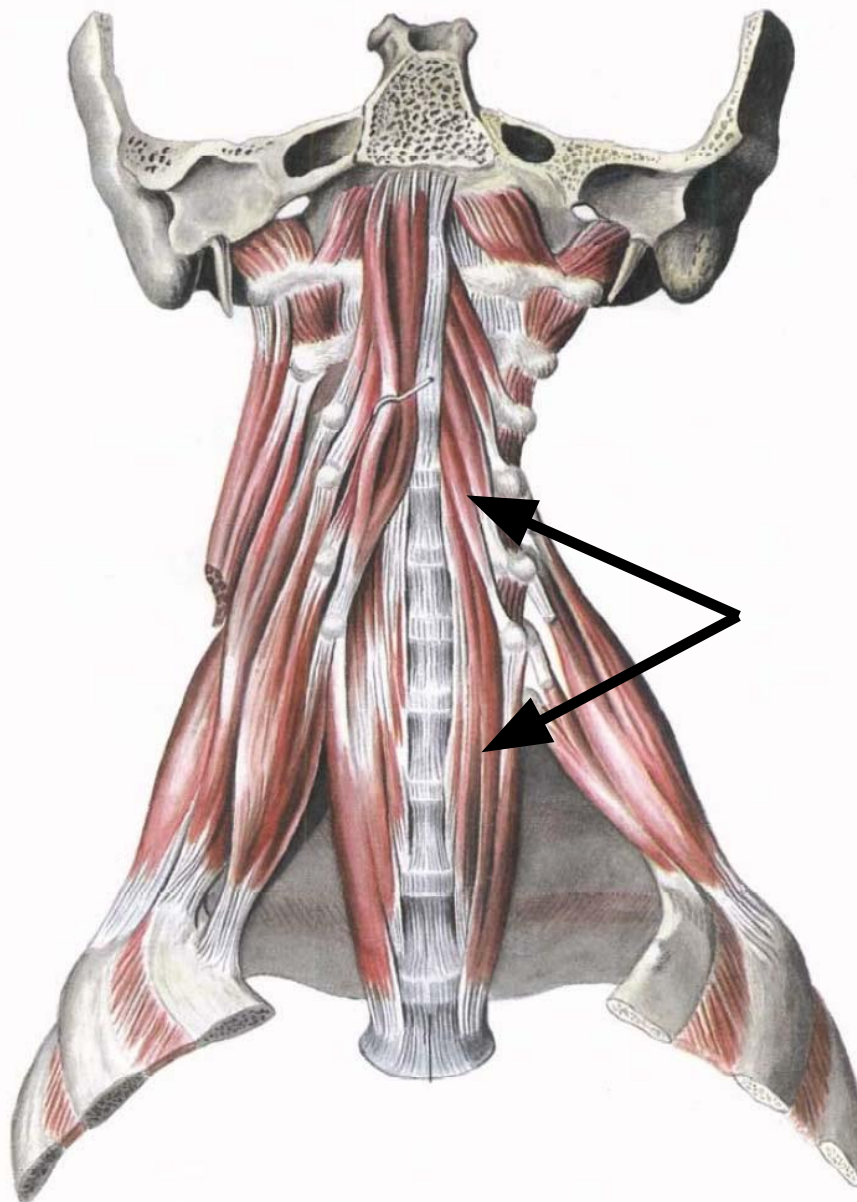
Глубокие мышцы шеи

**Медиальная
(предпозвоночная) группа**

1. Длинная мышца шеи

Состоит из нескольких частей, которые натягиваются между верхними и нижними шейными позвонками

Функция: наклоняет голову в свою сторону, при двустороннем сокращении наклоняет голову вперёд

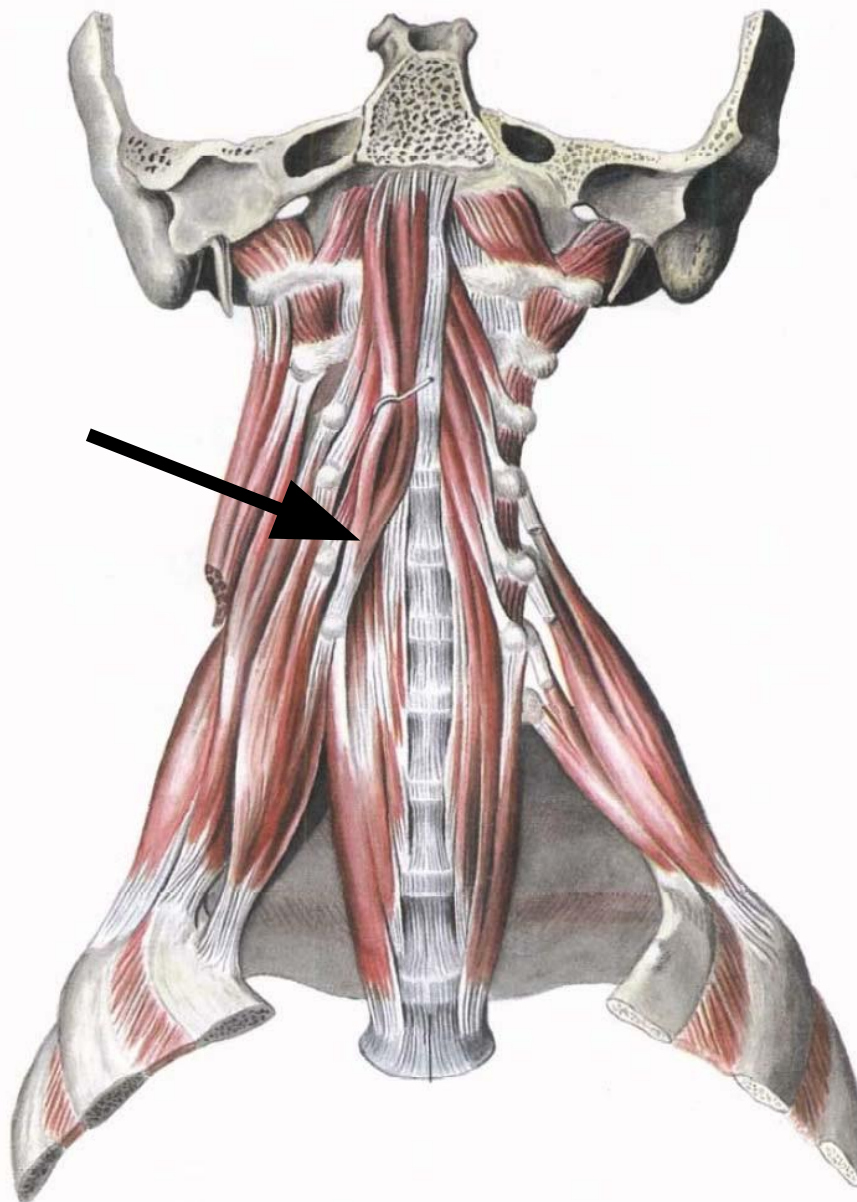


2. Длинная мышца головы

Начало: поперечные отростки III-VI шейных позвонков

Прикрепление: затылочная кость

Функция: наклоняет голову вперёд

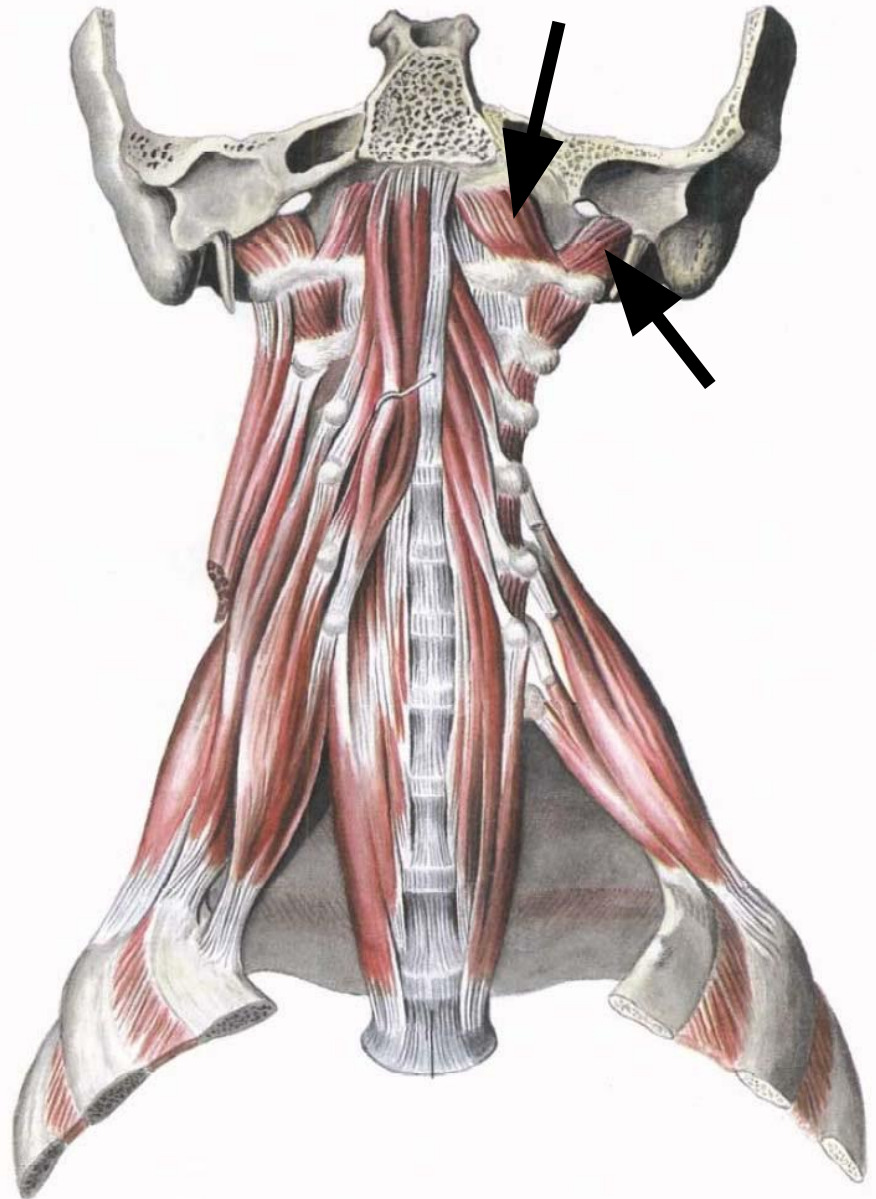


3-4. Передняя и латеральная прямые мышцы головы

Начало: атлант

Прикрепление:
затылочная кость

Функция: наклоняют
голову вперёд и в
стороны



Глубокие мышцы шеи

**Задняя группа
(подзатылочные мышцы)**

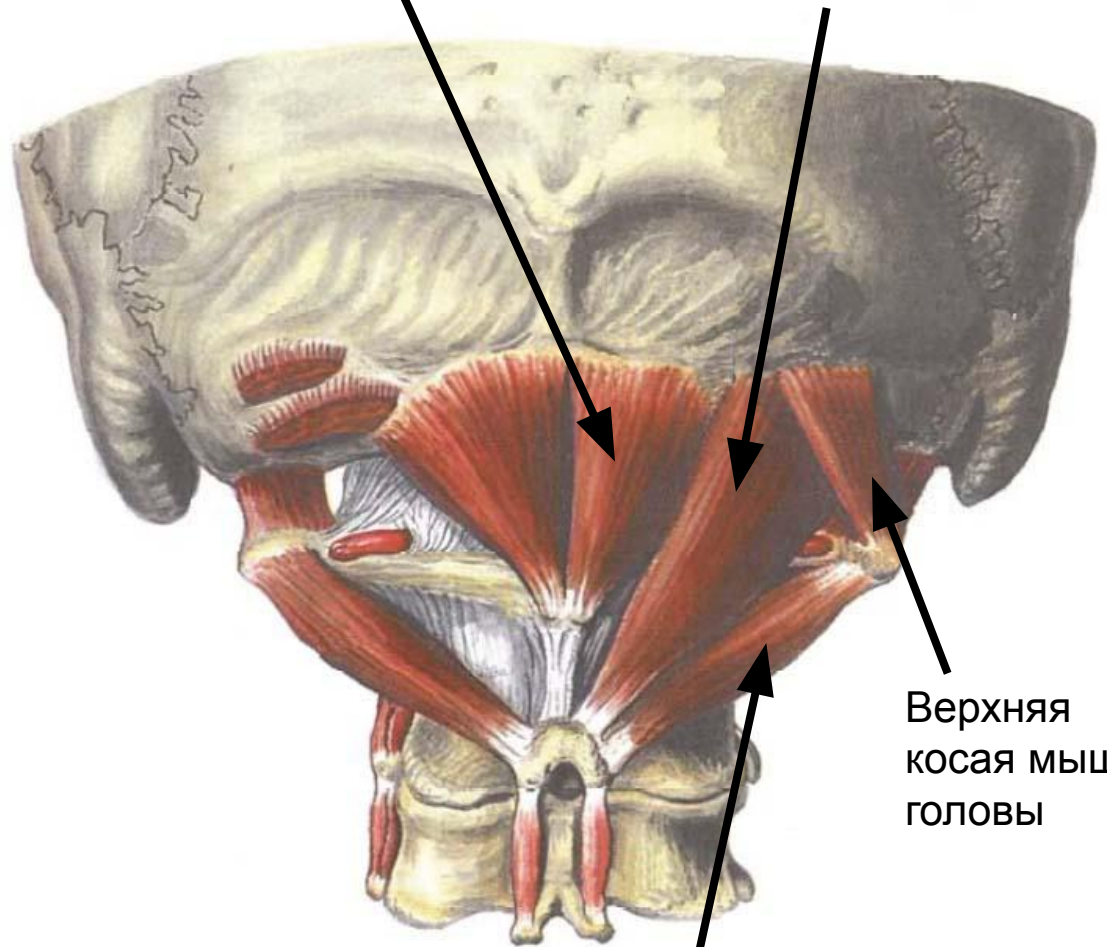
1-4. Задние прямые мышцы головы и косые мышцы головы

Натягиваются между затылочной костью, атлантом и осевым позвонком.

Функция: при одностороннем сокращении наклоняют голову в свою сторону, при двустороннем сокращении запрокидывают голову

Малая задняя прямая мышца головы

Большая задняя прямая мышца головы



Верхняя косая мышца головы

Нижняя косая мышца головы