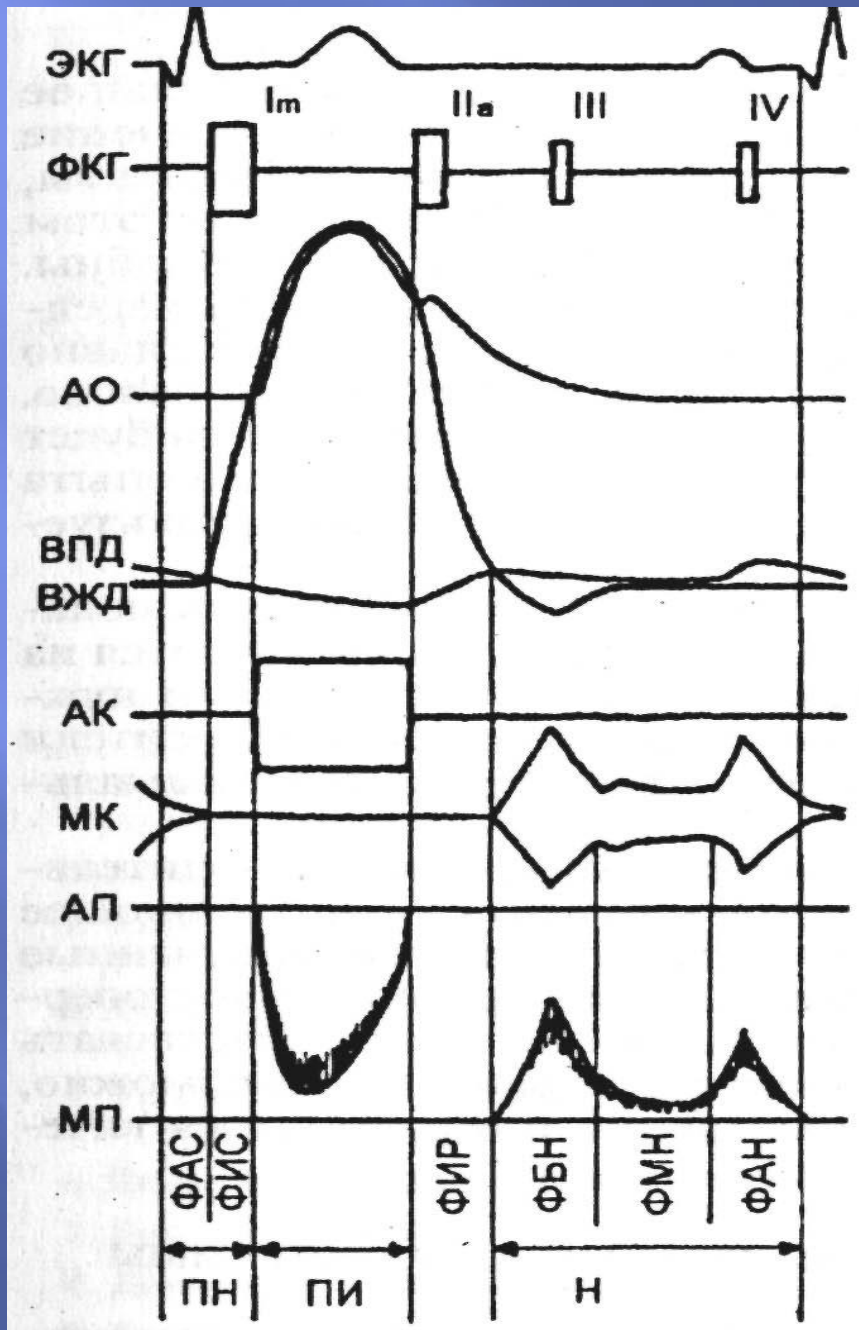

Рис. 42. Фазовая структура сердечного цикла.

АО — давление в аорте, ВПД — внутрипредсердное давление, ВЖД — внутрижелудочковое давление, АК — одномерная эхограмма аортального клапана, МК — одномерная эхограмма митрального клапана, АП — допплеровская эхограмма аортального потока, МП — допплеровская эхограмма митрального потока, ФАС — фаза асинхронного сокращения, ФИС — фаза изометрического сокращения, ФИР — фаза изометрического расслабления (время изоволюмического расслабления), ФБН — фаза быстрого наполнения, ФМН — фаза медленного наполнения, ФАН — фаза активного наполнения, ПН — период напряжения (период предизгнания), ПИ — период изгнания, Н — период наполнения.

Образование одномерной эхокардиограммы

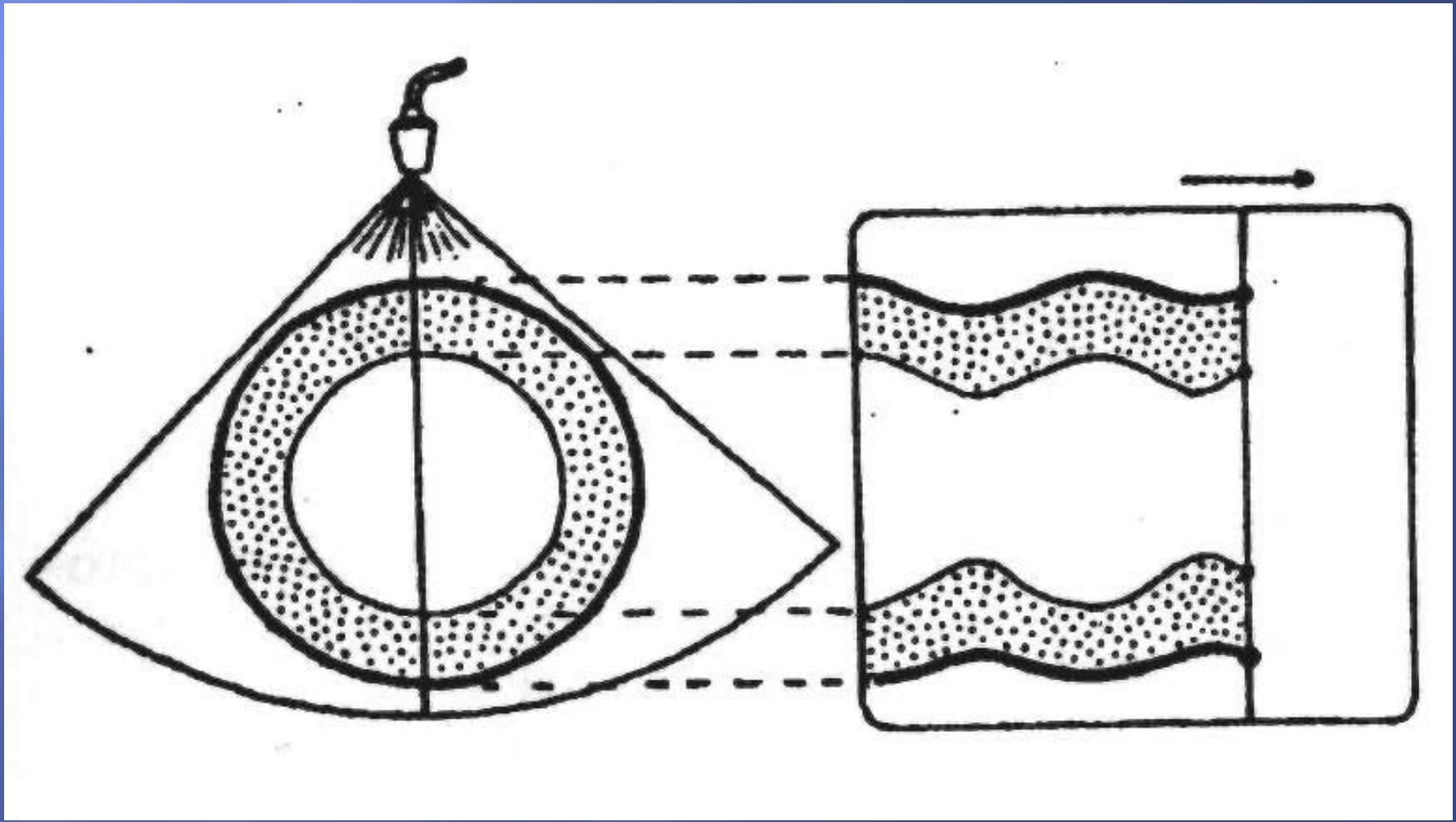

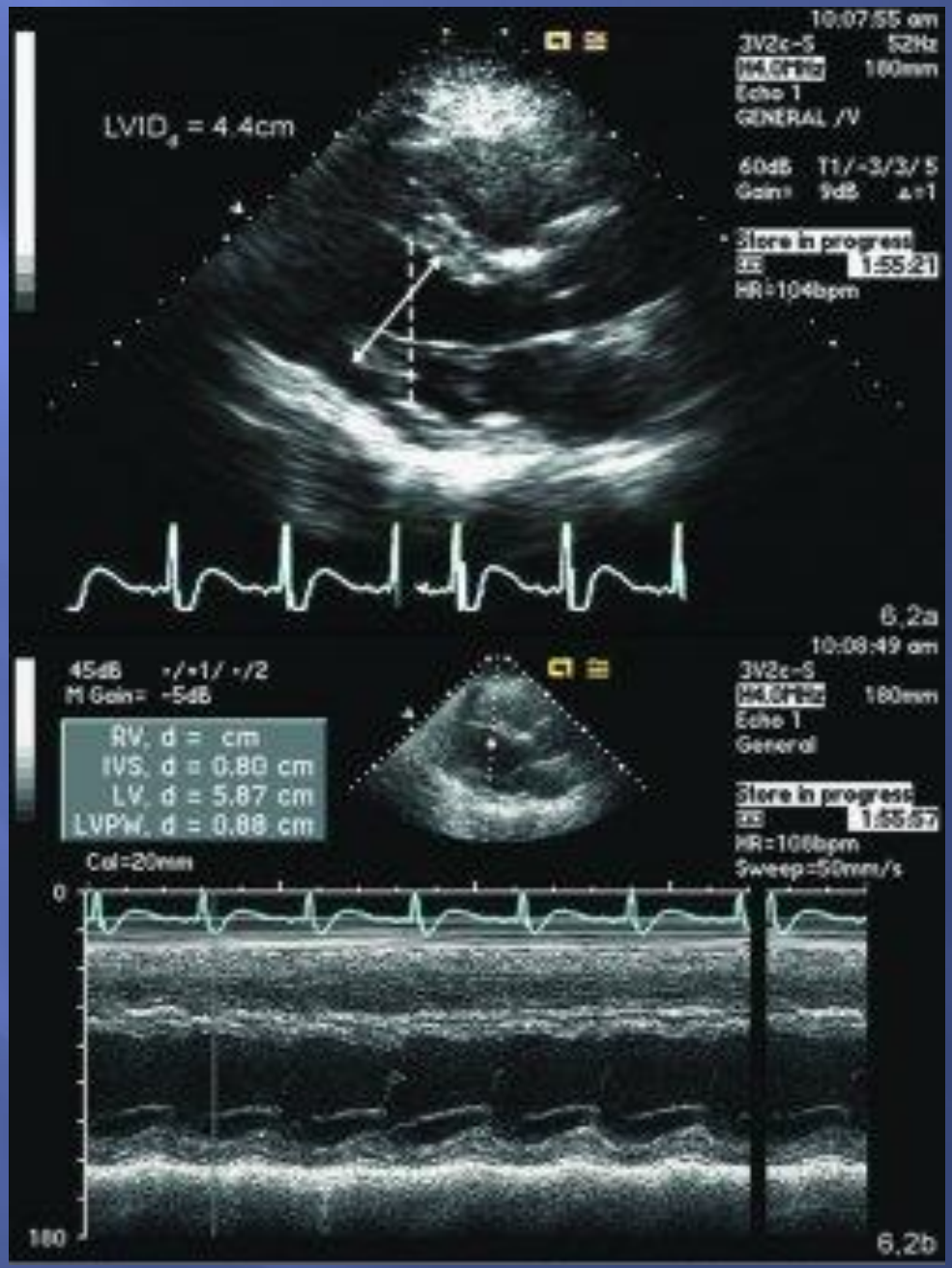
LVID$_d$ = 4.4cm
10:07:55 am
3V2c-S
52Hz
180mm
Echo 1
GENERAL /V
60dB T1/-3/3/5
Gain= 9dB
Store in progress
1:55:21
HR=104bpm
6,2a
10:08:49 am
45dB
M Gain= -5dB
RV, d = cm
IVS, d = 0.80 cm
LV, d = 5.87 cm
LVPW, d = 0.88 cm
3V2c-S
180mm
Echo 1
General
Store in progress
1:55:57
HR=108bpm
Sweep=50mm/s
Col=20mm
0
180
6,2b

Оценка движения створок аортального клапана в М-режиме

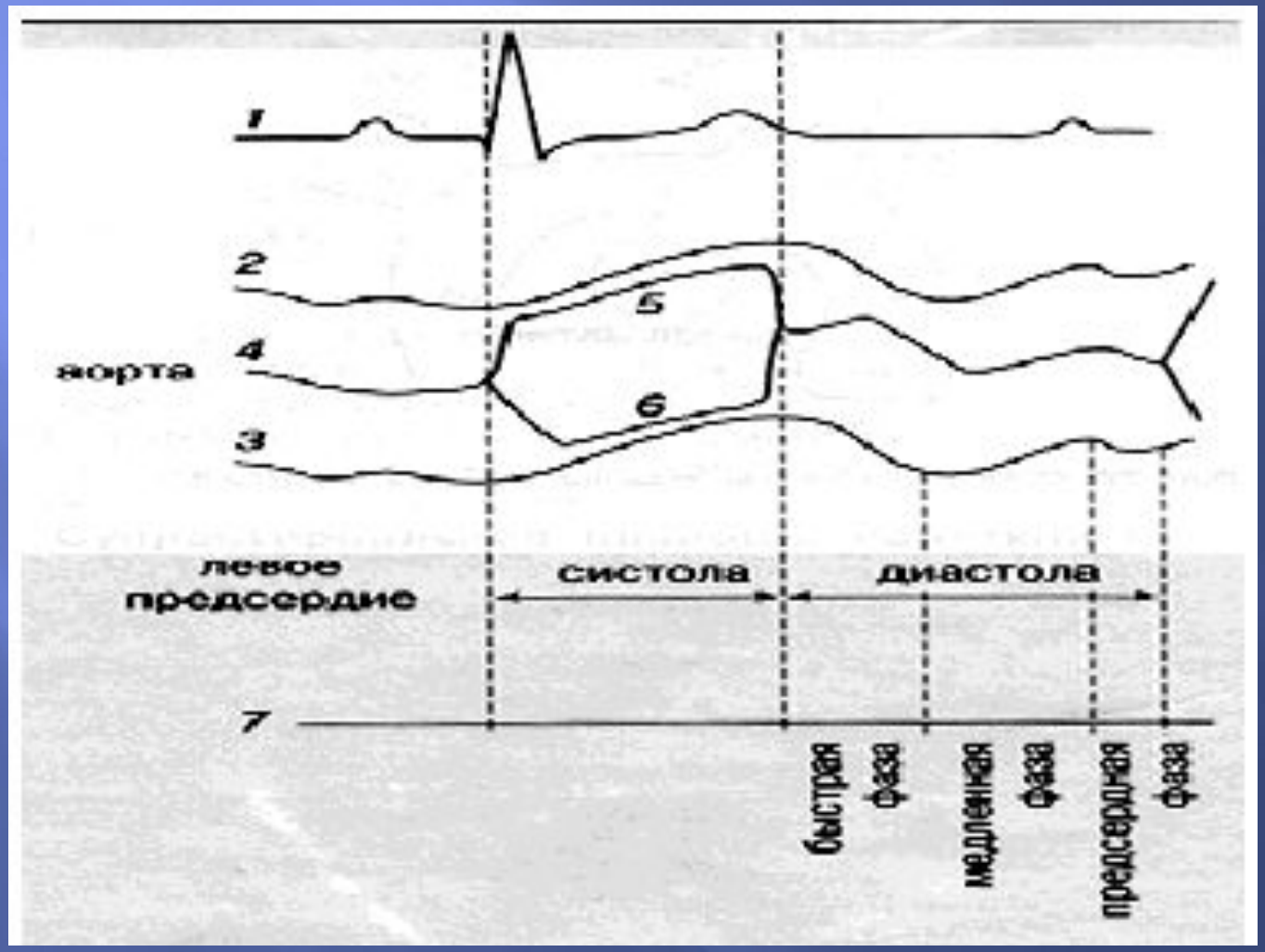

Курсор М-режима проводят через концы створок аортального клапана.

На графике М-модальной развертки по вертикали откладывается расстояние, по горизонтали – время.

Экскурсия корня аорты составляет в норме более 7 мм, открытие створок аортального клапана – более 14 мм.

Форма движения створок аортального клапана в систолу напоминает коробочку, в диастолу они закрыты

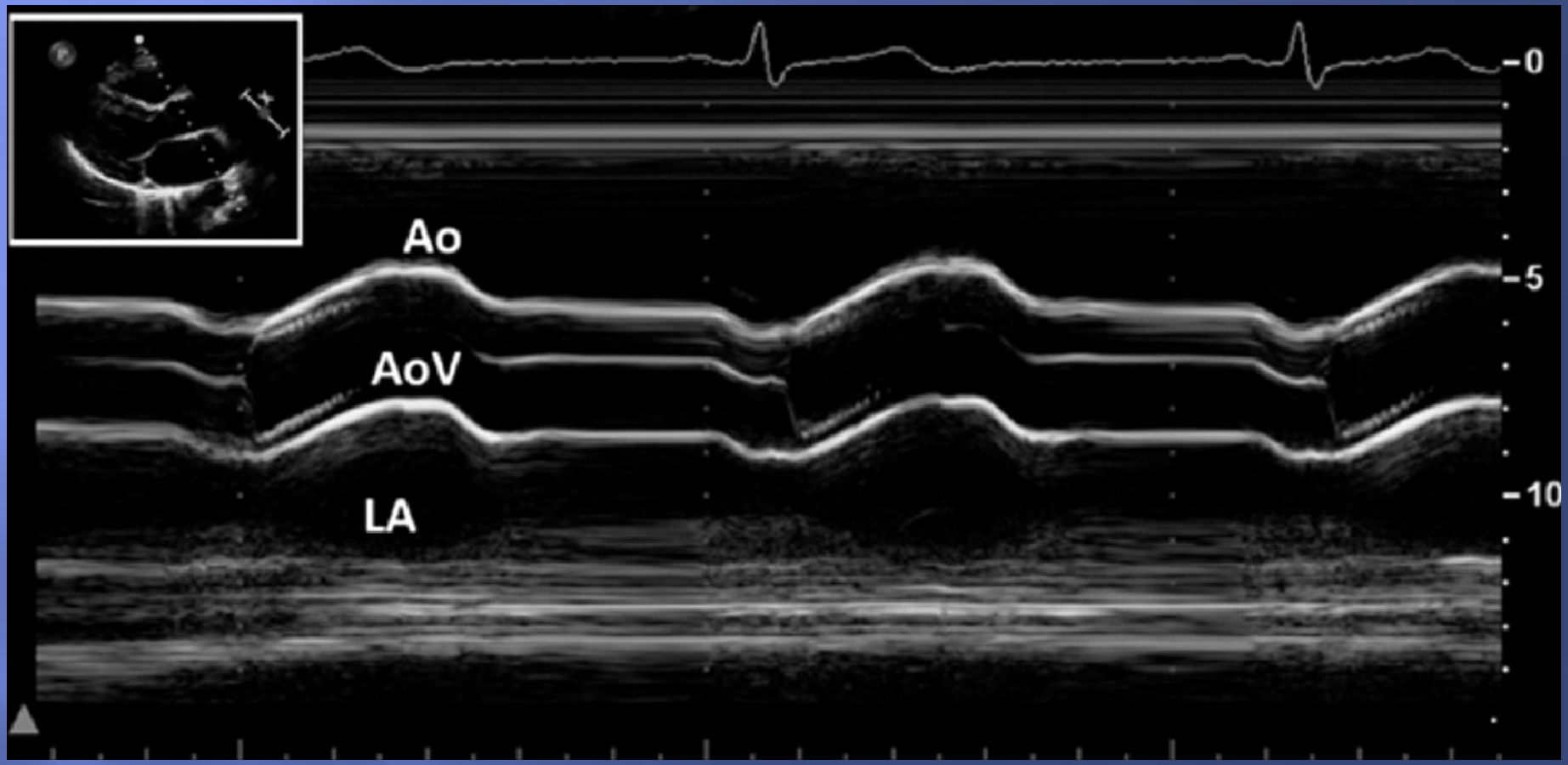
Ao
AoV
LA
0
5
10

Оценка движения створок МК в М-режиме

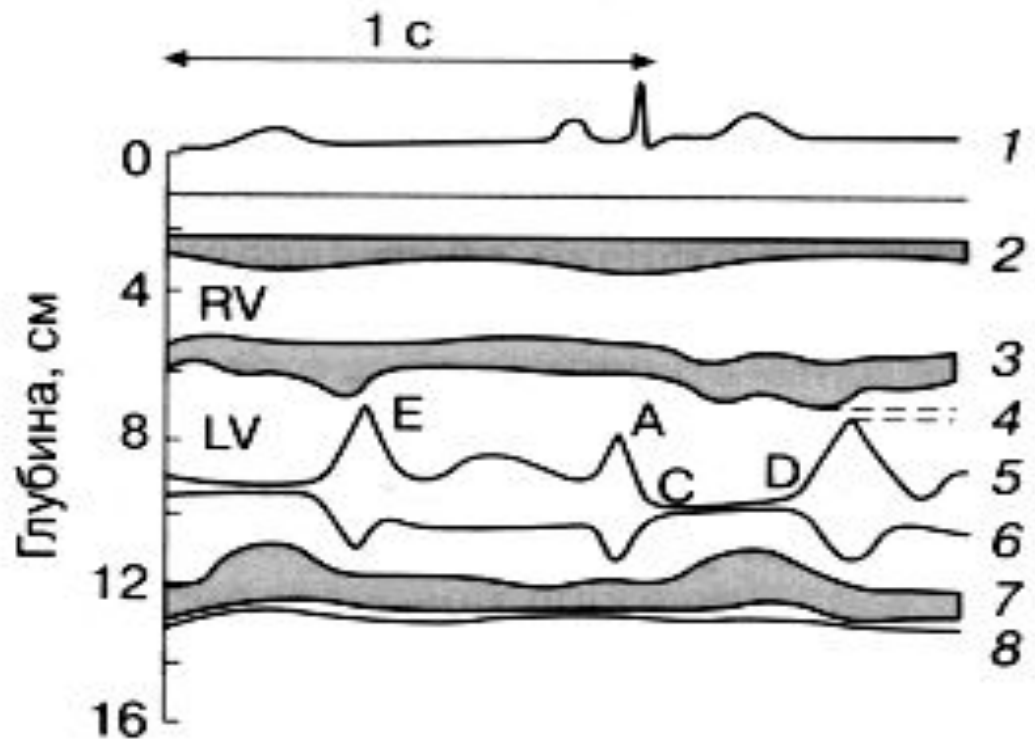

Курсор М-режима проводят через концы створок митрального клапана. Движение передней створки митрального клапана напоминает букву М, а задней – W.

Расстояние от пика Е – максимального открытия передней створки до пика Е – максимального открытия задней створки в норме составляет более 25 мм. Расстояние от пика Е передней створки до межжелудочковой перегородки не должно превышать 7 мм

Рис.15 . *Форма движения створок МК и стенок ЛЖ и ПЖ в М-режиме. а – эхограмма, б – схема. 1 – ЭКГ, 2 – стенка ПЖ, 3 – МЖП, 4 – расстояние Е–МЖП, 5 – форма движения ПСМК, 6 – форма движения ЗСМК, 7 – ЗСЛЖ, 8 – париетальный листок перикарда.*

Движение створок митрального клапана
в М-режиме

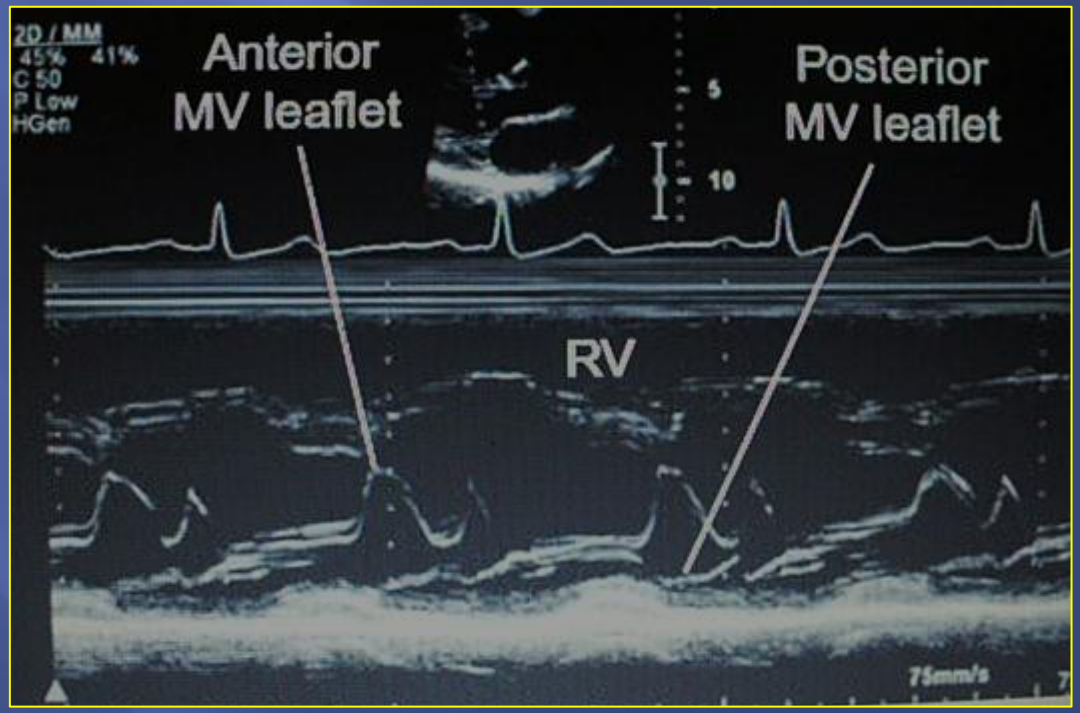

Одномерная эхокардиограмма левого желудочка

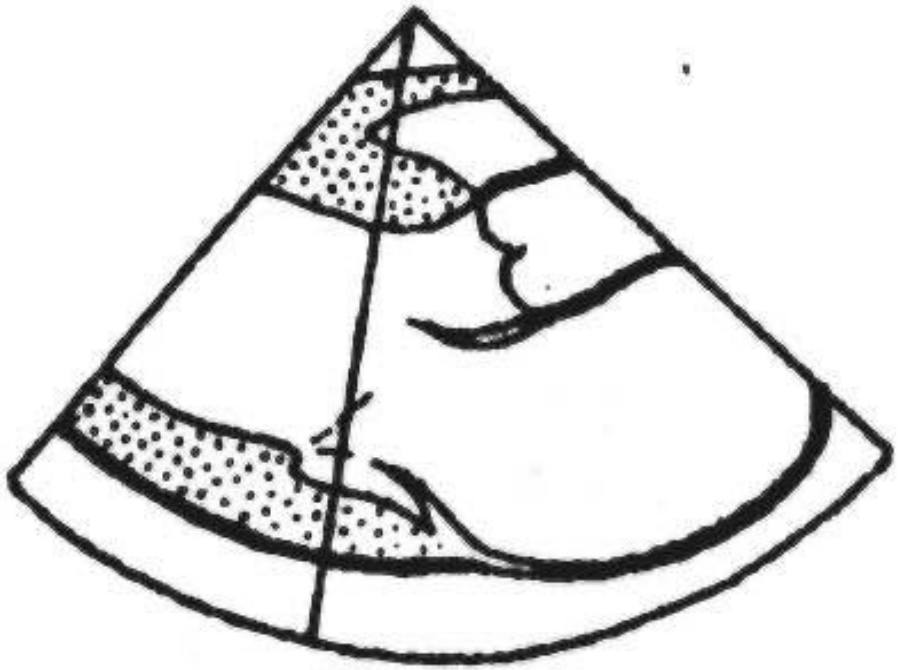

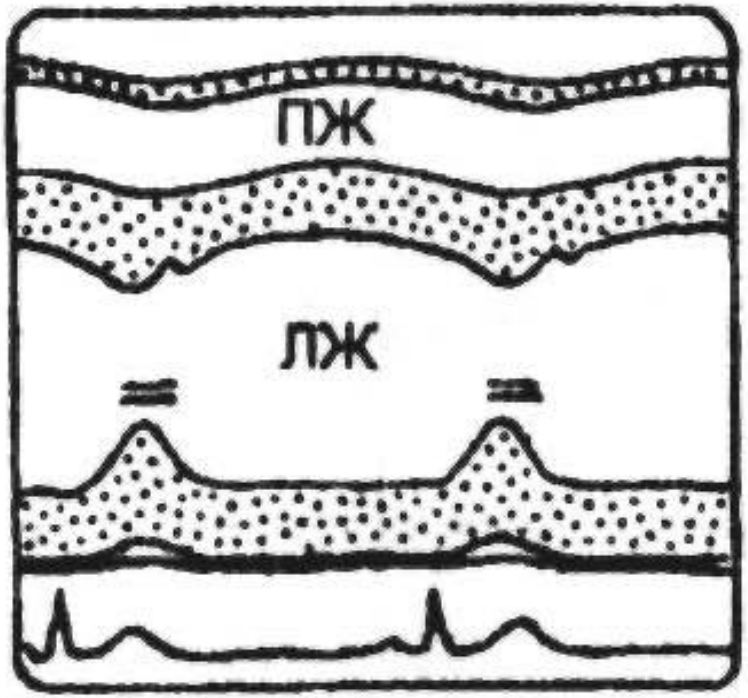

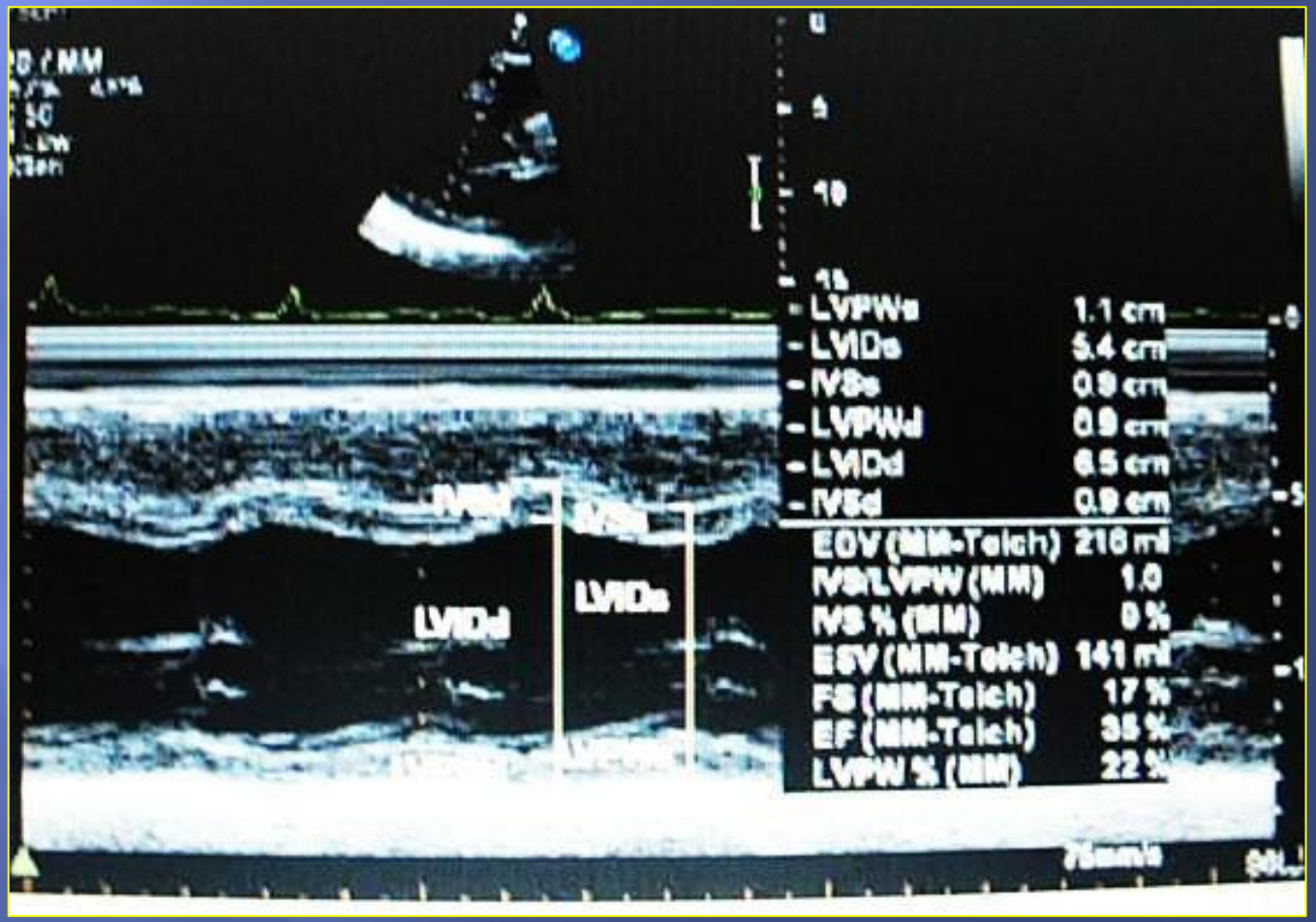
LVPWs 1.1 cm
LVIDs 5.4 cm
IVSs 0.9 cm
LVPWd 0.9 cm
LVIDd 6.5 cm
IVSd 0.9 cm
EDV (MM-Teich) 216 ml
IVS/LVPW (MM) 1.0
IVS % (MM) 0 %
ESV (MM-Teich) 141 ml
FS (MM-Teich) 17 %
EF (MM-Teich) 35 %
LVPW % (MM) 22 %
LVIDd
LVIDs

Одномерная эхокардиограмма трикуспидального клапана

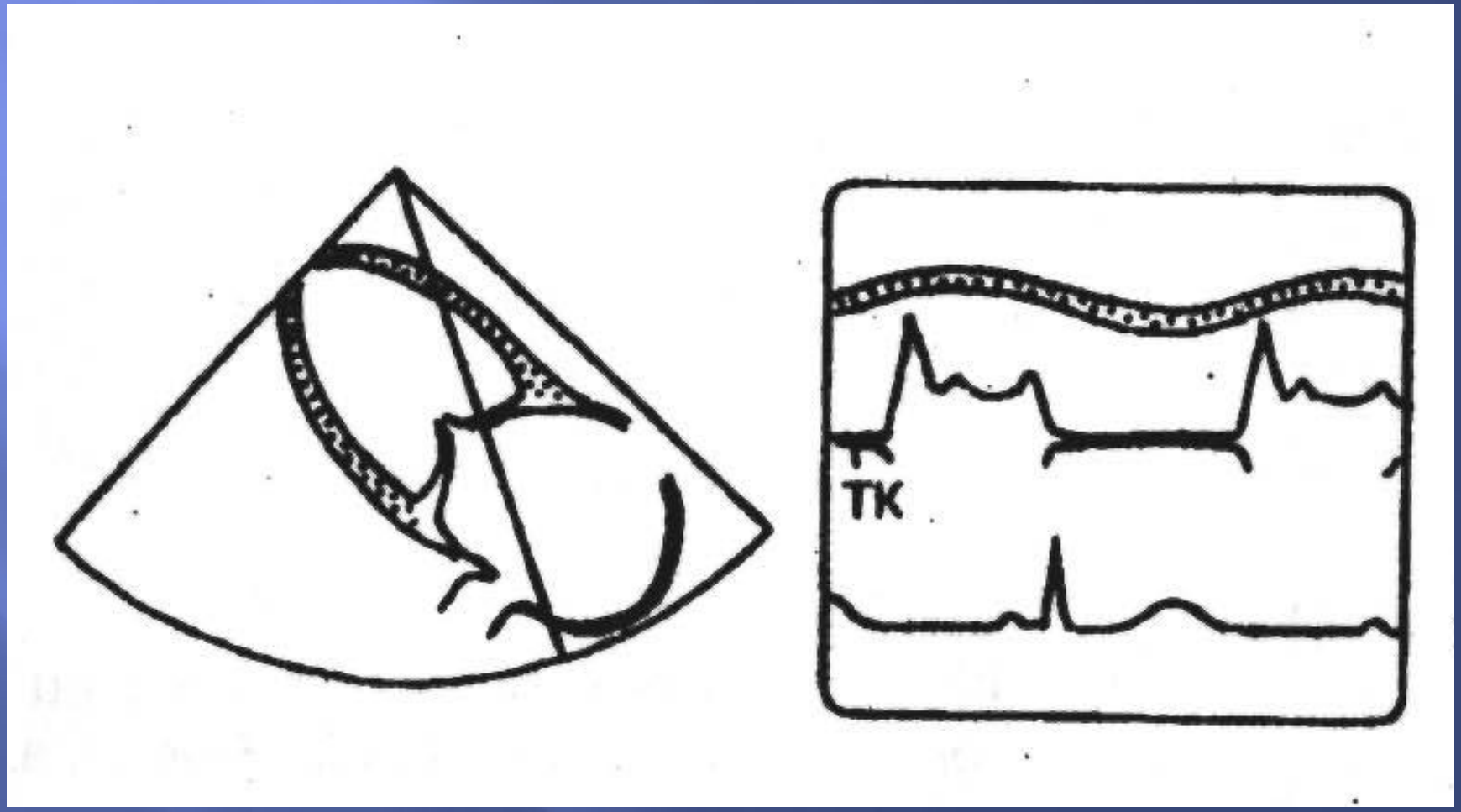

Одномерная эхокардиограмма клапана легочного ствола

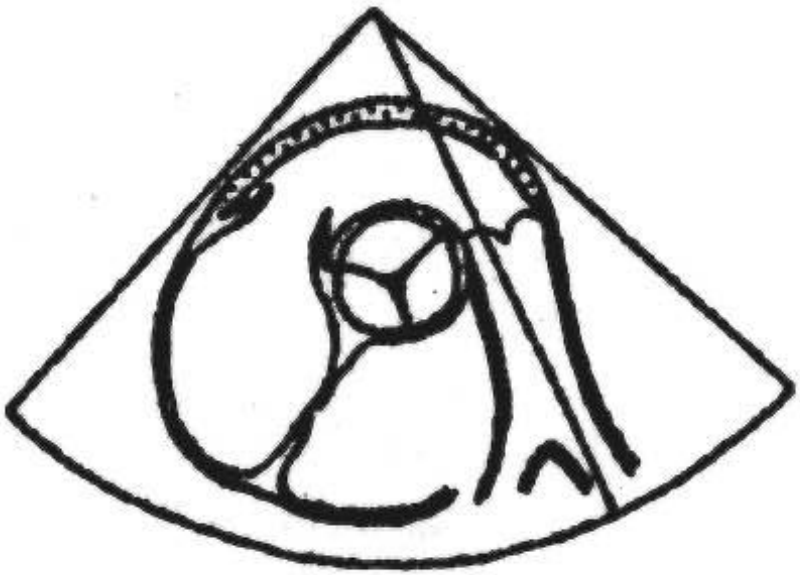

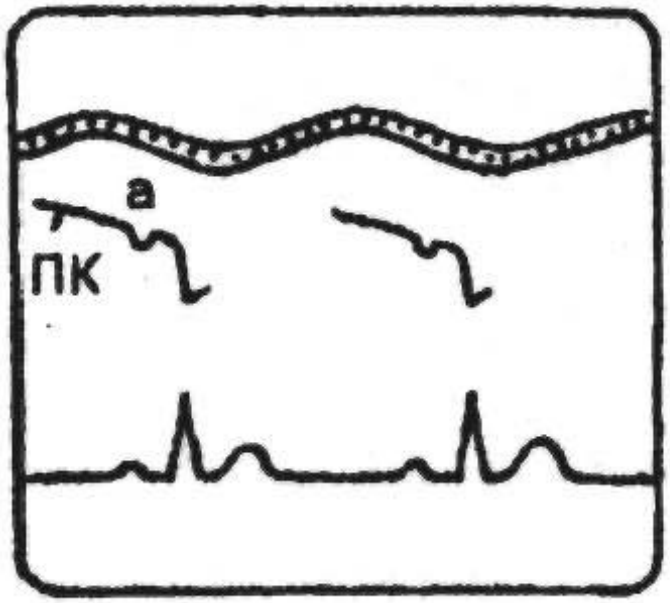

Курсор М-режима проводят через заднюю створку легочного клапана. Движение задней створки легочного клапана в норме имеет характерную волну А в конце диастолы, соответствующую сокращению предсердий

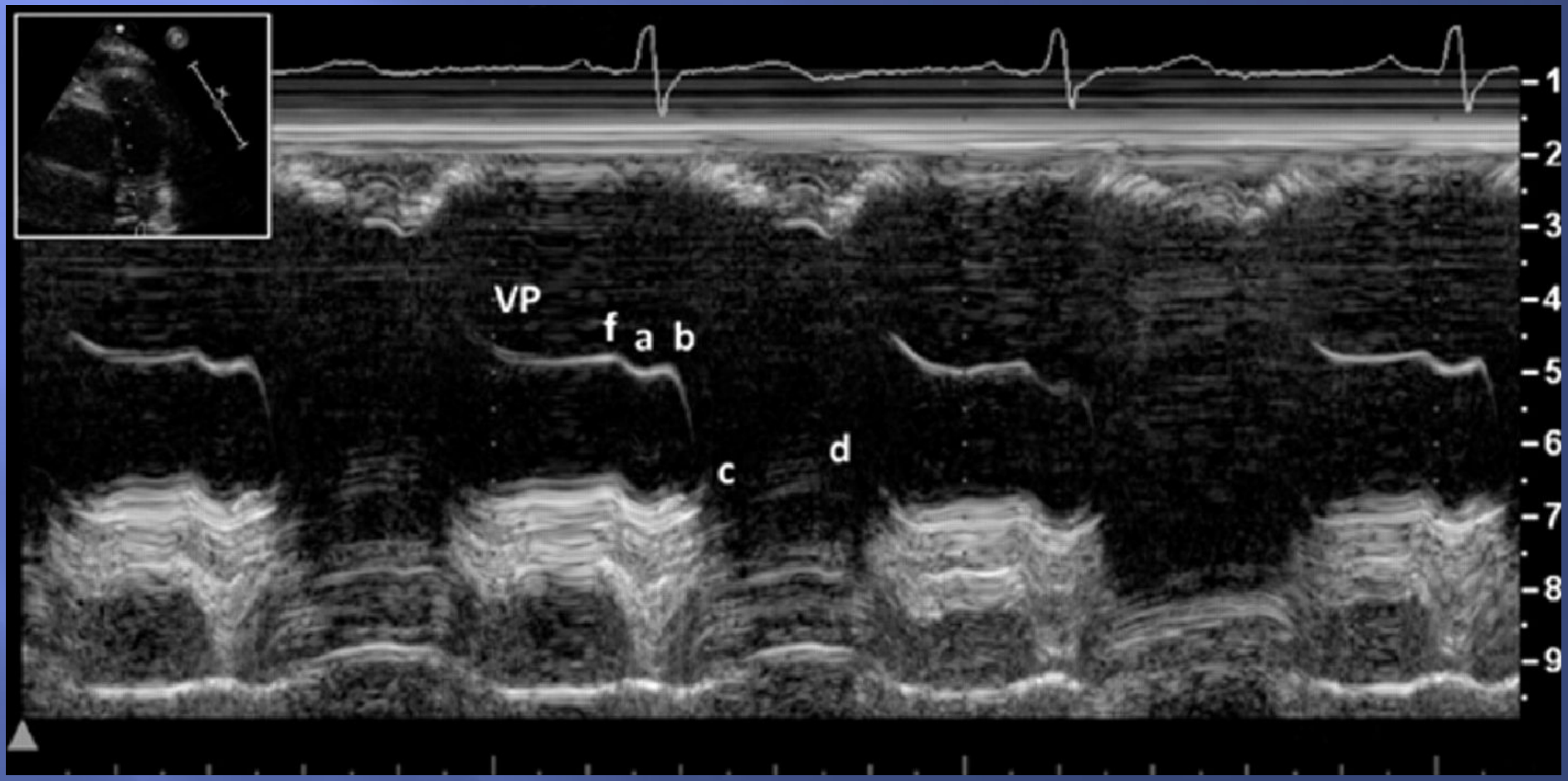
VP
f
a
b
c
d
1
2
3
4
5
6
7
8
9

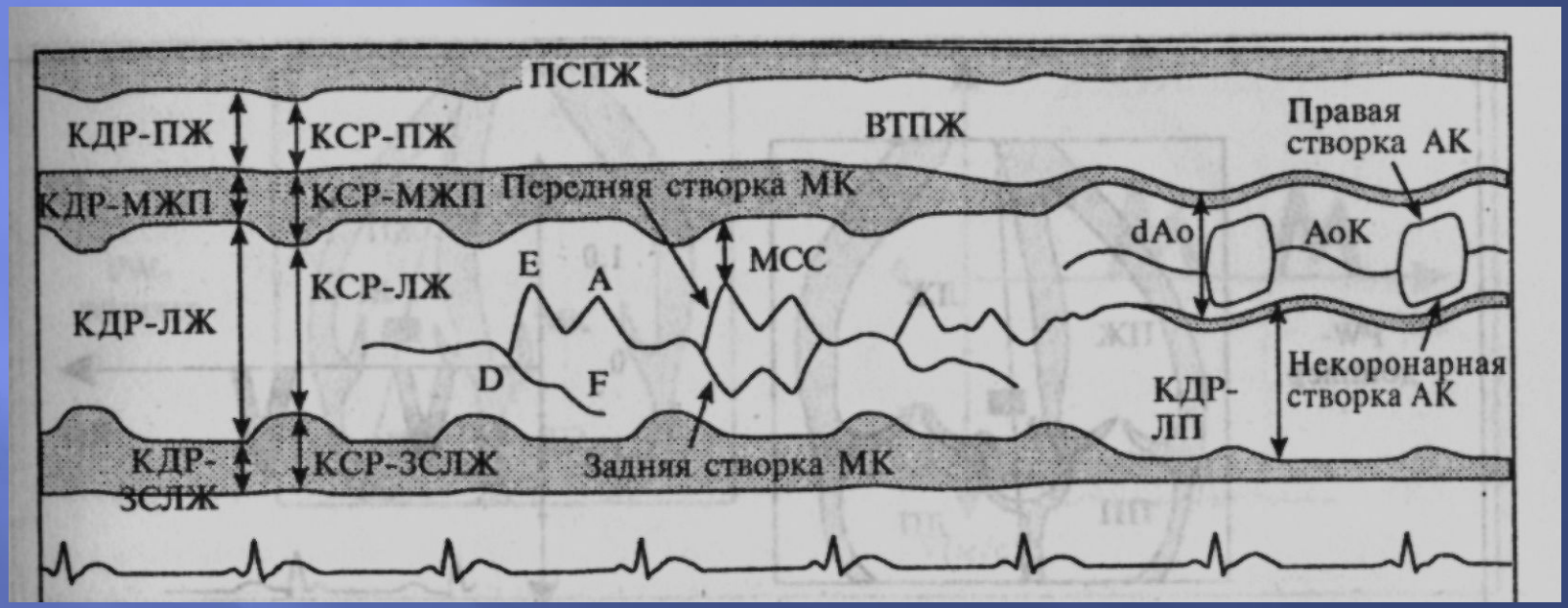
ПСПЖ
КДР-ПЖ
КСР-ПЖ
ВТПЖ
Правая створка АК
КДР-МЖП
КСР-МЖП
Передняя створка МК
dAo
AoK
E
A
МСС
КСР-ЛЖ
КДР-ЛЖ
D
F
Некоронарная створка АК
КДР-ЛП
КДР-ЗСЛЖ
КСР-ЗСЛЖ
Задняя створка МК

Измерения на одномерной эхокардиограмме

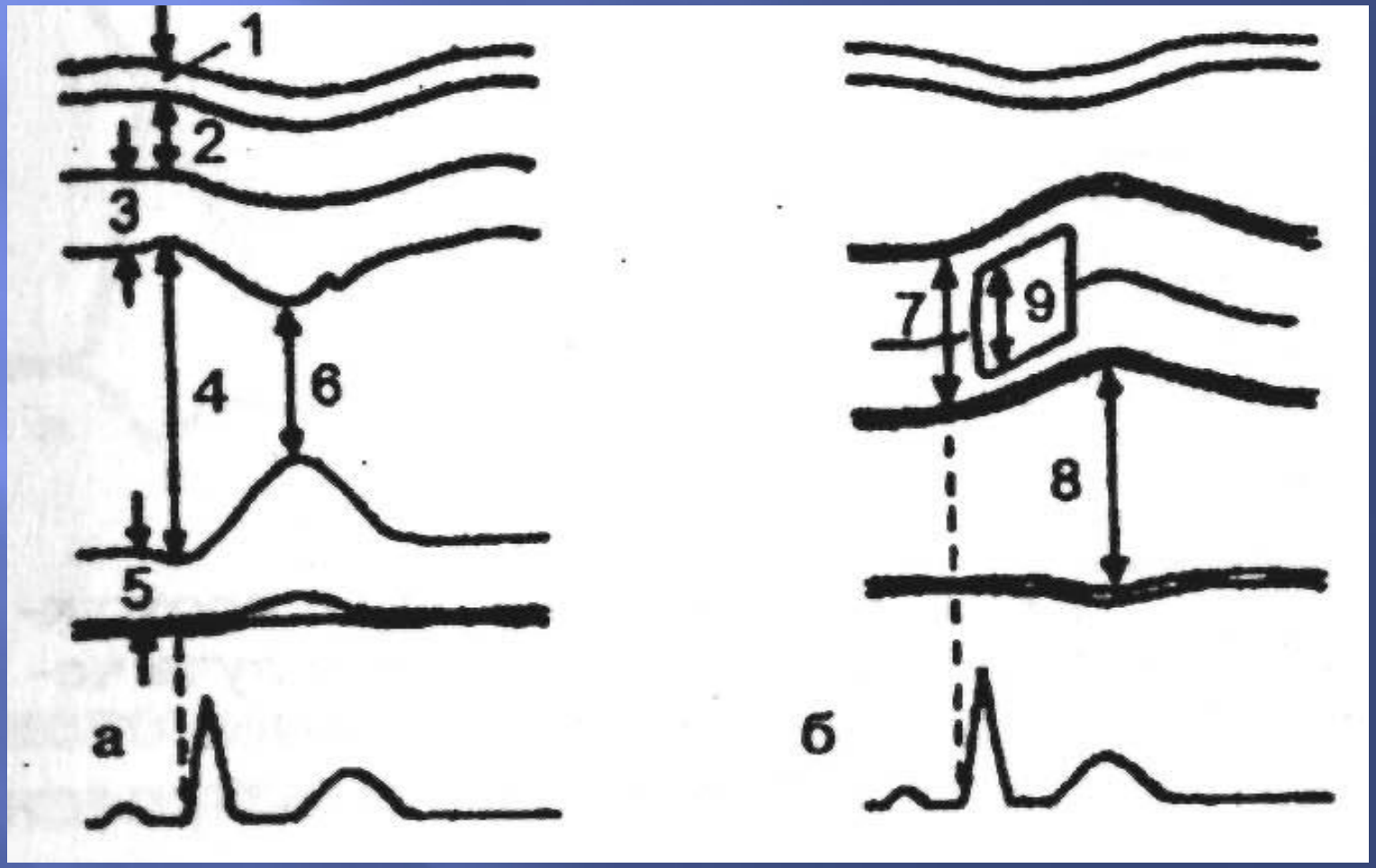

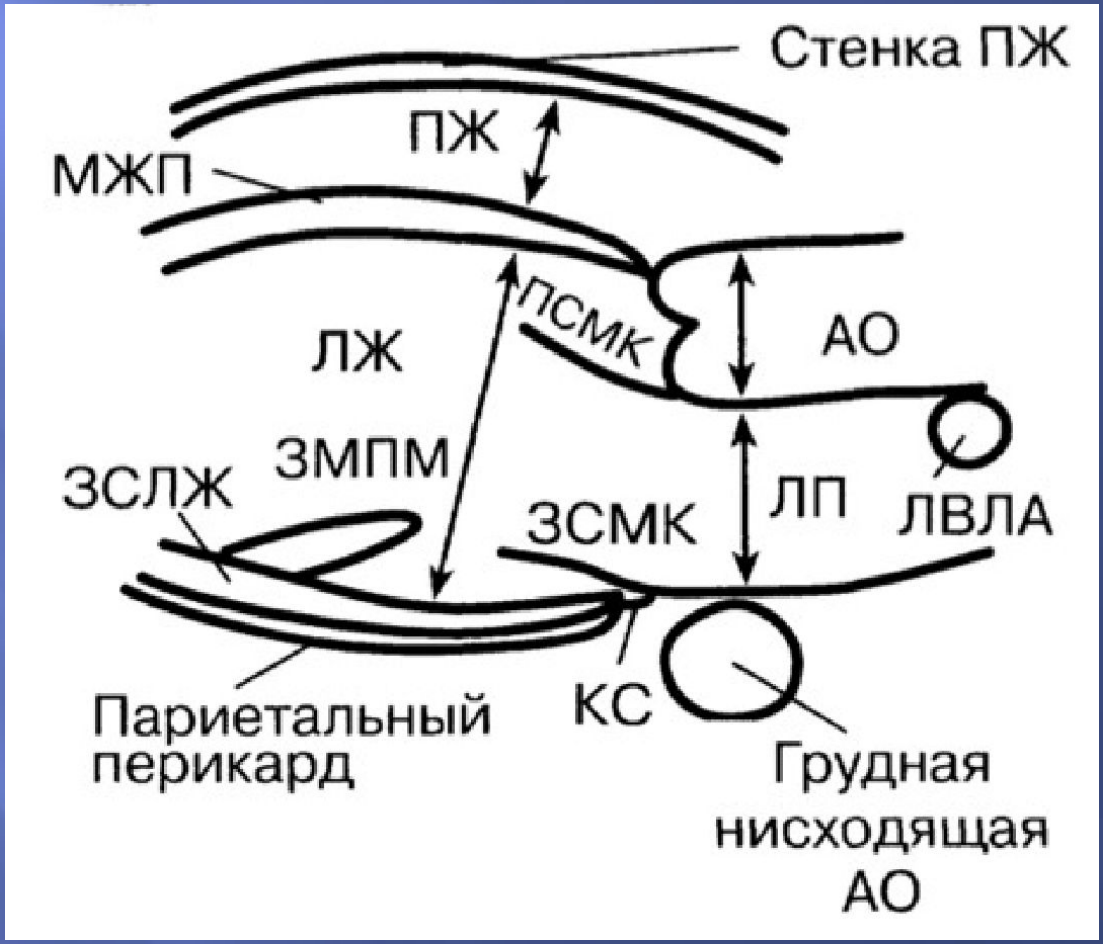
Стенка ПЖ
ПЖ
МЖП
ПСМК
АО
ЛЖ
ЗМПМ
ЗСЛЖ
ЗСМК
ЛП
ЛВЛА
Париетальный перикард
КС
Грудная нисходящая АО

Измерения на двухмерной эхокардиограмме

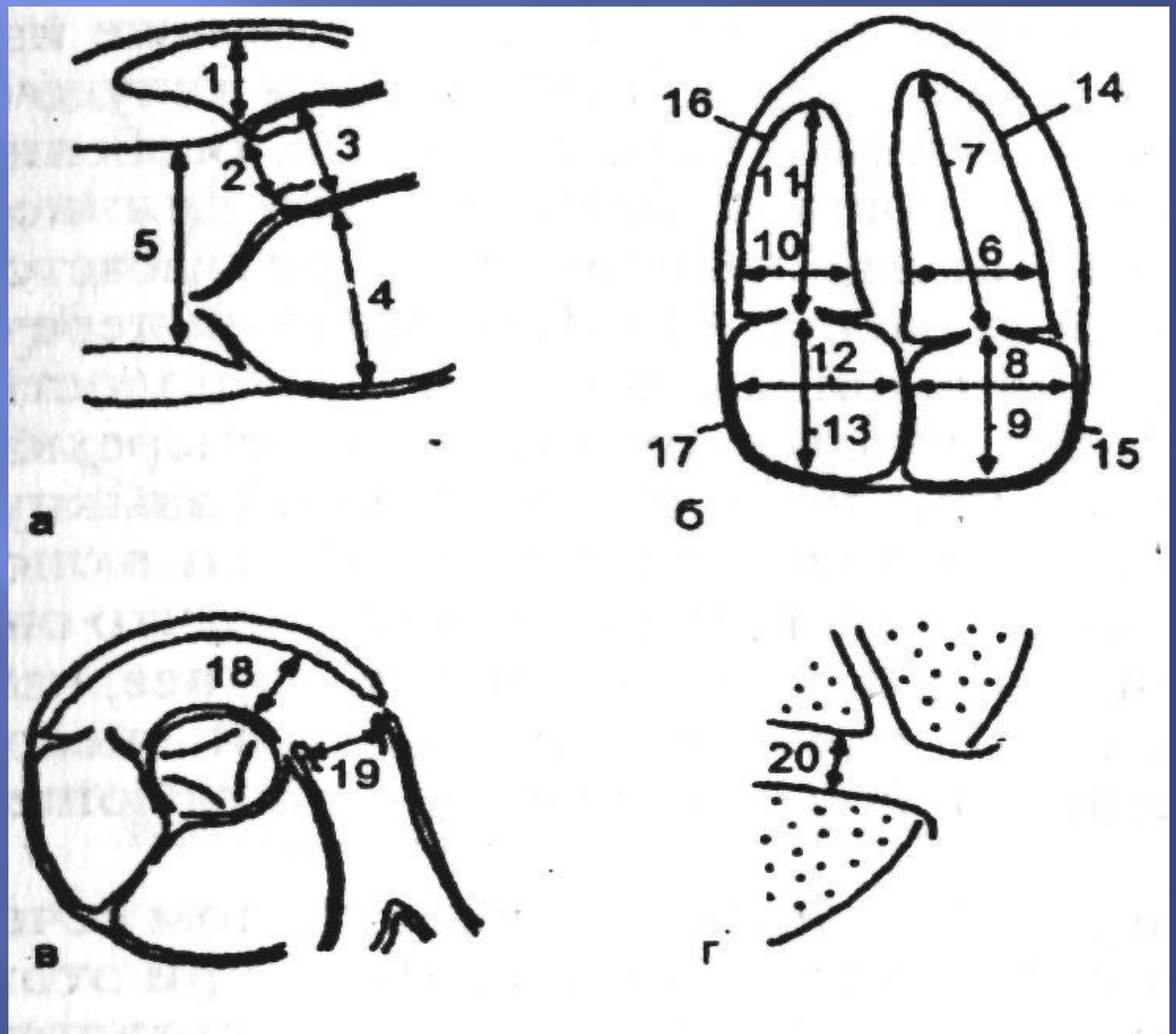

КДР ПЖ	Конечный диастолический размер правого желудочка	Не более 30 мм, у астеников – иногда до 40 мм
АО	Аорта	Не более 40 мм
ЛП	Левое предсердие	Не более 40 мм
МЖП	Межжелудочковая перегородка	Не более 12 мм
КДР ЛЖ	Конечный диастолический размер левого желудочка	Не более 56 мм
ЗСЛЖ	Задняя стенка левого желудочка	Не более 12 мм
Стенка ПЖ	Стенка правого желудочка	Не более 5 мм

ЛП	Левое предсердие (горизонтальный и вертикальный размеры)	Не более 40 х 48 мм
КДР ЛЖ	Конечный диастолический размер левого желудочка	Не более 56 мм
МЖП	Межжелудочковая перегородка	Не более 12 мм
ПП	Правое предсердие (горизонтальный и вертикальный размеры)	Не более 38 х 46 мм
КДР ПЖ	Конечный диастолический размер правого желудочка	Не более 36 мм
ЛА	Легочная артерия	Не более 32 мм
НПВ	Нижняя полая вена	Не более 25 мм
ПВ	Печеночная вена	Не более 7 мм
УО ЛЖ	Ударный объем левого желудочка	70–100 мл
%ФВ	% Фракции выброса	Более 60% по Teichgolz Более 50% по Simpson
ФУ	Фракция укорочения волокон миокарда	Более 30%
МО	Минутный объем кровотока	4–8 л/мин
СИ	Сердечный индекс	2,8–4,2 л/мин/м^2
КДО ЛЖ	Конечный диастолический объем левого желудочка	Мужчины – 96–157 мл, женщины – 59–138 мл
КСО ЛЖ	Конечный систолический объем левого желудочка	Мужчины – 33–68 мл, женщины – 18–65 мл

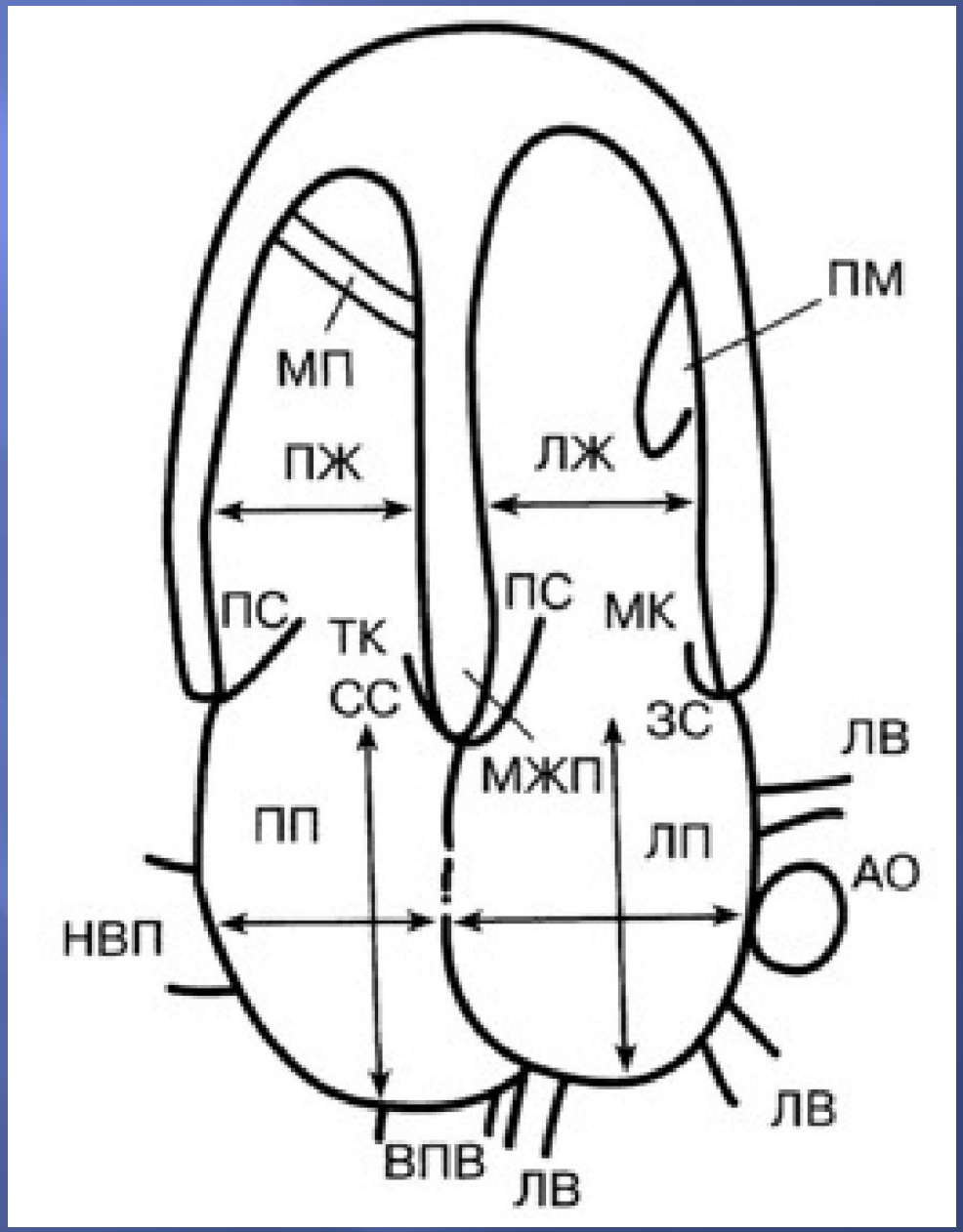
ПМ
МП
ПЖ
ЛЖ
ПС
ТК
ПС
МК
СС
ЗС
ЛВ
МЖП
ПП
ЛП
АО
НВП
ЛВ
ВПВ
ЛВ

НОРМАТИВЫ ЭХОКГ У ДЕТЕЙ (H.Feigenbaum)

S тела (кв.м)	< 0,5	0,6 - 1,0	1,1 - 1,5	> 1,5
КДР ПЖ	3 - 13	4 - 18	7 - 17	8 - 17
КДР ЛЖ	13 - 32	24 - 42	33 - 47	42 - 52
ЗсЛЖ	4 - 6	5 - 7	6 - 8	7 - 8
А0	7 - 15	14 - 22	17 - 27	20 - 28
ЛП	7 - 24	18 - 28	20 - 30	21 - 37

Установление угла расхождения кровотока и ультразвукового луча для точного измерения скорости потока

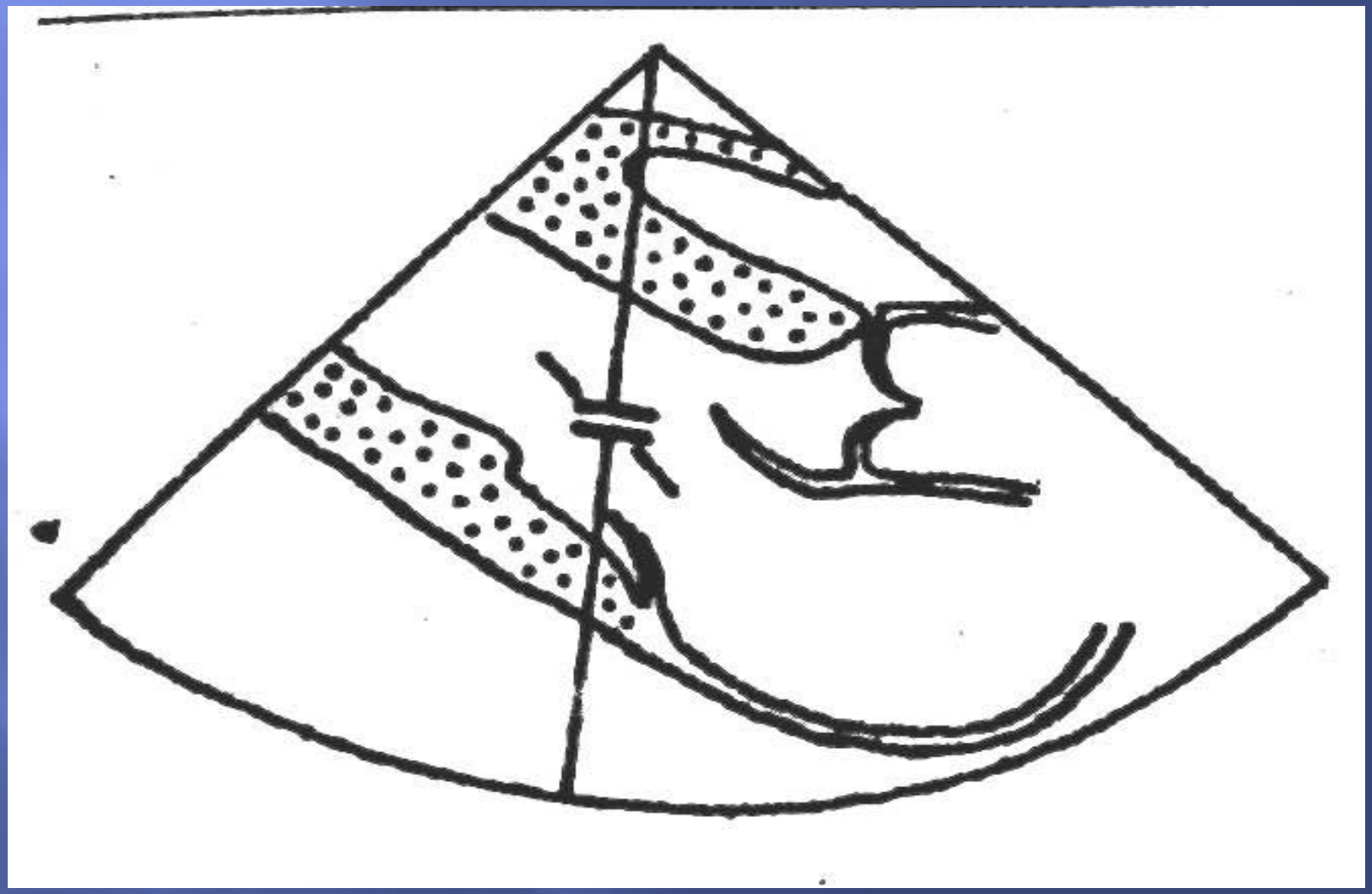

Импульсная допплеровская эхокардиограмма митрального потока

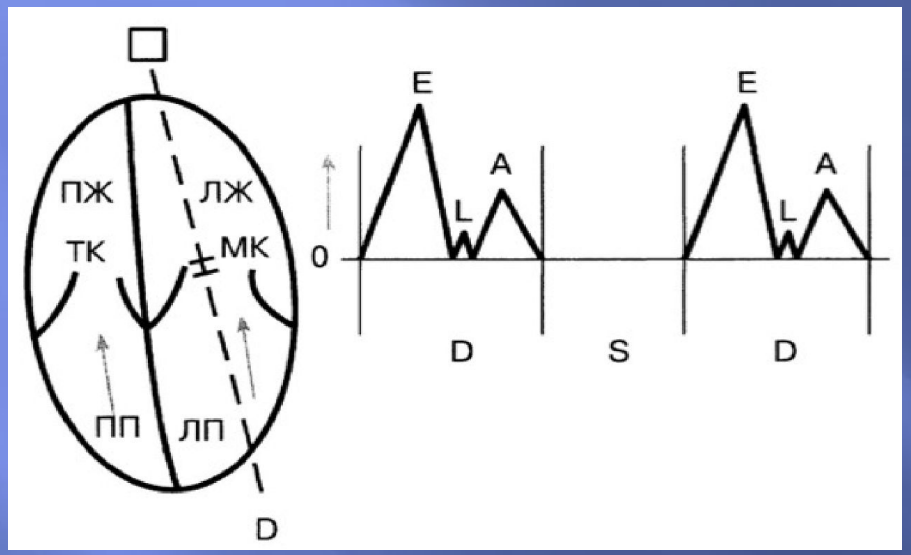

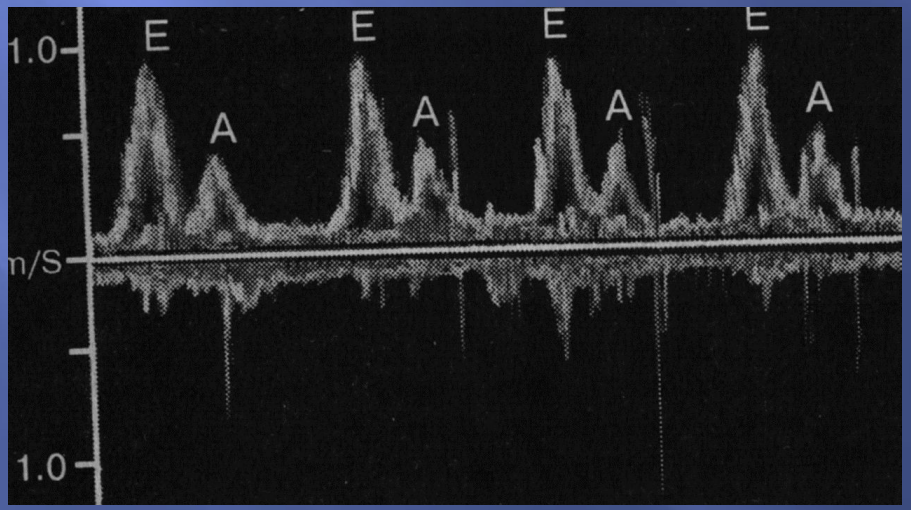

Для исследования трансмитрального диастолического потока контрольный объем следует расположить в левом желудочке на уровне концов створок митрального клапана или в области фиброзного атриовентрикулярного кольца. Пик E соответствует раннему диастолическому наполнению. После этого наступает период диастазиса, в течение которого можно наблюдать небольшой пассивный ток крови из предсердия в желудочек (пик L). Пик A соответствует позднему диастолическому наполнению, или систоле предсердия. Соотношение скоростей пиков E и A в норме больше или равно 1

Исследование аортального кровотока с помощью импульсного допплеровского режима

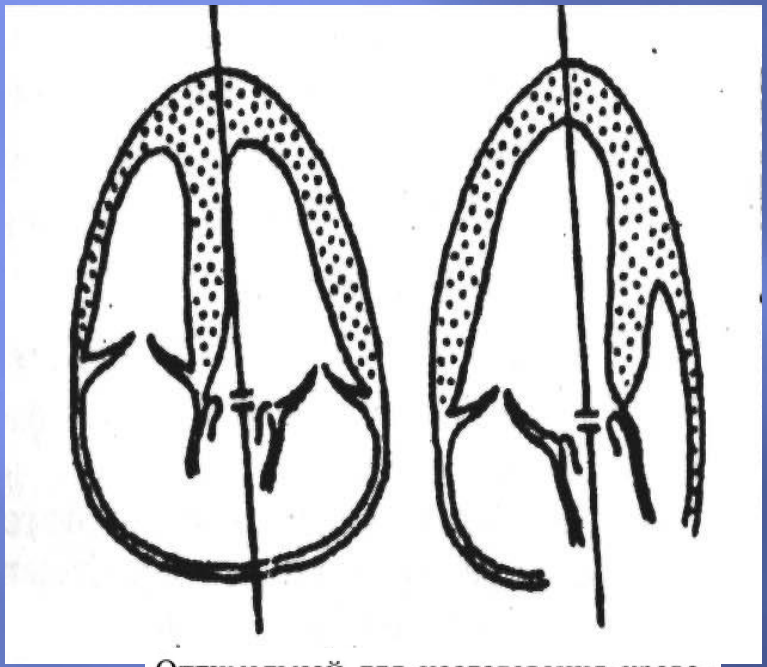

Оптимальной для исследования кровотока в выносящем тракте левого желудочка (LVOT – left ventricular outflow tract) является апикальная пятикамерная позиция. Кровь течет в направлении от датчика. Поток будет располагаться ниже базовой линии. Контрольный объем следует установить в выносящем тракте левого желудочка под створками аортального клапана. До щелчка – открытия аортального клапана при сохраненном синусовом ритме можно зафиксировать предсердно-желудочковый диастолический интервал, соответствующий систоле предсердия (AVDI – atrio ventriculare diastolic interval)

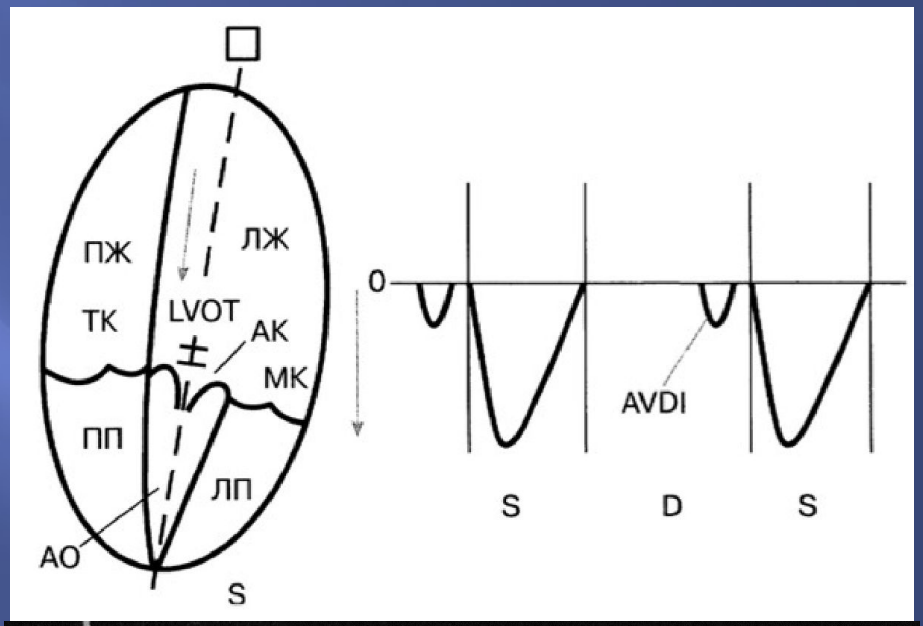

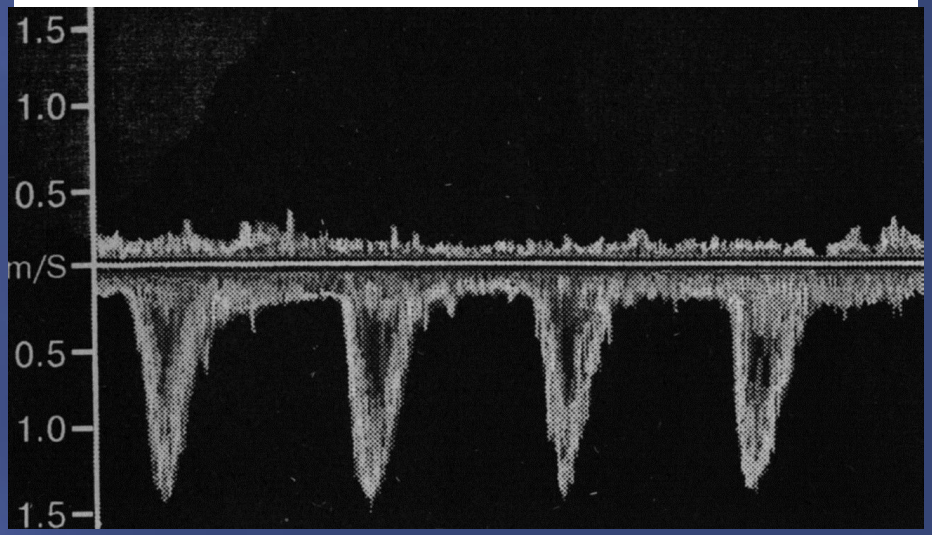

Исследование кровотока через трехстворчатый клапан

Диастолический поток через трикуспидальный клапан можно зарегистрировать, установив контрольный объем в правом желудочке над створками трикуспидального клапана или в области правого фиброзного атриовентрикулярного кольца. Форма потока напоминает трансмитральный поток, скорости пиков Е и А будут ниже, чем в левом сердце. Пик Е соответствует быстрому диастолическому наполнению правого желудочка, пик А – позднему диастолическому наполнению, или систоле правого предсердия



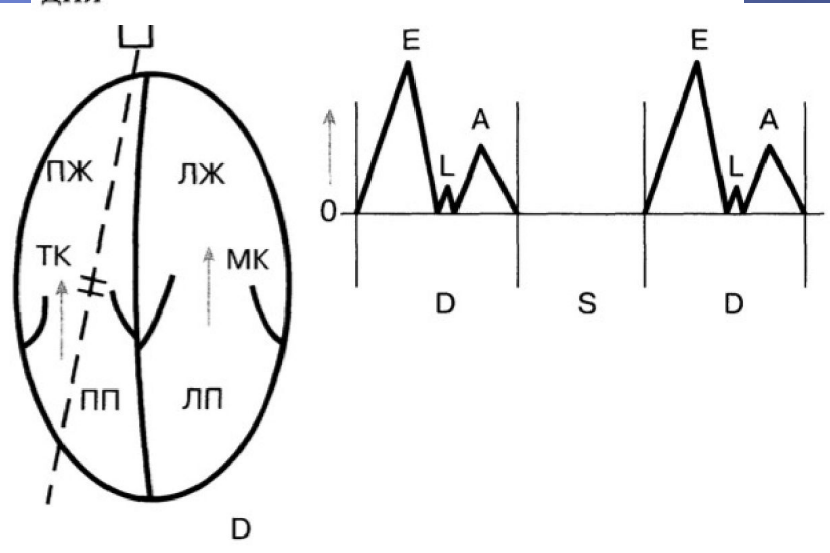

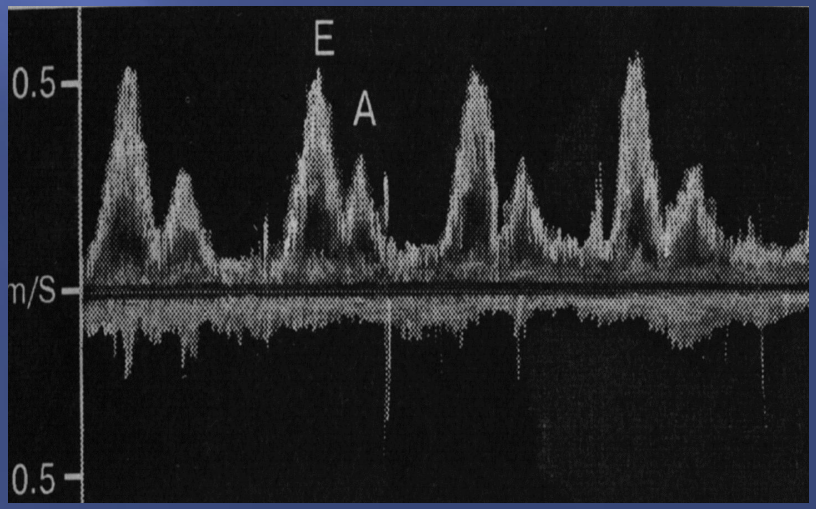

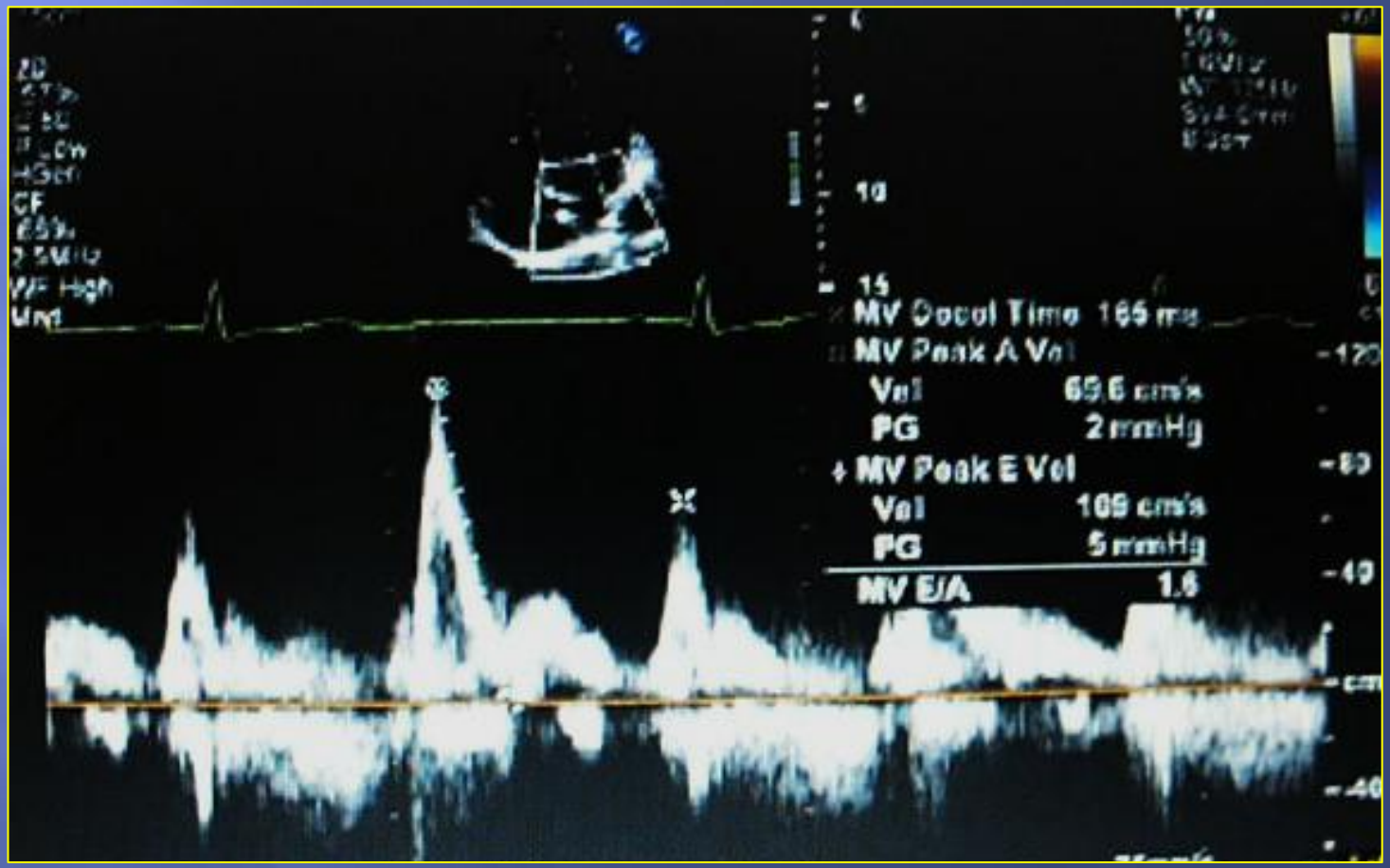
MV Decel Time 165 ms
MV Peak A Vel
Vel 65.6 cm/s
PG 2 mmHg
MV Peak E Vel
Vel 109 cm/s
PG 5 mmHg
MV E/A 1.6

Исследование кровотока через клапан легочного ствола

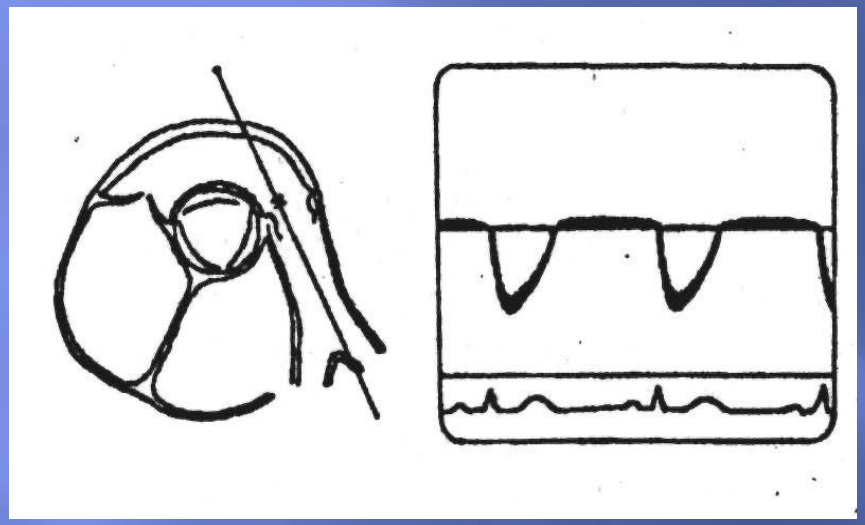

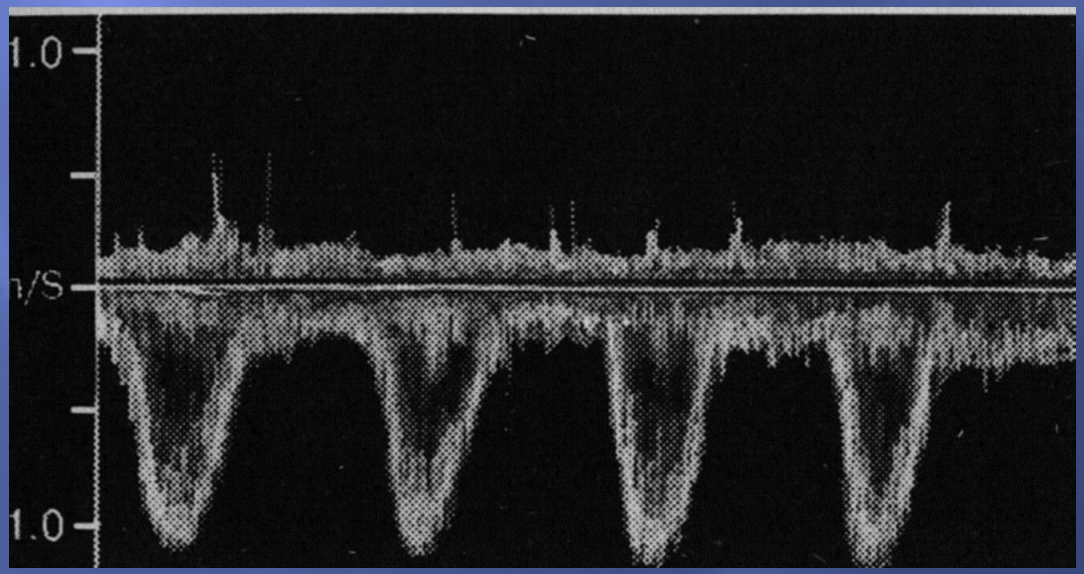

Для анализа кровотока в выносящем тракте правого желудочка (RVOT) и в легочной артерии можно использовать парастернальную или субкостальную позицию – короткую ось на уровне концов створок аортального клапана. Контрольный объем устанавливают в правом желудочке под створками клапана легочной артерии. Поток в систолу направлен из правого желудочка в легочную артерию, от датчика. (На графике расположен ниже базовой линии.) Форма потока в отличие от потока в выносящем тракте левого желудочка равнобедренная, пик скорости потока смещен в середину систолы

МАКСИМАЛЬНЫЕ СКОРОСТИ КРОВОТОКА В НОРМЕ, ИЗМЕРЕННЫЕ НЕИНВАЗИВНО С ИСПОЛЬЗОВАНИЕМ ДОППЛЕРОГРАФИИ (L.Hatle, B.Angelsen)

Место установки контрольного объема	Дети (м/с)	Взрослые (м/с)
Трансмитральный диастолический поток	1,0 (0,8 - 1,3)	0,90 (0,6 - 1,3)
Транстрикуспидальный диастолический поток	0,6 (0,5 - 0,8)	0,50 (0,3 - 0,7)
Легочная артерия	0,90 (0,7 - 1,1)	0,75 (0,6 - 0,9)
Выносящий тракт левого желудочка	1,0 (0,7 - 1,2)	0,9 (0,7 - 1,1)

Схематическое изображение допплеровских сигналов на уровне различных клапанов сердца

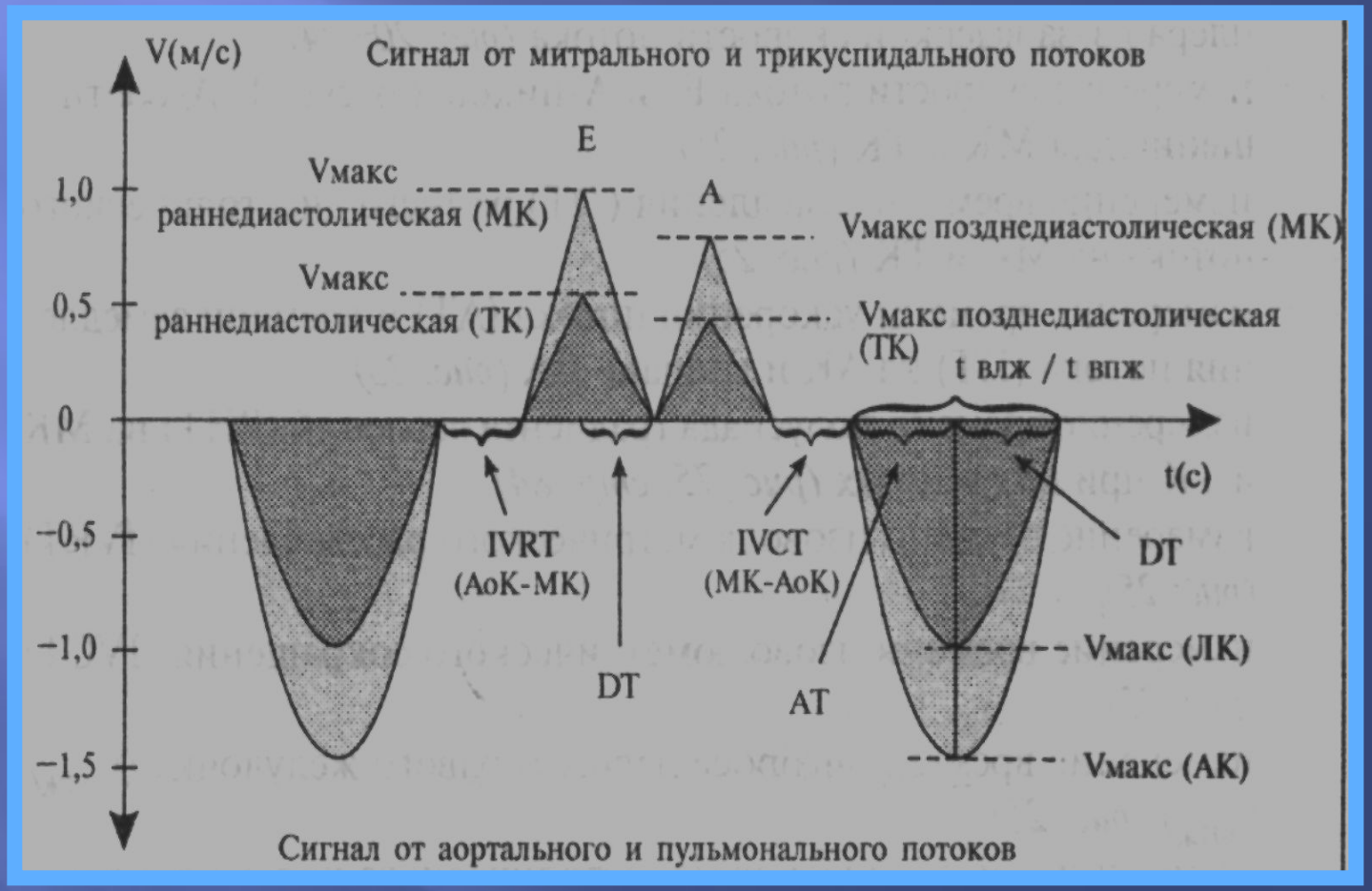

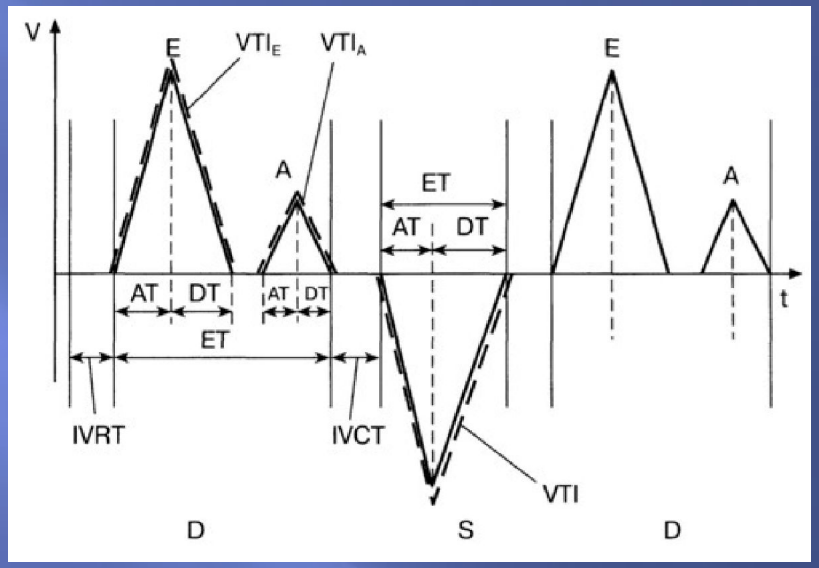

Показатель	Объяснение	Норматив
IVRT	Время изоволюметрического расслабления желудочка – время от щелчка – закрытия аортального или легочного клапана до щелчка – открытия митрального или трикуспидального клапана	В норме IVRT равно 65 ± 20 мс
IVCT	Время изоволюметрического сокращения желудочка – это время от щелчка– закрытия митрального или трикуспидального клапана до щелчка – открытия аортального или легочного клапана (мс)	В норме IVCT равно 65 ± 20 мс
Ve	Скорость раннего диастолического наполнения желудочка (см/с), или скорость пика Е	В норме составляет 70–100 см/с
Va	Скорость позднего диастолического наполнения желудочка соответствует систоле предсердия (см/с), или скорость пика А	В норме равна 45–70 см/с
E /A	Отношение скоростей раннего и позднего наполнения желудочков	В норме данный показатель составляет 1,0–1,5

Показатель	Объяснение	Норматив
DTe	Время замедления раннего диастолического наполнения желудочка (мс)	В норме – 160–220 мс
AT 1/2	Половина времени ускорения пика Е, измеряется от пика Е до 50% нарастания скорости потока	AT 1/2 в норме равна 62 ± 18 м/с
DT 1/2	Половина времени замедления пика Е, измеряется от пика Е до 50% убывания скорости потока	DT 1/2 составляет 73 ± 24 м/с
1/2 FF	Фракция одной второй наполнения (one-half filling fraction). Рассчитывается как отношение интеграла линейной скорости пика Е к интегралу линейной скорости всего потока	В норме 1/2 FF более 0,55 1/2 FF = VTIe/VTI (E + A)
1/3 FF	Фракция одной третьей наполнения (one-third filling fraction). Рассчитывается как отношение одной трети интеграла линейной скорости пика Е к интегралу линейной скорости всего потока	В норме одна треть FF равна 58 ± 8

ЦДК

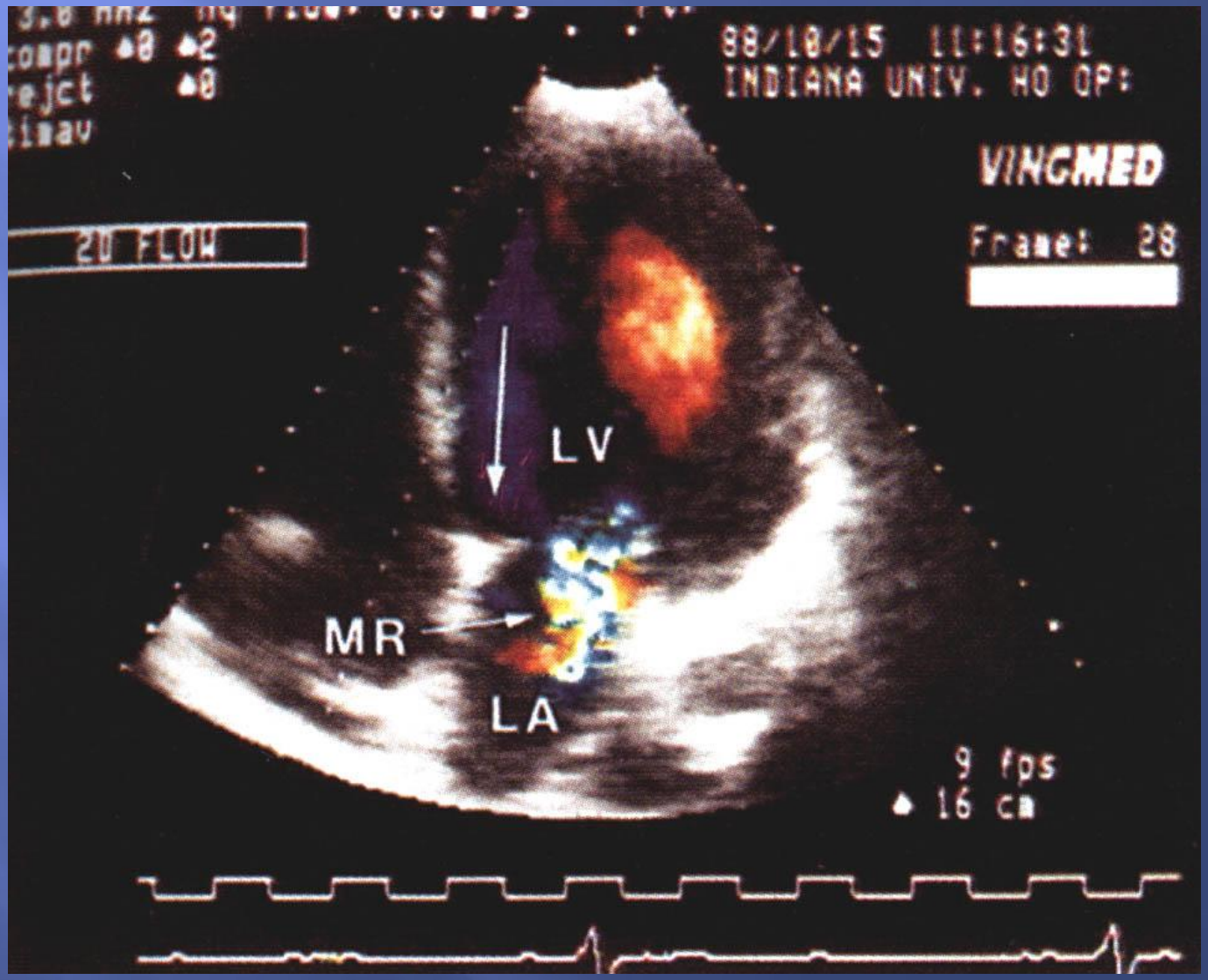
88/10/15 11:16:31
INDIANA UNIV. HO OP:
VINCMED
Frame: 28
20 FLOW
LV
MR
LA
9 fps
16 cm

Цветовой М-модальный допплер (color M-mode)

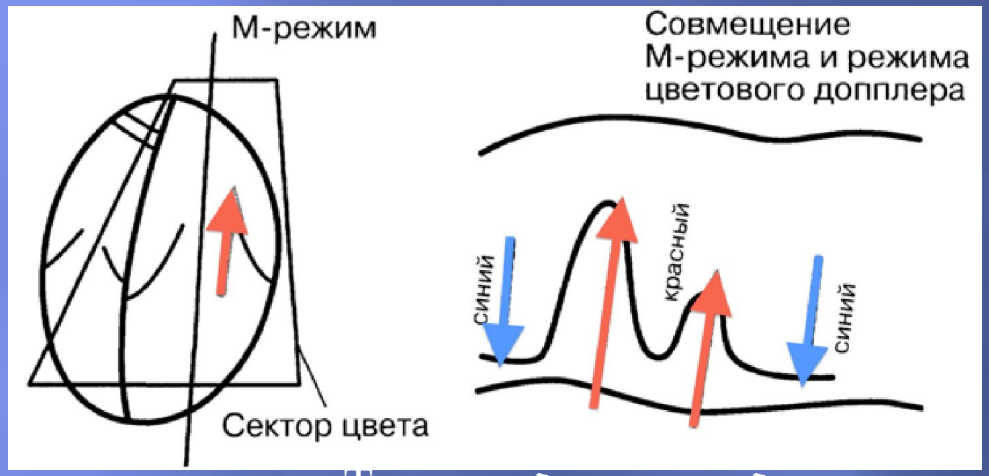

Сопоставление М-модального режима и цветового допплера при проведении курсора через ту или иную плоскость позволяет разобраться с фазами сердечного цикла и патологическим кровотоком

Тканевой цветовой допплер (tissue doppler imaging - TDI)

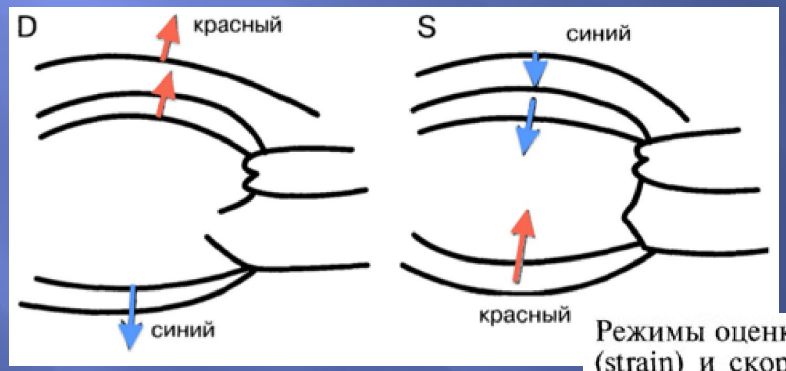

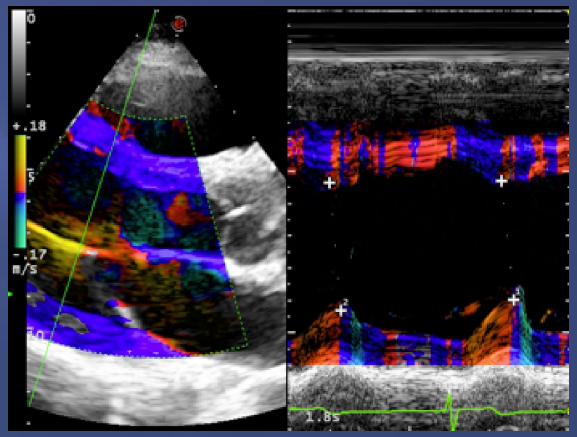

Режимы оценки деформации миокарда (strain) и скорости деформации (strain rate) базируются на постобработке скорости движения миокарда в тканевом допплеровском режиме. Скорость деформации миокарда представляет собой разницу скоростей движения между двумя точками миокарда, расположенными вдоль линии сканирования, отнесенную к расстоянию между этими точками

Тканевой импульсно-волновой допплер (pulse wave tissue doppler imaging - PW TDI)

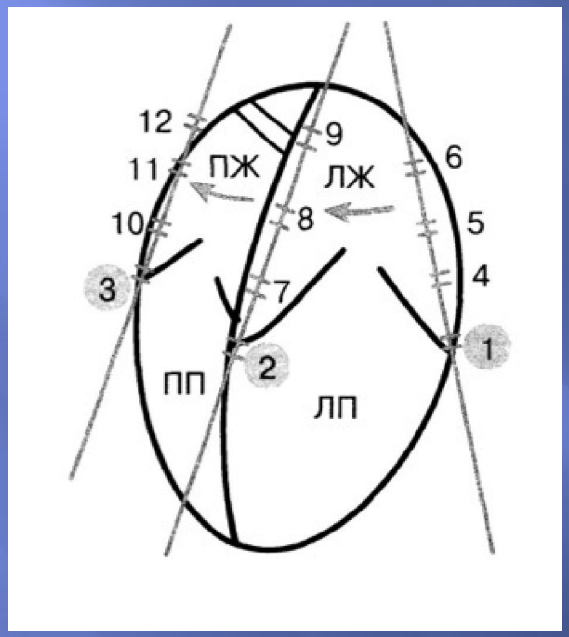

Оптимальной позицией для проведения исследования служит апикальная четырехкамерная позиция. Контрольный объем импульсно-волнового тканевого допплера помещают вначале в основании задней створки митрального клапана на уровне фиброзного кольца, затем в основании передней створки митрального клапана и в основании передней створки трикуспидального клапана (точки исследования

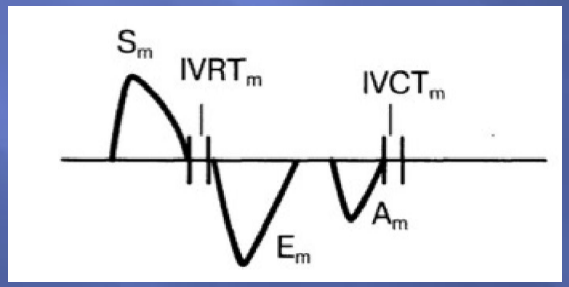

На графике регистрируется кривая движения фиброзного кольца митрального клапана в точке исследования. Данная кривая имеет систолический, диастолический ранний и предсердный пики или поздний диастолический пик. Систолический пик S принято маркировать как S_m – систолический миокардиальный, ранний диастолический миокардиальный пик E – как E_m, пик A – как A_m, или предсердный миокардиальный

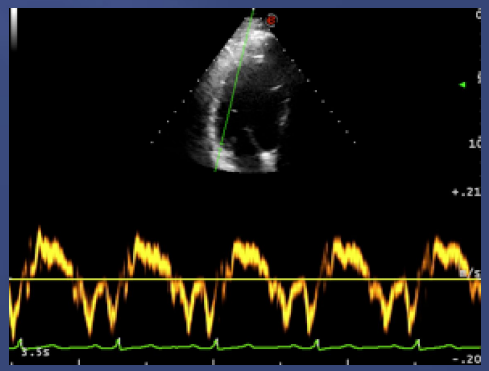

Основные признаки снижения систолической функции

- Систолические и диастолические размеры ЛЖ увеличены, увеличение объема ЛЖ
- Глобальные/региональные нарушения сократительной способности
- Уменьшение ФУ
- Снижение ФВ
- Снижение скорости в выносящем тракте ЛЖ, снижение скорости через АоК
- Укорочение времени выброса ЛЖ(LVET)
- Уменьшение МО

Оценка систолической функции ЛЖ (по экскурсии корня аорты)

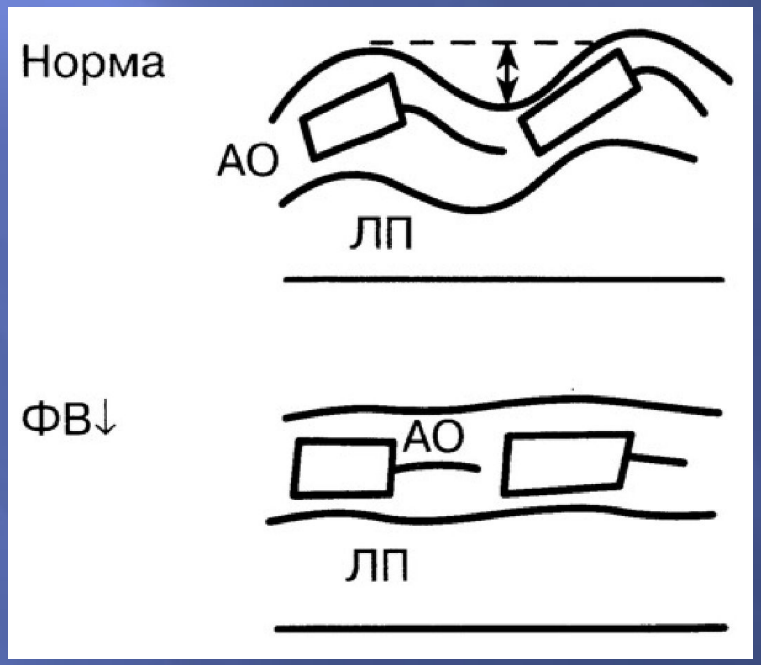

В норме систолическое смещение корня аорты в М-режиме составляет более 7 мм, при снижении систолической функции – менее 7 мм

Оценка систолической функции ЛЖ (по экскурсии левого фиброзного кольца)

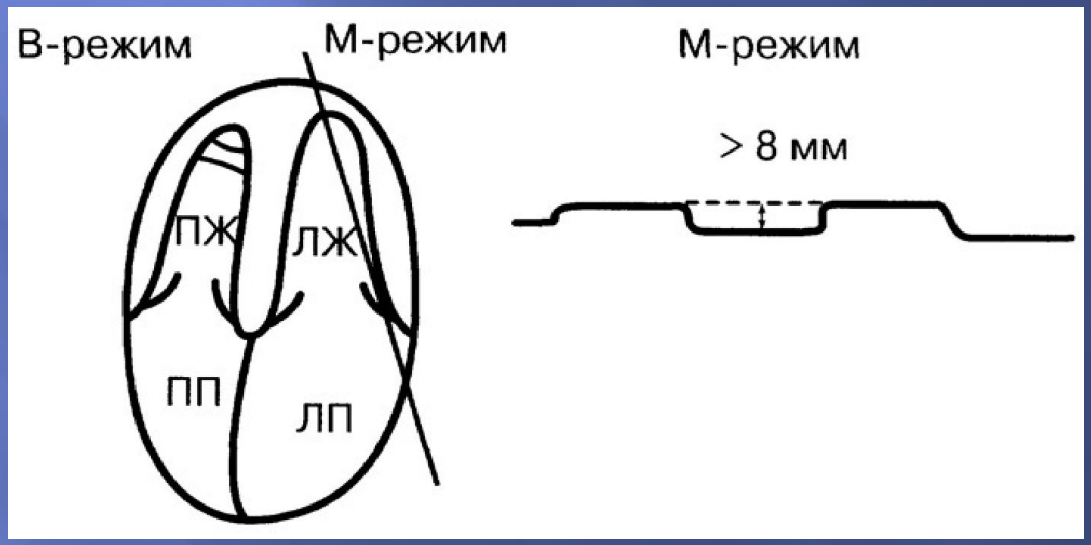

Измерения проводят в апикальной четырехкамерной позиции. В норме митральное кольцо смещается в направлении верхушки левого желудочка на 8 мм и более (12 ± 2 мм). При экскурсии <8 мм показатель фракции выброса составляет <50%

Оценка систолической функции ЛЖ: скорость кровотока в выносящем тракте ЛЖ

В норме скорость кровотока в выносящем тракте левого желудочка составляет >0,8 м/с. При ↓ФВ данный показатель <0,8 м/с

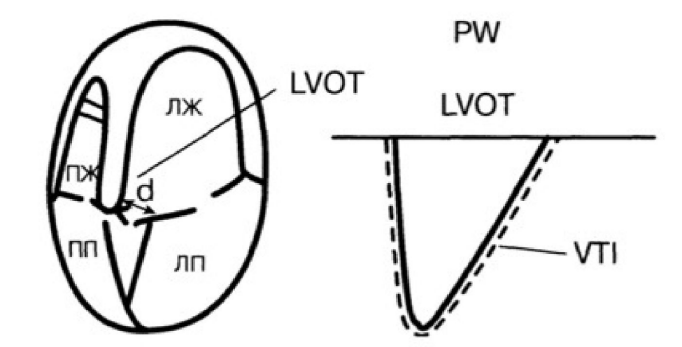

Расчёт допплеровского эхокардиографического индекса или индекса Tei

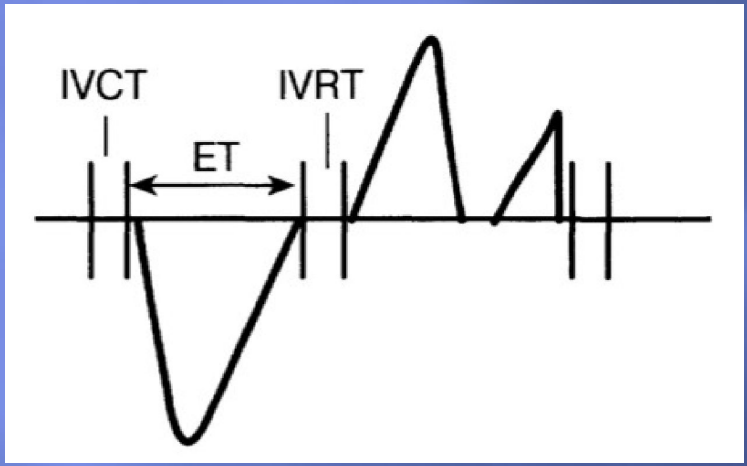

Index = a – b/b, или:

a – b/b = (IVCT + IVRT)/ET =

= IVCT/ET + IVRT/ET.

Индекс равен сумме времени изоволюметрического сокращения и расслабления левого желудочка, деленной на время выброса. В норме в левом желудочке составляет около 0,36, а в правом желудочке – 0,28 ± 0,04

Оценка систолической функции желудочка и степени ее нарушения по допплеровскому индексу (индексу Tei)

Систолическая функция левого желудочка	Допплеровский индекс (индекс Tei)
Нормальная	<0,4
Незначительно снижена	0,4–0,5
Умеренно снижена	0,5–0,9
Значительно снижена	>1,0

Расчёт скорости нарастания давления ЛЖ в начале систолы (dP/dt)

С помощью скорости нарастания давления в левом желудочке в начале систолы (dP/dt) и времени Δt, которое необходимо для нарастания давления в левом желудочке от 4 до 36 мм рт. ст., можно оценить степень нарушения систолической функции желудочка (табл. 4.1).

Оценка степени нарушения систолической функции левого желудочка по dP/dt (Nishimura R.A., Tajik A.J., 1994)

Систолическая функция левого желудочка	dP/dt, мм рт. ст/с	Δt, мс
Нормальная	>1200	>27
Незначительная–умеренная дисфункция	800–1200	27–40
Значительная дисфункция	800	<40

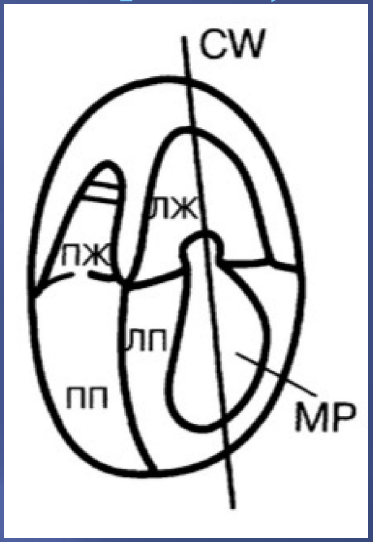

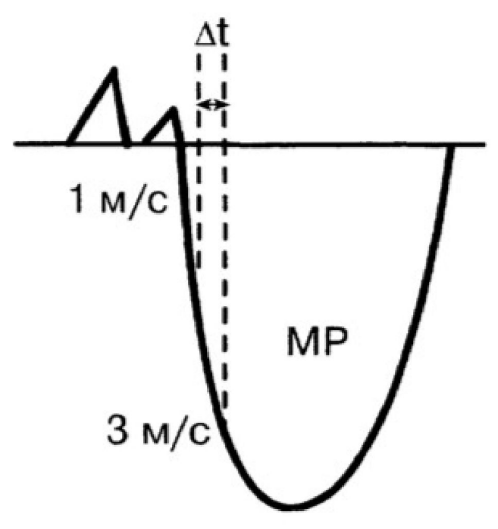

Оценка систолической функции левого желудочка

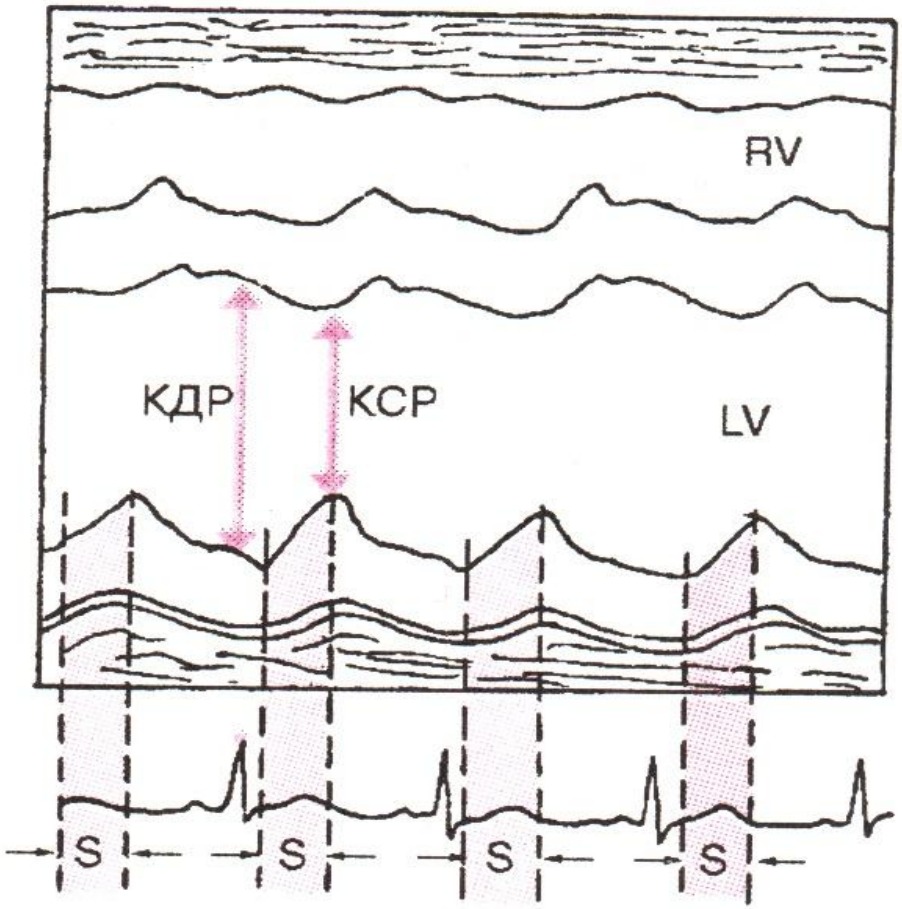

$$КДО = \frac{7 \cdot (КДР)^3}{(2{,}4 + КДР)}$$

$$КСО = \frac{7 \cdot (КСР)^3}{(2{,}4 + КСР)}$$

$$УО = КДО - КСО$$

$$ФВ = \frac{УО}{КДО}$$

Определение величины фракции выброса

Расчет параметров центральной гемодинамики по уравнению Teichgolz (парастернальный или субкостальный доступ) или по уравнениям В-режима

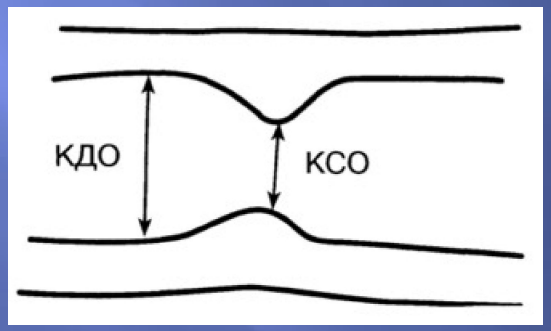

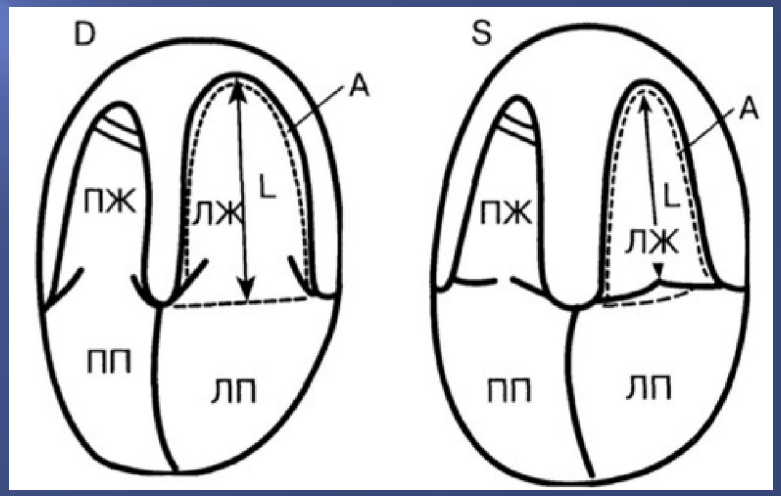

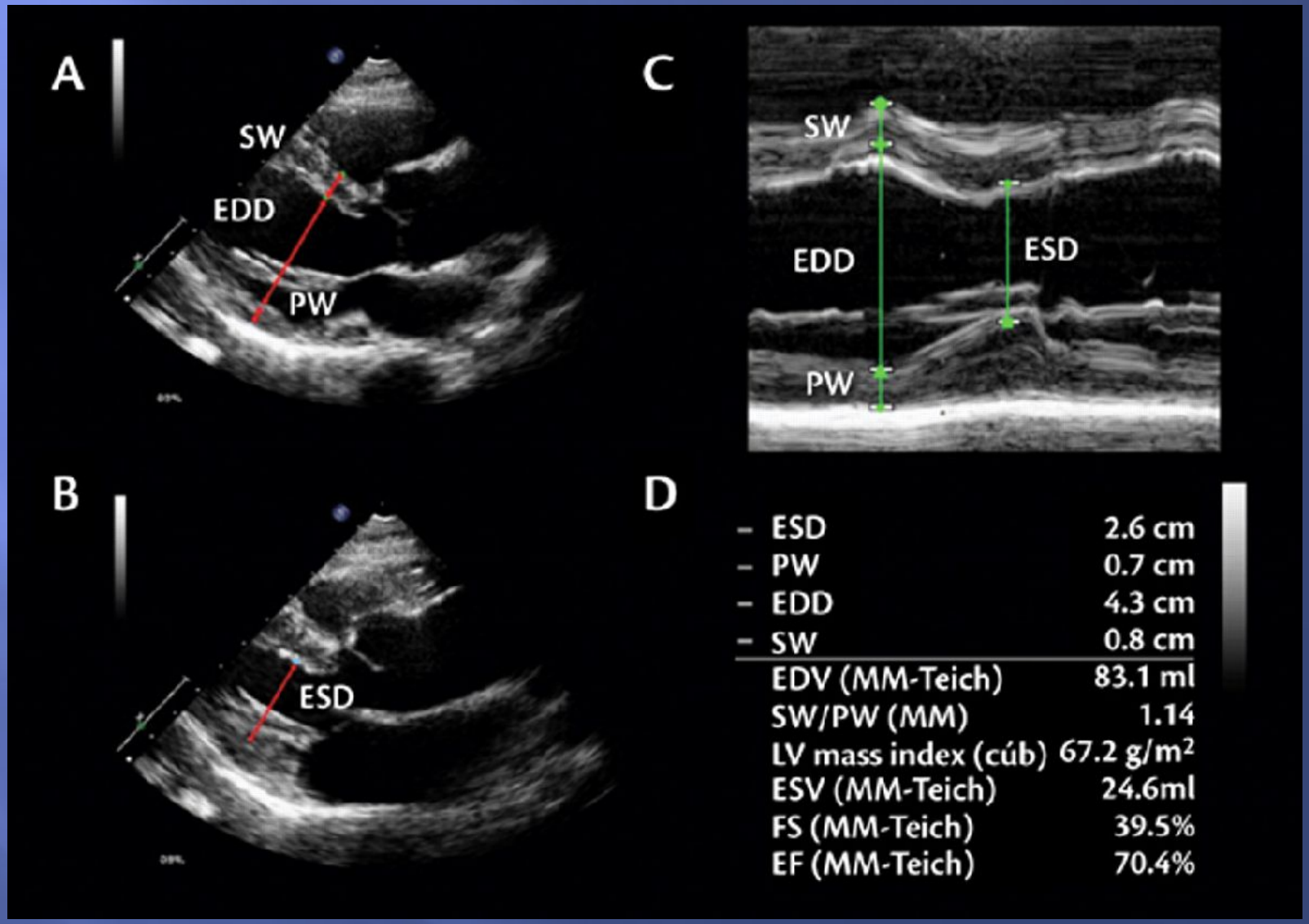
A
SW
EDD
PW
B
ESD
C
SW
EDD
ESD
PW
D
– ESD 2.6 cm
– PW 0.7 cm
– EDD 4.3 cm
– SW 0.8 cm
EDV (MM-Teich) 83.1 ml
SW/PW (MM) 1.14
LV mass index (cúb) 67.2 g/m2
ESV (MM-Teich) 24.6ml
FS (MM-Teich) 39.5%
EF (MM-Teich) 70.4%

Измерение объема левого желудочка по методу Симпсона

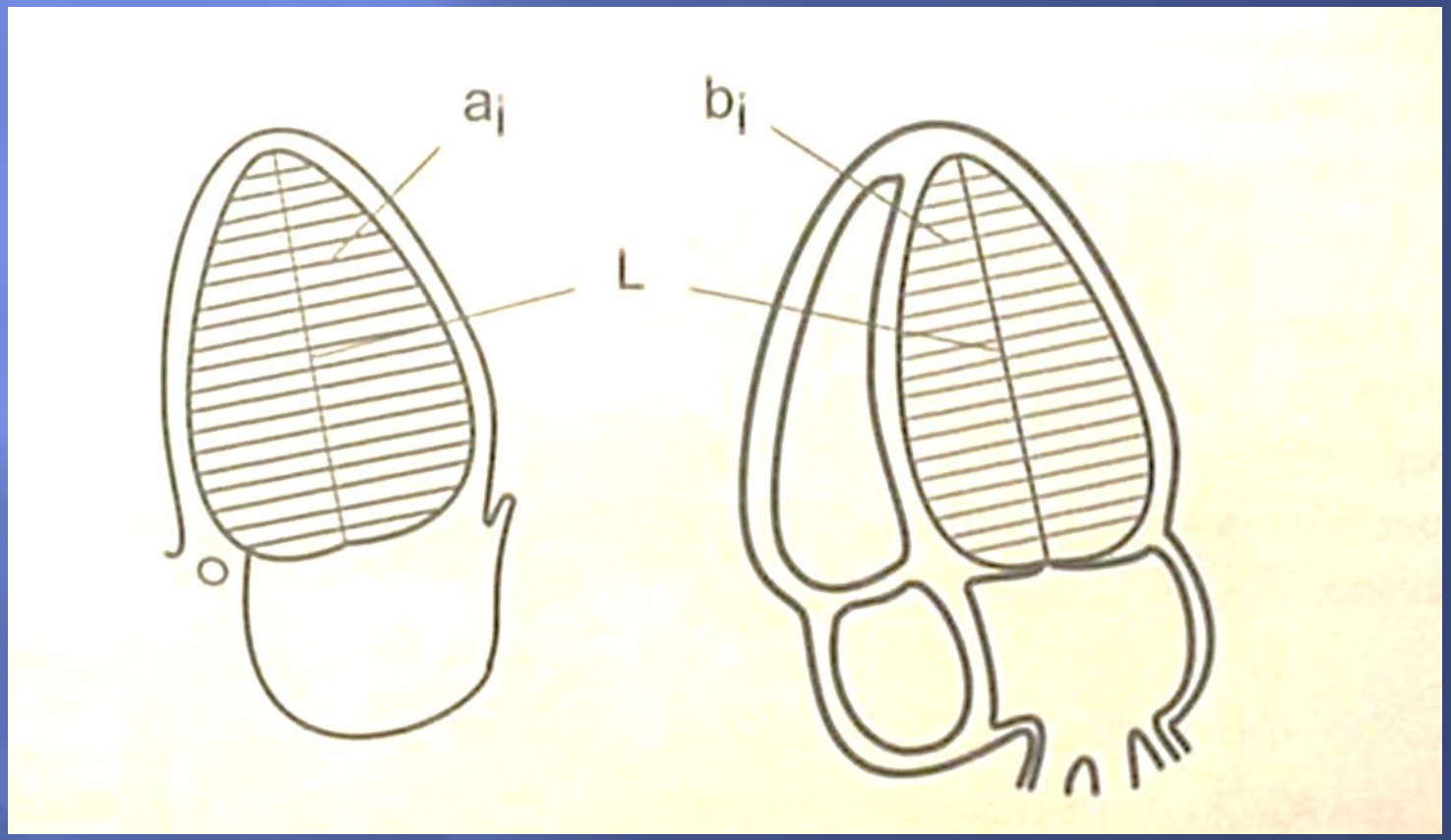

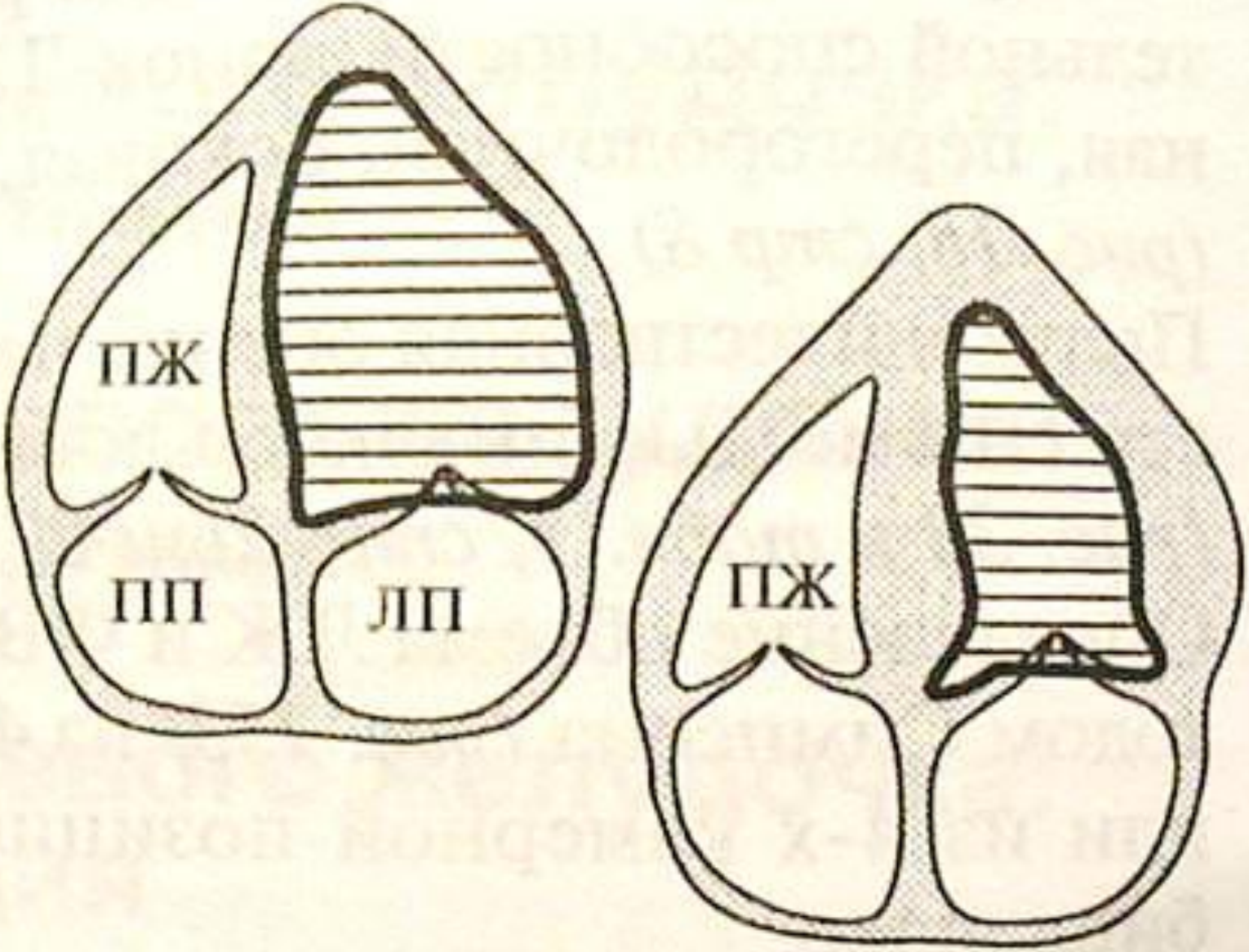
ПЖ
ПП
ЛП
ПЖ

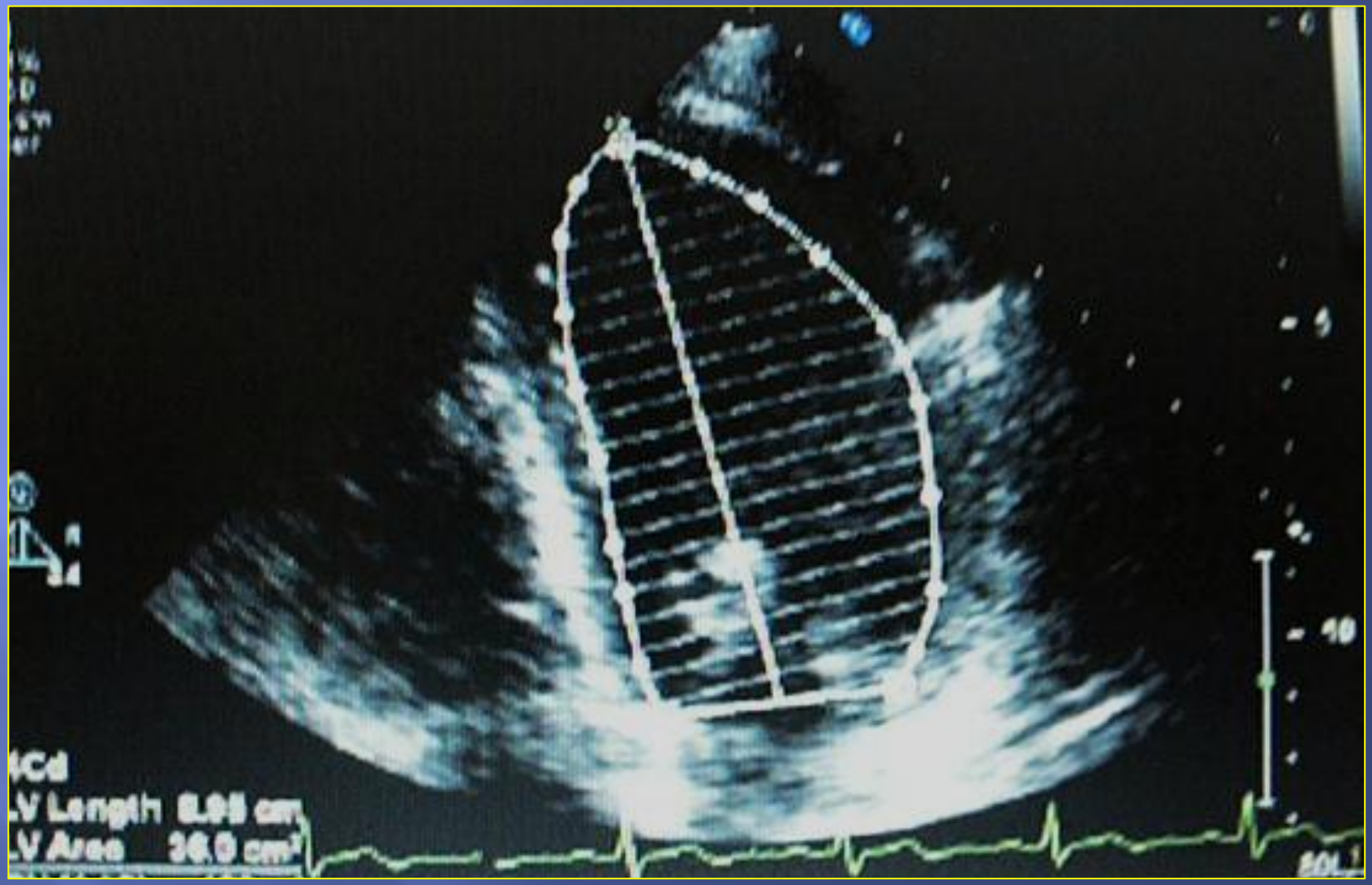
LV Length
LV Area

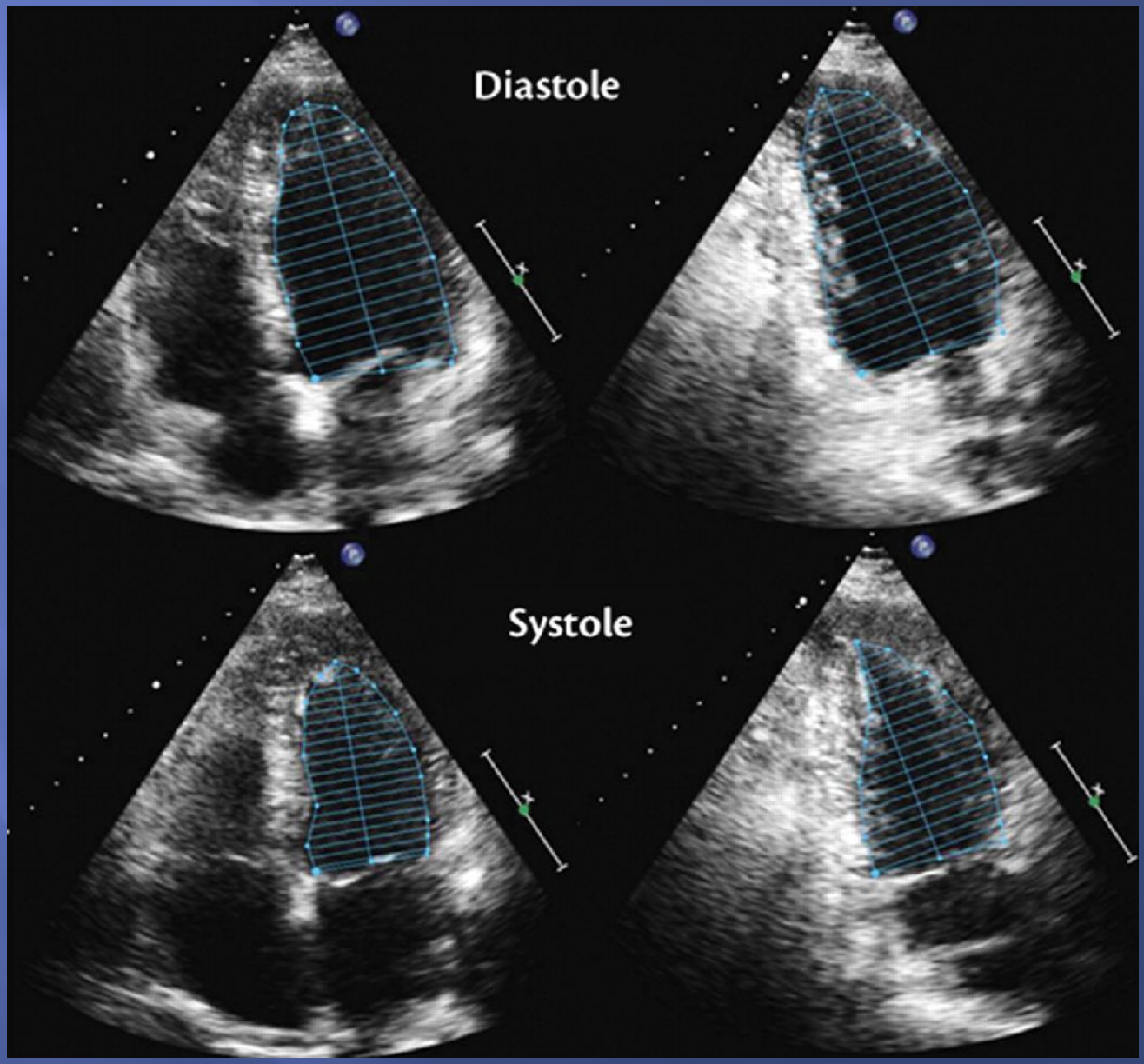
Diastole
Systole

Расчет фракции выброса в М и в В-режимах

$$ФВ = \frac{КДО\ ЛЖ - КСО\ ЛЖ}{КДО\ ЛЖ} \times 100\ (\%)$$

Нормальные показатели фракции выброса левого желудочка в М-режиме

- ФВ 62 (45-90)%

Нормальные показатели фракции выброса левого желудочка в В-режиме (%) (объем ЛЖ рассчитывается методом суммы дисков Симпсона)

	Мужчины	Женщины
• в 1 плоскости: длинная ось (верхуш.)	58,5	60,6
• в 1 плоскости: 4-х камерная позиция (верхуш.)	58,7	56,8
• в 2 плоскостях: длинная ось/4-х кам. позиция (верхуш.)	59,2	58,1

Нормативные показатели и пороговые значения функции ЛЖ

	Женщины				Мужчины			
	Норма	Незначительное нарушение	Умеренное нарушение	Значительное нарушение	Норма	Незначительное нарушение	Умеренное нарушение	Значительное нарушение
М-режим								
Эндокардиальная фракция укорочения,%	27–45	22–26	17–21	≤16	25–43	20–24	15–19	≤14
Фракция укорочения средних волокон,%	15–23	13–14	11–12	≤10	14–22	12–13	10–11	≤10
В-режим								
Фракция выброса,%	***≥55***	***45–54***	***30–44***	***<30***	***≥55***	***45–54***	***30–44***	***<30***

Примечание: показатели, выделенные ***жирным шрифтом***, наиболее валидны и рекомендованы к применению.

Оценка систолической функции ЛЖ: тканевой импульсно-волновой допплер

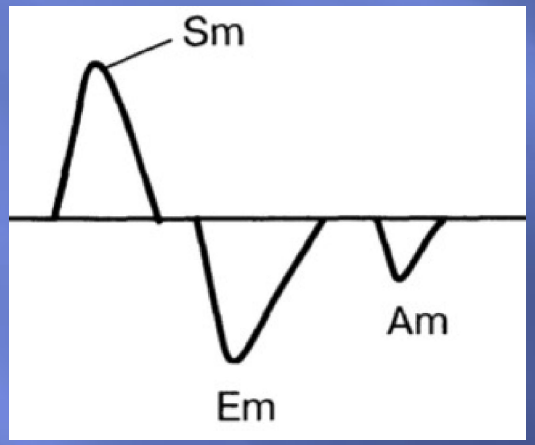

Используют для оценки следующих показателей систолической функции левого желудочка:
S_m макс – максимальная скорость систолической волны на уровне митрального фиброзного кольца (см/с);
S_m ср – средняя скорость систолической волны (см/с);
ET_m сист – время выброса в систолу (мс);
VTI_m сист – интеграл линейной скорости систолической волны (см)

Контрольный объем устанавливают со стороны боковой стенки левого желудочка на уровне левого фиброзного кольца в апикальной четырехкамерной позиции

Оценка систолической функции ЛЖ: тканевой импульсно-волновой допплер

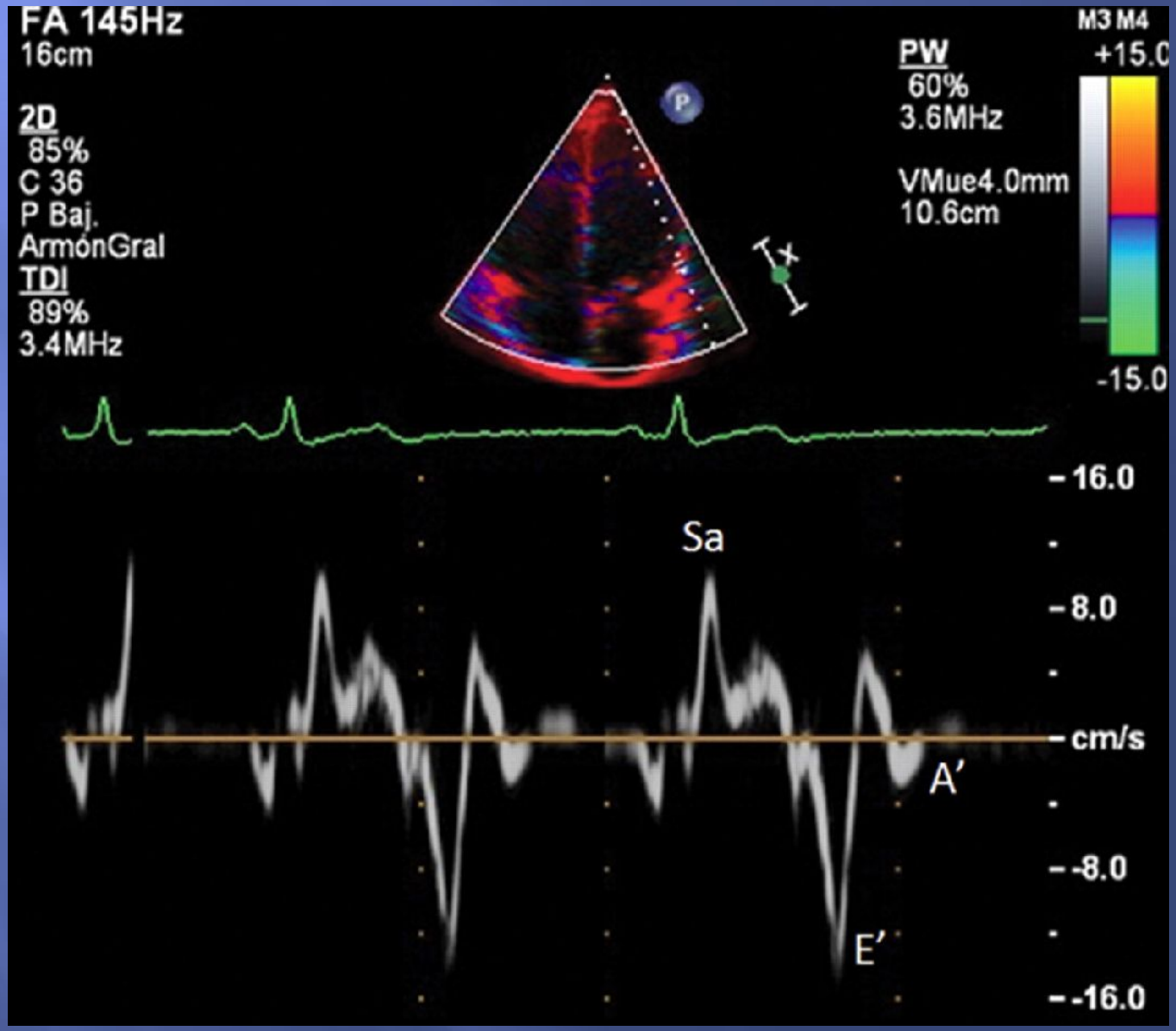

Расчет УО и МО

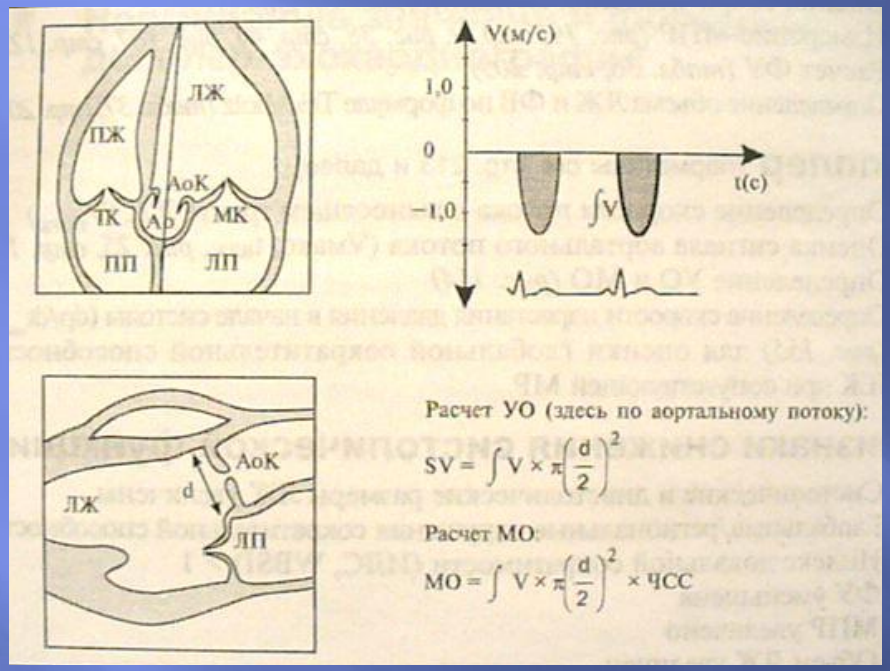

$$SV = CSA \cdot VTI,$$
$$CSA = \pi d^2/4,$$
$$VTI = V_{ср} \cdot ET,$$

где CSA – площадь поперечного сечения, VTI – интеграл линейной скорости потока, $V_{ср}$ – средняя скорость потока в выносящем тракте левого желудочка, ET – время выброса, π – 3,14

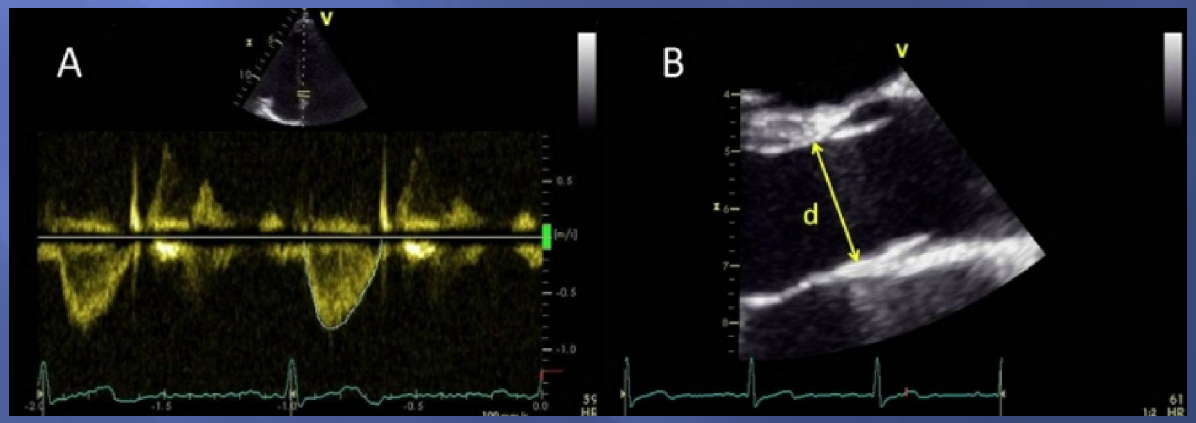

SPECKLE-TRACKING

эхокардиография

Количественная ультразвуковая методика точной оценки функции миокарда путем анализа движения спеклов, выявленных на обычных 2-мерных сонограммах. Оценка производится на основе офлайн анализа с помощью специального acoustic-tracking программного обеспечения

Оценка диастолической функции левого желудочка

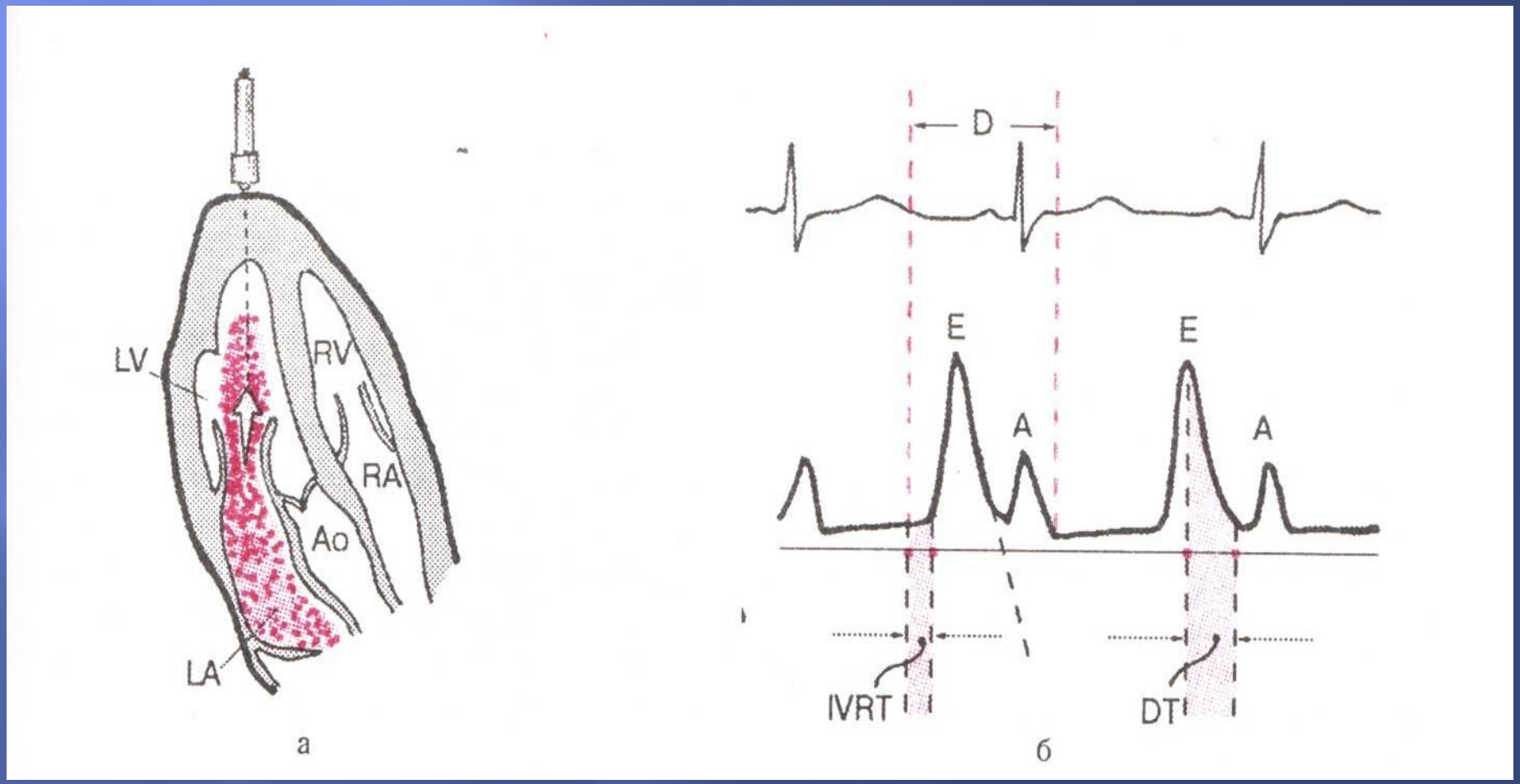

Разновидности митрального кровотока

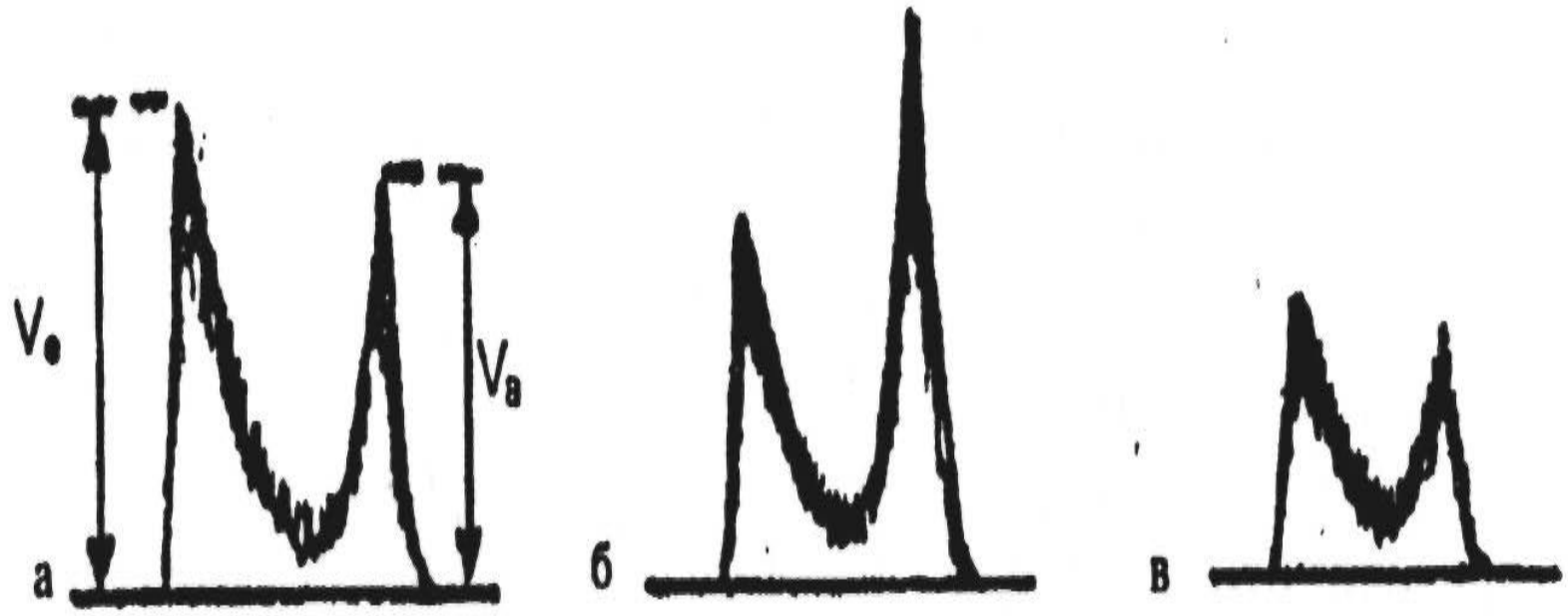

Рис. 52. Разновидности митрального кровотока.
а – нормальный кровоток, б – кровоток при нарушении диастолической функции левого желудочка, в – «псевдонормальный» кровоток при нарушении диастолической функции левого желудочка.

Диастолическое наполнение левого желудочка

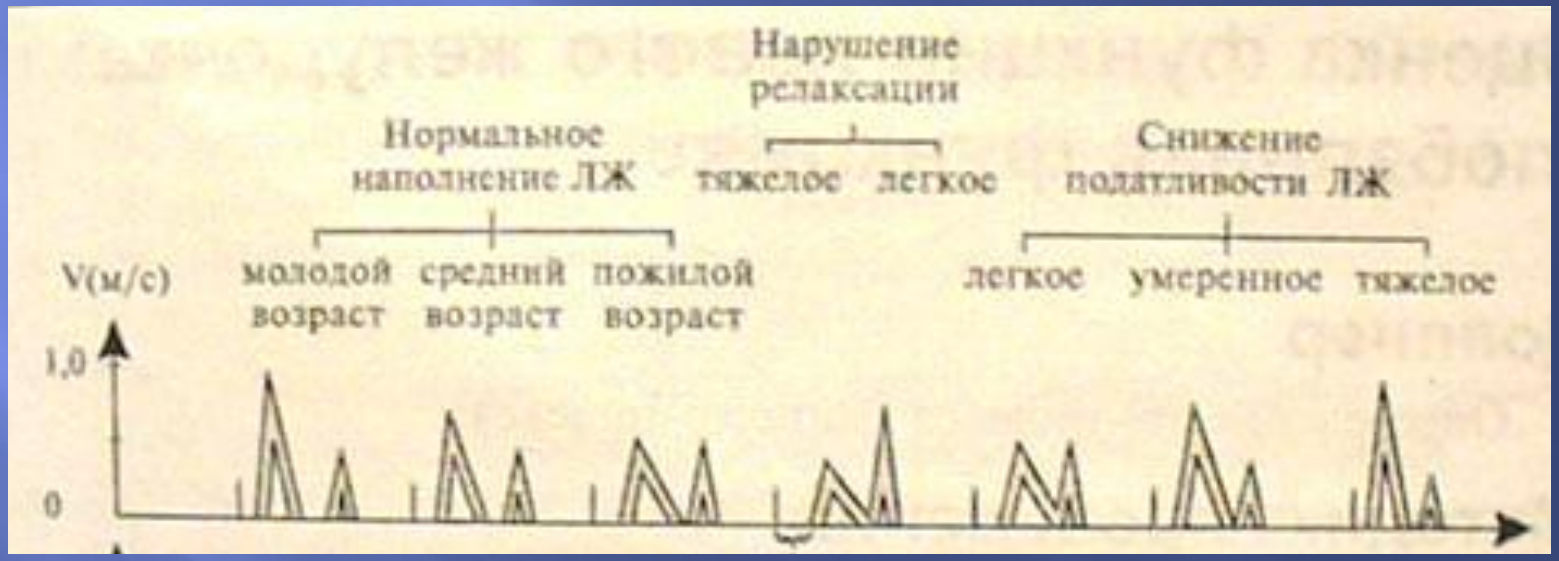

Измерение показателей диастолической функции левого желудочка

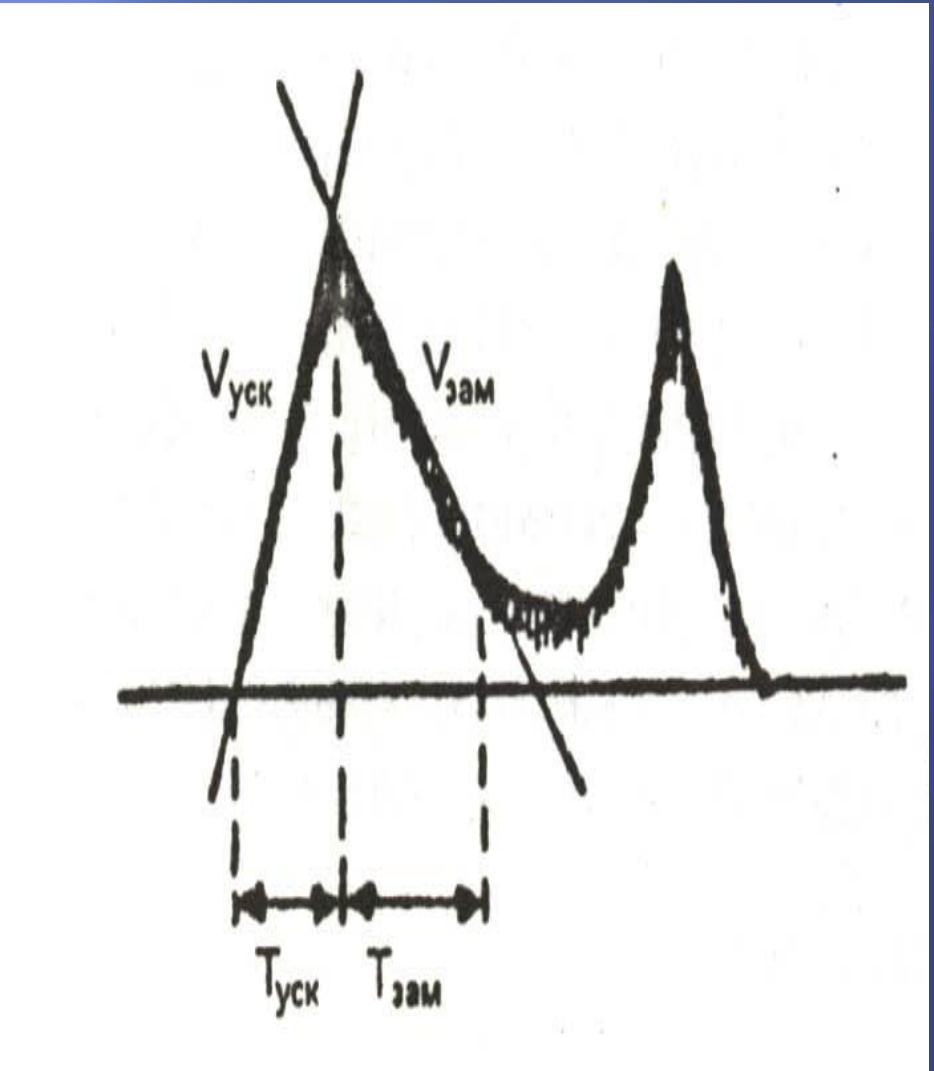

Измерение времени изоволюмического расслабления миокарда левого желудочка

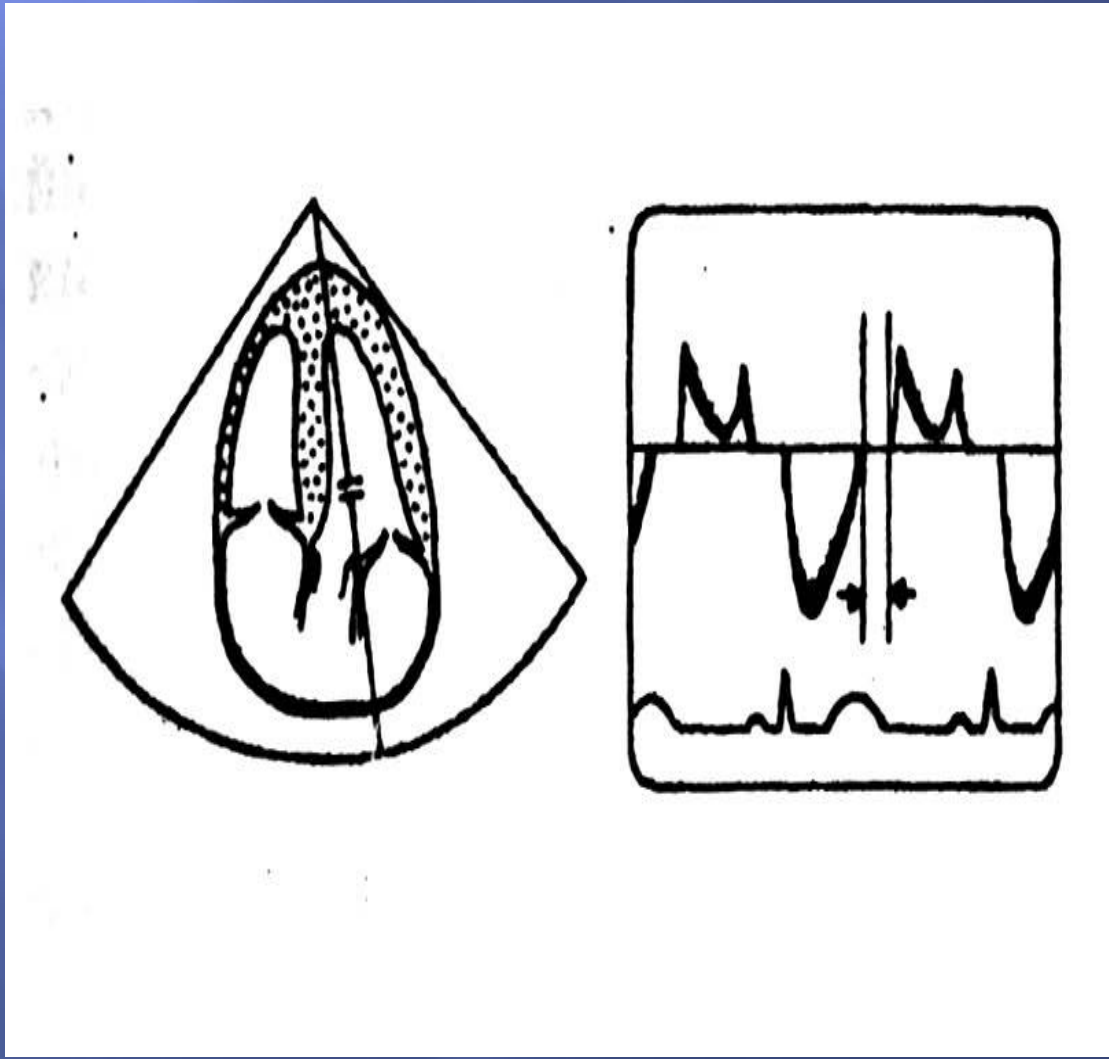

Оценка диастолической функции левого желудочка по данным допплеровского исследования(в норме)

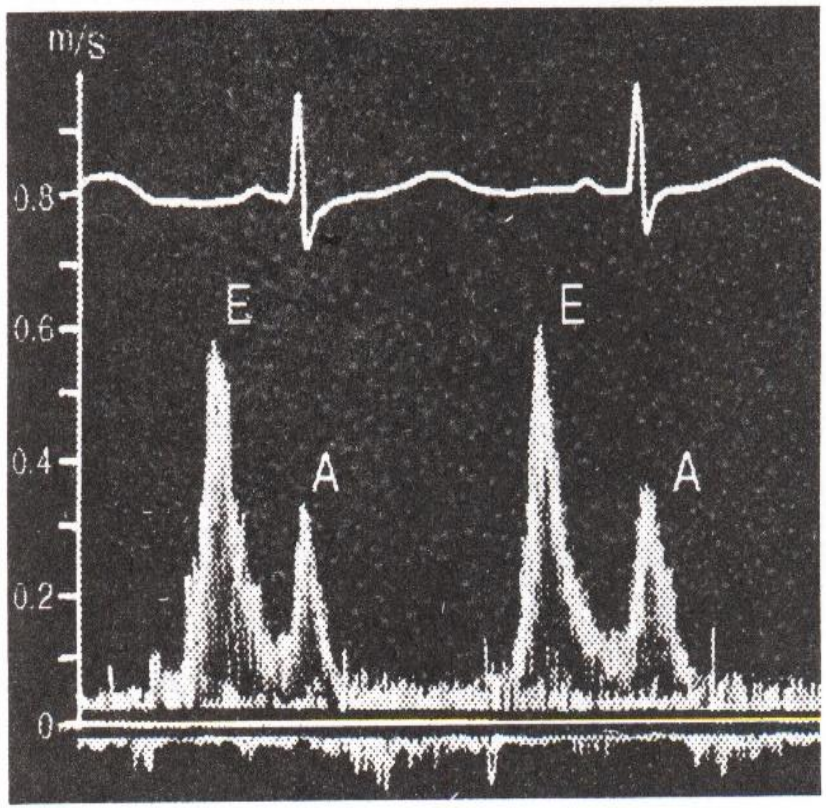

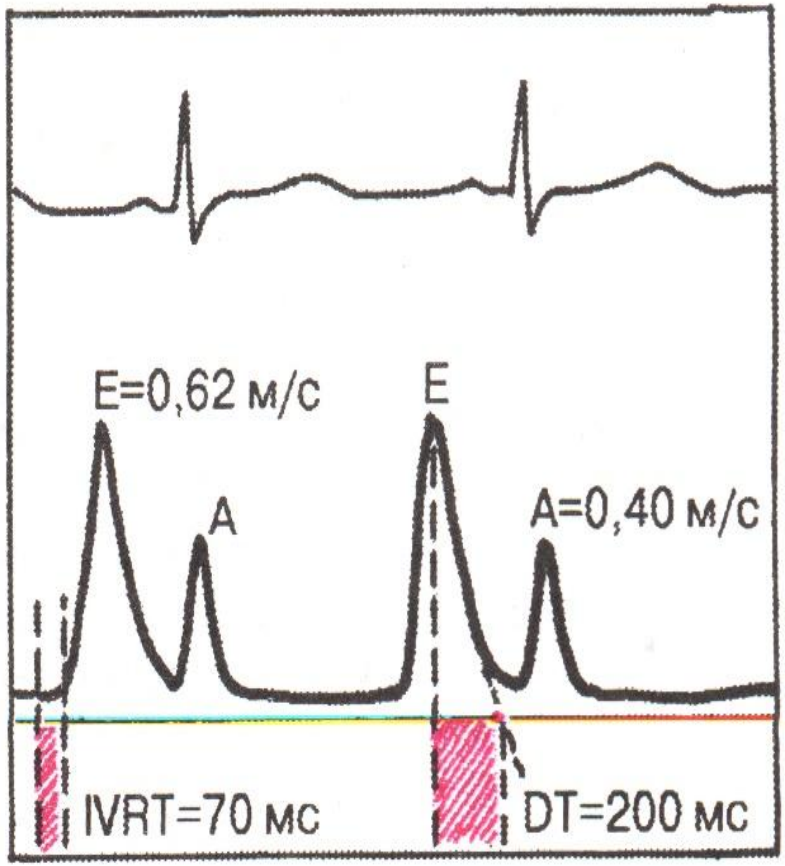

Нарушение диастолической функции левого желудочка по типу «замедленной релаксации»

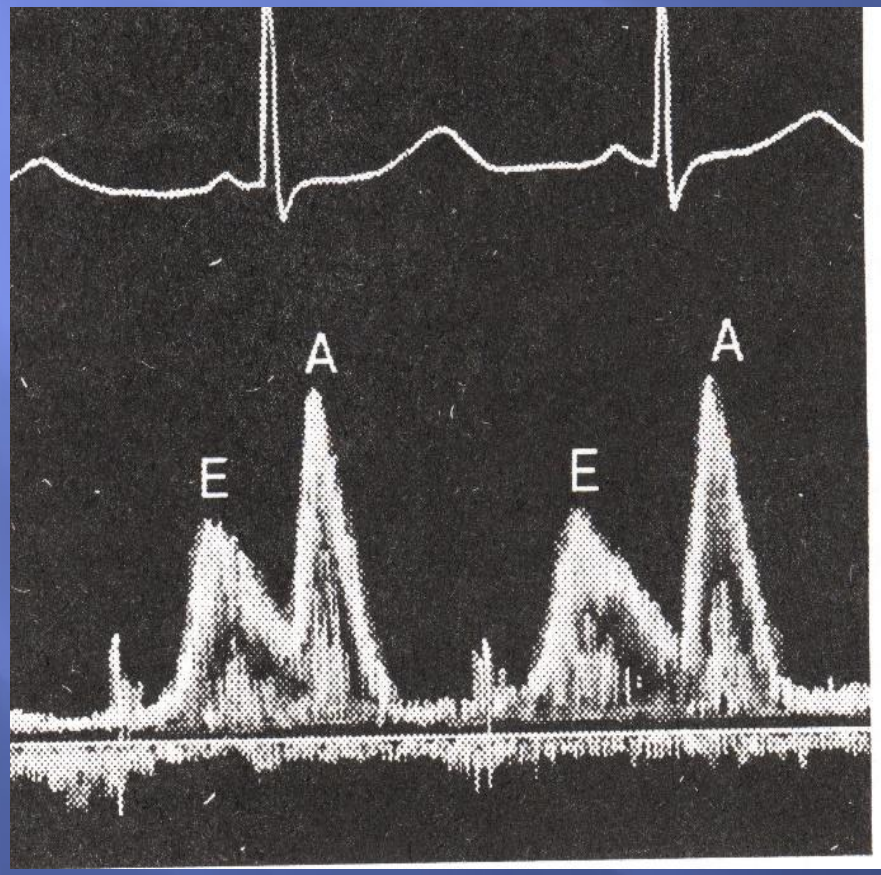

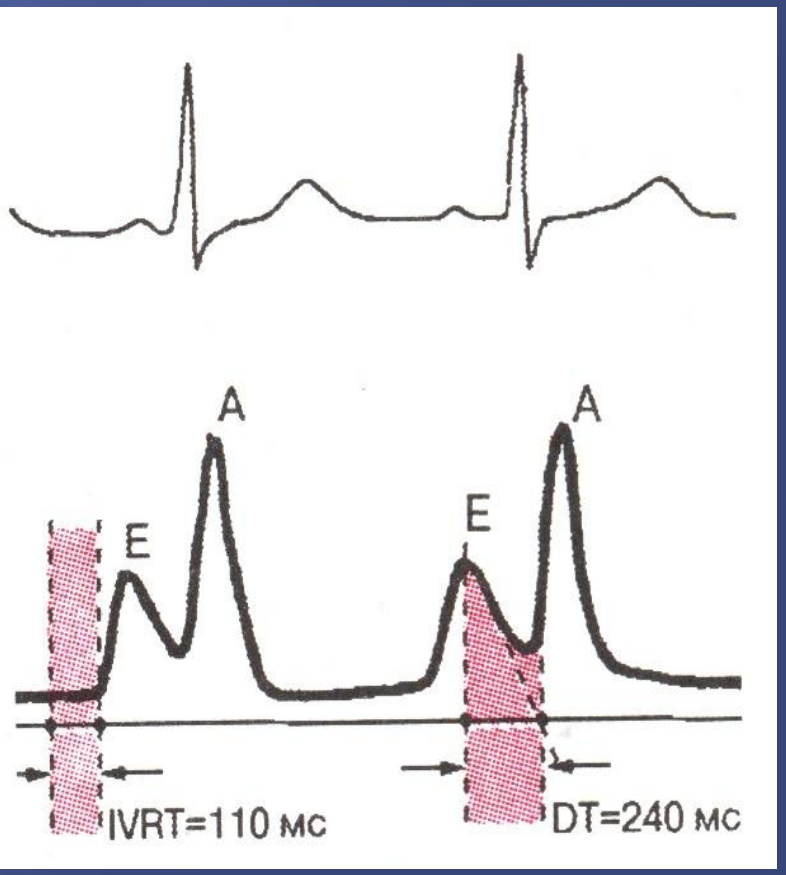

Рестриктивный тип диастолической дисфункции левого желудочка

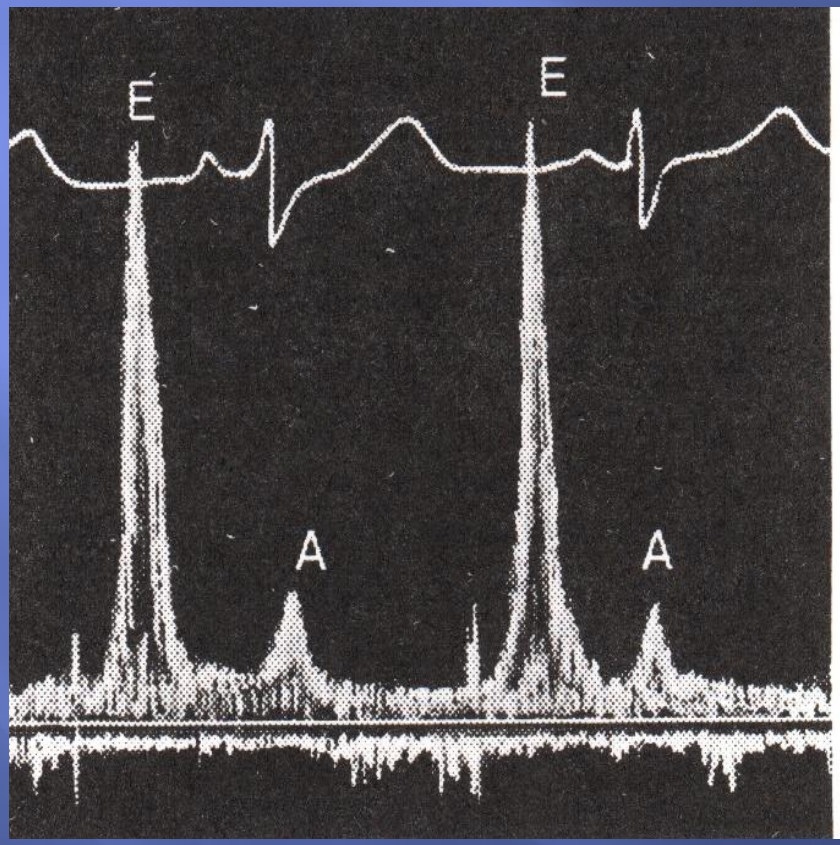

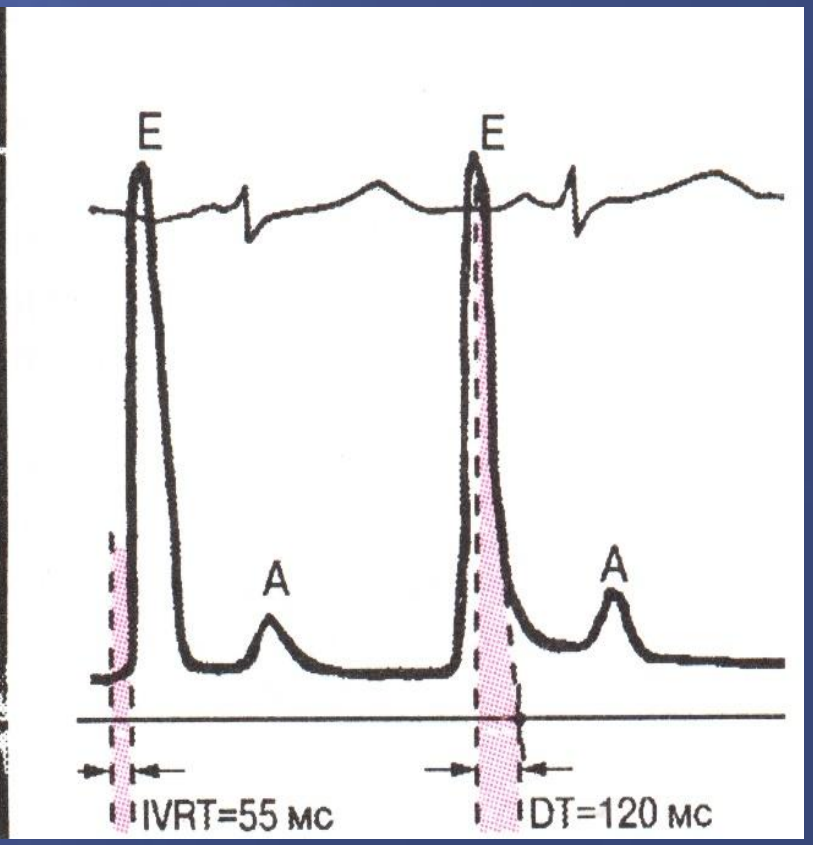

Расчет массы миокарда ЛЖ в М-режиме

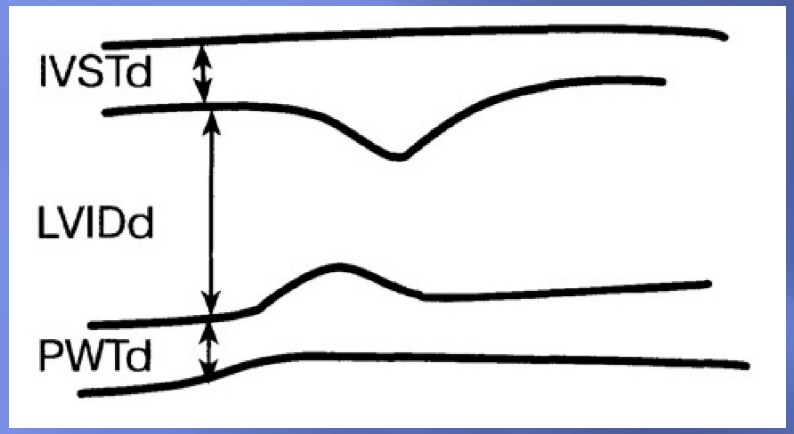

$$LV\ mass = 0{,}8 \cdot [1{,}04 \cdot (IVSTd + LVIDd + PWTd)^3 - LVIDd^3] + 0{,}6\ (г),$$

где IVSTd – толщина МЖП в диастолу,
LVIDd – диаметр левого желудочка в диастолу,
PWTd – толщина ЗСЛЖ в диастолу,

или:

$$LV\ mass = (1{,}04 \cdot LVVm) \cdot 0{,}8 + 0{,}6\ (г).$$

В норме масса миокарда левого желудочка, рассчитанная в М-режиме, составляет около 181 ± 44 г у мужчин и 128 ± 42 г у женщин

Метод куба Penn

$$ММЛЖ = 1{,}04 \times (КДД\ ЛЖ + ЗСЛЖ + МЖП)^3 - КДД\ ЛЖ^3 - 13{,}6\ (г)$$

Нормальные показатели массы миокарда левого желудочка (ММЛЖ) в М-режиме, метод куба Penn (г)

	Мужчины	Женщины
• ММЛЖ	176 ± 45	121 ± 40

Нормальные показатели массы миокарда левого желудочка (ММЛЖ) в М-режиме, метод, с учетом площади поверхности тела (г/м²)

	Мужчины	Женщины
• ММЛЖ	96 ±16	80 ± 15

$$BSA = 0{,}007184 \cdot (рост\ в\ см)^{0{,}725} + (вес\ в\ кг)^{0{,}425}\ (м^2)$$

Измерение объема левого желудочка с помощью модификации метода Симпсона

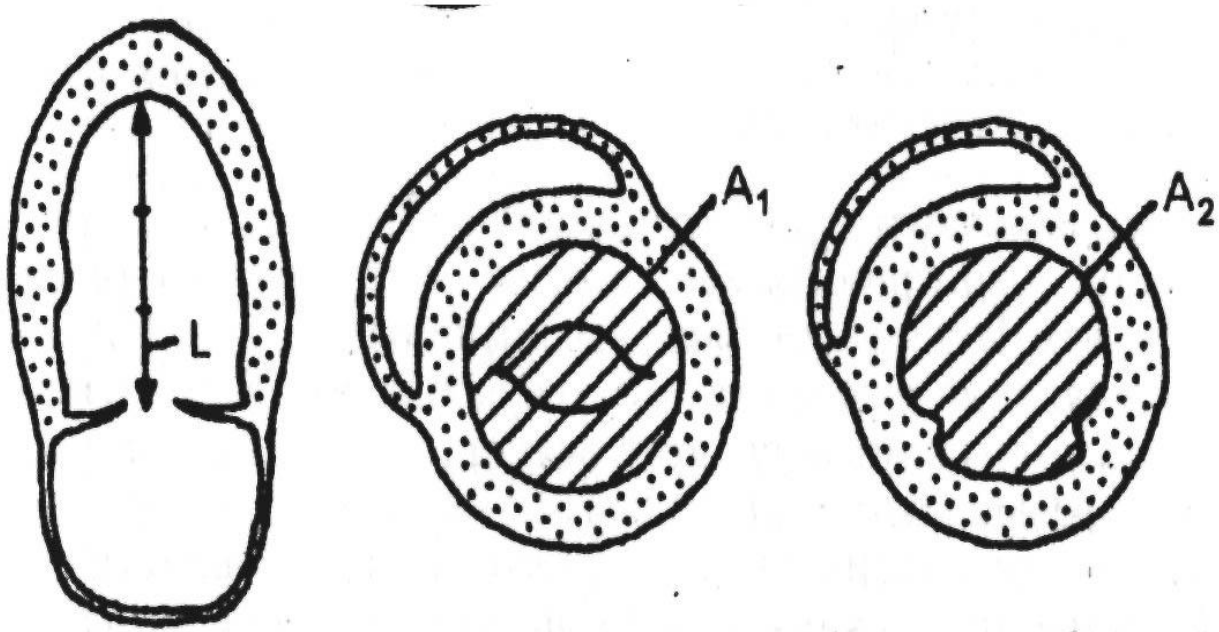

Рис. 51. Измерение объема левого желудочка с помощью модификации метода Симпсона.

L — длинная ось левого желудочка, A1 — площадь поперечного сечения на уровне митрального клапана, A2 — площадь поперечного сечения на уровне папиллярных мышц. Объяснение в тексте.

Изменение формы допплерограммы систолического потока крови в выносящем тракте левого желудочка

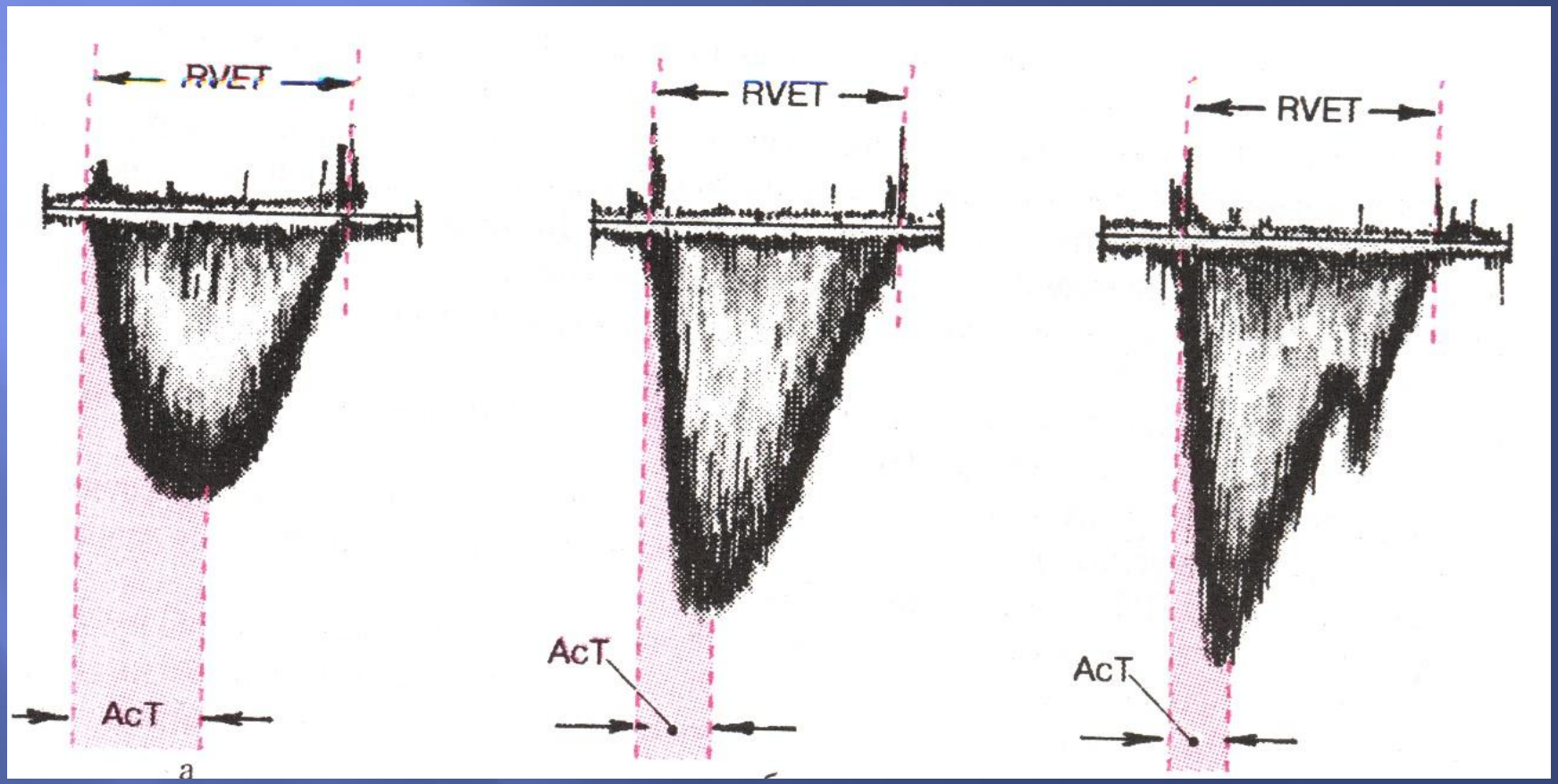

Оценка среднего давления в ЛА путем определения времени ускорения потока

По Kitabatake

В норме -12-16 мм.рт.ст.

Время ускорения потока мс	Среднее давление в легочной артерии Мм.рт.ст.
>100	<20
<90	20-40
<40	>40

Оценка степени тяжести легочной гипертензии по среднему давлению в ЛА

	$P_{ср}$ ЛА Мм.рт.ст
Незначительная ЛГ	20-30
Умеренная ЛГ	31-40
Выраженная ЛГ	>40

Допплерограмма потока крови в устье легочной артерии у больного с легочной гипертензией

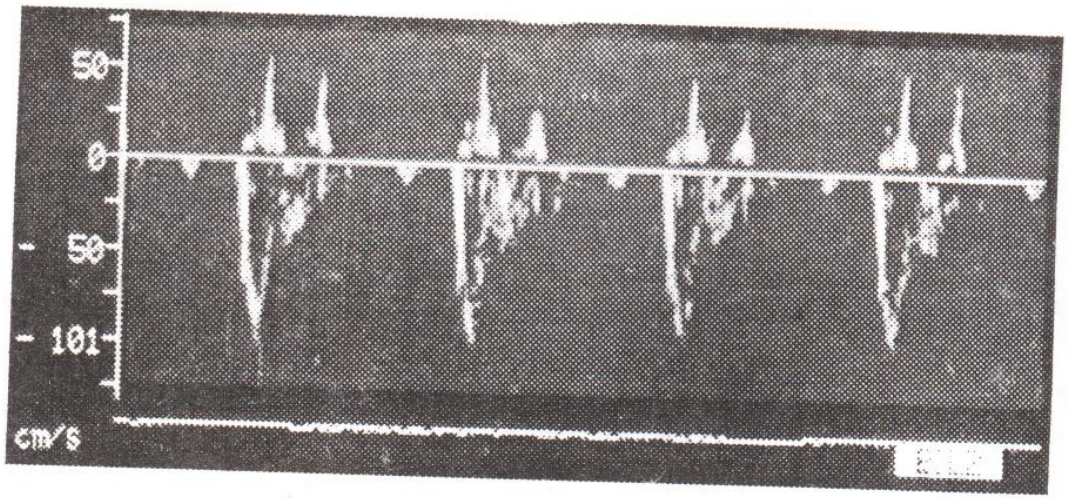



а

Таблица 5.1

Среднее давление в легочной артерии в зависимости от величины отношения AcT / RVET (по данным импульсной допплерэхокардиографии)

AcT / RVET	СрД$_{ЛА}$, мм рт.ст.	AcT / RVET	СрД$_{ЛА}$, мм рт.ст.	AcT / RVET	СрД$_{ЛА}$, мм рт.ст.
0,10	131,8	0,26	47,0	0,39	20,3
0,14	101,8	0,27	44,0	0,40	19,0
0,15	95,4	0,28	41,3	0,41	17,8
0,16	89,5	0,29	38,7	0,42	16,7
0,17	83,9	0,30	36,3	0,43	15,7
0,18	78,7	0,31	34,0	0,44	14,7
0,19	73,9	0,32	31,9	0,45	13,8
0,20	69,2	0,33	29,9	0,46	12,9
0,21	64,8	0,34	28,5	0,47	12,1
0,22	60,8	0,35	26,3	0,48	11,4
0,23	57,0	0,36	24,6	0,49	10,7
0,24	53,4	0,37	23,1	0,50	10,0
0,25	50,1	0,38	21,7	0,51	9,4

Заключение ЭхоКГ

СТАНДАРТИЗАТИЯ ПРОТОКОЛА ЗАКЛЮЧЕНИЯ ЭхоКГ сводится к подробному описанию полученных результатов исследования:

- аорта (диаметр, толщина, амплитуда движения стенок)
- аортальные полулуния (структура створок, амплитуда раскрытия)
- размеры полостей предсердий
- межпредсердная перегородка (структура, целостность)
- ЛЖ (размер полости, оценка сократительной способности с определением фракции выброса)
- МЖП и задняя стенка ЛЖ (их толщина, структура, амплитуда движения)
- митральный и трикуспидальный клапаны (структура створок, состояние комиссур, хордального аппарата, определение площади левого АВ отверстия)
- ПЖ (размер полости, толщина и амплитуда движения передней стенки)
- ЛА и ее ветви (диаметр, состояние передней створки клапана ЛА)
- состояние листков эпи-перикарда
- допплерометрические показатели: max скорость кровотока, ГД

Перикард-околосердечная соединительнотканная сумка

Состоит из двух листков

- внутренний серозный -эпикард
- наружный фиброзный-собственно перикард

FAST (**F**ocused **A**ssessment with **S**onography for **T**rauma) – это ограниченное ультразвуковое исследование, направленное исключительно на поиск свободной жидкости в брюшной полости, в перикардиальной и плевральных полостях, а также определения пневмоторакса.

Исследование должно проводиться быстро (в течение 3 – 3,5 минут)

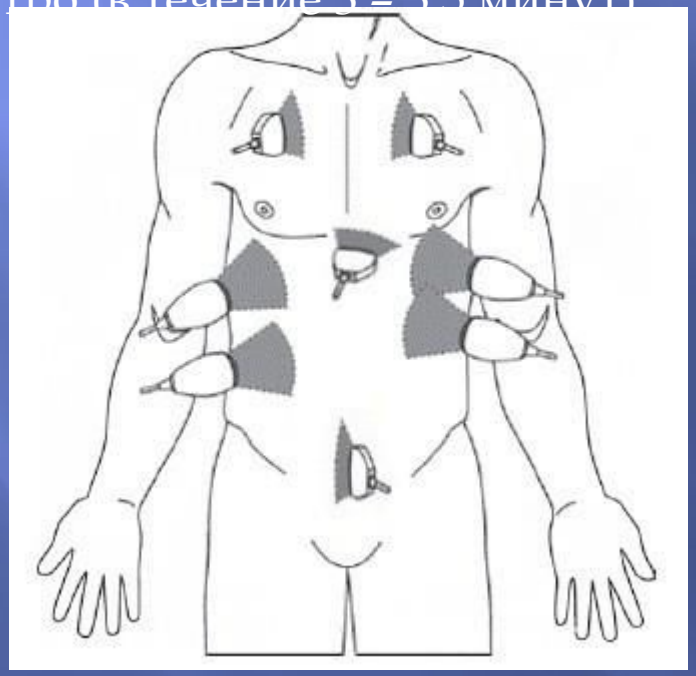

ургентная эхокардиография (Emergency Echocardiography)

При FAST протоколе исследуются 8 стандартных точек:

В правом верхнем квадранте ведется поиск жидкости в гепаторенальном кармане и правой плевральной полости.

В левом верхнем квадранте ведется поиск жидкости в спленоренальном кармане и левой плевральной полости.

В надлобковой области ведется поиск жидкости в тазу.

В субкостальной области ведется поиск жидкости в перикарде.

В верхней части грудной клетки ведется поиск пневмоторакса.

ЭхоКГ-признаки перикардиального выпота

- Появление эхонегативного пространства вокруг сердца или у какого-то из его отделов
- избыточная экскурсия свободных стенок сердца (эпикардиальной поверхности)
- наружный листок перикарда становится неподвижным
- увеличение интенсивности движения и изменение кинетики двигательной активности сердца (при большом количестве выпота)

Полуколичественный подход для оценки объема перикардиального выпота

- большой выпот

полностью окружает сердце и имеет наименьшую толщину 1 см.

- умеренный выпот

выпот окружает все сердце, причем его ширина<=1 см.

- незначительный выпот

выпот локализуется только сзади, обычно имея ширину <= 1 см.

Минимальный выпот

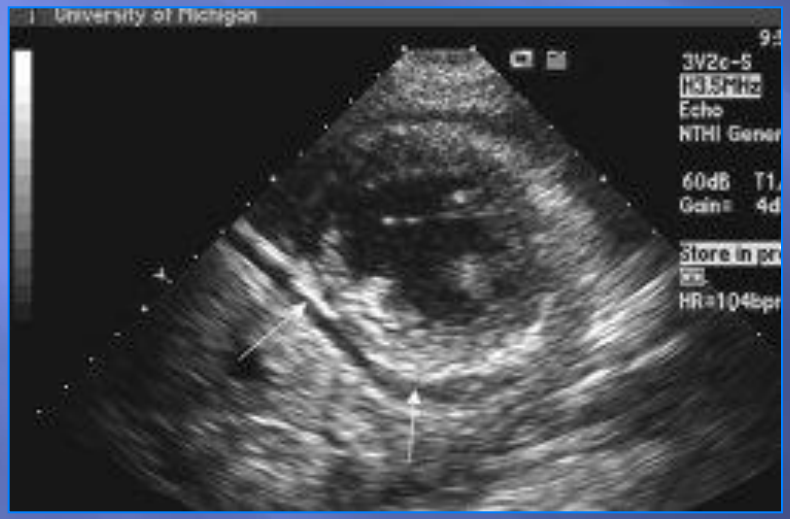

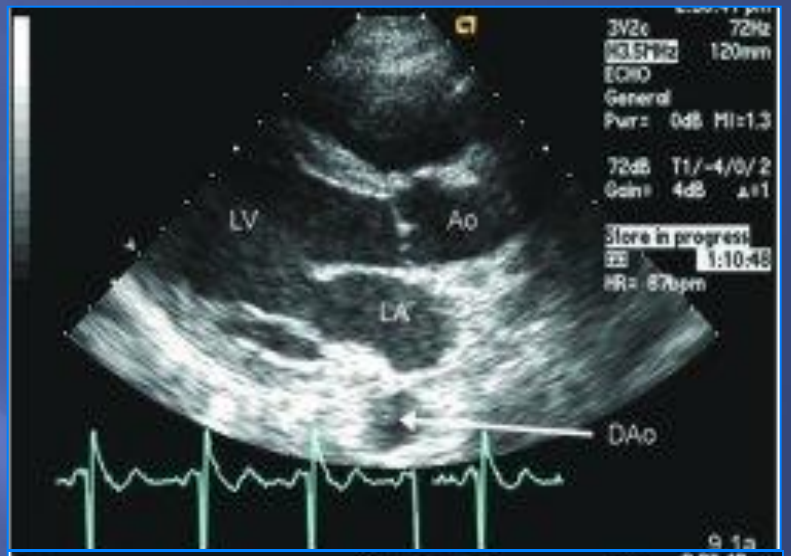

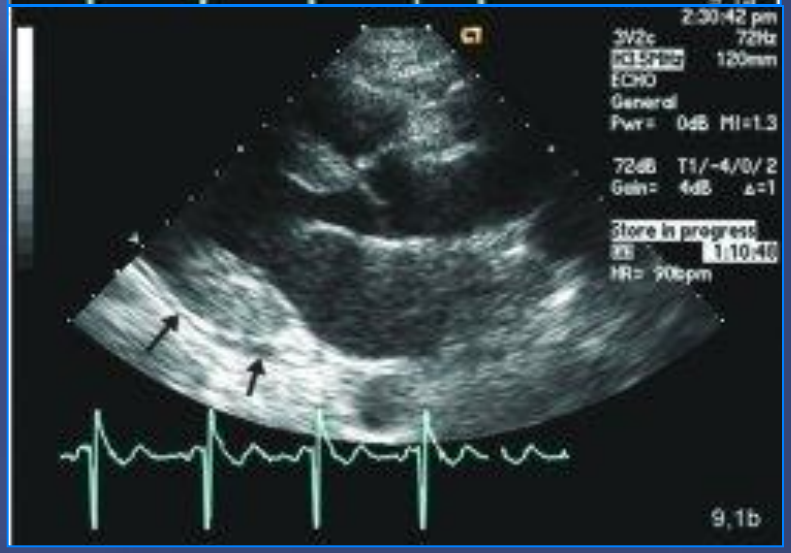

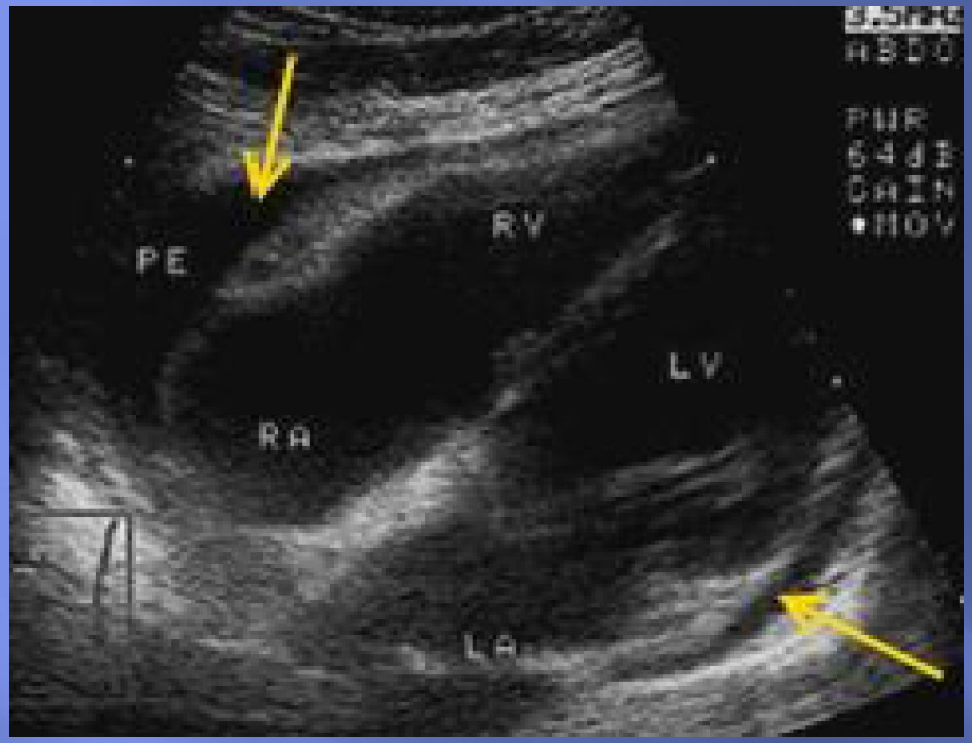

Наличие небольшого количества перикардиальной жидкости в виде анэхогенного пространства, окружающего правые камеры сердца и левый желудочек

Небольшой выпот

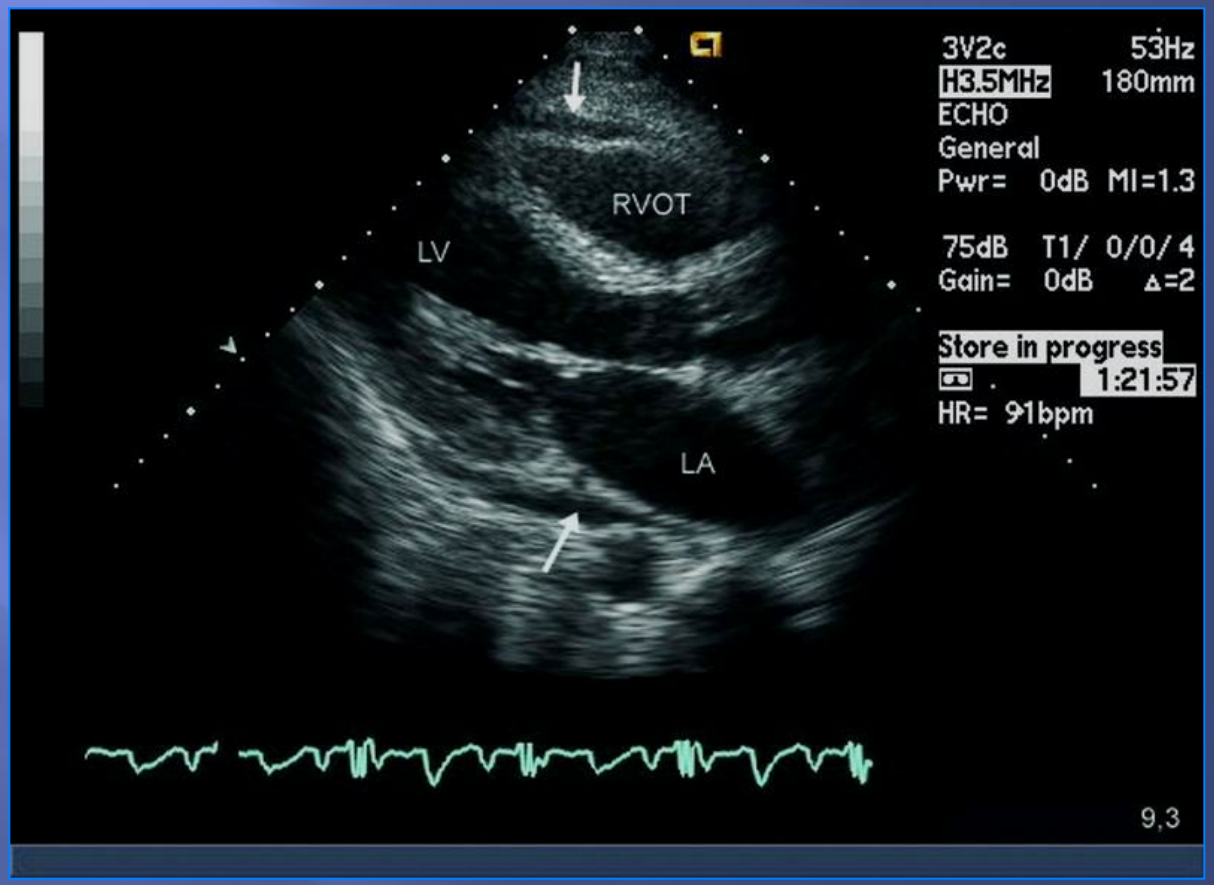

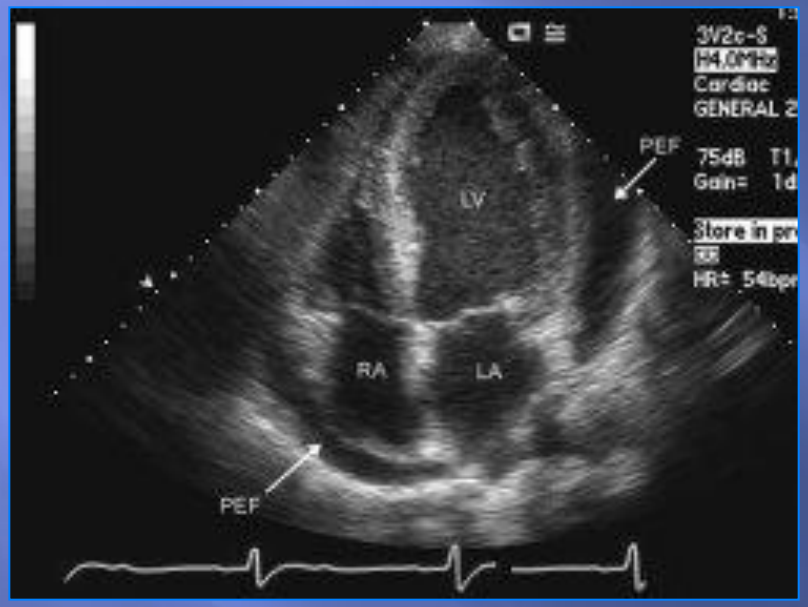
3V2c-S
H4.0MHz
Cardiac
GENERAL 2
PEF
75dB
Gain=
LV
RA
LA
PEF

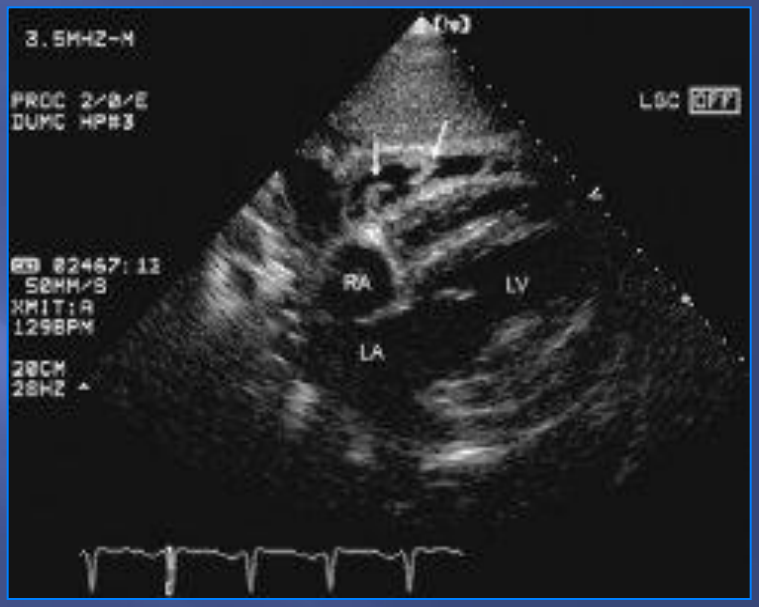
3.5MHZ-M
PROC 2/0/E
DUMC HP#3
LGC OFF
RA
LV
LA
50MM/S
XMIT:A
129BPM
20CM
28HZ

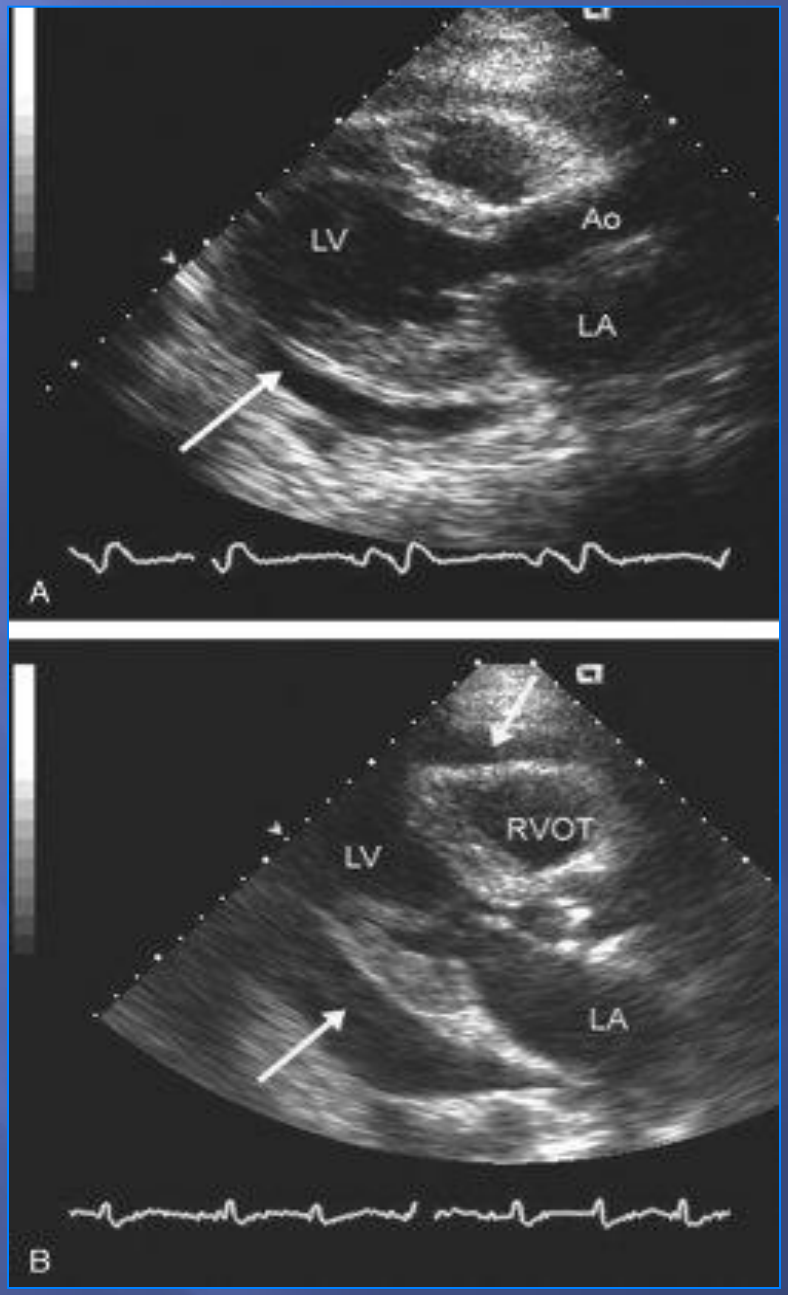
LV
Ao
LA
A
RVOT
LV
LA
B

Большой перикардиальный выпот

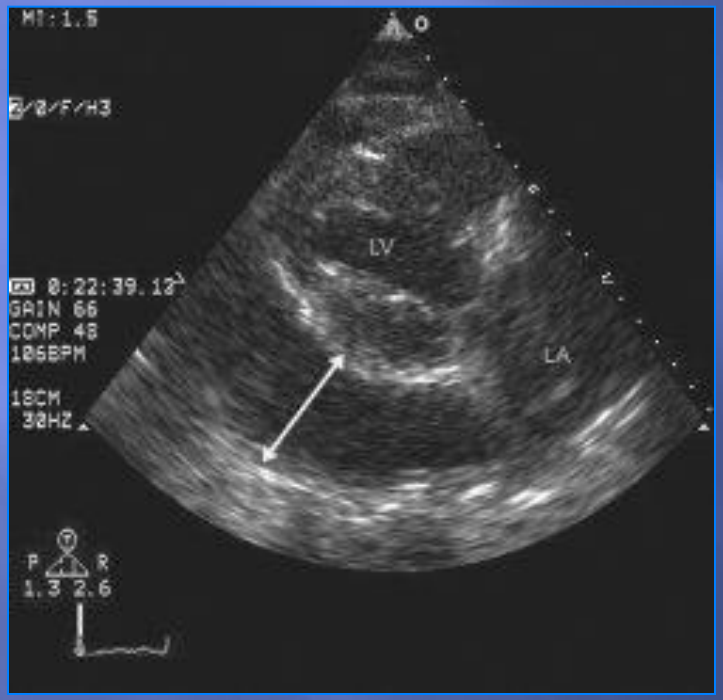

Двухмерные эхокардиограммы при большом выпоте в полость перикарда

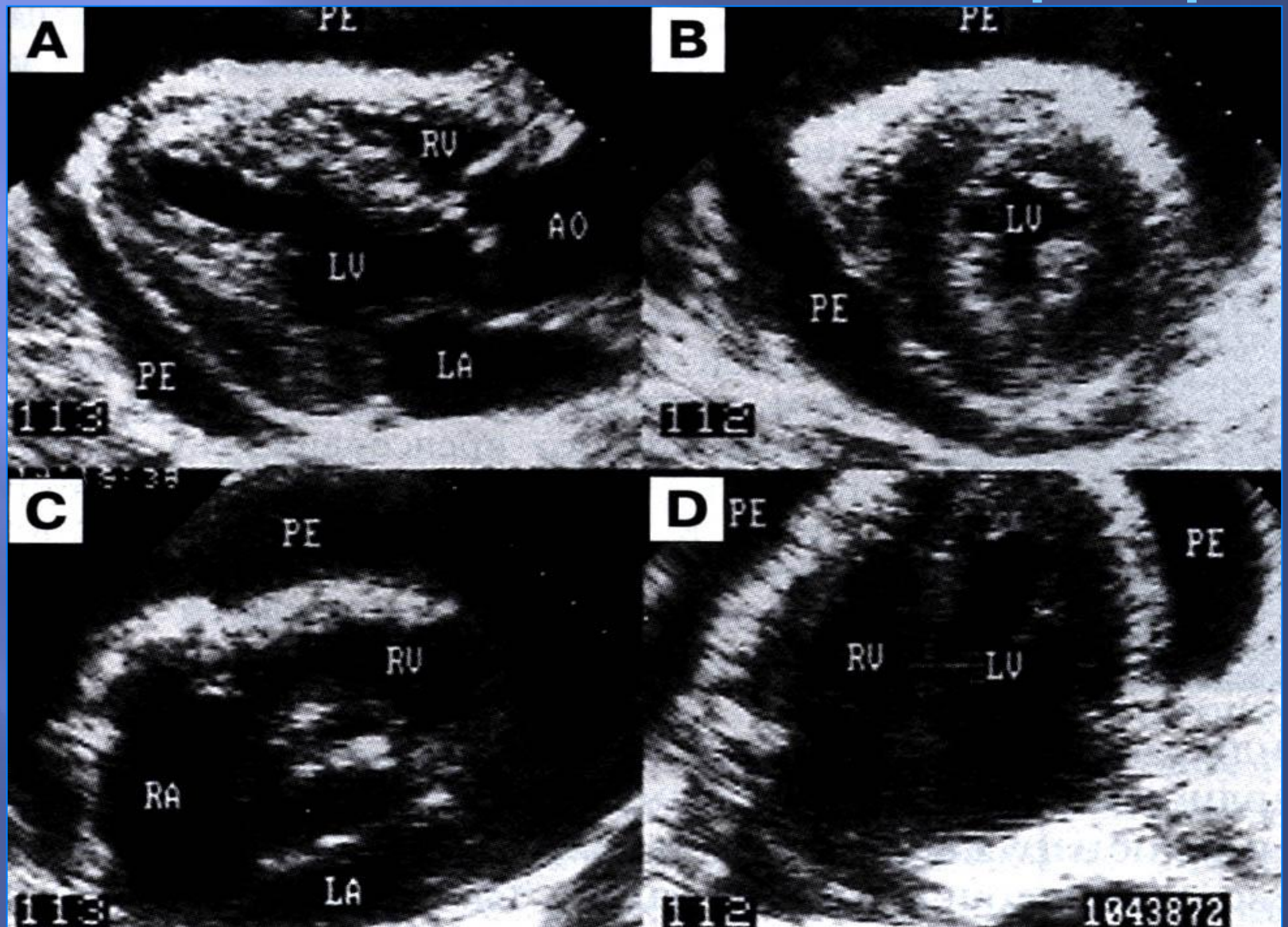

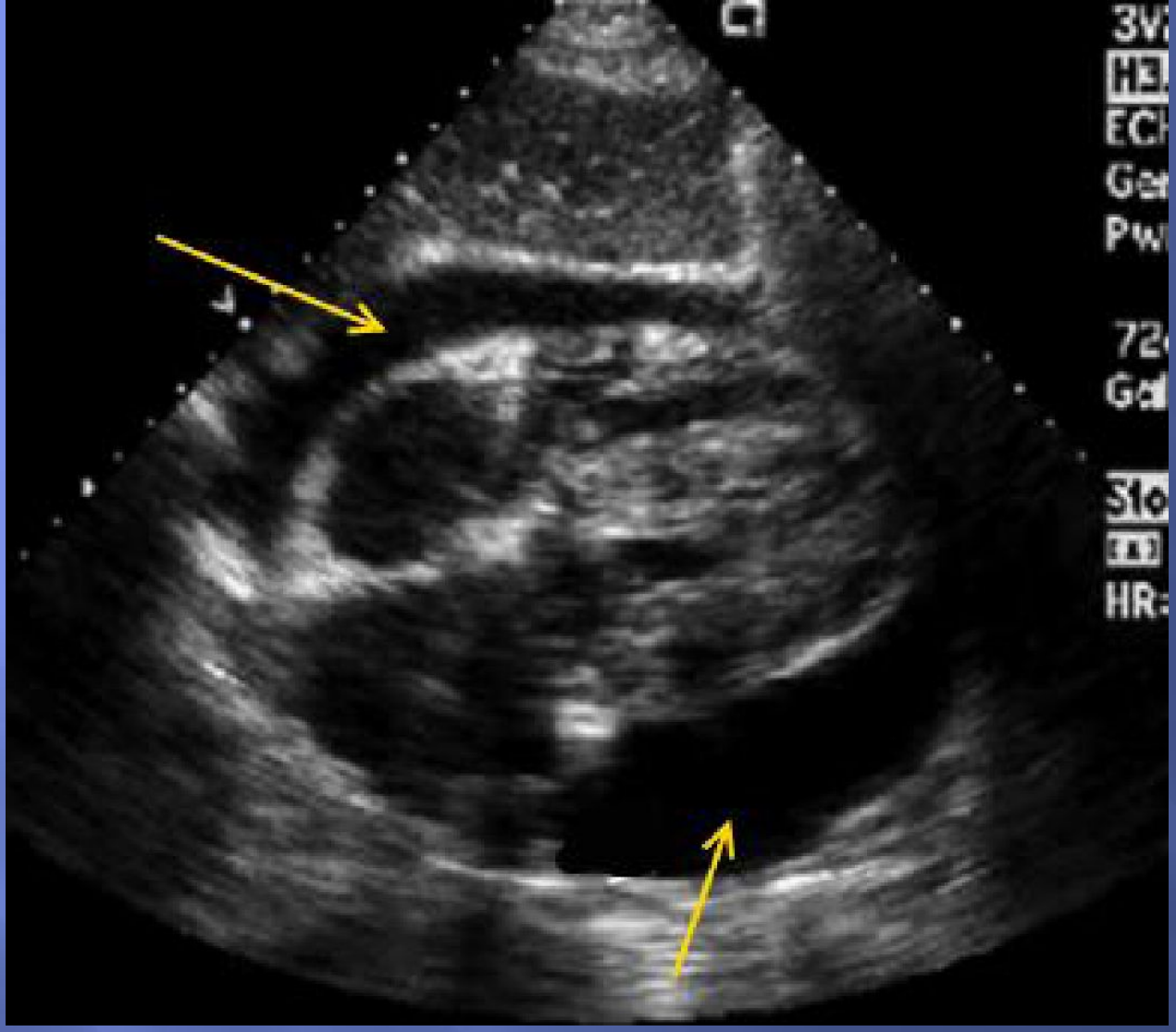

Субкостальная четырехкамерная позиция. Большое количество перикардиальной жидкости. При большом количестве перикардиальной жидкости сердце будет казаться плавающим, качающимся.

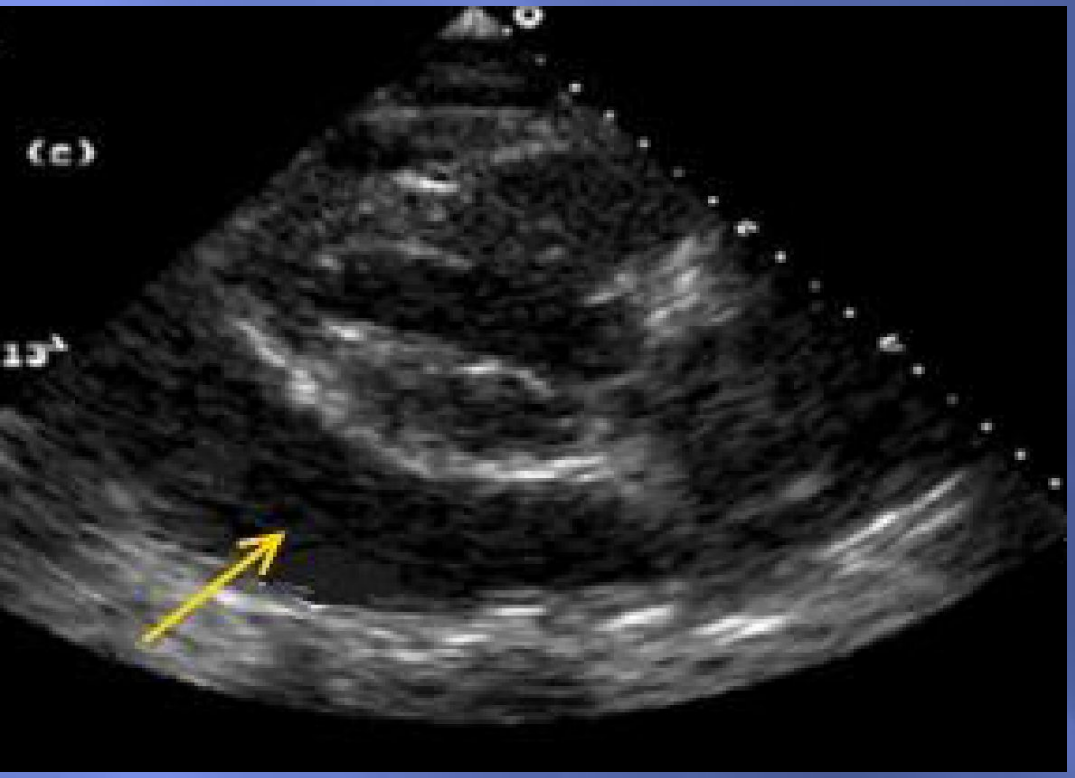

Парастернальный доступ.
Парастернальная позиция по длинной оси левого желудочка.
Большое количество перикардиальной жидкости, окружающей сердце.

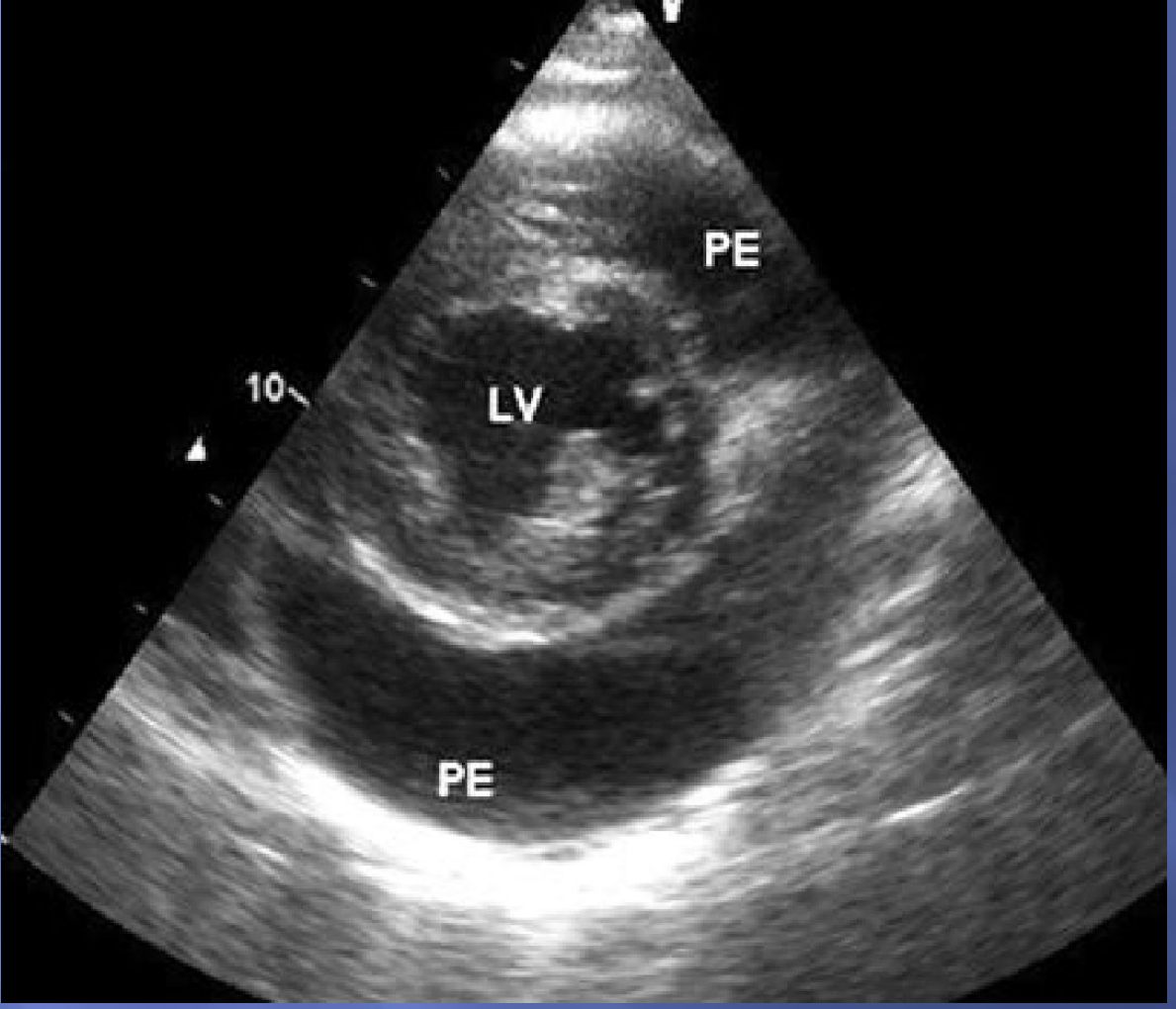

Поперечный скан сердца на уровне папиллярных мышц.
Большое количество перикардиальной жидкости (PE), окружающей сердце.

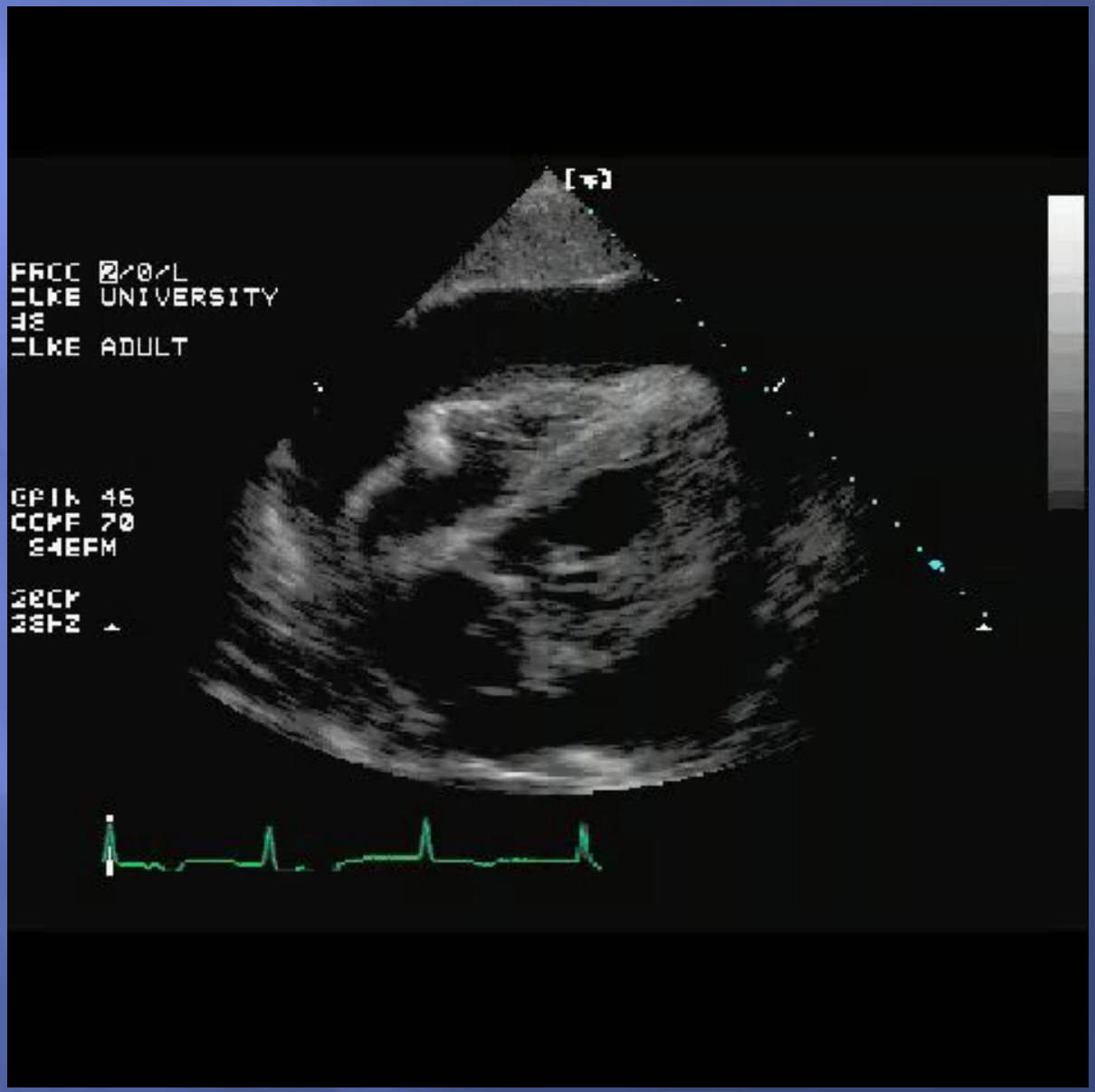
UNIVERSITY
ADULT

Воспалительный экссудативный перикардит

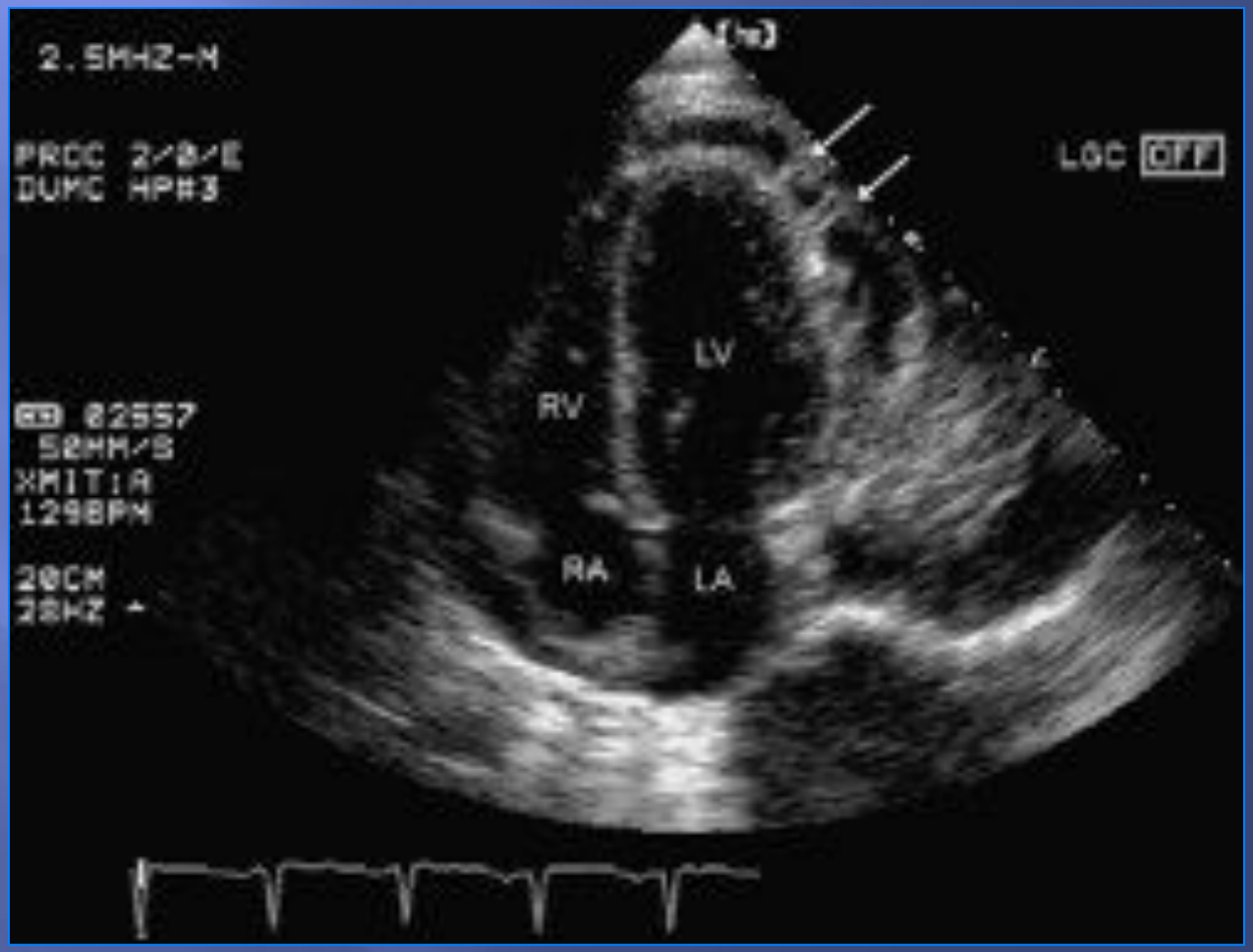

Исход воспалительных изменений

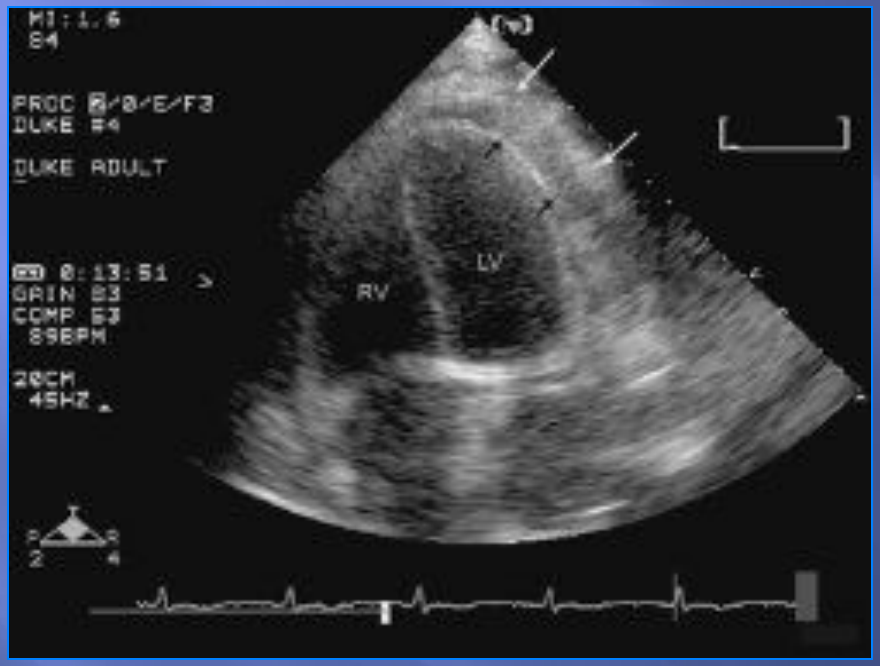

организация

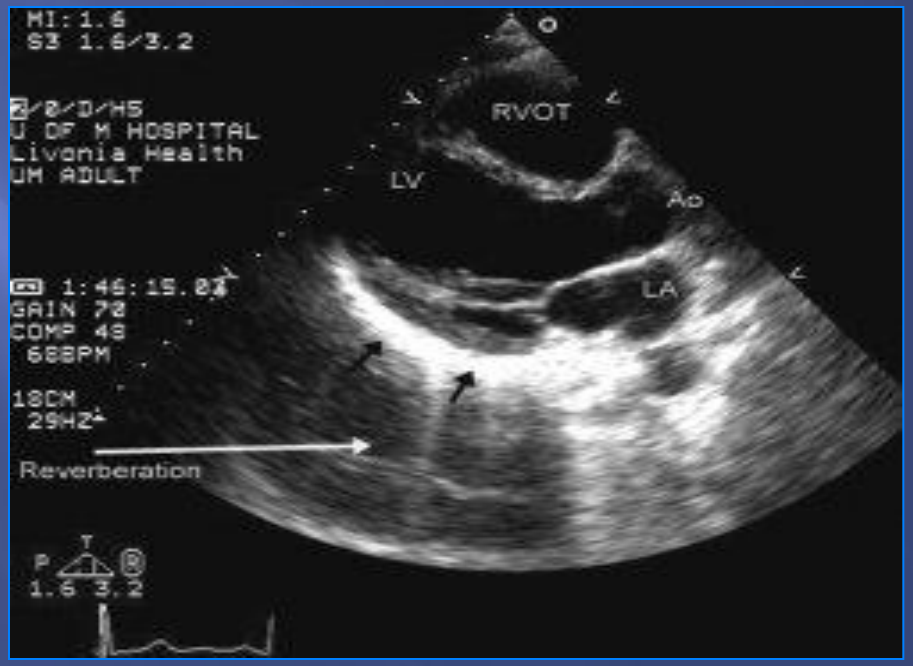

обызвествление

Злокачественный экссудативный перикардит

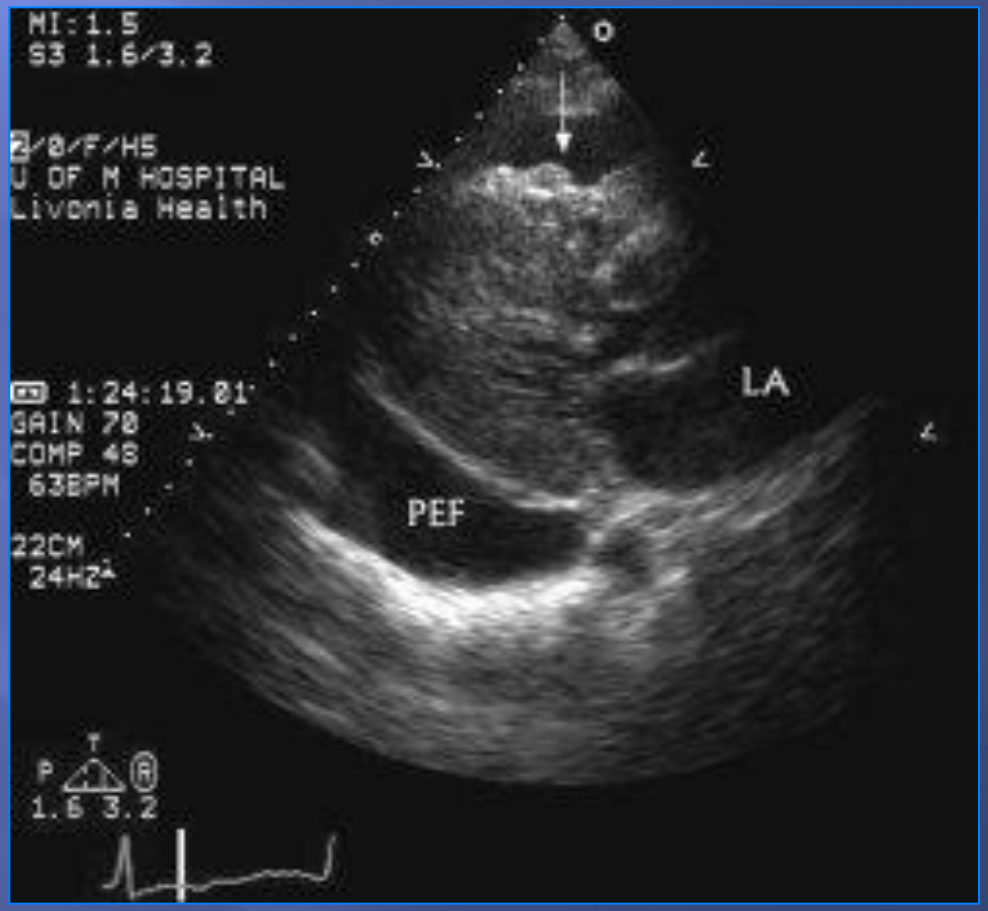

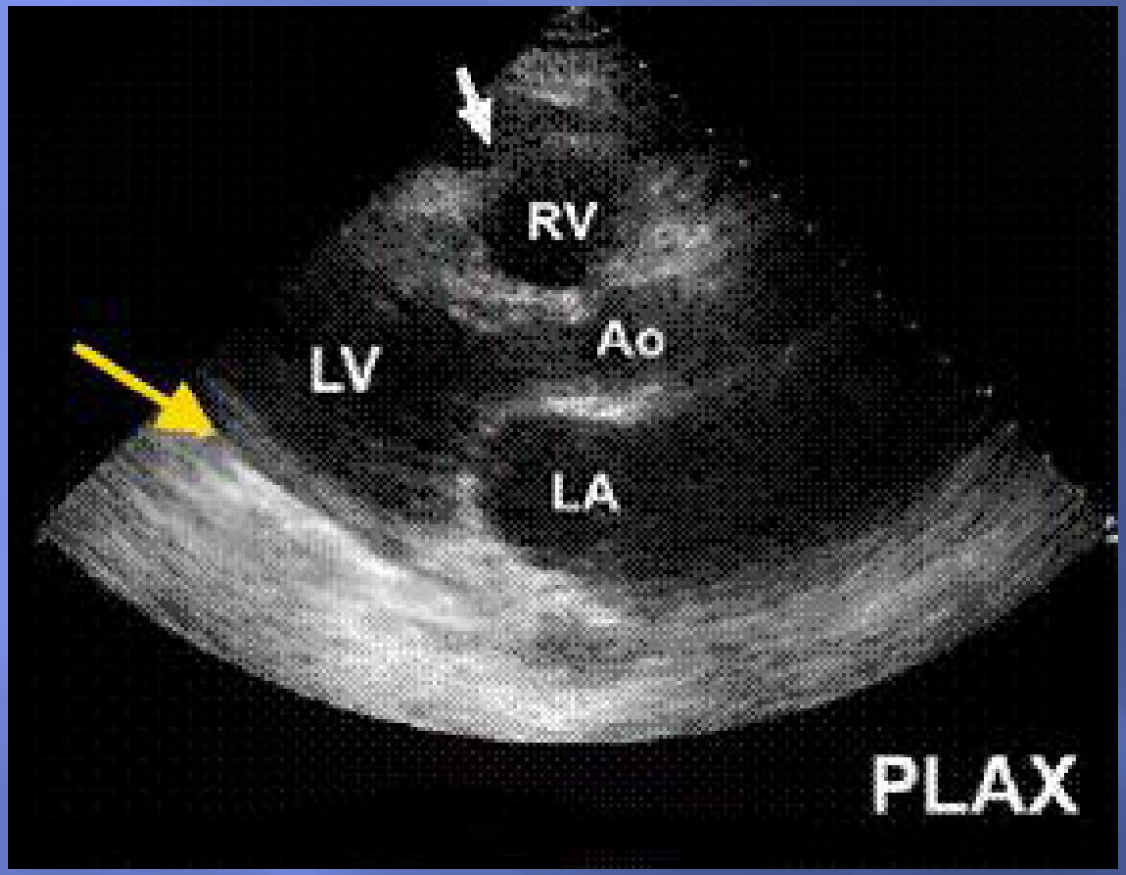

Продольная позиция длинной оси левого желудочка.
Анэхогенное пространство за стенкой правого желудочка (белая стрелка) без скопления жидкости за задней стенкой левого желудочка (желтая стрелка) является перикардиальным жиром.

Грыжа пищеводного отверстия диафрагмы

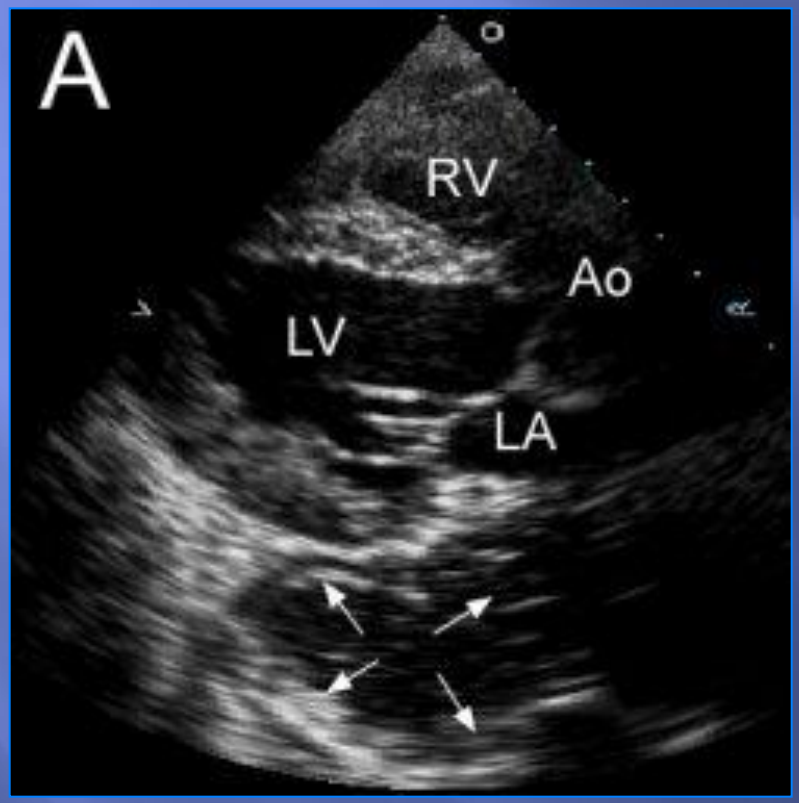

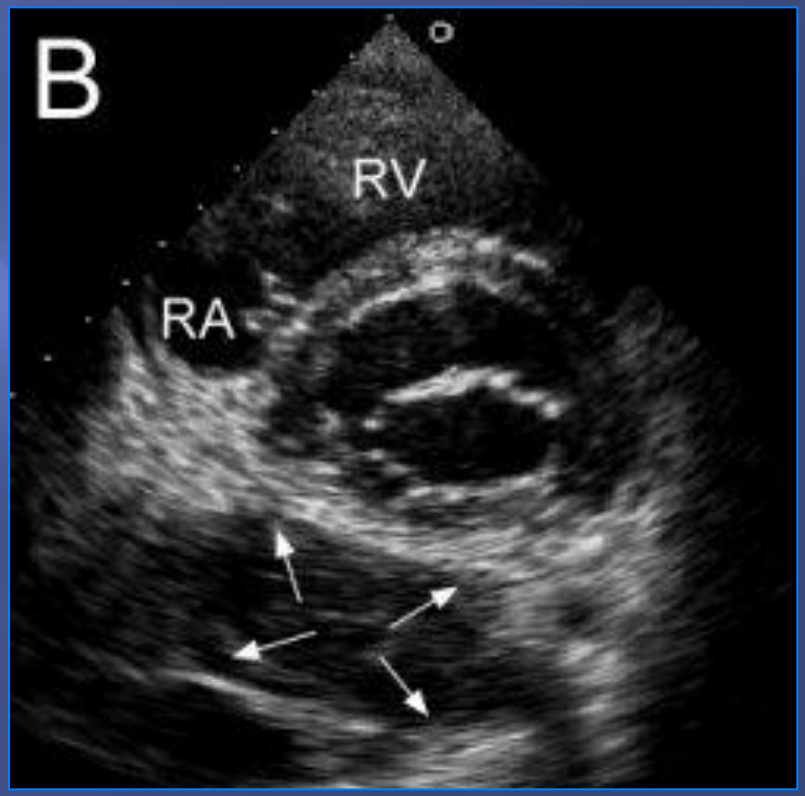

Киста перикарда

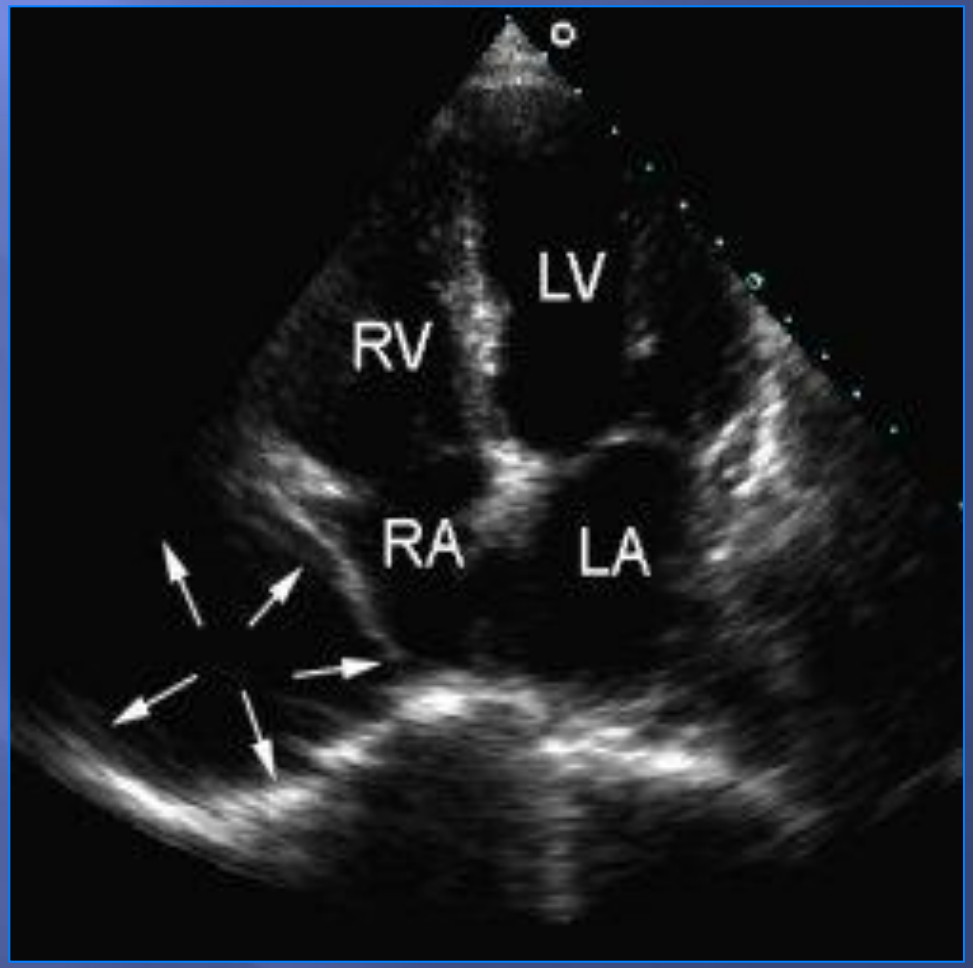

Мезотелиома исходящая из перикарда

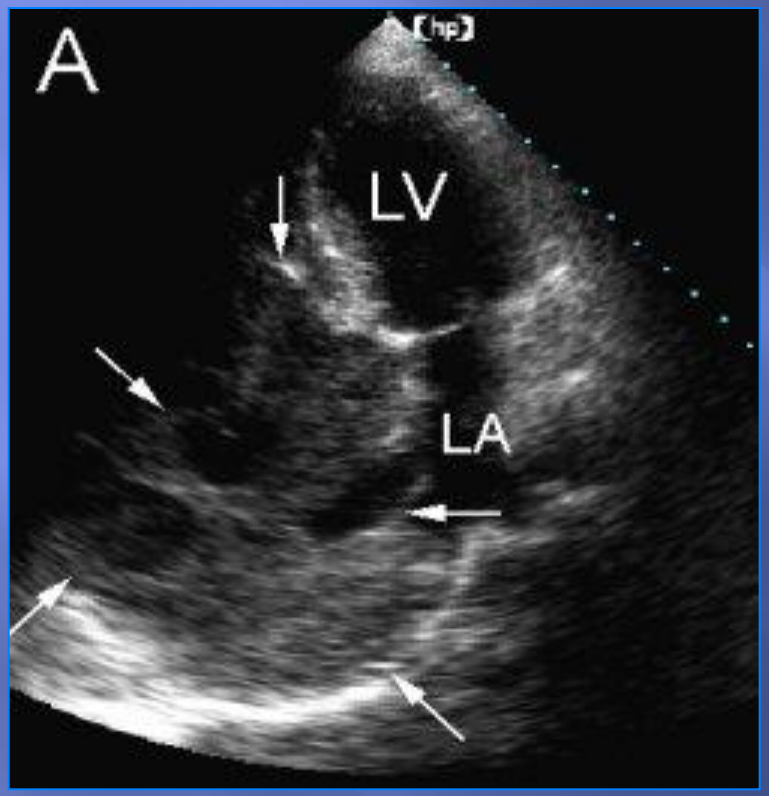

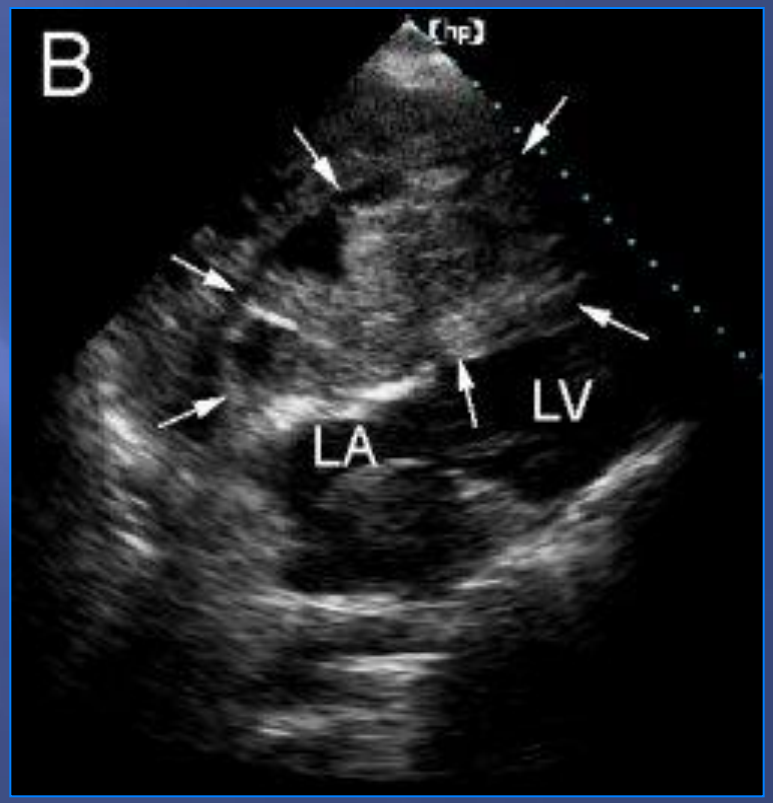

ЭхоКГ-признаки тампонады сердца

- Коллапс(спадение, сдавление) сердечных камер в диастоле(наиболее чувствительны правые камеры)
- снижение подвижности сердца в полости перикарда
- застой в НПВ с ослаблением пульсаций, связанных с дыханием
- появление изменений митрального потока на фоне дыхания
- циклические дыхательные изменения размеров полостей желудочков

Диастолический коллапс стенки правого желудочка и/или стенки правого предсердия
Дилятация нижней полой вены с отсутствием изменения диаметра нижней полой вены на вдохе или недостаточное ее коллабирование (уменьшение диаметра нижней полой вены менее чем на 50% при вдохе)
Усиление респираторных вариаций транстрикуспидального и трансмитрального потоков при доплеровском исследовании.

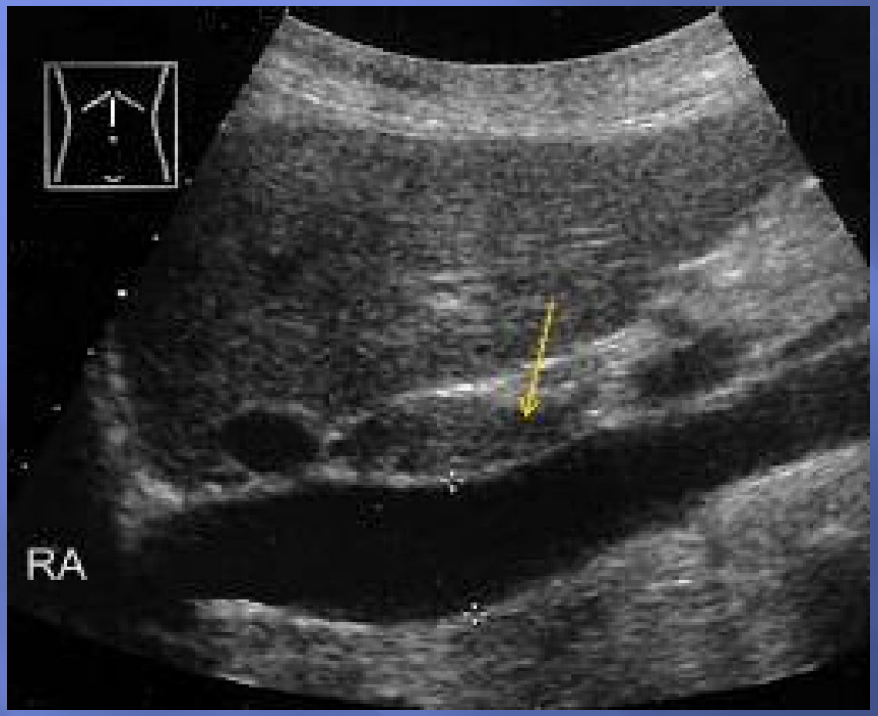

Продольное сканирование нижней полой вены.
Датчик установлен продольно по средней линии в эпигастрии с отклонением луча немного вправо, до получения продольного изображения нижней полой вены. Анатомическими ориентирами при идентификации нижней полой вены являются хвостатая доля печени (сразу под ней расположена нижняя полая вена) и правое предсердие (RA), в которое впадает нижняя полая вена (это место легко определяется из-за сердечных сокращений).
Хвостатая доля печени обозначена стрелкой.

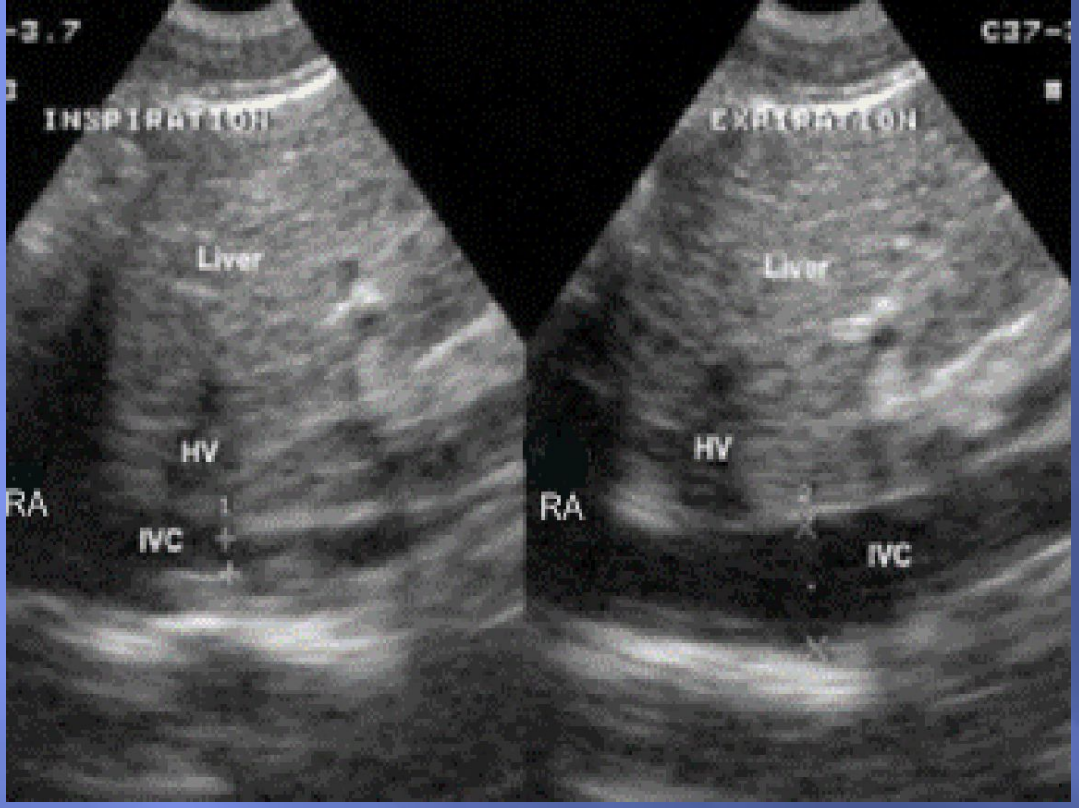

Субкостальный доступ. Продольное сканирование нижней полой вены. На изображении нормальная нижняя полая вена с максимальным размером 1.9 см и минимальным размером 5 мм (на вдохе) – нормальное коллабирование нижней полой вены.

При гиповолемическом шоке максимальный диаметр нижней полой вены будет менее 9 мм (коллапс нижней полой вены).

Дилатация нижней полой вены

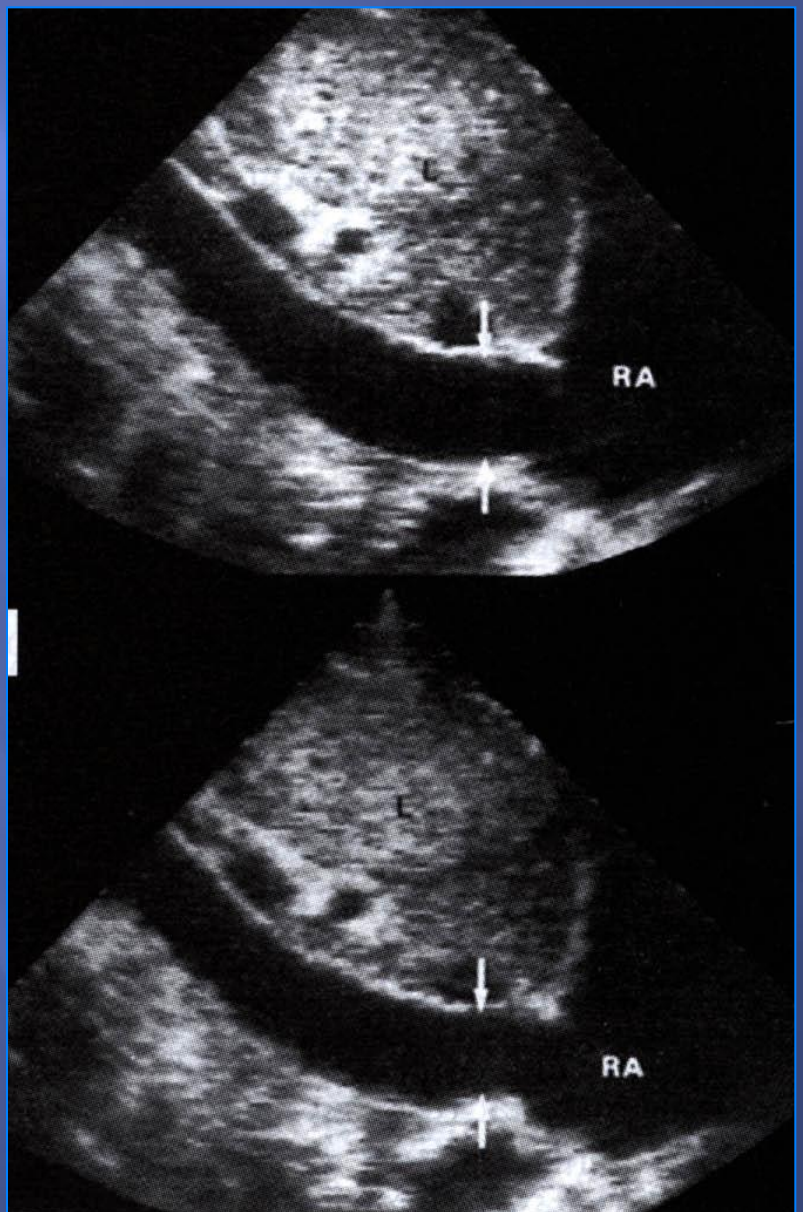

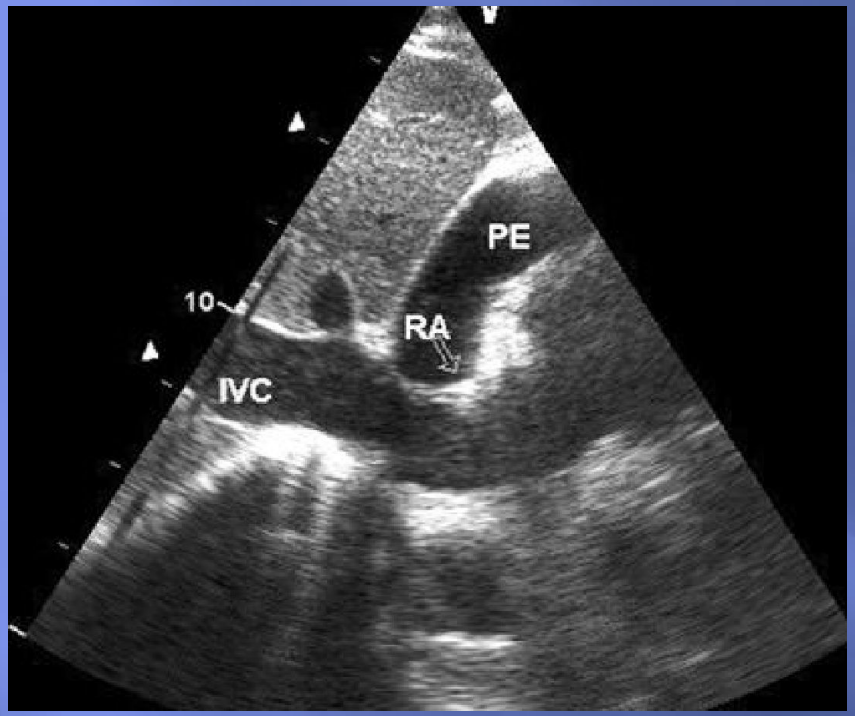

Субкостальный доступ. Тампонада сердца.

Коллапс стенки правого предсердия при тампонаде сердца, окруженного перикардиальной жидкостью (PE) и продольный скан дилятированной нижней полой вены (IVC) – 2,6 см, впадающей в правое предсердие (RA).

Было отмечено выраженное снижение коллабирования нижней полой вены (ее диаметр на выдохе и вдохе отличался незначительно).

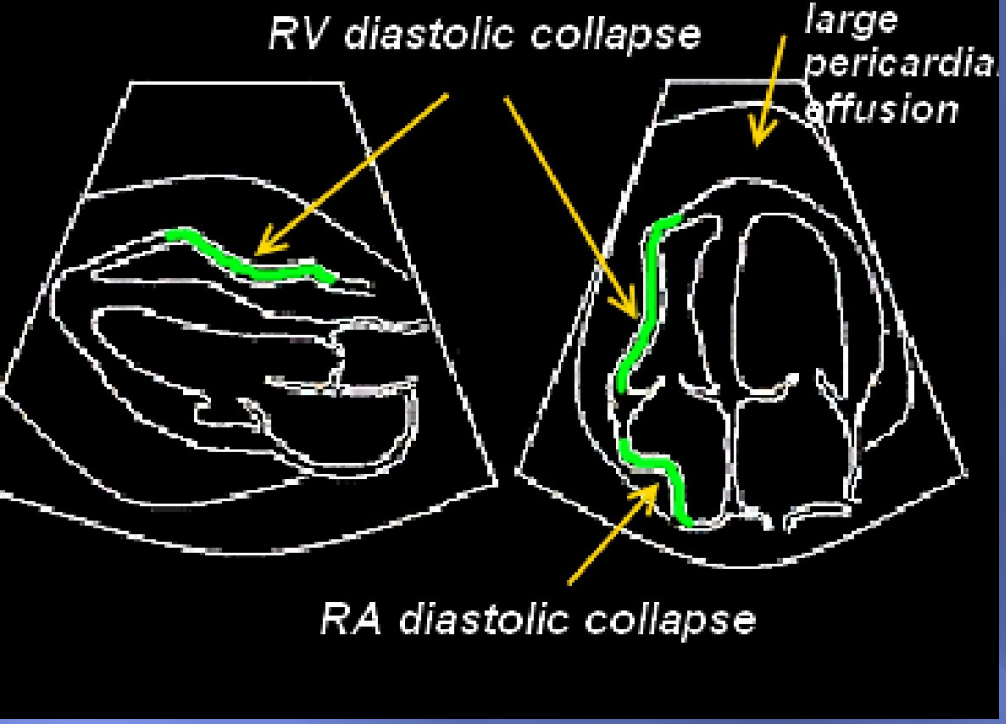

Диастолический коллапс правых камер сердца.
Наиболее важными эхокардиографическими индикаторами гемодинамически значимой перикардиальной эффузии являются диастолический коллапс стенки правого желудочка (движение свободной стенки правого желудочка внутрь во время диастолы) и/или диастолический коллапс стенки правого предсердия (движение свободной стенки правого предсердия внутрь во время диастолы)

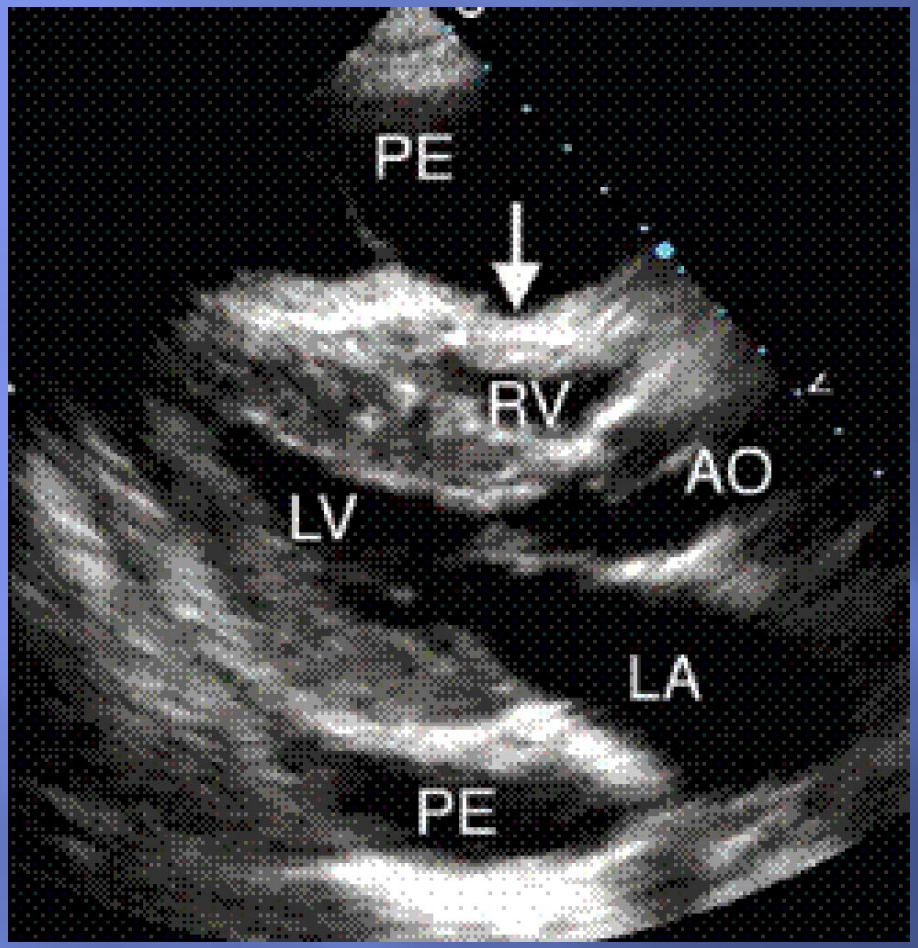

Парастернальная позиция длинной оси сердца.
Тампонада сердца (большое количество перикардиальной жидкости с диастолическим коллапсом стенки правого желудочка)
PE – перикардиальная эффузия, окружающая сердце, стрелкой обозначен диастолический коллапс правого желудочка.
Жидкости больше за стенкой правого желудочка

Субкостальная позиция. Тампонада сердца.
Большое количество перикардиальной жидкости (обозначено звездочками) с коллапсом свободной стенки правого желудочка.
Наблюдается инвагинация стенки правого желудочка внутрь во время диастолы (стрелка).

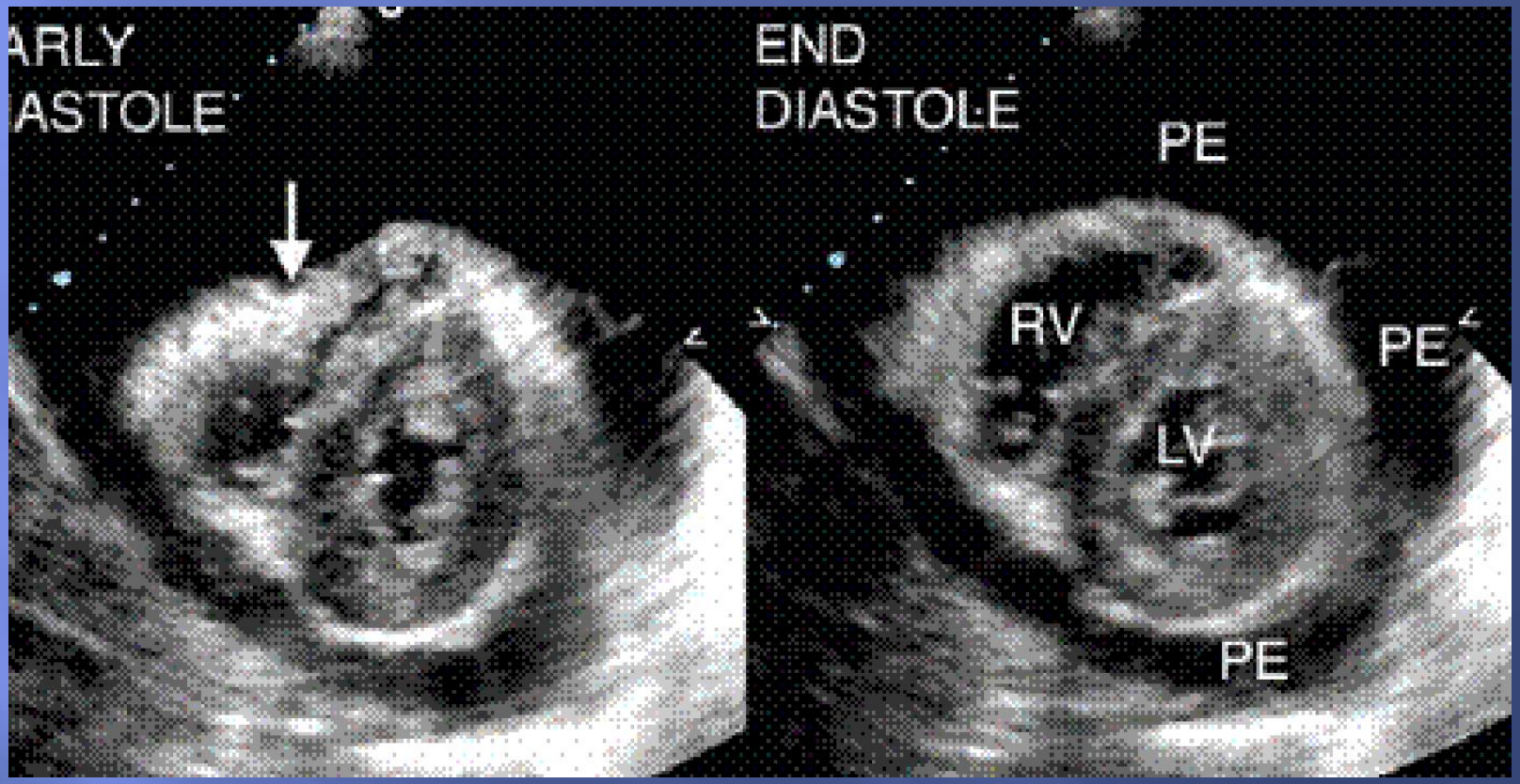

Тампонада сердца.
Большое количество перикардиальной жидкости с диастолическим коллапсом свободной стенки правого желудочка, обозначен стрелкой (коллапс стенки наблюдается в раннюю диастолу).
PE – перикардиальная эффузия.

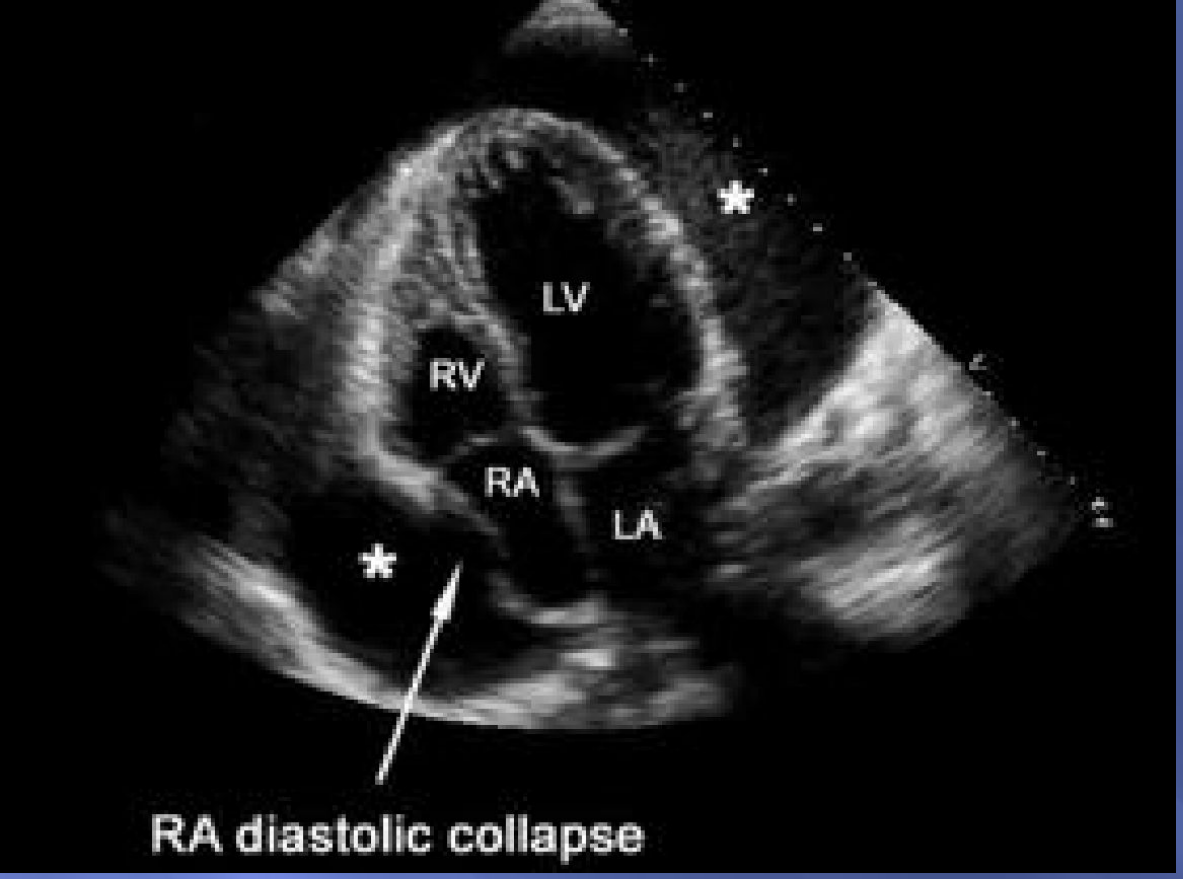

Апикальная четырехкамерная позиция.
Тампонада сердца.
Большое количество перикардиальной жидкости (звездочки) с коллапсом свободной стенки правого предсердия (стрелка).
Коллабированное, уменьшенное в размере правое предсердие (RA).

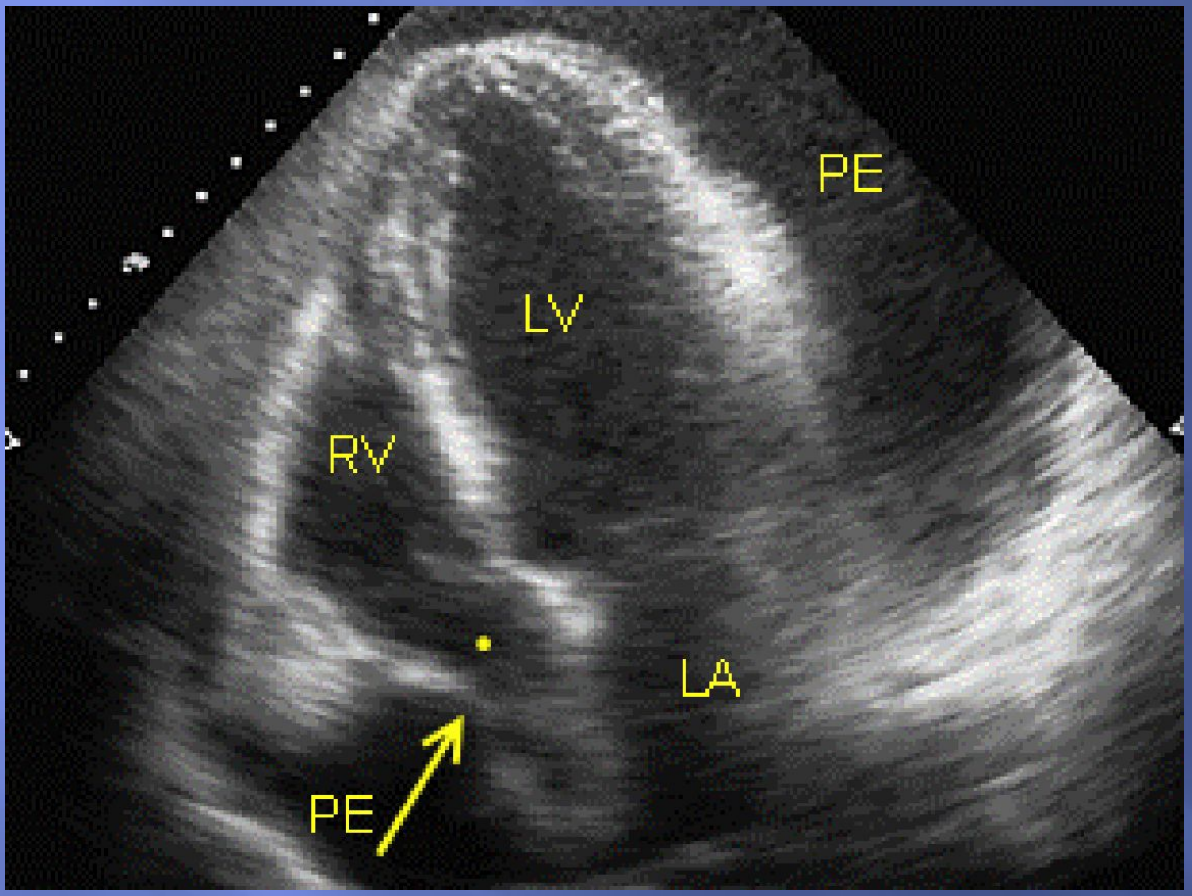

Тампонада сердца.
Выраженный коллапс стенки правого предсердия (обозначено стрелкой).
Коллабированное, значительно уменьшенное в размере правое предсердие обозначено точкой.
Большое количество перикардиальной жидкости (PE).

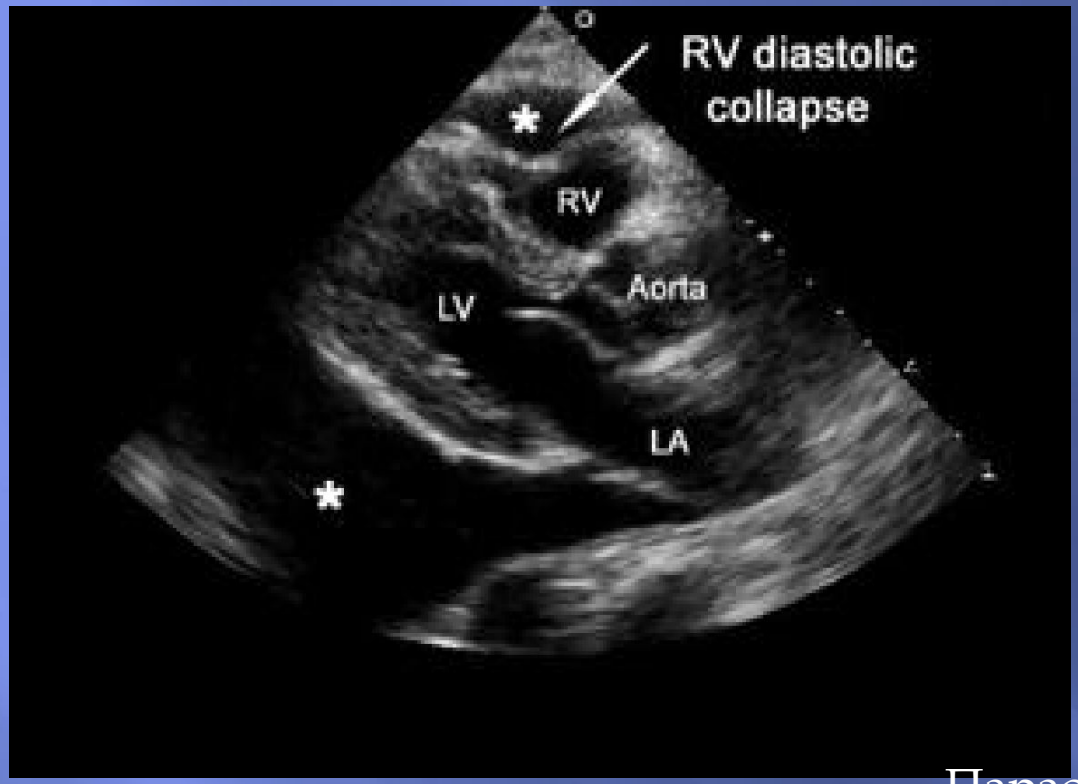

Парастернальная позиция длинной оси сердца.
Тампонада сердца (большое количество перикардиальной жидкости с диастолическим коллапсом стенки правого желудочка).
Перикардиальная эффузия, окружающая сердце (звездочки), стрелкой обозначен диастолический коллапс правого желудочка.
Жидкости больше за задней стенкой

Коллапс правого желудочка

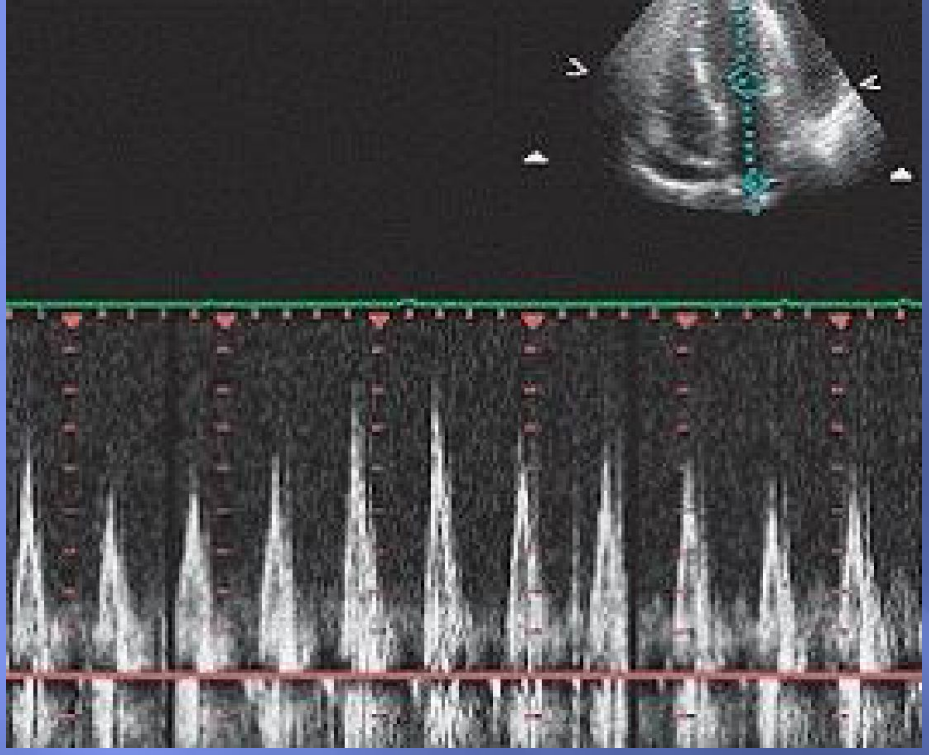

Отмечено усиление респираторных вариаций диастолического наполнения левого желудочка при тампонаде сердца (усиление респираторных вариаций пиков Е) при импульсноволновом доплеровском исследовании.
На вдохе скорость митрального потока (пик Е) заметно снижается (падение скорости митрального кровотока более чем на 25% во время вдоха).

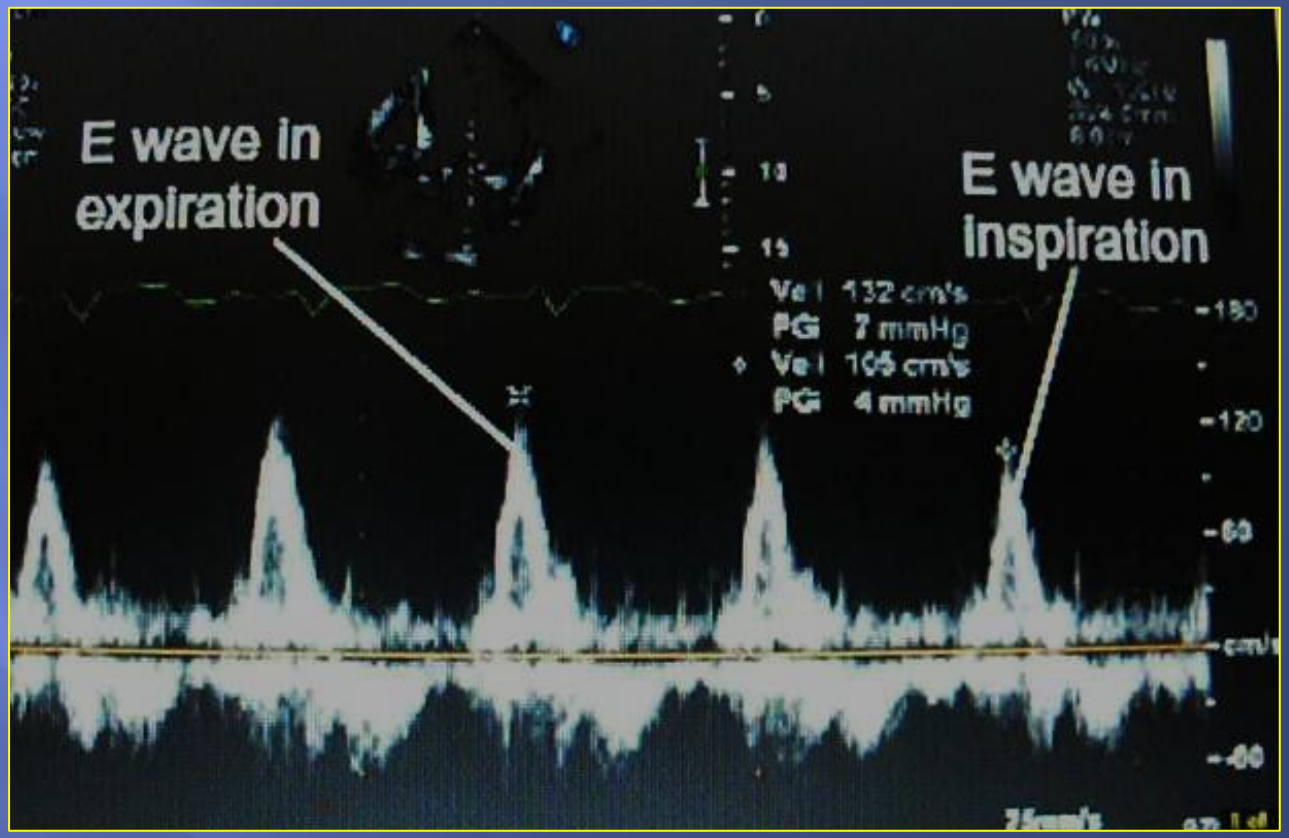
E wave in expiration
E wave in inspiration
Vel 132 cm/s
PG 7 mmHg
Vel 105 cm/s
PG 4 mmHg

Диастолический коллапс задней стенки левого желудочка

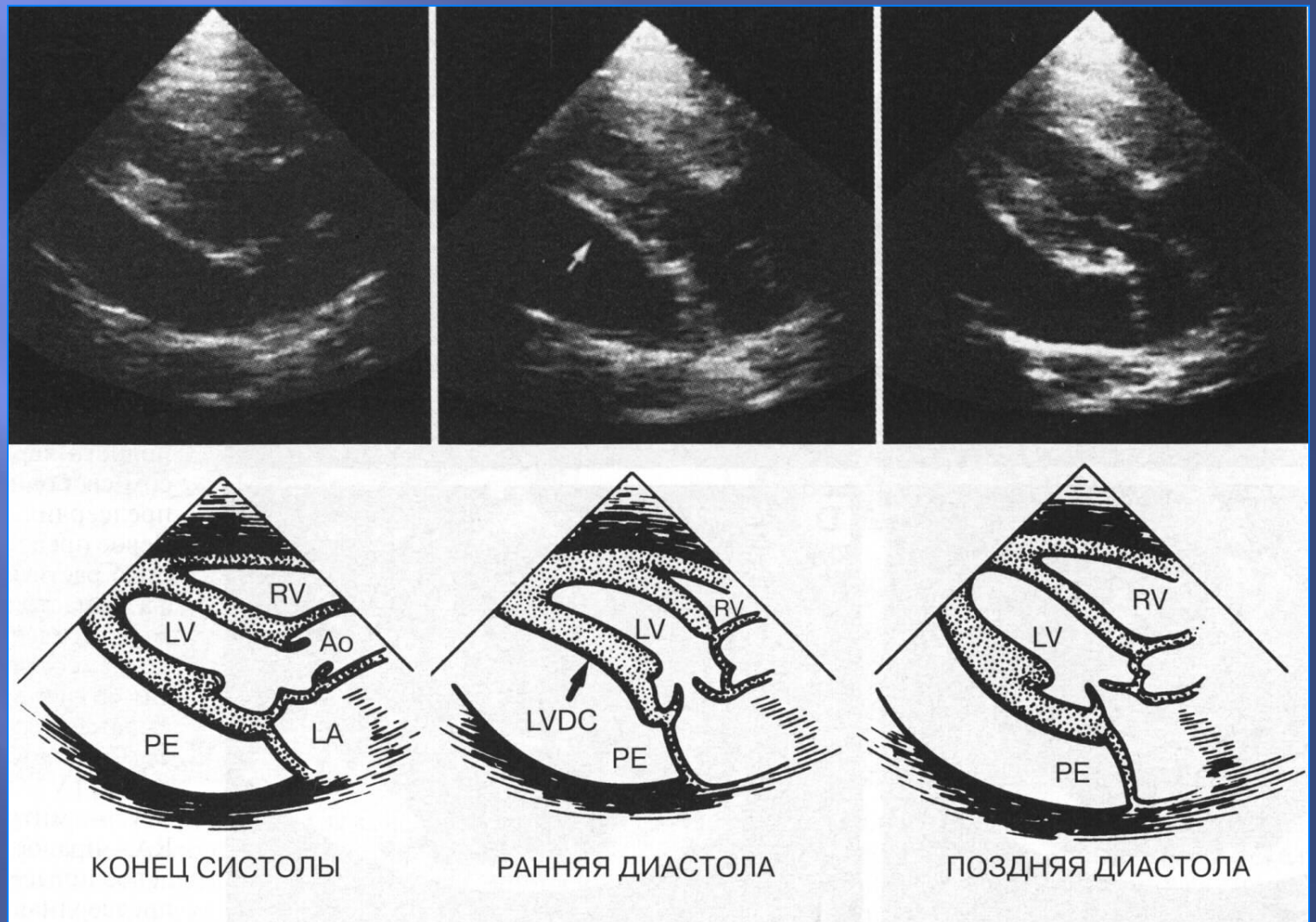

Двухмерные эхокардиограммы при выпоте в полость перикарда и тампонаде сердца

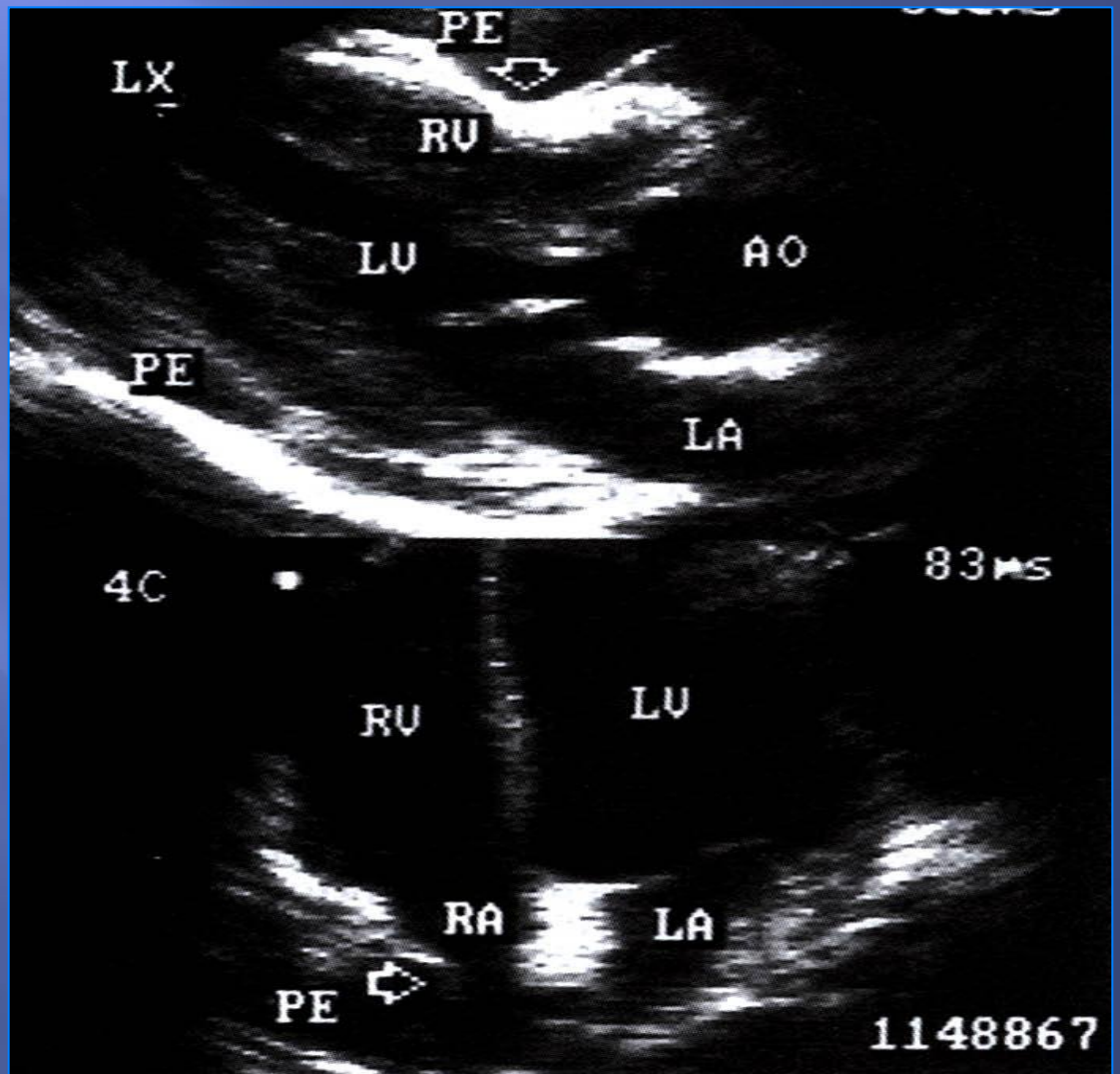

Дифференциальная диагностика плеврального и перикардиального выпота

- при плевральном выпоте большее эхонегативное пространство
- в случае плеврального выпота при наличии большого заднего эхонегативного пространства, переднее эхонегативное пространство отсутствует
- отличается форма плеврального и перикардиального выпота
- соотношение положения выпота и нисходящей аорты различно при перикардиальном и плевральном выпотах

Двухмерные эхокардиограммы при перикардиальном и плевральном выпоте

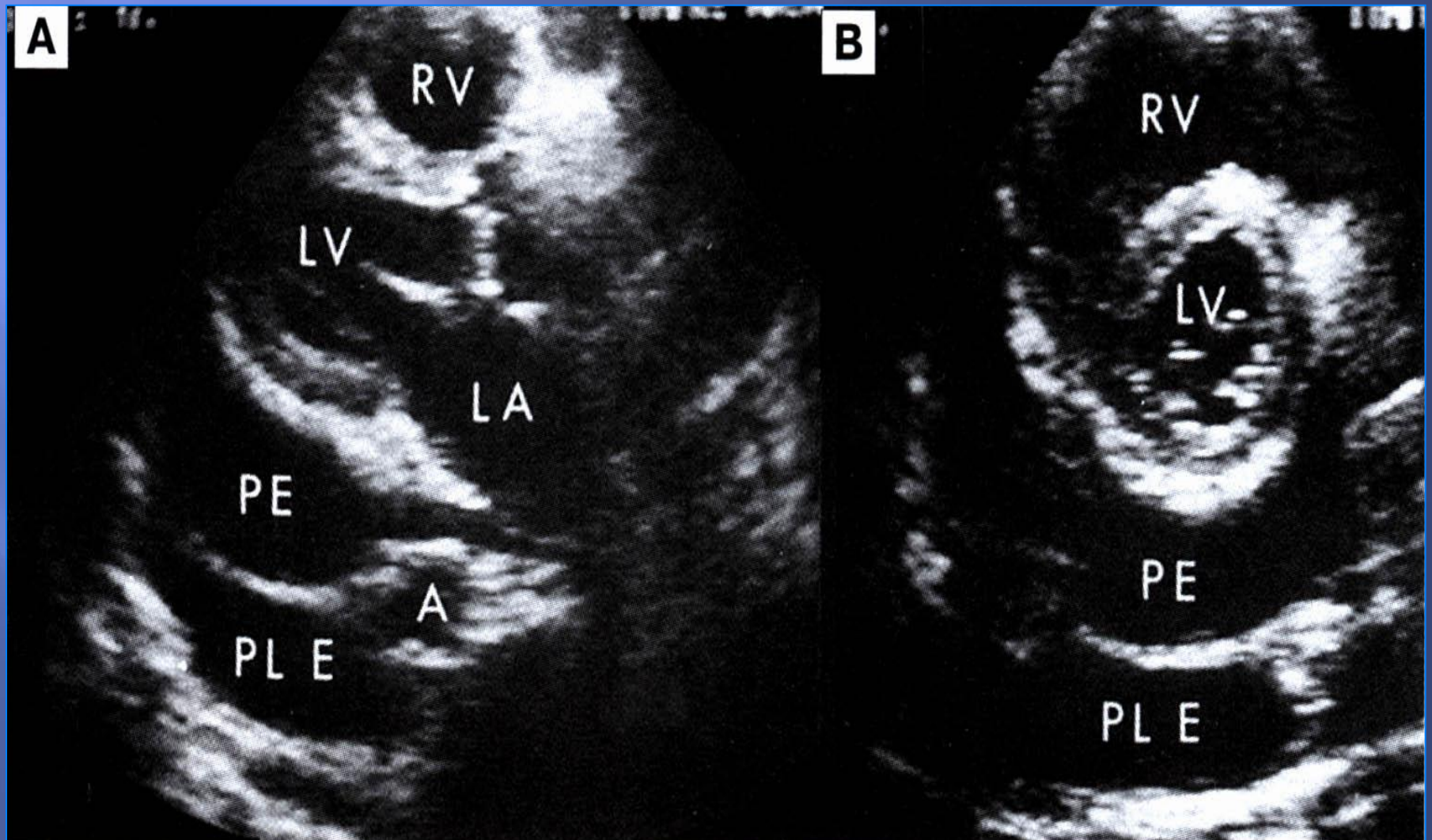

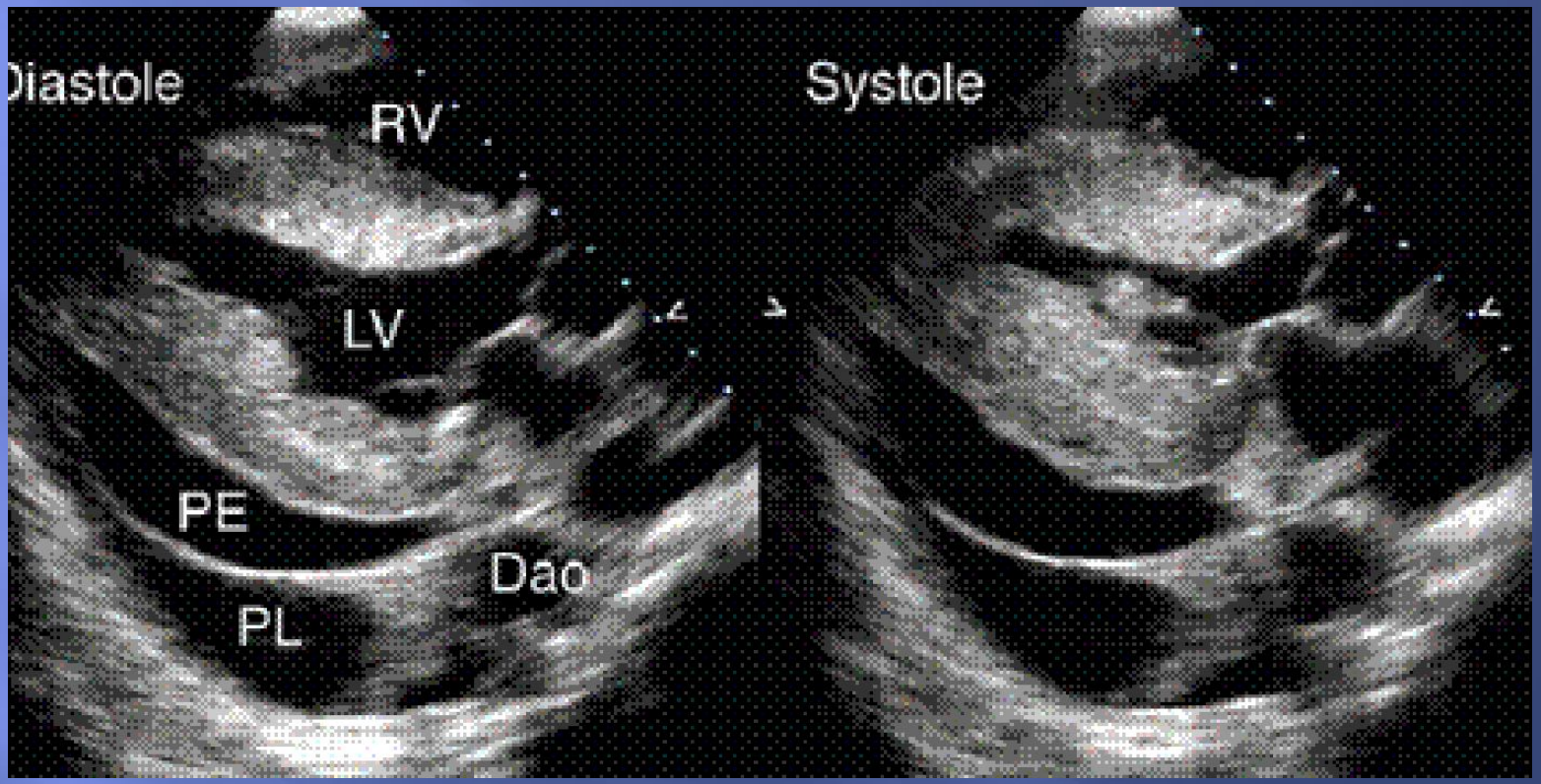

Определяется и перикардиальная и плевральная жидкости. Виден интерфейс слоев в виде гиперэхогенной полоски. Перикардиальная жидкость заканчивается спереди от нисходящей аорты, а плевральная жидкость заканчивается позади нисходящей аорты.

Dao – нисходящая аорта

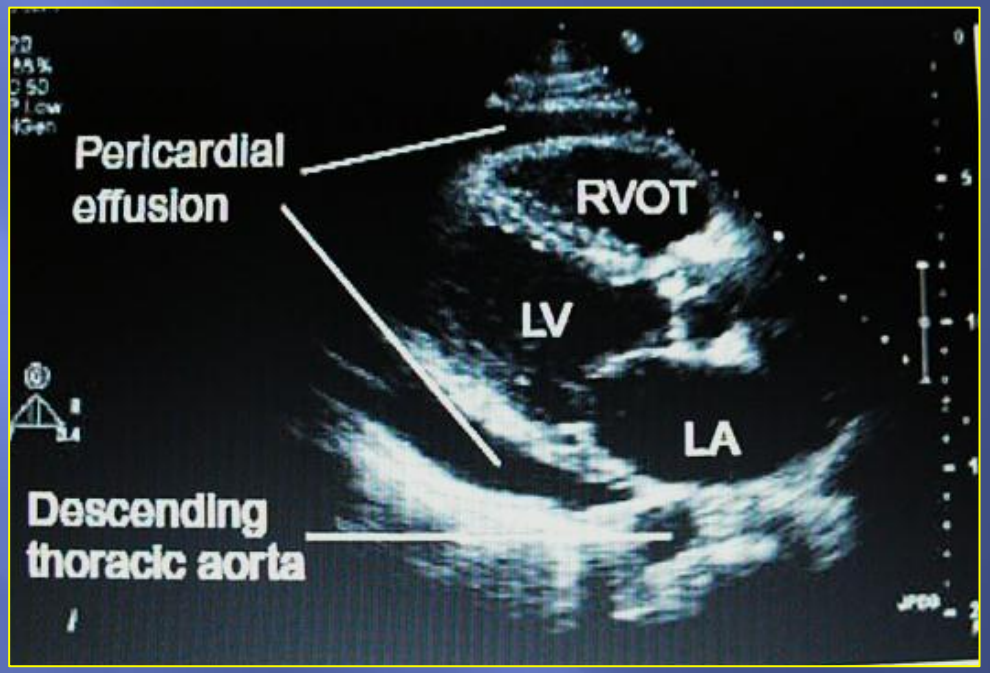
Pericardial effusion
RVOT
LV
LA
Descending thoracic aorta

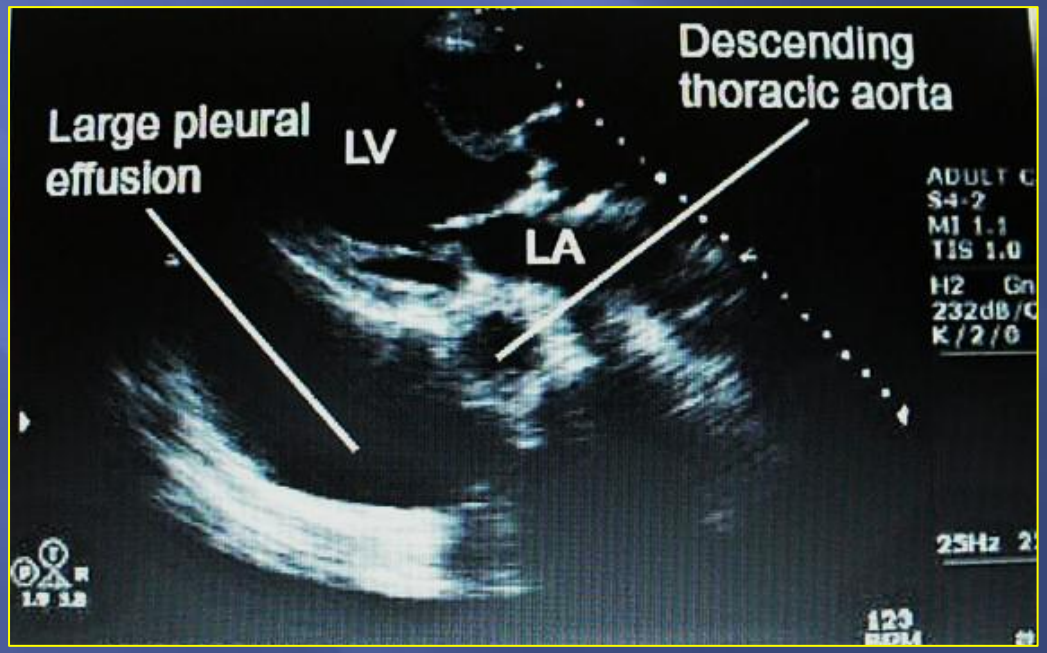
Descending thoracic aorta
Large pleural effusion
LV
LA

Перикардиальный и плевральный выпот

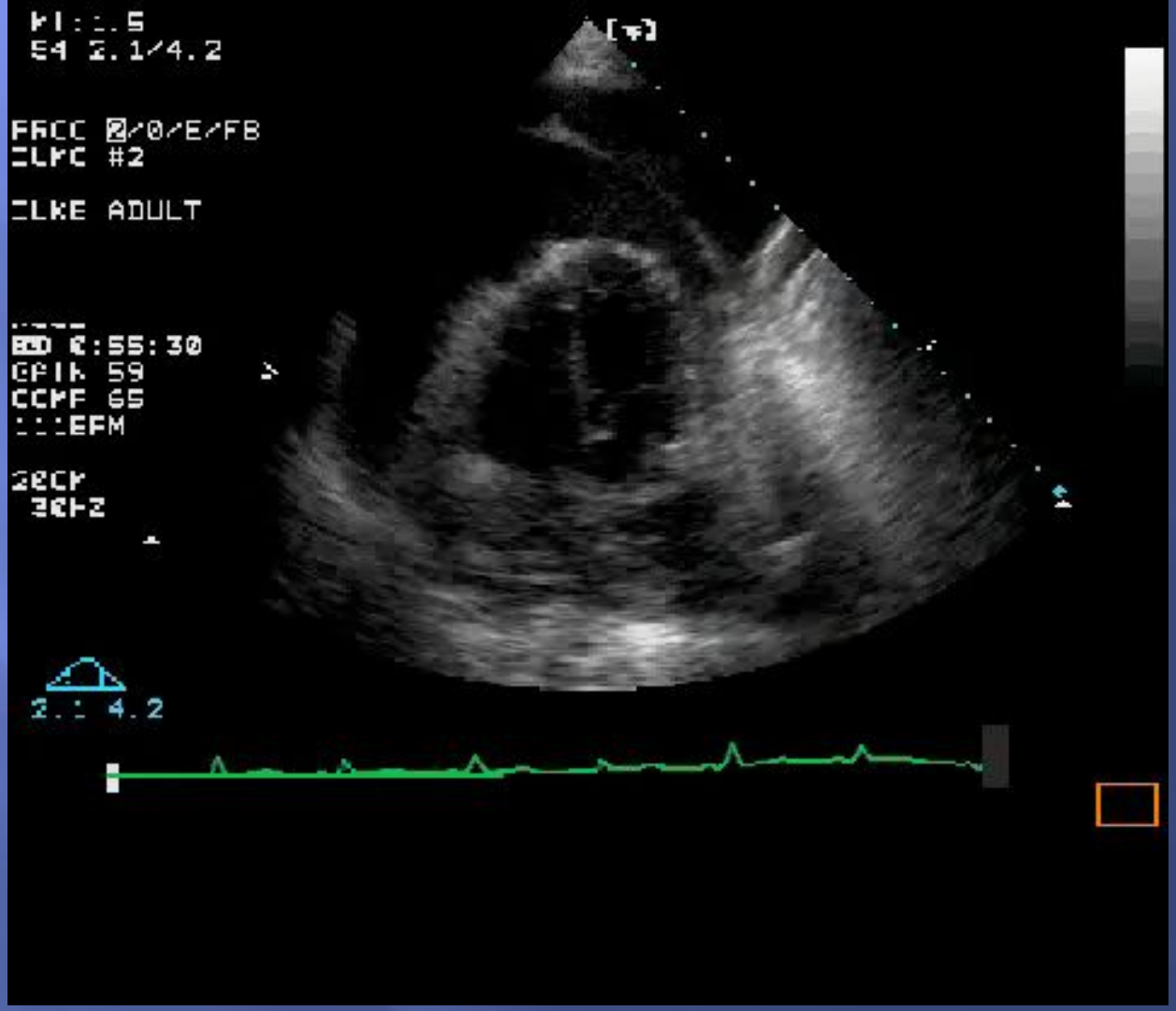

Двухмерная эхокардиограмма при большом ретрокардиальном плевральном выпоте

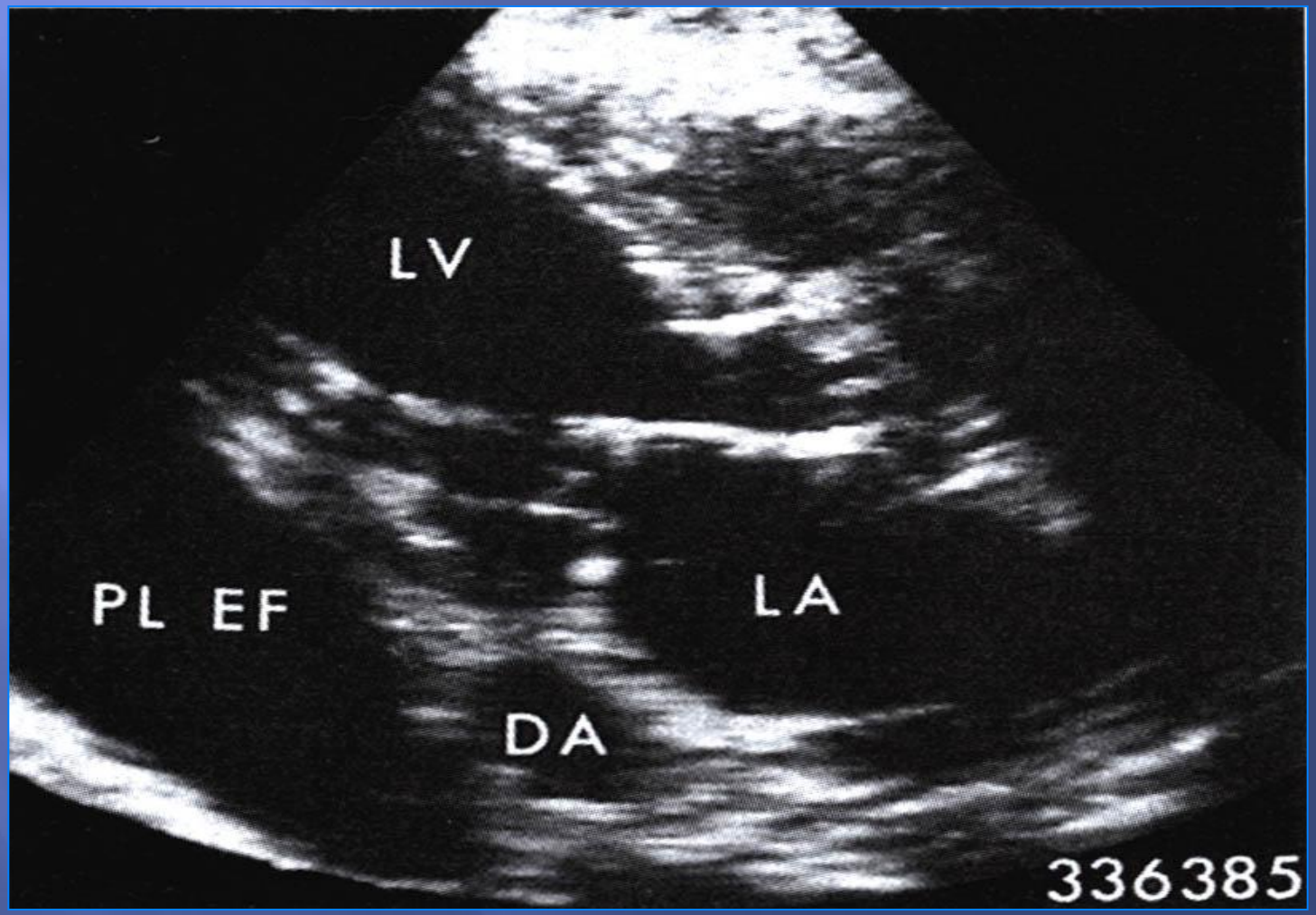

Констриктивный перикардит

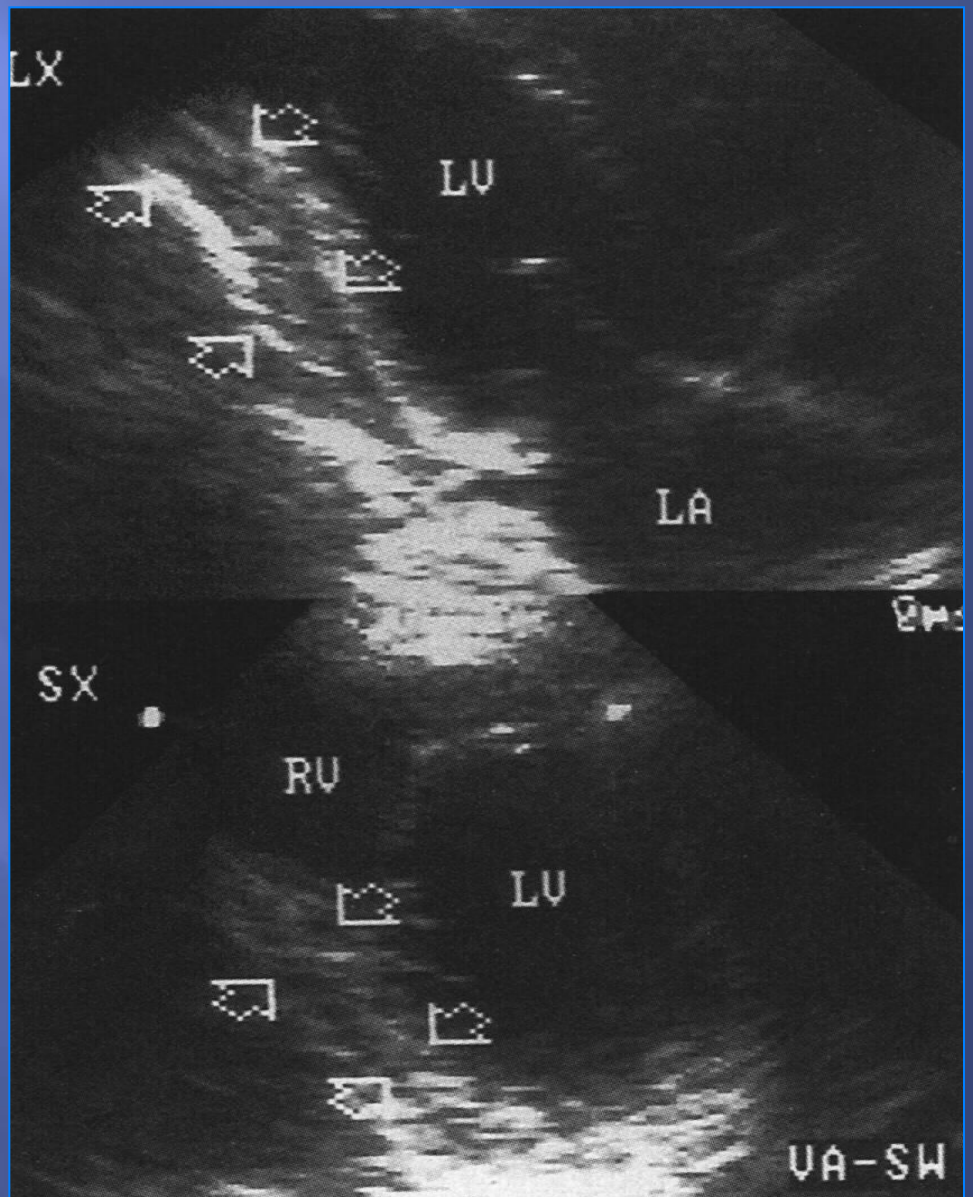

Констриктивный перикардит

Аномальное движение
МЖП

Эхокардиографическая диагностика инфекционного эндокардита

Какова роль эхокардиографии в диагностике инфекционного эндокардита?

Эхокардиография (ЭхоКГ) позволяет обнаруживать при жизни пациента вегетации на клапанах сердца, являющиеся морфологическим признаком болезни. Этот факт независимо друг от друга впервые установили в 1973 г. J. Dillon и соавт. и R. Spangler и соавт. Критерии Duke рассматривают ЭхоКГ-признаки в качестве одного из двух больших диагностических критериев ИЭ.

Что такое инфекционный эндокардит?

Инфекционный (септический) эндокардит (ИЭ) - это воспалительное поражение клапанных структур, пристеночного эндокарда, эндотелия в зоне врожденного порока магистральных сосудов, обусловленное прямым внедрением возбудителя и протекающее чаще всего по типу сепсиса остро или подостро с циркуляцией возбудителя в крови, эмболиями, иммунопатологическими изменениями и осложнениями.

Что такое вегетации?

Главным морфологическим признаком ИЭ являются вегетации. Вегетация - это тромбоцитарно-фибриновые сгустки с включенными в них колониями микроорганизмов. В начале болезни вегетации мягкие и рыхлые, со временем на
фоне лечения они уплотняются и обызвествляются

Каковы возможности эхокардиографии в выявлении вегетаций?

Именно ЭхоКГ позволяет визуализировать при жизни пациента вегетации на
клапанах сердца При двухмерной ЭхоКГ вегетации определяются в виде
дополнительных подвижных эхоструктур, тесно связанных со створками и выходящих за обычные границы их локации При двухмерной трансторакальной ЭхоКГ чувствительность метода в выявлении вегетаций составляет от 50 до 80%. Чреспищеводная эхокардиография повышает чувствительность метода до 88—97% .Частота обнаружения вегетаций зависит от их величины, структуры, локализации, длительности заболевания и предшествующего поражения клапанов сердца. В случае развития ИЭ на пораженных ревматизмом клапанах сердца и у больных пожилого возраста оценка полученных при исследовании данных бывает затруднительной из-за фиброза и кальциноза створок, акустическая плотность которых доминирует над акустической плотностью соседних структур.

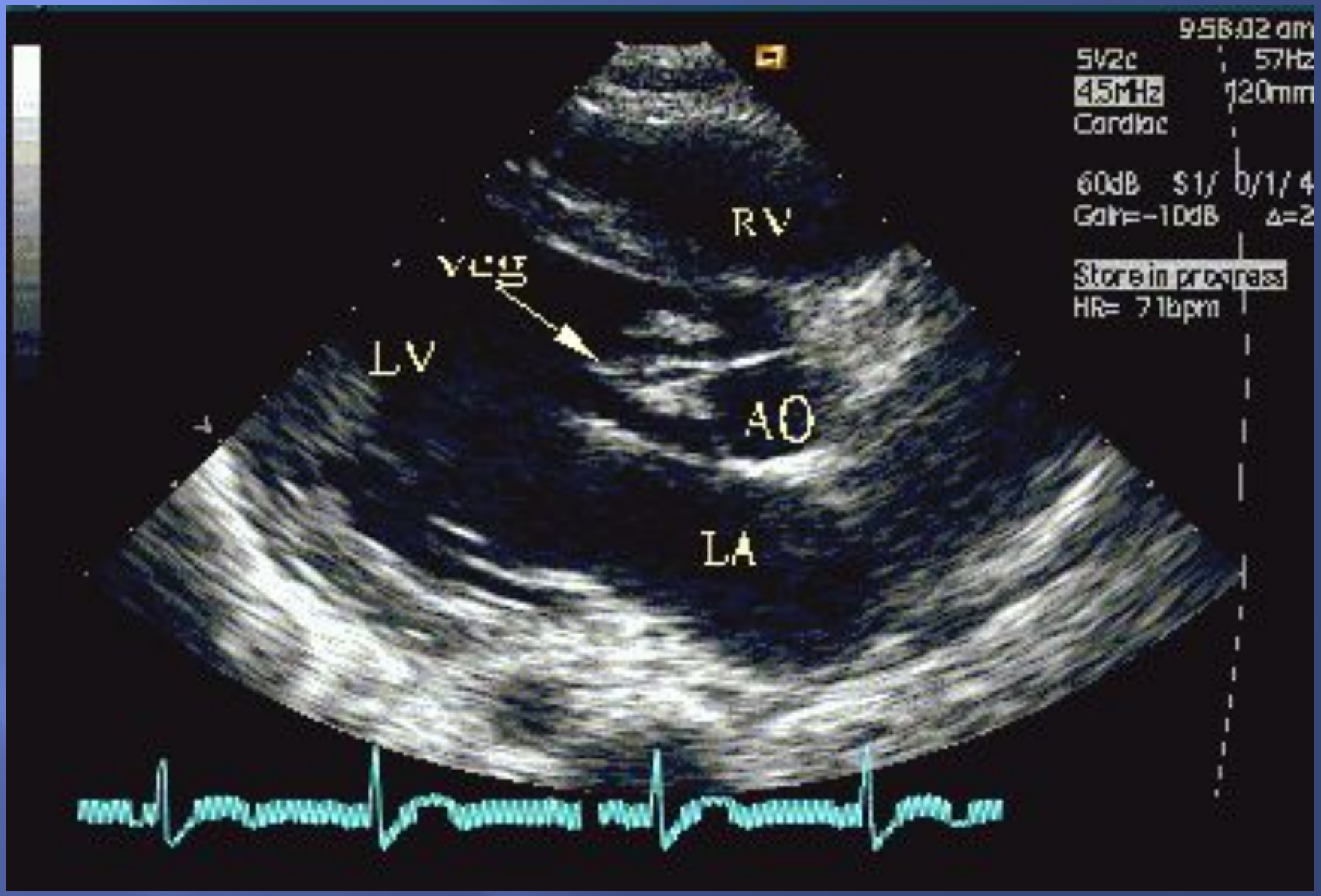
9:58:02 am
5V2c
57Hz
4.5MHz
120mm
Cardiac
60dB
S1/
D/1/4
Gain=-10dB
Δ=2
Store in progress
HR= 71bpm
RV
VSD
LV
AO
LA

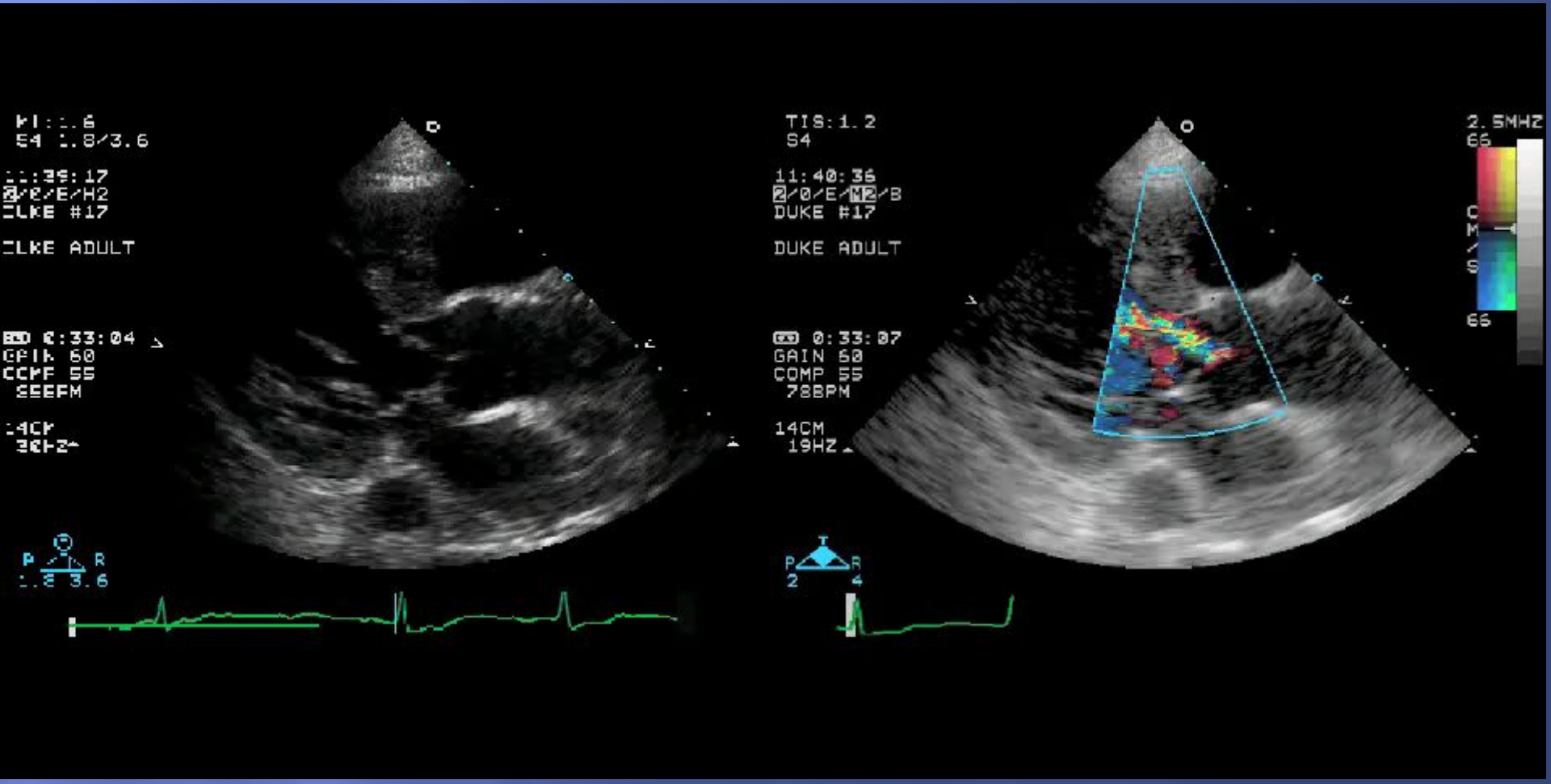
TIS:1.2
S4
11:40:36
2/0/E/M2/B
DUKE #17
DUKE ADULT
0:33:07
GAIN 60
COMP 55
78BPM
14CM
19HZ
2.5MHZ
66
66
P
R
2
4

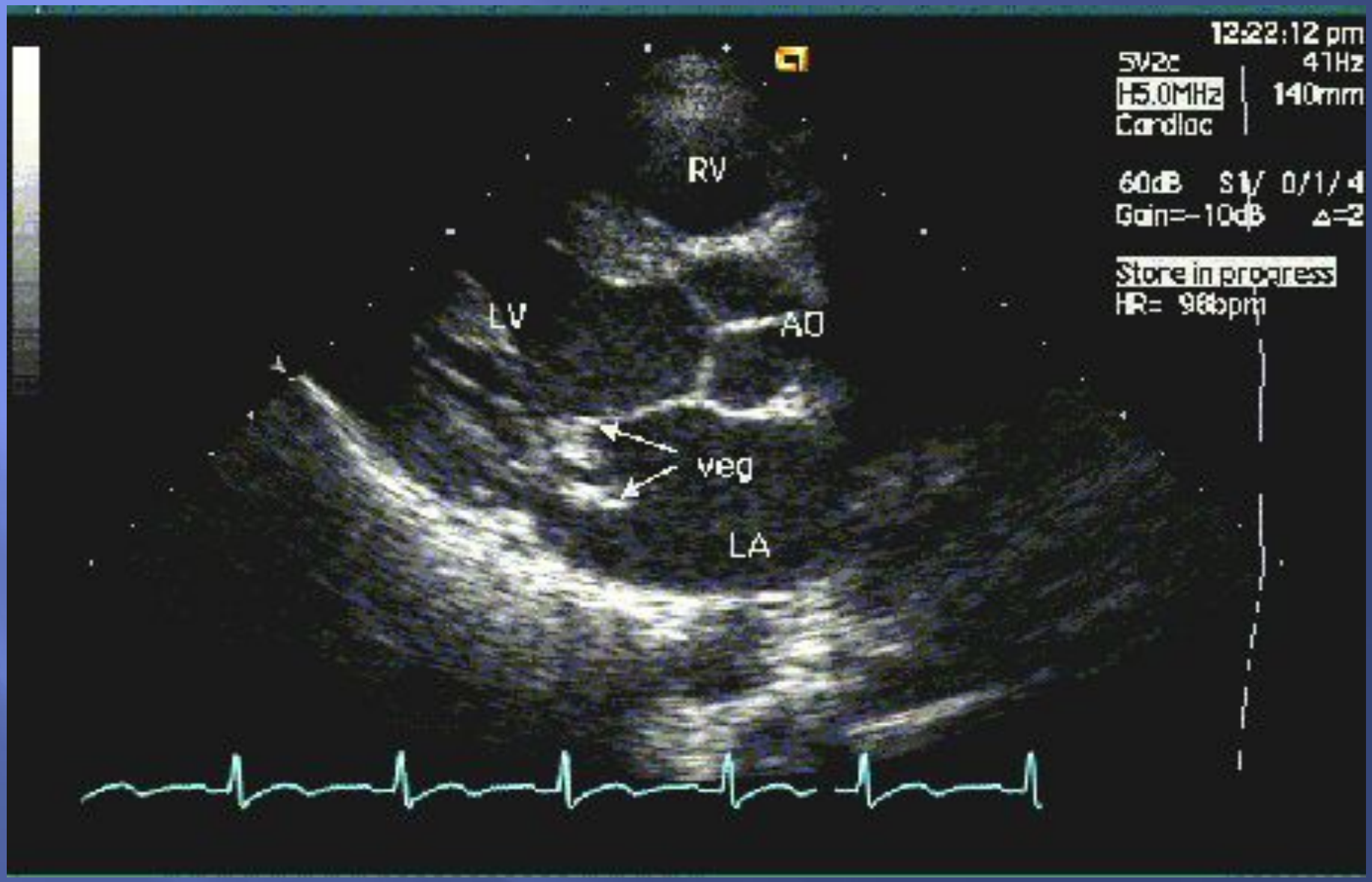
12:22:12 pm
5V2c
41Hz
H5.0MHz
140mm
Cardiac
60dB
S1/ 0/1/4
Gain=-10dB
Δ=2
Store in progress
HR= 98bpm
RV
LV
AO
veg
LA

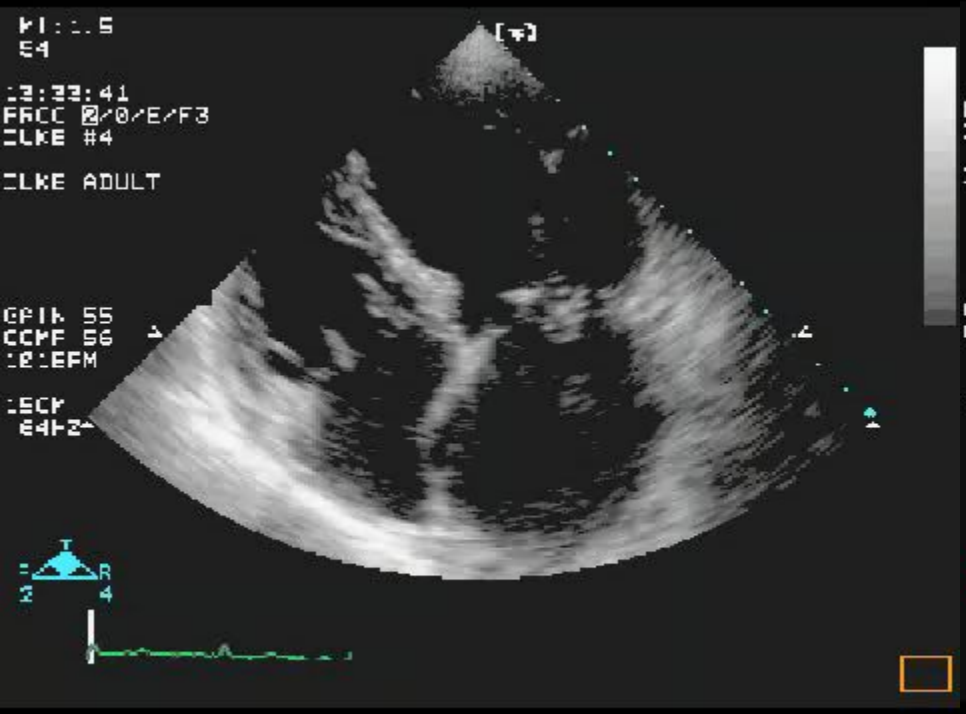
CLKE ADULT

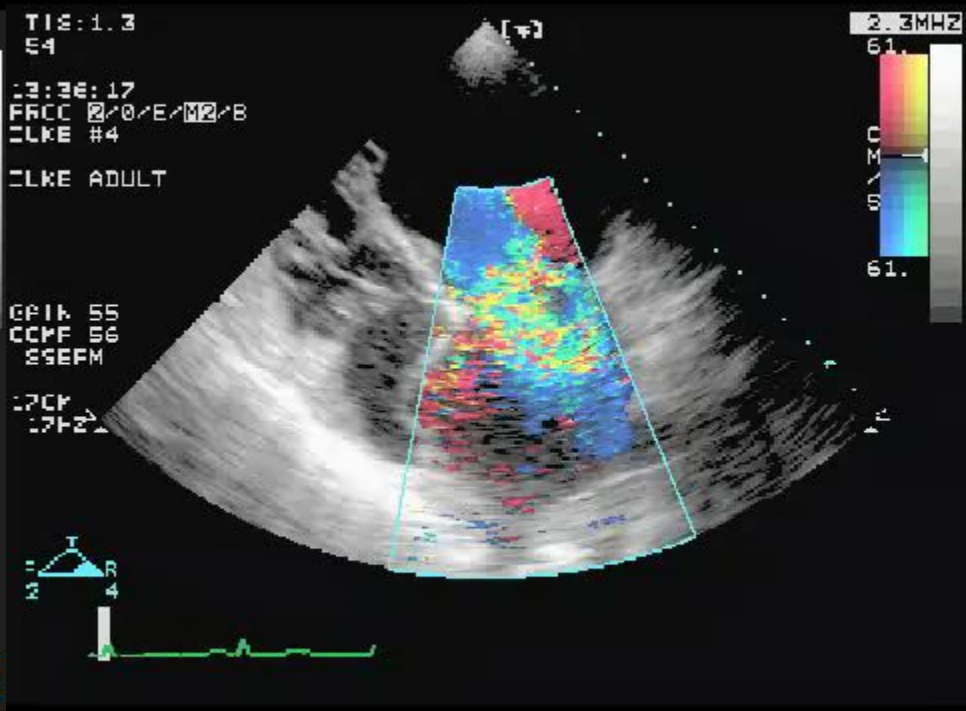
2.3MHZ
CLKE ADULT

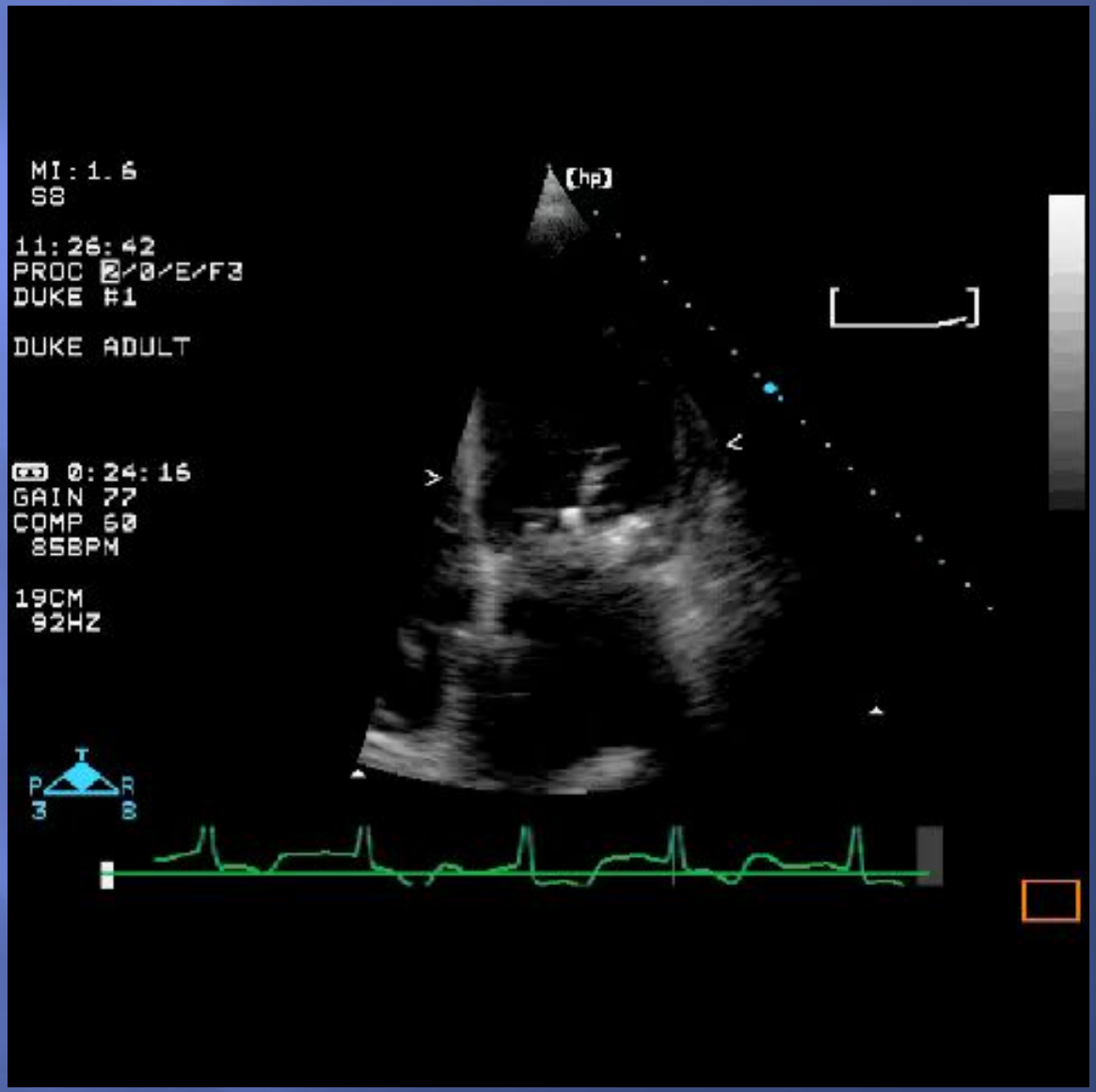
MI:1.6
S8
11:26:42
PROC 2/0/E/F3
DUKE #1
DUKE ADULT
0:24:16
GAIN 77
COMP 60
85BPM
19CM
92HZ
(hp)
T
P
R
3
8

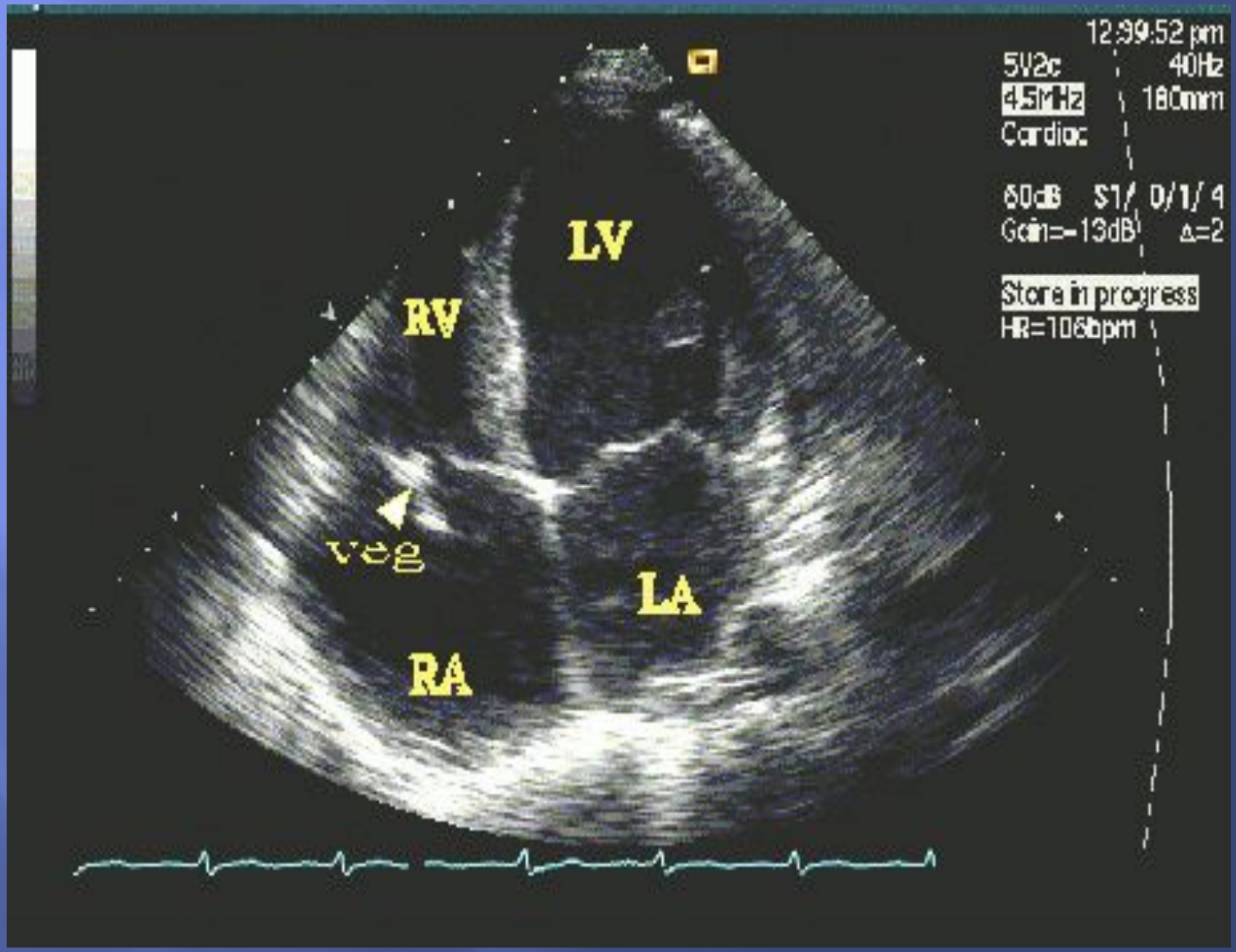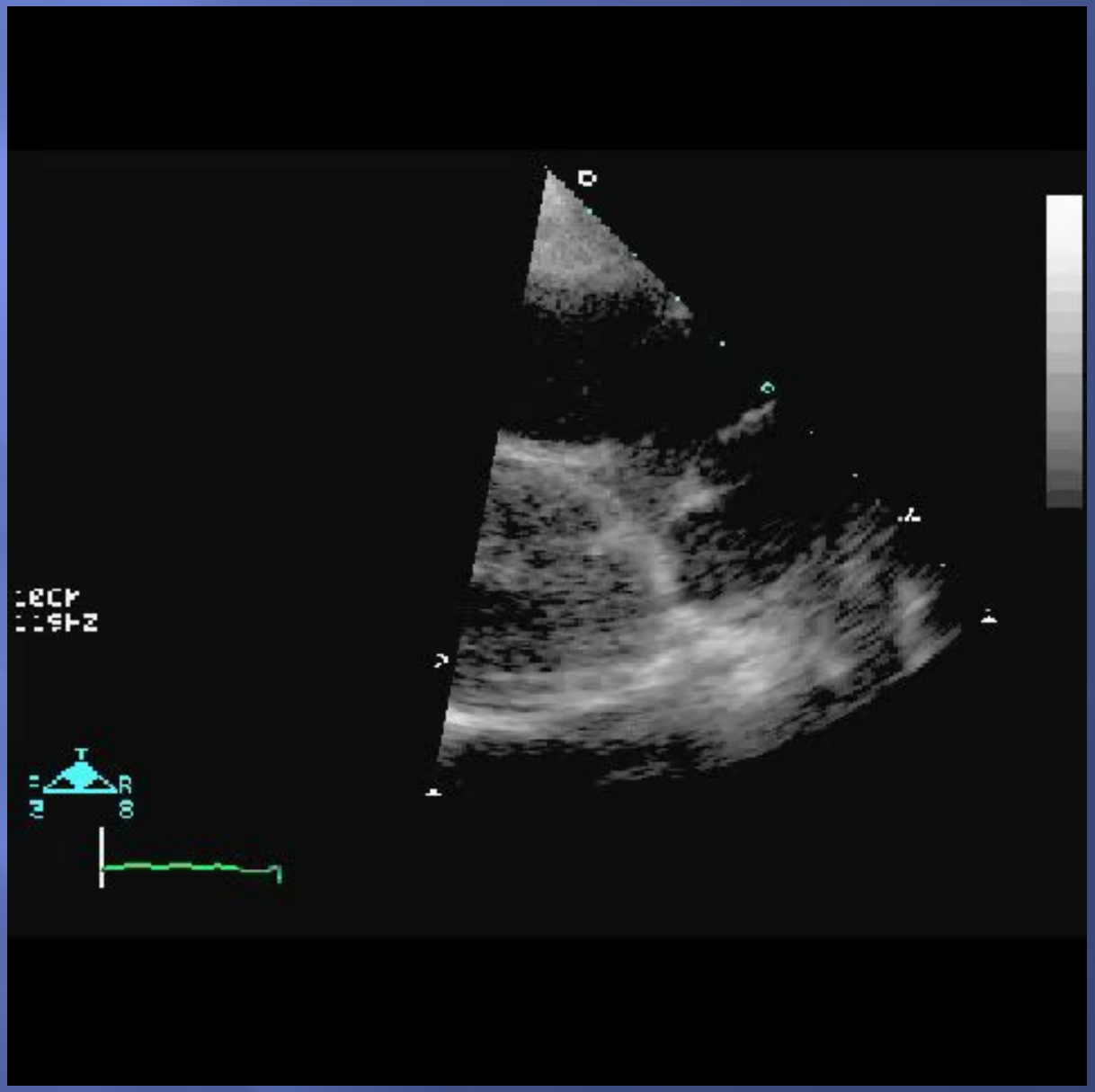
12:09:52 pm
5V2c
40Hz
4.5MHz
180mm
Cardiac
60dB S1/ D/1/ 4
Gain=-13dB
Δ=2
Store in progress
HR=106bpm
LV
RV
veg
LA
RA