



КАЗАХСТАНСКО-РОССИЙСКИЙ
МЕДИЦИНСКИЙ УНИВЕРСИТЕТ
ОСНОВАН В 1992 ГОДУ

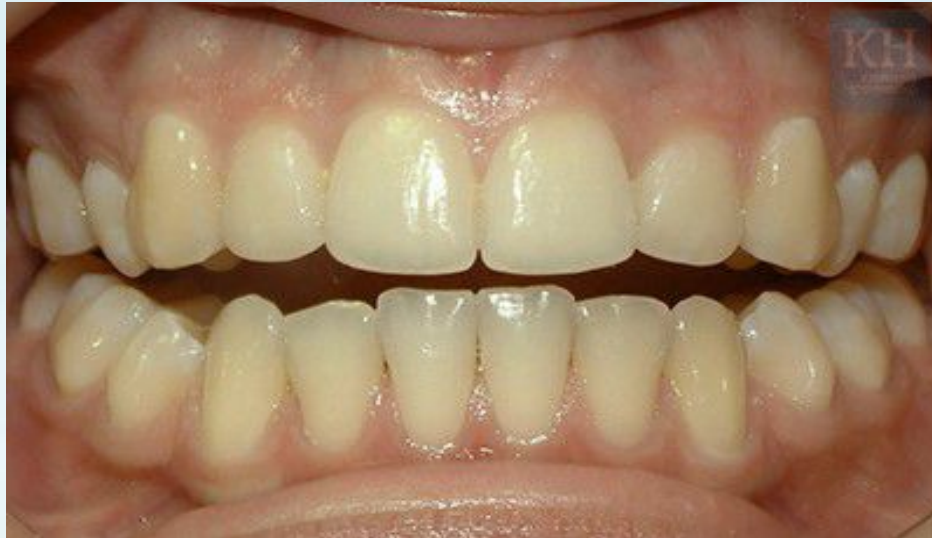Тақырыбы: Артикуляция, окклюзия, прикус .

Орындаған: Асанбай Камила

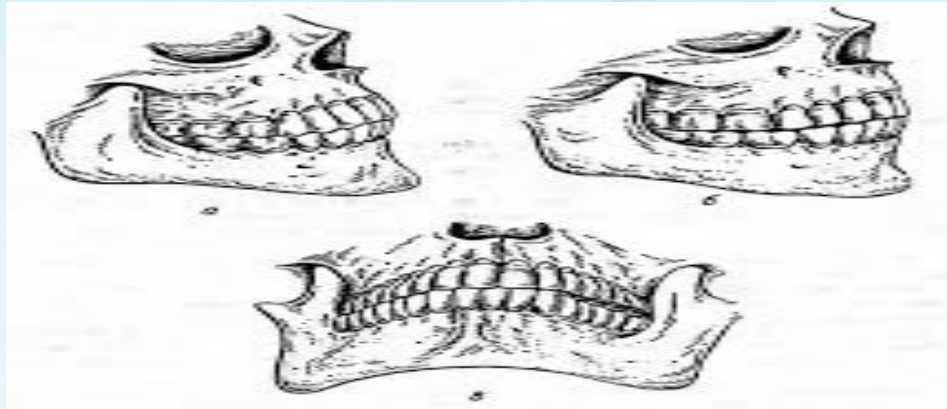
Тобы: 401Б

Факультет: Стоматология

- Окклюзия (лат. osclusus - Құлыпталған)-тіс қатарларын немесе антагонист тістердің жекелеген топтарын жабу.



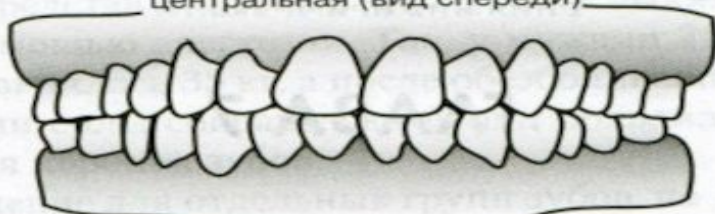
- Артикуляция да (лат. articulatio-буын) - шайнау бұлшық еттерінің көмегімен жүзеге асырылатын төменгі жақтың жоғарғы жаққа қатысты барлық түрлері мен қозғалысы. Артикуляция-бұл бір-бірін алмастыратын окклюзиялар тізбегі.



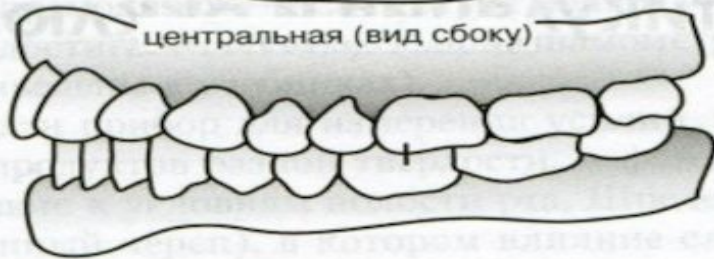Окклюзияның бес негізгі түрі бар:

- - орталық;
- - алдыңғы;
- - бүйірлік (оң және сол);
- - артқы.

центральная (вид спереди)

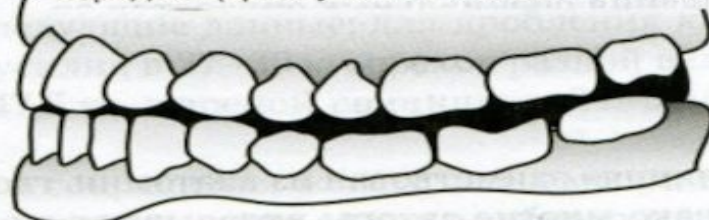


центральная (вид сбоку)

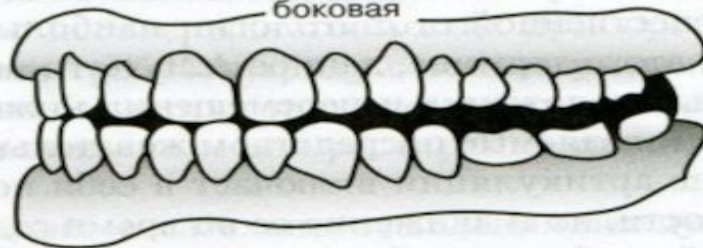

Виды окклюзии:

передняя (трехпунктный контакт Бонвиля)

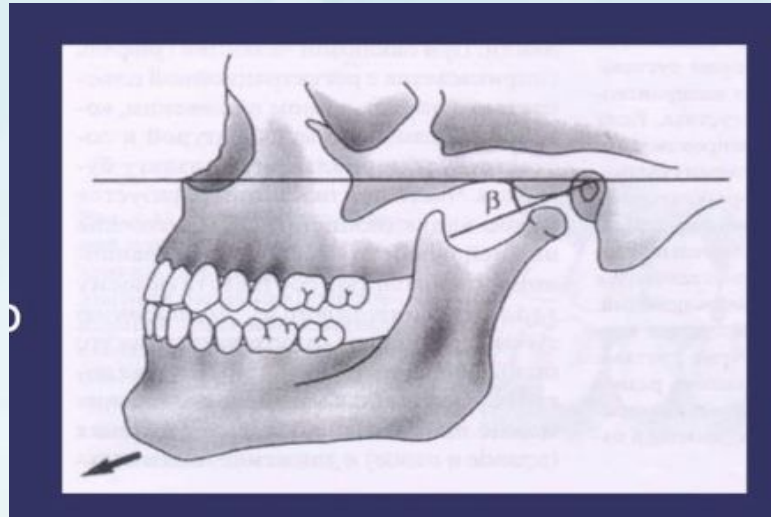


боковая

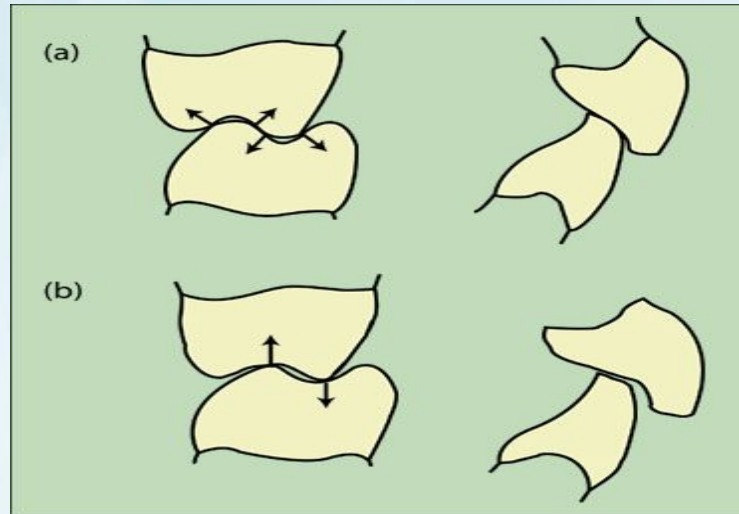


- **Орталық окклюзия**-бұл тіс қатарларының жабылуы, онда аралық байланыстардың максималды саны болады. Төменгі жақтың басы артикулярлы туберкулездің түбінде орналасқан, ал төменгі тіс қатарын жоғарғы жаққа (уақытша, шайнайтын, медиальды пертератальды) байланыстыратын бұлшықеттер бір уақытта біркелкі қысқарады. Осы позициядан төменгі жақтың бүйірлік ығысуы мүмкін.
- Орталық окклюзияда төменгі жақ бас сүйегінде орталық позицияны алады (оның басқа окклюзиялардағы эксцентрілік позицияларынан айырмашылығы).
- Төменгі жақтың орталық позициясы орталық окклюзияда жабық тістермен, ал олар болмаған кезде - төменгі жақтың бүйірлік қозғалысы мүмкін болған кезде артикулярлы фоссаларда артқы артқы позицияны алатын мандибулярлы бастармен анықталады.
- Бұл жағдайда иектің ортаңғы нүктесі мен кесу сызығы сагиттальды жазықтықта, ал беттің төменгі бөлігінің биіктігі қалыпты мөлшерде болады.
- Жоғарғы және төменгі жақ сүйектерінің арақатынасы, соңғысы Орталық позицияда болған кезде, орталық деп те аталады.

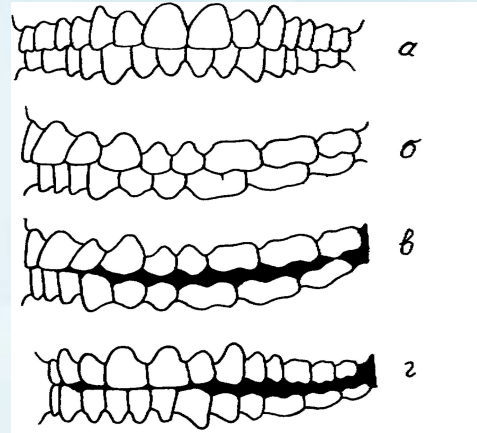
- Передняя окклюзия характеризуется выдвиганием нижней челюсти вперед. Это достигается двусторонним сокращением латеральных крыловидных мышц. При нормальном прикусе средняя линия лица, как при центральной окклюзии, совпадает со средней линией, проходящей между резцами. Головки нижней челюсти при этом смещены вперед и расположены ближе к вершине суставных бугорков.



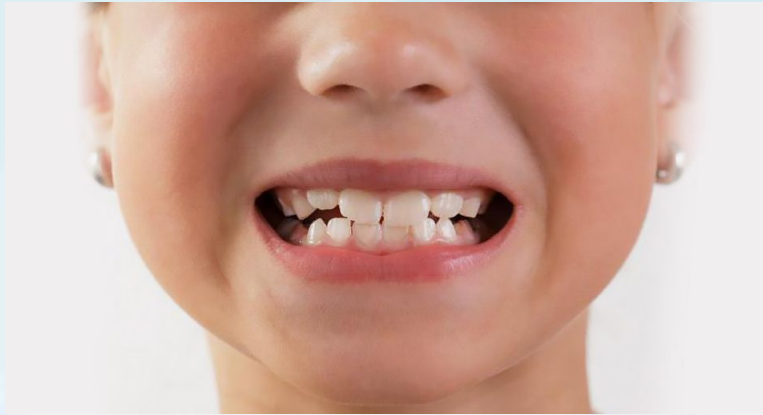- Бүйірлік окклюзия төменгі жақтың оңға (оң жақ бүйірлік окклюзия) немесе солға (сол жақ бүйірлік окклюзия) жылжуымен жүреді. Төменгі жақтың басы аздап бұралып, артикулярлы туберкулездің түбінде қалады, ал қарама-қарсы жағында ол артикулярлы туберкулездің жоғарғы жағына қарай жылжиды. Бүйірлік окклюзия бүйір пертероидты бұлшықеттің біржақты жиырылуымен бірге жүреді, бұл жақтың ығысуына қарама-қарсы.

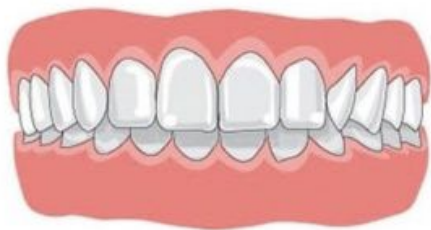

- Артқы окклюзия төменгі жақтың орталық позициядан дорсальды ығысуы кезінде пайда болады. Төменгі жақтың бастары дистальды және жоғары қарай жылжиды, уақытша бұлшықеттердің артқы байламдары кернеулі. Бұл позициядан төменгі жақтың бүйірлік ығысуы мүмкін емес. Төменгі жақты оңға немесе солға жылжыту үшін алдымен оны алға - орталық немесе алдыңғы окклюзияға итеру керек. Артқы окклюзия-бұл сагиттальды шайнау қозғалыстарында төменгі жақтың экстремалды дистальды позициясы.

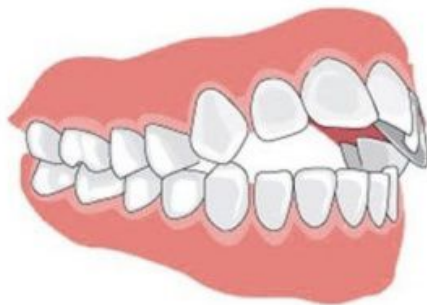

- * Тістеу-тығыз және толық болған кезде тіс қатарларының өзара байланысы жоғарғы және төменгі жақтың тістерін жабу.
- * Уақытша (ауыстырылатын) және тұрақты тістеуді ажыратыңыз, сонымен қатар физиологиялық және патологиялық.

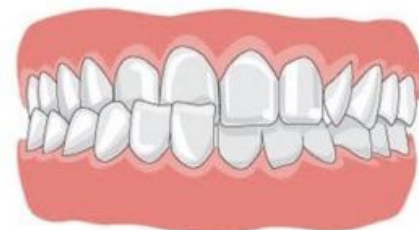



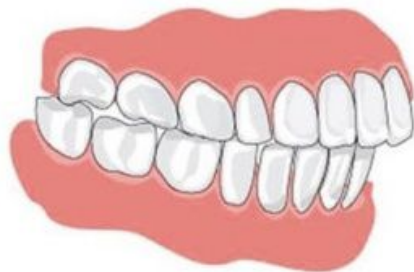Глубокий прикус



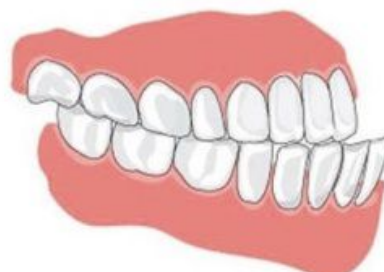Открытый прикус



Перекрестный прикус



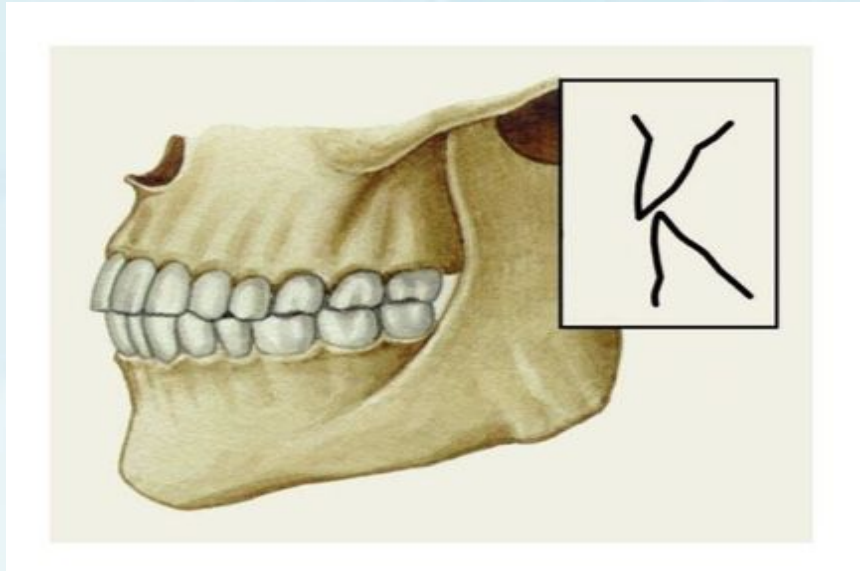
Дистальный прикус



Мезиальный прикус

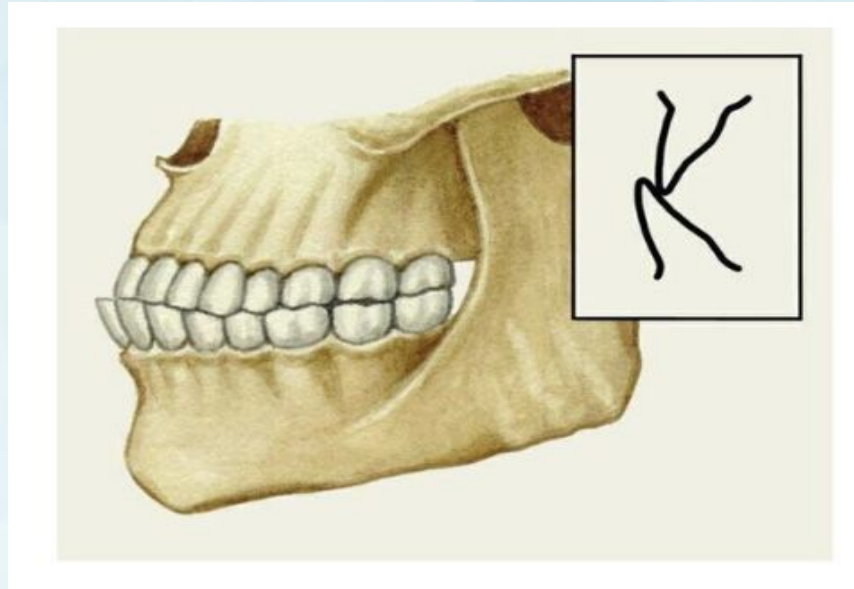
Ортогнатиялық тістем

- * Тістеудің бұл түрі (ортогнатия) болып табылады "эталондық". Ол бұл сипатталады жоғарғы тіс доғасы өзінің бойы төменгі және в қабаттасады алдыңғы кескіштер жоғарғы жақтың төменгі қабаттасады, бірақ жоқ биіктіктің үштен бірінен астамы оның тәждері.



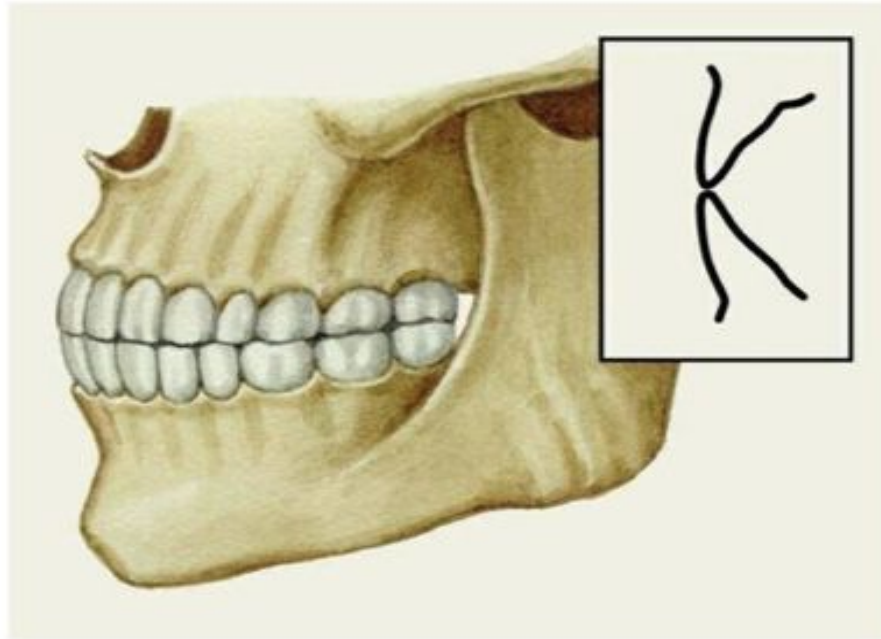
Прогеникалық тістеу.

* Тістеу кезінде онда төменгі жақ сүйегі алға (шамалы) кеңейтілген.



Тікелей тістеу.

* Тікелей тістеу үшін
(ортогендік)
тән-бұл
жоғарғы инсекторлар
жақ емес
қабаттасады
төменгі инсекторлар, а
байланысады арасындағы
өзімен кесетін
шеттермен.



Бипрогнатикалық тістеу

* Кезінде

бипрогнатикалық

прикусе жоғарғы және

төменгі кескіштер

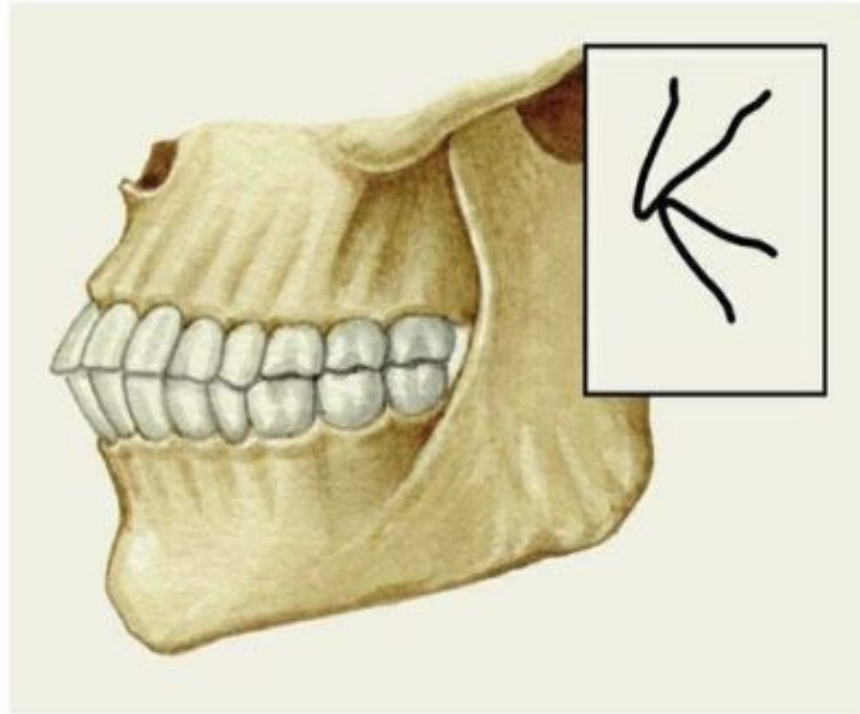
жағына қарай еңкейтілген

ауыздың кіреберісі, бірақ

олардың арасында сақталған

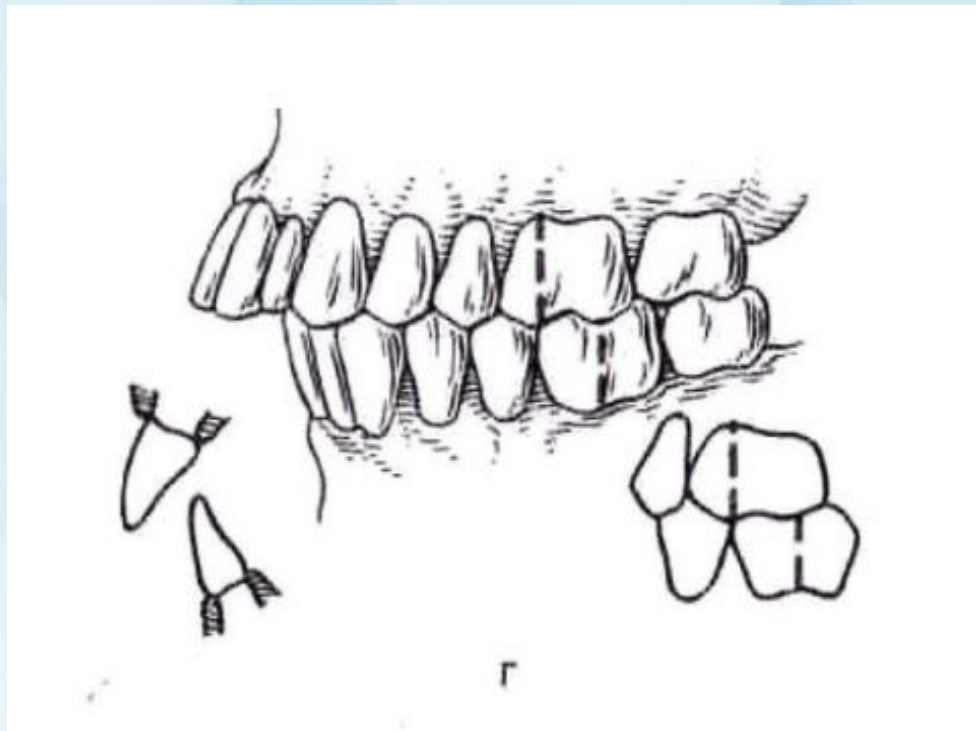
кесу-туберкулез

контакт.

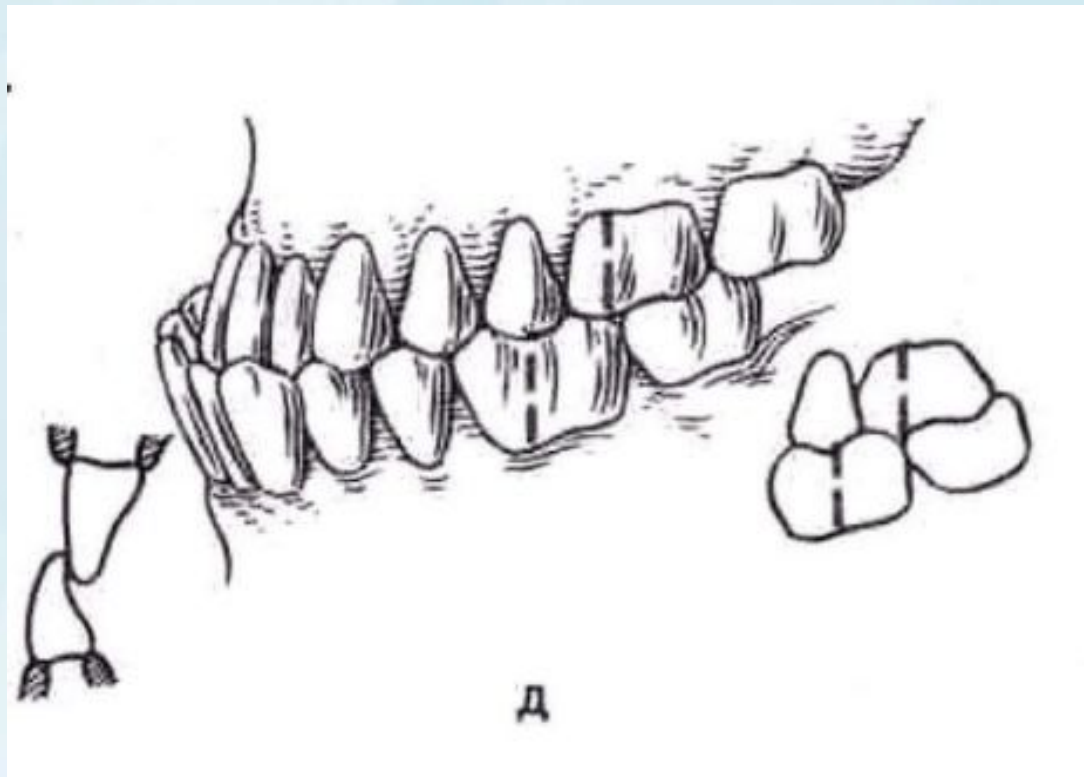


Дұрыс емес тістеудің келесі түрлері бар:

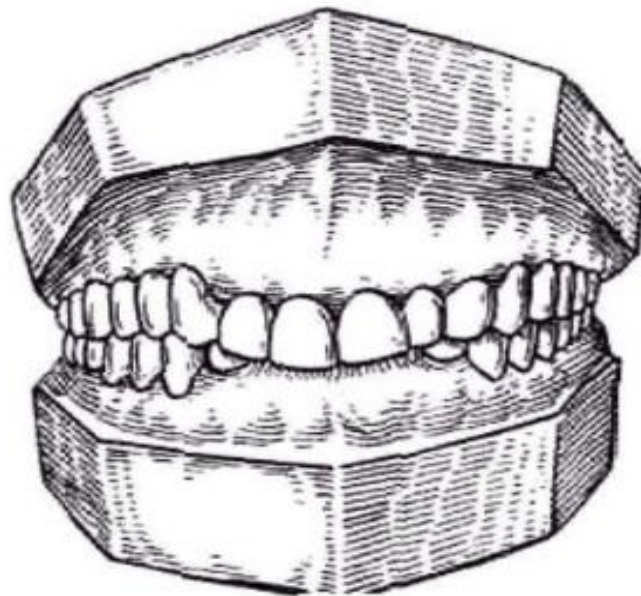
* Дистальды
тістеу: ескерту
тін шамадан тыс
жоғарғы даму
жақ немесе
дамымау
төменгі жақ.



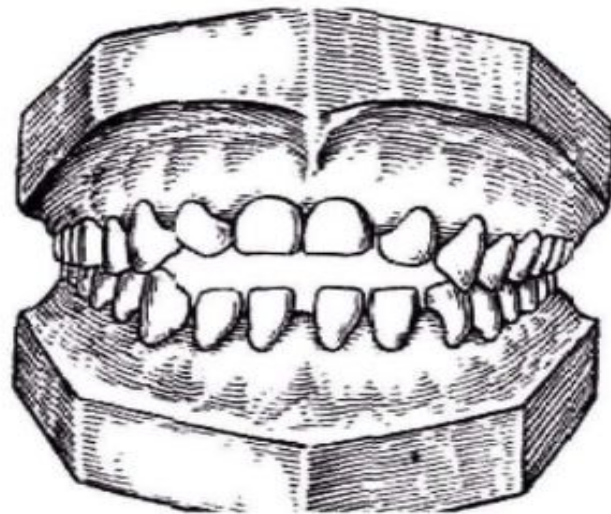
Мезиаль
тістеу: төменгі
жақ алға қарай
жылжиды.



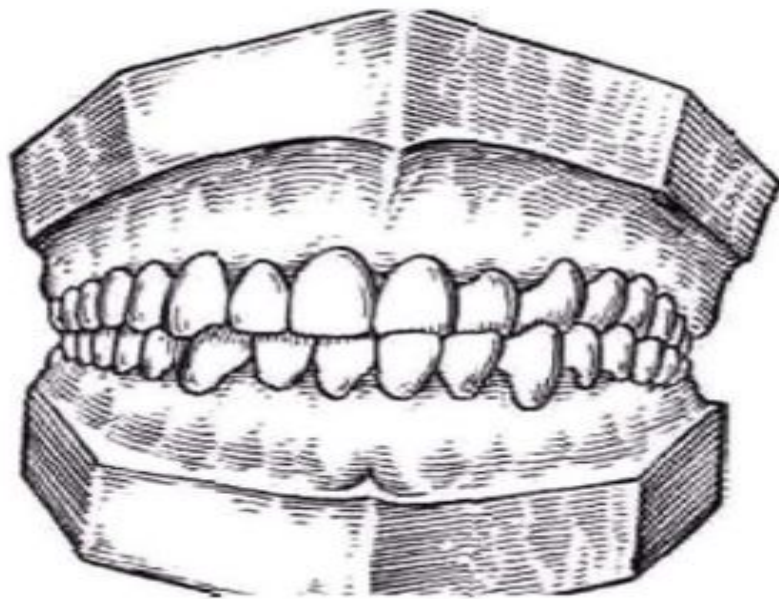
Терең тістеу:
Бұл жағдайда
жоғарғы тістер
Төменгі тістердің
тәждік бөлігінің
жартысынан
көп бөлігін
жабады.



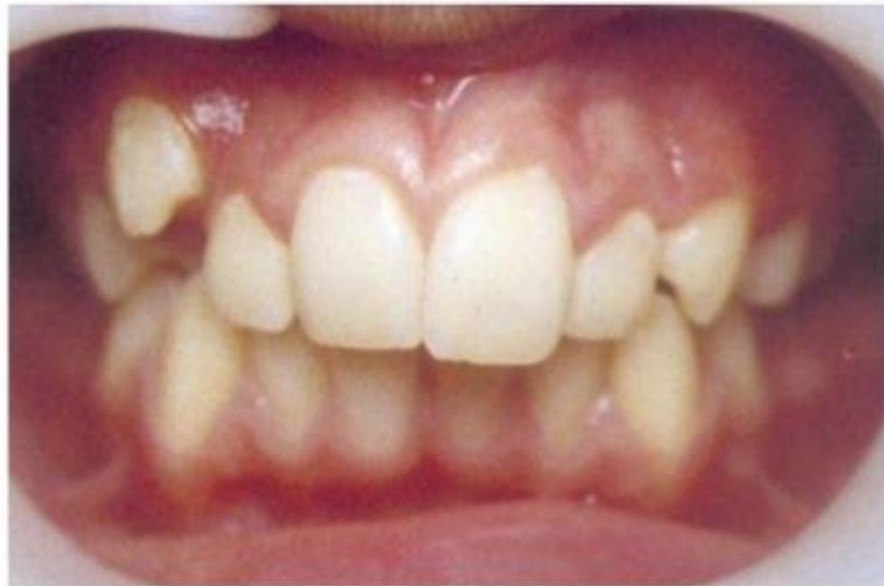Ашық тістеу:
кезінде жоғарғы және төменгі
жақтағы көпшілік
тістердің
Бір бірімен түйіспеуі



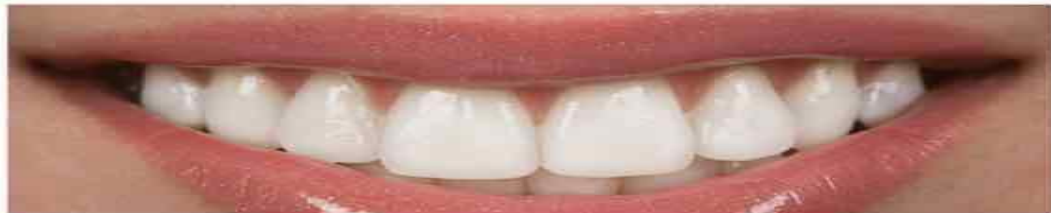Айқас тістеу:
бір тіс
қатарларының
бір жақты
дамымауы (жоғарғы
немесе төменгі).



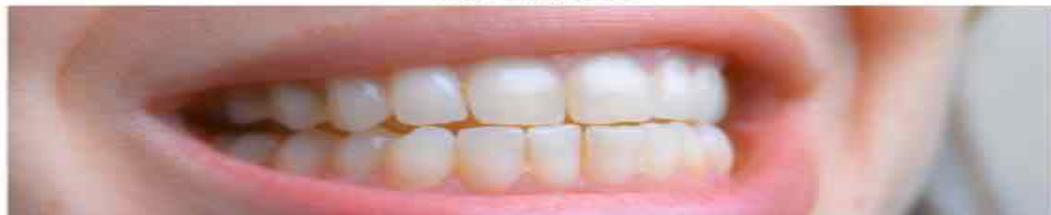- Дистоция:
Тіс қатарындағы
тістердің
өз қатарында
орналаспауы



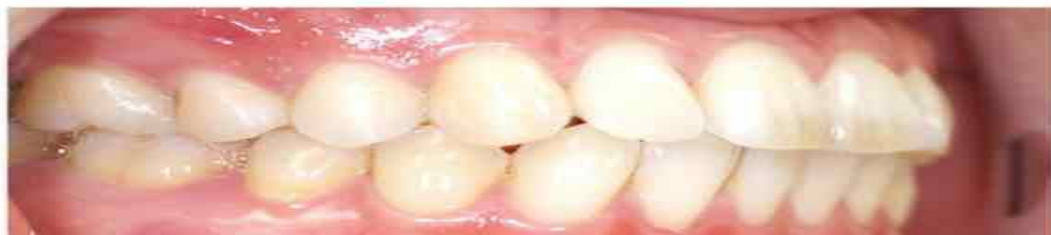ОРТОГНАТИЧЕСКИЙ



ПРЯМОЙ



БИПРОГНАТИЧЕСКИЙ



ПРОГЕНИЧЕСКИЙ

