Бронхоэктатическая болезнь

Подготовила:
Студентка ГАУ АО ПОО
3 курса,
301 группы,
Стасюк Вероника

- Бронхоэктатическая болезнь - это приобретенное заболевание с нагноительным процессом в необратимо измененных и функционально наполненных бронхах

Классификация:

По форме: цилиндрические, мешотчатые, веретенообразные и смешанные;

По локализации: односторонние и двусторонние;

По этиологии: врожденные и приобретенные

Виды бронхоэктазов по форме расширения бронхов (схема)

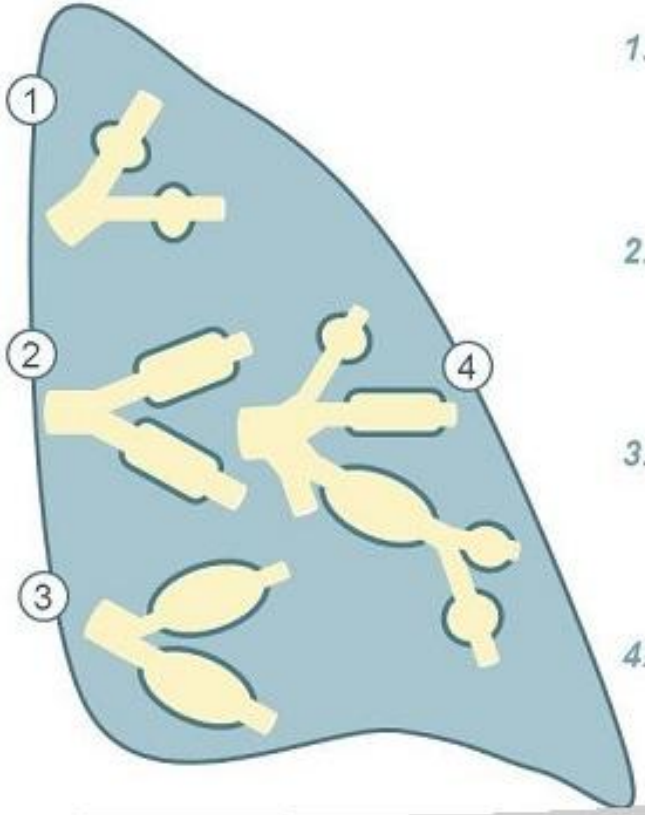

1. ***Мешотчатые бронхоэктазы***
   расширение бронха на небольшом протяжении
2. ***Цилиндрические бронхоэктазы***
   расширение бронха на значительном протяжении
3. ***Веретенообразные бронхоэктазы***
   значительное расширение бронха на всём протяжении
4. ***Смешанные бронхоэктазы***

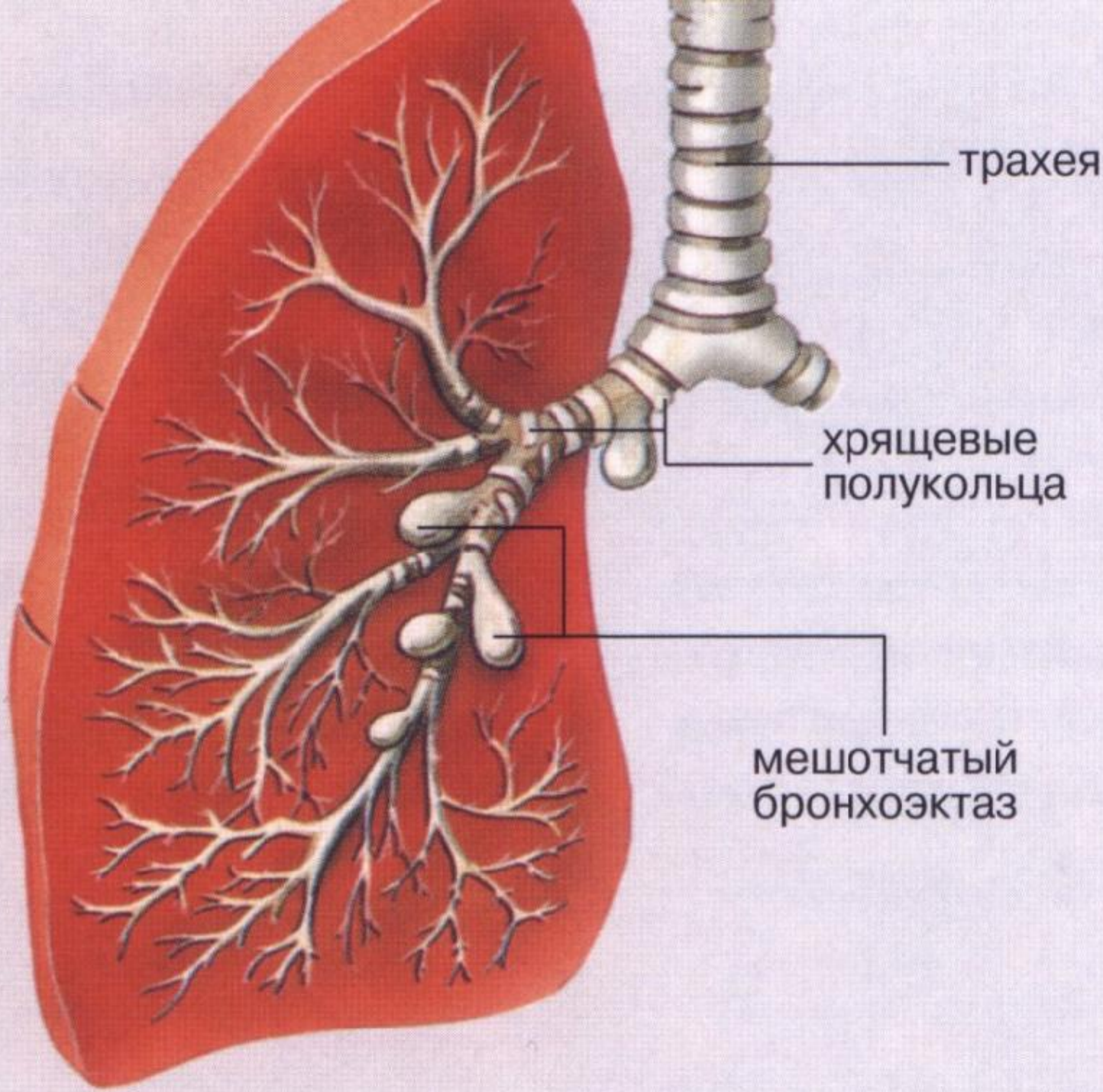
трахея
хрящевые
полукольца
мешотчатый
бронхоэктаз

Рис. Бронхограммы: а — в норме (дана для сравнения); **б** — при мешотчатых бронхоэктазах.



1 2 3

БРОНХОЭКТАЗЫ

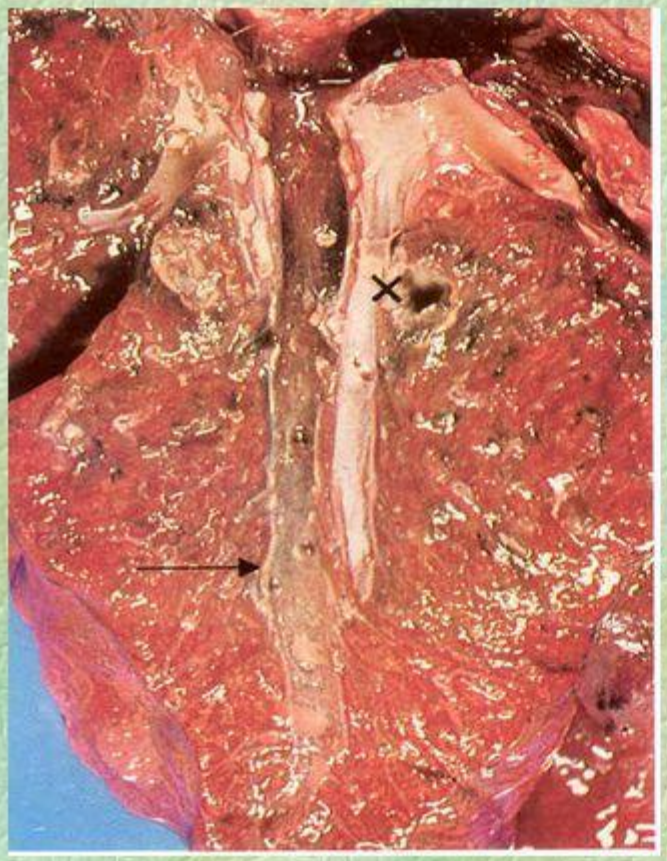

цилиндрические

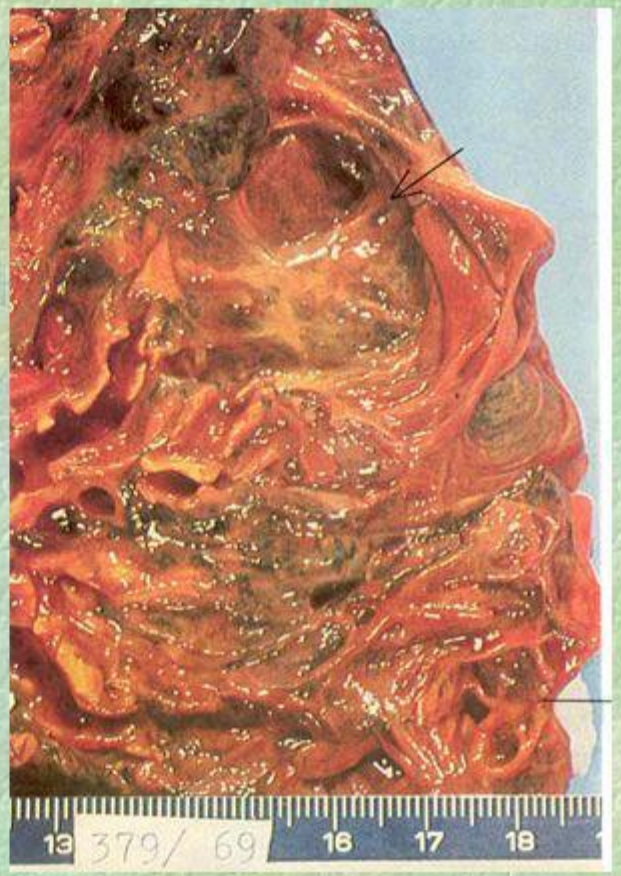

мешотчатые

MyShared

Этиология

Основной причиной являются врожденные и приобретенные нарушения в стенках бронхов.

Факторы риска

1) Перенесенные в детстве заболевания (пневмония, грипп, коклюш, корь);
2) Инфекционные агенты (роль спускового механизма): клебсиелла, синегнойная палочка, стрептококк)

Клиника (симптомы/жалобы)

1) Кашель, наиболее выраженный утром;
2) Мокрота слизисто-гнойного характера в количестве 0,5-1 л.;
3) Часто встречается кровохарканье;
4) Тупые боли в грудной клетке (на вдохе); боли в мышцах спины;
5) Головная боль, повышение температуры;
6) Общие симптомы;

Объективное обследование.

- Осмотр: кожа землянистого цвета, лицо одутловатое, наблюдается общее истощение, ногти в виде «часовых стекол», пальцы «барабанных палочек»
- Перкуссия: На фоне легочного определяется коробочный, местами притупленный звук;
- Аускультация: в период обострения массу сухих звучных крупно- и средне- пузырчатых влажных хрипов, зачастую трескучего характера.

Диагностика

- Клинический анализ крови: Лейкоцитоз, ускорение СОЭ, эозинофилия;
- Биохимия крови: фибриноген;
- Анализ мокроты: слизисто-гнойного характера, обильная, лейкоциты, микробная флора, эозинофилы;
- Бронхография: заполнены рентгеноконтрастным веществом, расширены;
- Бронхоскопия: выявляется локальный гнойный эндобронхит;

Осложнения

- Эмфизема легких;
- ДН;
- Хроническое легочное сердце;
- Амилоидоз паренхиматозных органов;
- Хроническая железодефицитная анемия

Лечение

Выделяют консервативное лечение и радикальное.

Радикальное лечение – удаление пораженного участка легкого (противопоказано при двустороннем диффузном поражении и выраженной СН)

Консервативное лечение

1. На ранних стадиях рекомендуют физиотерапию и санаторно-курортное лечение.
2. Дыхательная гимнастика, умеренные физ. нагрузки, отказ от алкоголя/курения;
3. Проведение дренажа бронхов.

ОПТИМАЛЬНЫЕ ПОЛОЖЕНИЯ ДЛЯ СТИМУЛЯЦИИ ДРЕНАЖНОЙ ФУНКЦИИ КАЖДОГО ИЗ СЕГМЕНТОВ ЛЕГКОГО (обозначены цифрами)

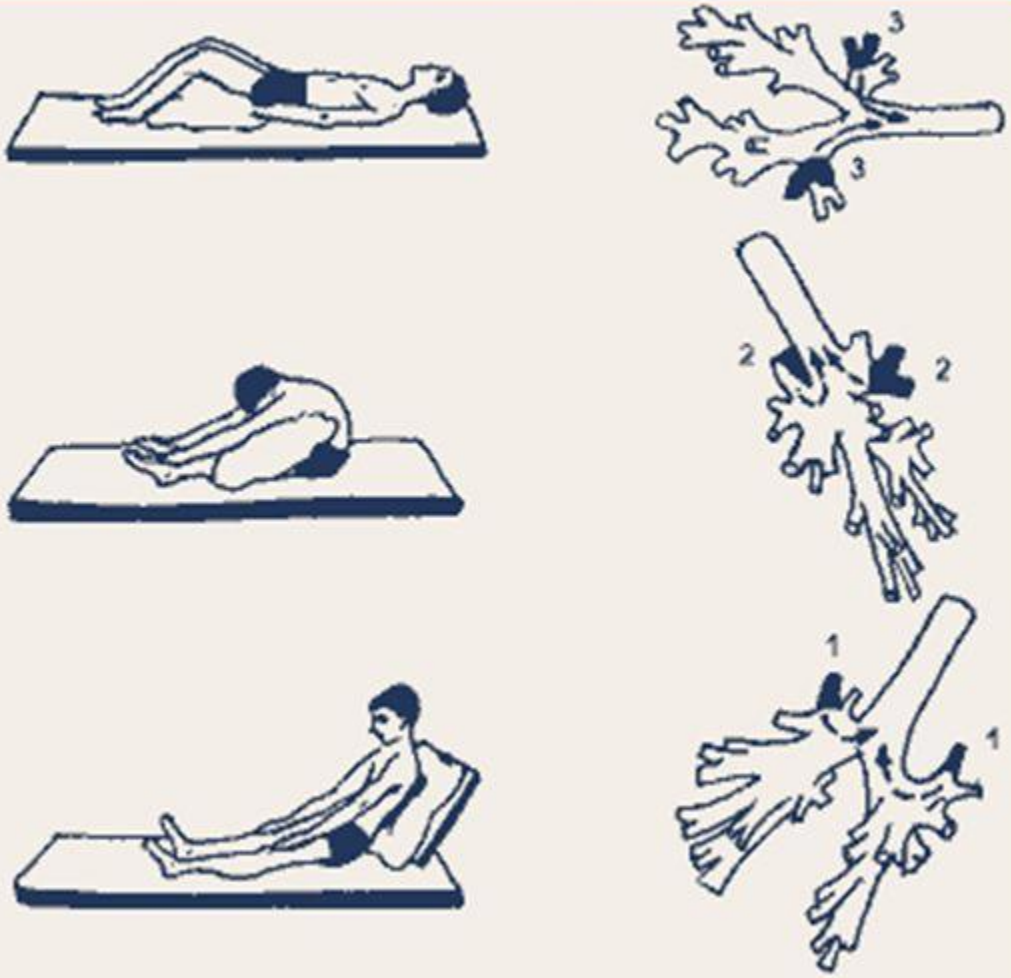

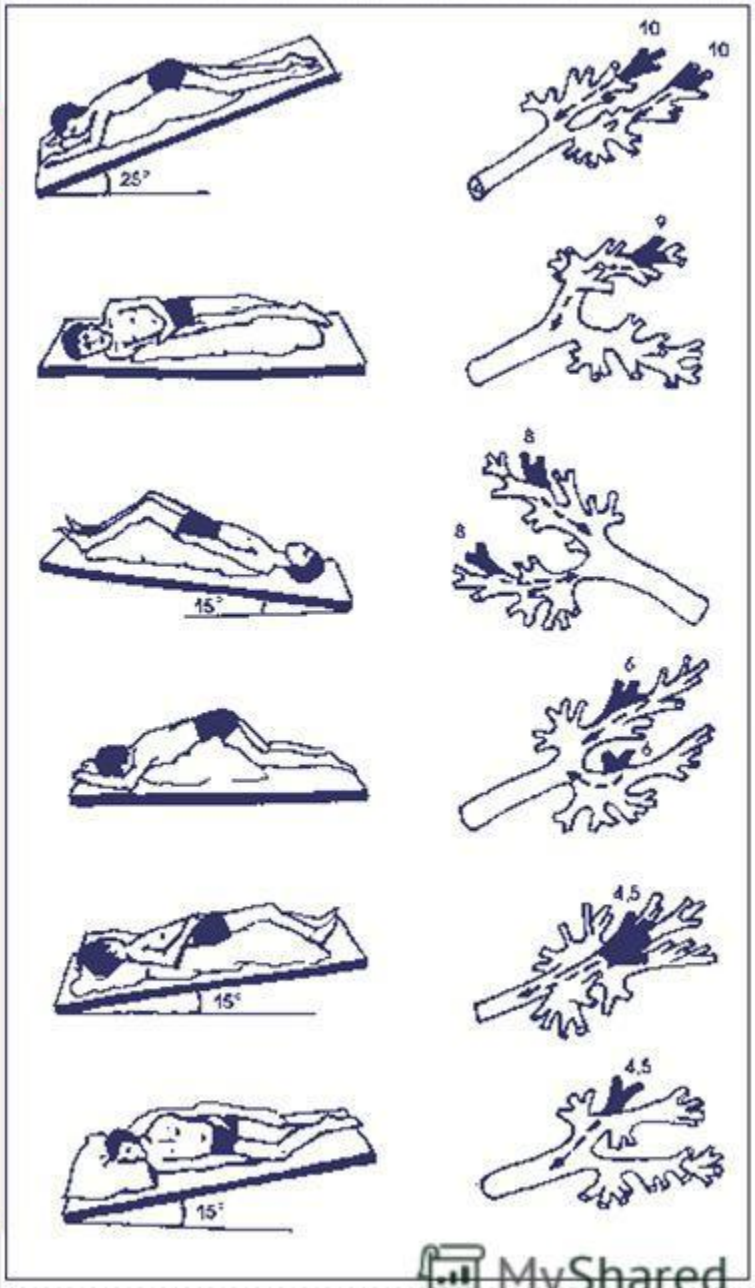

MyShared

Дренаж бронхов

1. Пассивный метод: постуральный дренаж и применение отхаркивающих средств; проводится в строгом соответствии с локализацией бронхоэктаз.
2. Активный метод: лечебная бронхоскопия – т. е. отмывание и удаление гнойного содержимого из бронхов; сопровождается введением антибиотиков и отхаркивающих средств. После бронхоскопии назначают полноценную диету, богатую белком, жиром и витаминами; анаболические гормоны (в больших дозах), витамины группы В, адаптогены.

Профилактика

1. Своевременное выявление и адекватное лечение заболеваний дыхательных путей;
2. Избегание загазованности, запыленности кружающей среды, проф. вредностей, переохлаждений и высокой влажности;
3. Закаливание; повышение иммунной защиты;
4. Борьба с курением.

Спасибо за внимание!

- Источник: учебник Э. В. Смолевой «Сестринское дело в терапии с курсом первичной медицинской помощи», изд.15