
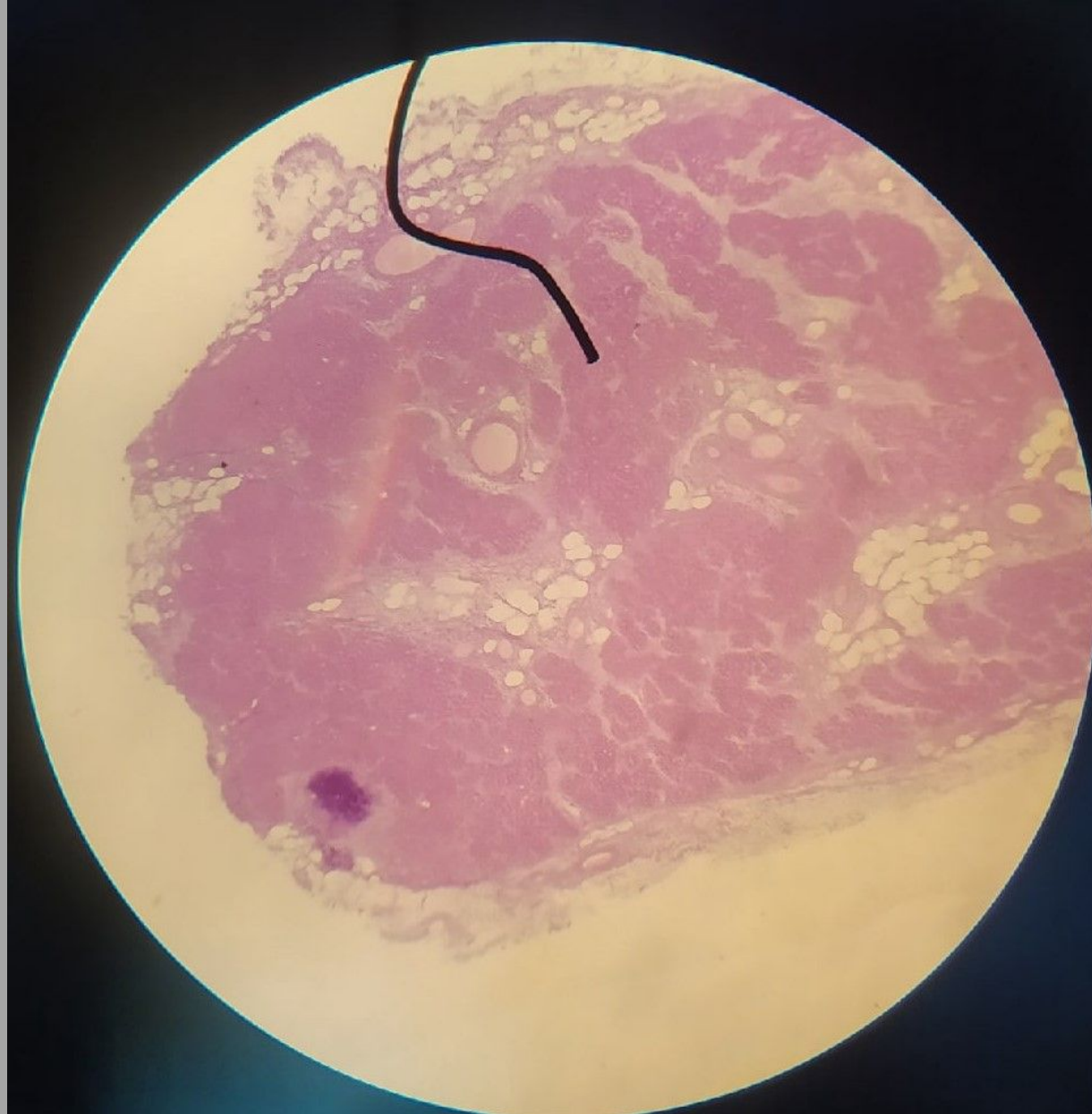


Паращитовидная железа, сразу ассоциация – МЕТАБОЛИЗМ КАЛЬЦИЯ



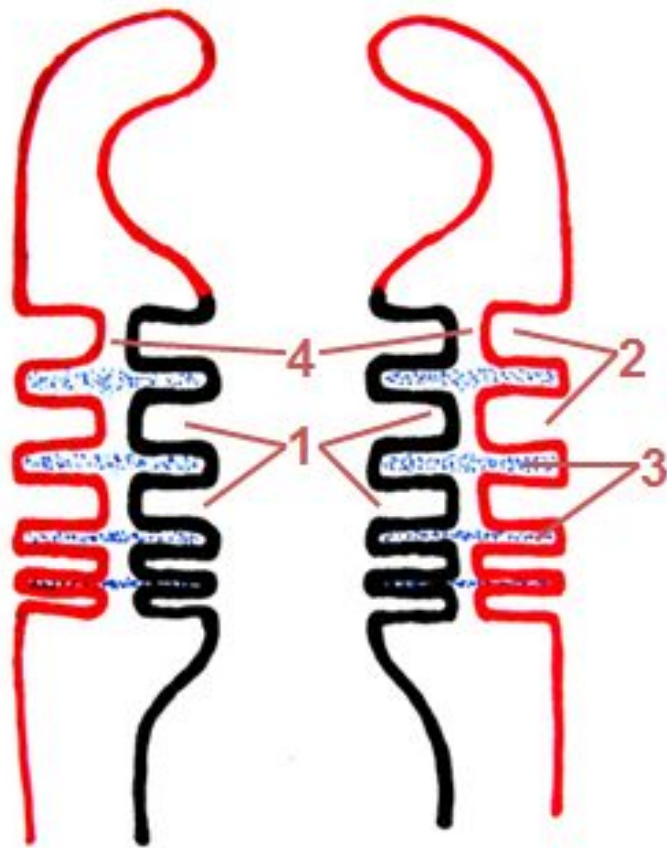


Общие признаки, характерные для эндокринных желез



- 1. Это паренхиматозные органы
- 2. Вырабатывают гормоны
- 3. Железы внутренней секреции
- 4. Гормоны выделяются в кровь
- 5. Характерны синусоидные капилляры
гЭПС, КГ, секреторные гранулы для пептидных гормонов, глЭПС, митохондрии для стероидных
- 6. Клетки имеют развитый синтетический и секреторный аппараты

Жаберный аппарат



- 1- жаберные карманы
- 2- жаберные щели
- 3- жаберные дуги
- 4- жаберные мембраны

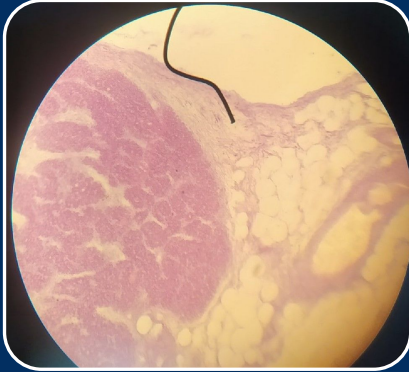Компоненты стромы и сосуды развиваются из мигрировавших сюда клеток мезодермы

Парацитарная железа развивается из эпителия жаберных дуг, но лучше, чтобы понять принципы, начать сначала.

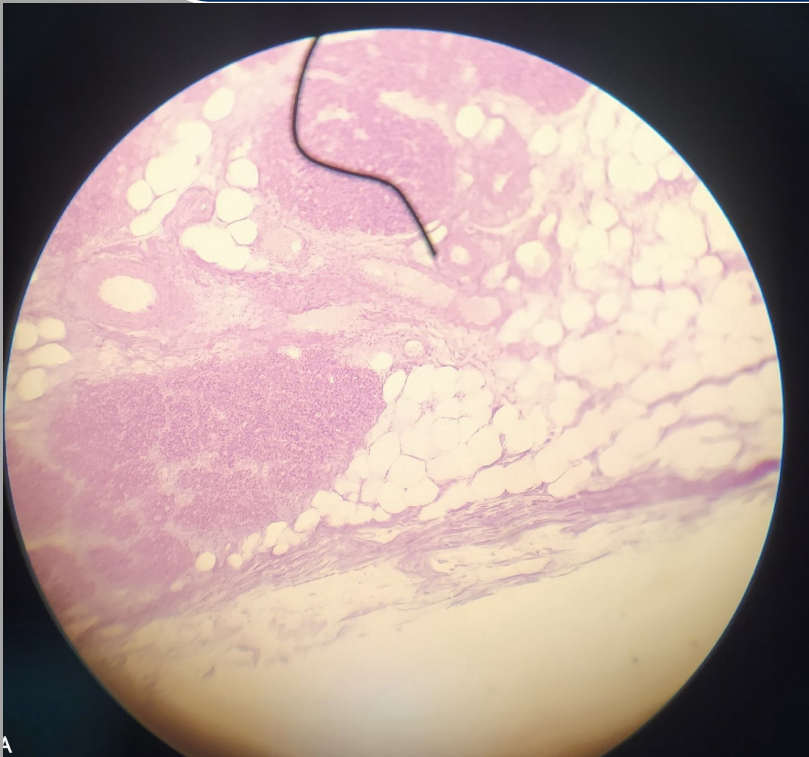Жаберные дуги представляют собой выросты глоточной части первичной кишки, первичная кишка- основное, что образуется из энтодермы, и сразу чтобы облегчить жизни, все виды эпителия, произошедшие из энтодермы- **ОДНОСЛОЙНЫЕ**

Из 3 и 4 пары дуг образуются эпителиальные утолщения, в дальнейшем эти утолщения присоединяются к щитовидной железе, и уже происходит дифференцировка эпителиоцитов в **эндокринные эпителиоциты**, то есть по сути главные клетки этой железы- паратиноциты представляют собой **дифференцированный эпителий энтодермы**. Отсюда еще один принцип, что эндокринные клетки нашего организма это производные энтодермального эпителия, за исключением наверно нейроэндокриноцитов гипоталамуса и мозгового вещества почек

Строма

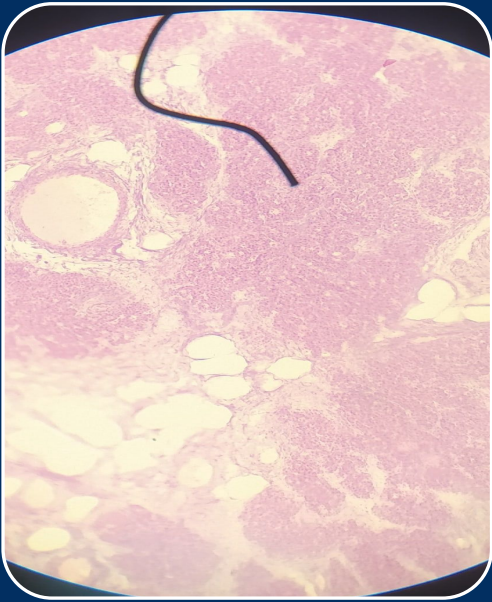


- Соединительно тканная капсусула из ПНСТ, с большим количеством адипоцитов(которые на препарате не окрашиваются, так как содержимое при изготовлении среза из них вытекло). Можно сказать что у этого органа есть своя жировая капсула. Всегда можно найти сосуды.
- От стромы отходят прослойки РВСТ



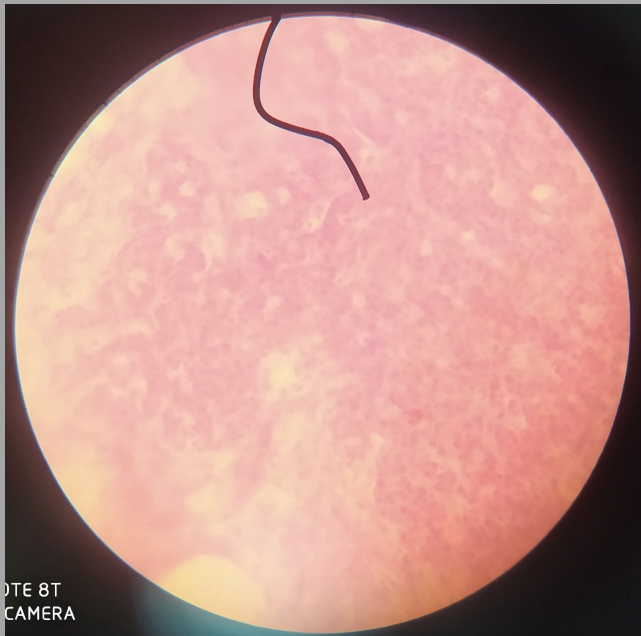Видно не очень хорошо, но стрелка направлена на сосудитый пучок, по выраженный мышечной стенке можно сделать вывод, что круглая это **артерия**, а та, по которой срез прошел продольно с более тонкой оболочкой- **вена**, внутри этих сосудов видно окрашенные форменные элементы

Паренхима

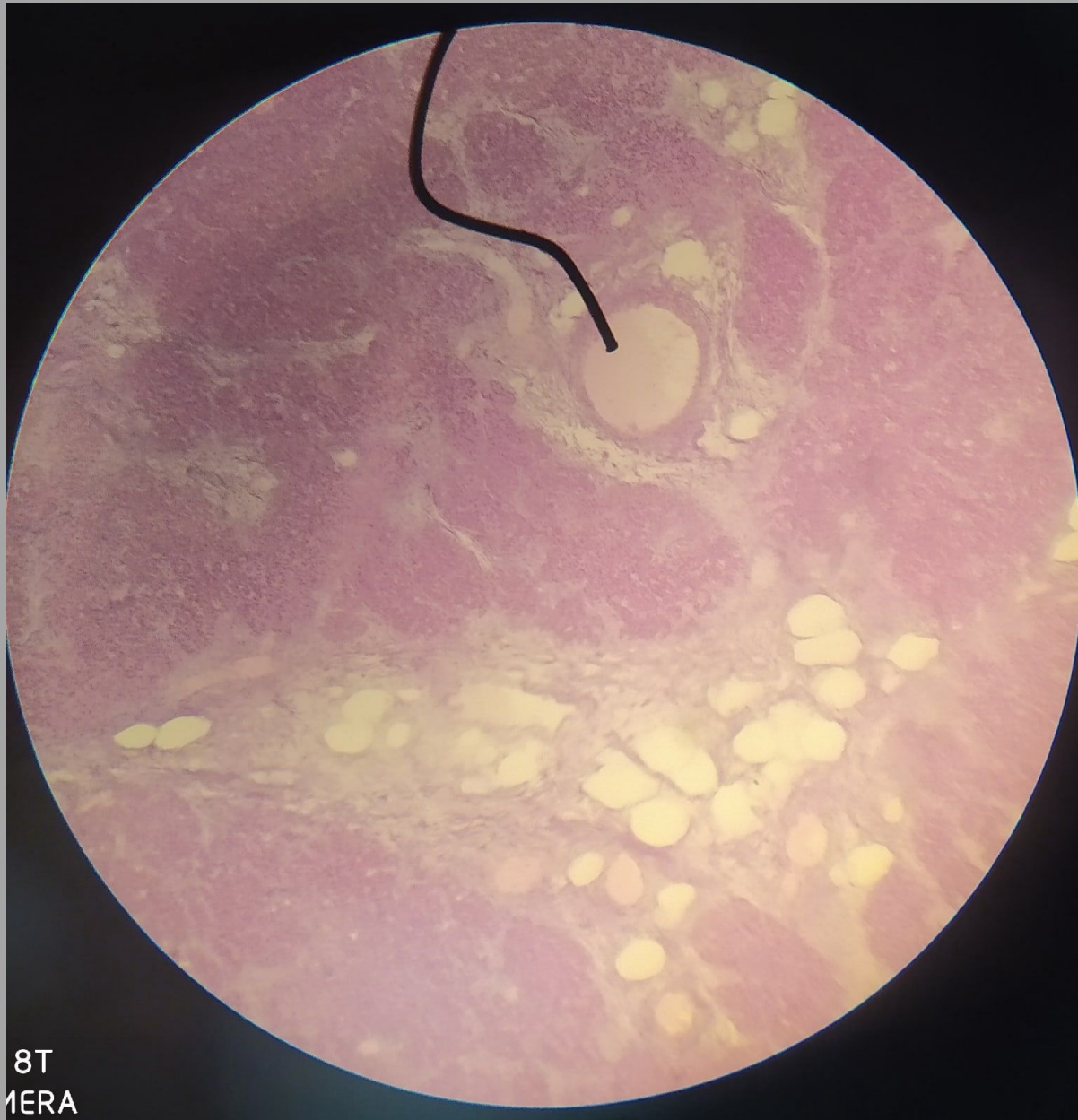

Эпителиальные эндокринные клетки в организованы в тяжы -эпителиальные трабекулы, которые разделены прослойками РВСТ Клетки получили свое специфическое название- **паратиноциты**, а их главный гормон - паратгормон

- Они делятся на главные (светлые неактивные и темный активые)- окрашены базофильно и представляют большинство и оксифильные неактивные паратиноциты. Базофилия обусловлена наличием белоксинтезирующего аппарата-рибосомы, грЭПС, характерного для всех эндокриноцитов, которые синтезируют гормоны белковой природы.
- Оксифильные паратиноциты-значительно крупнее, но их меньше, считается что это стареющие формы главных клеток



Лучшее качество, что можно сделать на нашем микроскопе, напоминают экзокринные ацинусы Поджелудочной, но по внешним признакам препараты легко отличаются



Вот еще образования в паренхиме, которые можно выделить, видно артерию и скопления жировой ткани в виде бесцветных капель, нельзя забывать про синусоидные капилляры - отличительный признак эндокринных желез, но на препарате их не увидеть

