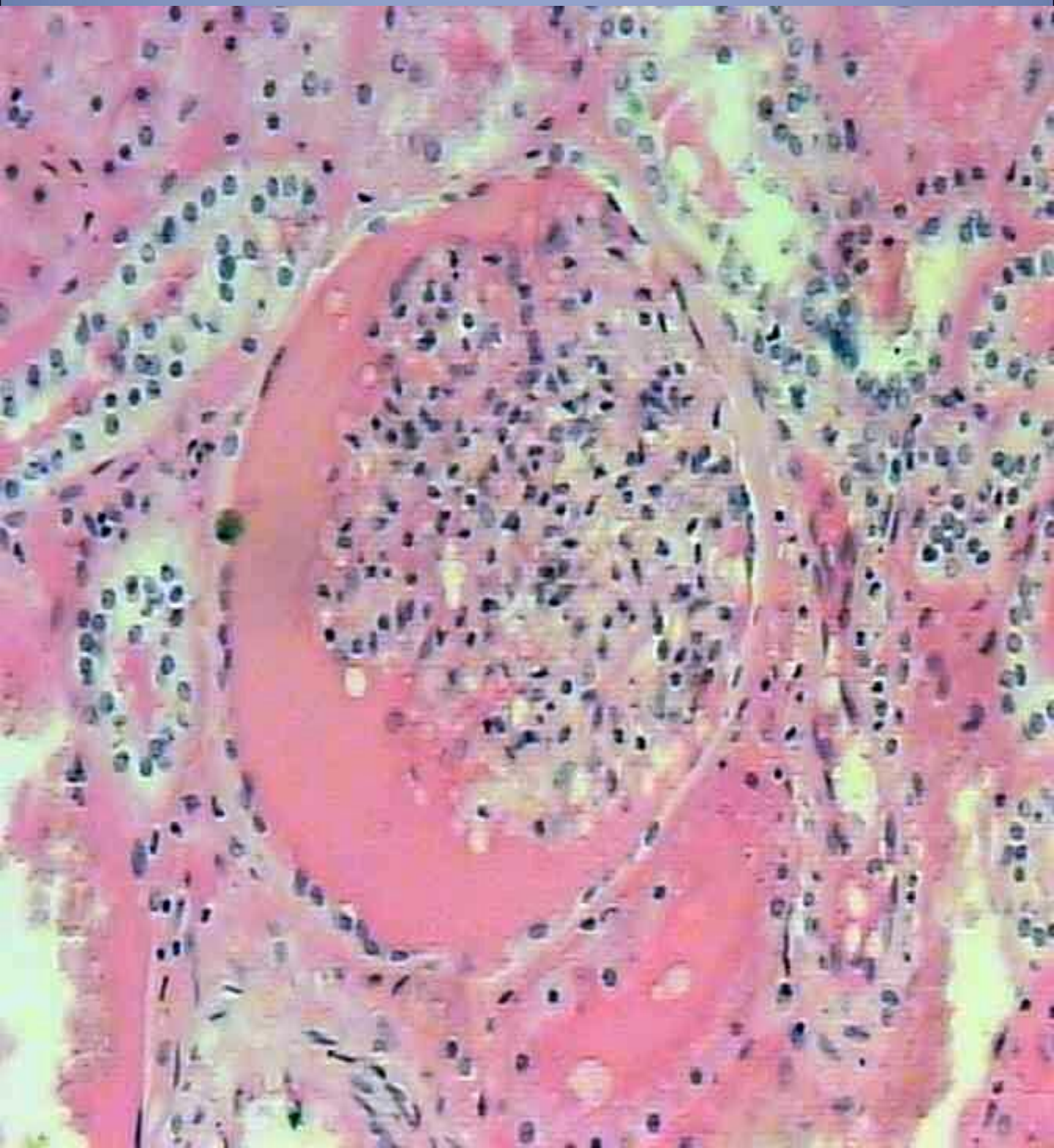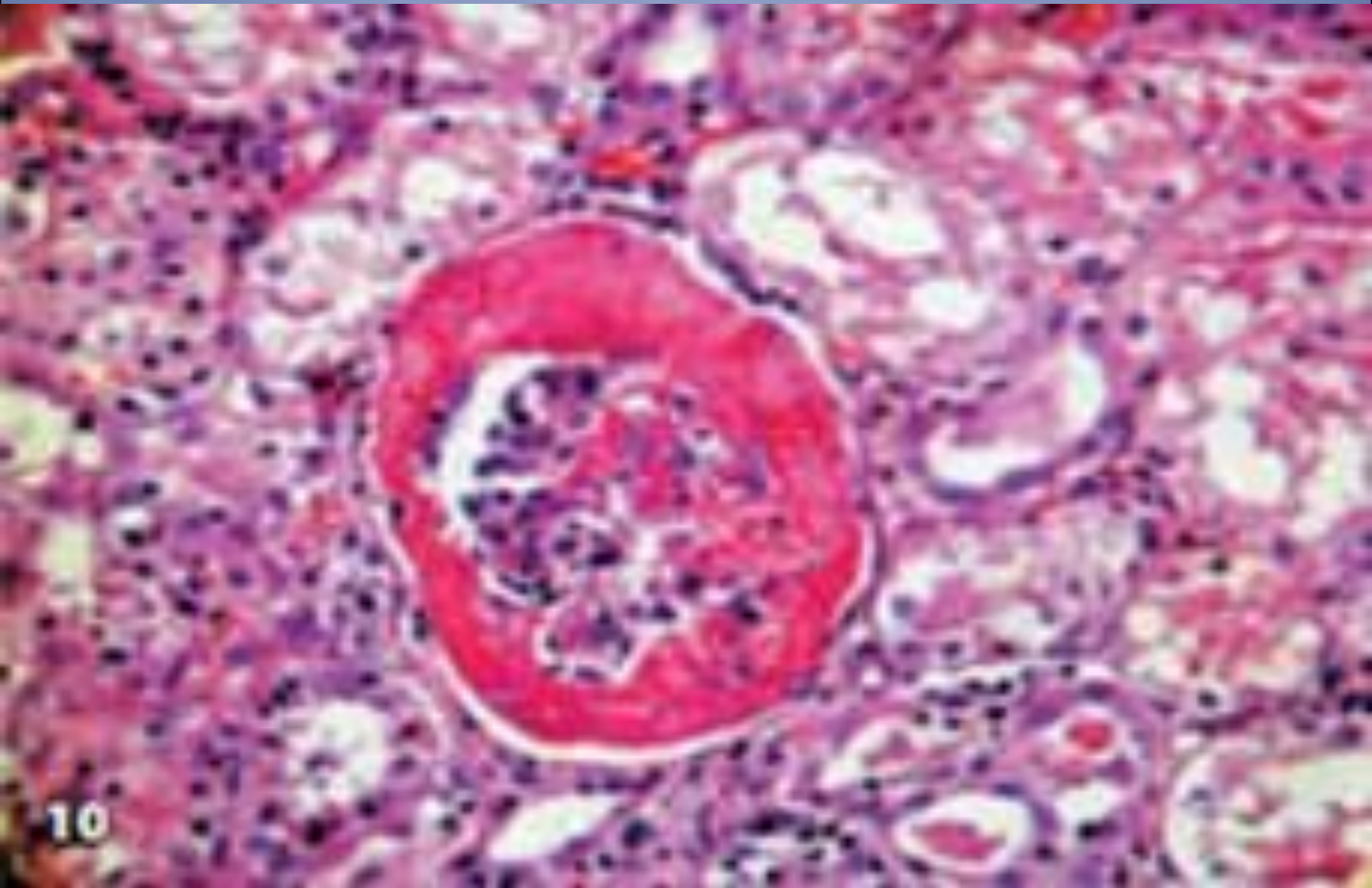


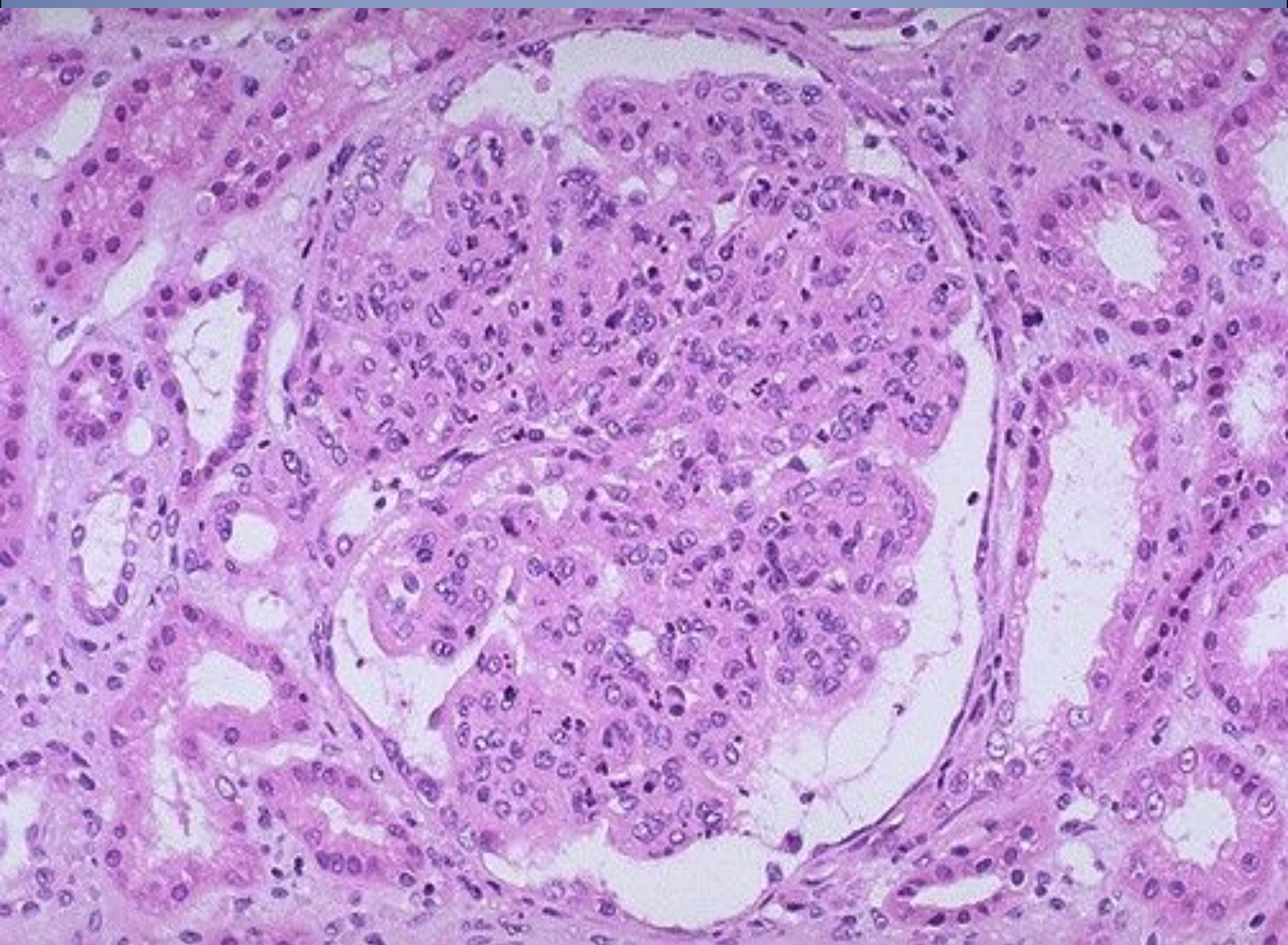
Острый гломерулонефрит



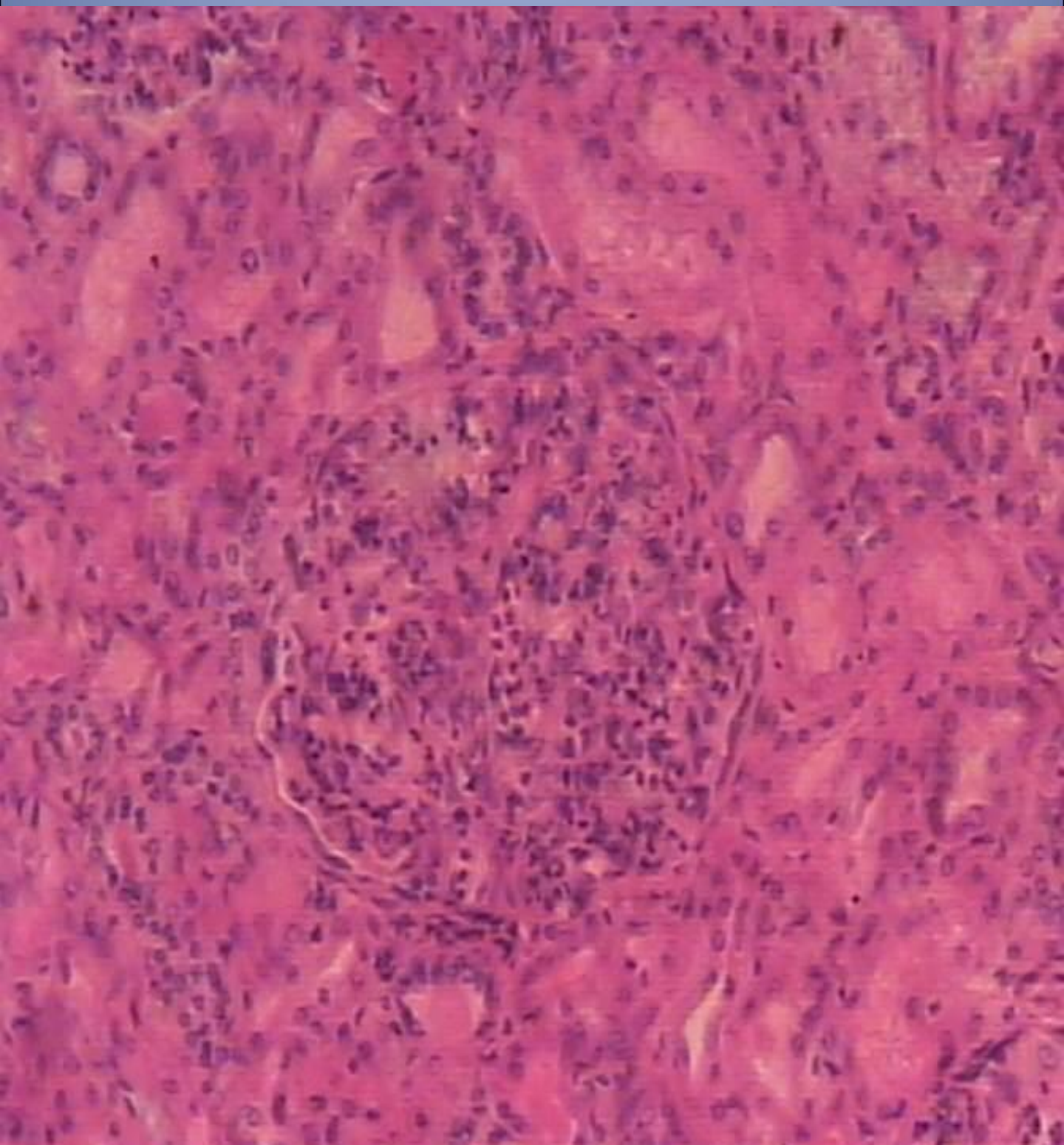
Острый гломерулонефрит.
Экстракапиллярное
геморрагическое воспаление



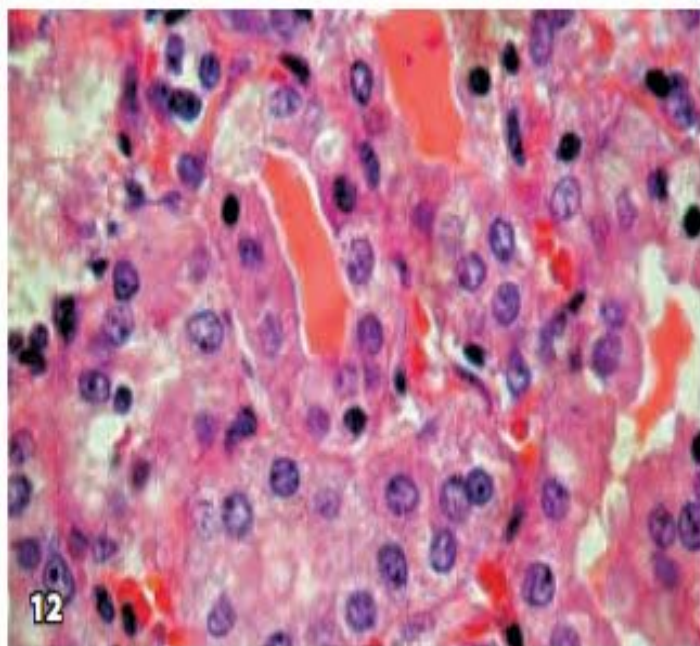
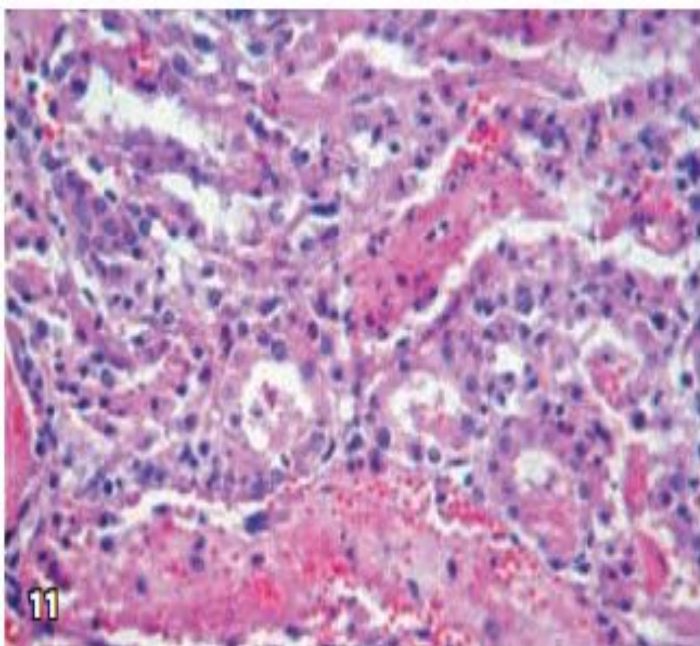
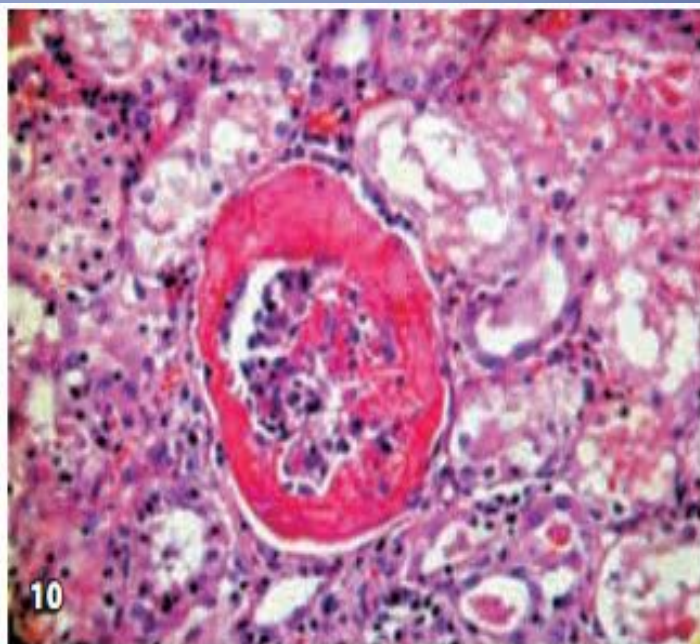
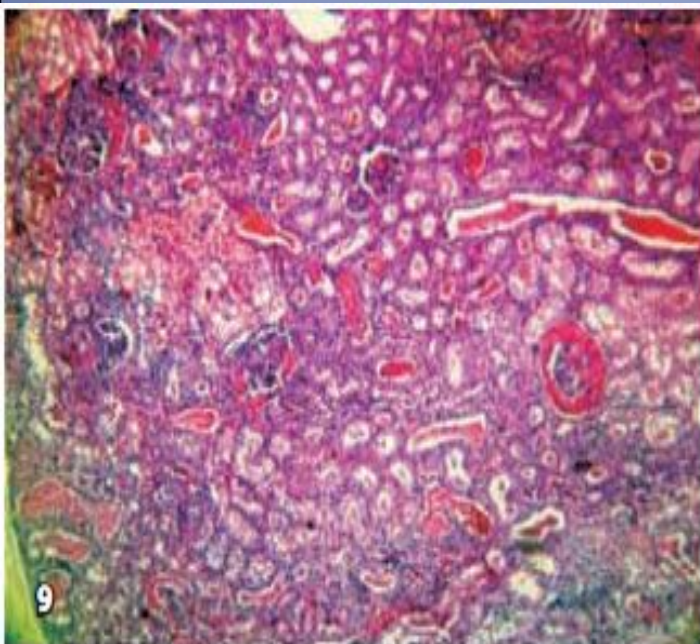
Острый пролиферативный гломерулонефрит



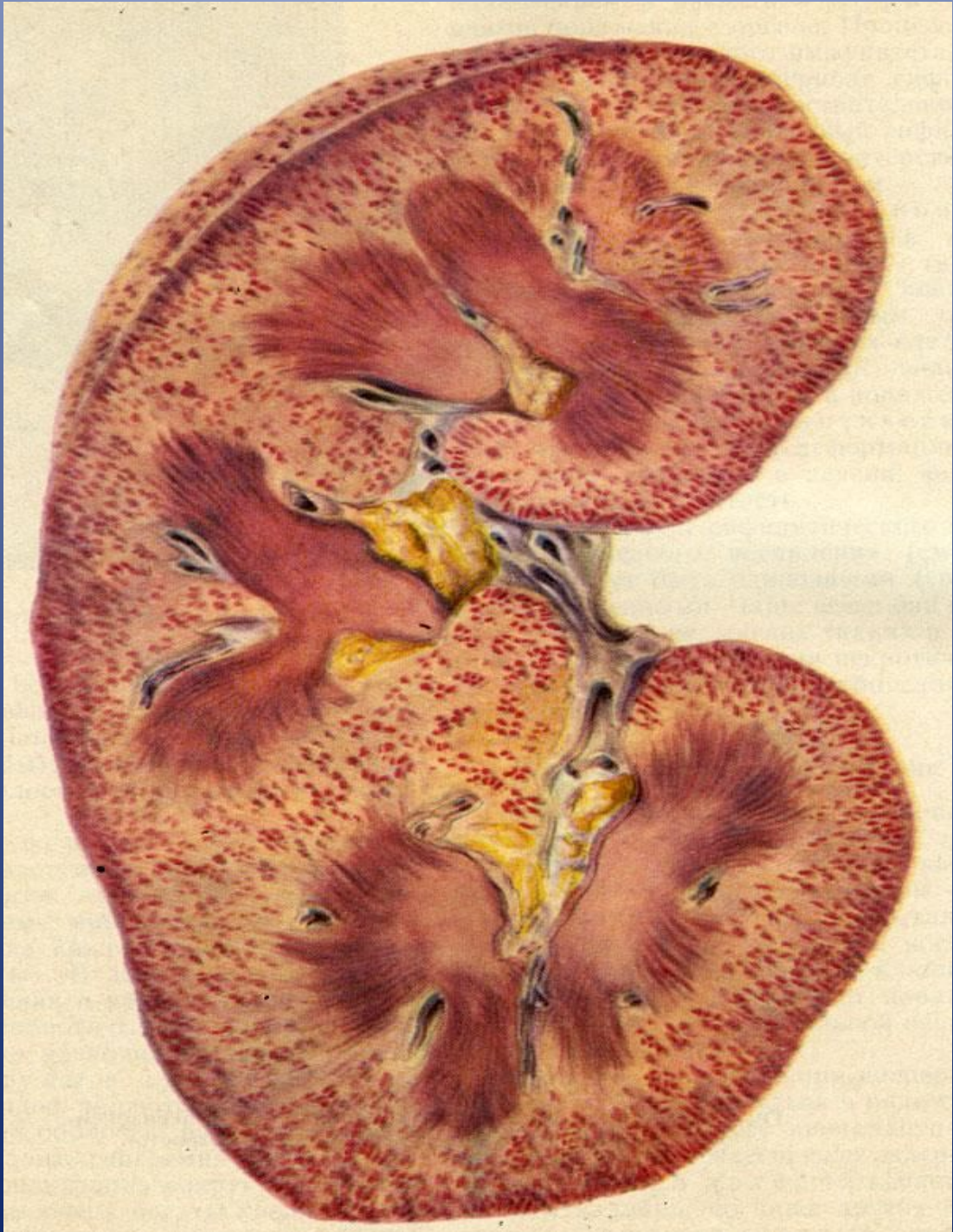
Острый продуктивный интракапиллярный гломерулонефрит



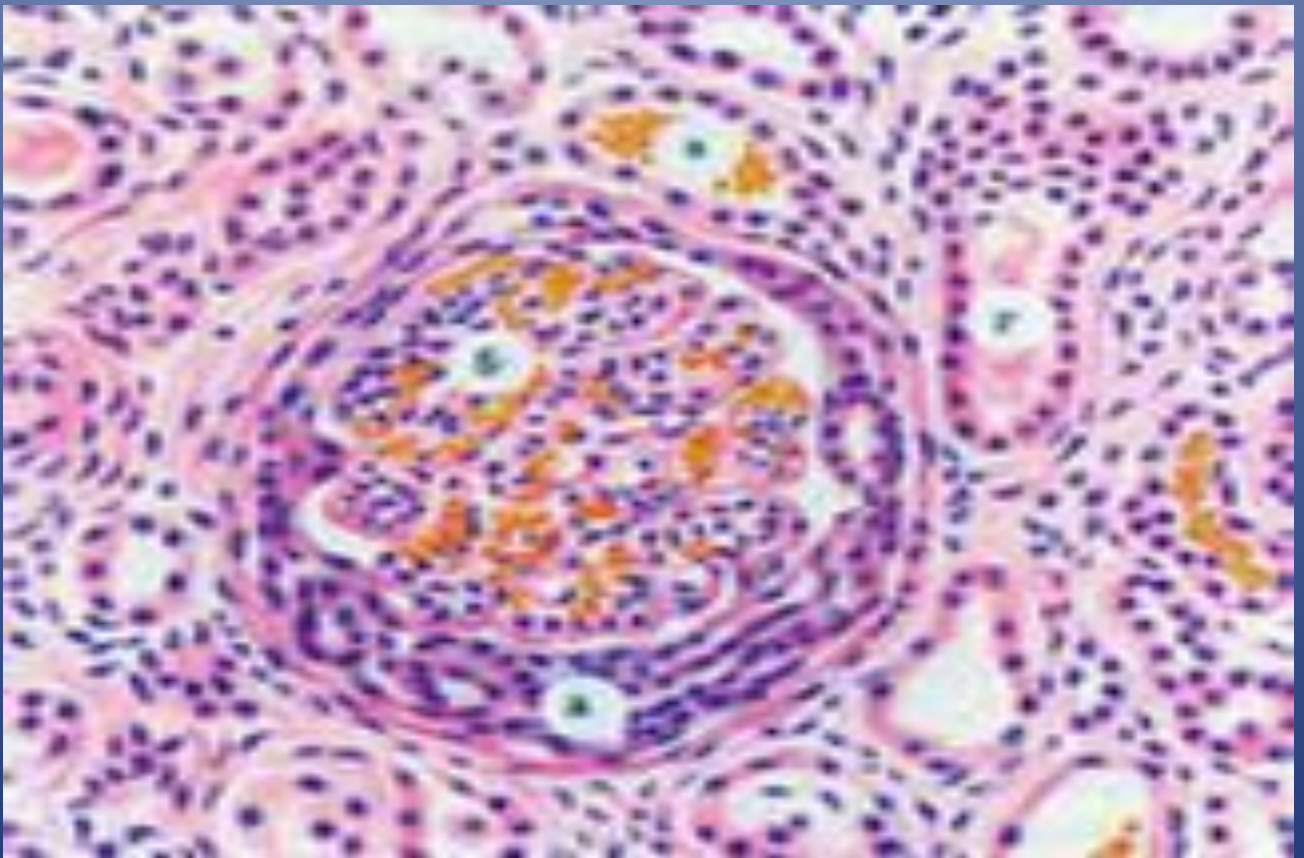
Острый гломерулонефрит, изменения в клубочках и канальцах



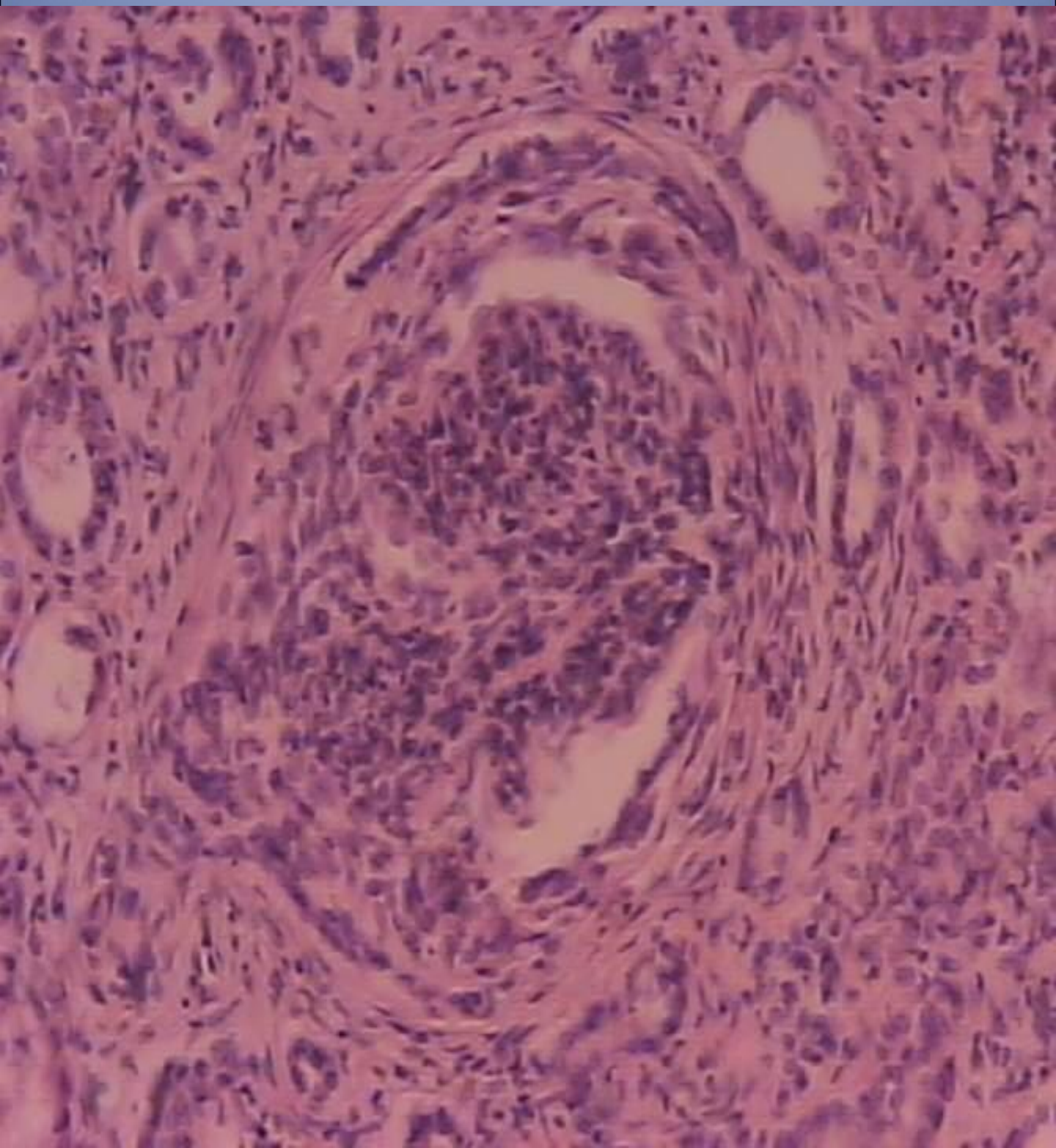
Подострый гломерулонефрит



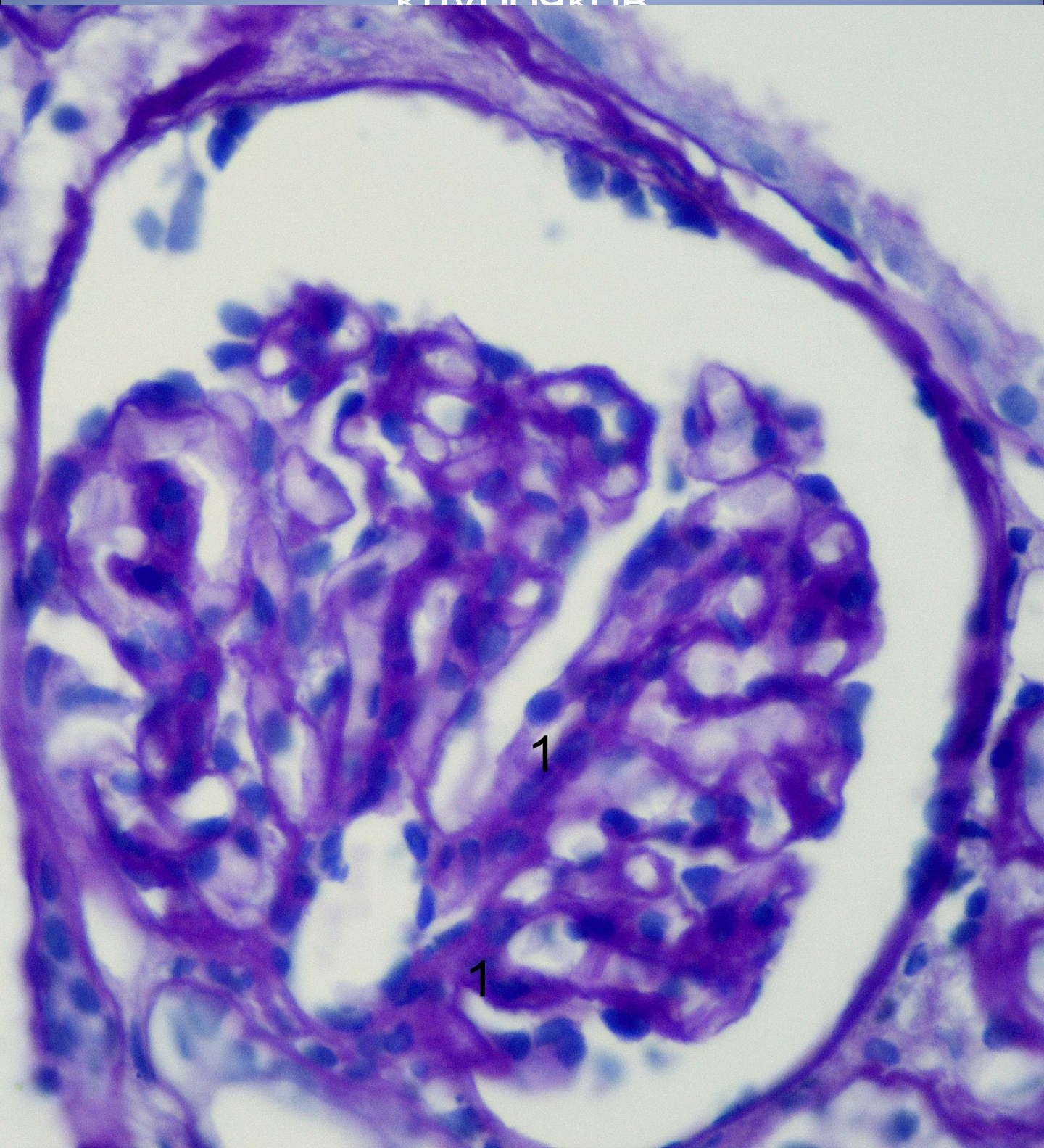
Подострый экстракапиллярный гломерулонефрит (полулуния)



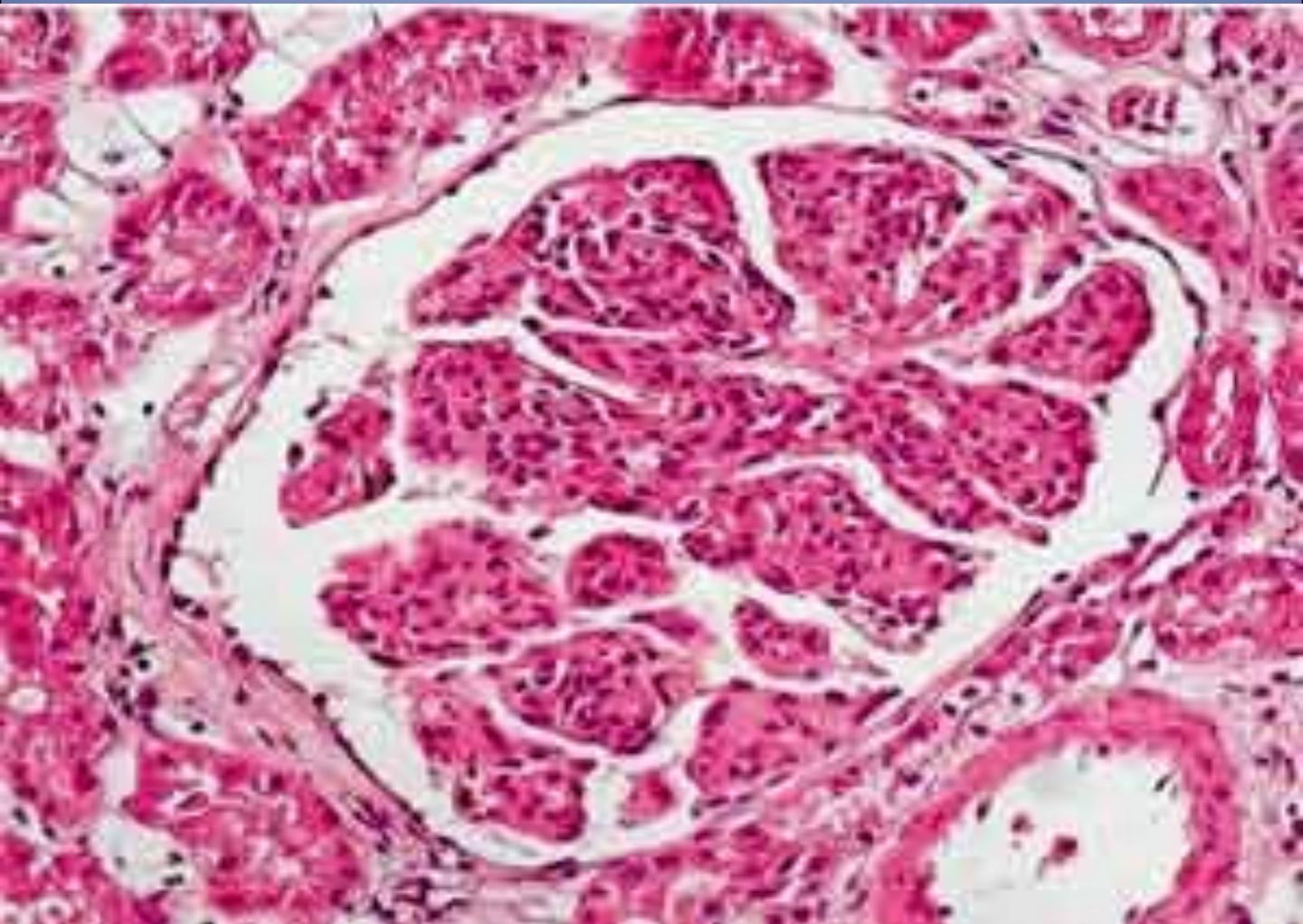
Подострый гломерулонефрит



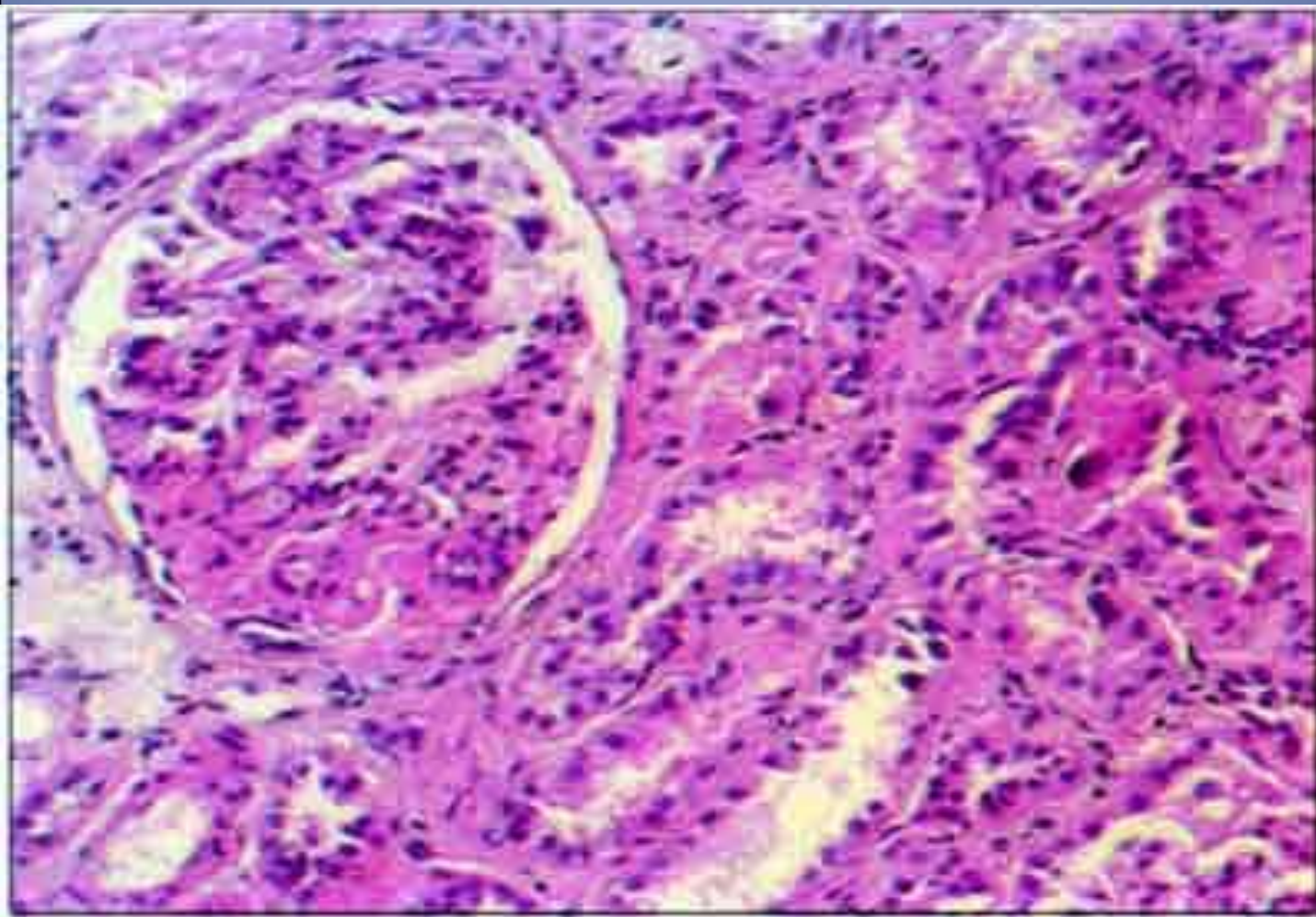
Мембранозный гломерулонефрит
(утолщение и расщепление
базальных мембран капилляров
клубочков



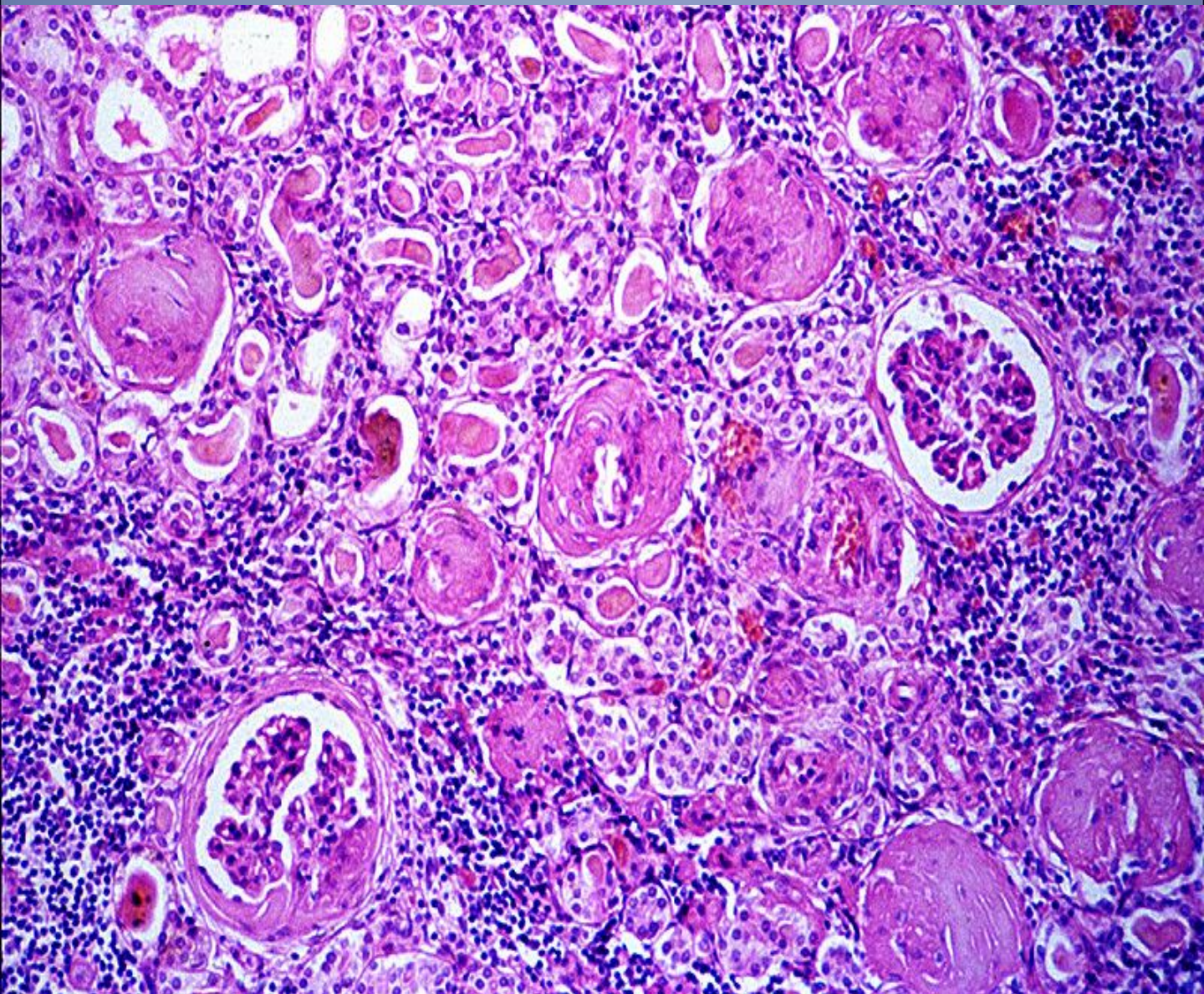
Хронический гломерулонефрит (мезангиокапиллярный)



Фокальный гломерулосклероз



Хронический гломерулонефрит



Вторично сморщенная почка

Внизу- пиелонефрит

6

RENAL SYSTEM

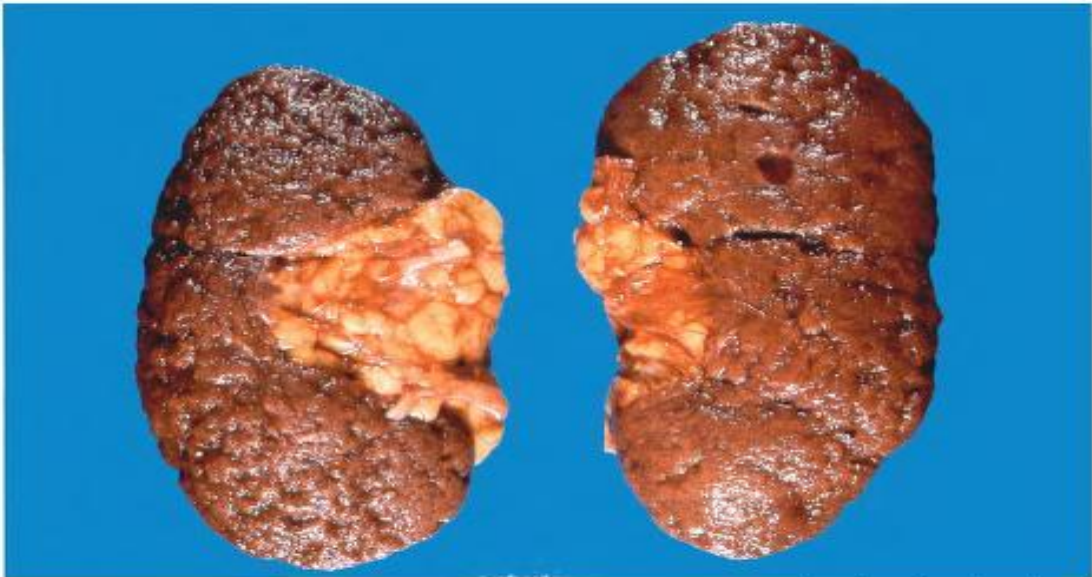

Fig. 6.21

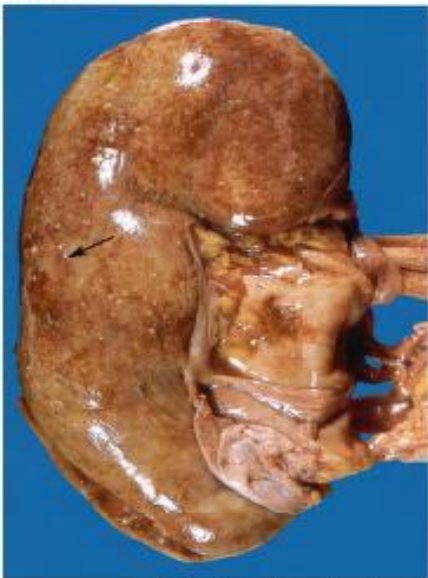

Fig. 6.22

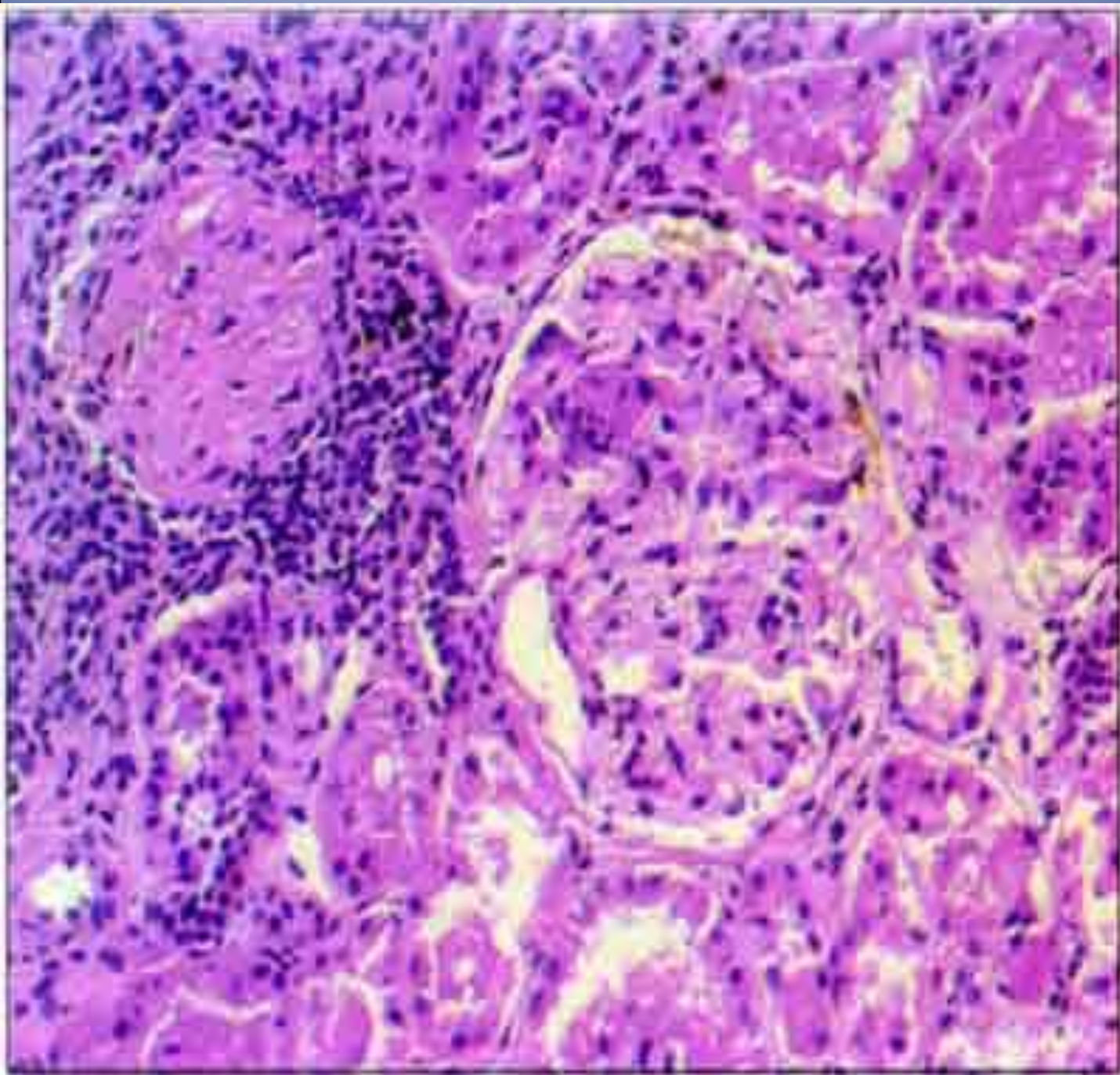
Fig. 6.21 Benign nephrosclerosis. M/77. Both kidneys are slightly reduced in size. The capsular surface is nodular. This resulted from atherosclerosis of the renal arteries.

Fig. 6.22 Acute pyelonephritis. F/71. The outer surface of the kidney shows multiple creamy spots. These are abscesses, and when the capsule is stripped from the cortical surface pus is released from the most superficial of them.

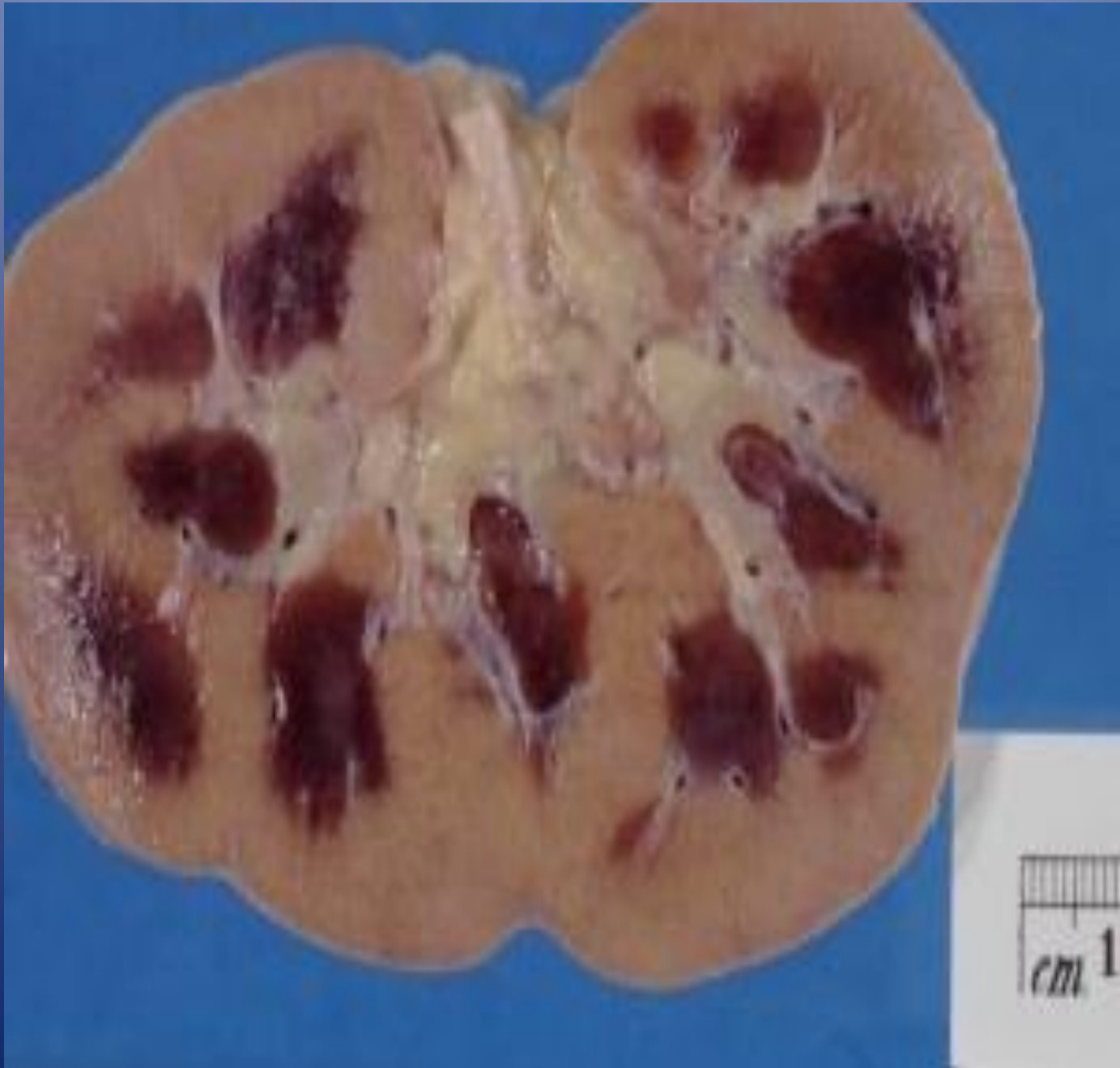Fig. 6.23 Acute pyelonephritis. M/58. The cut surface of the kidney shows reddening of the mucosa of the calyceal system. There are multiple yellow abscesses throughout the renal cortex, which itself appears to be hyperemic.

Fig. 6.24 Diabetic kidneys with pyelonephritis and papillary necrosis. M/47. Infection is an important complication of diabetes and renal infection may sometimes cause death, as in this case.

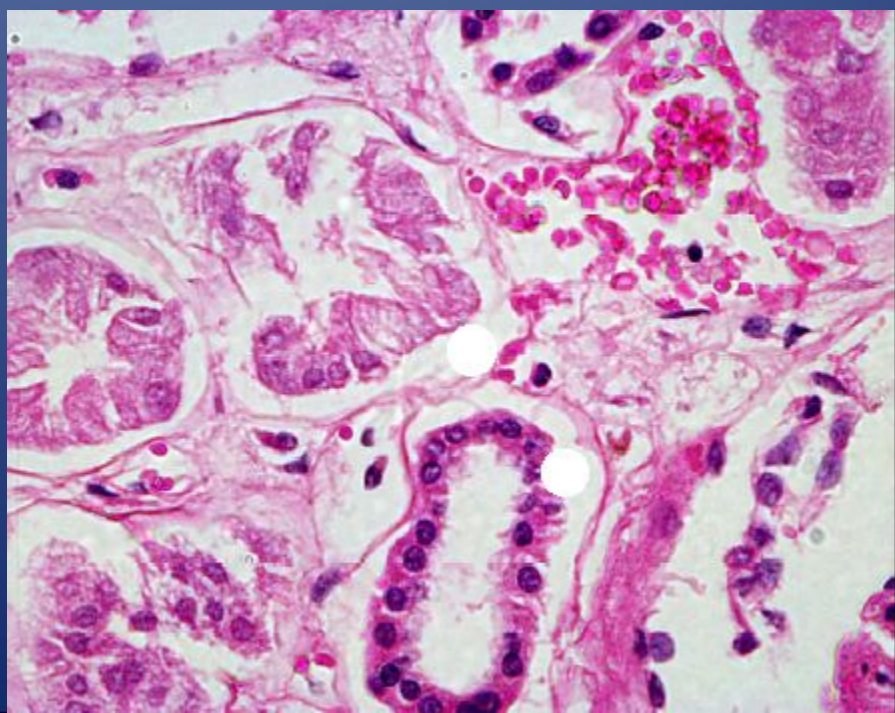
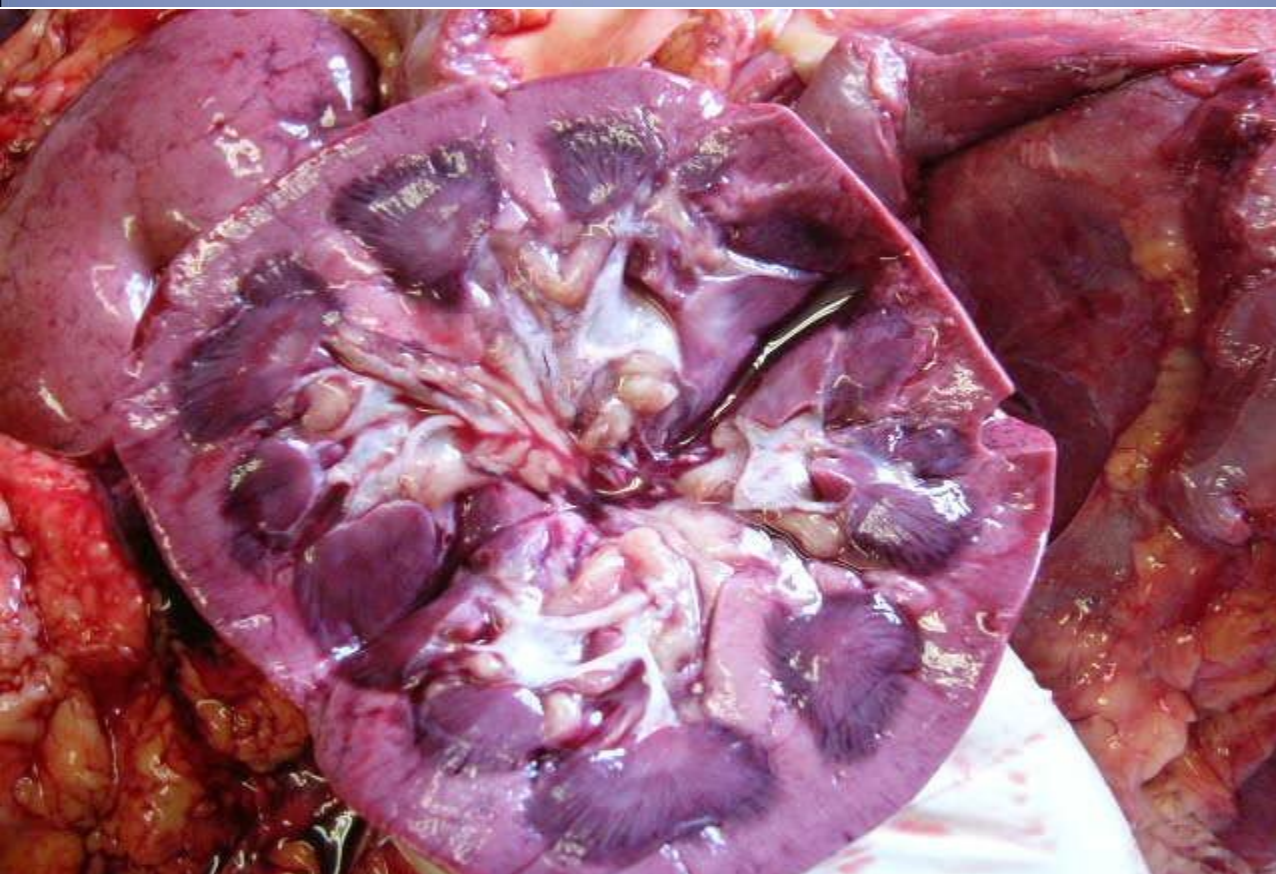
Вторично сморщенная почка



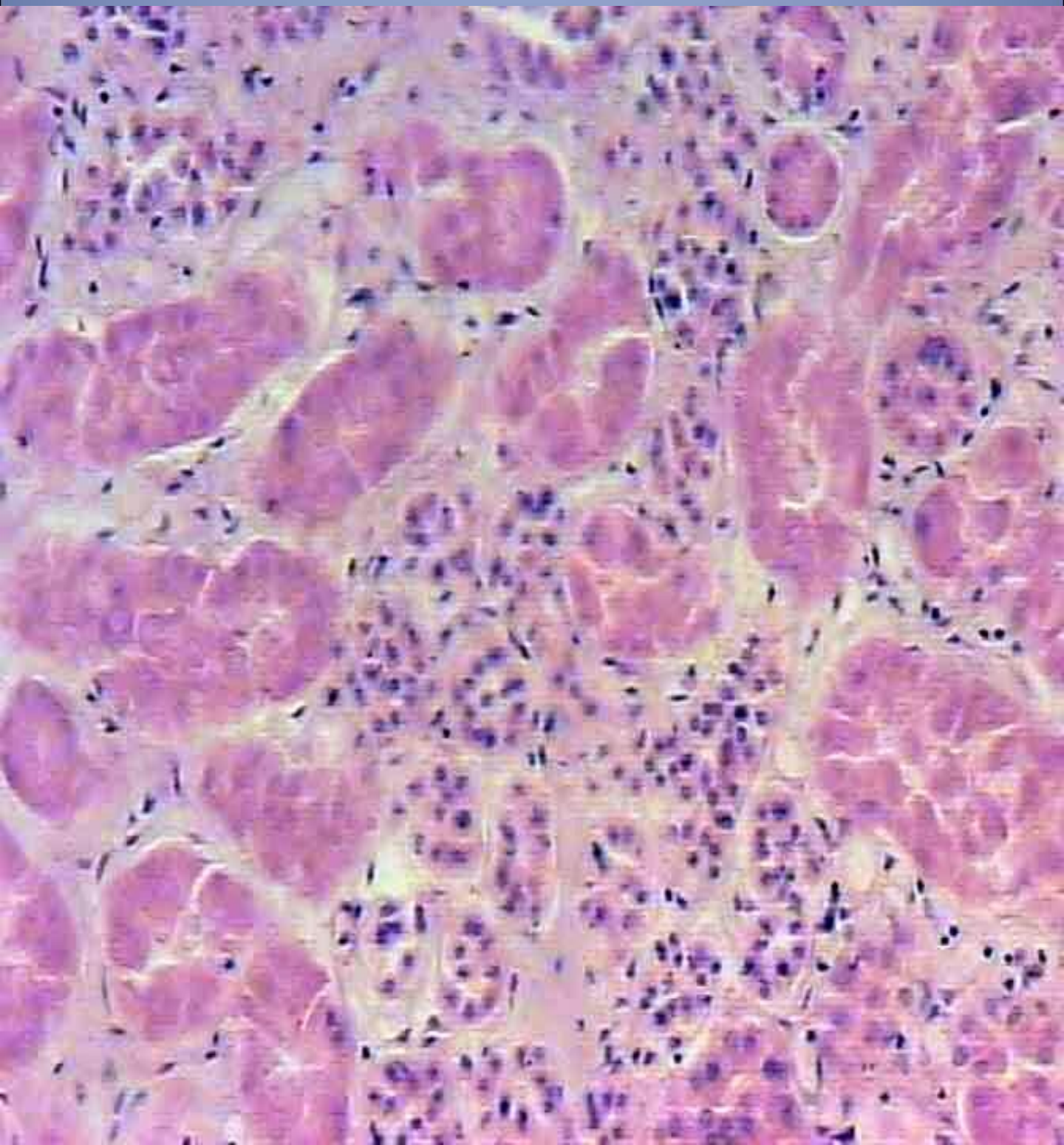
Острая почечная недостаточность



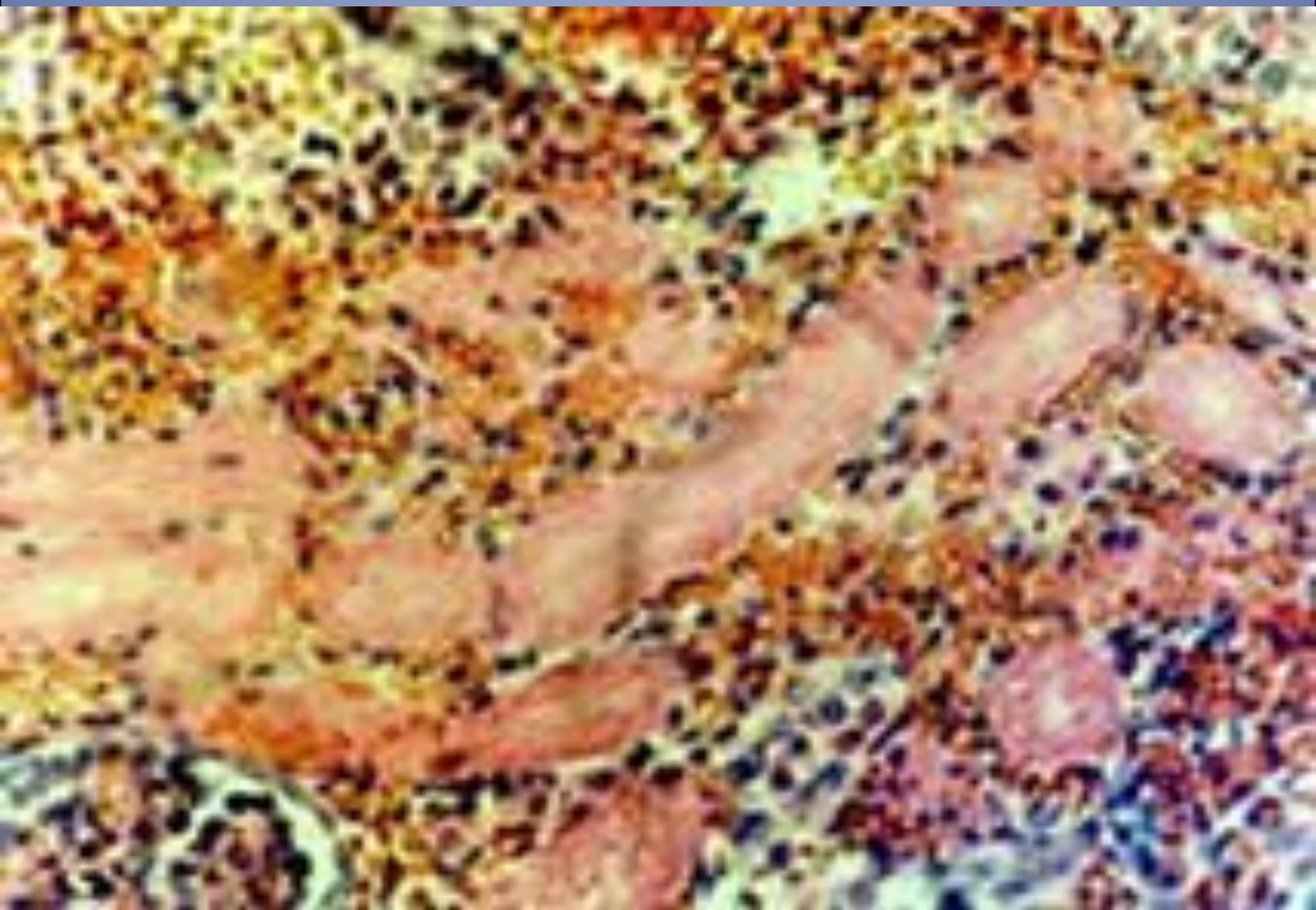
Острая почечная недостаточность



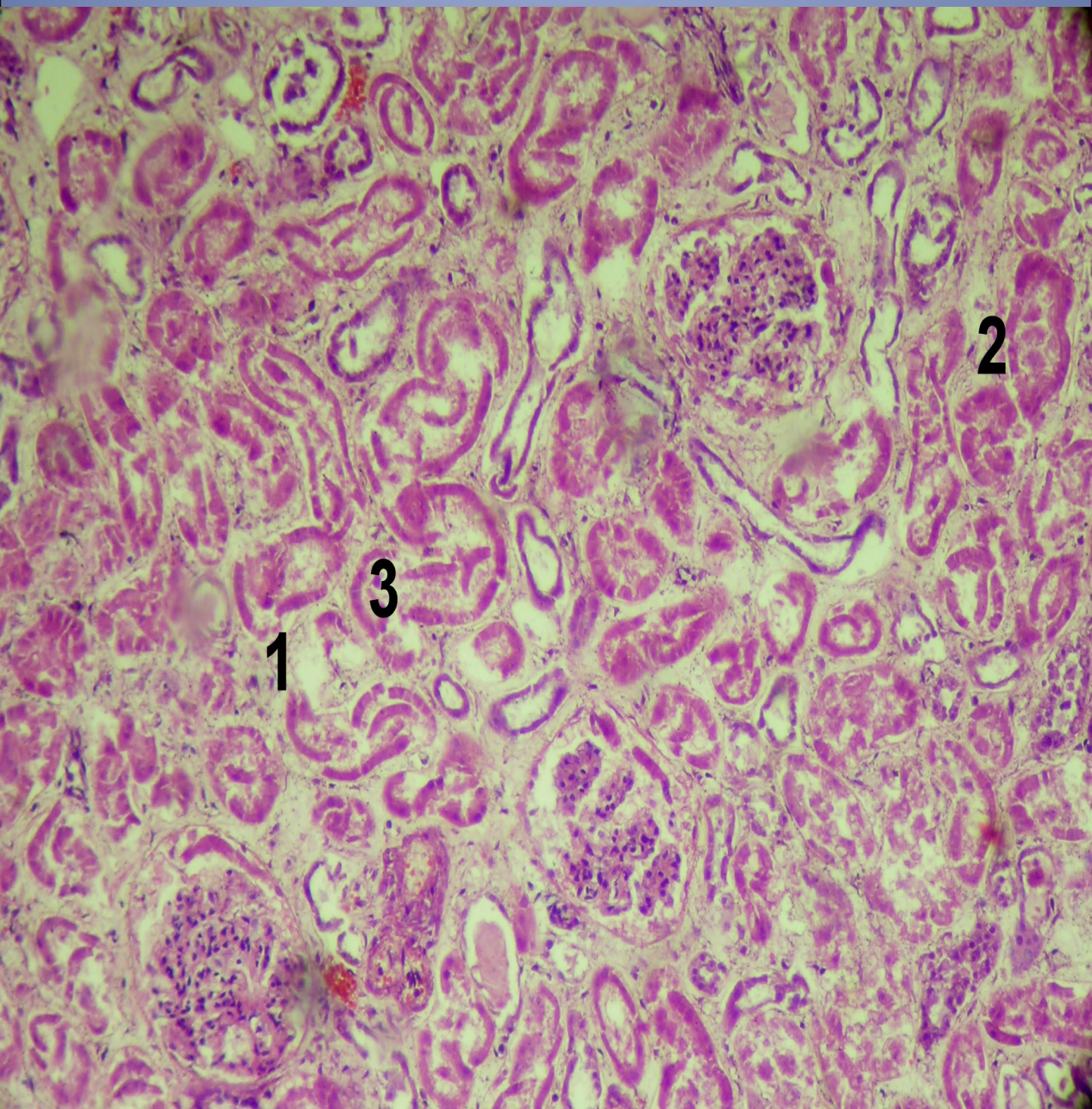
Острая почечная недостаточность (некротический нефроз)



Острая почечная недостаточность



ОПН с разрывом базальных мембран канальцев



Пиелонефрит

