Хирургическая анатомия головы

ПЛАН:

1. Особенности топографии свода черепа, обоснование оперативных приемов.
2. Особенности синусов, остановка кровотечения.
3. Виды и характеристика операций на своде черепа.
4. Значении топографии лица и выбор техники операций.

ОБЛАСТИ (ОТДЕЛЫ) ГОЛОВЫ:

- мозговой,

- лицевой.

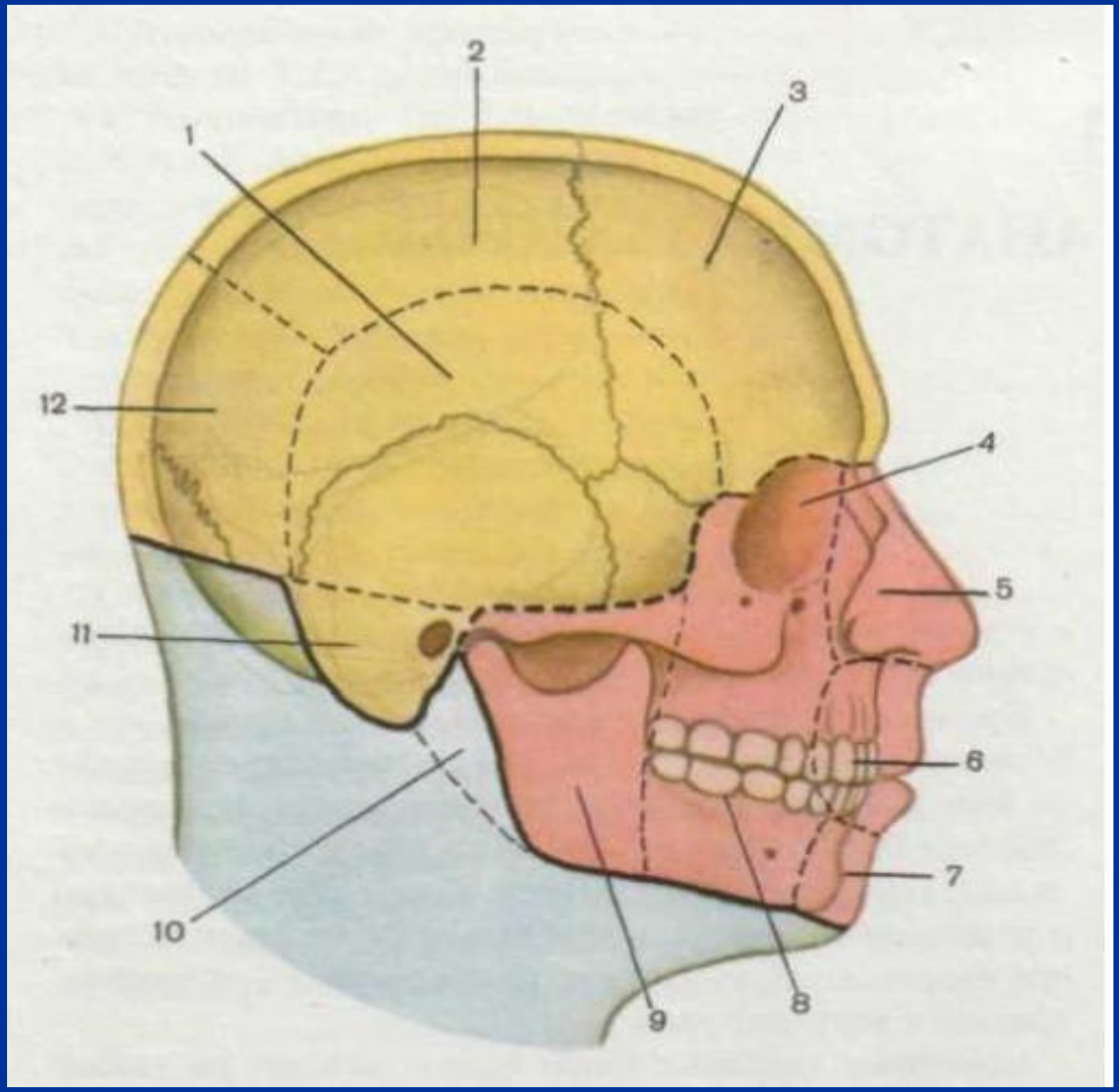
1
2
3
4
5
6
7
8
9
10
11
12

МОЗГОВОЙ ОТДЕЛ

- отграничен от надпереносья по верхнеглазничному краю к скуловой дуге и наружному слуховому проходу;
- делится на свод и основание линией от подвисочного гребеня к основанию сосцевидного отростка по верхней височной линии к затылочному бугру.

ЛИЦЕВОЙ ОТДЕЛ:

- **Передняя область:**
  область глазницы (парная), область носа, область рта, подбородочная область.

- **Боковая область:** (парные) околоушно-жевательная и щечная области.

ЛОБНО-ТЕМЕННО-ЗАТЫЛОЧНАЯ ОБЛАСТЬ

Три слоя клетчатки:

- подкожный,
- подапоневротический,
- поднадкостничный

ОСОБЕННОСТИ РАСПОЛОЖЕНИЯ СОСУДОВ СВОДА ЧЕРЕПА:

1) радиальное направление к макушке;
2) восходящий ход артерий;
3) поверхностное расположе-ние основных артерий и вен, их фиксация между кожей и сухожильным шлемом;

ОСОБЕННОСТИ РАСПОЛОЖЕНИЯ СОСУДОВ СВОДА ЧЕРЕПА:

4) богатая сеть артериальных анастомозов;
5) анастомозы между поверхностными и глубокими венами.

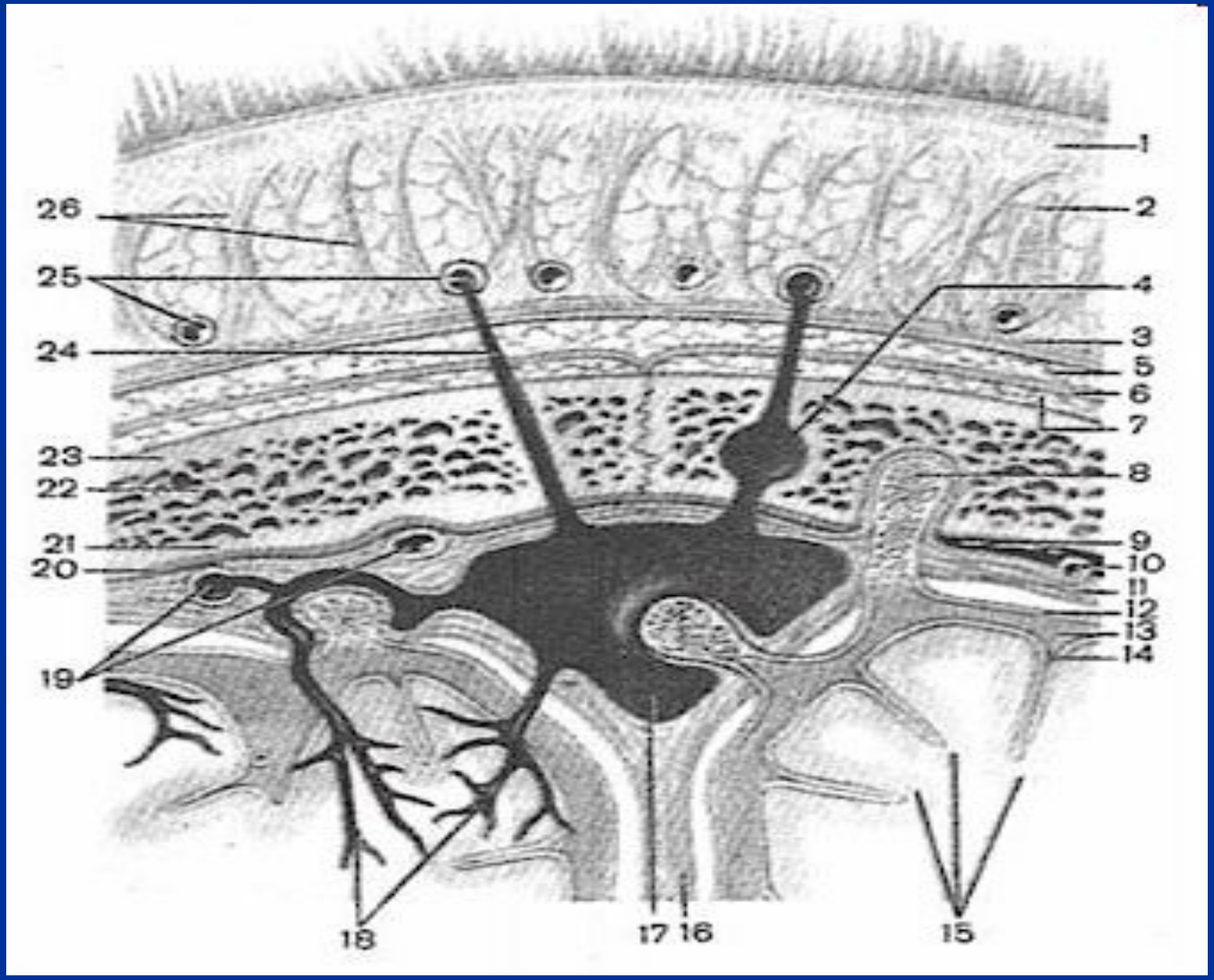
1
2
3
4
5
6
7
8
9
10
11
12
13
14
15
16
17
18
19
20
21
22
23
24
25
26

ОСОБЕННОСТИ КОСТЕЙ СВОДА ЧЕРЕПА:

-«арочность» строения,

- трехслойность костей,

- наличие участков повышенной прочности (контрфорсов) и вертикально ориентированных уплотнений

ОСТАНОВКА КРОВОТЕЧЕНИЯ

из сосудов лобно-теменно-затылочной области:

1) пальцевое прижатие к костям свода черепа;
2) прошивание толстым шелком мягких тканей вокруг раны (способ Гейденгайна);
3) наложение зажимов с последующим лигированием сосудов.

Височная область

1. Отграничена от глазницы скуловым отростком лобной и лобным отростком скуловой костей, от боковой области лица - скуловой дугой. Верхняя граница определяется контуром верхнего края височной мышцы.

2. Кожа тонкая, подвижна; волосяной покров сохраняется в заднем отделе области. Кожа менее прочно сращена с поверхностной фасцией, особенно в передненижнем отделе.

3. В клетчатке между пластинками поверхностной фасции (продолжение сухожильного шлема) проходят поверхностные височные сосуды и ветви ушно-височного нерва (из III ветви тройничного нерва), а также двигательные ветви лицевого нерва.

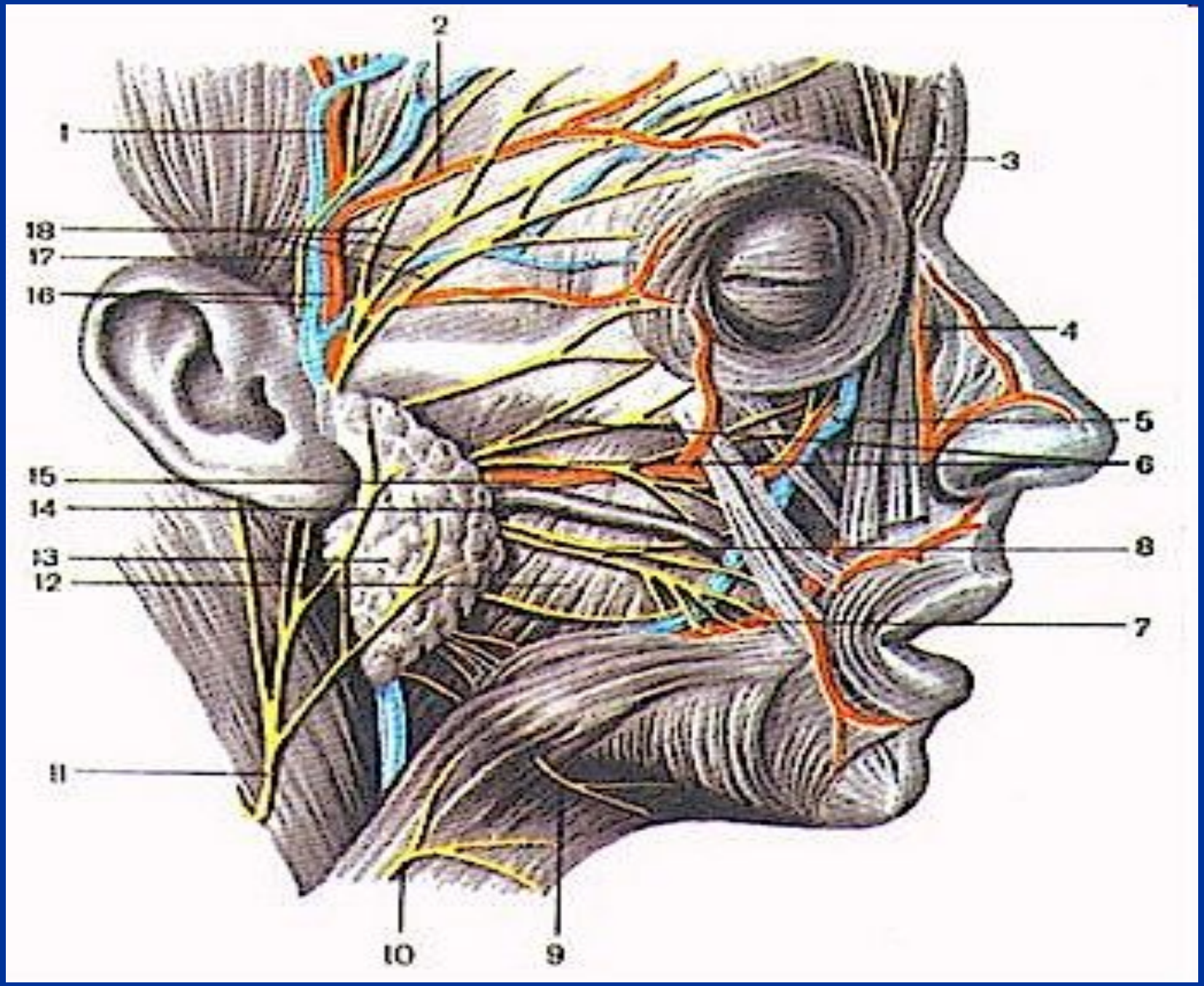
1
2
3
4
5
6
7
8
9
10
11
12
13
14
15
16
17
18

Под височным апоневрозом находятся височная мышца, сосуды, нервы и клетчатка. На наружной стороне височной мышцы располагается слой рыхлой подапоневротической клетчатки, продолжающийся книзу от скуловой дуги в жевательно-челюстную щель. Под височным же апоневрозом, в промежутке между передним краем височной мышцы и наружной стенкой глазницы, находится височный отросток жирового тела щеки. Под твердой мозговой оболочкой находятся лобная, теменная и височная доли мозга, разделенные центральной (роландовой) и боковой (сильвиевой) бороздами. О проекции этих борозд и a. meningea media, повреждение которой нередко служит причиной внутричерепных кровотечений с образованием эпи- и субдуральных гематом, можно судить по специально составленной схеме черепно-мозговой топографии.

ВСКРЫТИЕ ФЛЕГМОН ВИСОЧНОЙ ОБЛАСТИ

- горизонтальный разрез;
- дугообразный разрез;
- радиальный разрез.

Схема черепно-мозговой топографии по Р.Кренлейну и С.С.Брюсовой

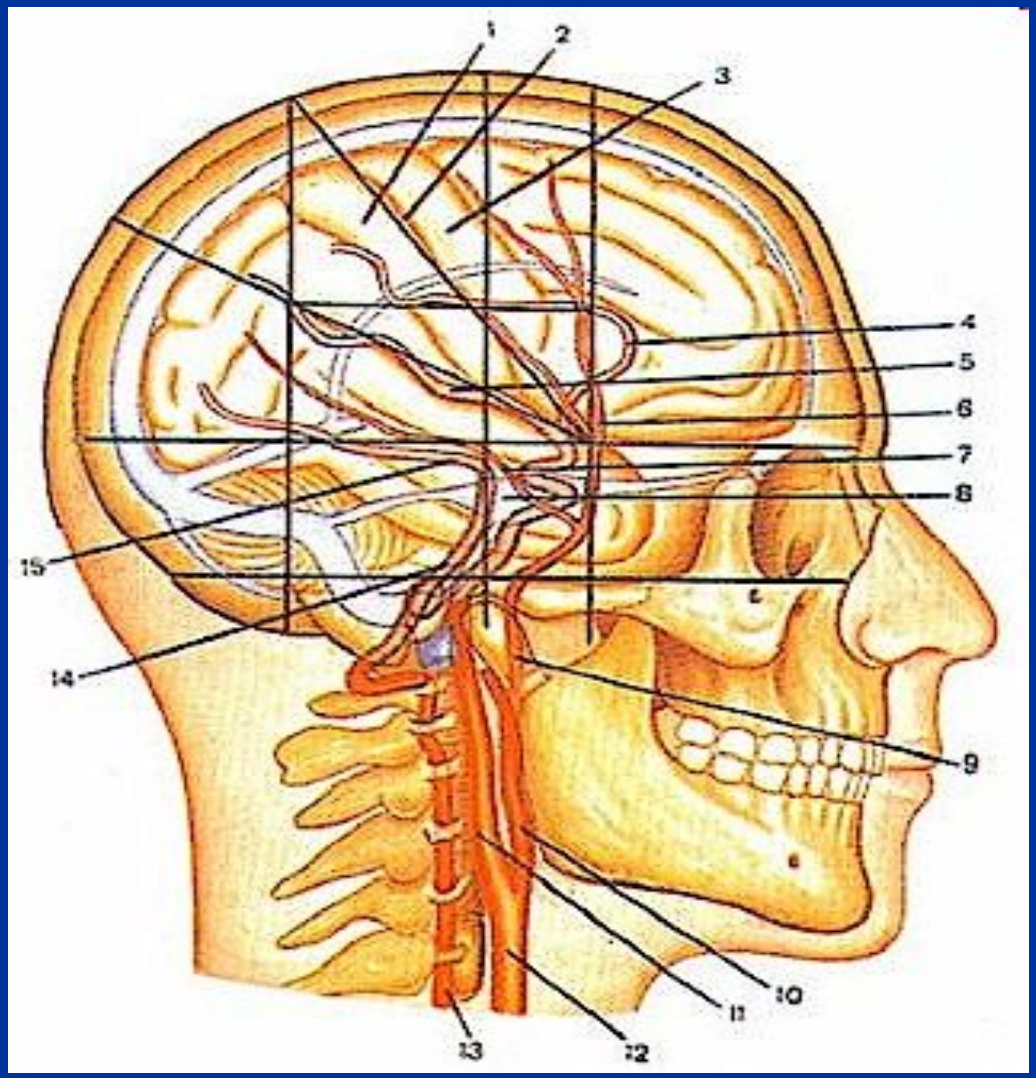

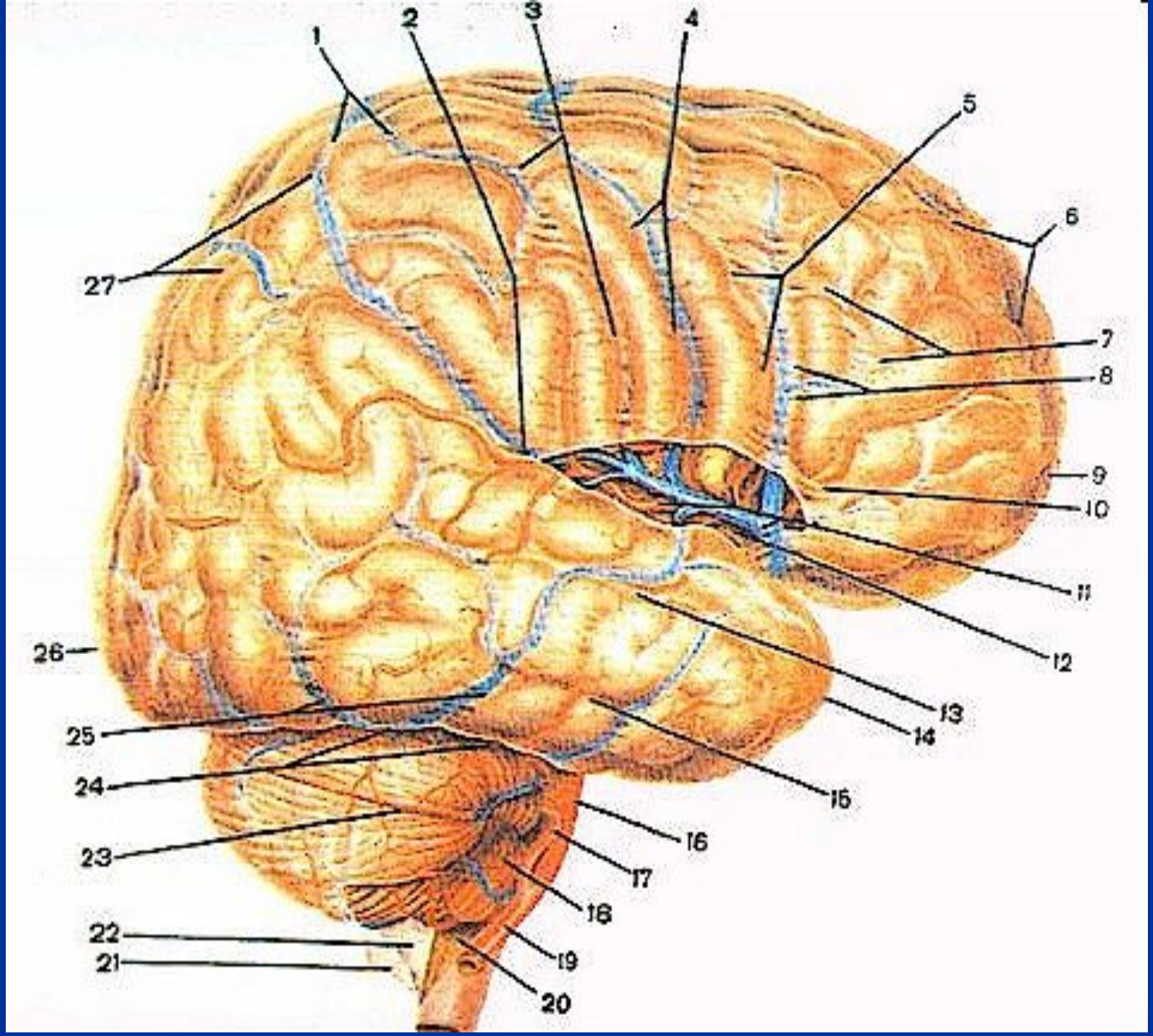
1
2
3
4
5
6
7
8
9
10
11
12
13
14
15
16
17
18
19
20
21
22
23
24
25
26
27

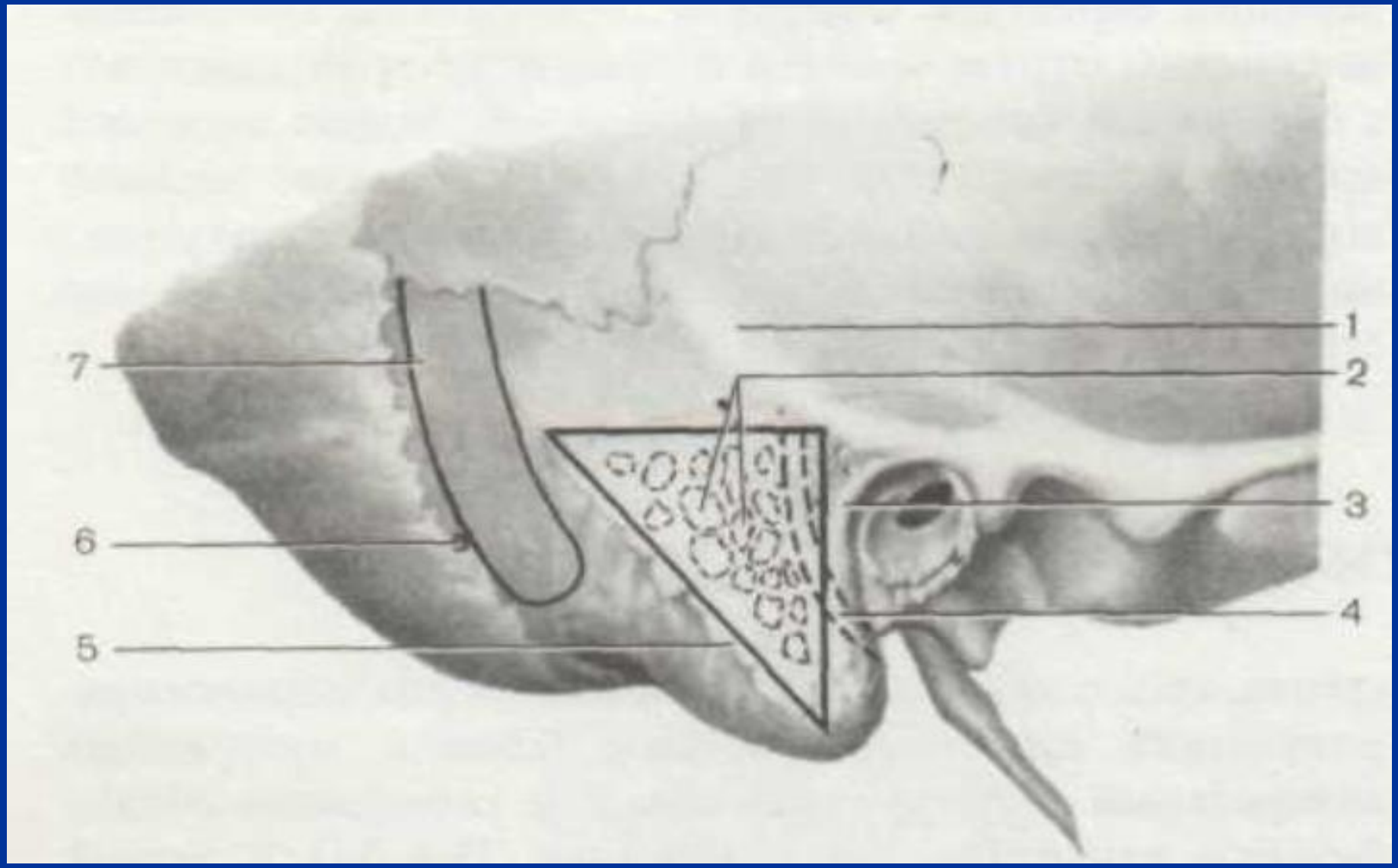
1
2
3
4
5
6
7

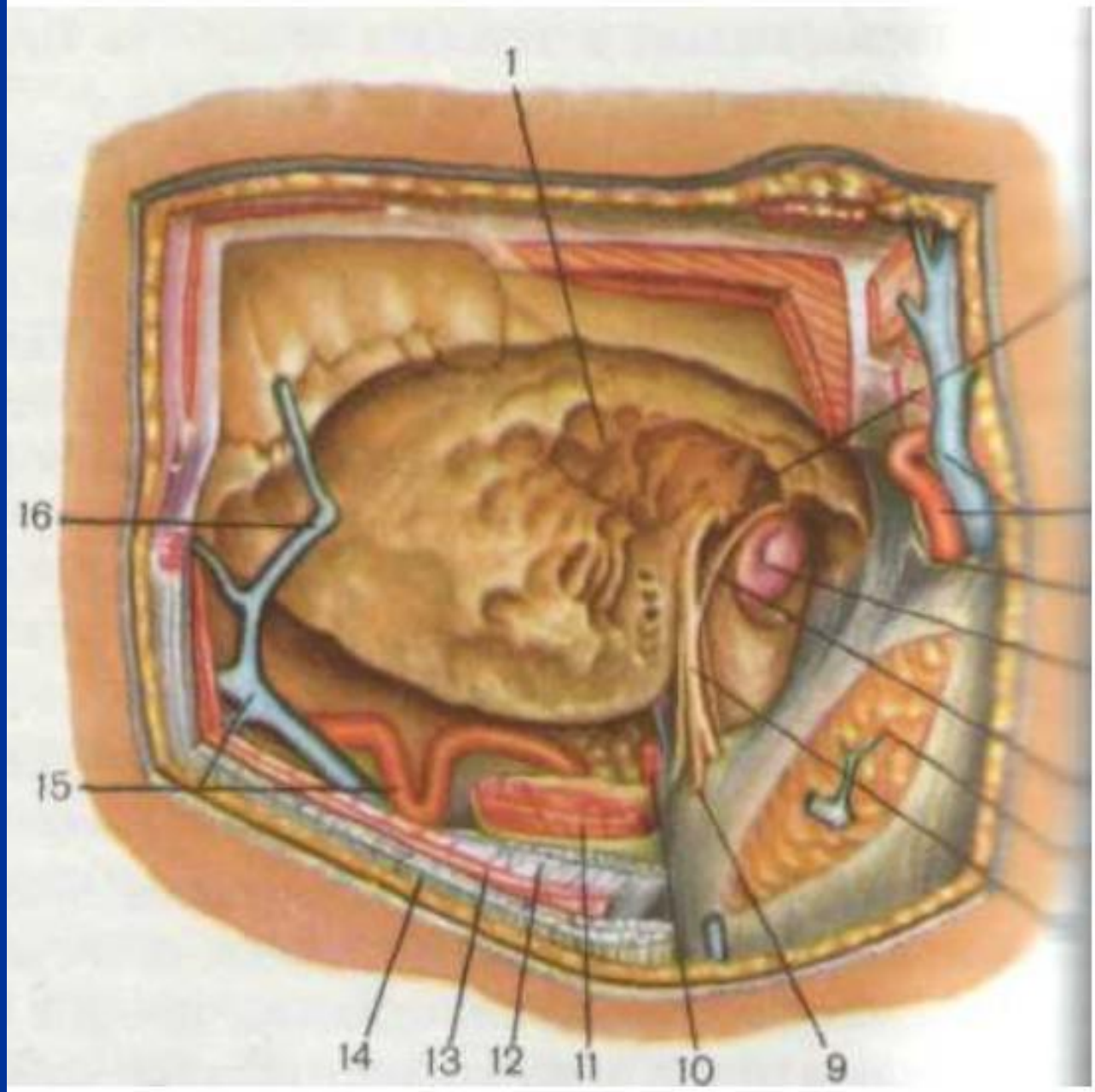
1
16
15
14
13
12
11
10
9

ГРУППЫ СИНУСОВ (функционально)

- регуляторы кровотока,
- отводящие сосуды,
- приносящие сосуды,
- шунтирующие сосуды,
- сосуды-эмиссарии.

Схема венозных синусов твердой мозговой оболочки

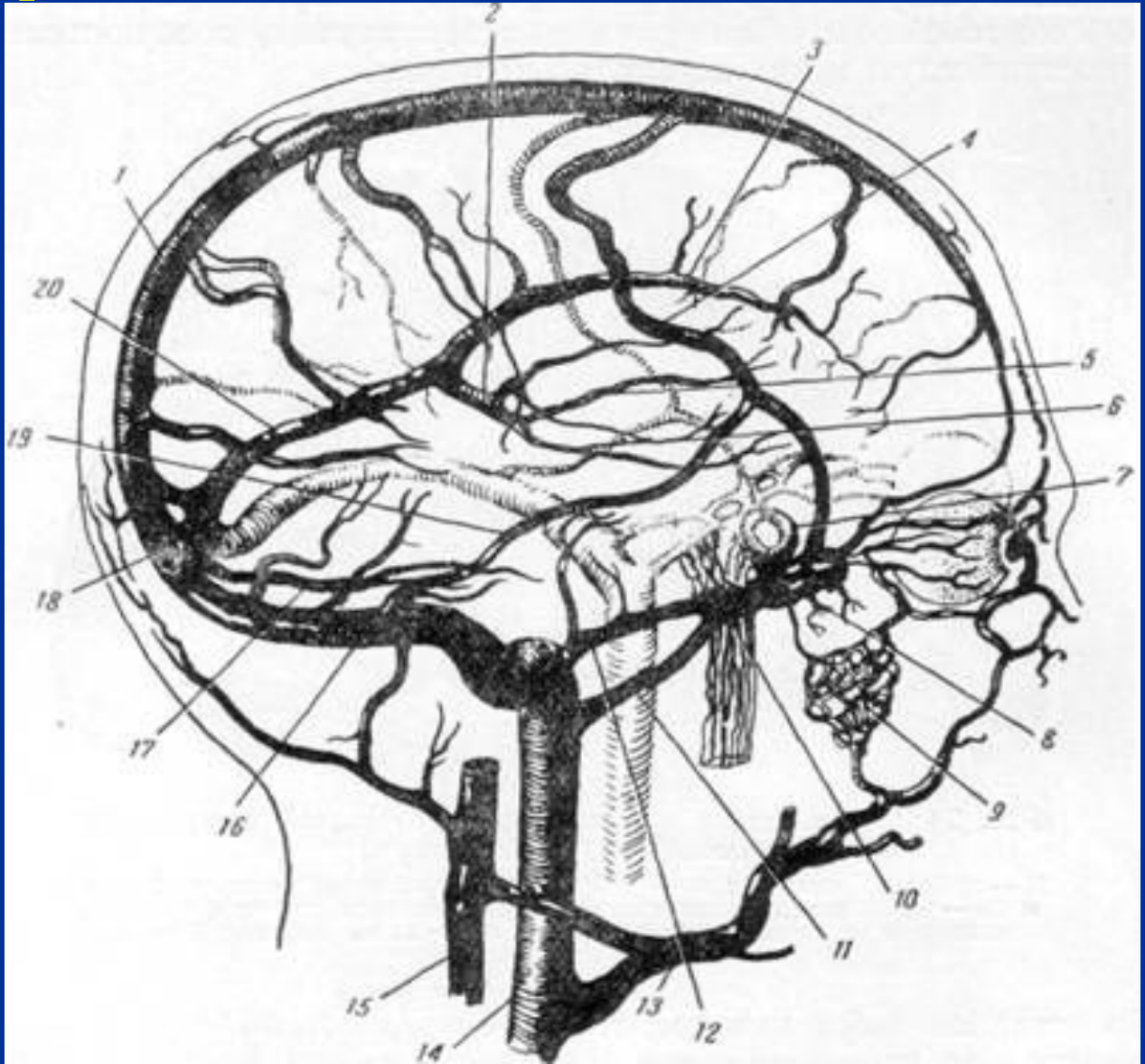

Синусы твердой мозговой оболочки

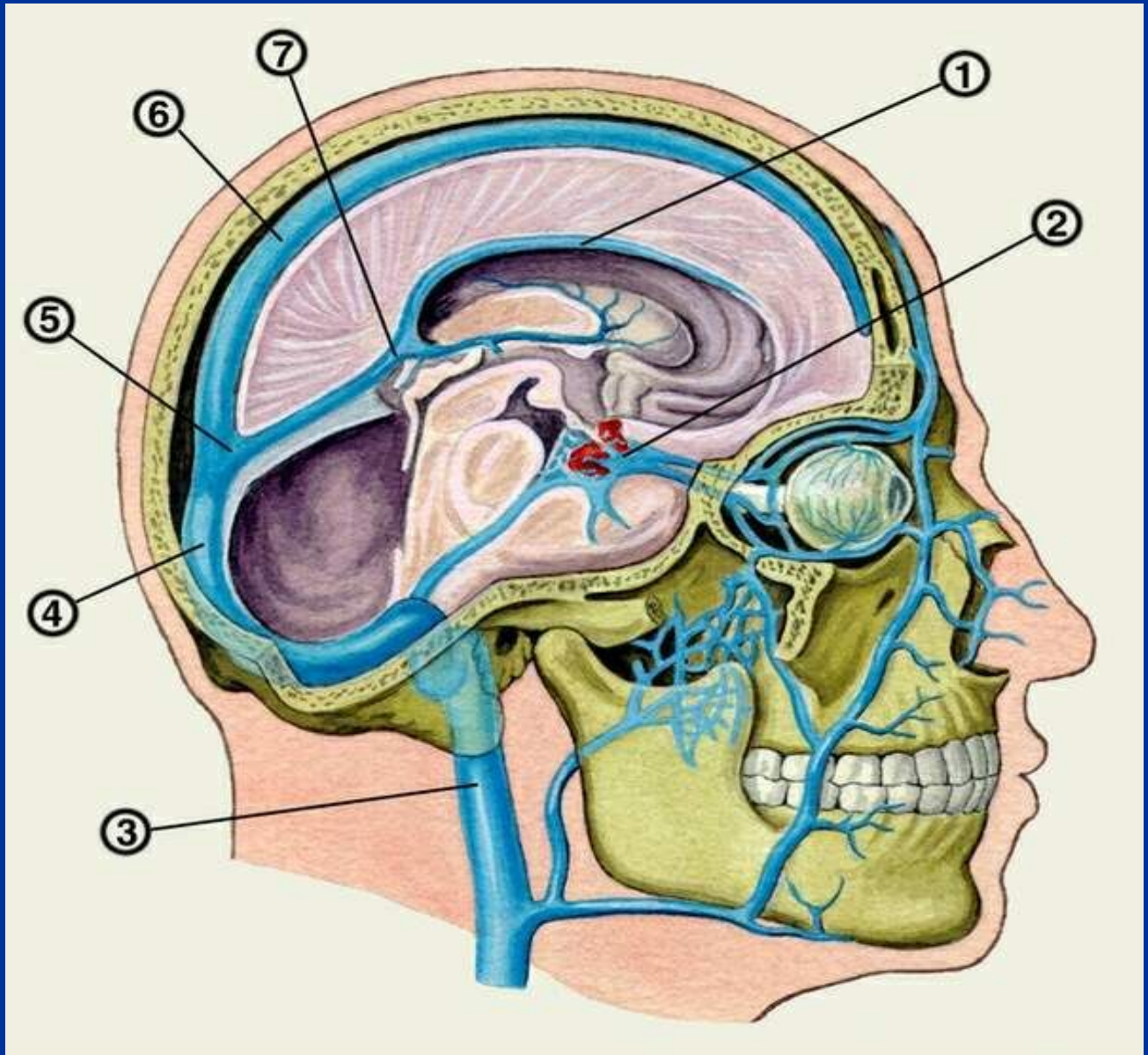

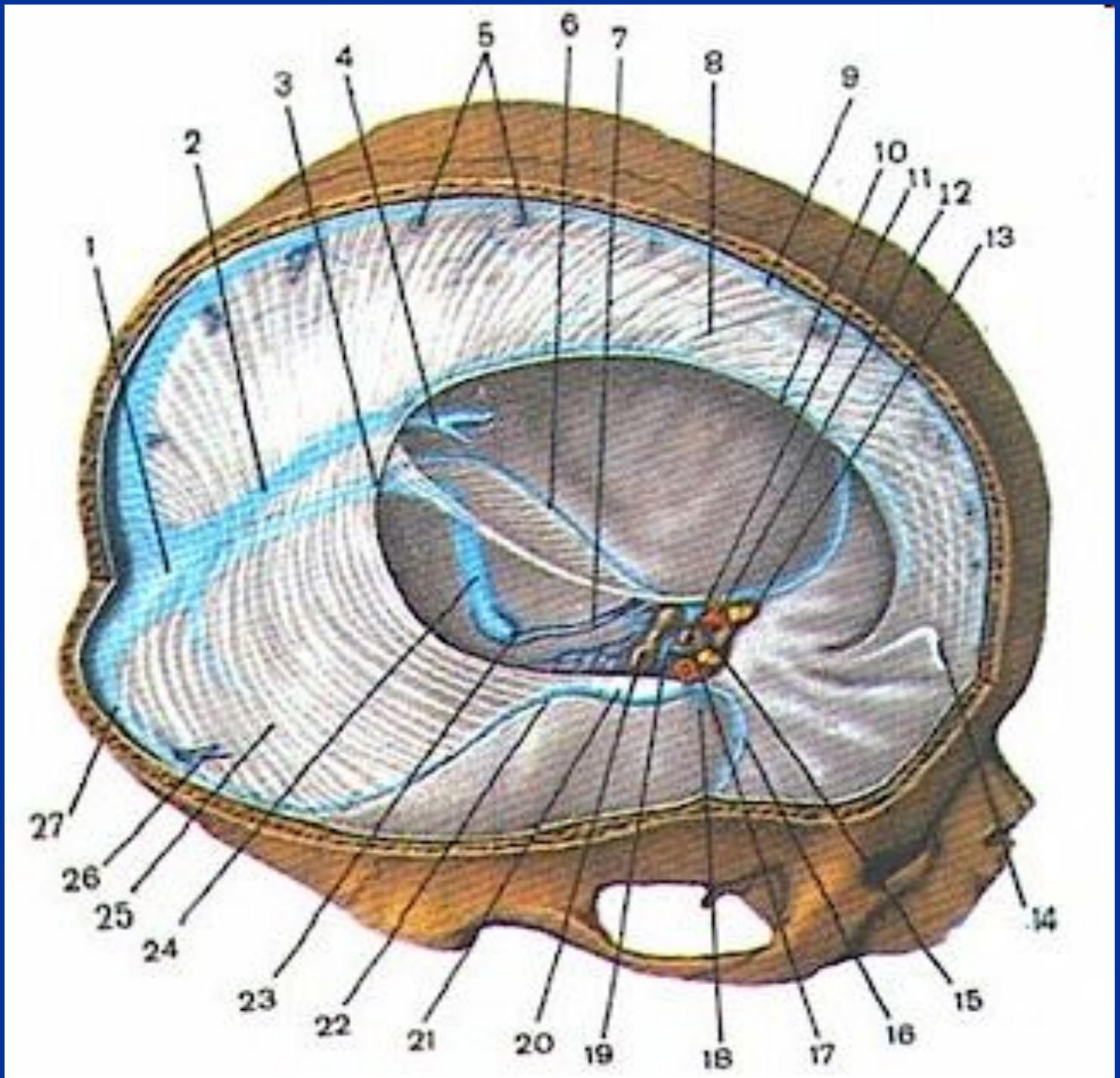
1
2
3
4
5
6
7
8
9
10
11
12
13
14
15
16
17
18
19
20
21
22
23
24
25
26
27

АНАТОМИЧЕСКИЕ ОСОБЕННОСТИ СИНУСОВ:

1. наличие ригидных стенок;
2. в просвете венозных синусов нет клапанов;
3. связи венозных синусов с диплоэтическими венами и венами покровов черепа.

ОСТАНОВКА КРОВОТЕЧЕНИЯ В СИНУСАХ ТВЕРДОЙ МОЗГОВОЙ ОБОЛОЧКИ:

1) сосудистый шов на линейную рану;
2) пластика дефекта лоскутом твердой мозговой оболочки;
3) при большом разрыве – тампонада просвета синуса;
4) лигирование концов синуса.

СПОСОБЫ ОБНАЖЕНИЯ СВОДА ЧЕРЕПА:

-подковообразный разрез;
- сагиттальный разрез;
- битемпоральный разрез;
- биаурикулярный разрез.

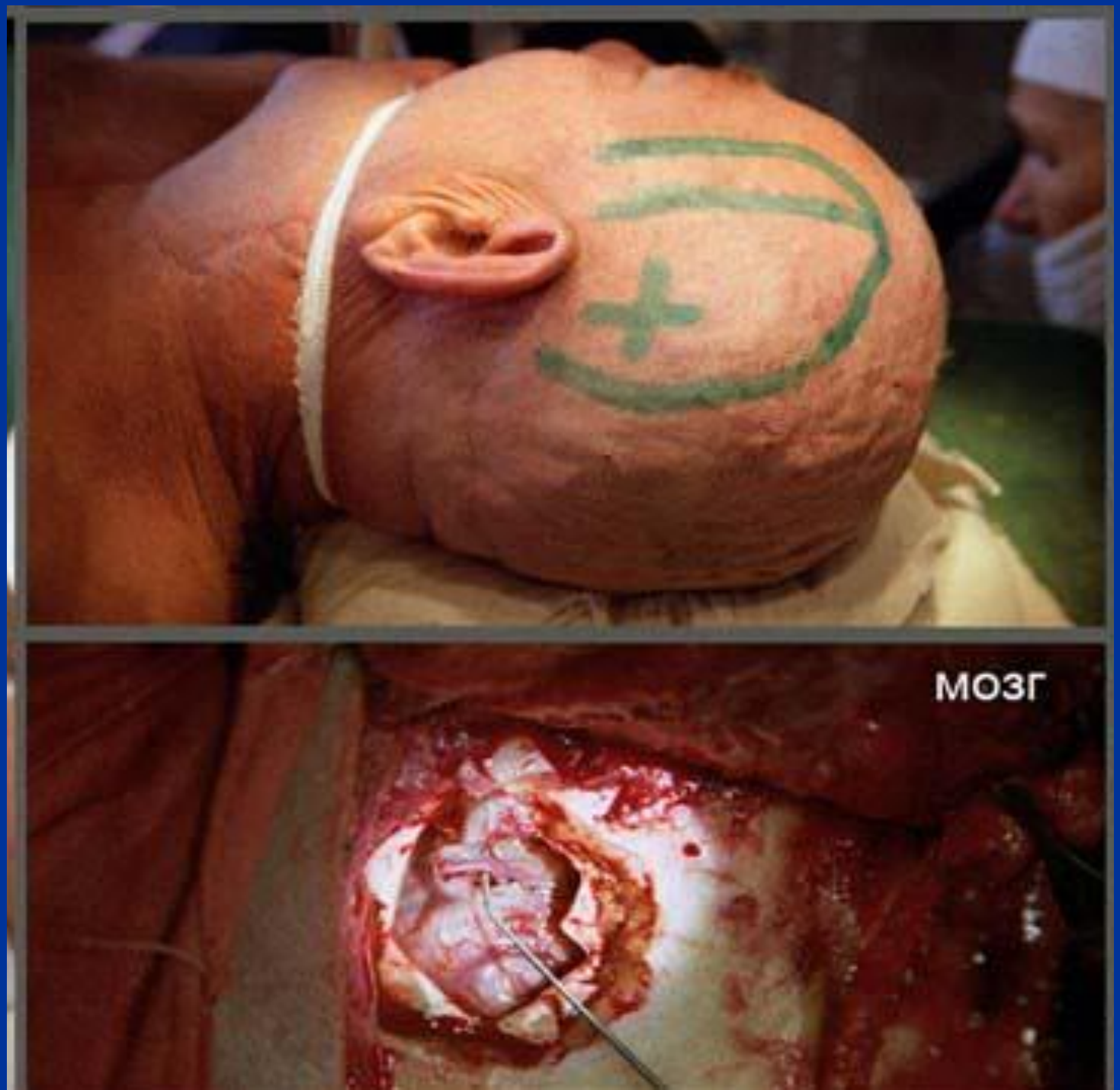
МОЗГ

Первичная хирургическая обработка раны черепа

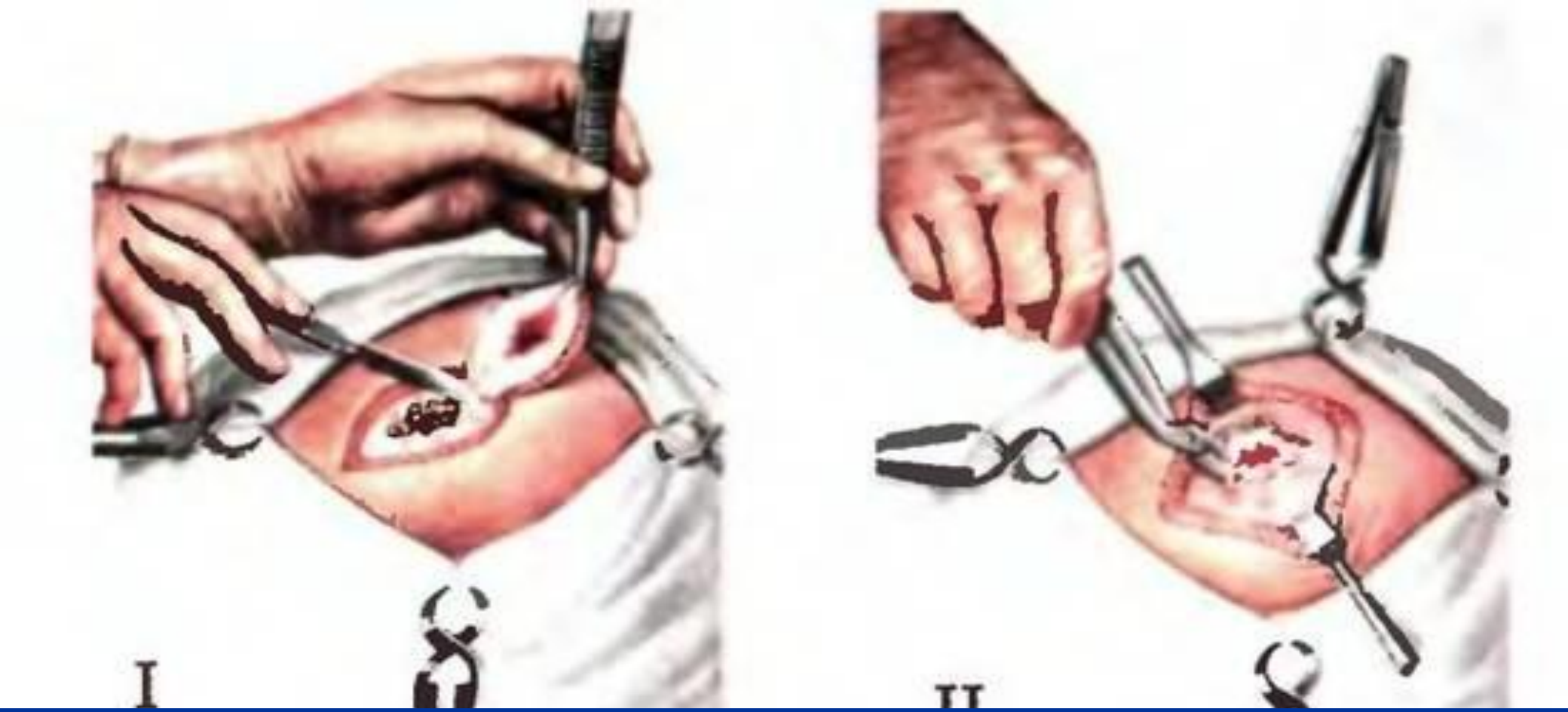

Первичная хирургическая обработка раны черепа

ЩАДЯЩЕЕ ОТНОШЕНИЕ К ТКАНЯМ:

- не использовать грубые удерживающие и режущие инструменты;

- обращать внимание на тщательность гемостаза;

ЩАДЯЩЕЕ ОТНОШЕНИЕ К ТКАНЯМ:

- не применять толстые нити;
- аккуратно и строго послойно накладывать швы;
- производить мобилизацию краев раны для устранения натяжения.

ТРЕПАНАЦИЯ ЧЕРЕПА (КРАНИОТОМИЯ)

СПОСОБЫ ТРЕПАНАЦИИ ЧЕРЕПА:

-резекционный;

-костно-пластический.

СПОСОБЫ КОСТНО-ПЛАСТИЧЕСКОЙ ТРЕПАНАЦИИ

- <u>Однолоскутная</u> (подковообразный лоскут мягких тканей и костной пластинки).
- <u>Двухлоскутная</u> (раздельное выкраивание лоскута мягких тканей и костного лоскута).

КОСТНО-ПЛАСТИЧЕСКАЯ ТРЕПАНАЦИЯ

1. формирование лоскутов;
2. обработка надкостницы;
3. сверление фрезевых отверстий, перепиливание костных перемычек.

2

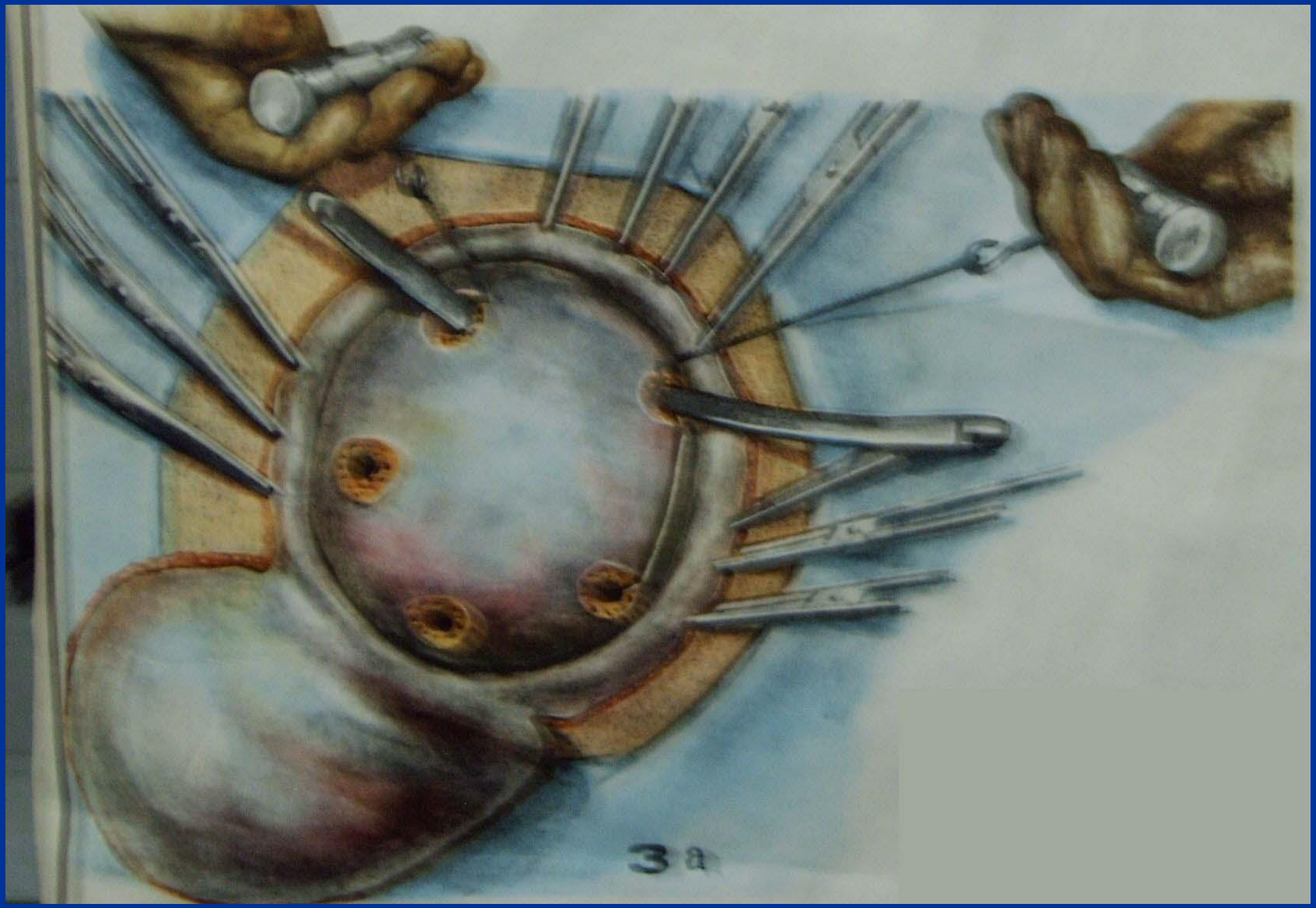
3a

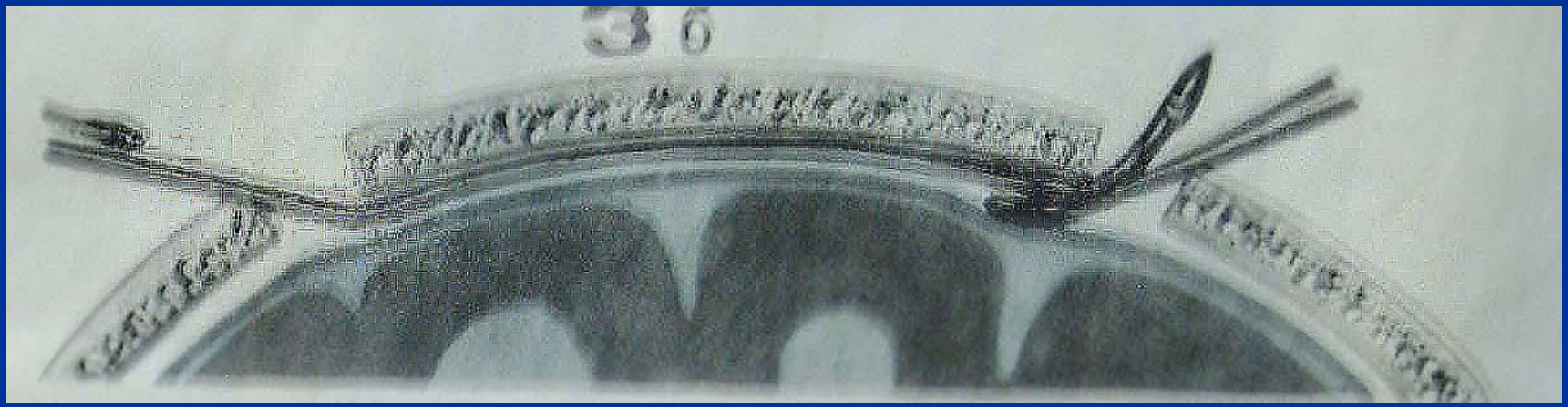
36

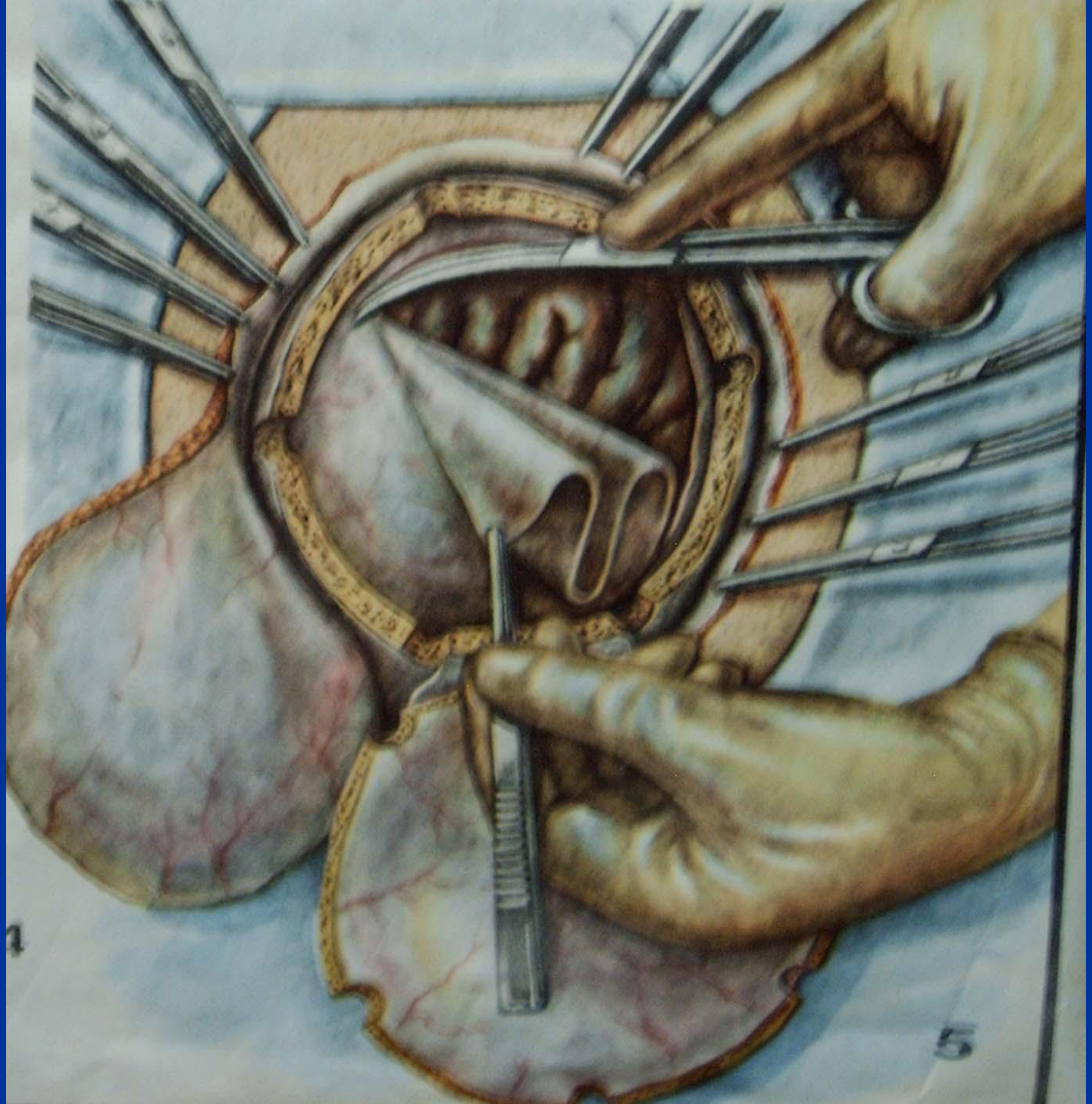
4
5



Инструмен-тарий для трепанации черепа

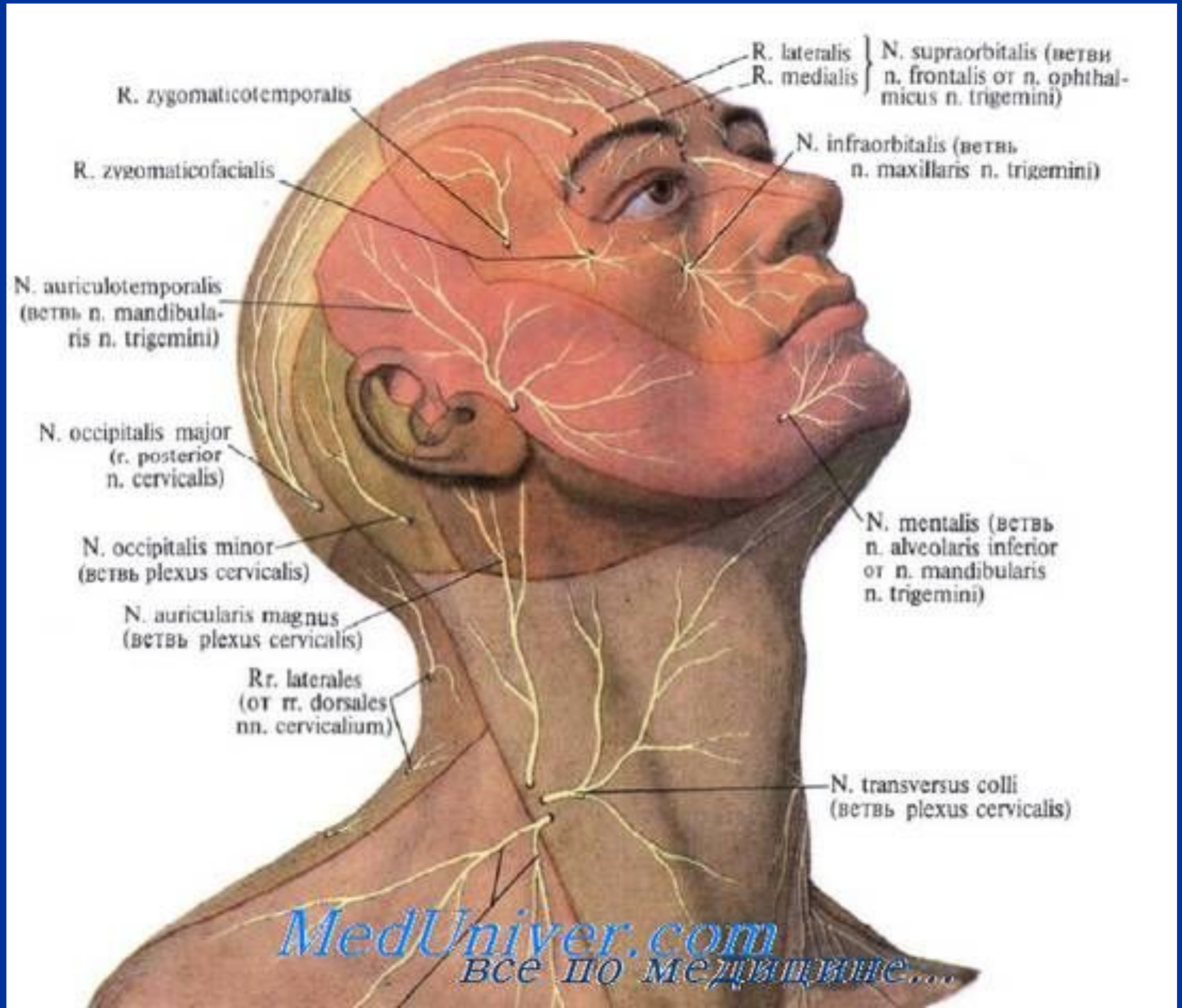
R. lateralis
R. medialis
N. supraorbitalis (ветви n. frontalis от n. ophthalmicus n. trigemini)
R. zygomaticotemporalis
N. infraorbitalis (ветвь n. maxillaris n. trigemini)
R. zygomaticofacialis
N. auriculotemporalis (ветвь n. mandibularis n. trigemini)
N. occipitalis major (r. posterior n. cervicalis)
N. mentalis (ветвь n. alveolaris inferior от n. mandibularis n. trigemini)
N. occipitalis minor (ветвь plexus cervicalis)
N. auricularis magnus (ветвь plexus cervicalis)
Rr. laterales (от rr. dorsales nn. cervicalium)
N. transversus colli (ветвь plexus cervicalis)
MedUniver.com
Все по медицине...

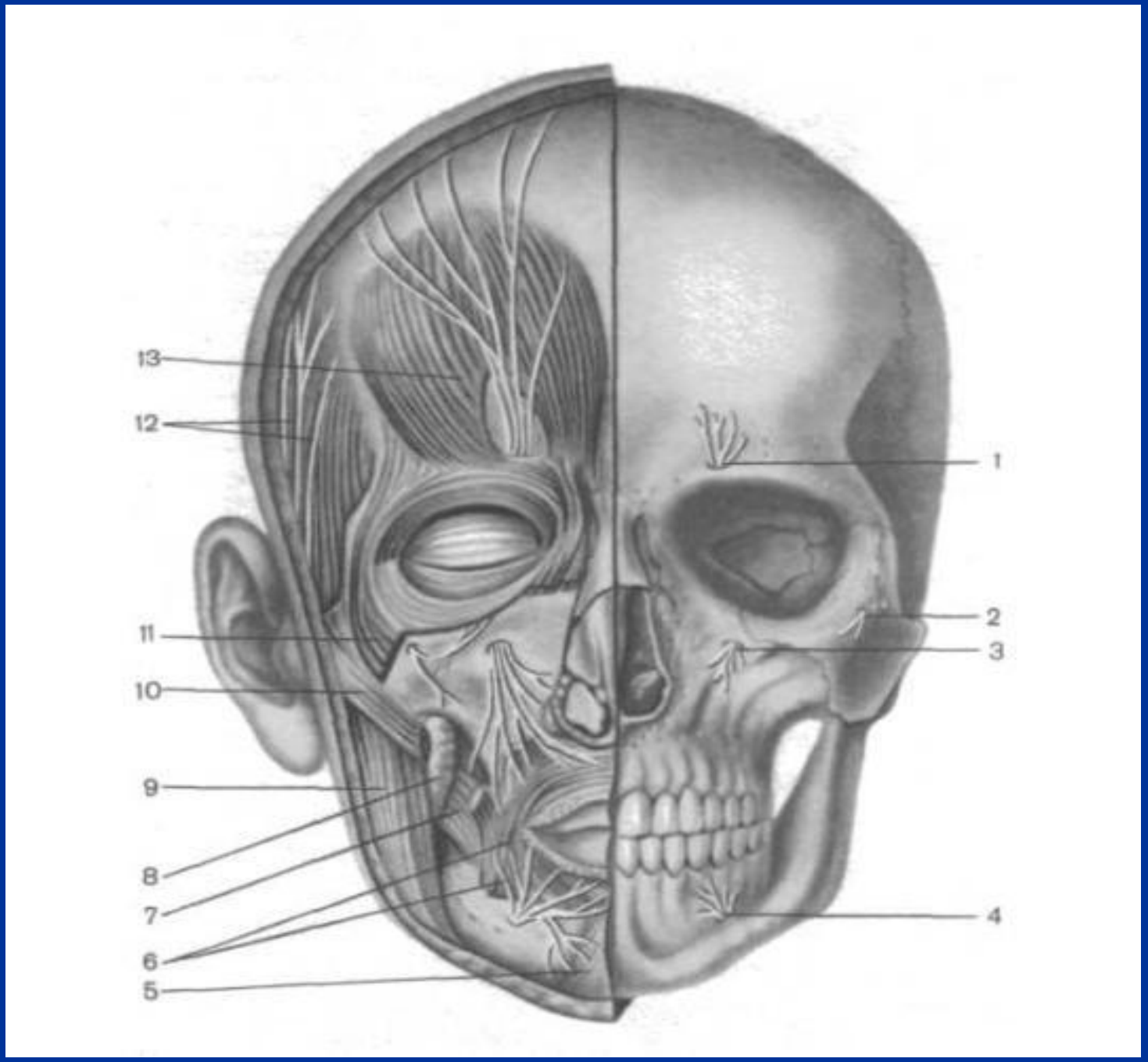
13
12
11
10
9
8
7
6
5
1
2
3
4

Топография головы

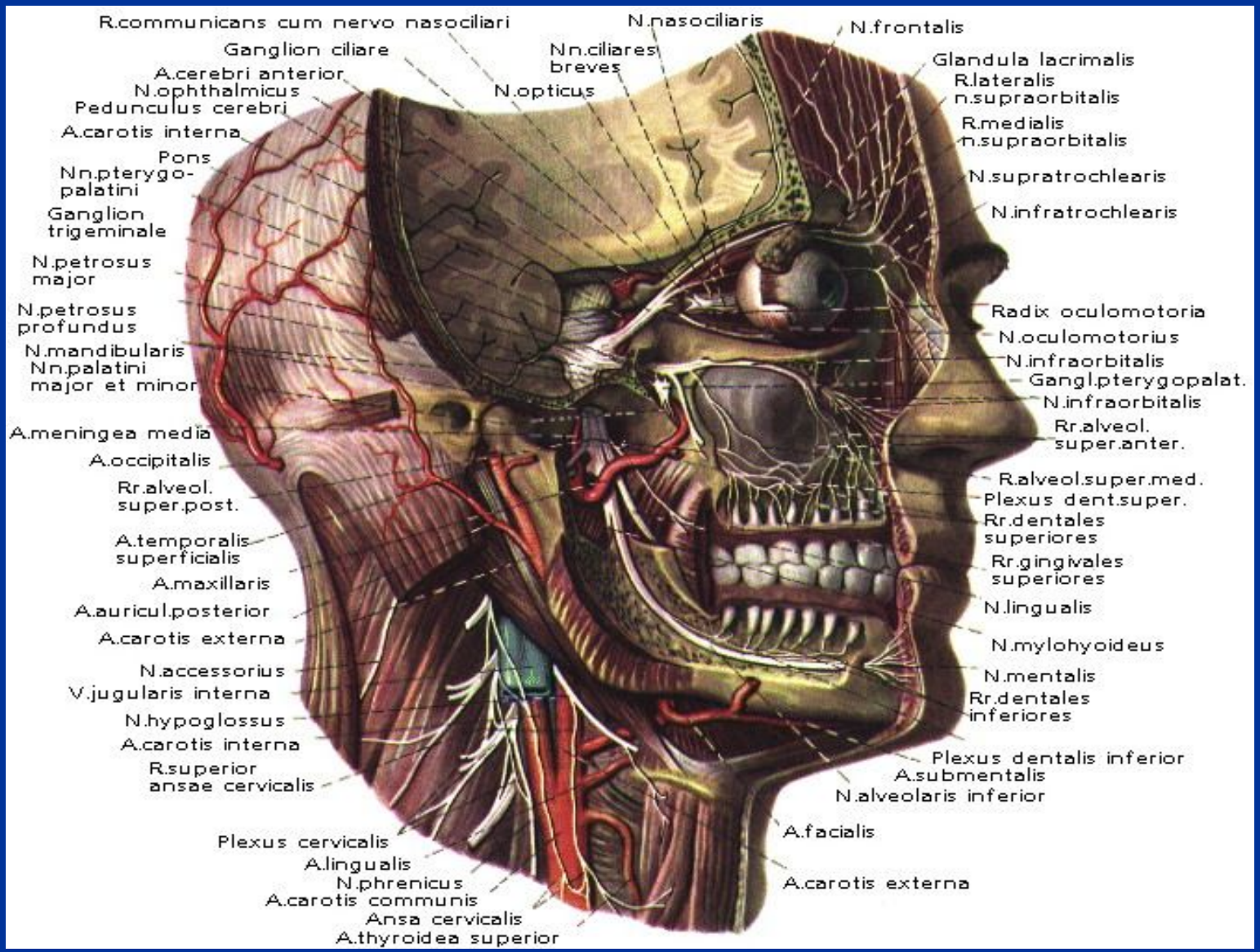

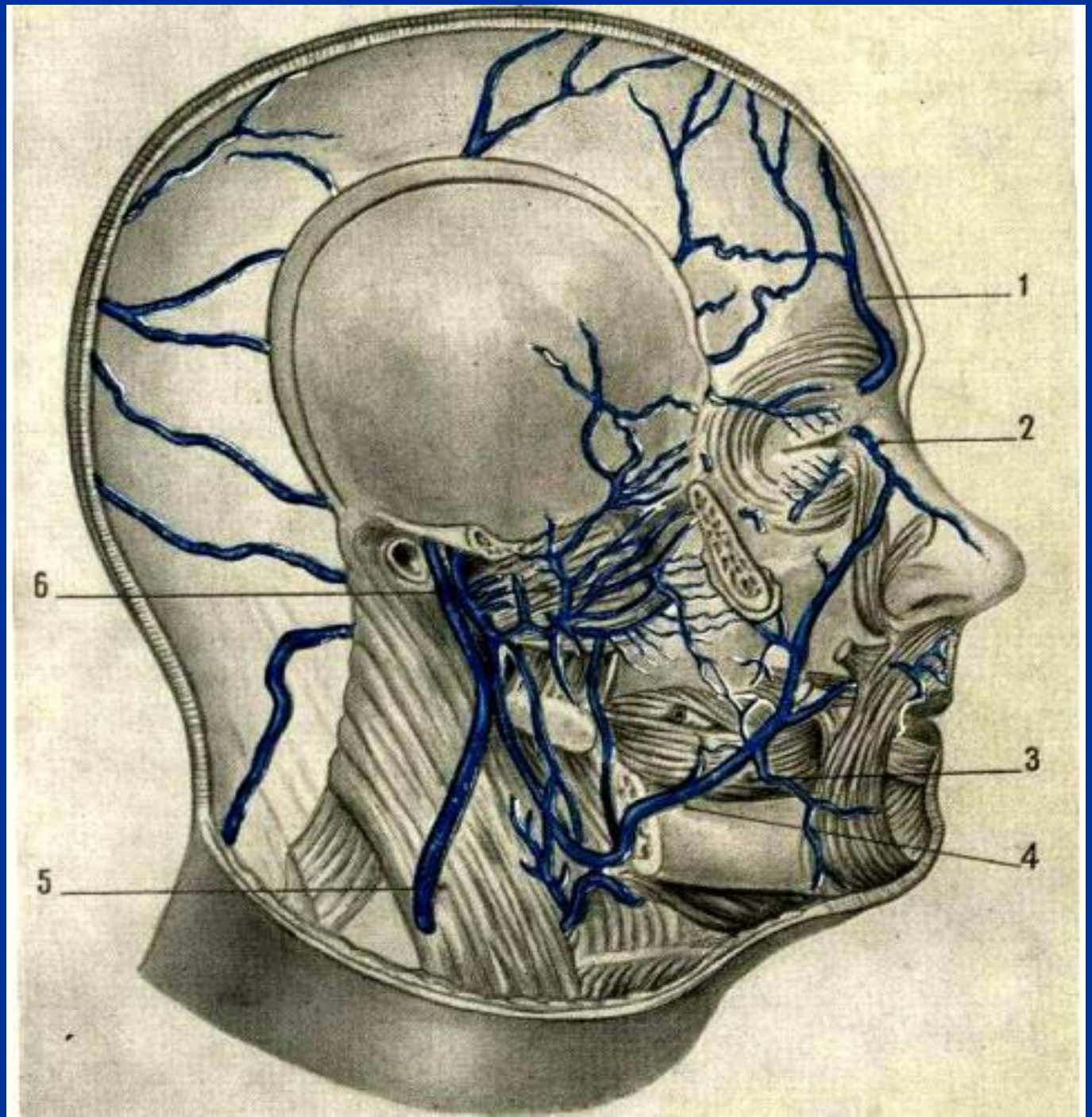
1
2
3
4
5
6

ГЛАВНЫЕ АНАСТОМОЗЫ НА ЛИЦЕ:

1) подглазничная вена нижняя глазничная вена пещеристый синус;

2) лицевая вена угловая вена носолобная вена верхняя глазничная вена пещеристый синус;

ГЛАВНЫЕ АНАСТОМОЗЫ НА ЛИЦЕ

3) лицевая вена поперечная вена лица крыловидное венозное сплетение вены овального и круглого отверстий пещеристый синус.

ПХО РАН МЯГКИХ ТКАНЕЙ ЛИЦА ПРОВОДИТСЯ:

- одномоментно и исчерпывающе;
- в наиболее ранние сроки;
- в объеме первично-восстановительной операции.