Занятие № 25

Системы органов кровообращения.

Строение сердца.

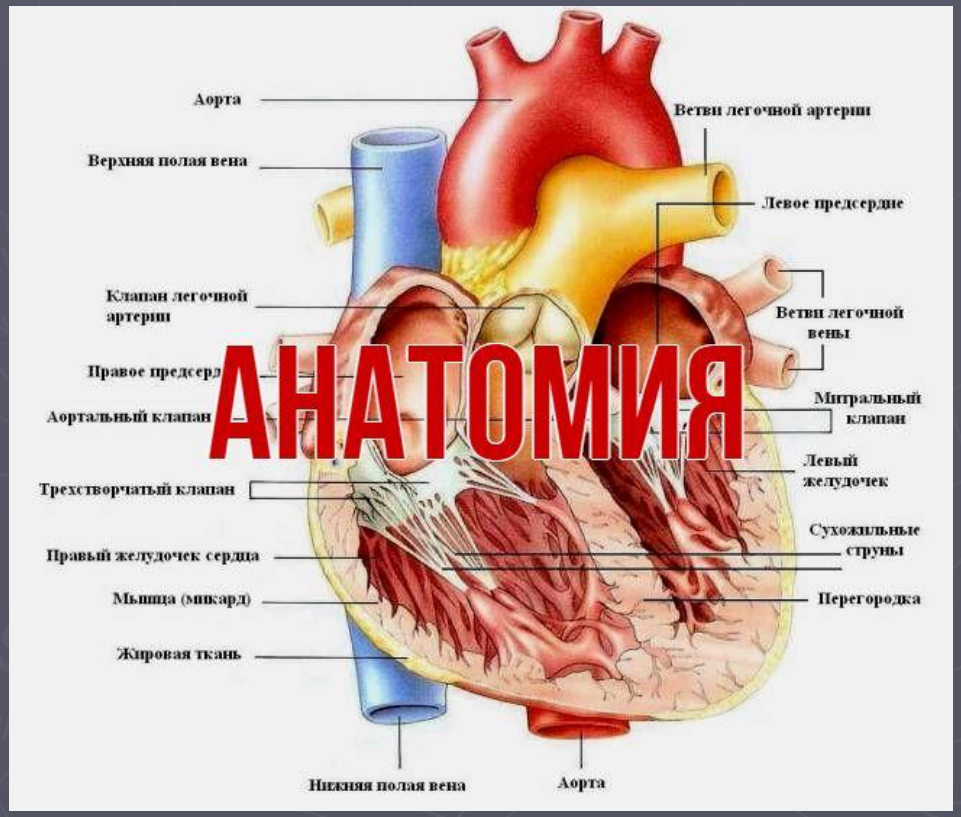

Подготовил: к.м.н., преподаватель

Аверин Эдуард Михайлович

Вопросы

- Строение системы органов кровообращения. Сущность процесса кровообращения.
- Круги кровообращения.
- Сосуды, их виды. Строение стенок сосудов.
- Система микроциркуляции.
- Функциональные группы сосудов.
- Сердце – расположение, внешнее строение, анатомическая ось, проекция на поверхность грудной клетки.
- Камеры сердца, отверстия, клапаны сердца. Принципы работы клапанов сердца.
- Строение стенки сердца.
- Строение перикарда. Сосуды и нервы сердца

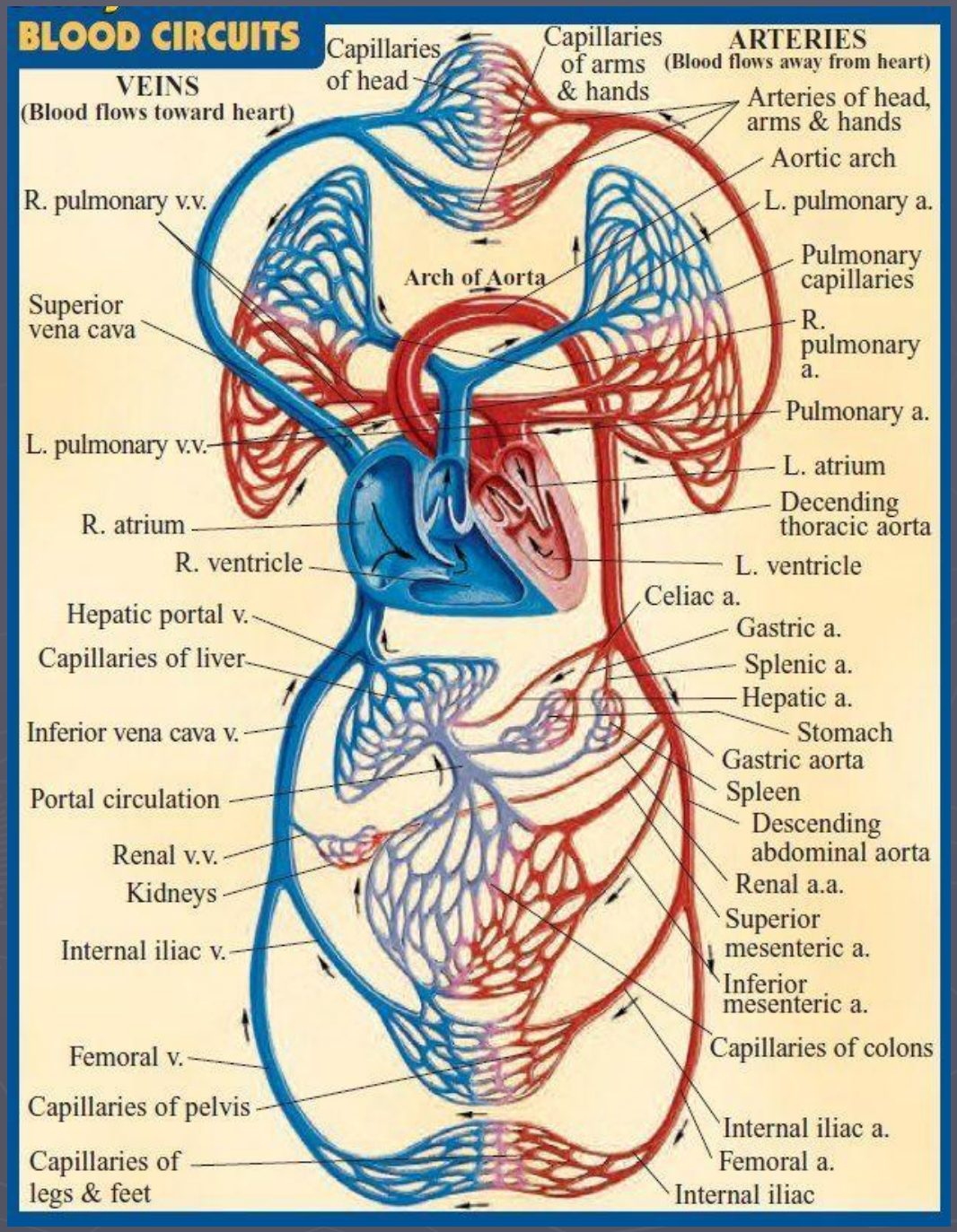
BLOOD CIRCUITS
VEINS
(Blood flows toward heart)
ARTERIES
(Blood flows away from heart)
Capillaries of head
Capillaries of arms & hands
Arteries of head, arms & hands
Aortic arch
L. pulmonary a.
Pulmonary capillaries
R. pulmonary a.
Pulmonary a.
L. atrium
Decending thoracic aorta
L. ventricle
Celiac a.
Gastric a.
Splenic a.
Hepatic a.
Stomach
Gastric aorta
Spleen
Descending abdominal aorta
Renal a.a.
Superior mesenteric a.
Inferior mesenteric a.
Capillaries of colons
Internal iliac a.
Femoral a.
Internal iliac
R. pulmonary v.v.
Arch of Aorta
Superior vena cava
L. pulmonary v.v.
R. atrium
R. ventricle
Hepatic portal v.
Capillaries of liver
Inferior vena cava v.
Portal circulation
Renal v.v.
Kidneys
Internal iliac v.
Femoral v.
Capillaries of pelvis
Capillaries of legs & feet

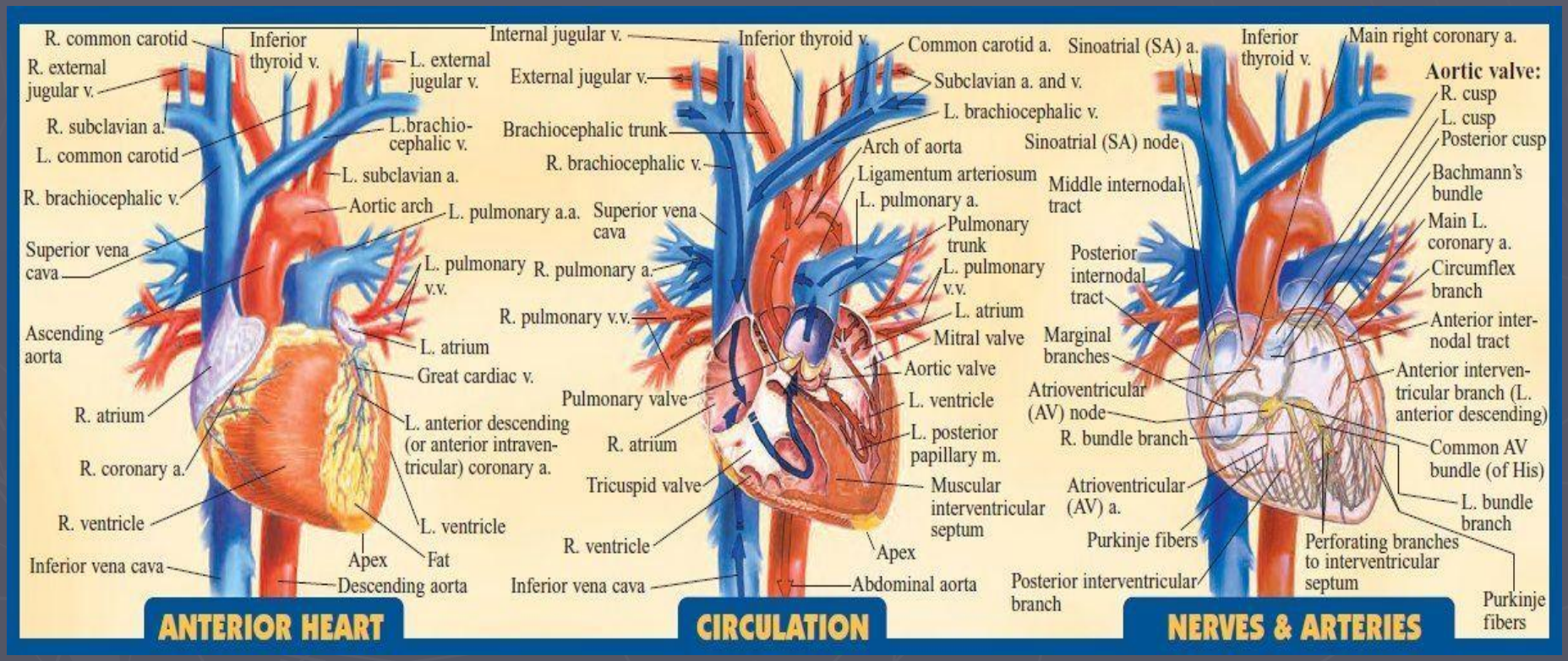
R. common carotid
Inferior thyroid v.
R. external jugular v.
L. external jugular v.
R. subclavian a.
L. common carotid
L. brachio-cephalic v.
L. subclavian a.
R. brachiocephalic v.
Aortic arch
L. pulmonary a.a.
Superior vena cava
L. pulmonary v.v.
Ascending aorta
L. atrium
Great cardiac v.
R. atrium
L. anterior descending (or anterior intraven-tricular) coronary a.
R. coronary a.
R. ventricle
L. ventricle
Apex
Fat
Inferior vena cava
Descending aorta
ANTERIOR HEART
Internal jugular v.
Inferior thyroid v.
Common carotid a.
External jugular v.
Subclavian a. and v.
L. brachiocephalic v.
Brachiocephalic trunk
Arch of aorta
R. brachiocephalic v.
Ligamentum arteriosum
L. pulmonary a.
Superior vena cava
Pulmonary trunk
R. pulmonary a.
L. pulmonary v.v.
R. pulmonary v.v.
L. atrium
Mitral valve
Aortic valve
Pulmonary valve
L. ventricle
R. atrium
L. posterior papillary m.
Tricuspid valve
Muscular interventricular septum
R. ventricle
Apex
Inferior vena cava
Abdominal aorta
CIRCULATION
Sinoatrial (SA) a.
Inferior thyroid v.
Main right coronary a.
Aortic valve:
R. cusp
L. cusp
Posterior cusp
Sinoatrial (SA) node
Bachmann's bundle
Middle internodal tract
Main L. coronary a.
Posterior internodal tract
Circumflex branch
Anterior inter-nodal tract
Marginal branches
Anterior interven-tricular branch (L. anterior descending)
Atrioventricular (AV) node
R. bundle branch
Common AV bundle (of His)
Atrioventricular (AV) a.
L. bundle branch
Purkinje fibers
Perforating branches to interventricular septum
Posterior interventricular branch
Purkinje fibers
NERVES & ARTERIES

ЧТО ЗАСТАВЛЯЕТ ТЕЧЬ КРОВЬ

Кровь гонится по телу сердцем. Она течет по кровеносным сосудам, образующим разветвленную систему - кровеносную систему. Сосуды делятся на три вида: артерии (несут кровь от сердца), вены (несут кровь к сердцу) и капилляры (соединяют вены и артерии между собой)

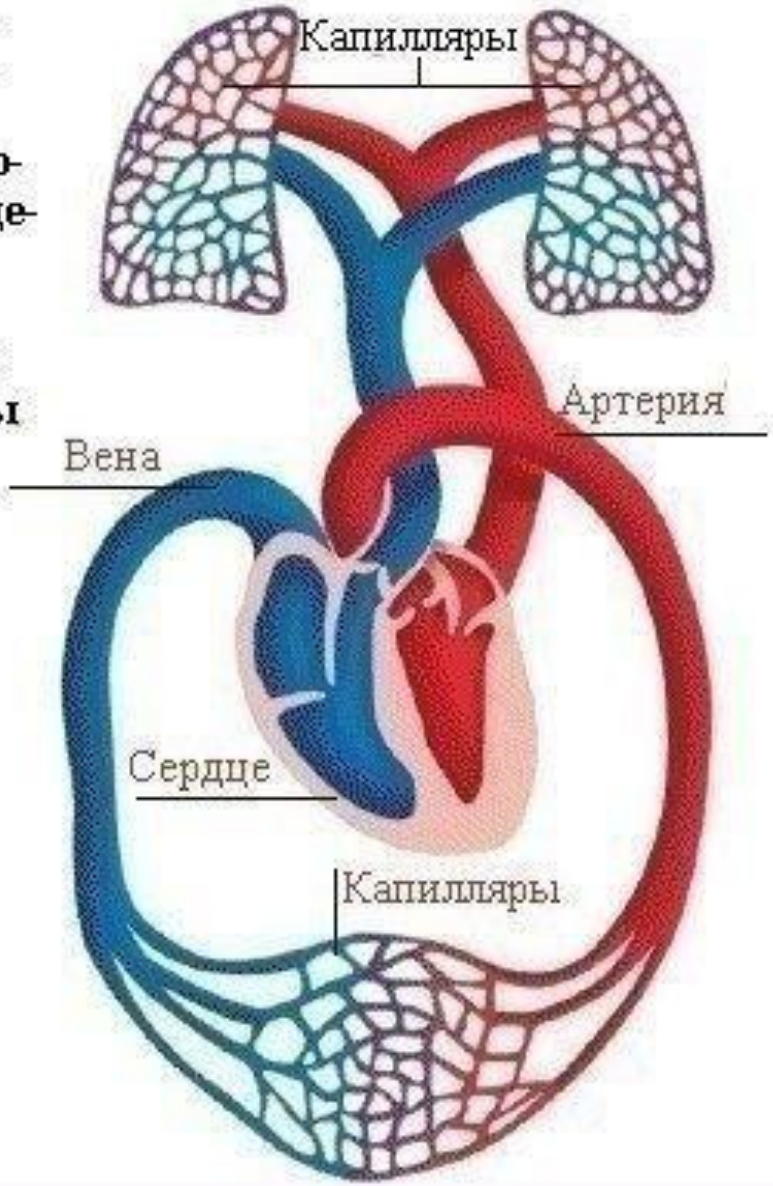

КРУГИ КРОВООБРАЩЕНИЯ

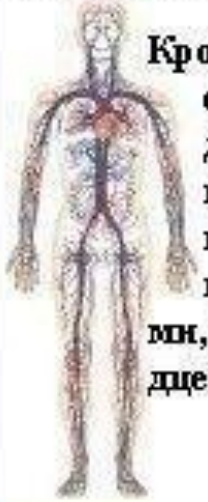

Кровь циркулирует по телу по двум основным кругам: между сердцем и легкими, и между сердцем и телом.

КРОВЕНОСНЫЕ СОСУДЫ

Кровеносные сосуды - это трубочки, переносящие кровь. Они бывают трех типов: артерии, вены и капилляры. Кровь выходит из сердца в артерии и возвращается в него по венам.

Капилляры же, омывая ткани, соединяют артерии и вены. Кровь делает проходит сердце два раза по двум замкнутым кругам: от сердца в легкие и обратно, от сердца в тело и обратно.

ВЕНА

Вены переносят необогащенную кровь от тела в сердце. Их стенки тоньше, чем у артерий.

АРТЕРИЯ

Артерии переносят обогащенную кровь от сердца в тело. Их стенки толстые и прочные.

КАПИЛЛЯР

Капилляры переносят кровь в ткани тела, поставляя кислород в клетки.

Схема движения внутренней среды

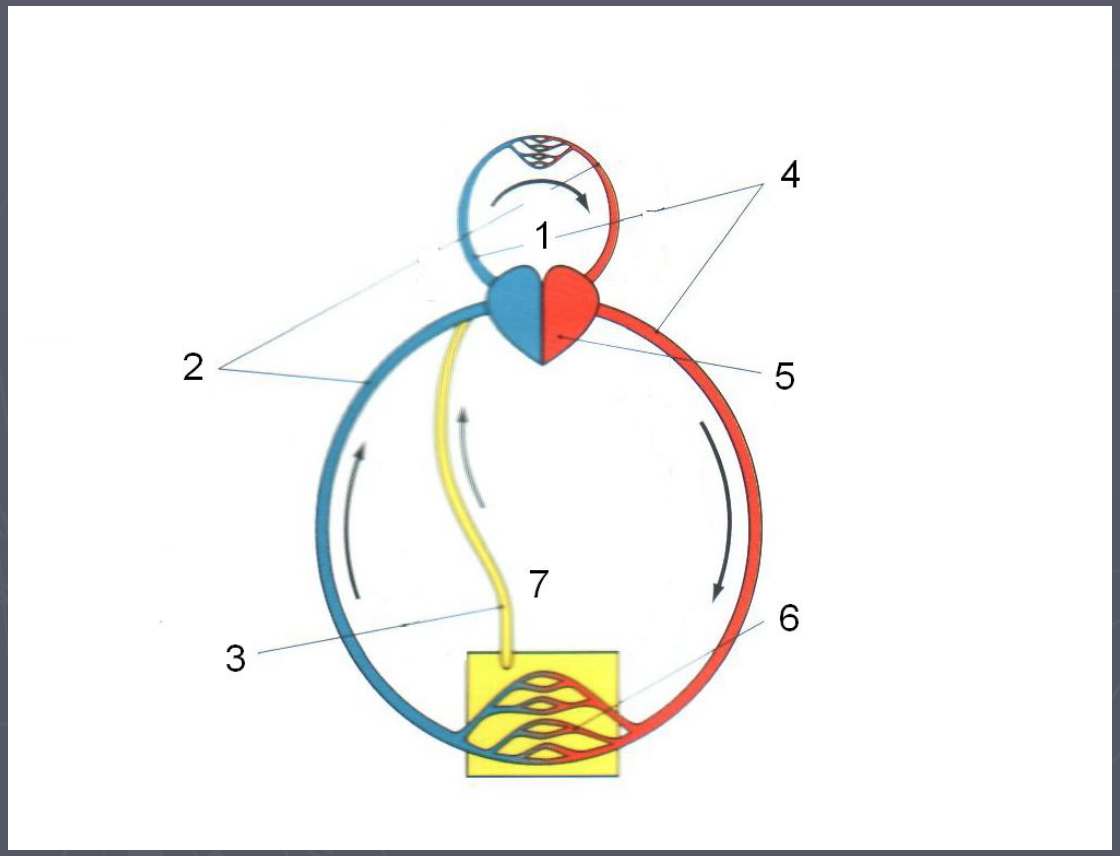

- 1 – малый круг кровообращения;
- 2 – вены;
- 3 – лимфатические сосуды;
- 4 – артерии;
- 5 – сердце;
- 6 – кровеносные капилляры;
- 7 – большой круг кровообращения.

Строение артерии

- 1 – внутренняя оболочка;
  1а – эндотелий;
- 1б – базальная мембрана;
  1в – собственная пластинка;
- 2 – средняя оболочка;
- 2а – внутренняя эластическая мембрана;
  2б – мышцы;
- 2в – наружная эластическая мембрана;
  3 – наружная оболочка.

Строение вены

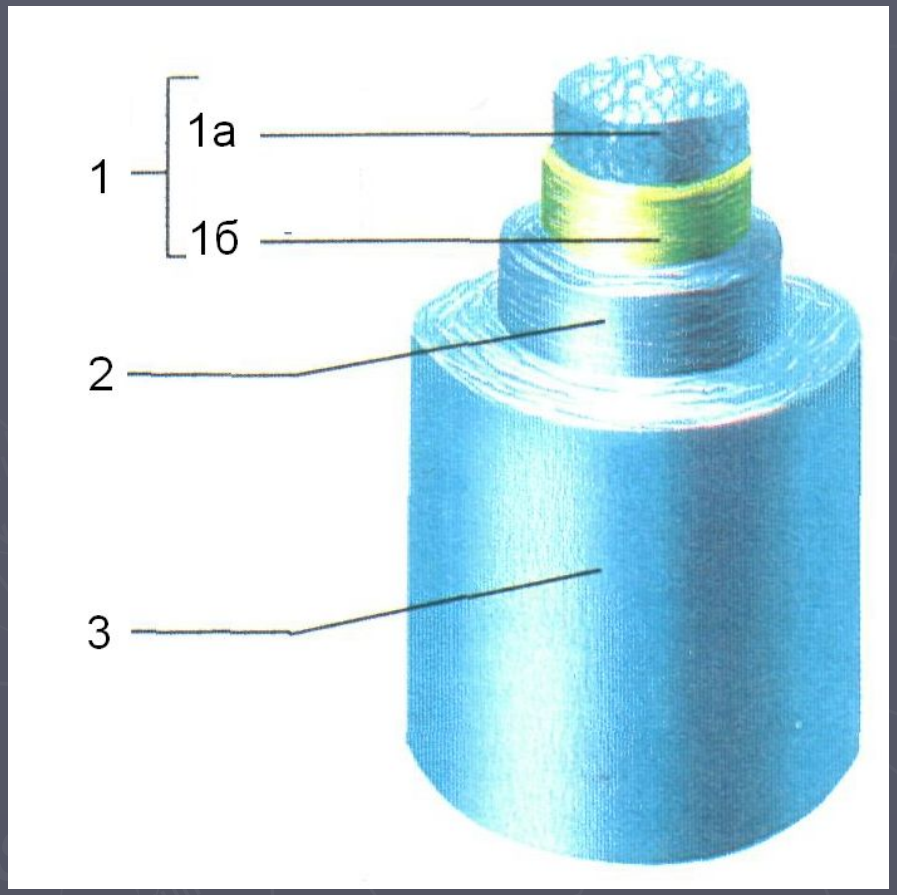

- 1 – внутренняя оболочка;
- 1а – эндотелий;
- 1б – базальная мембрана;
- 2 – средняя оболочка;
- 3 – наружная оболочка.

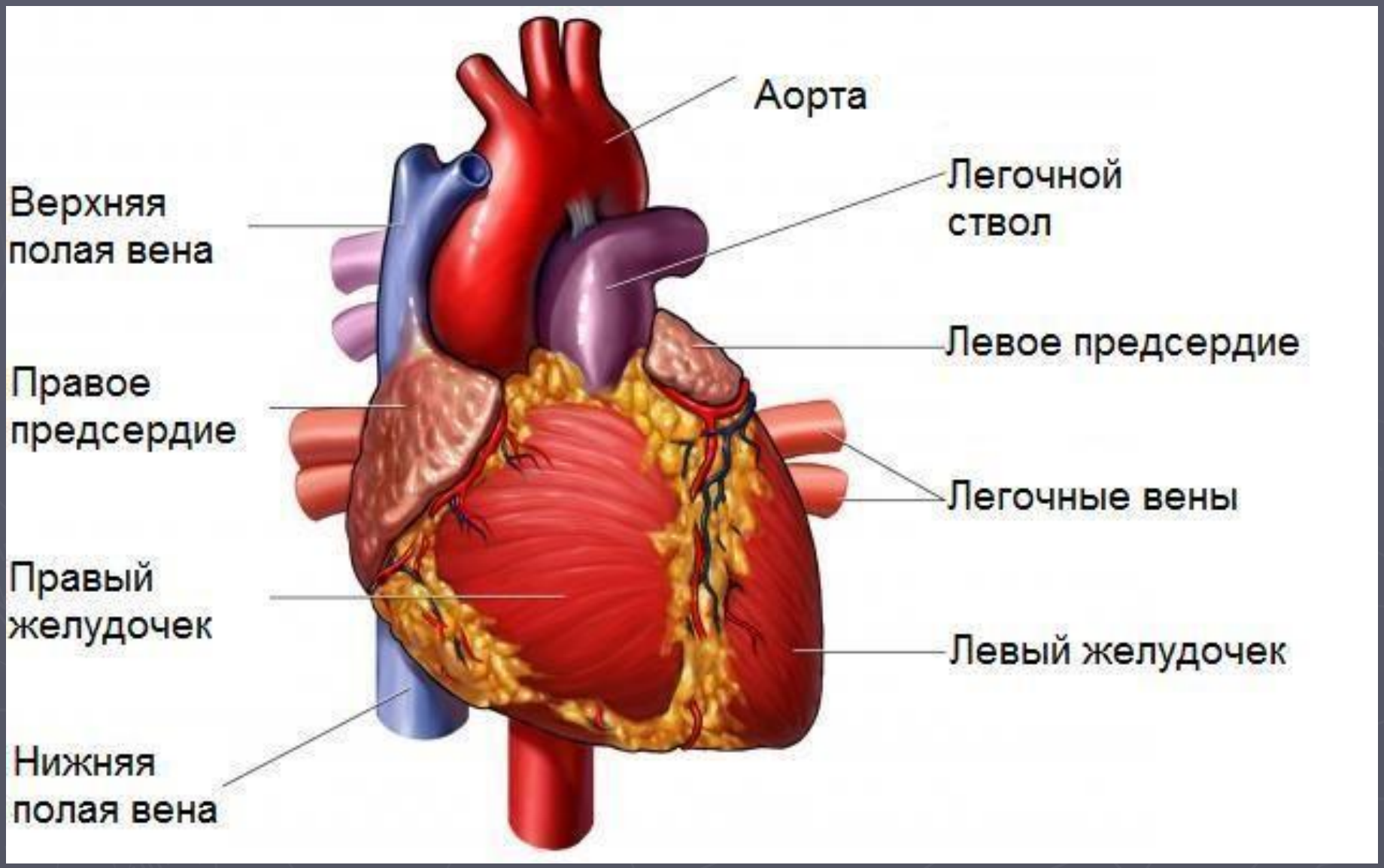
Аорта
Легочной ствол
Верхняя полая вена
Левое предсердие
Правое предсердие
Легочные вены
Правый желудочек
Левый желудочек
Нижняя полая вена

Сердце. Вид спереди венечных сосудов

- 1 – правая венечная артерия;
- 2 – передняя сердечная артерия;
- 3 – малая сердечная вена;
- 4 – ветвь к правому ушку от правой венечной артерии;
- 5 – левая венечная артерия; 6 – огибаюшая ветвь левой венечной артерии;
- 7 – большая сердечная вена;
- 8 – передняя межжелудочная ветвь левой венечной артерии.

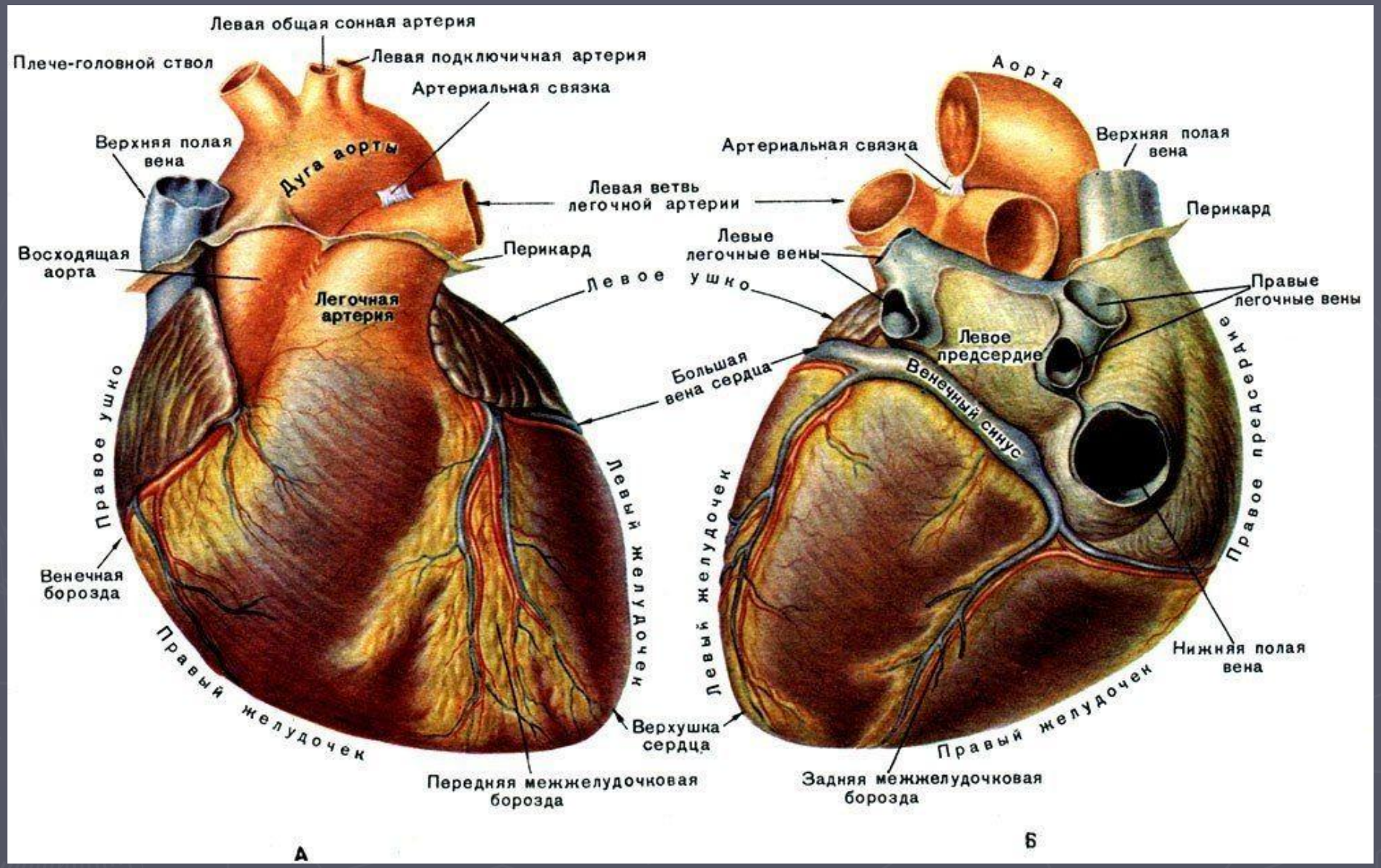
Левая общая сонная артерия
Плече-головной ствол
Левая подключичная артерия
Артериальная связка
Верхняя полая вена
Дуга аорты
Восходящая аорта
Перикард
Легочная артерия
Левое ушко
Правое ушко
Венечная борозда
Большая вена сердца
Левый желудочек
Правый желудочек
Верхушка сердца
Передняя межжелудочковая борозда
А
Аорта
Артериальная связка
Верхняя полая вена
Левая ветвь легочной артерии
Перикард
Левые легочные вены
Правые легочные вены
Левое предсердие
Венечный синус
Правое предсердие
Левый желудочек
Нижняя полая вена
Правый желудочек
Задняя межжелудочковая борозда
Б

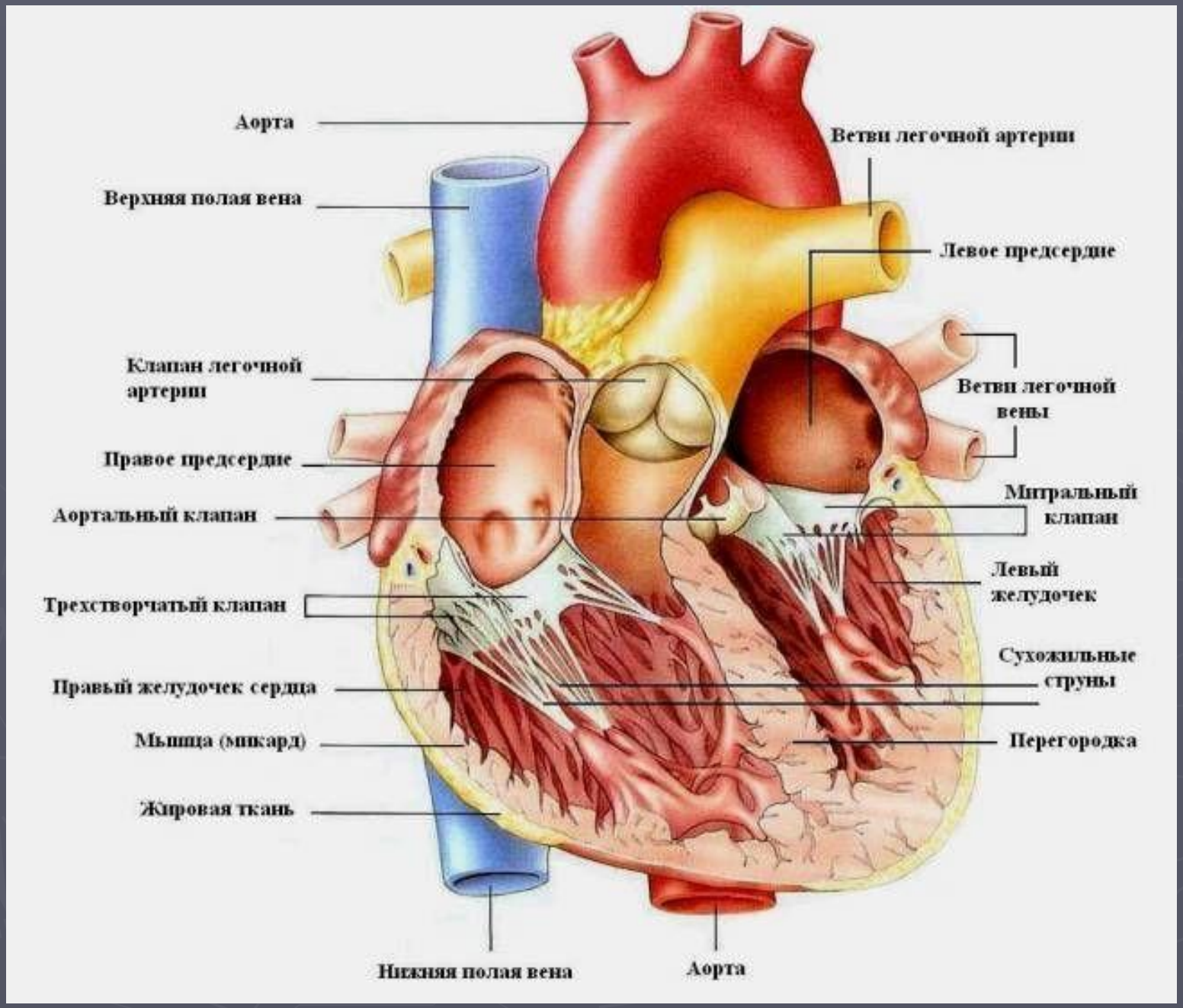
Аорта
Верхняя полая вена
Клапан легочной артерии
Правое предсердие
Аортальный клапан
Трехстворчатый клапан
Правый желудочек сердца
Мышца (миокард)
Жировая ткань
Нижняя полая вена
Ветви легочной артерии
Левое предсердие
Ветви легочной вены
Митральный клапан
Левый желудочек
Сухожильные струны
Перегородка
Аорта

Переднелатеральный разрез сердца

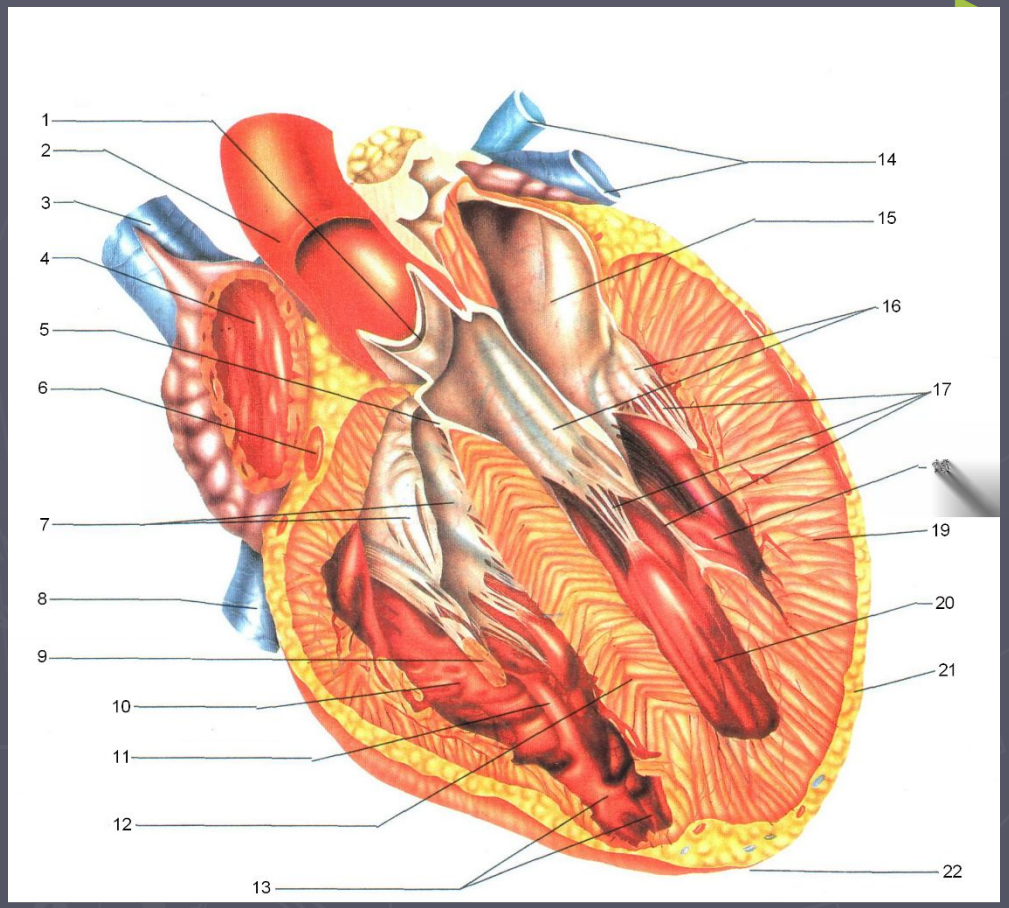

1 – аортальный клапан; 2 – аорта; 3 – верхняя полая вена; 4 – правое ушко; 5 – мембранозная часть межжелудочковой перегородки; 6 – правая венечная артерия; 7 – трехстворчатый клапан; 8 – нижняя полая вена; 9 – передняя сосочковая мышца; 10 – правый желудочек; 11 – задняя сосочковая мышца; 12 – мышечная часть межжелудочковой перегородки; 13 – трабекулы; 14 – левые легочные вены; 15 – левое ушко; 16 – митральный клапан; 17 – сухожильные хорды; 18 – задняя сосочковая мышца; 19 – миокард; 20 – передняя сосочковая мышца; 21 – эпикард; 22 – верхушка сердца.

Внутреннее строение сердца

Требуется всего лишь одна минута, чтобы кровь проциркулировала по всему телу. Это возможно благодаря мощным сердечным контракциям. В среднем в течение жизни сердце совершает (обычно без остановок) более двух с половиной миллиардов сокращений.

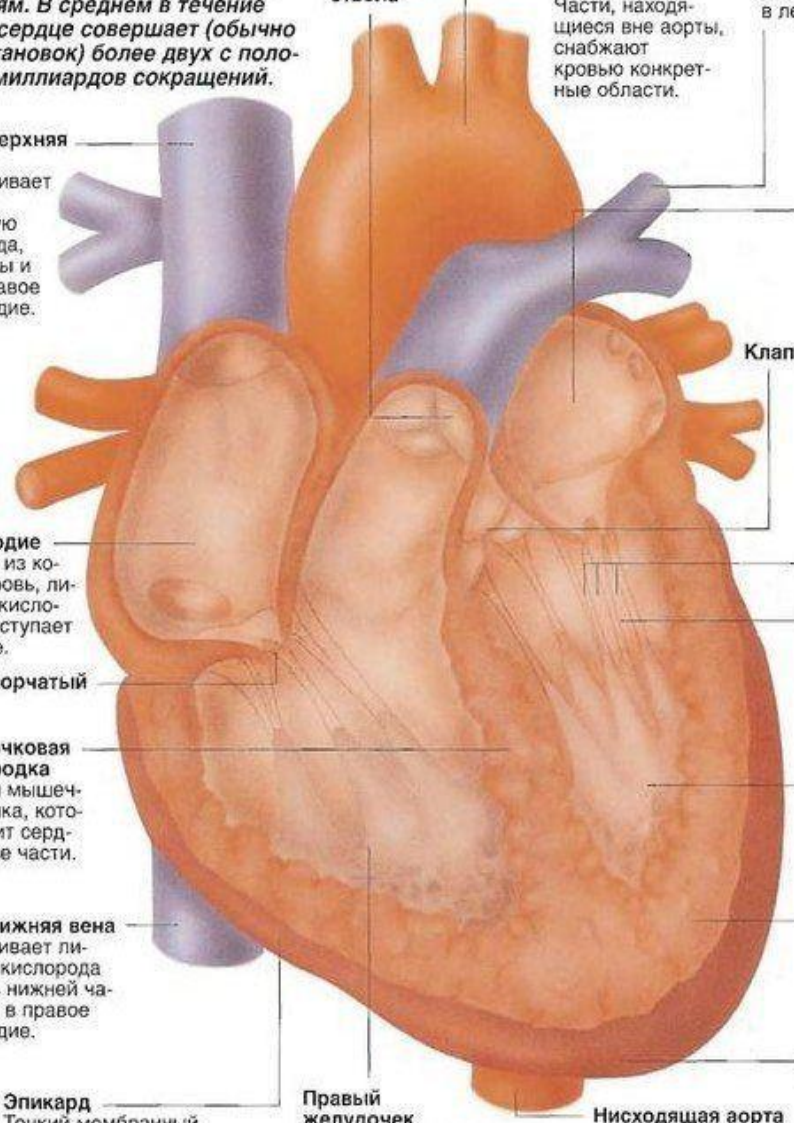

Клапан легочного ствола

Аорта
Переносит оксигенированную кровь в тело. Части, находящиеся вне аорты, снабжают кровью конкретные области.

Легочная артерия
Перекачивает лишенную кислорода кровь из правого предсердия в легкие.

Полая верхняя вена
Перекачивает кровь, лишенную кислорода, из головы и рук в правое предсердие.

Левое предсердие
Камера, в которую из легких поступает свежая, насыщенная кислородом кровь, готовая для дальнейшего распределения внутри организма.

Клапан аорты

Сухожильные хорды
Действуют как натянутые «канаты» удерживающие створки клапана открытыми.

Правое предсердие
Камера, из которой кровь, лишенная кислорода, поступает в сердце.

Левый желудочек
Камера, получающая кровь из левого предсердия и перекачивающая ее в аорту.

Трехстворчатый клапан

Желудочковая перегородка
Сильная мышечная стенка, которая делит сердце на две части.

Эндокард
Мембрана, ограничивающая внутреннюю систему сердца.

Миокард
Поверхность мышечной ткани, позволяющаяся сердцу сокращаться или биться.

Полая нижняя вена
Перекачивает лишенную кислорода кровь из нижней части тела в правое предсердие.

Перикард
Мешкообразная мебрана, окружающая и защищающая сердце.

Эпикард
Тонкий мембранный внешний слой сердечной стенки.

Правый желудочек
Камера, в которую поступает лишенная кислорода кровь из правого предсердия.

Нисходящая аорта
Снабжает кровью (насыщенной кислородом) часть туловища и конечности.

КАК ЧАСТО БЬЕТСЯ СЕРДЦЕ

Сердце бьется чаще, чем один раз в секунду. Как только кровь попадает в сердце, то его мышца сокращается и кровь выталкивается из него.

Сердечная (кардиальная) мышца состоит из мышечной ткани особого типа и сокращается около 60-80 раз в минуту, а во время физических упражнений около 100 раз в минуту.

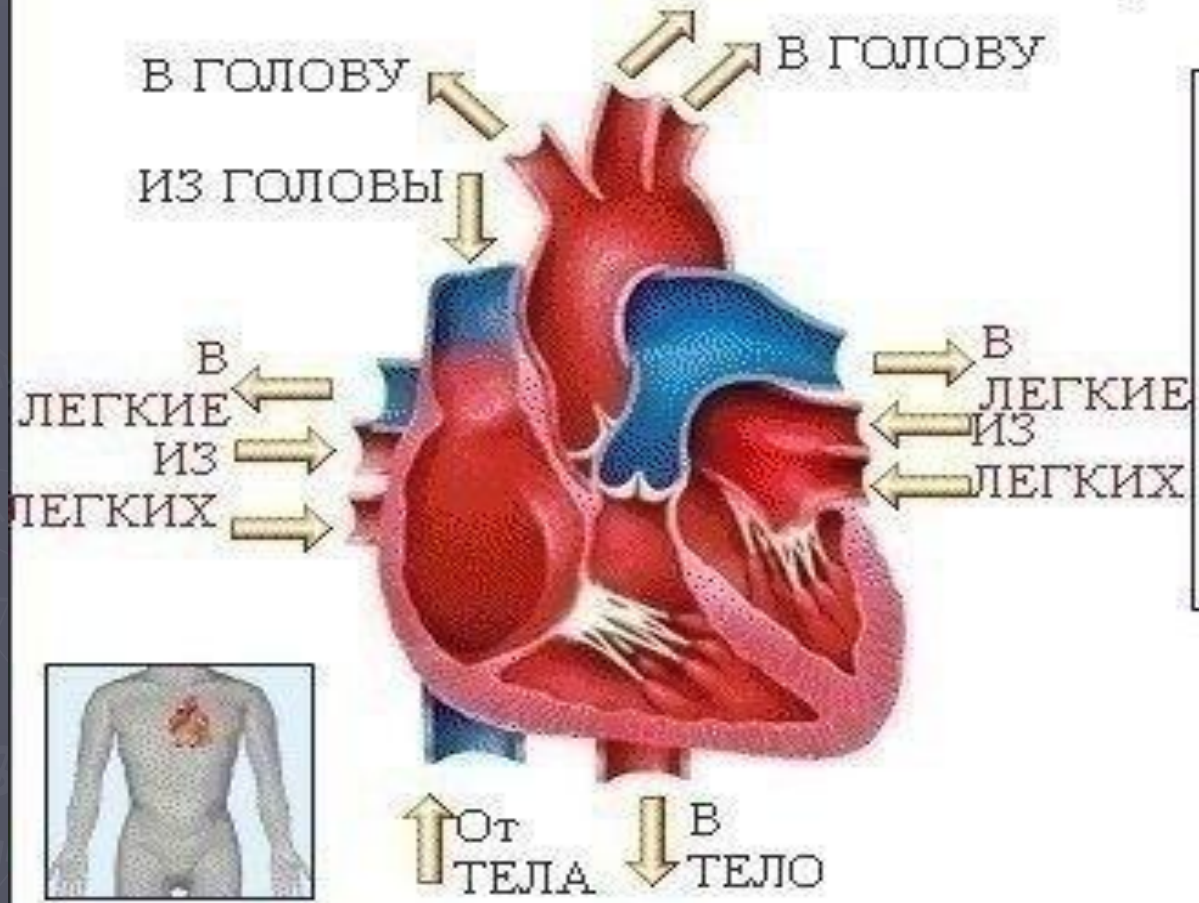

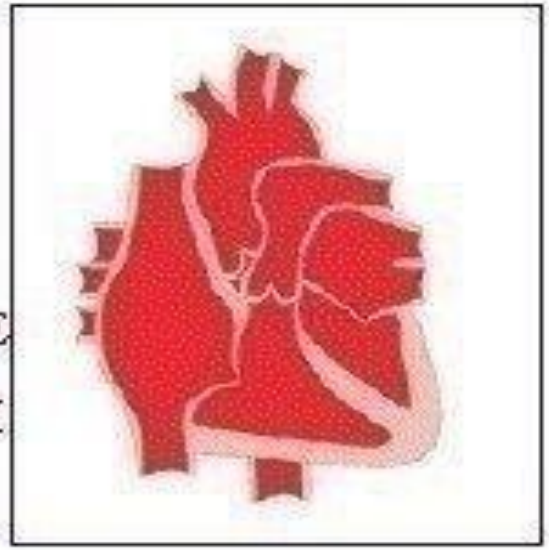

POSTERIOR HEART

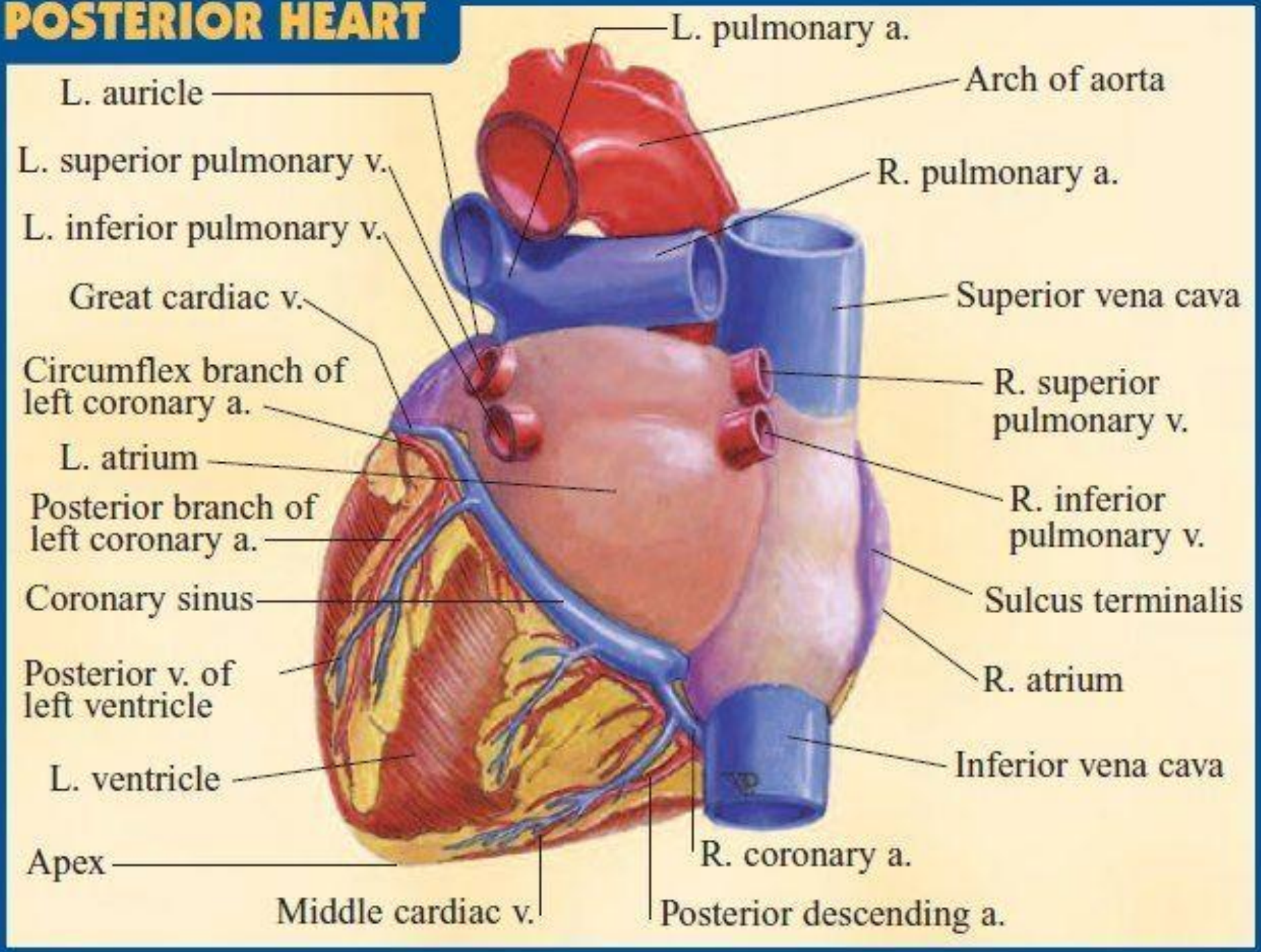

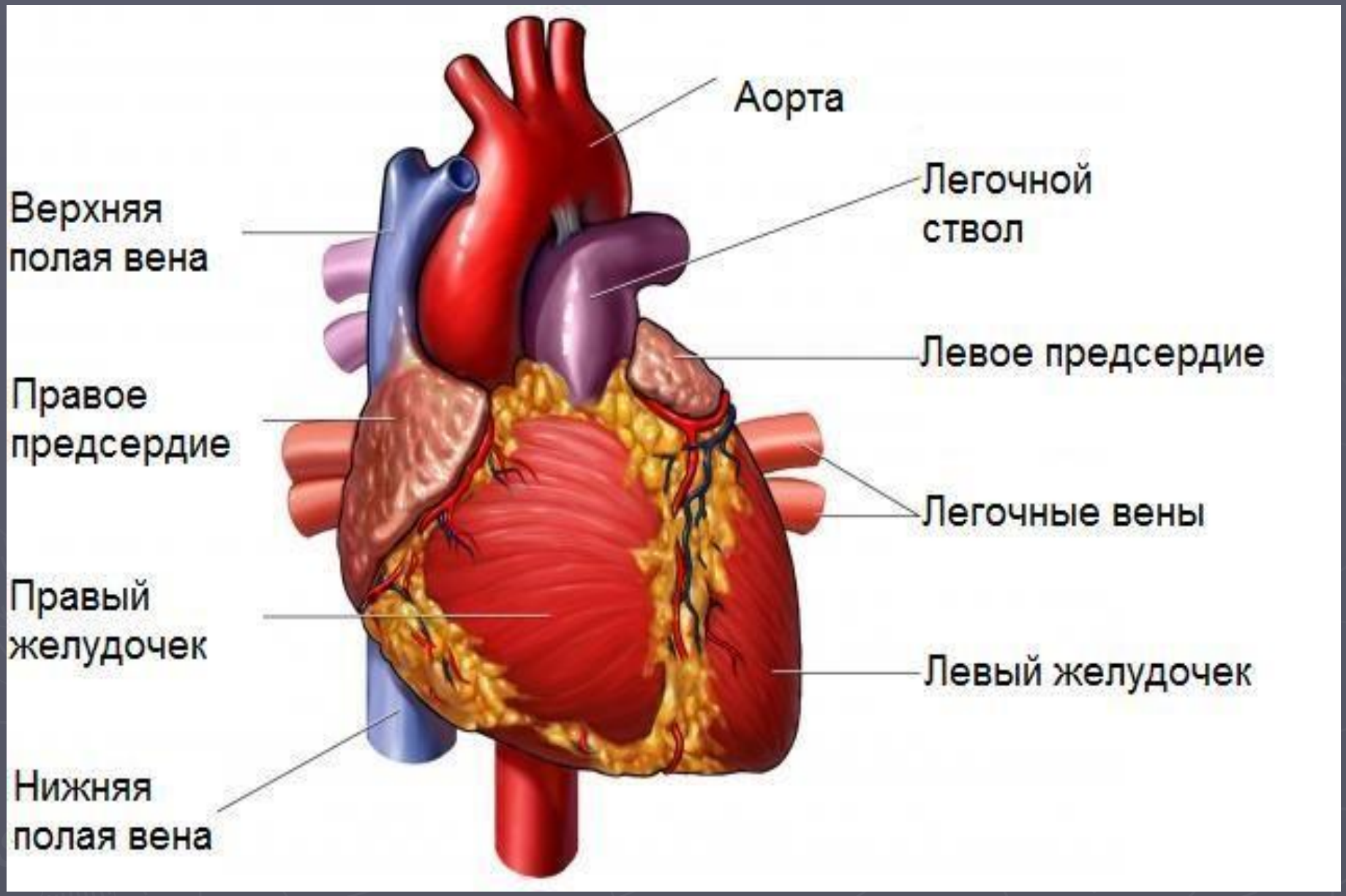
Аорта
Легочной ствол
Верхняя полая вена
Левое предсердие
Правое предсердие
Легочные вены
Правый желудочек
Левый желудочек
Нижняя полая вена

Левое предсердие и левый желудочек

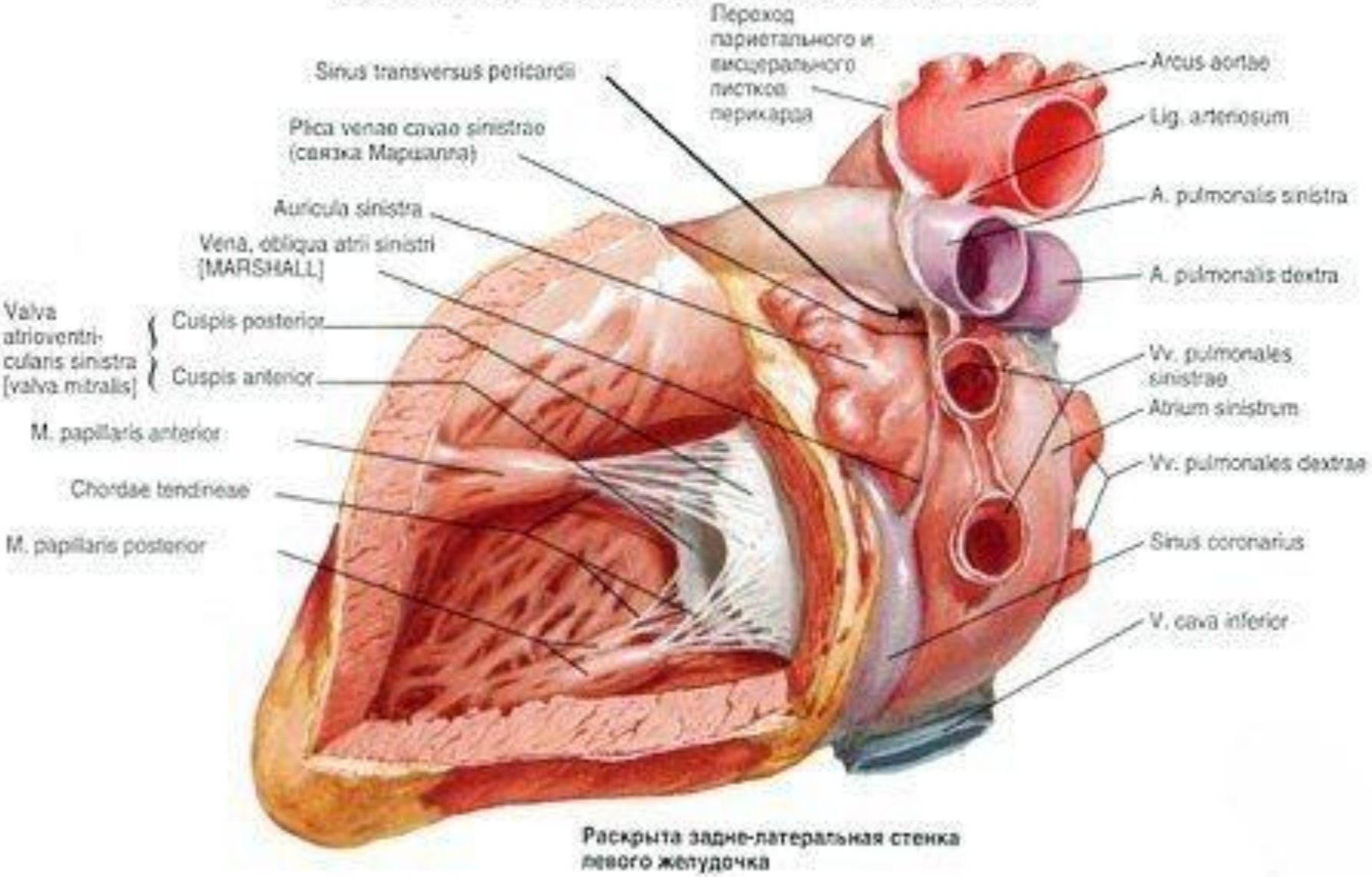

Раскрыта задне-латеральная стенка левого желудочка

Ситуацинные задачи

- ЗАДАЧА № 1
- Сосуды, несущие кровь от сердца, называются артериями. В артериях
- течёт артериальная или венозная кровь.
- Вопрос: Как называется артерия, которая несёт венозную кровь от
- сердца?

- ЗАДАЧА № 2
- При обследовании пациента работу митрального клапана сердца
- прослушивают в точке проекции верхушки сердца на переднюю стенку
- грудной клетки.
- Вопрос: Укажите место проекции верхушки сердца.

- ЗАДАЧА № 3
- У пациента определяется нарушение ритма сокращения сердца.
- Вопрос: Какое анатомическое образование является «водителем» ритма
- сердца?

- ЗАДАЧА № 4
- У пациента произошло острое нарушение кровоснабжения сердца. На
- электрокардиограмме выявлены изменения в задней стенки правого
- желудочка.
- Вопрос: Какая артерия кровоснабжает заднюю стенку правого
- желудочка?

- ЗАДАЧА № 5
- При клиническом исследовании сердца выявлено смещение его левой
- границы влево (по сравнению с обычной проекцией), что означает
- увеличение размеров левого желудочка.
- Вопрос: Какой круг кровообращения начинается в левом желудочке?

- БЛАГОДАРЮ ЗА ВНИМАНИЕ!