Череп

Григоренко Лия
150 группа

Осевой скелет

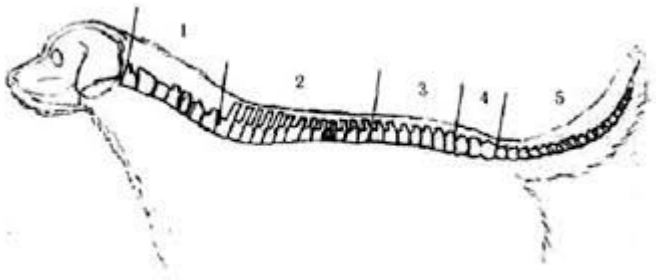

Осевой скелет - skeleton axiale - состоит из скелеты головы (череп), шеи, туловища и хвоста.

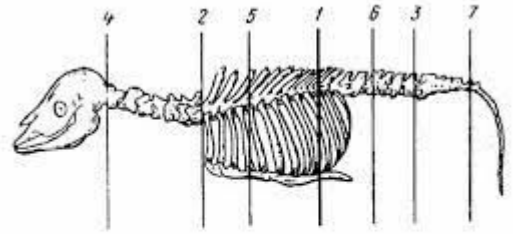

Рис. 11. Схема расположения общего и частичных центров тяжести тела животного на фоне осевого скелета (по В. Я. Бровару, 1960):

1 — распил через общий центр тяжести на переднюю и заднюю половины; 2 — распил через центр тяжести передней половины тела; 3 — распил через центр тяжести задней половины тела; 4, 5, 6, 7 — распилы через центры тяжести каждой четверти. В результате распилов через центры тяжести обособляются голова, шея, крестец и хвост. В плоскости общего центра тяжести тела (1) лежит печень; в плоскости центра тяжести второй четверти (5) — сердце; в плоскости центра тяжести третьей четверти (6) — почки

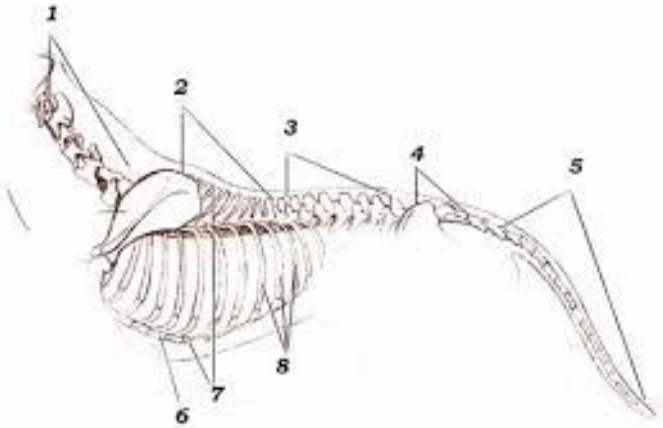

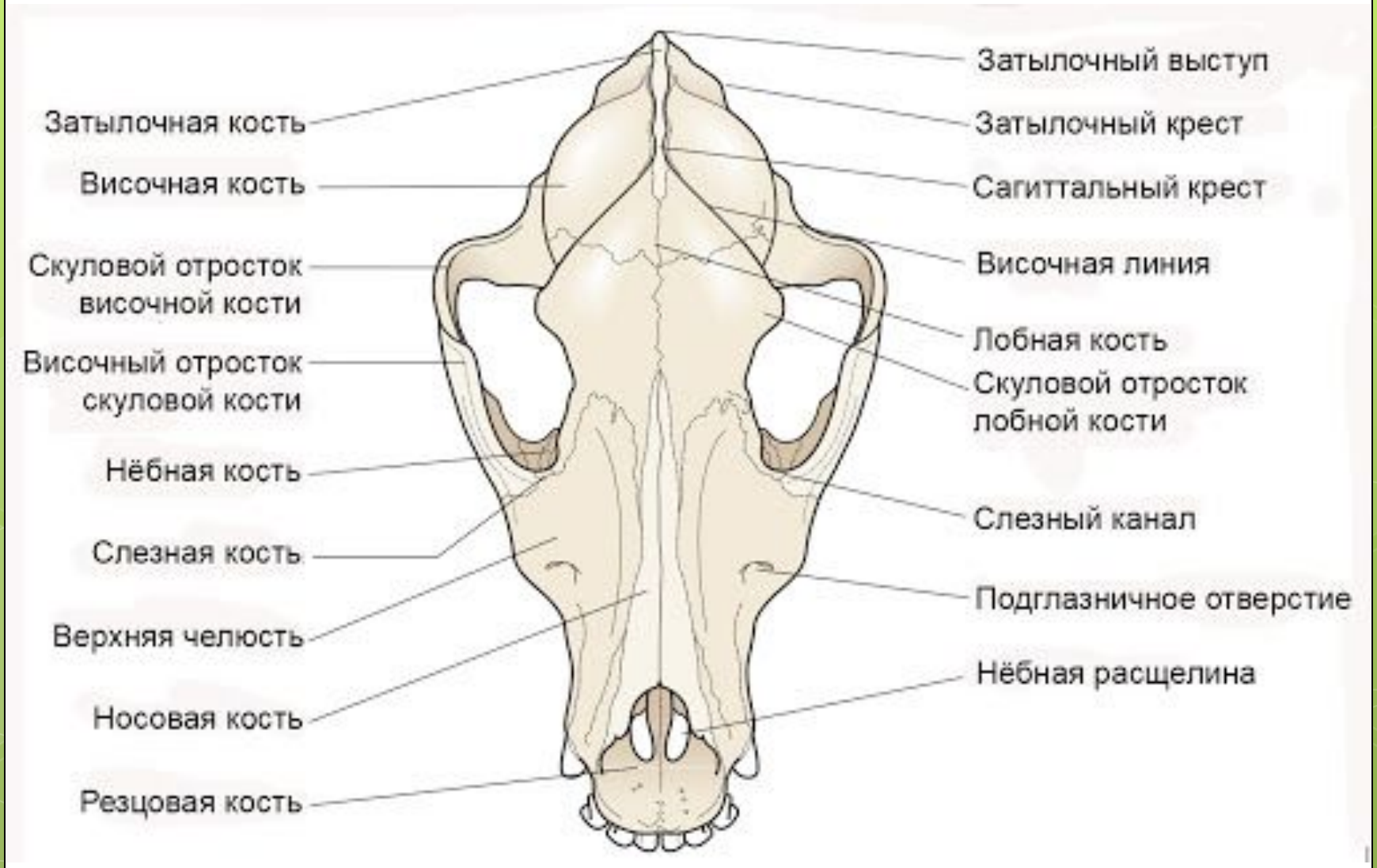
Затылочная кость
Височная кость
Скуловой отросток височной кости
Височный отросток скуловой кости
Нёбная кость
Слезная кость
Верхняя челюсть
Носовая кость
Резцовая кость
Затылочный выступ
Затылочный крест
Сагиттальный крест
Височная линия
Лобная кость
Скуловой отросток лобной кости
Слезный канал
Подглазничное отверстие
Нёбная расщелина

Череп

Мозговой отдел головы, или череп, - cranium- в своей основе имеет

Четыре непарные кости.

- затылочная
- клиновидная,
- межтеменная
- решетчатая

Парные кости

- височная
- теменная
- лобная
- крыловидная

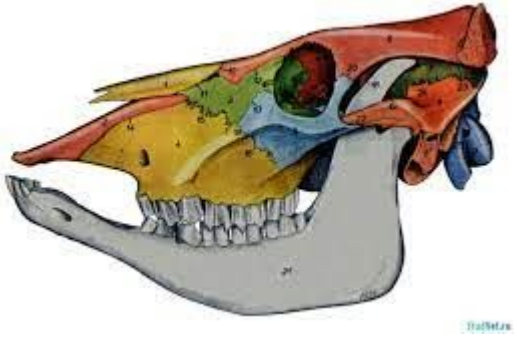

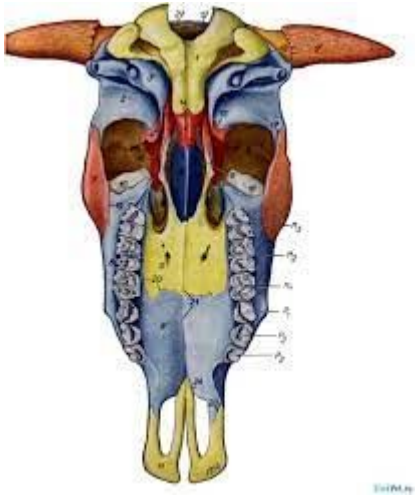

Затылочная кость

- **<u>Затылочная кость</u>** - os occipitale - участвует в образовании каудального отдела полости черепа. Она граничит сверху с межтеменной и теменными, сбоку - с височной и внизу - с клиновидной костями.
- В затылочной кости различают тело, чешую и парную боковую части, окружающие большое (затылочное) отверстие (for. magnum), через которое происходит сообщение полости черепа с позвоночным каналом.

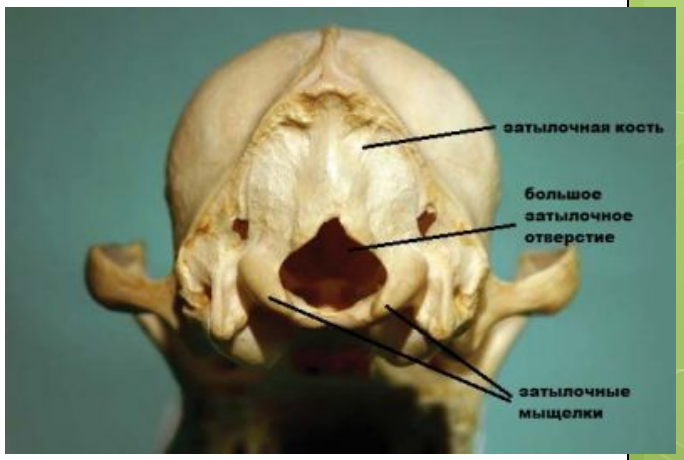

Клиновидная

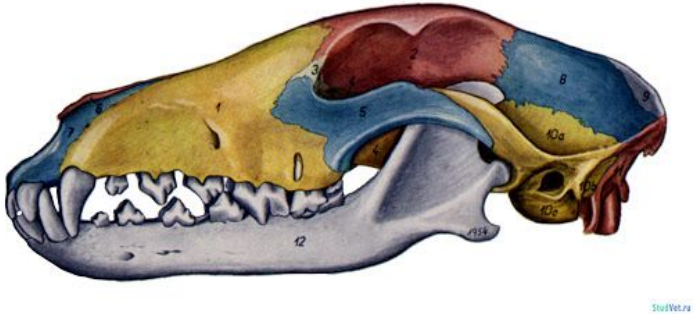

- Клиновидная кость - os sphenoidale - располагается в основании черепа и граничит спереди с решетчатой, лобной, нёбными, крыловидной, сошником, а каудально - с теменной и затылочной костями. У молодых животных клиновидная кость состоит из основной клиновидной (os basisphenoidale) и предклиновидной (os presphenoidale) костей, которые у взрослых животных за счет замещения межсфеноидального синхондроза костной тканью срастаются в единую кость.
- В клиновидной кости различают тело, две пары крыльев и парный крыловидный отросток.

Крыловидная

- Крыловидная кость - os pterygoideum - представляет собой парную тонкую костную пластинку, прилегающую к медиальной поверхности крыловидного отростка клиновидной и перпендикулярной пластинке нёбной костей. У крупного рогатого скота она длинная и широкая, у лошади - узкая и длинная, у собаки и свиньи - короткая и широкая.

Межтеменная

- Межтеменная кость - os interparietale - непарная, на черепе хорошо различима лишь у плода и новорожденных. У взрослых животных она срастается с затылочной и теменными костями.
- У крупного рогатого скота в первые месяцы жизни она полностью срастается с теменными костями, а у свиньи - с затылочной чешуей задолго до рождения. У лошади и собаки по границе соединения межтеменной кости с теменными и затылочной чешуей проходит теменная линия (linea temporalis).
- Наружная поверхность межтеменной кости у лошади и собаки разделена наружным сагитталь¬ным гребнем (crista sagittalis externa) на две равные половины.

Решетчатая

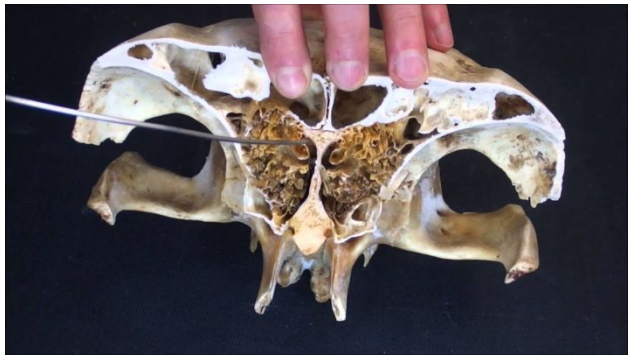

- Решетчатая кость - os ethmoidale - непарная, располагается на границе черепной полости с носовой.
- Продырявленная пластинка - lamina cribrosa
- Перпендикулярная пластинка - lamina perpendicularis
- Глазничная пластинка - lamina orbitalis
- Решетчатый лабиринт - labyrinthus ethmoidalis – состоит из комплекса парных кост¬ных воздухоносных ячеек (cellulae ethmoidales) с решетчатыми ходами (meatus ethmoidales).
- Внутренние завитки (endoturbinalia) имеют более крупные размеры; их у лошади 6, жвачных - 5, свиньи - 7 и собаки - 4. Между эндотурбиналиями находятся наружные завитки (ectoturbinalia), которых у собаки 6, жвач¬ных - 18, свиньи - 20 и у лошади - 25.

Височная

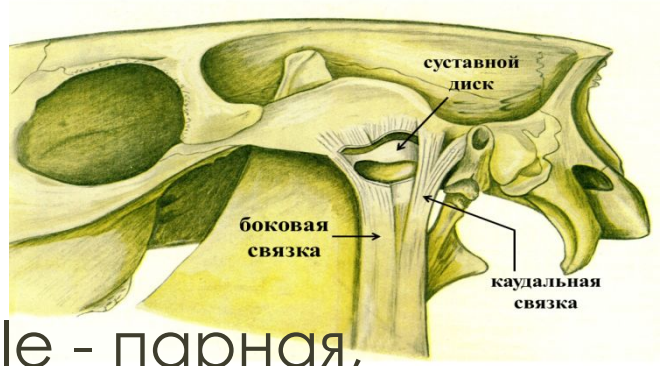

- Височная кость - os temporale - парная, участвует в образовании боковой стенки средней и задней черепных ямок, служит вместилищем среднего и внутреннего уха.
- В состав височной кости входят чешуйчатая, каменистая и барабанная части. У большинства домашних млекопитающих все части рано срастаются между собой в единое целое и лишь у свиньи каменистая, а у лошади и овцы чешуйчатая с остальными частями сохраняют непрочное соединение.

Теменная

- Теменная кость - os parietale - парная, имеет типичное пластинчатое строение. Медиально она граничит с одноименной костью, рострально - с лобной, каудально - с межтеменной и затылочной, латерально - с височной. Наружная поверхность теменных костей у всех видов животных участвует в образовании височной ямки (fossa temporalis).
- У собаки и лошади по месту соединения теменных костей между собой проходит наружный сагиттальный гребень, который у лошади раздваивается на правую и левую височные линии, каждая из которых подразделяет наруж¬ную поверхность теменной кости на теменную и височную пластинки (planum parietale et temporale). У свиньи теменная пластинка плоская, а височная - вогнутая. У крупного рогатого скота, в связи с сильным развитием лобных костей и их смещением в каудальном направлении, теменная пластинка сместилась на выйную поверхность и поэтому называется выйной пластинкой (planum nuchale), которая слива¬ется с межтеменной костью и затылочной чешуей.

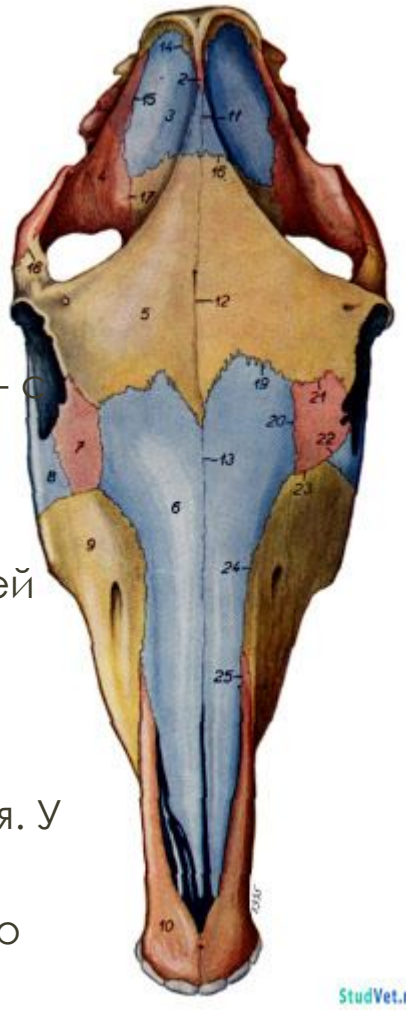

Лобная

- **<u>Лобная кость</u>** - os frontale - парная, составляет большую часть свода черепа. Каудально она граничит с теменной, межтеменной, медиально - с одноименной костью, рострально - с носовой и слезной, латеро-вентрально - с клиновидной и височной, ростро-медиально - с решетчатой костью. Лобная кость состоит из лобной чешуи, глазничной и носовой частей.

Крыловидная

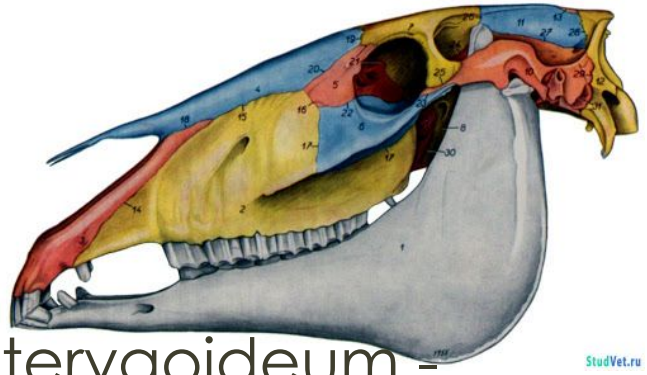

- Крыловидная кость - os pterygoideum - представляет собой парную тонкую костную пластинку, прилегающую к медиальной поверхности крыловидного отростка клиновидной и перпендикулярной пластинке нёбной костей. У крупного рогатого скота она длинная и широкая, у лошади - узкая и длинная, у собаки и свиньи - короткая и широкая.

Кости лицевого отдела головы, или кости лица, - ossa faciei

- Носовая
- слезная,
- скуловая,
- нёбная,
- резцовая,
- вентральная
- носовая раковина,
- нижняя и верхняя челюстные
- Сошник
- Подъязычная
- хоботковая

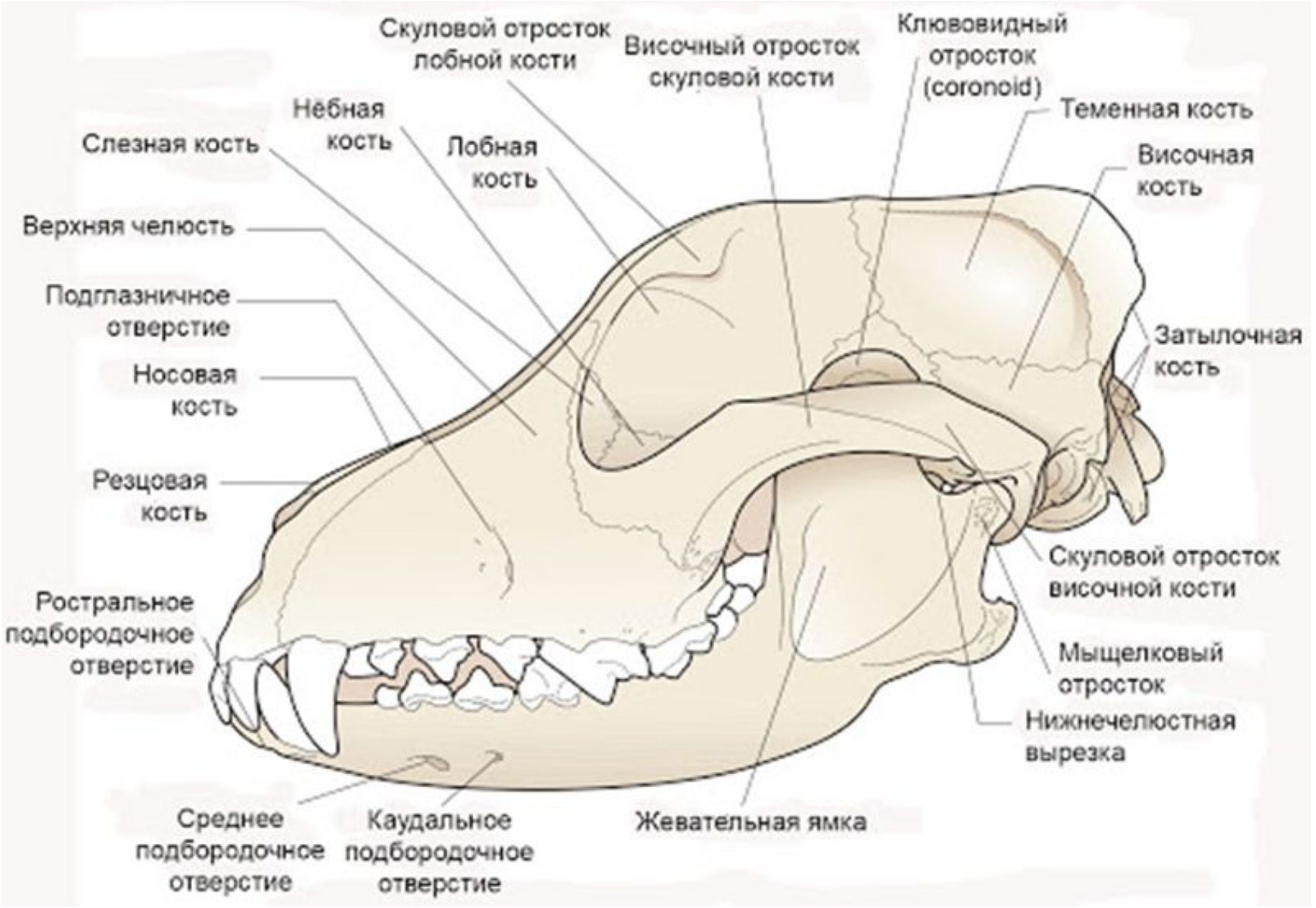
Скуловой отросток лобной кости
Височный отросток скуловой кости
Клювовидный отросток (coronoid)
Теменная кость
Небная кость
Слезная кость
Лобная кость
Височная кость
Верхняя челюсть
Подглазничное отверстие
Затылочная кость
Носовая кость
Резцовая кость
Скуловой отросток височной кости
Ростральное подбородочное отверстие
Мыщелковый отросток
Нижнечелюстная вырезка
Среднее подбородочное отверстие
Каудальное подбородочное отверстие
Жевательная ямка

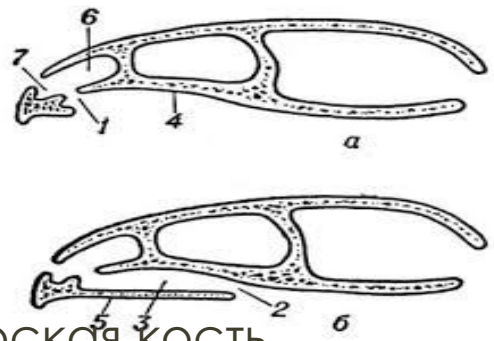

Носовая

- Носовая кость - os nasale - парная, плоская кость, участвующая в образовании крыши носо¬вой полости. Каудально она граничит с лобной, латерально - с верхнечелюстной (у лошади и жвачных также и со слезной), вентрально _ с решетчатой и медиально - с одноименной костью. На носовой кости различают наружную и внутреннюю поверхности.
- Наружная поверхность - fades externa - у большинства животных выпуклая, у свиньи ровная.
- Внутренняя поверхность - facies interna - вогнута и имеет решетчатый гребень (crista ethmoidalis) для прикрепления дорсальной носовой раковины.

Слёзная

- Слезная кость - os lacrimale - парная, имеет плоскую форму, составляет костную основу каудальной части слезоотводящих путей, передневнутреннего края глазницы и каудальной стенки челюстной пазухи. Снаружи слезная кость краем глазницы (margo orbitalis) делится на лицевую и глазничную поверхности.
- Лицевая поверхность - facies facialis - ровная, у свиньи несколько вогнута, у жвачных - обширная, у собаки представлена узкой околоорбитальной полоской, у кошки отсутствует. У лошади возвышается небольших размеров ростральный слезный отросток (proc. lacrimalis rostralis) для прикрепления медиальной связки и мышцы века.
- Глазничная поверхность - facies orbitalis - вблизи орбитального края имеет воронкообразную ямку слезного мешка (fossa sacci lacrimalis), из которой слезным отверстием (for. lacrimalis) начинается слезный канал (canalis lacrimalis). У свиньи ямка слезного мешка заме¬нена двойным слезным отверстием, расположенным на краю орбиты. У лошади ниже слезного мешка четко, а у жвачных несколько слабее, заметна пологая вентральная косая ямка (fossa т. obliqui ventralis). У жвачных после прорезывания последних коренных зубов глазничная часть слезной кости, в связи с образованием слезного пузыря (bulla lacrimalis), истончается.

Скуловая кость

- Скуловая кость - os zygomaticum – парная, образует боковую часть лицевого отдела скелета головы и вместе с лобной и слезной костями участвует в формировании входа в глазницу (adifus orbitae). Рострально и медиально она граничит с верхнечелюстной костью, дорсально - со слезной, каудально - со скуловым отростком височной, а у жвачных также и с лобной костью. На скуловой кости различают латеральную и глазничную поверхности.

Нёбная кость

- Нёбная кость - os palatinum - парная, распо¬лагается между клиновидной и верхнечелюстной костями, с которыми участвует в образовании выходных отверстий из носовой полости - хоан (choanae).
- Нёбная кость состоит из горизонтальной и пер¬пендикулярной пластинок, имея носовую, нёбную и верхнечелюстную поверхности.
- У лошади в перпендикулярную пластинку заходит нёбная пазуха, которая соединяется с пазухой клиновидной кости в одну общую клинонёбную пазуху (sinus sphenopalatinus). У старых свиней в перпендикулярную пластинку вдается каудальный отдел верхнечелюстной пазухи. У собаки дорсальная часть перпендикулярной пластинки заходит в глазницу и участвует в образовании ее медиальной стенки.

Резцовая кость

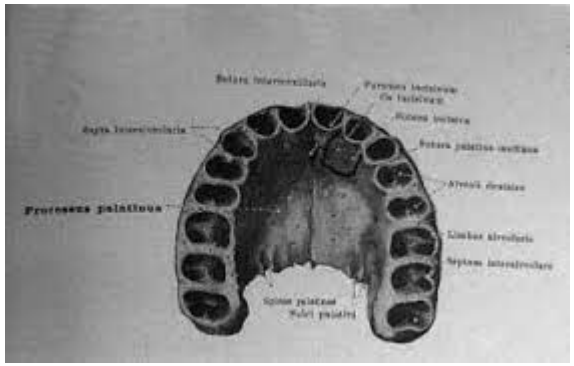

- Резцовая кость - os incisivum - парная, лежит впереди верхнечелюстной и образует костный вход в носовую полость, переднюю часть костного нёба и опору для верхних резцовых зубов. На ней различают тело, альвеолярный, носовой и нёбный отростки, губную и нёбную поверхности.

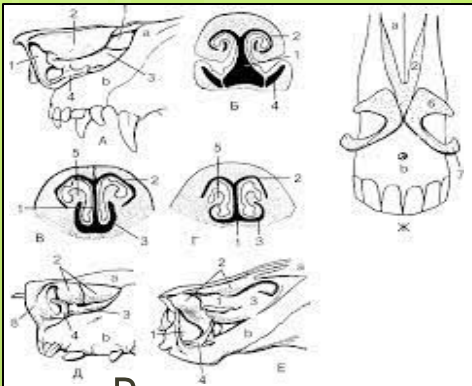

Вентральная носовая раковина

- Вентральная носовая раковина - os conchae nasalis ventralis - парная, построена из тонких пористых костных пластинок, свернутых в трубки, и служит для увеличения площади слизистой оболочки носа, в которой ветвятся многочисленные кровеносные сосуды и нервы.
- У собаки дорсальные и вентральные завитки, отойдя от основной пластинки, в свою очередь, отдают вторичные и третичные завитки, образуя сложный комплекс костных трубочек. Дорсальный комплекс завитков сообщается со средним носовым ходом, а вентральный - с нижним. У свиньи вентральная носовая раковина по строению как у жвачных, но ее костные пластинки более прочные.
- У жвачных вентральная носовая раковина короче и шире дорсальной. У лошади эта раковина, отойдя от решетчатого гребня в медиальном направлении, поворачивает дорсально, а затем внутрь раковины.

Носовая кость

- Носовая кость - os nasale - парная, плоская кость, участвующая в образовании крыши носо¬вой полости. Каудально она граничит с лобной, латерально - с верхнечелюстной (у лошади и жвачных также и со слезной), вентрально _ с решетчатой и медиально - с одноименной костью. На носовой кости различают наружную и внутреннюю поверхности.
- Наружная поверхность - fades externa - у большинства животных выпуклая, у свиньи ровная.
- Внутренняя поверхность - facies interna - вогнута и имеет решетчатый гребень (crista ethmoidalis) для прикрепления дорсальной носовой раковины.

Верхнечелюстная кость

- Верхнечелюстная кость, или верхняя челюсть, - maxilla - парная, составляет основу лицевого отдела скелета головы. Она образует большую часть костной основы носовой полости, крышу ротовой, прочную опору для верхних клыков и коренных зубов, включает в себя верхнечелюстную пазуху. Каудально она граничит со слезной, скуловой, нёбной, решетчатой; медиально - с вентральной носовой раковиной, сошником, одноименной костью и рострально - с резцовой костью.
- В верхнечелюстной кости различают тело, лицевую, носовую, глазничную, крылонёбную поверхности и нёбные отростки.

Нижнечелюстная кость

- Нижнечелюстная кость, или нижняя челюсть - mandibula, - парная, подвижно соединяется с черепом и составляет значительную часть костной основы ротовой полости. Правая и левая нижние челюсти у одних видов животных очень рано срастаются между собой (свинья, лошадь), тогда как у других постоянно сохраняют хрящевое соединение (жвачные, хищные). Между нижними челюстями, которые в каудальном направлении несколько расходятся в стороны, заключено межчелюстное пространство (spatium intermandibulare). Нижнечелюстная кость состоит из тела и вет-ви.

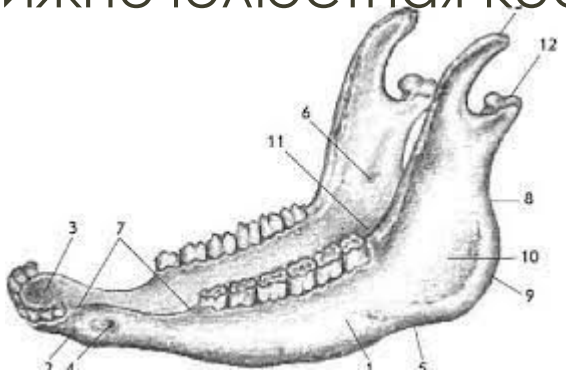

Сошник

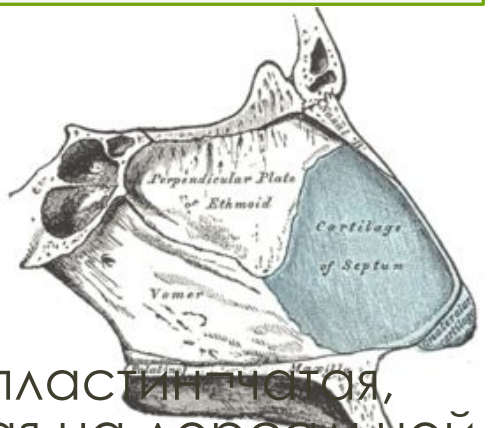

- Сошник - vomer - непарная, длинная пластинчатая, стреловидной формы кость, имеющая на дорсальной поверхности продольный перегородковый желоб (sulcus septalis), служащий основанием для прикрепления хрящевой носовой перегородки. Своим передним большим участком сошник прикрепля¬ется к носовому гребню дна носовой полости, а меньшим участком - крылом сошника (ala vomeris) - на вентральной поверхности предклиновидной кости. Проходя через хоану, сошник делит ее на две симметричные половины.
- У свиньи сошник ростральным концом заканчивается на теле резцовой кости. У жвачных и собаки сошник своим телом к нёбным костям не прикрепляется. У последних ростральный конец сошника тела резцовой кости не достигает.

Подъязычная кость

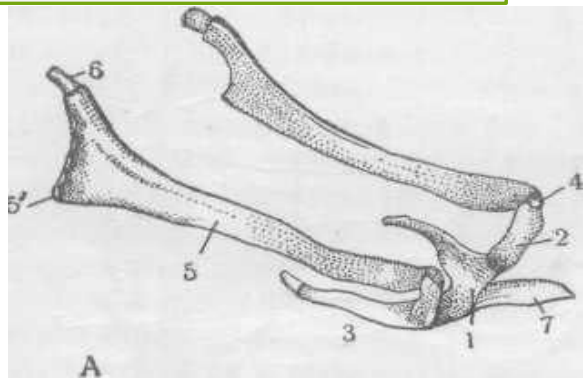

- Подъязычная кость - os hyoideum - непар¬ная, состоит из тела, отростков (рогов) и члеников, образующих своеобразный костный каркас, подвешенный между нижнечелюстными костями к основанию черепа. К подъязычной кости крепятся мышцы гортани, глотки, языка и даже некоторые мышцы шеи, что позволяет ее называть костным остовом подъязычного аппарата (apparatus hyoideus).

Хоботковая

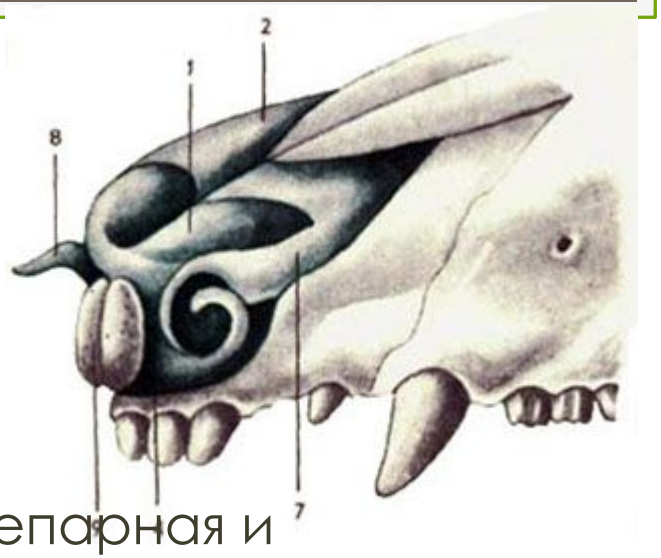

- Хоботковая кость - os rostrale - непарная и как постоянное образование имеется лишь у свиньи. Иногда она встречается у крупных жвачных в стенке носогубного зеркальца.
- У свиньи хоботковая кость пирамидальной формы, обращена гладким основанием рострально, а вершиной прилежит к носовой перегородке. Являясь костным остовом рыльца, хоботковая кость играет важную роль как опорная кость при рытье почвы.