Топография органов пищеварения (билеты Раздел 2: 3-10, 12-14)

Выполнили: студенты ОЛД-220
Е.А.Борисова
Т.А.Деваева

Содержание

Глотка
Пищевод
Желудок
Двенадцатиперстная кишка
Тощая и подвздошная кишки
Восходящая ободочная
Поперечная ободочная
Нисходящая ободочная
Слепая кишка и червеобразный отросток
Прямая кишка
Печень
Поджелудочная железа
Желчный пузырь

Общие понятия

Синтопия (С) – это топографическое отношение органа к соседним анатомическим образованиям.

Голотопия, дерматотопия (Г) – в какой части тела, полости орган в целом, проекция органа на кожу

Скелетотопия (Ск) – это расположение органов в теле человека относительно элементов скелета.

Отношение органов к брюшине:

Интраперитонеально (intraperitonealis) – расположены внутрибрюшинно, локализуются в полости брюшины, т.е. покрыты брюшиной практически со всех сторон.

Мезоперитонеально (mesoperitonealis) – покрыты брюшиной с трех сторон; с одной стороны (обычно с задней) орган лишен брюшинного покрова.

Экстраперитонеально (extraperitonealis) – покрыты брюшиной лишь с одной стороны, а именно спереди; с остальных сторон серозная оболочка отсутствует, орган лежит вне полости брюшины.

Глотка. Pharynx

С: <u>спереди</u> полость носа, рта и гортани;

<u>сзади</u>: позвонки с предпозвоночными мышцами;

<u>с боков</u>: сосудисто- нервный пучок.

Г: располагается в полости шеи

Ск: лежит от основания черепа

до нижнего края VI шейного позвонка

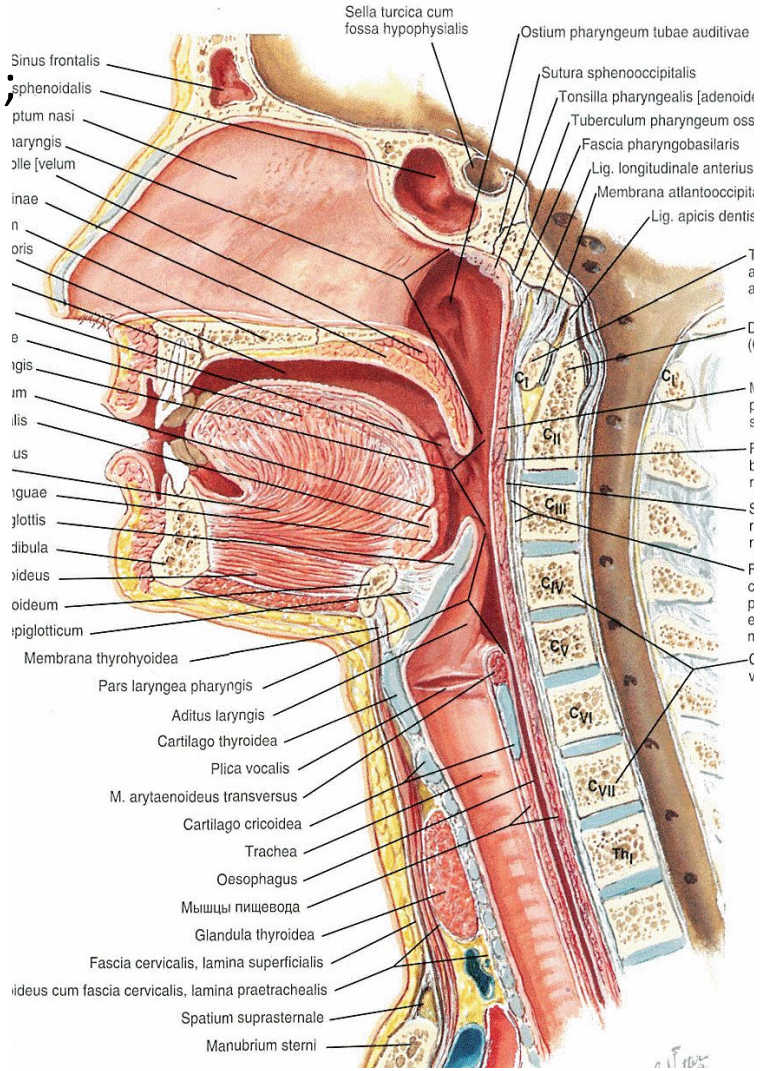

Пищевод. Esophagus

С: сзади – грудной лимфатический проток, позвоночный столб, с уроня Th-9 позвонка – аорта. Спереди – трахея, левый бронх, перикард. Нисходящая аорта вначале идет слева от пищевода, затем – сзади и справа. Левый блуждающий нерв следует по передней стенке пищевода, а правый – по задней.

Г: полость шеи, грудная и брюшная полость

Ск: верхний край CVII - ThXI-XII

Отношение к брюшине: интраперитонеально (брюшной отдел).

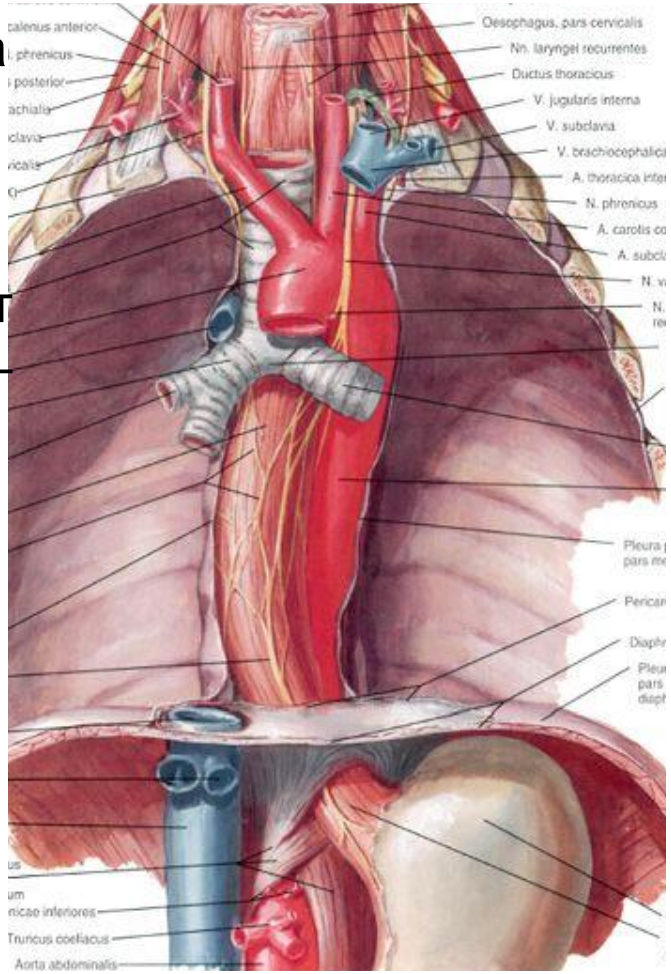

Желудок. Ventriculus (греч. gaster)

С: <u>сверху</u> - нижняя поверхность левой доли печени и левый купол диафрагмы,
<u>сзади</u> — верхний полюс левой почки и надпочечник, селезенка,
<u>снизу</u> — поперечно-ободочная кишка.

Г: ¾ в левом подреберье, ¼ в надчревной области

Ск: *pars cardiaca* — на уровне VII ребра слева;
fundus ventricul — на уровне хряща V ребра слева;
corpus ventriculi — между дном желудка и пилорическим отделом, соответственно;
pars pylorica — на уровне Th12-L1 справа.

Отношение к брюшне: интраперитонеально.

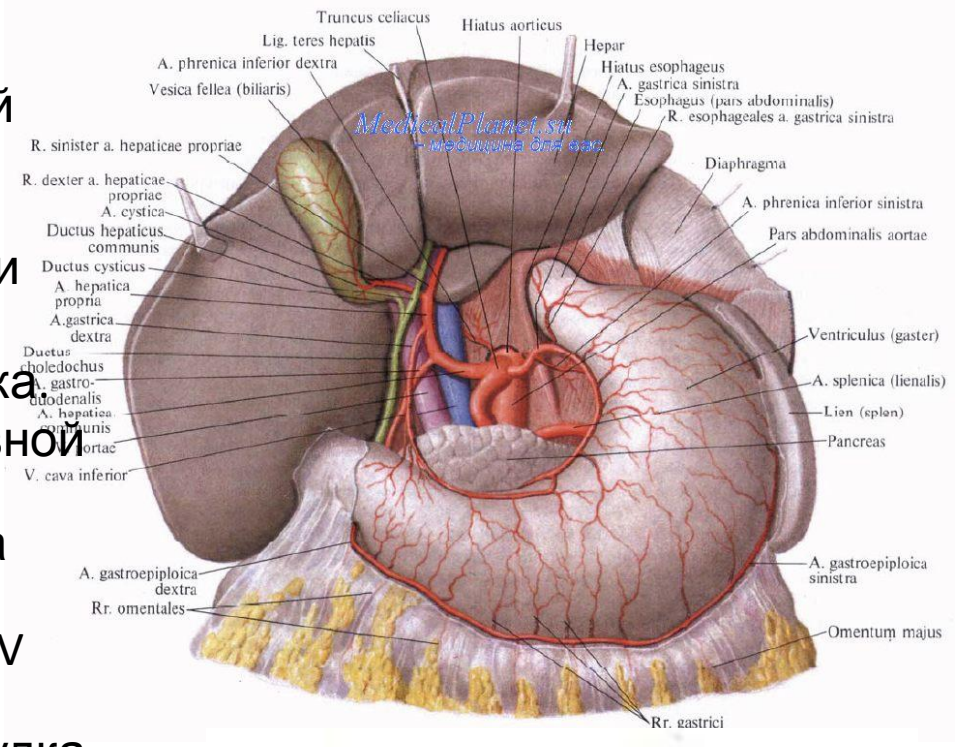

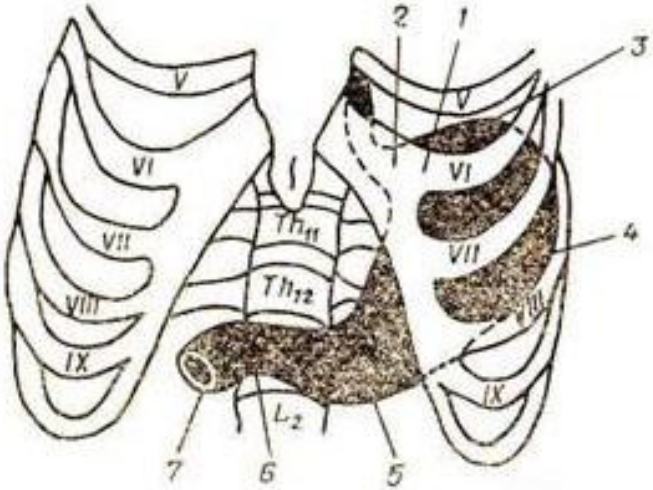

Двенадцатиперстная кишка. Duodenum

С:	сверху	снизу	спереди	сзади	справа	слева
pars superior	правая доля печени, общий желчный проток, шейка желчного пузыря и v. Portaer	головка поджелудочной железы и часть поперечно ободочной кишки; спереди - левая доля печени	левая доля печени	печеночно-двенадцати перстная связка		
pars descendens			поперечно-ободочная кишка	правая почка, правый мочеточник	головка поджелудочной железы	петли тонкой кишки
pars horizontalis	нижним край поджелудочной железы	петли тонкой кишки	петли тонкой кишки	брюшная часть аорты	нижняя полая вена	
pars ascendens	нижней поверхностью тела поджелудочной	петли тонкой кишки	петли тонкой кишки	петли тонкой кишки	верхняя сальникова артерия	петли тонкой кишки

Двенадцатиперстная кишка. Duodenum

Г: правое подреберье, правая боковая и околопупочная области

Отношение к брюшине: в начальном и конечном отделах покрыта брюшиной интраперитонеально, на остальном протяжении – экстраперитонеально.

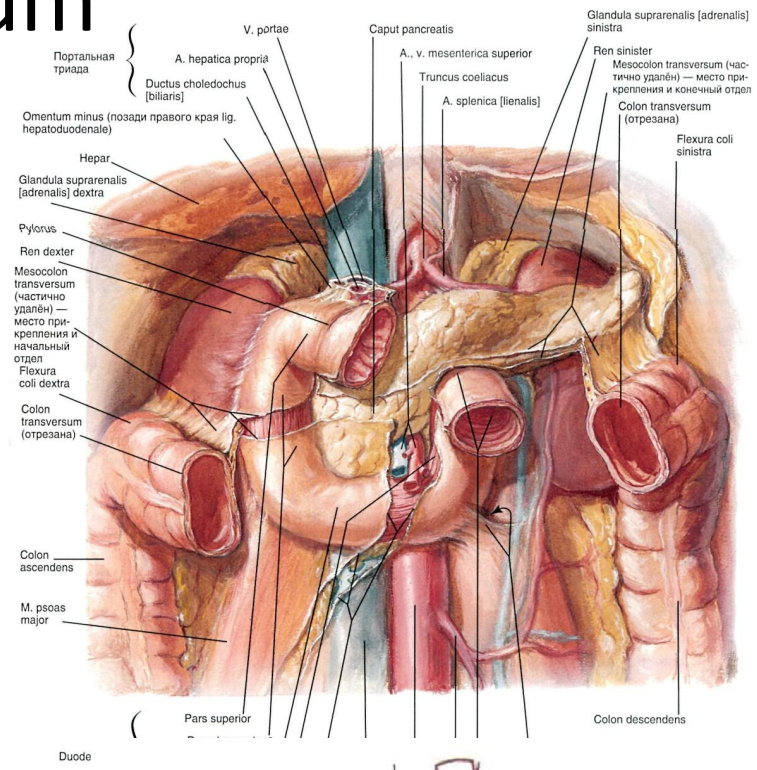

Ск:	сверху
pars superior	LI
pars descendens	Справа тел LII-LIII
pars horizontalis	LIII
pars ascendens	Слева тел LI-II

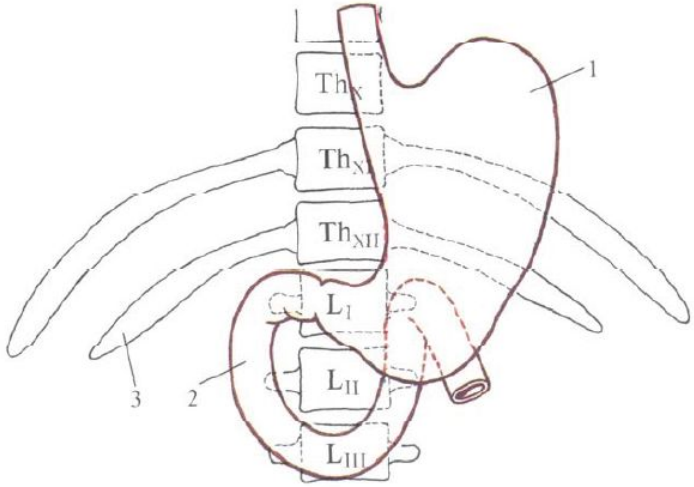

Тощая и подвздошная кишки. Jejunum et ileum

С: спереди и сверху - поперечная ободочная кишка, ее брыжейка,

задняя поверхность большого сальника

сзади - париетальная брюшина левого и правого брыжеечных

синусов задней брюшной стенки; органы,

расположенным в забрюшинном пространстве

по бокам - слепая и восходящая ободочные кишки

справа – нисходящая кишка

слева – сигмовидная кишка

Г: надчревье, чревье, подчревье,

частично полость малого таза

Ск: брыжейка прикрепляется к задней брюшной стенке по линии, идущей слева от L-2 к правому крестцово-подвздошному сочленению.

Отношение к брюшине: интраперитонеально,

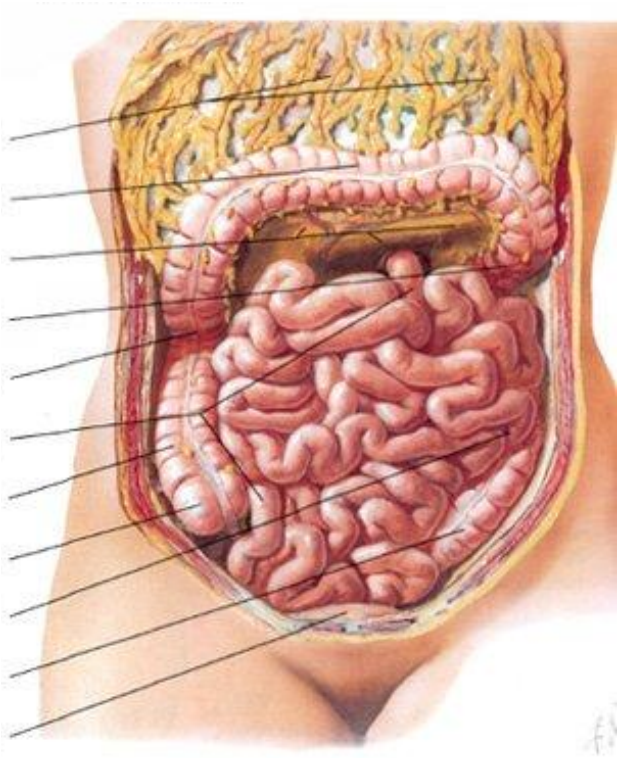

Ободочная восходящая кишка. Colon ascendens

С: подвздошная, квадратная, поясничные м-цы, правая доля печени, поперечная м-ца живота, правая почка, толстая кишка.

Г: правая боковая область живота и правое подреберье.

Ск: правые поперечные отростки поясничных позвонков, XII ребро**.**

Отношение к брюшине: интраперитонеально.

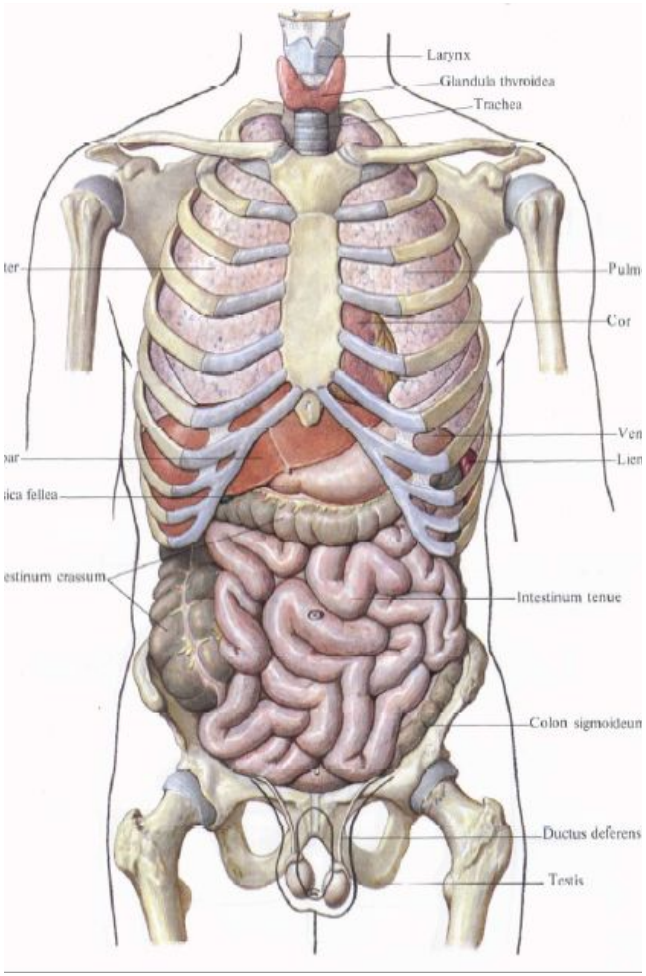

Ободочная поперечная кишка. Colon transversum

С: печень, желчный пузырь, желудок, поджелудочная железа, селезенка, двенадцатиперстная кишка, передняя стенка живота. Отношение к брюшине: интраперитонеально.

Г: правое подреберье, надчревная область, левое подреберье, пупочная область.

Ск: линия, соединяющая концы X ребер.

Отношение к брюшине: интраперитонеально.

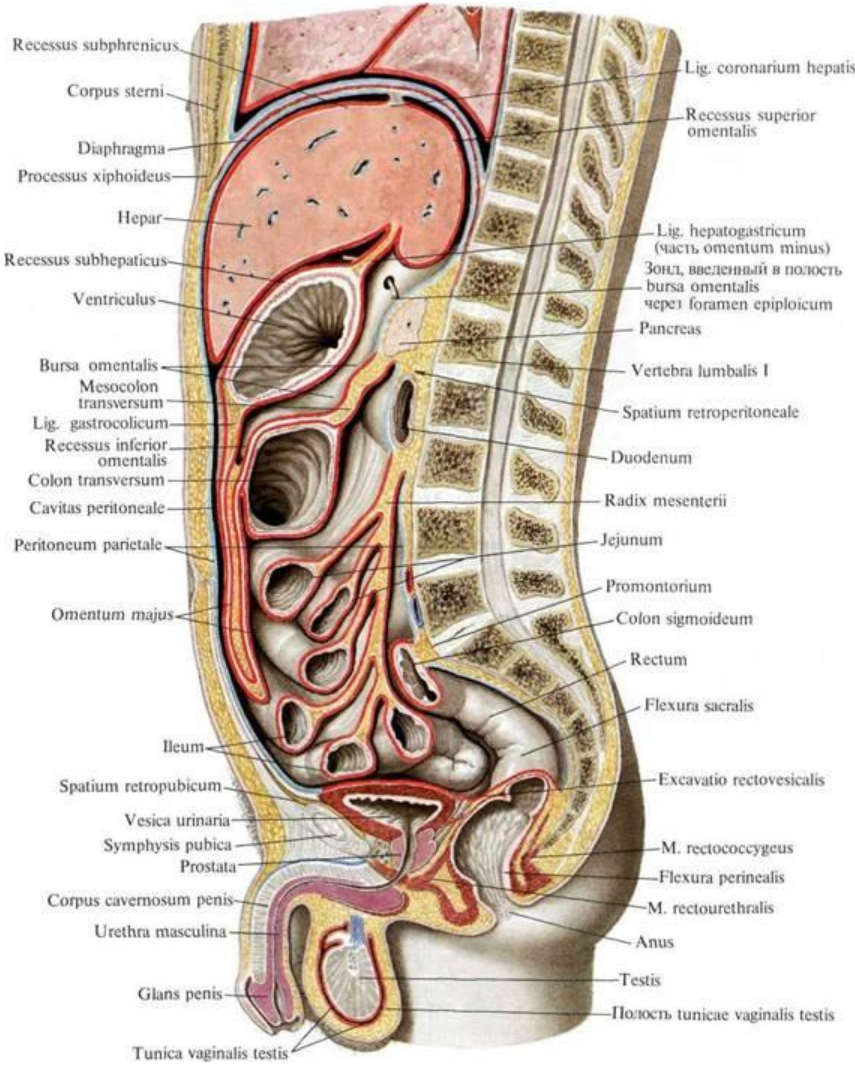

Ободочная нисходящая кишка. Colon descendens

С: квадратная поясничная, поперечная мышцы живота, диафрагма, селезенка, левая почка, петли тонкой кишки. Отношение к брюштне: мезоперитонеально.

Г: левая латеральная брюшная область и левое подреберье.

Ск: левые поперечные отростки поясничных позвонков, крыло подвздошной кости, XII ребро.

Отношение к брюштне: мезоперитонеально

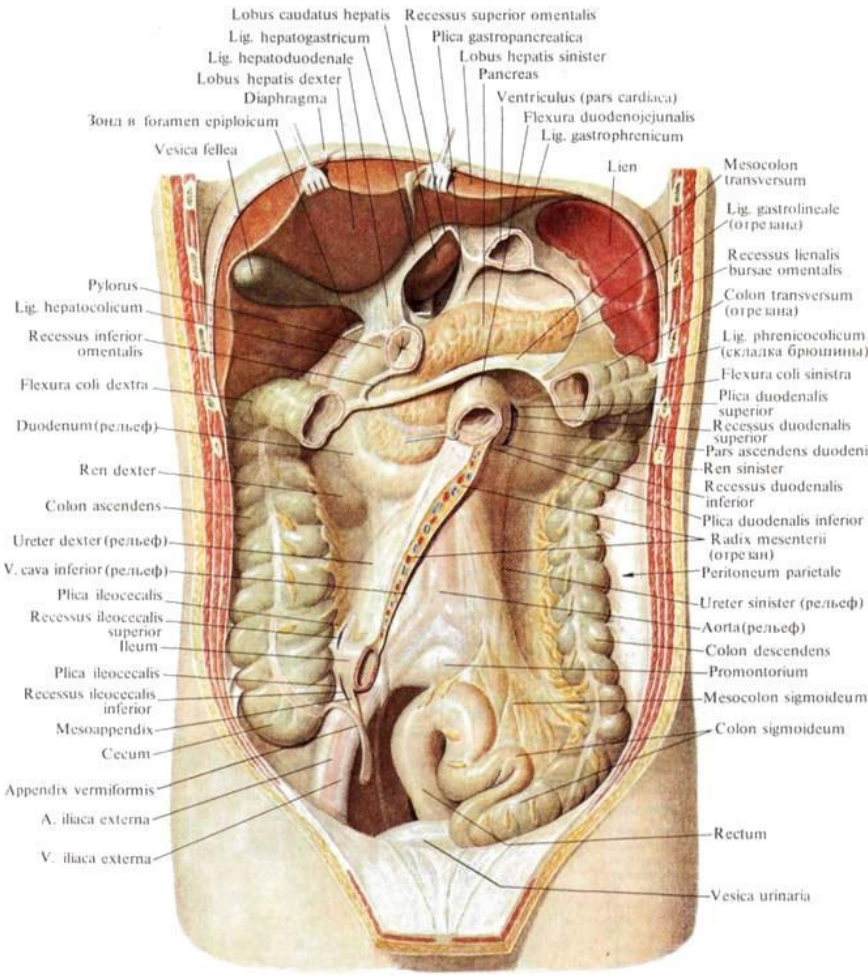

Ободочная сигмовидная кишка. Colon sigmoideum

С: петли тонкой кишки, иногда органы малого таза. Отношение к брюшине: интраперитонеально.

Г: левая подвздошная область, частично малый таз.

Ск: левая подвздошная ямка, крыло левой подвздошной кости.

Отношение к брюшине: интраперитонеально

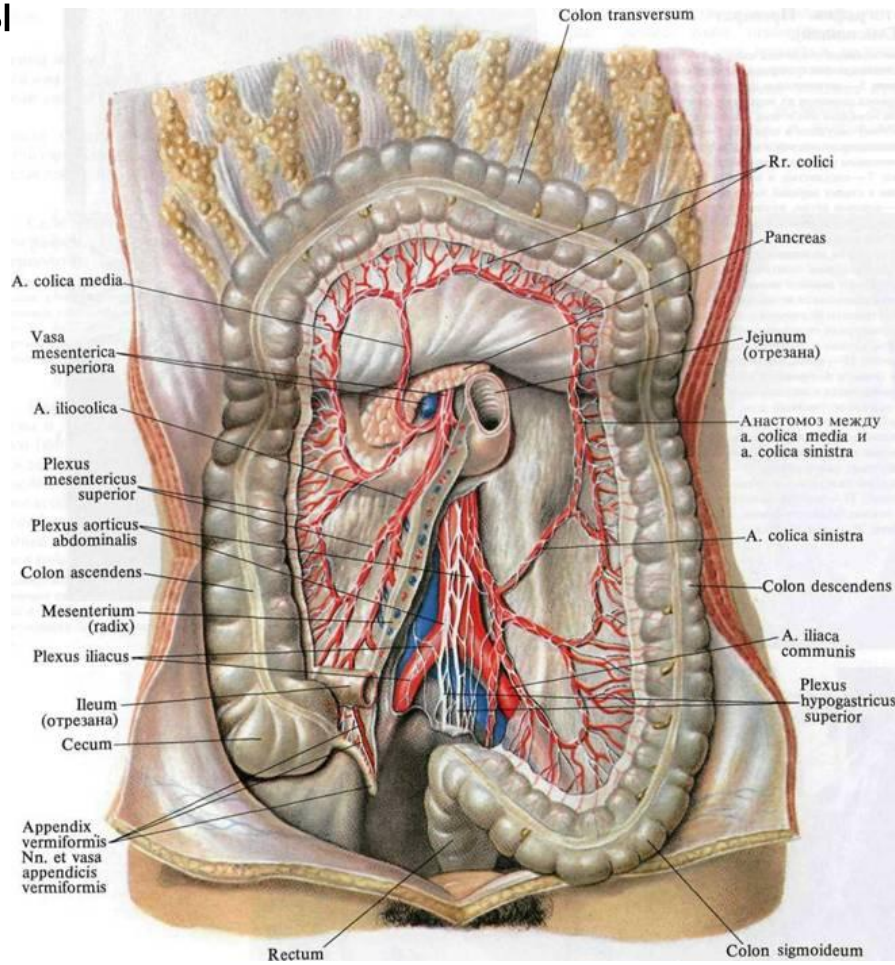

Слепая кишка и червеобразный отросток. Caecum et appendix vermiformis

С: в правой паховой области - прилежит к передней брюшной стенке, дно проецируется на уровне средней трети паховой связки.

Г: правая паховая область

Ск: правая подвздошная ямка

Отношение к брюшине:

интраперитонеально.

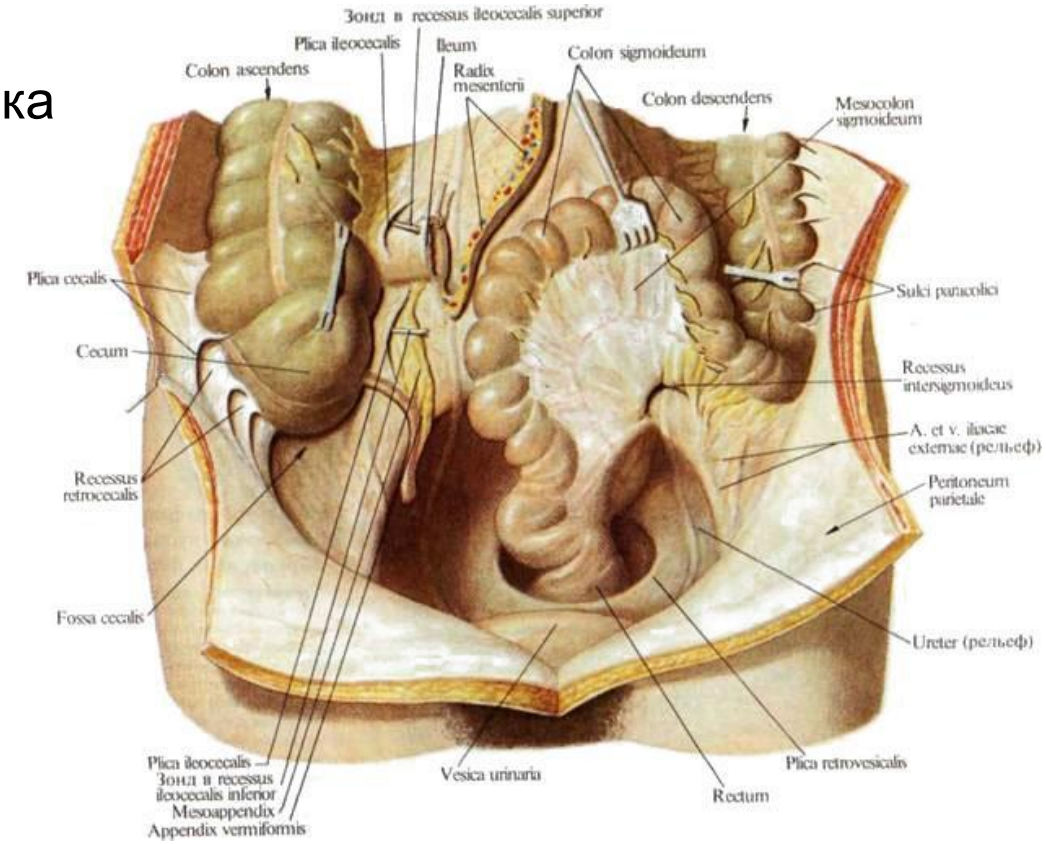

Прямая кишка. Rectum

С: у мужчин лежит позади мочевого пузыря, семенных пузырьков и предстательной железы. У женщин – позади матки и влагалища. Кзади от прямой кишки – крестец и копчик. Отношение к брюшине: верхняя часть кишки покрыта брюшиной интраперитонеально, средняя – мезоперитонеально и нижняя – экстраперитонеально.

Г: полость малого таза.

Ск: крестец, копчик.

Отношение к брюшине: верхняя часть кишки покрыта брюшиной интраперитонеально, средняя – мезоперитонеально и нижняя – экстраперитонеально.

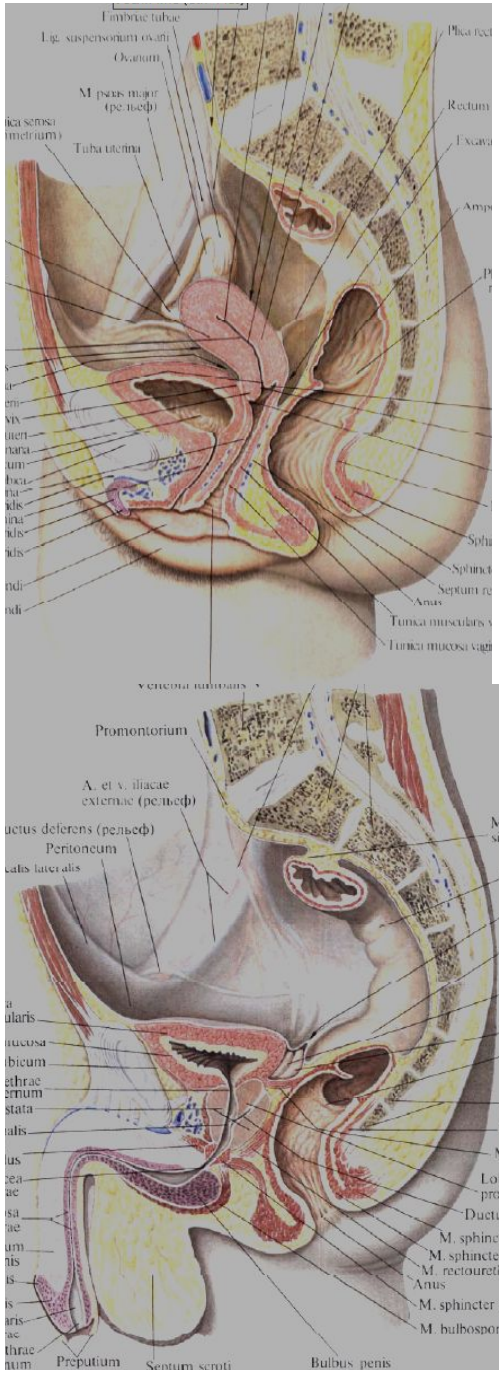

Печень. Hepar

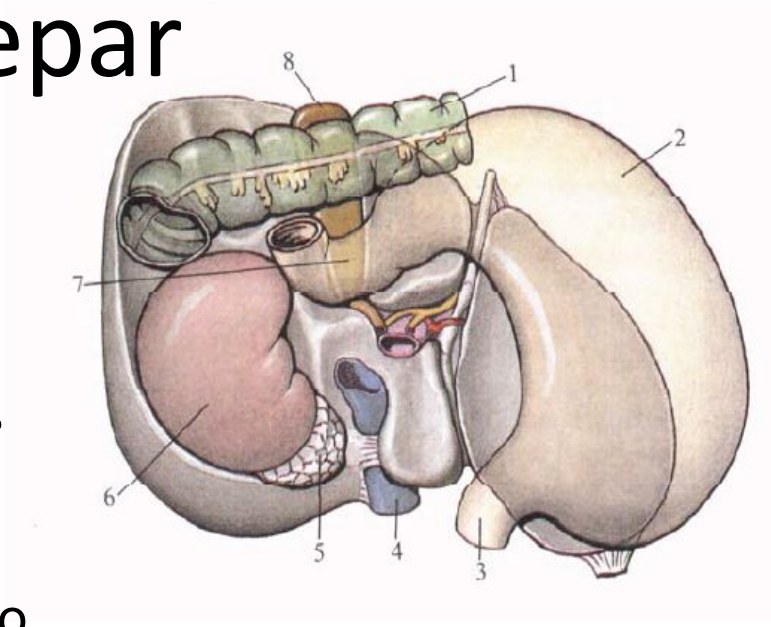

С: диафрагма, желудок, пищевод, верхняя часть двенадцатиперстной кишки, поперечная ободочная кишка, правая почка, правый надпочечник.

Г: правое подреберье, надчревная область и левое подреберье.

Ск: правая нижняя точка органа расположена на месте пересечения 10-го межреберья со средней подмышечной линией, верхняя – на месте пересечения правой среднеключичной линии с 4-м межреберьем, левая точка находится на месте пересечения левой среднеключичной линии с 5-м межреберьем.

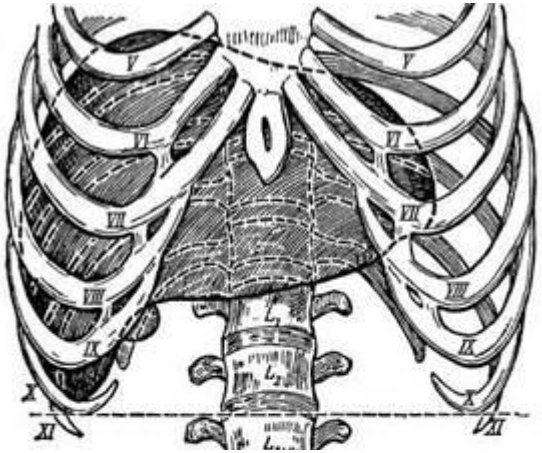

Отношение к брюшине: мезоперитонеально

Поджелудочная железа. Pancreas

С: двенадцатиперстная кишка, воротная вена, нижняя полая вена, брюшная аорта, желудок, петли тонкой кишки, брыжейка поперечной ободочной кишки, левая почка и селезенка.

Г: правое подреберье, надчревная область, левое подреберье

Ск: головка и тело – на уровне Th-11 – Th-12, L-1- L-2, хвост – на уровне XI – XII ребер слева.

Отношение к брюшине: экстраперитонеально.

Желчный пузырь. Vesica biliaris (fellea)

С: <u>сверху</u> - правая доля печени,

<u>снизу</u> - поперечноободочная кишка,

<u>изнутри</u> - пилорическая часть желудка и верхняя часть двенадцатиперстной кишки,

<u>снаружи</u> - правый изгиб толстой кишки

Г: правая подреберная область
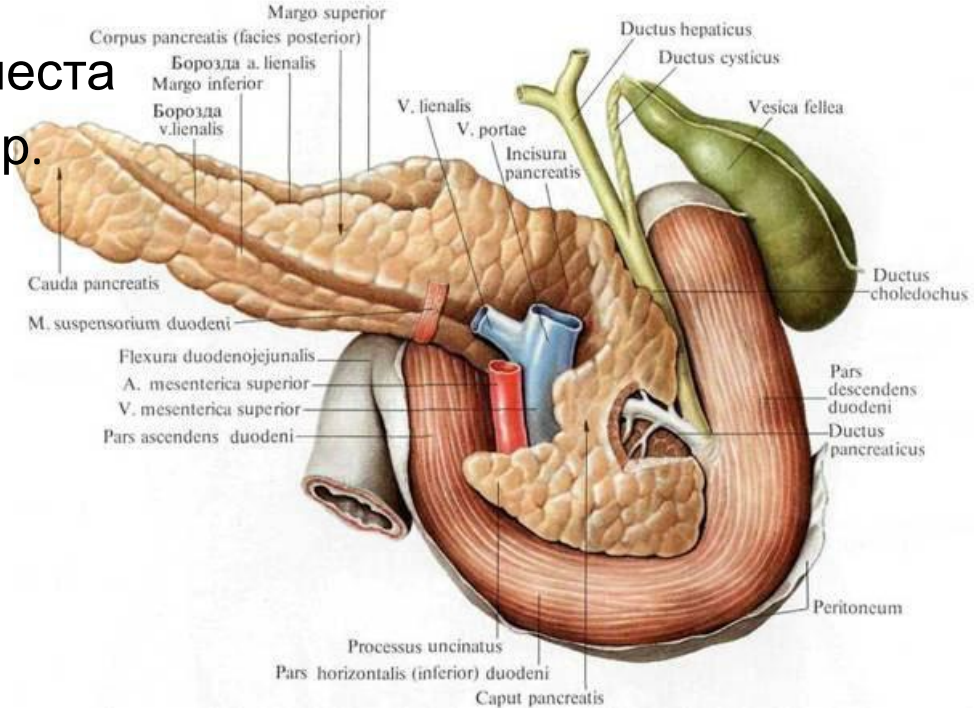
Ск: дно проецируется справа у места соединения хрящей VIII и IX ребер.