

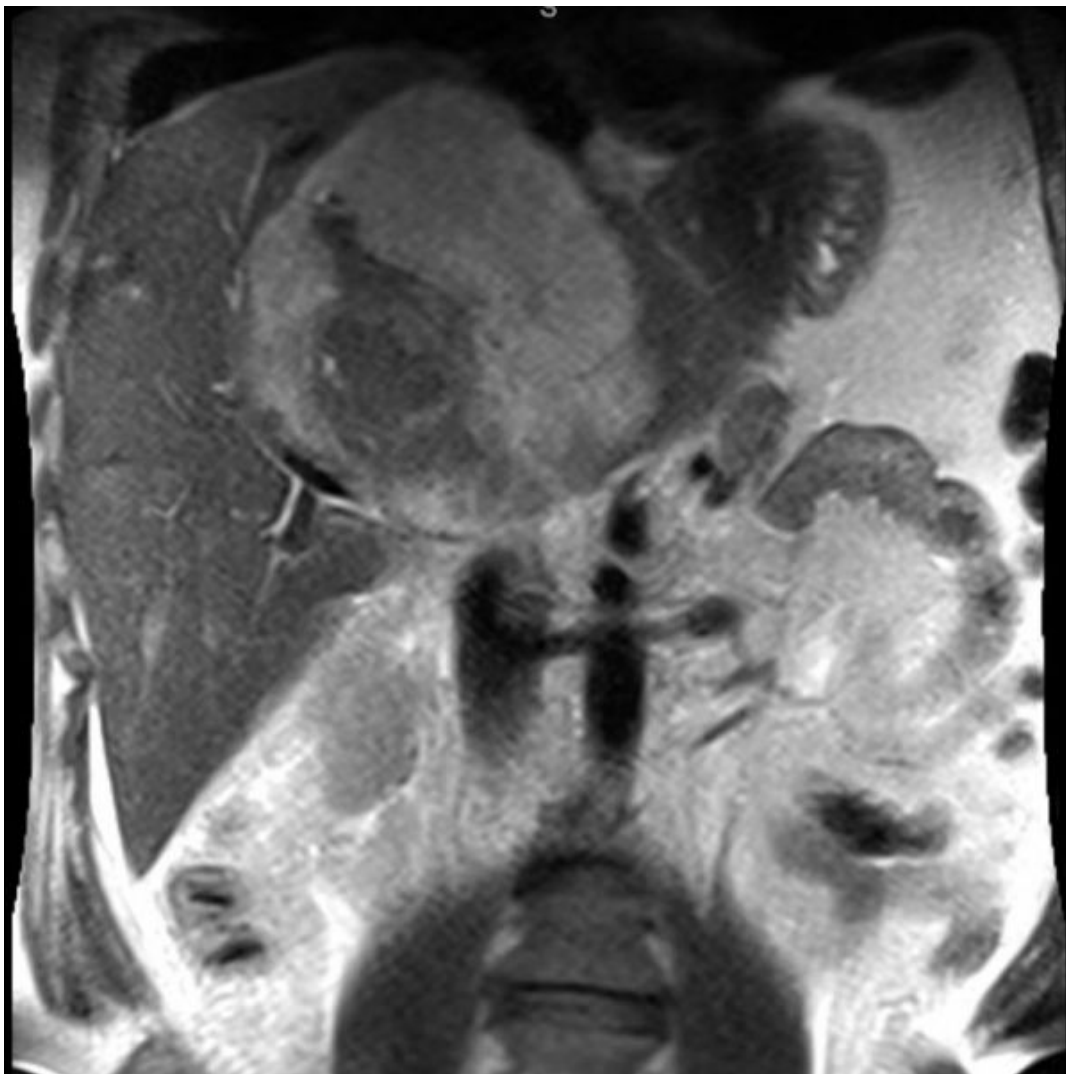
# Зачетная работа

## 3 вариант

Выполнила студентка 301 группы  
Иманова Эльвира

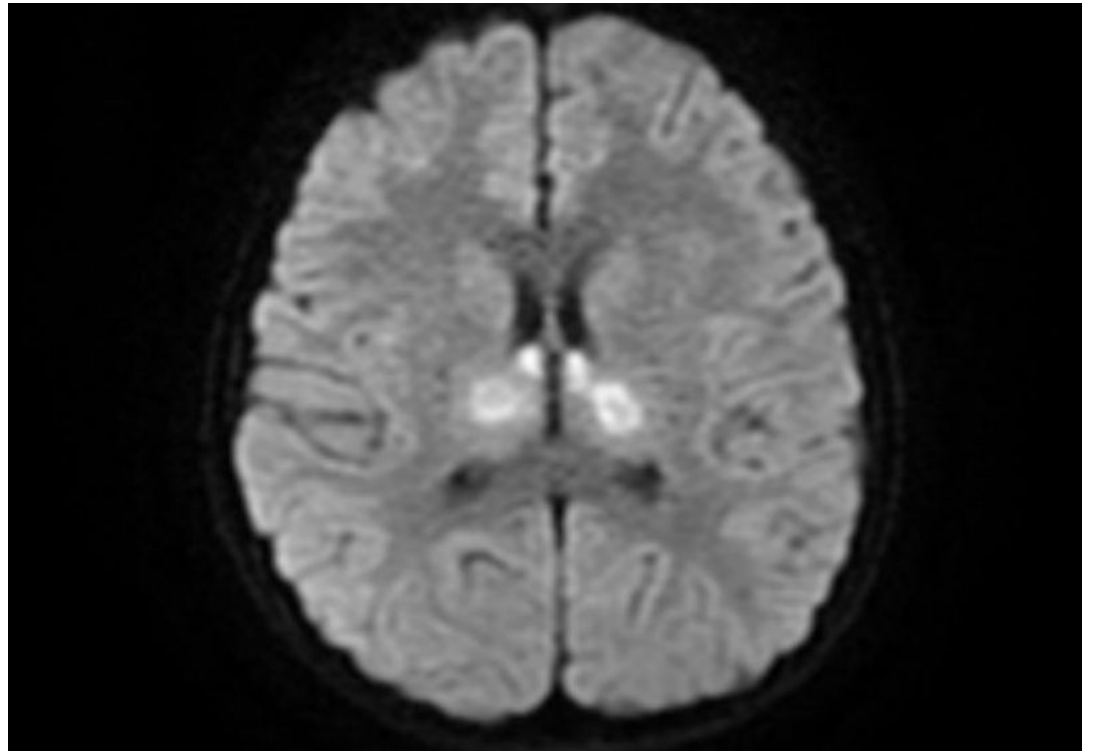
## МРТ брюшной полости

1. Это МРТ, так как дифференцируются мягкие ткани(светится жировая ткань)
2. Область исследования: МРТ брюшной полости Т 2 режим
3. Магневист, Омнискан, Дотарем
4. Кисты в паренхиме печени(?)-единичные мелкие очаги (гемангиомы)



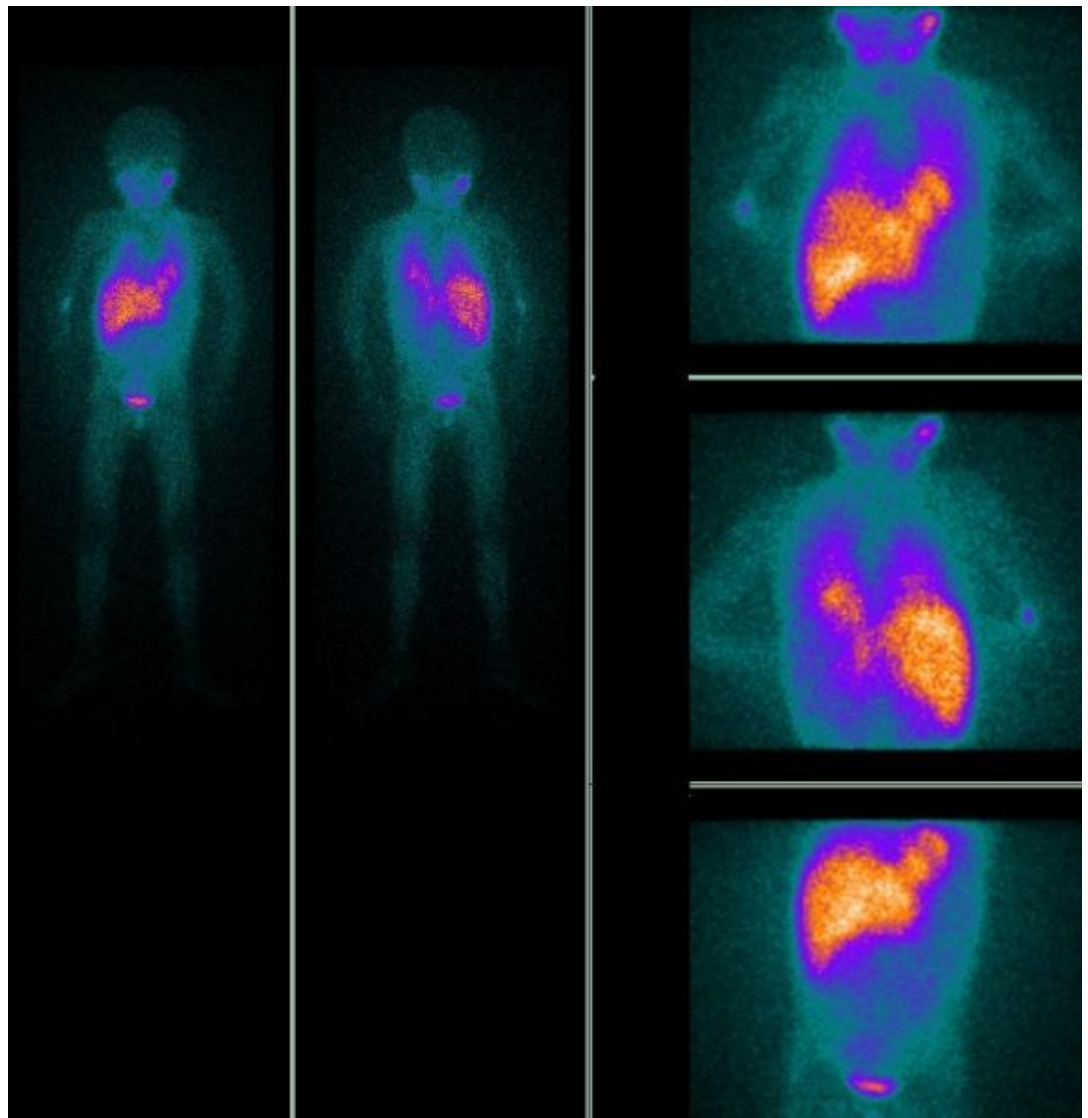
## МРТ головного мозга

1. МРТ головного мозга T1 взвешенное изображение (ликвор гипотенсивный)
2. Гадовист, Магневист, Омнискан, Дотарем
3. Кисты в 4 желудочках (?)



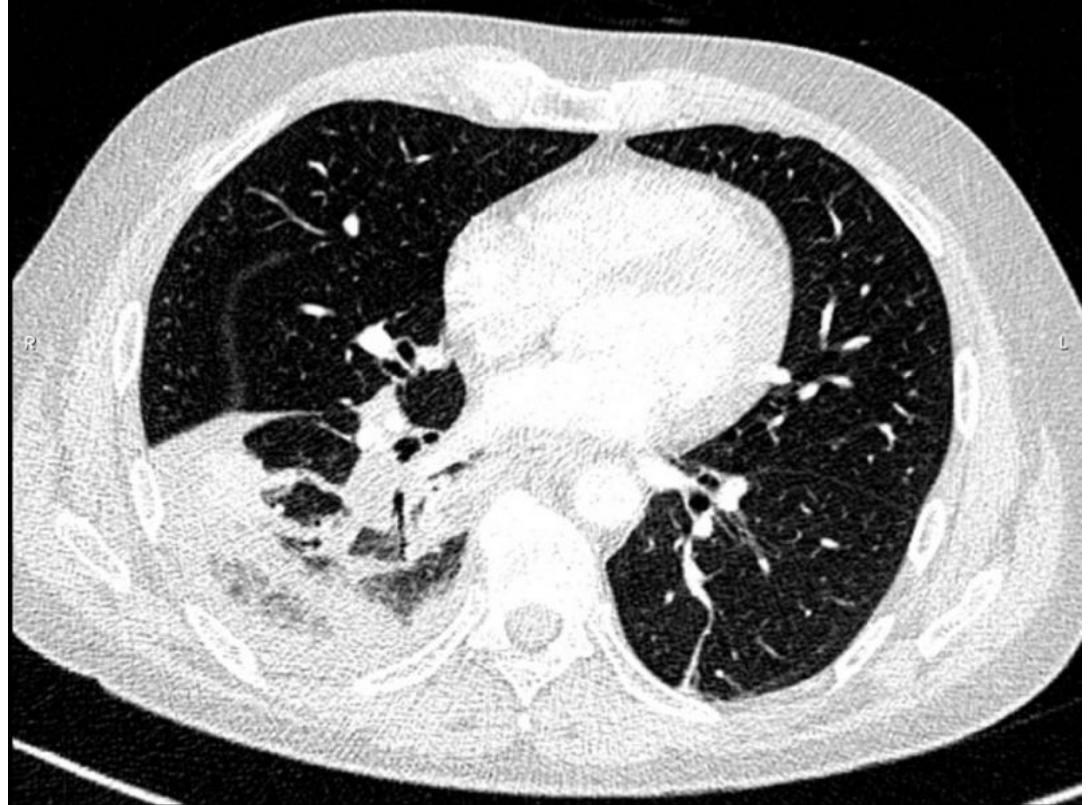
# Позитронно эмиссионная томография

1. Плоскостная сцинтиграфия всего тела
2. Всего тела
3. Радиофарм препараты, в основе которого изотоп (в основном F 18)
4. Новообразования в правом легком (из-за неравномерного распределения) (?)



# Спиральная компьютерная томография грудной клетки

1. КТ грудной полости
2. Без контрастирования
3. Периф рак с метастазами (?)
4. Медиастенальное, мягкотканное окно
5. При необходимости сканирования с контрастом, специальный препарат на основе йода вводят пациенту внутривенно



# Цифровая субтракционная ангиография с амнипаком

1. Ангиография подколенной артерии
2. КВ – омнипак
3. Инеродное тело (?) я не поняла

