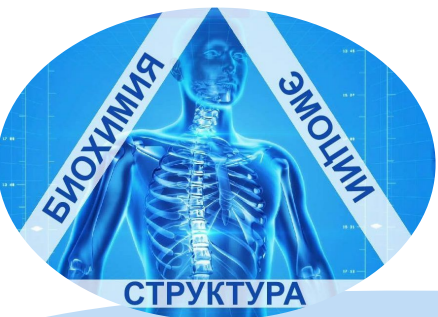

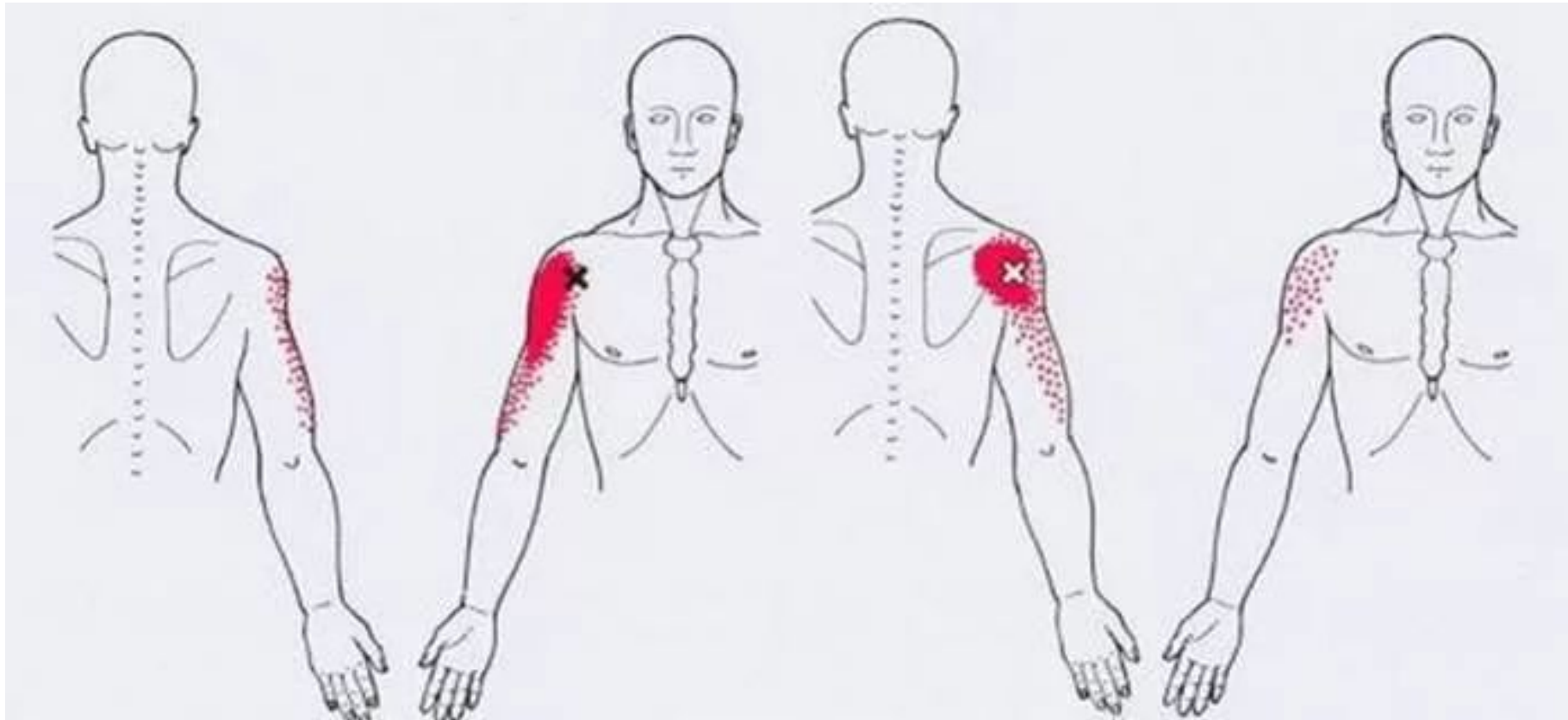


ТРИГГЕРНЫЕ ТОЧКИ

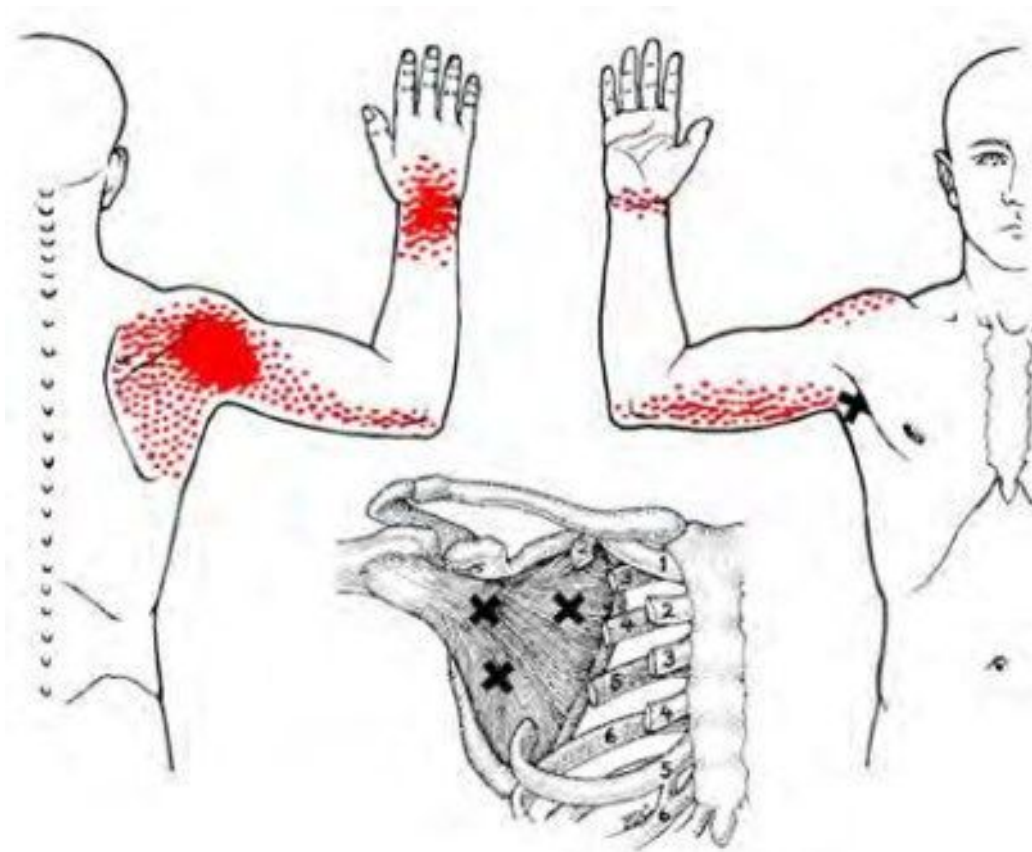
ПО МЫШЦАМ ПК-1

НОВОСИБИРСКИЙ ИНСТИТУТ КИНЕЗИОЛОГИИ

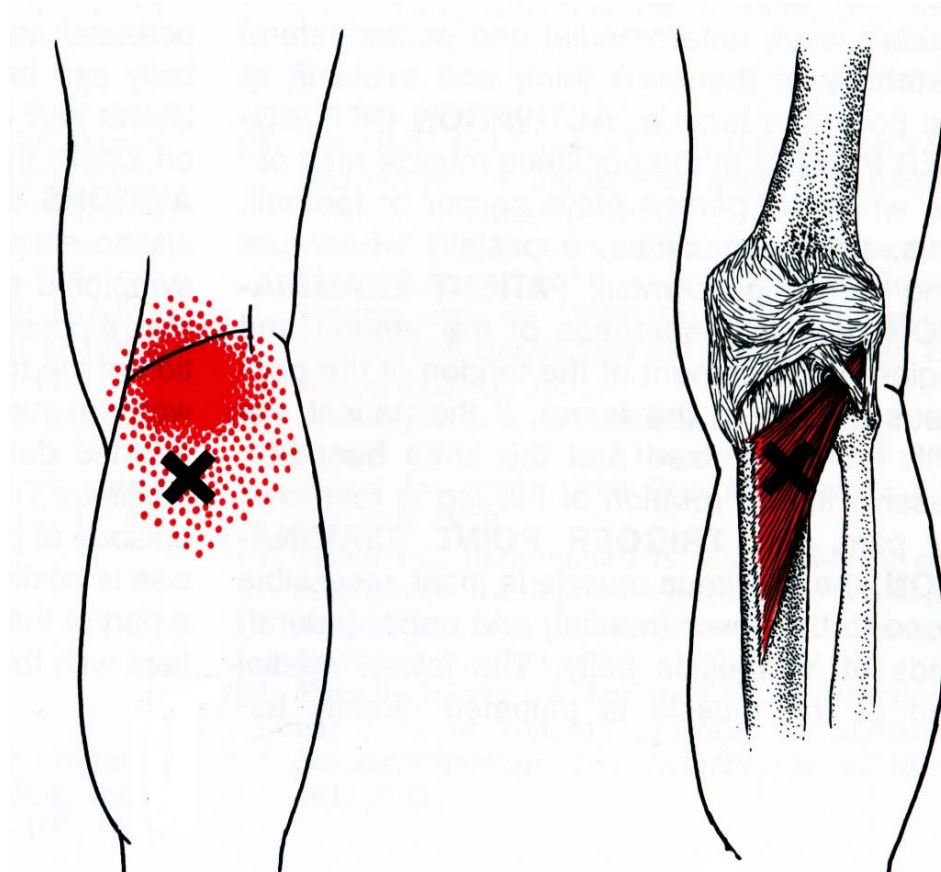
ДЕЛЬТОВИДНАЯ МЫШЦА



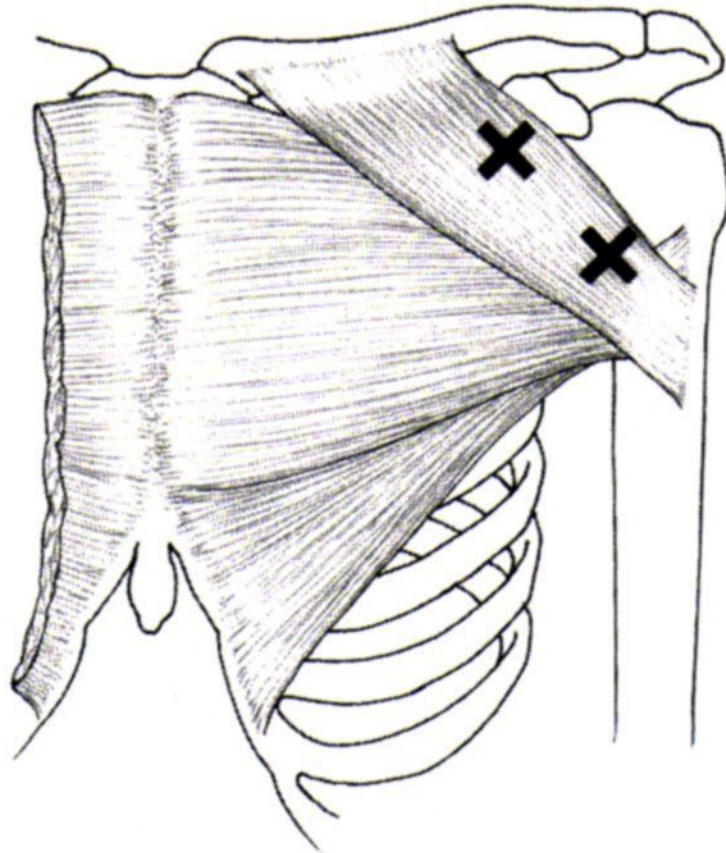
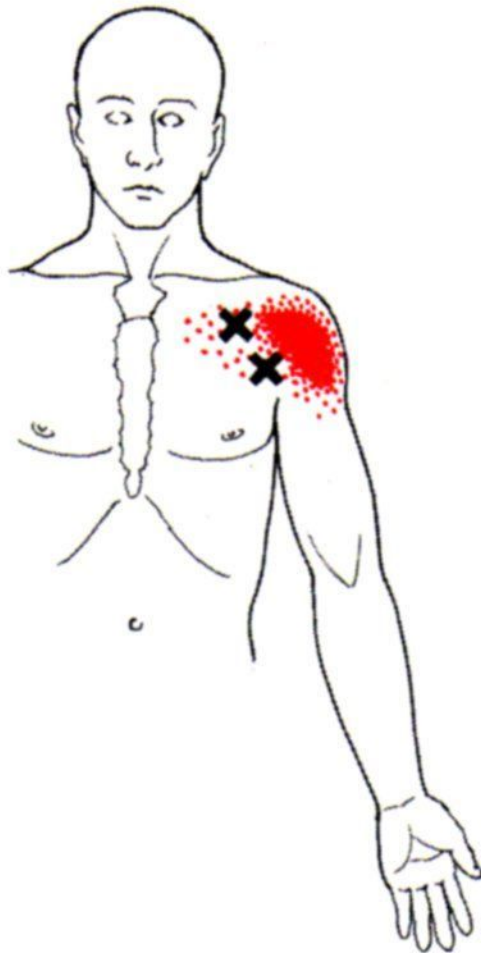
ПОДЛОПАТОЧНАЯ МЫШЦА



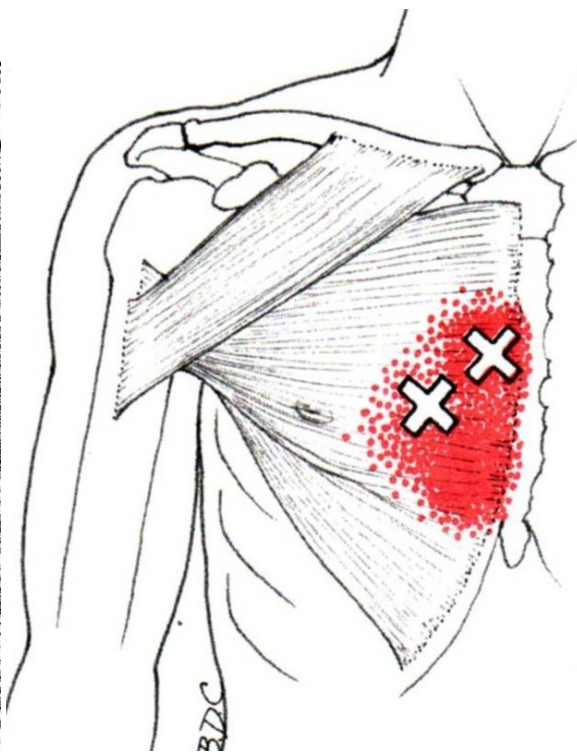
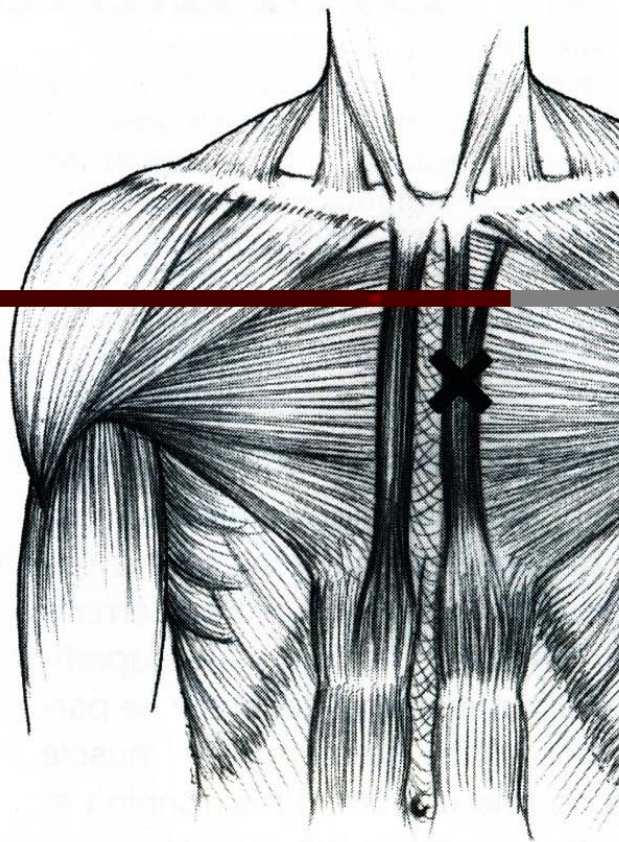
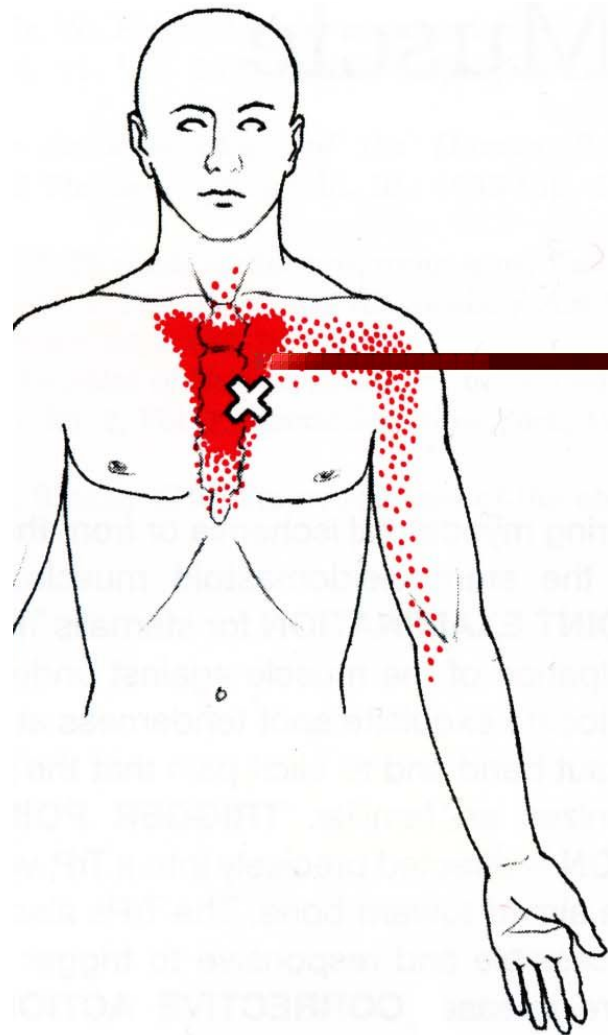
ПОДКОЛЕННАЯ МЫШЦА



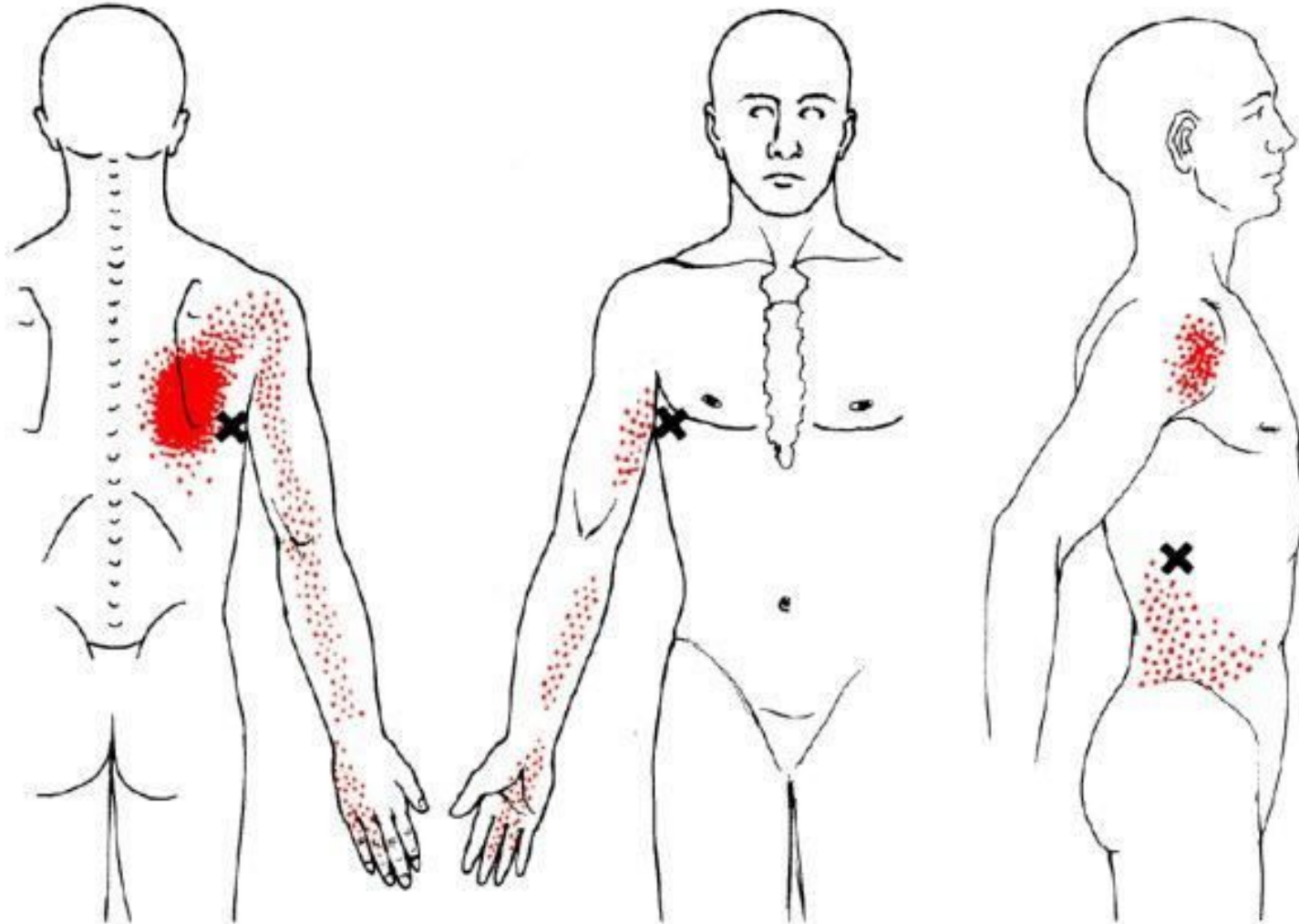
БОЛЬШАЯ ГРУДИННАЯ, КЛЮЧИЧНАЯ ПОРЦИЯ



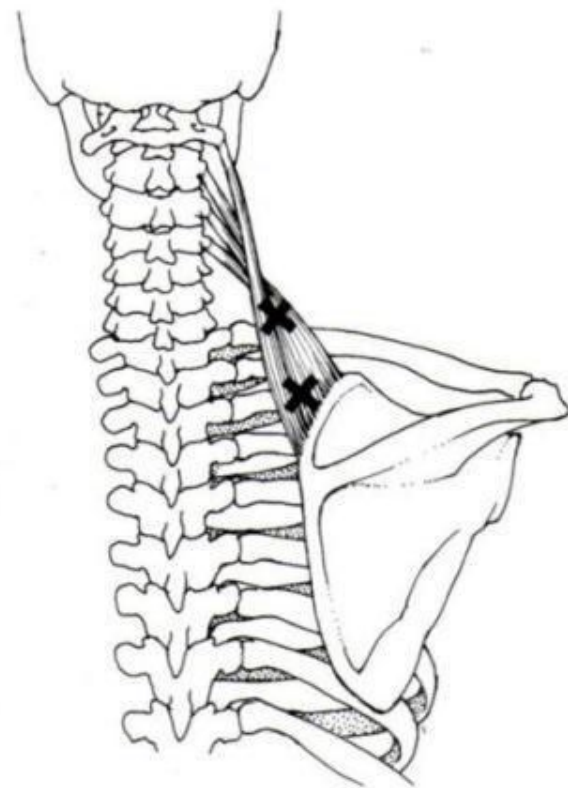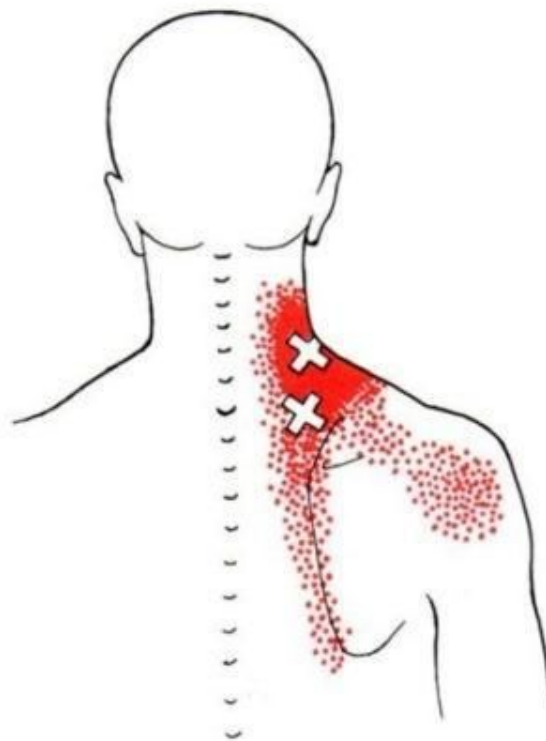
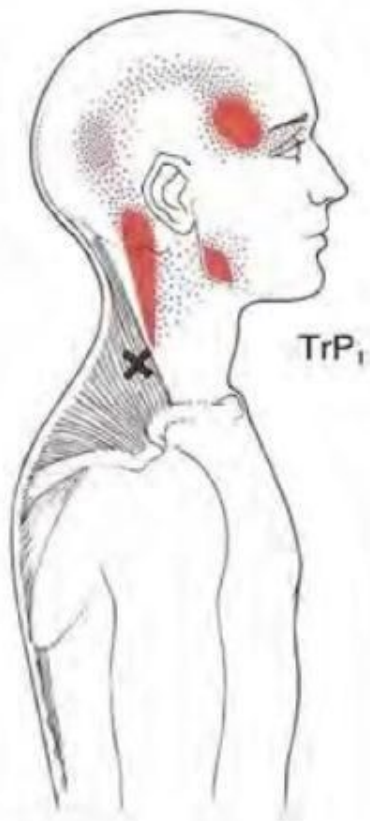
БОЛЬШАЯ ГРУДНАЯ МЫШЦА ГРУДИННАЯ ПОРЦИЯ



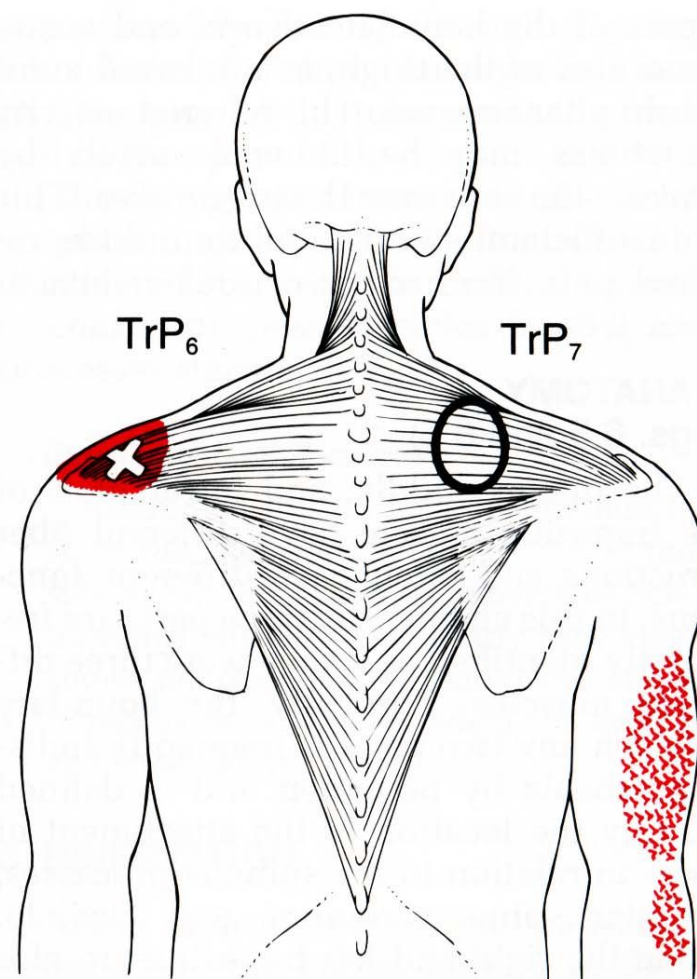
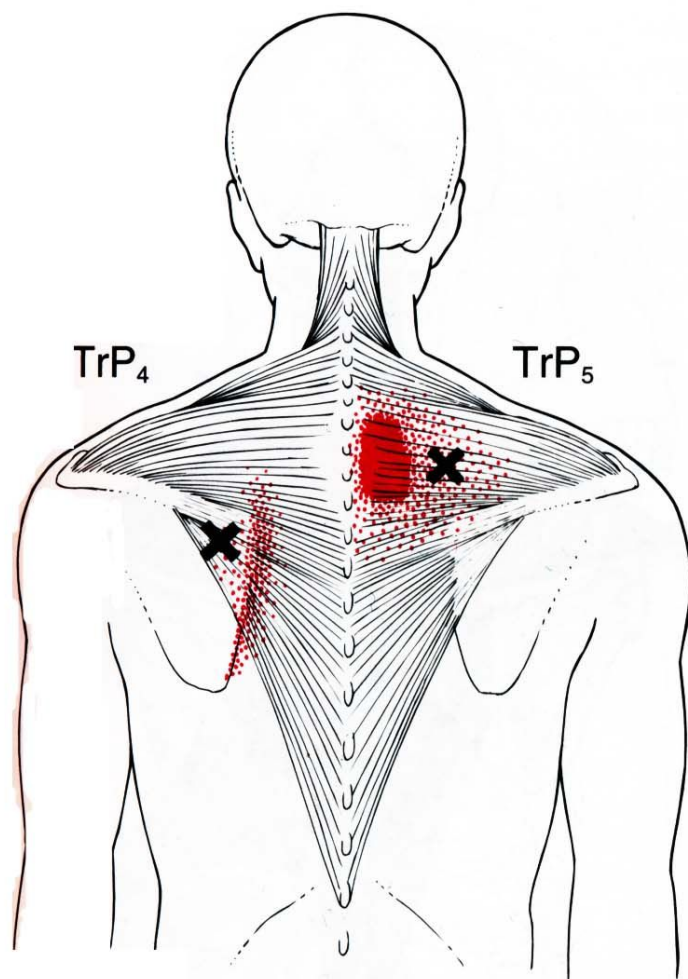
ШИРОЧАЙШАЯ МЫШЦА СПИНЫ



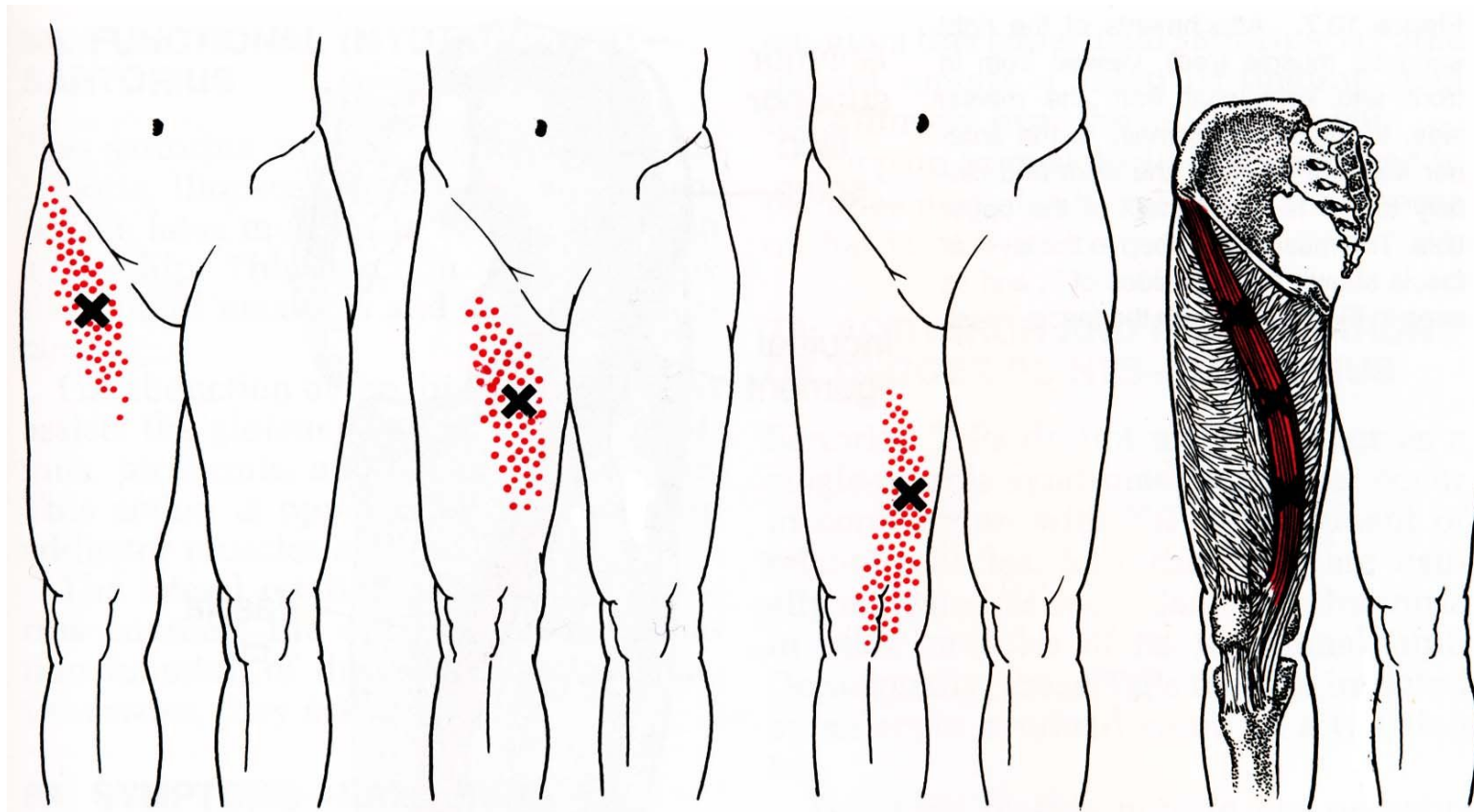
ТРАПЕЦИЕВИДНАЯ МЫШЦА ВЕРХНЯЯ ПОРЦИЯ



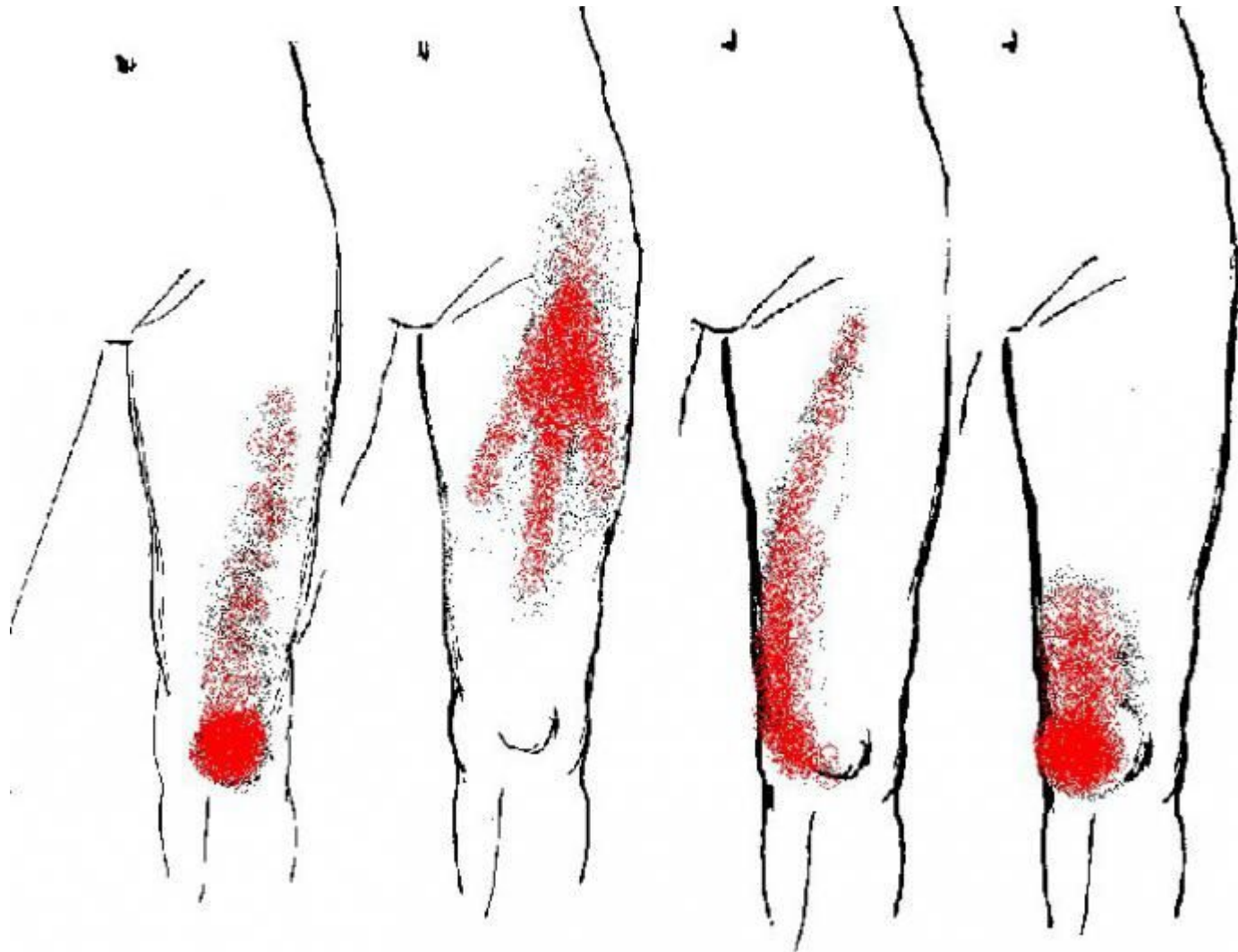
ТРАПЕЦИЕВИДНАЯ МЫШЦА СРЕДНЯЯ И НИЖНЯЯ ПОРЦИИ



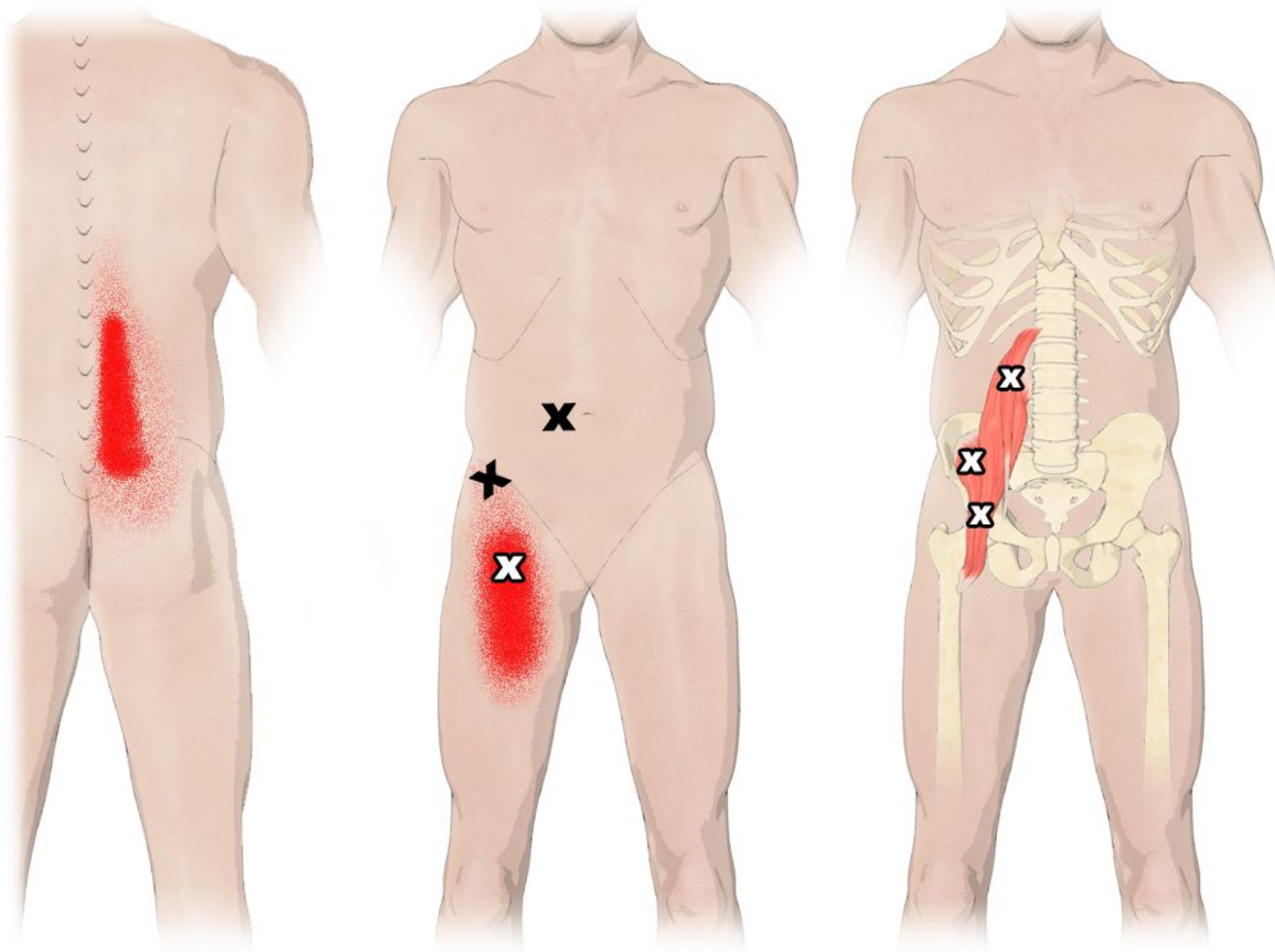
ПОРТНЯЖНАЯ МЫШЦА БЕДРА



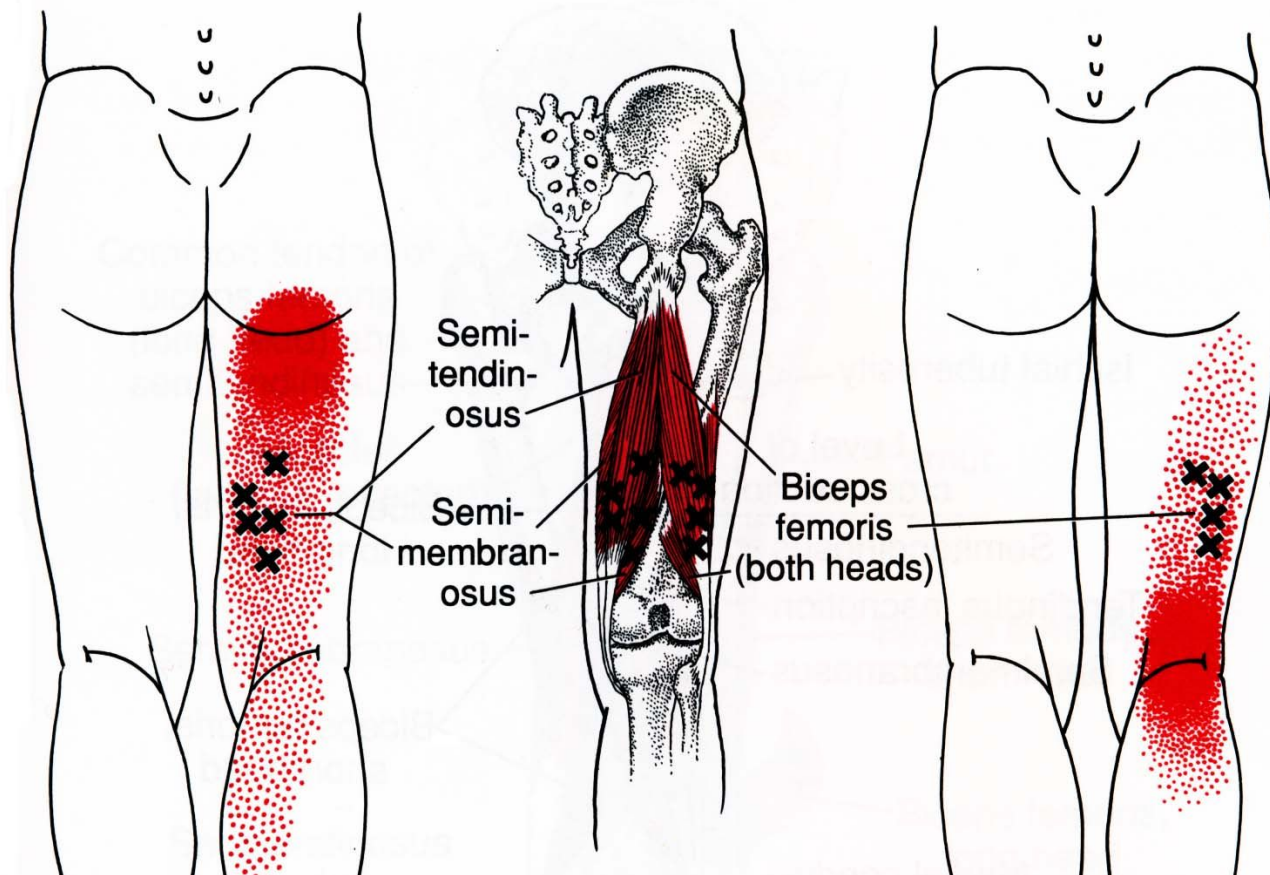
ЧЕТЫРЕХГЛАВАЯ МЫШЦА БЕДРА



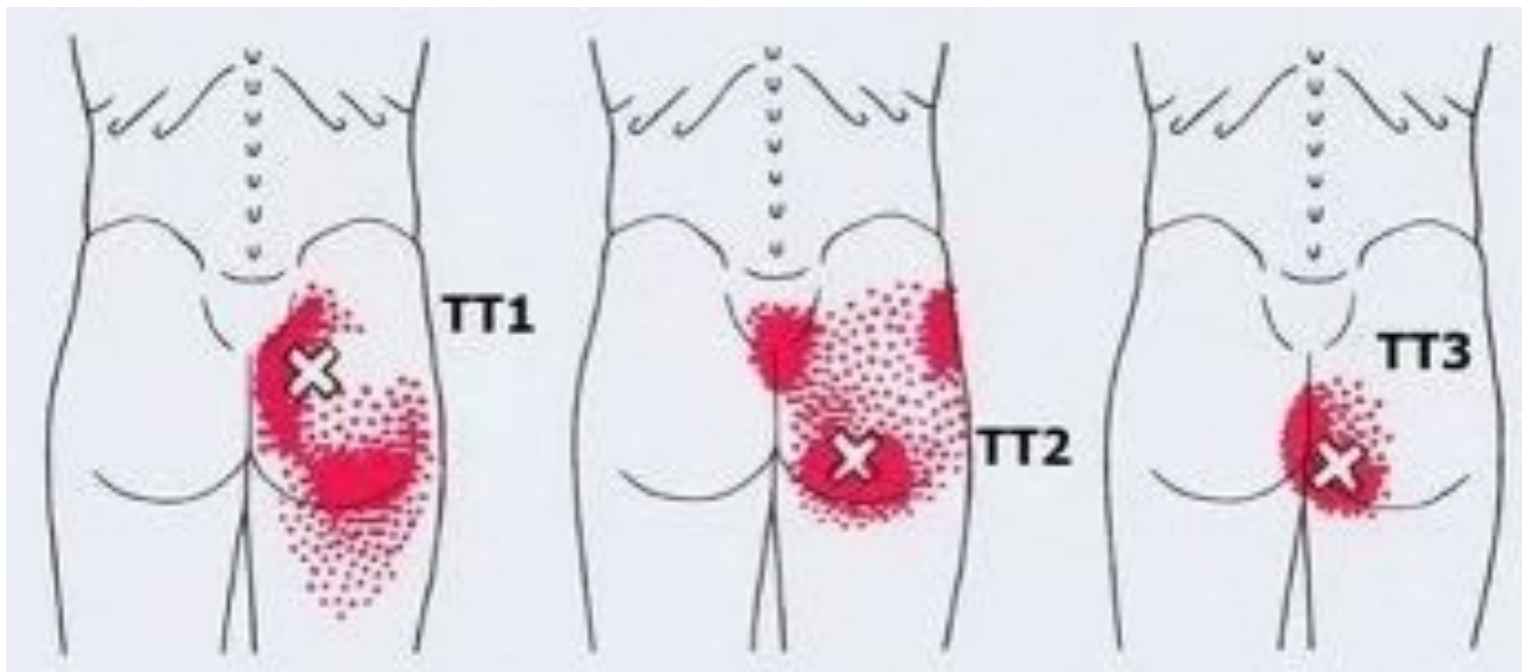
ПОЯСНИЧНОПОДВЗДОШНАЯ МЫШЦА



ЭКСТЕНЗОРЫ БЕДРА

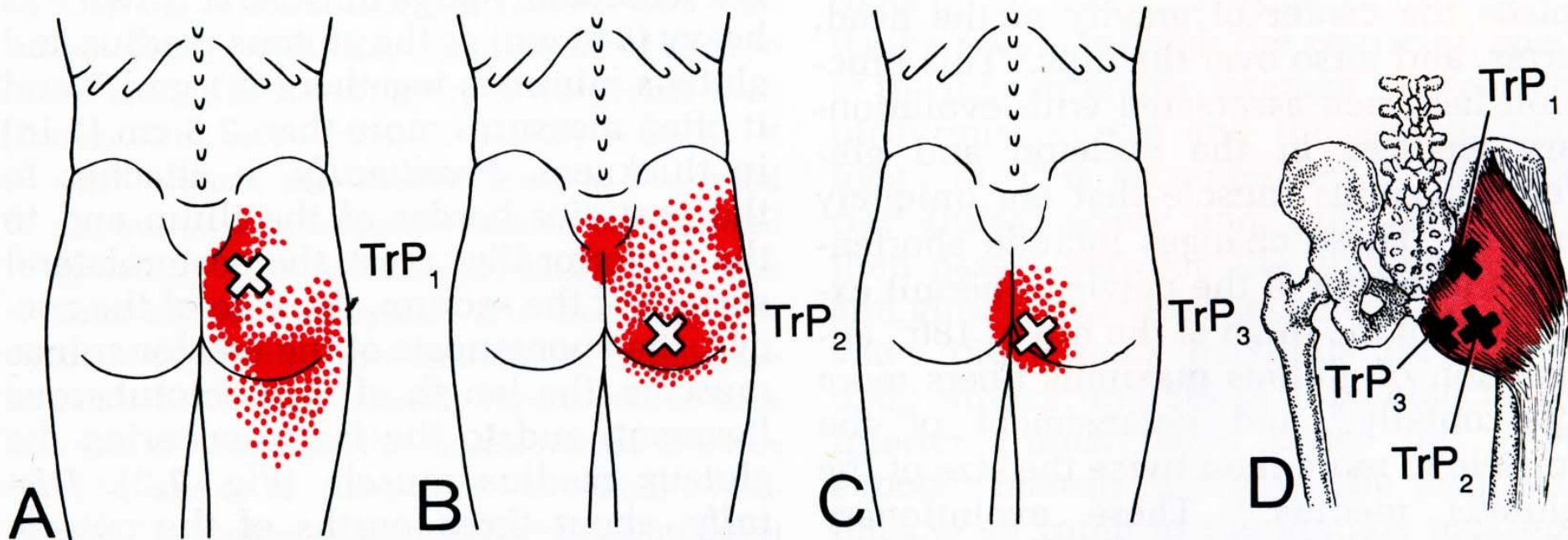


КВАДРАТНАЯ МЫШЦА ПОЯСНИЦЫ

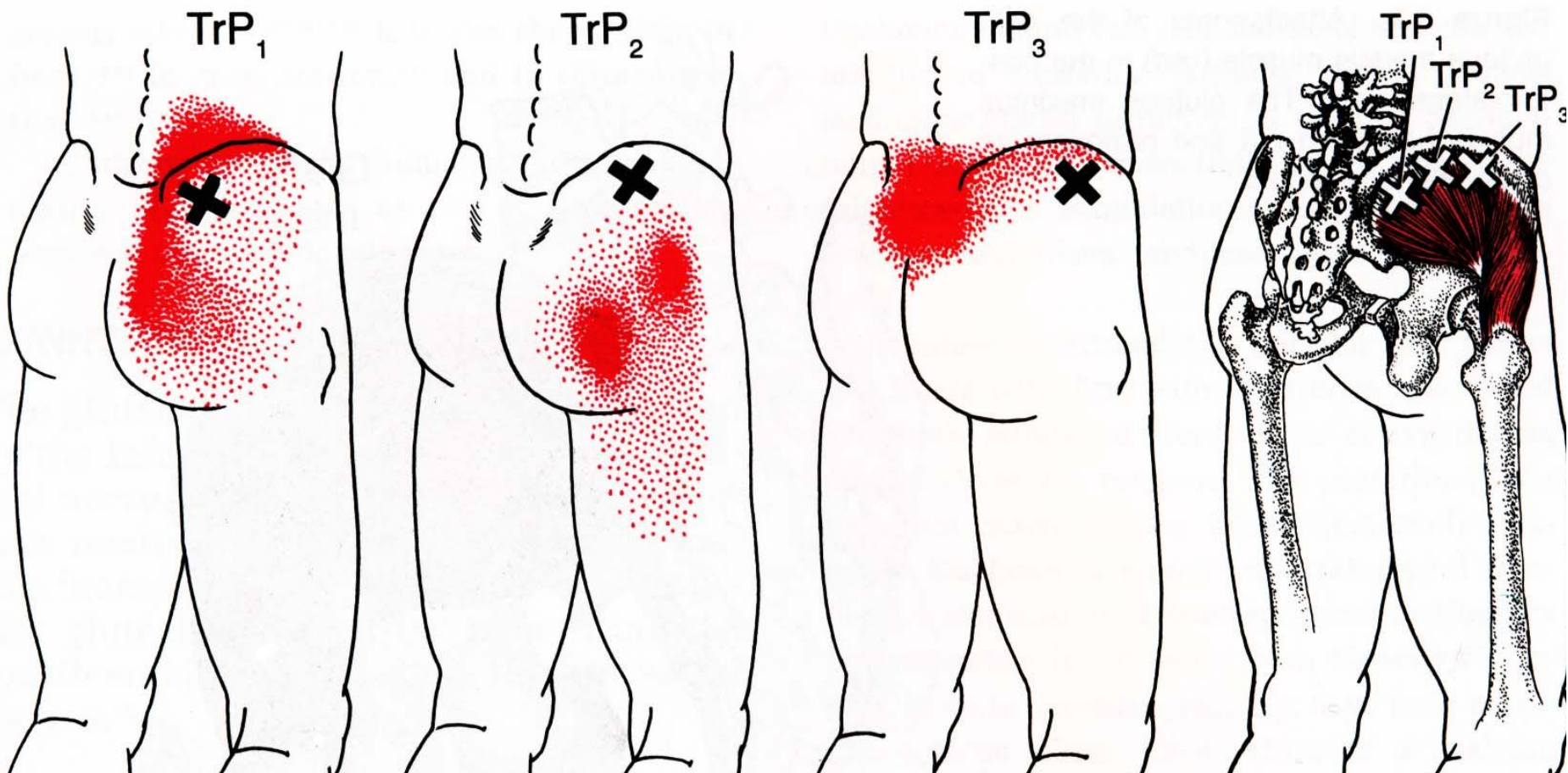


БОЛЬШАЯ ЯГОДИЧНАЯ МЫШЦА

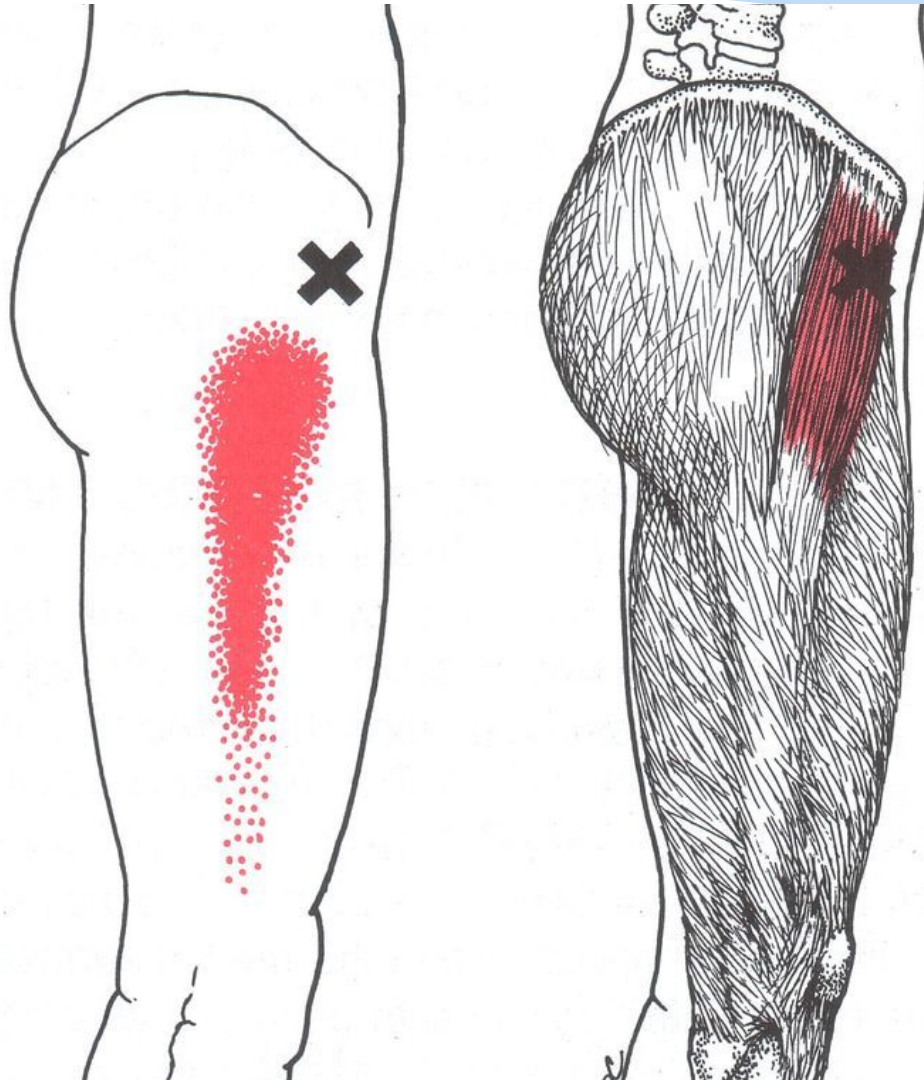
Gluteus maximus



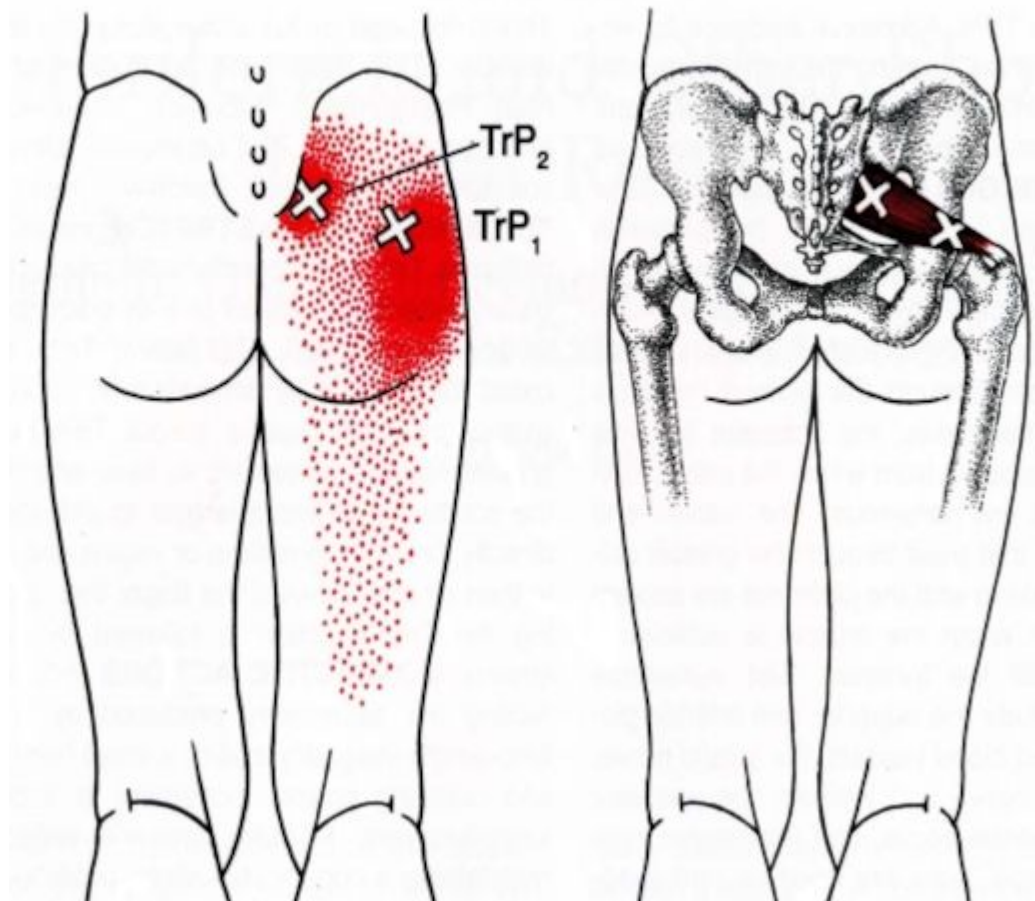
СРЕДНЯЯ И МАЛАЯ ЯГОДИЧНЫЕ МЫШЦЫ



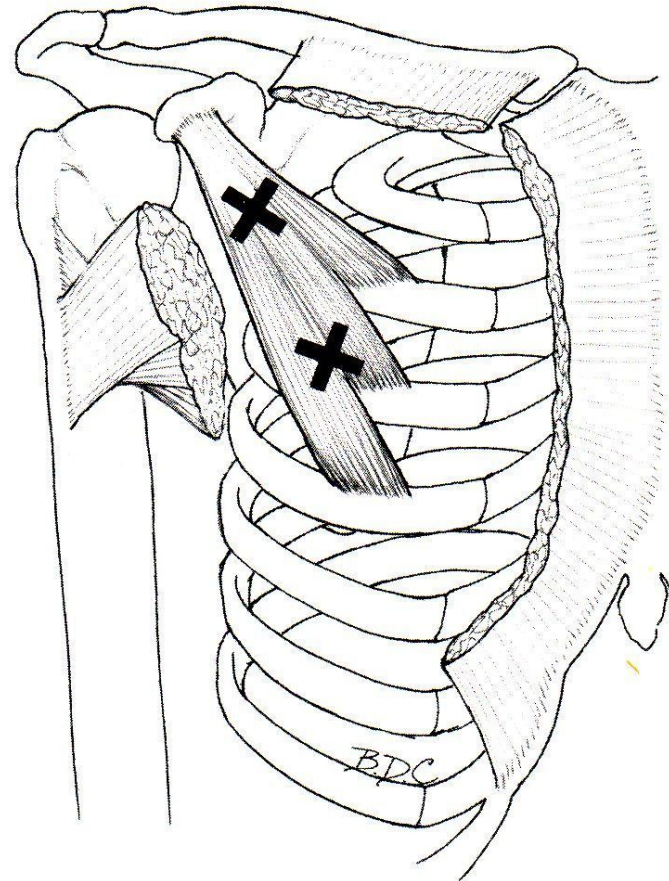
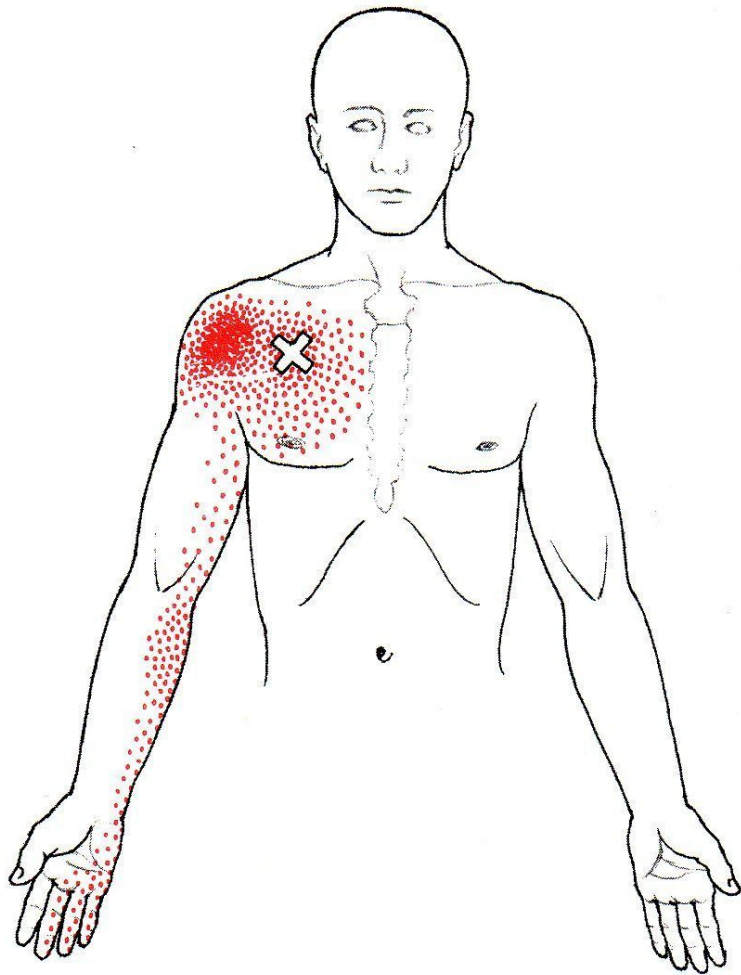
НАПРЯГАТЕЛЬ ШИРОКОЙ ФАСЦИИ БЕДРА



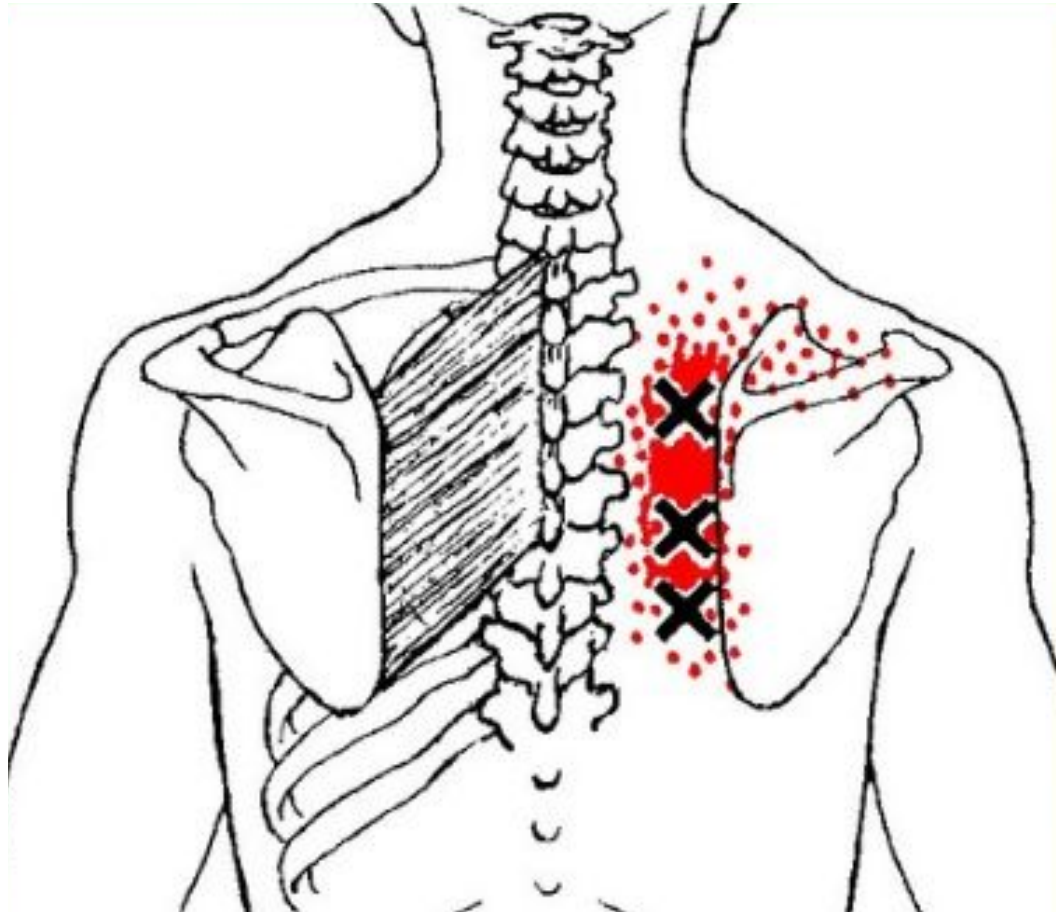
ГРУШЕВИДНАЯ МЫШЦА



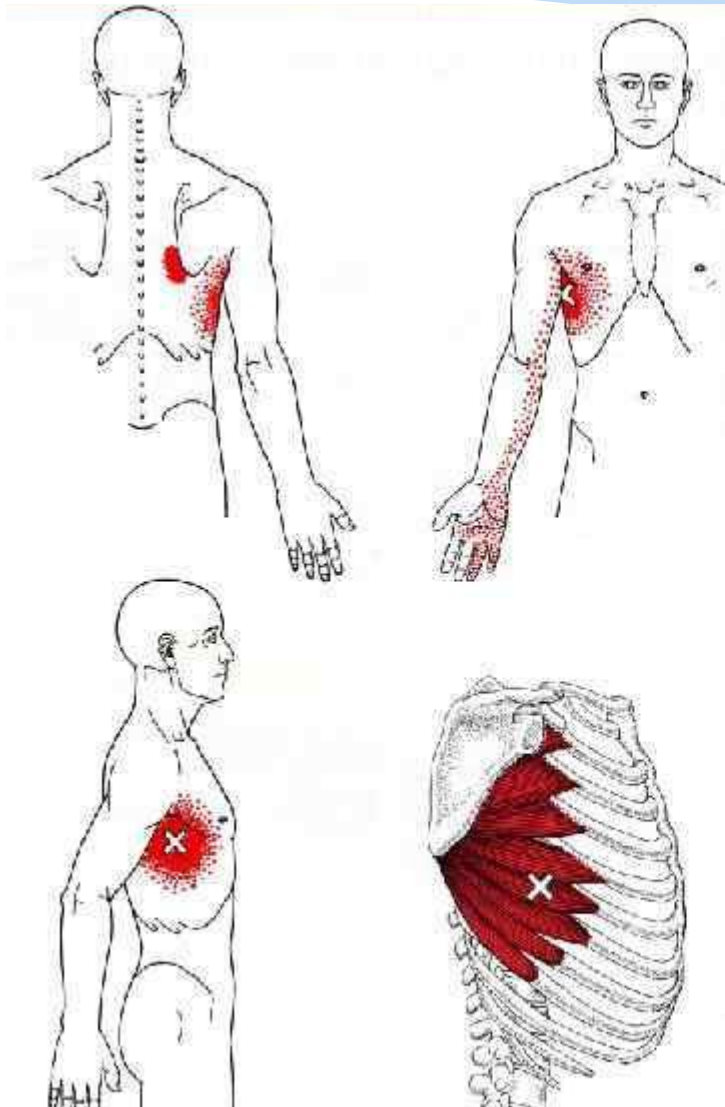
МАЛАЯ ГРУДНАЯ МЫШЦА



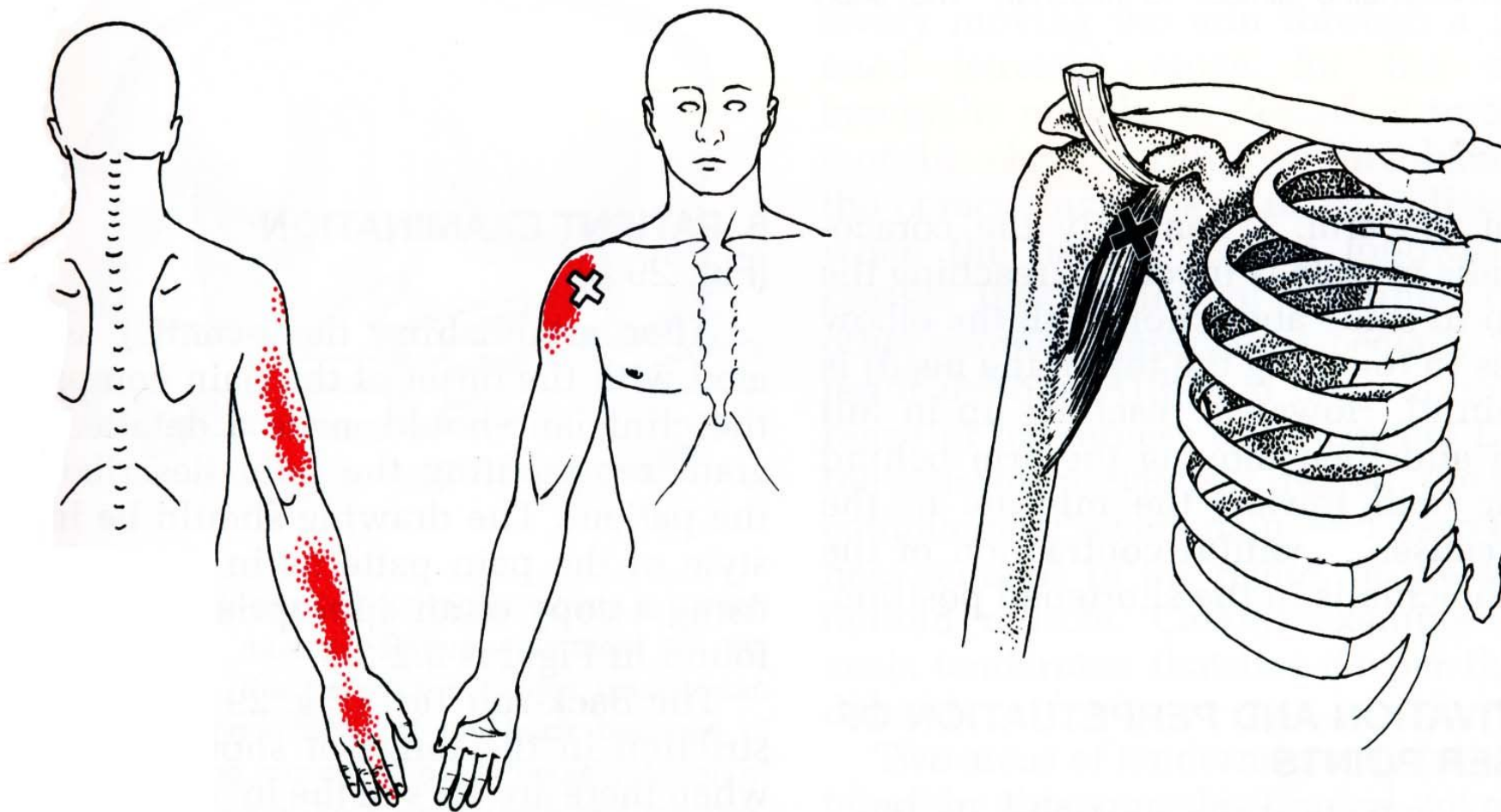
РОМБОВИДНАЯ МЫШЦА



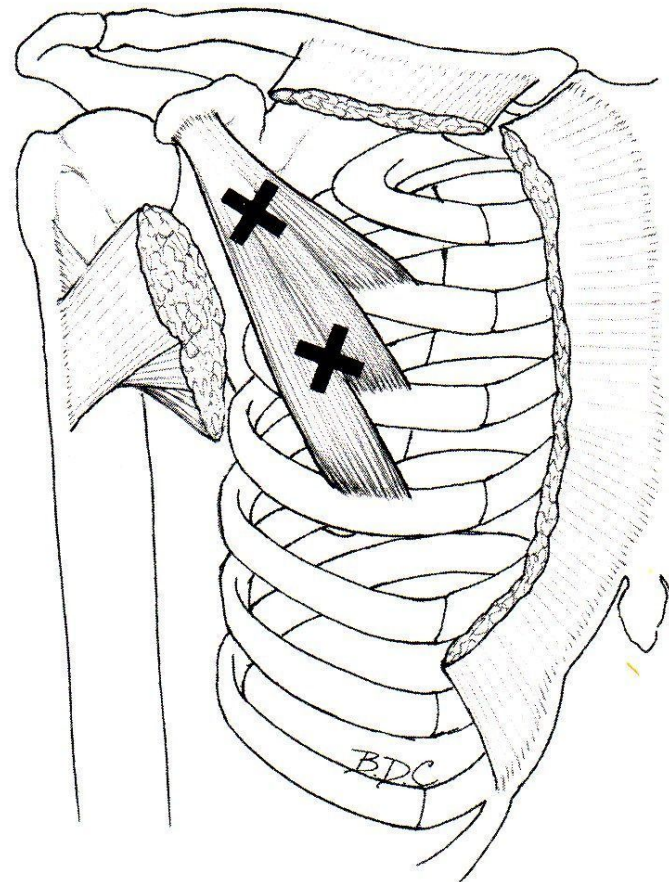
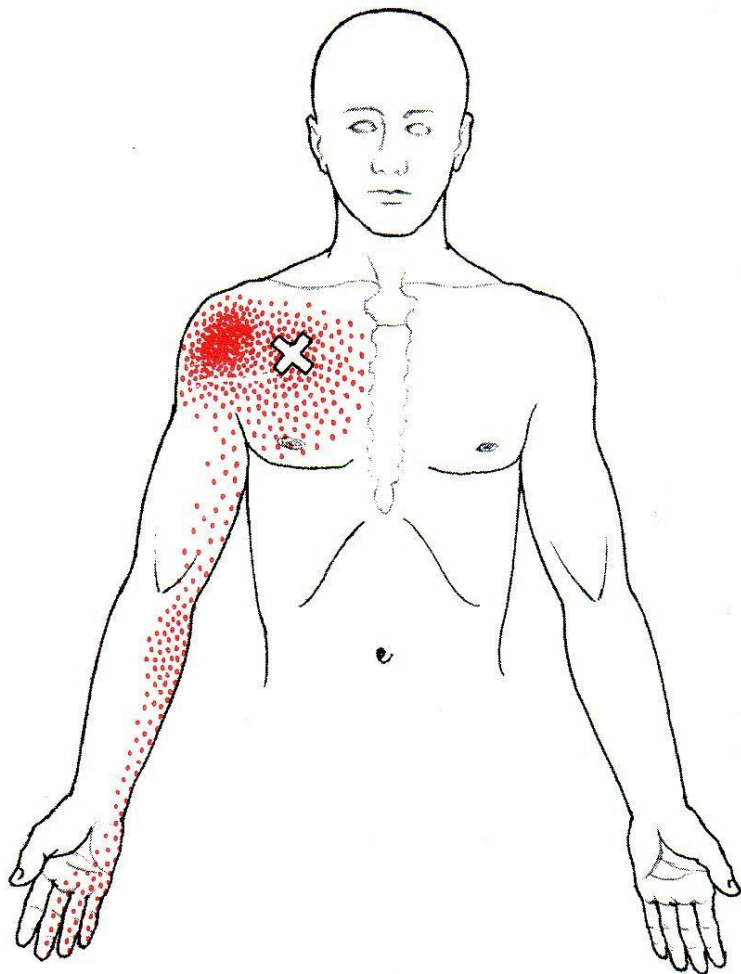
ПЕРЕДНЯЯ ЗУБЧАТАЯ МЫШЦА

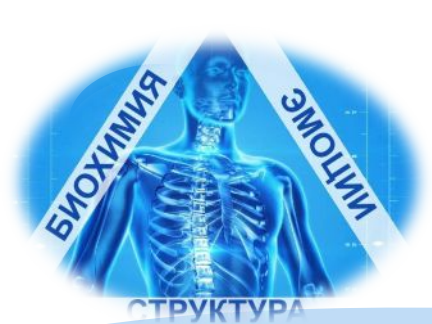

КЛЮВОПЛЕЧЕВАЯ МЫШЦА



МАЛАЯ ГРУДНАЯ МЫШЦА





УСПЕХОВ!

НОВОСИБИРСКИЙ ИНСТИТУТ КИНЕЗИОЛОГИИ