ОТКРЫТАЯ ПРОСТАТЭКТОМИЯ

Решетняк Александр Николаевич 4 курс 43 группа ЛФ

• Несколько слов о раке предстательной железы

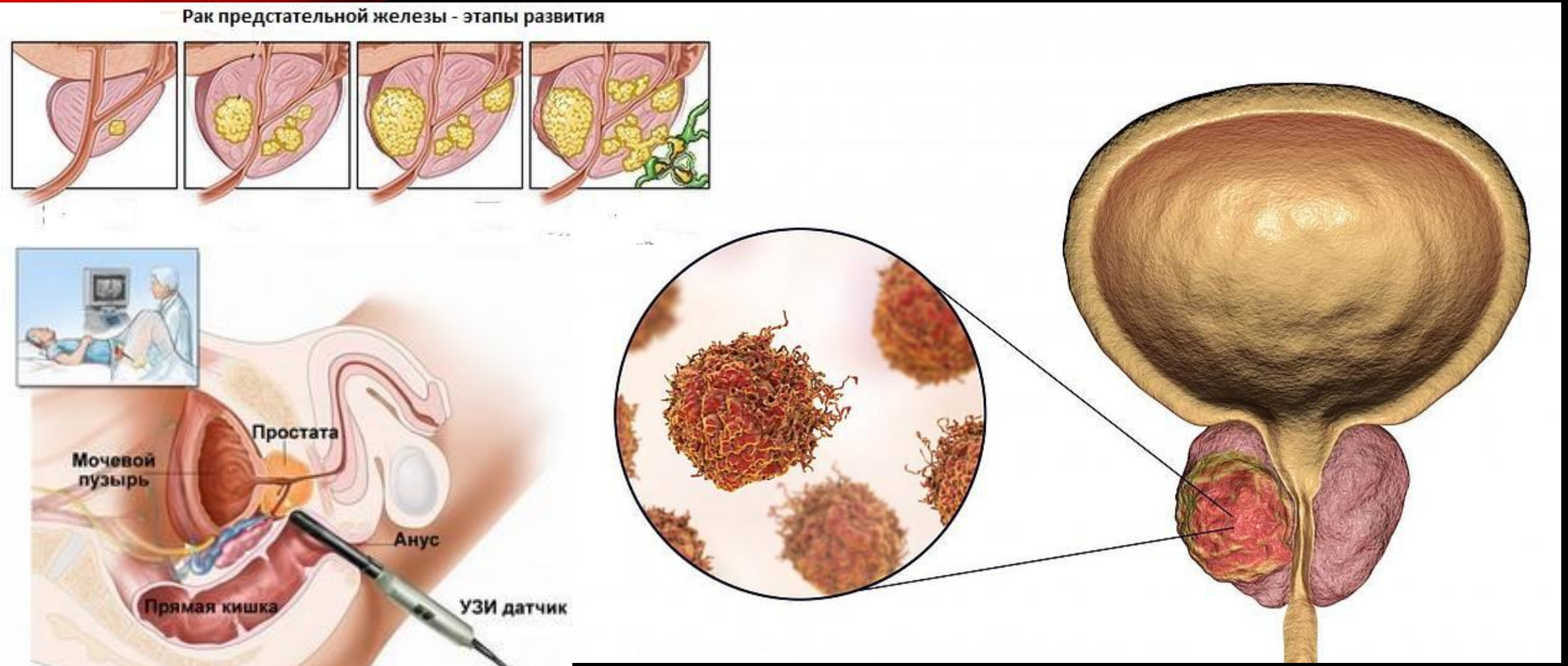

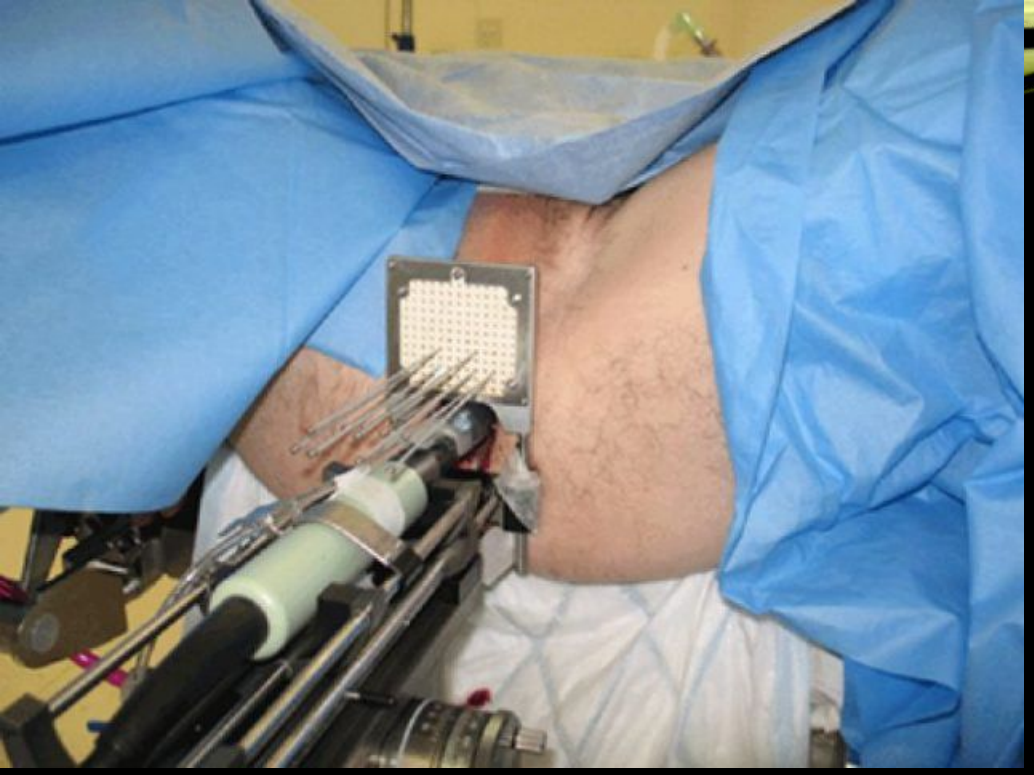

Зерно
Капсула
Радиактивное вещество
4,5 мм

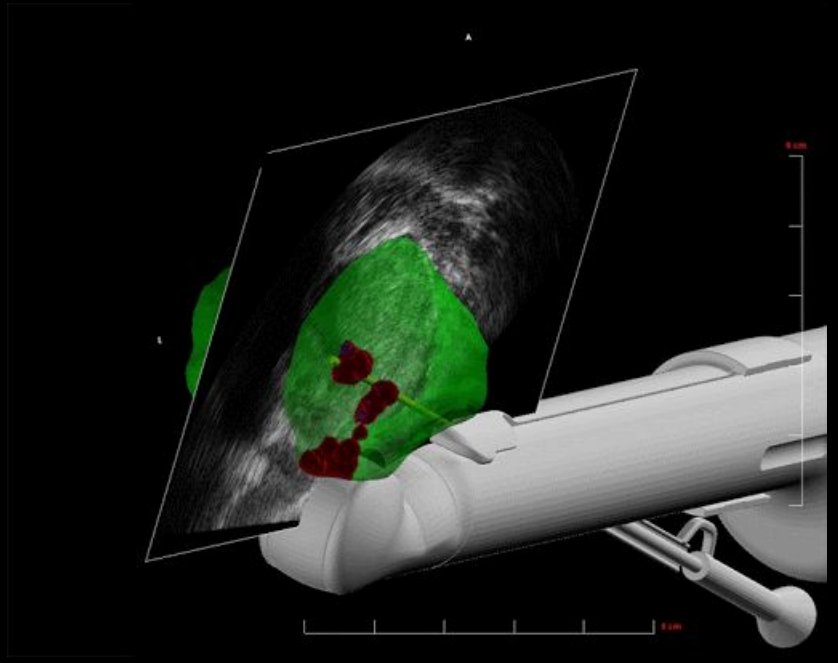

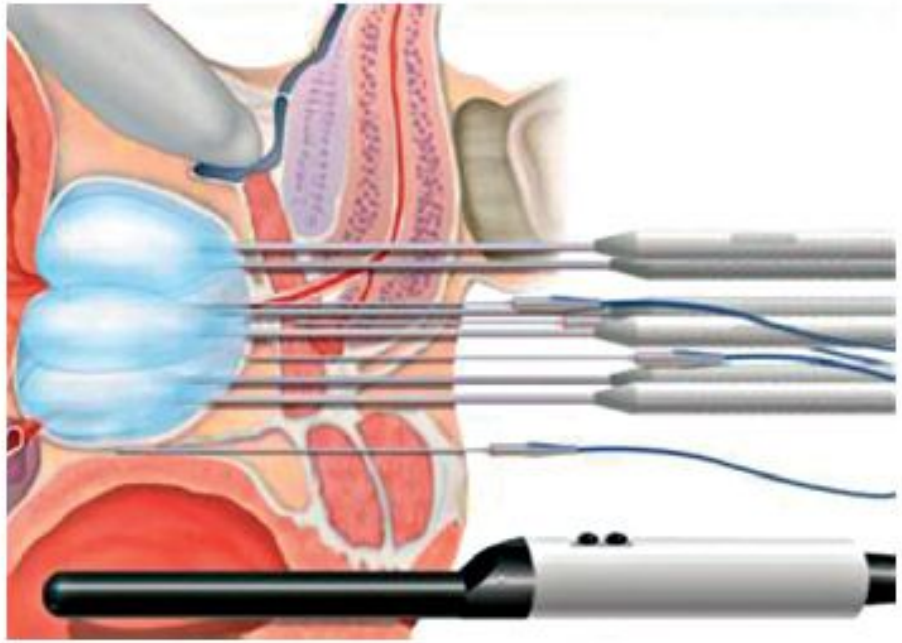

• Что такое радикальная простатэктомия?

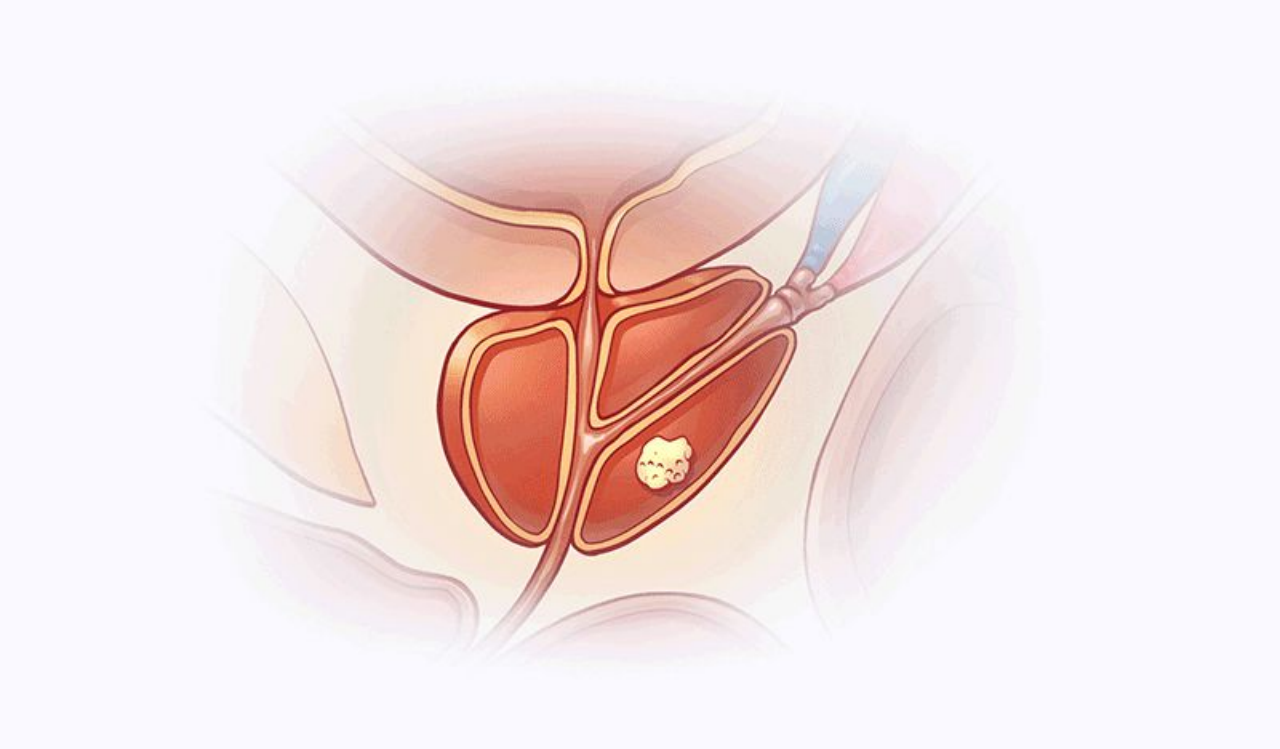

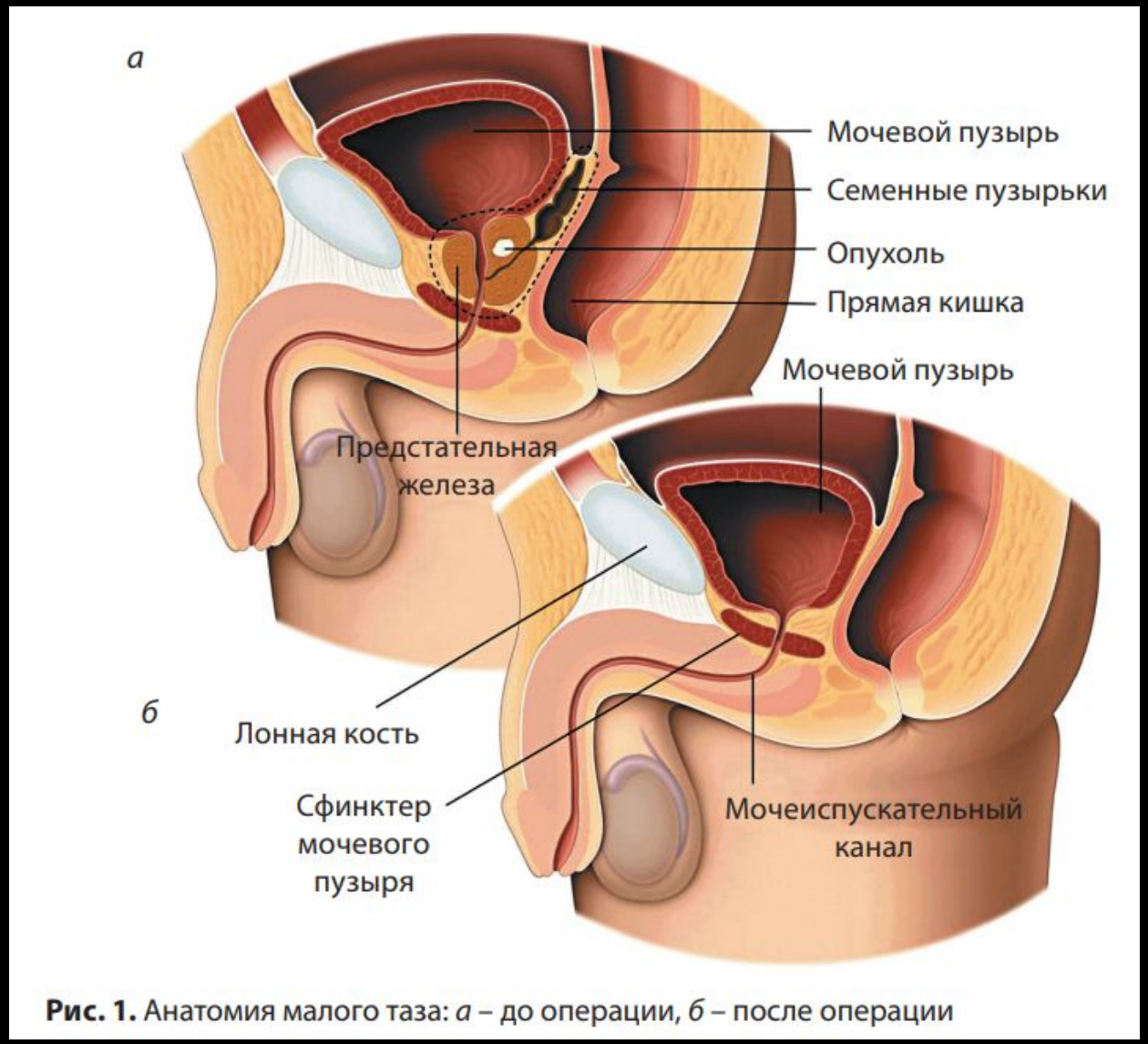

Рис. 1. Анатомия малого таза: *а* – до операции, *б* – после операции

- ОБЩИЕ ПОЛОЖЕНИЯ В ПРОБЛЕМЕ ЛЕЧЕНИЯ ЛОКАЛЬНОГО РАКА ПРЕДСТАТЕЛЬНОЙ ЖЕЛЕЗЫ

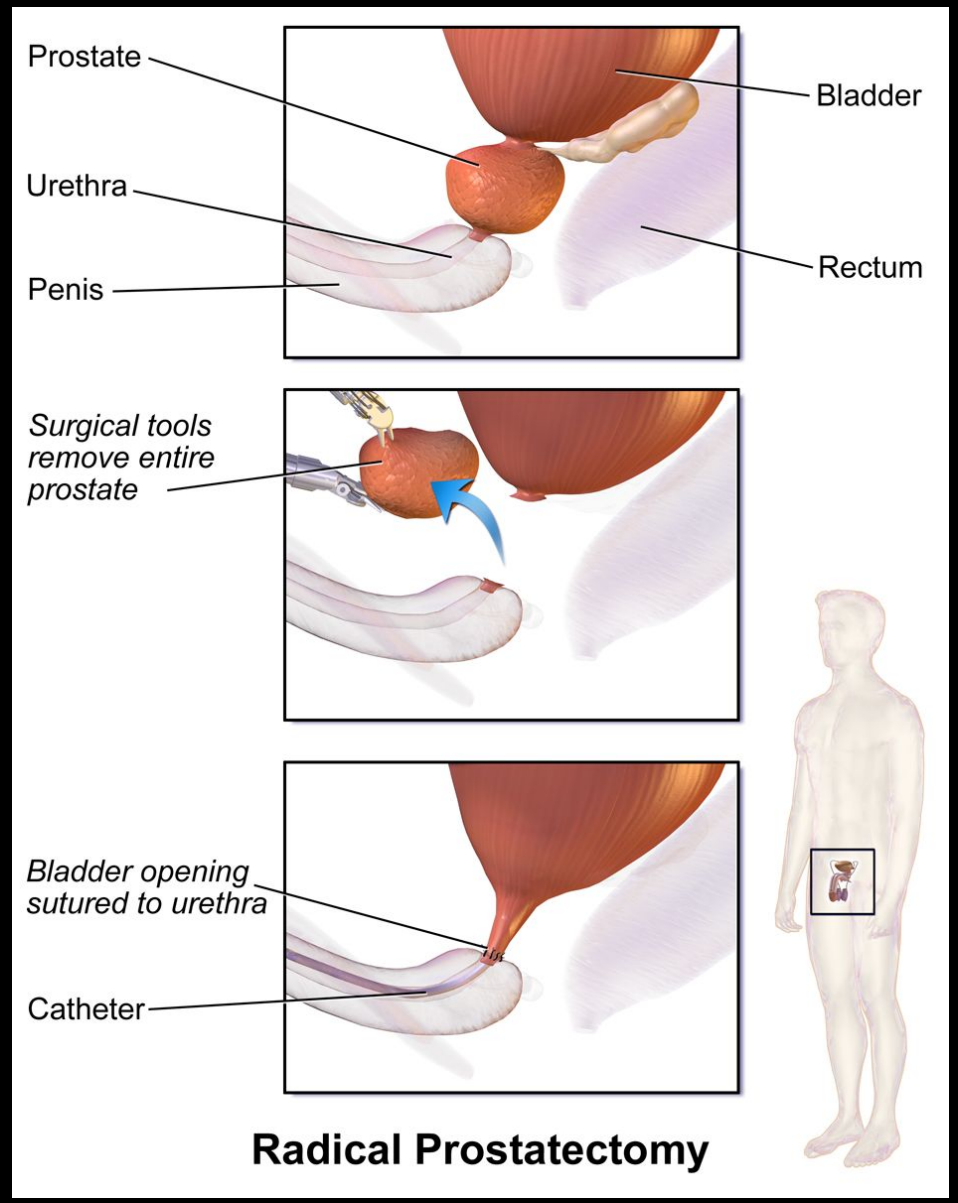

ОТБОР ПАЦИЕНТОВ И ПОКАЗАНИЯ К РАДИКАЛЬНОЙ ПОЗАДИЛОННОЙ ПРОСТАТЭКТОМИИ

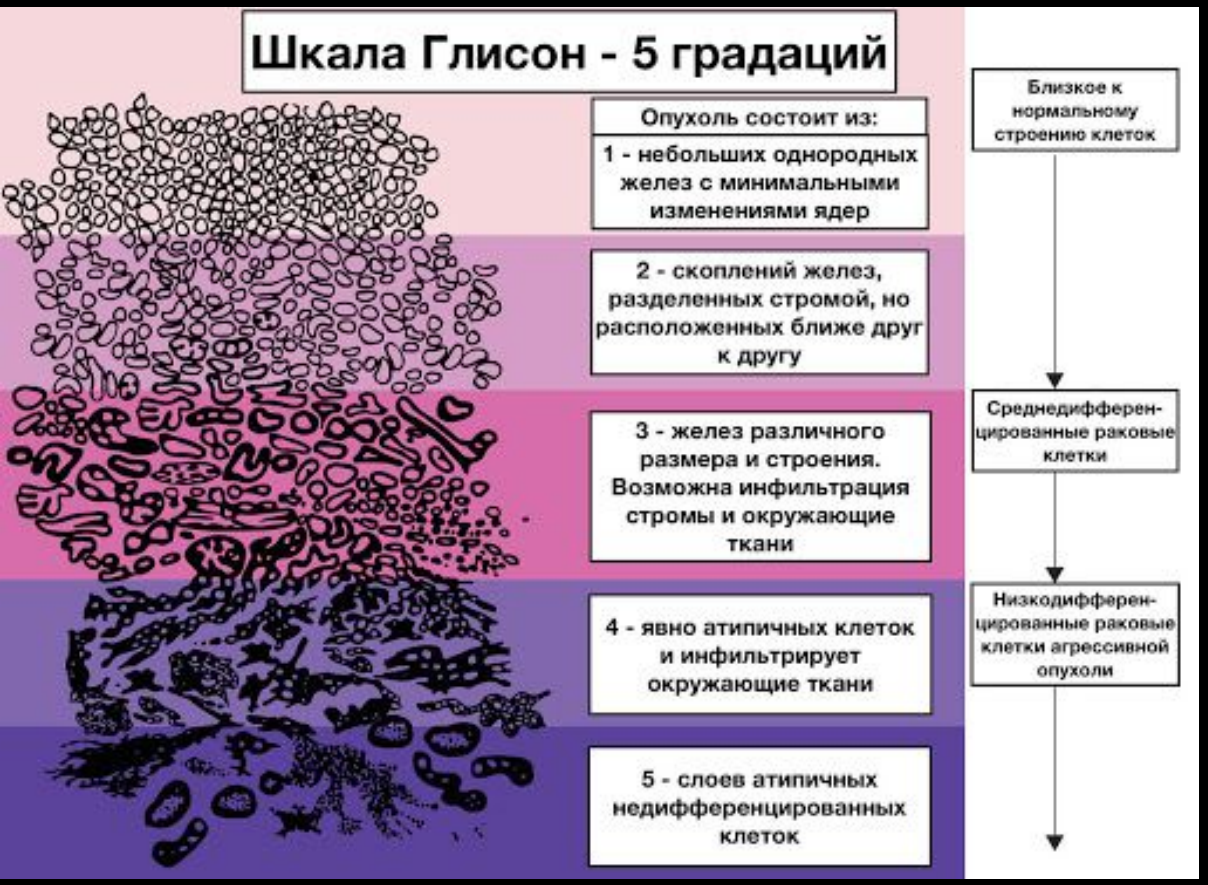

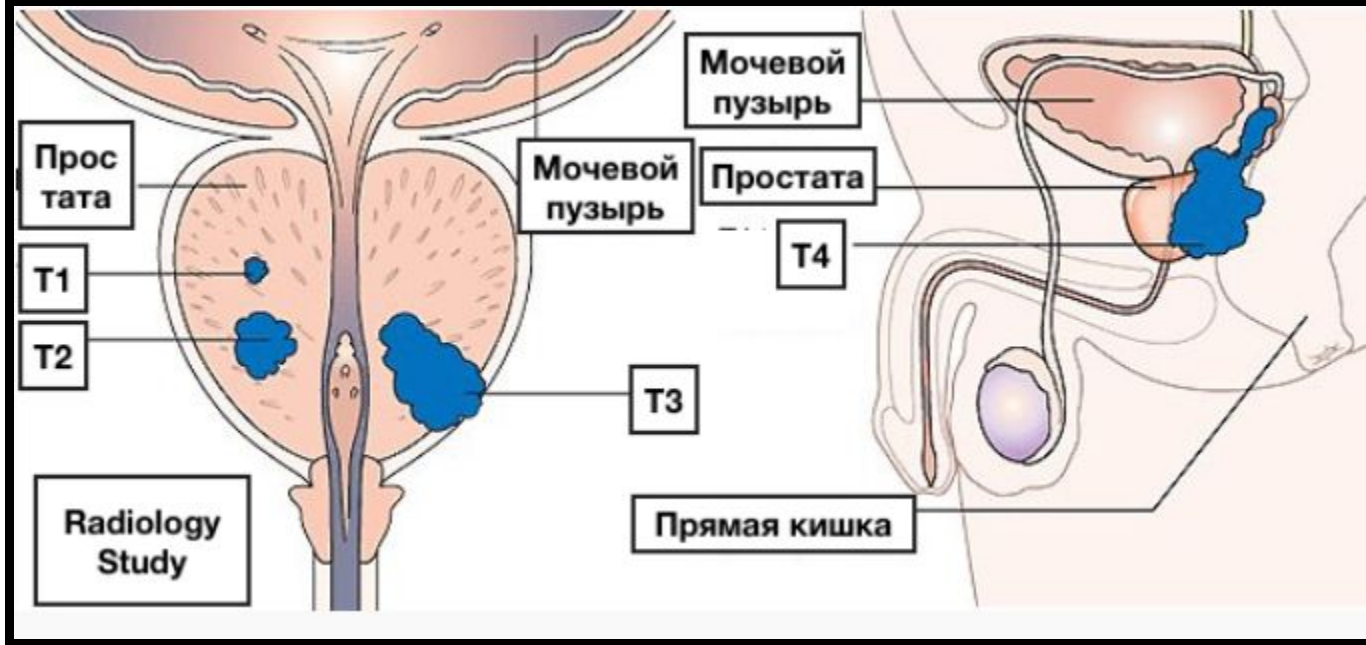

- ПРЕДОПЕРАЦИОННАЯ ПОДГОТОВКА

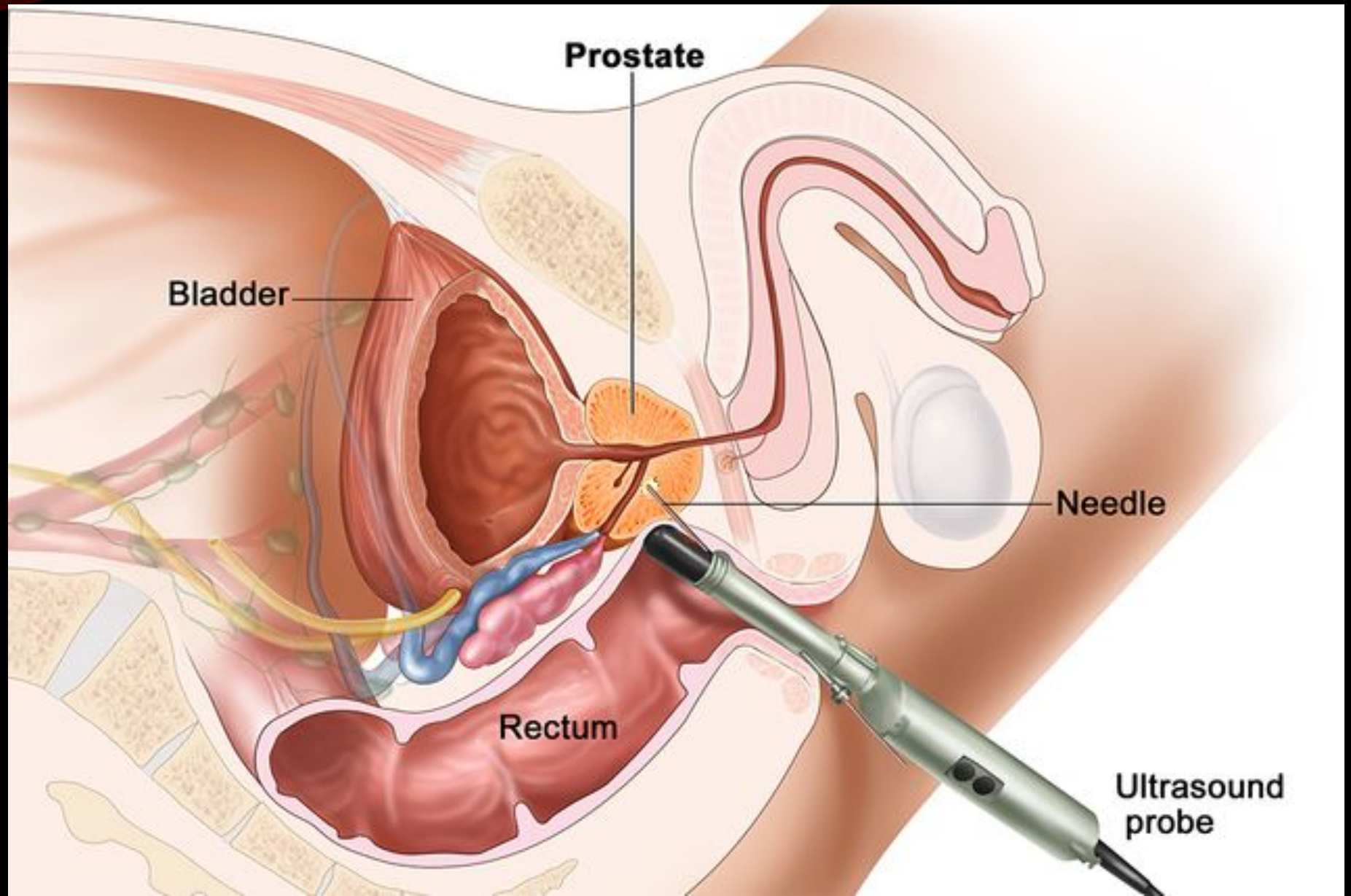

- ТЕХНИКА РАДИКАЛЬНОЙ ПОЗАДИЛОННОЙ ПРОСТАТЭКТОМИИ

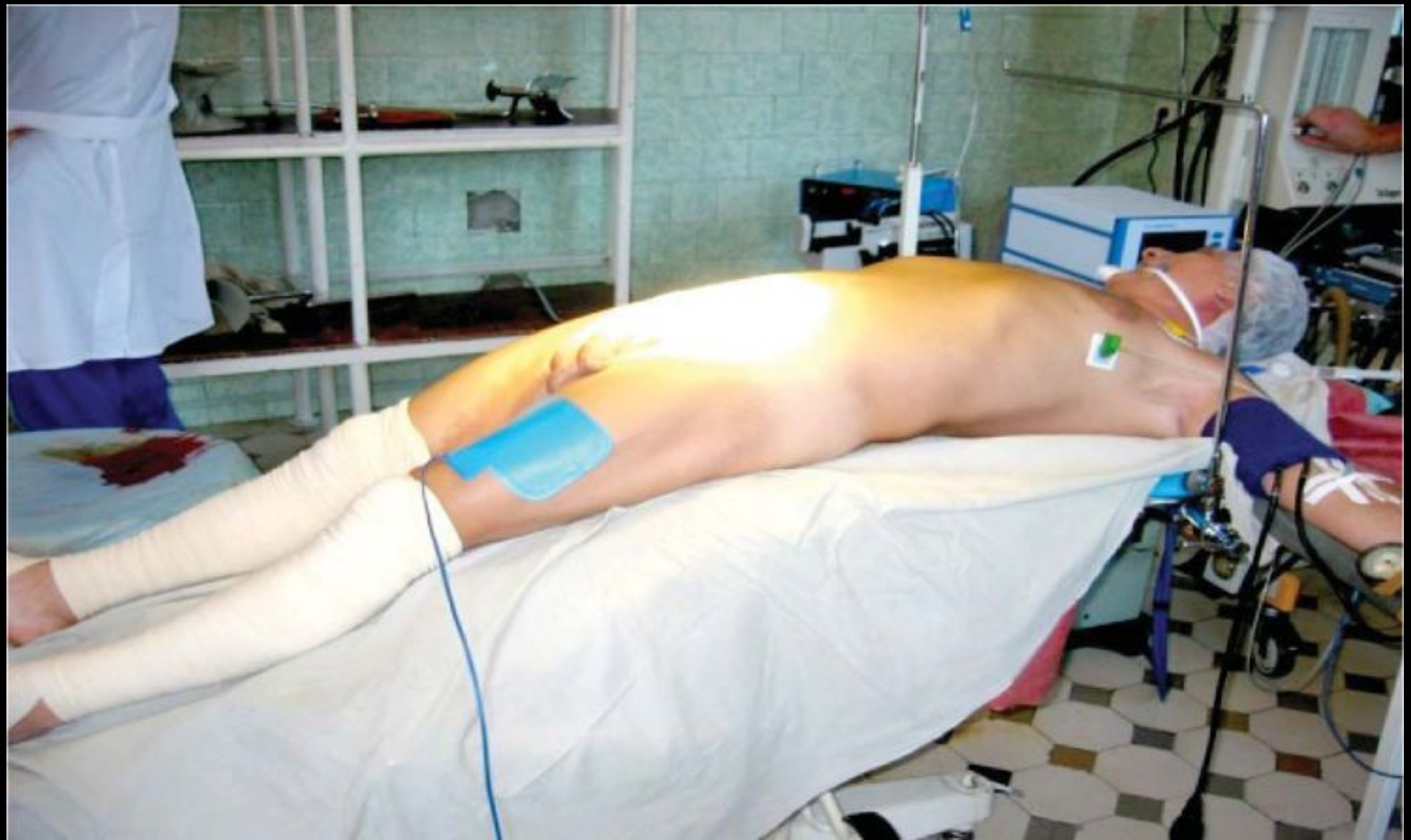

Границы ТЛАЭ

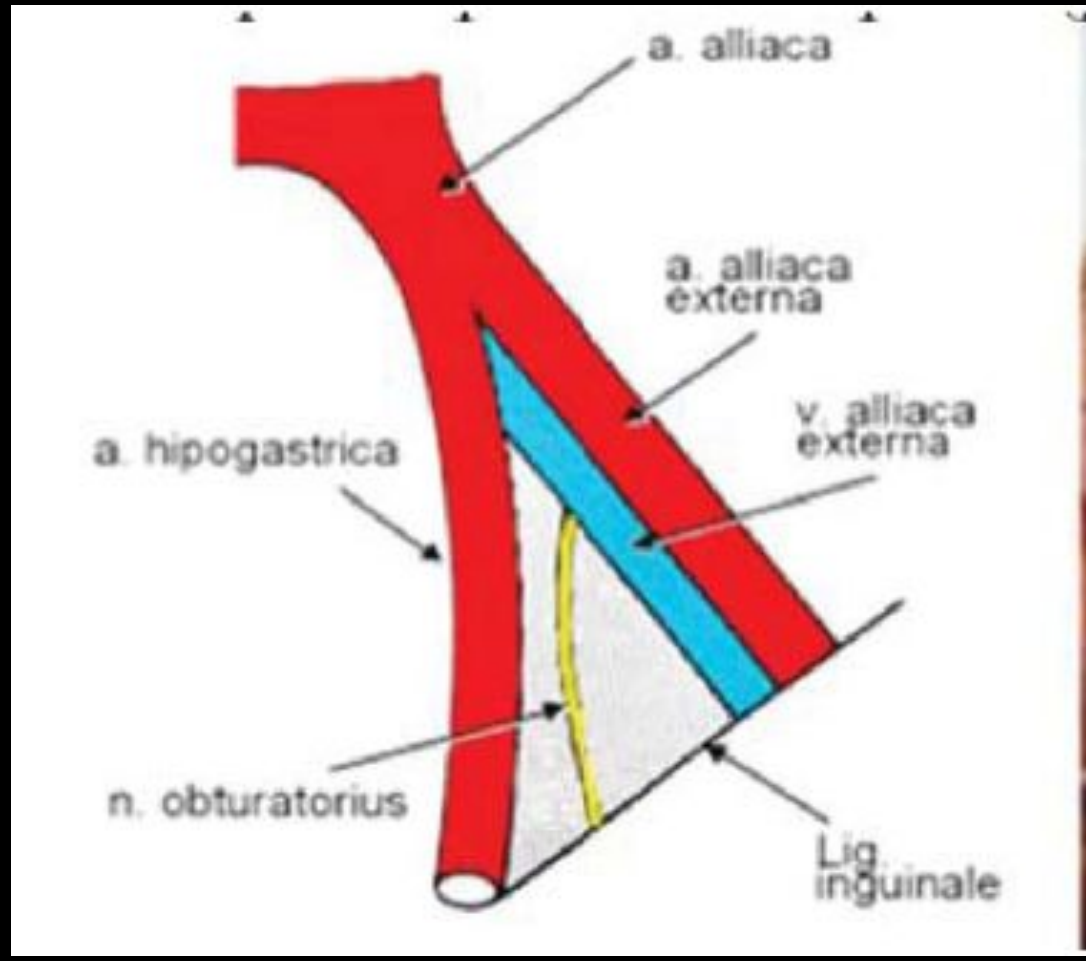

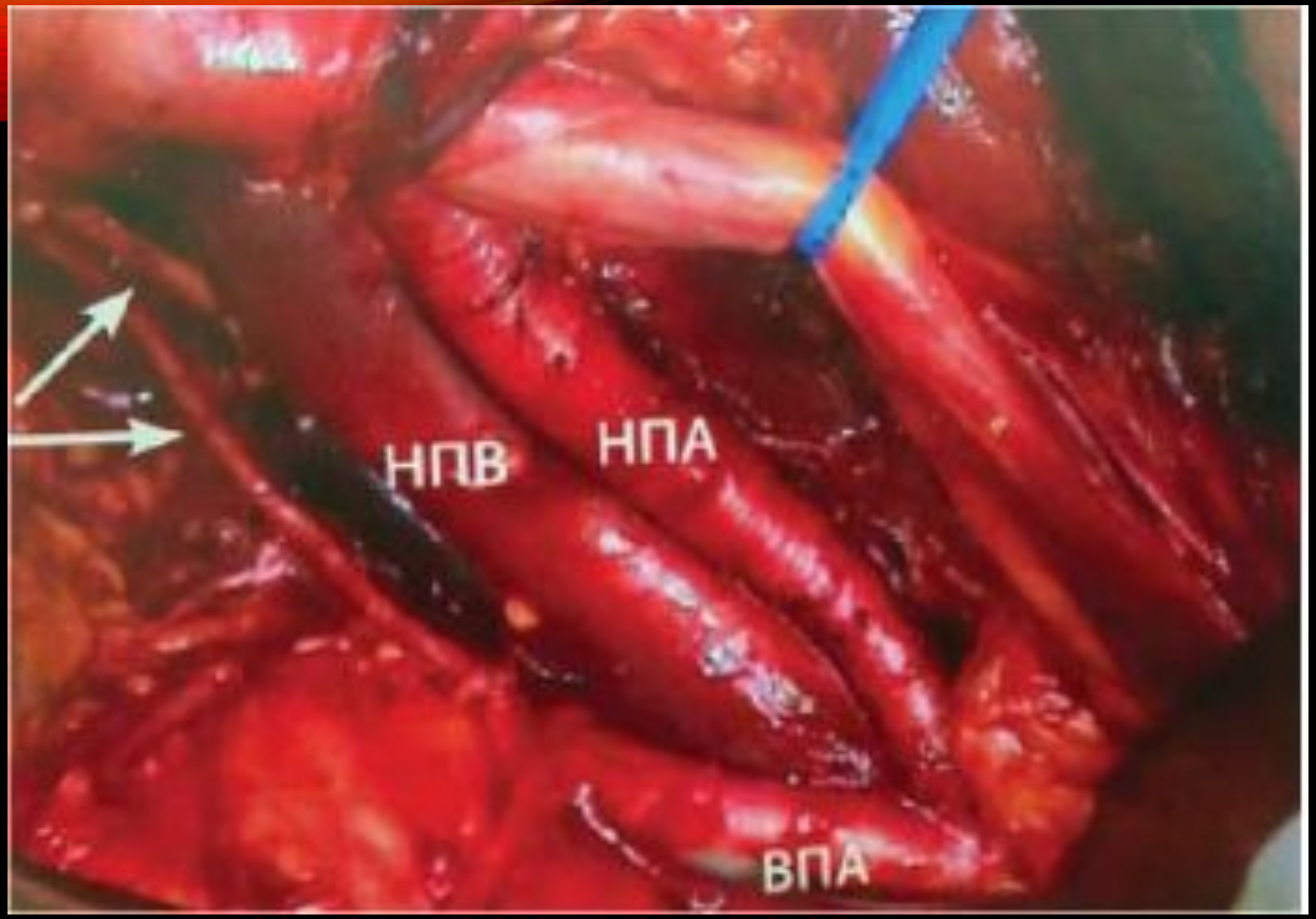

Операционное поле после расширенной ТЛАЭ: НПА — наружная подвздошная артерия, НПВ — наружная подвздошная вена, ВПА — внутренняя подвздошная артерия

Доступ к фасции Endopelvica (отмечена зона вскрытия фасции)

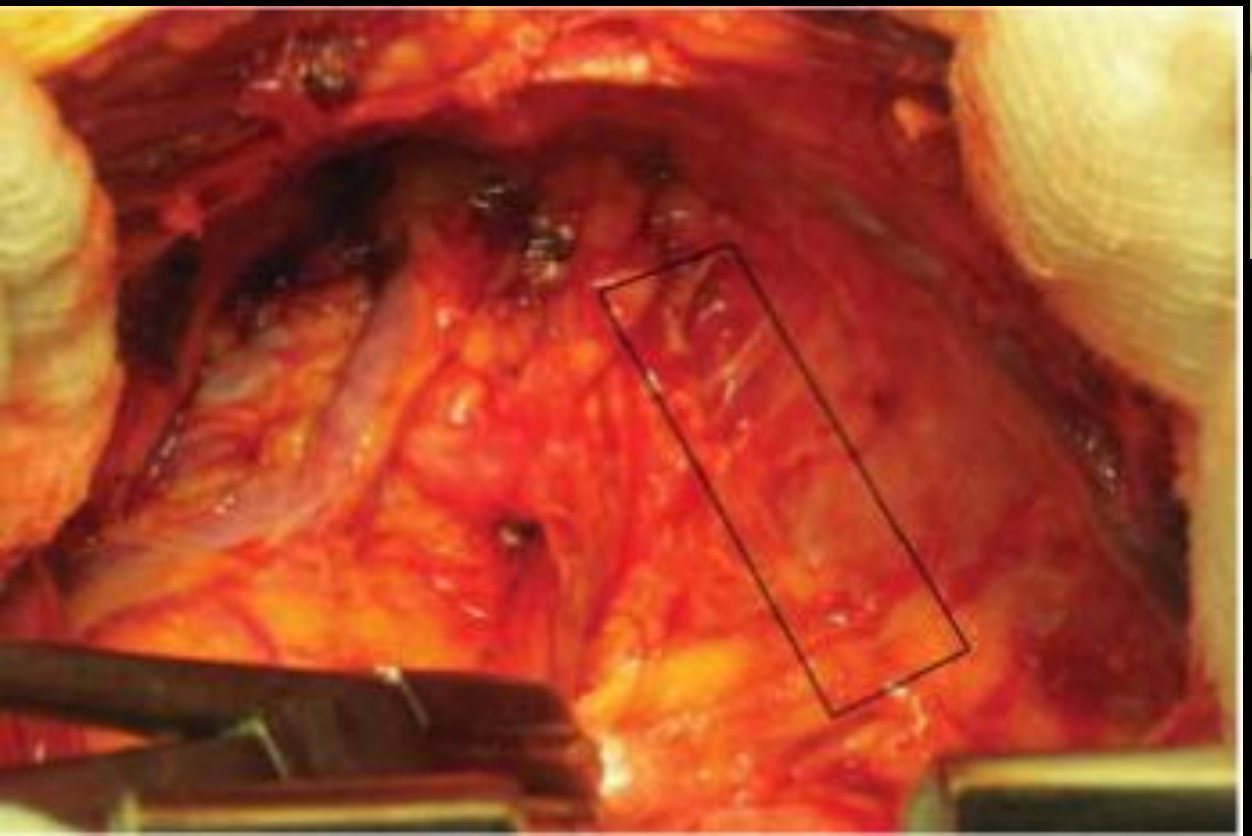

Рассечение фасции Endopelvica

- Выделение дорсального венозного комплекса по R.P. Myers

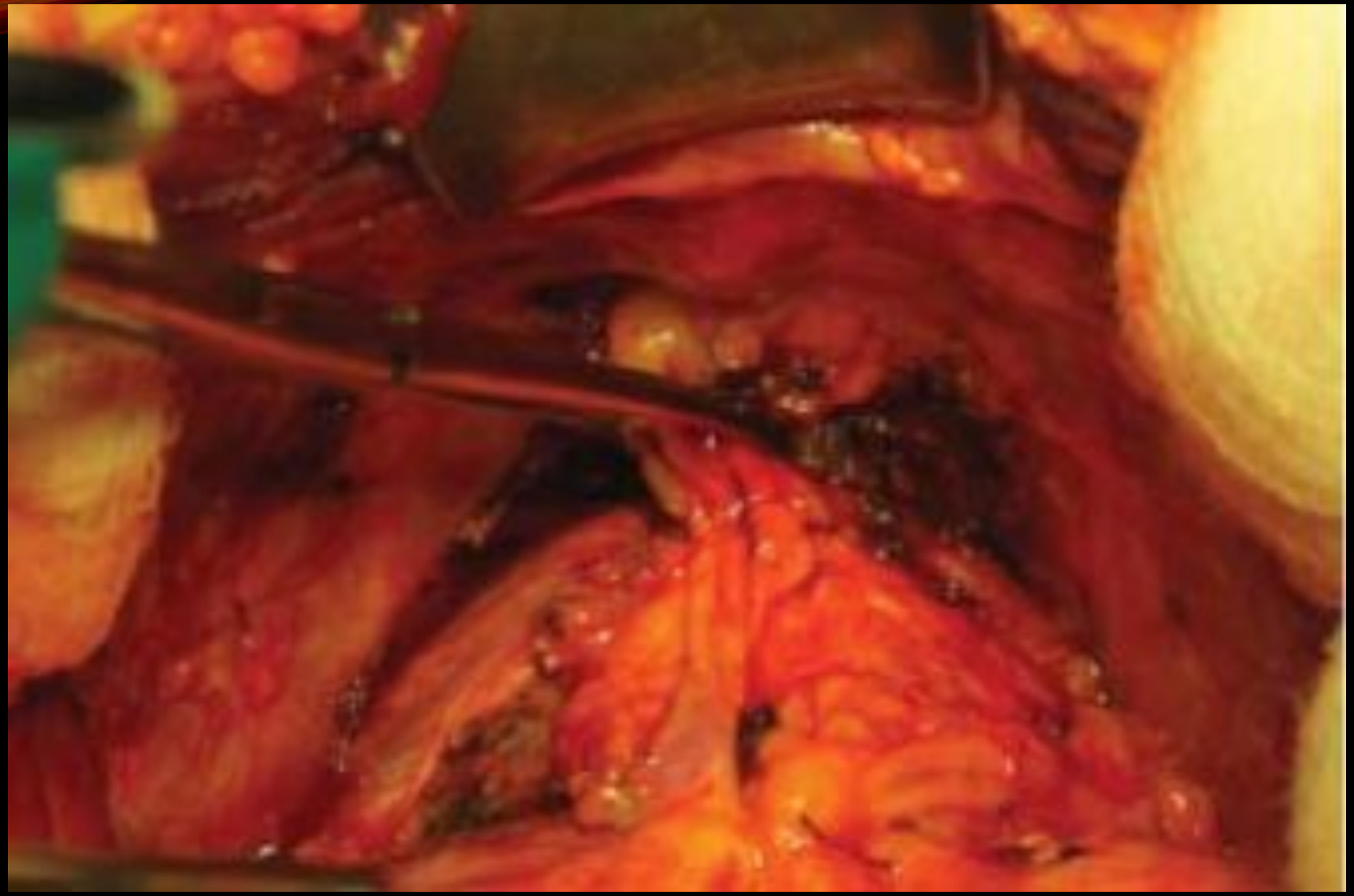

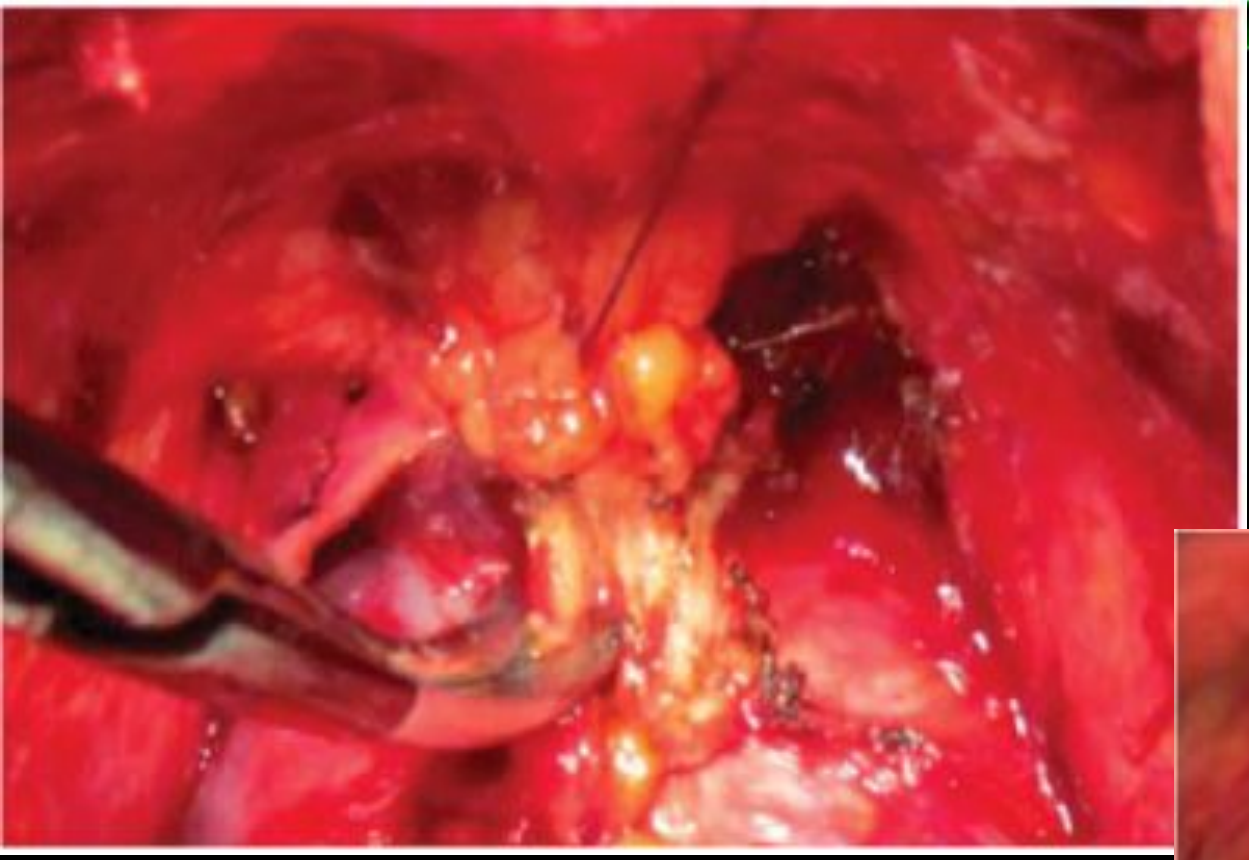

Прошивание ДВК

Пересечение ДВК

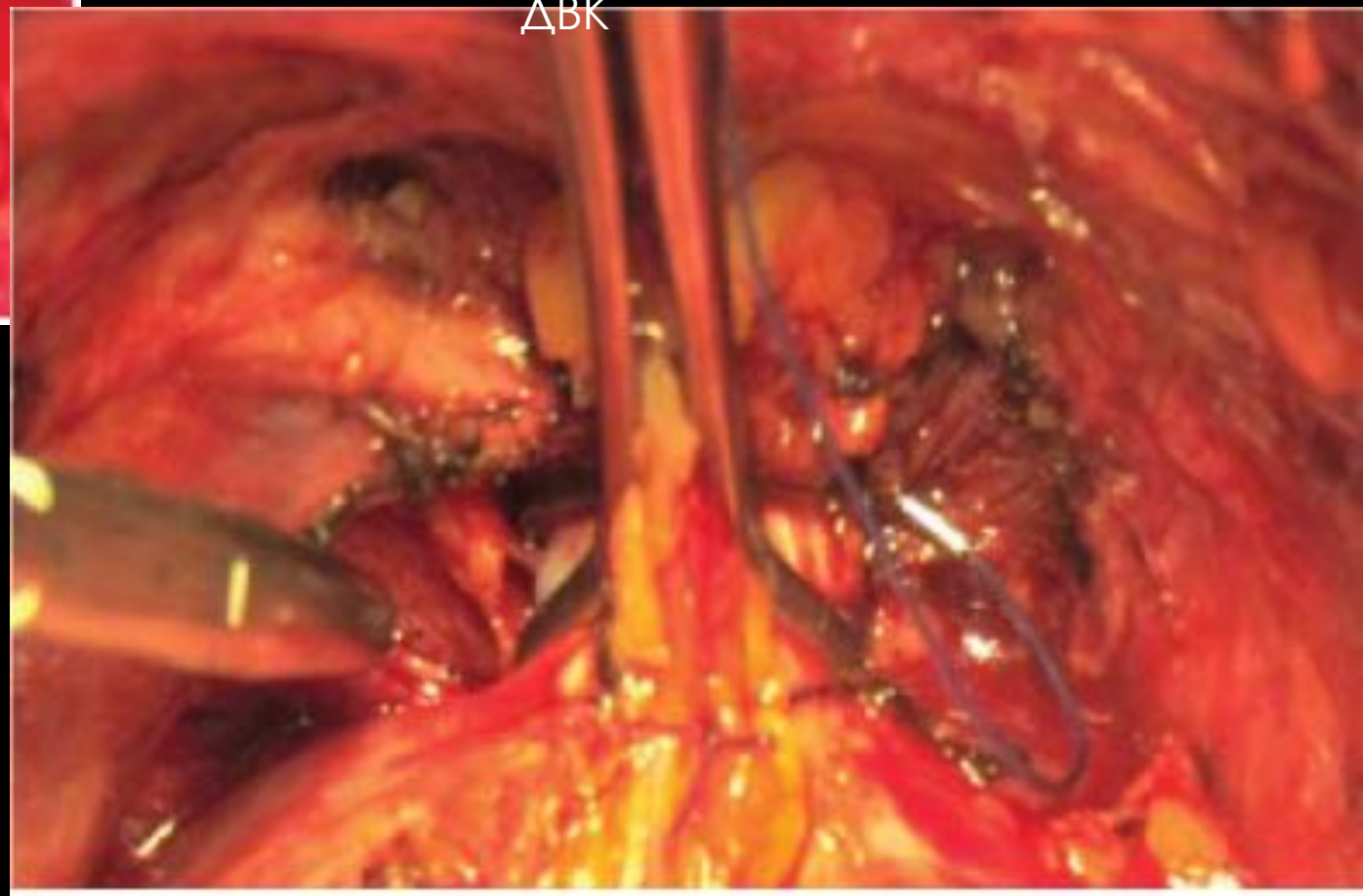

Пересечение уретры

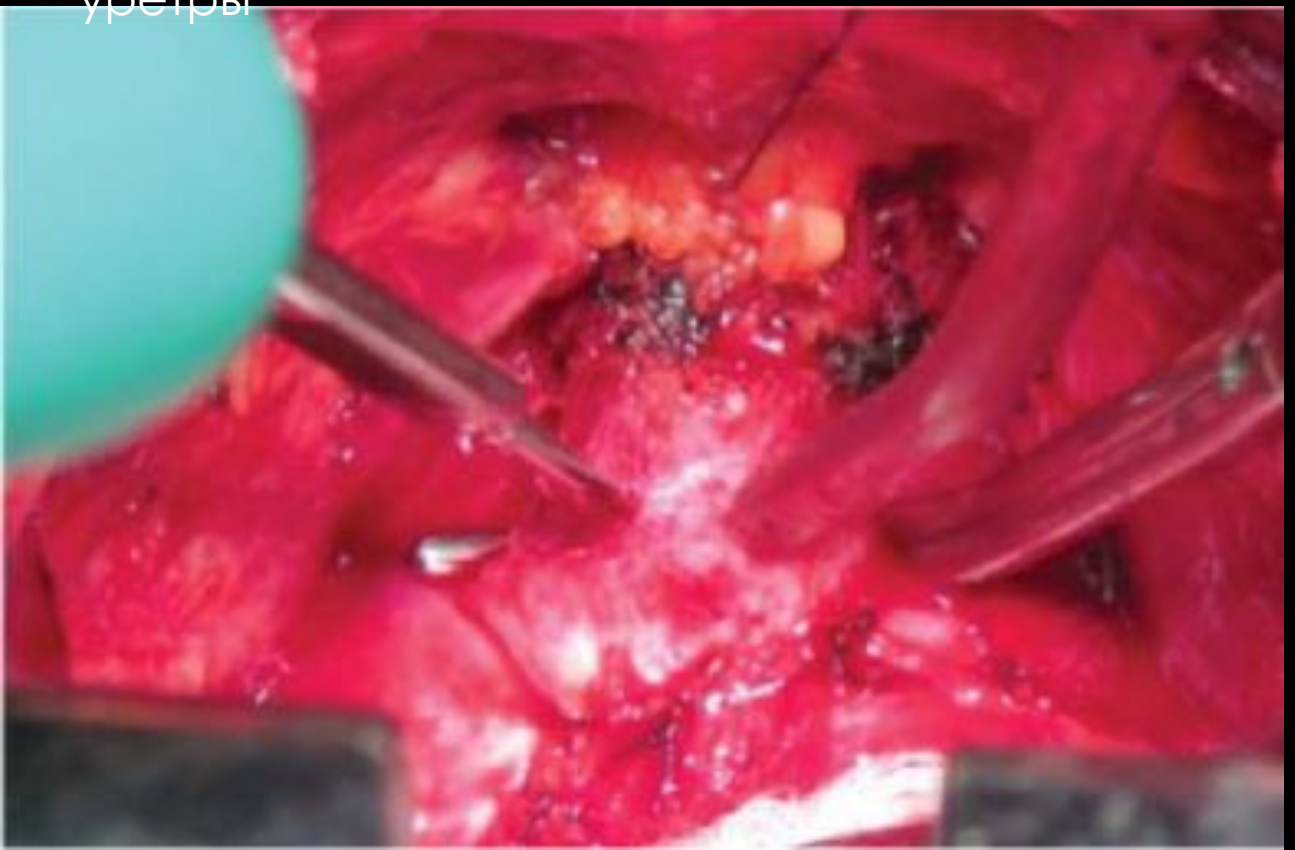

Катетер в уретре

Пересечение задней полуокружности уретры

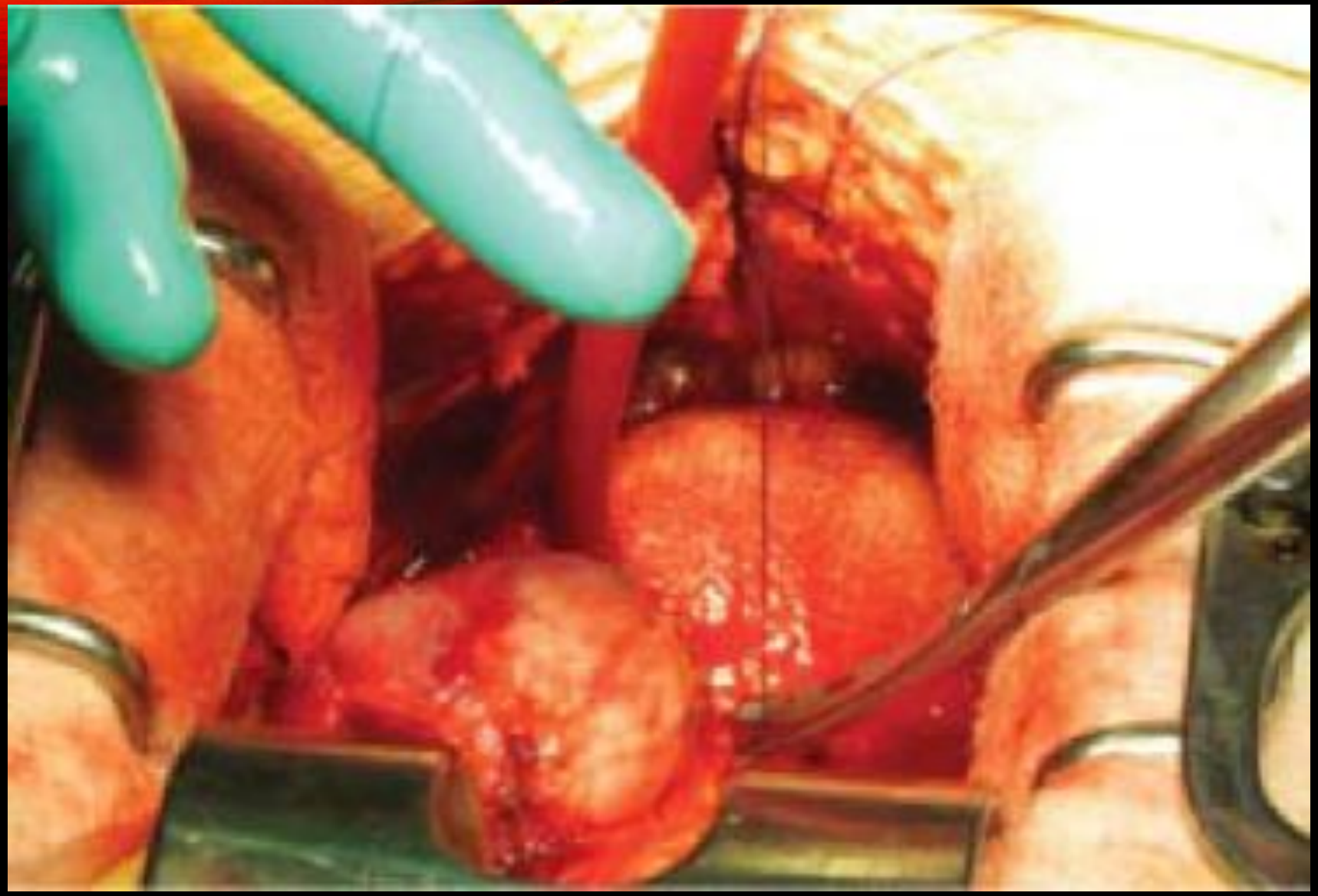

Завершена мобилизация до основания простаты

Шейка мочевого пузыря перед созданием анастомоза

Шейка мочевого пузыря после удаления простаты

Вид уретры перед завязыванием лигатур

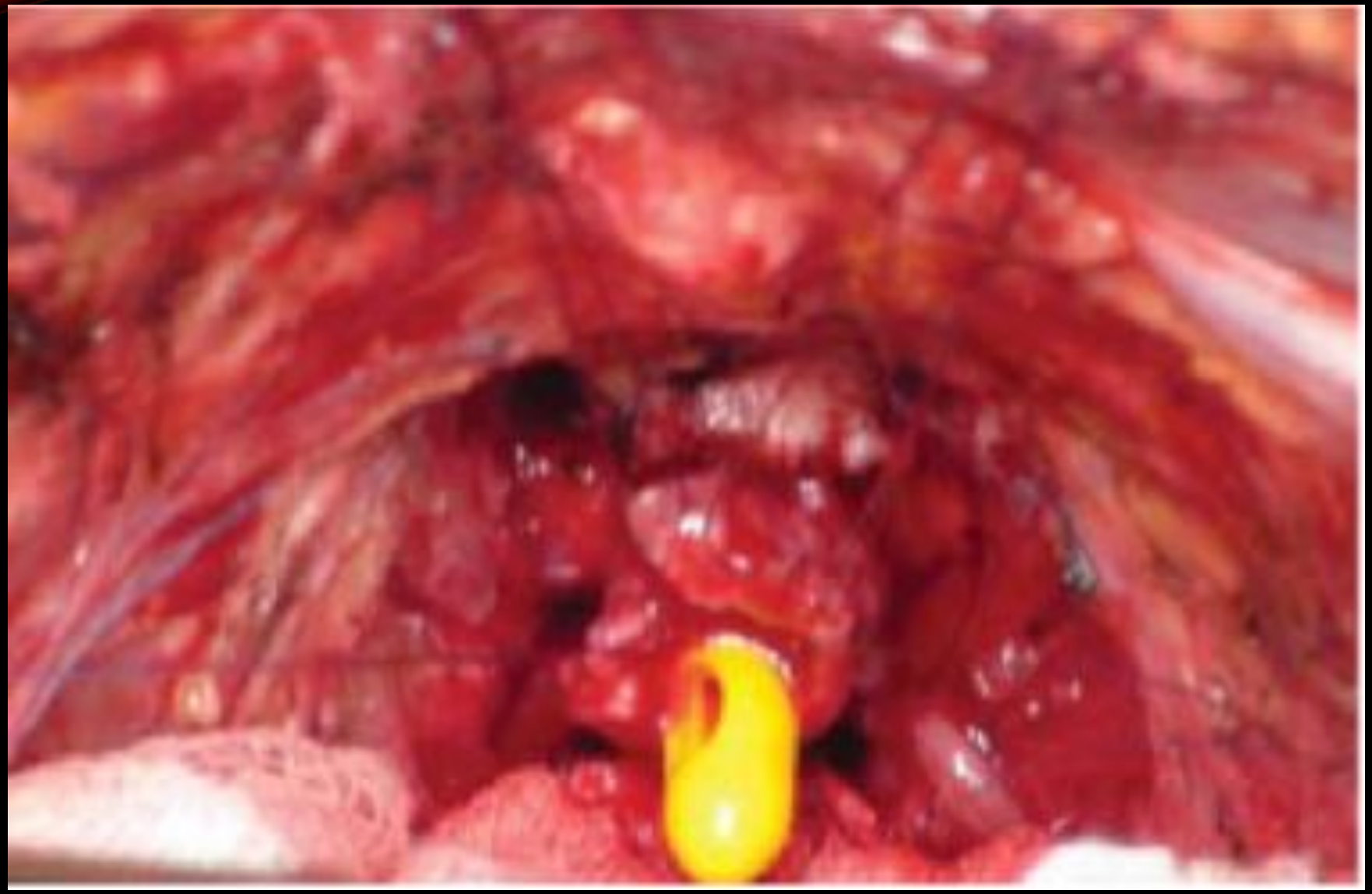

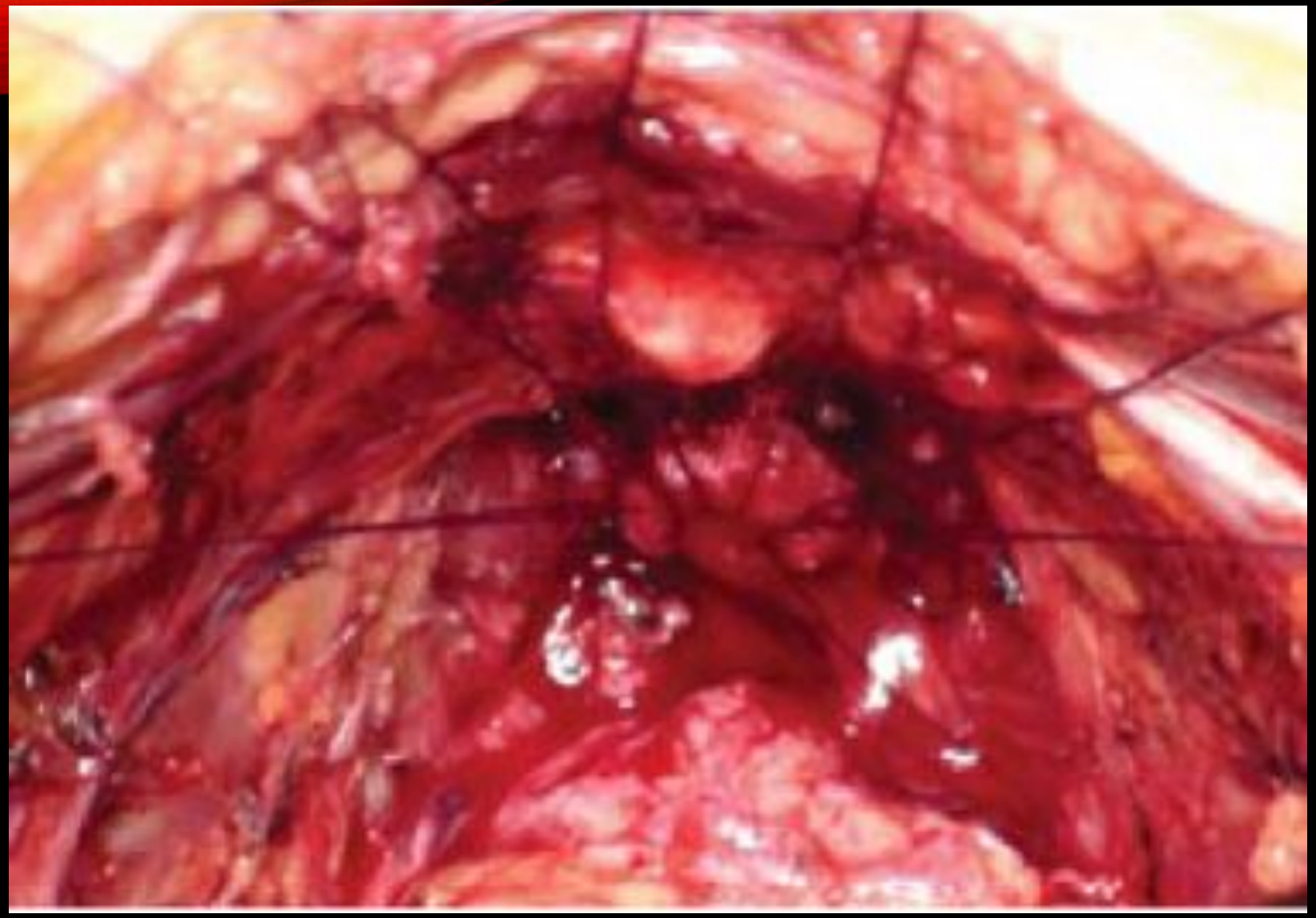

Окончательный вид уретры

Сопоставление слизистой уретры и шейки пузыря

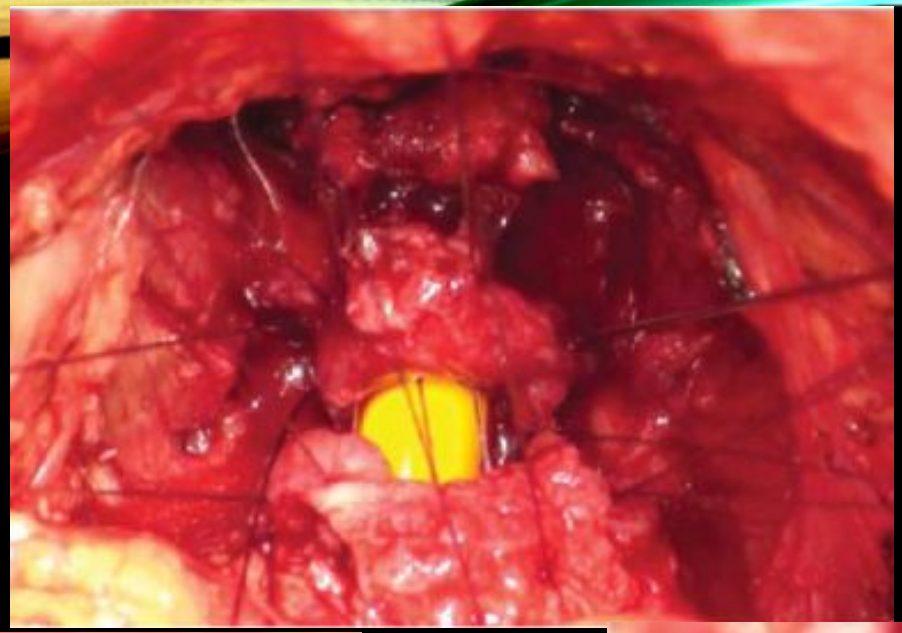

Натяжение лигатур

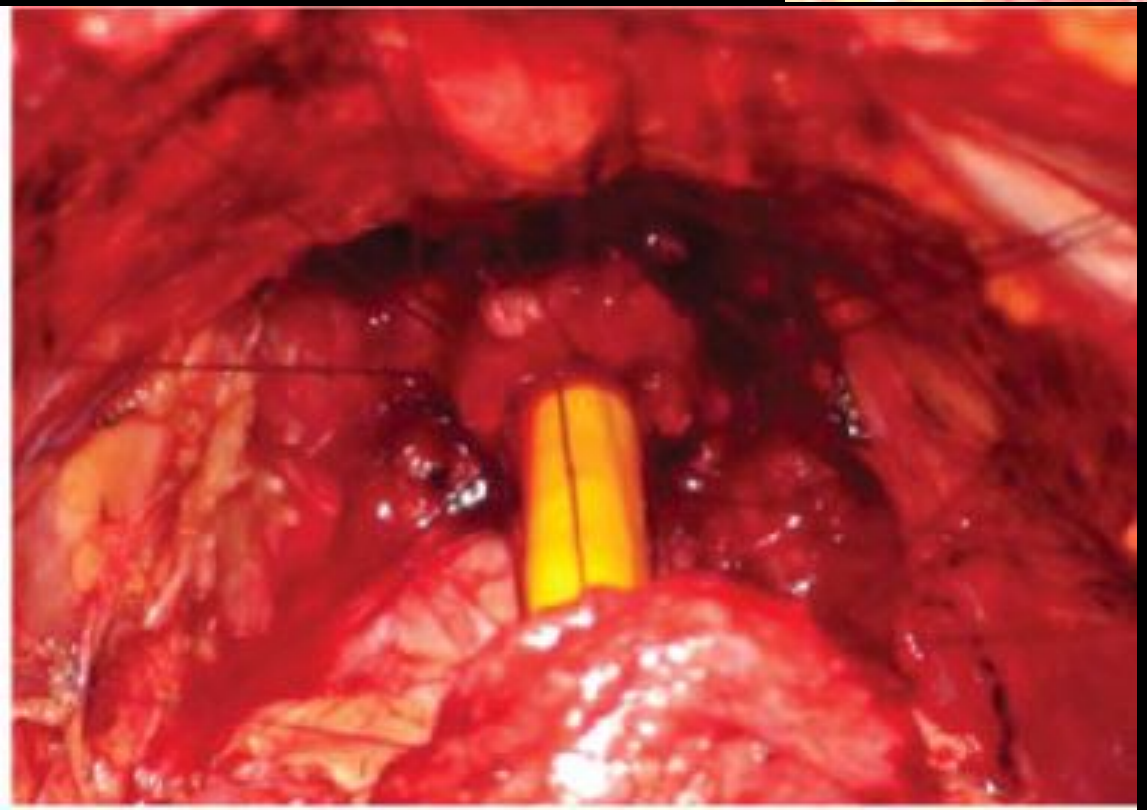

Анастомо
з

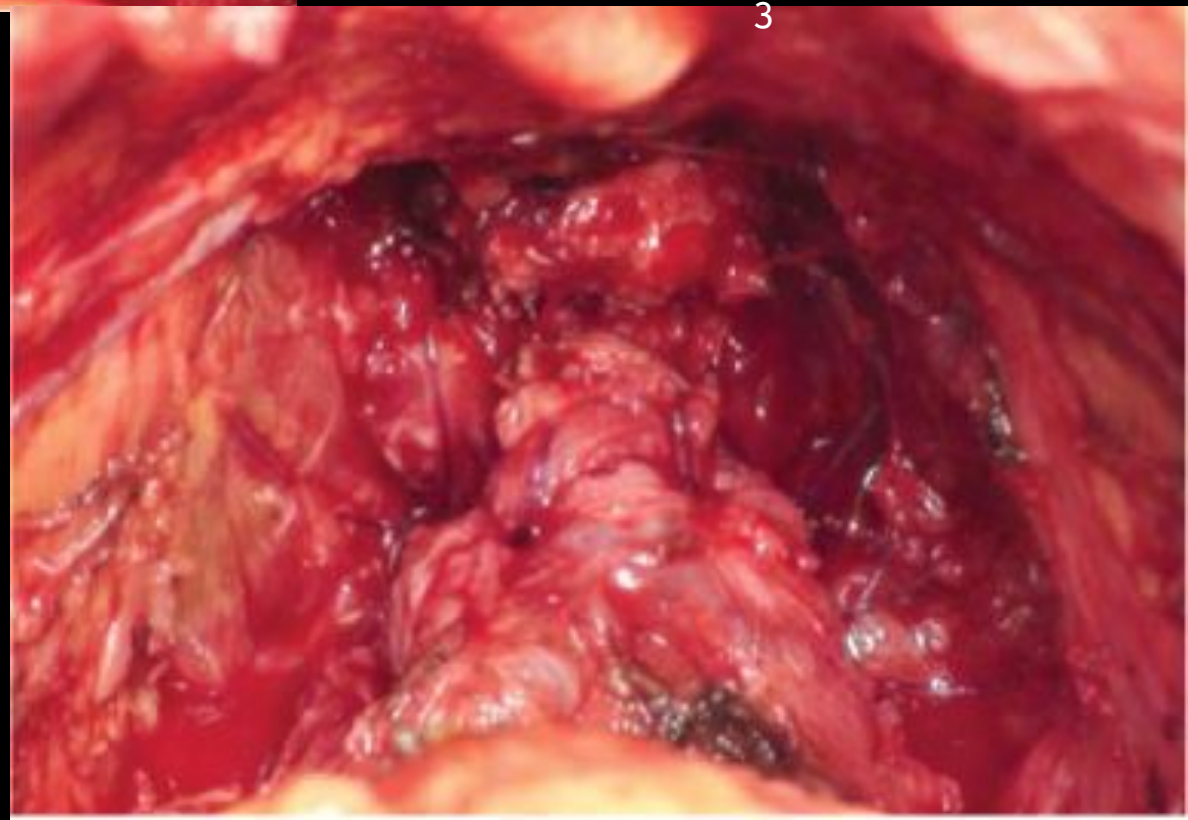

ОСЛОЖНЕНИЯ РАДИКАЛЬНОЙ ПОЗАДИЛОННОЙ ПРОСТАТЭКТОМИИ

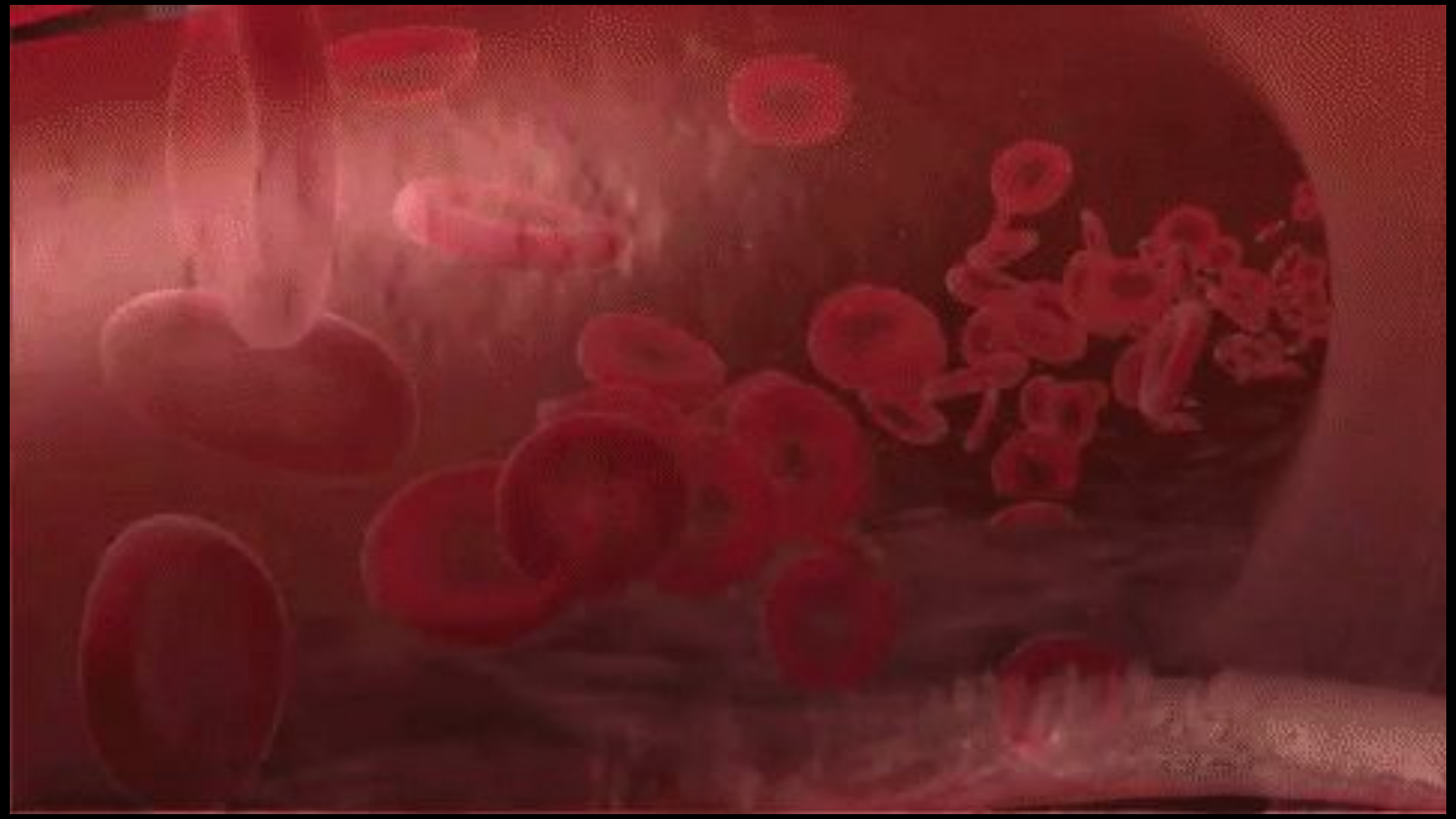

ЭРЕКТИЛЬНАЯ ФУНКЦИЯ

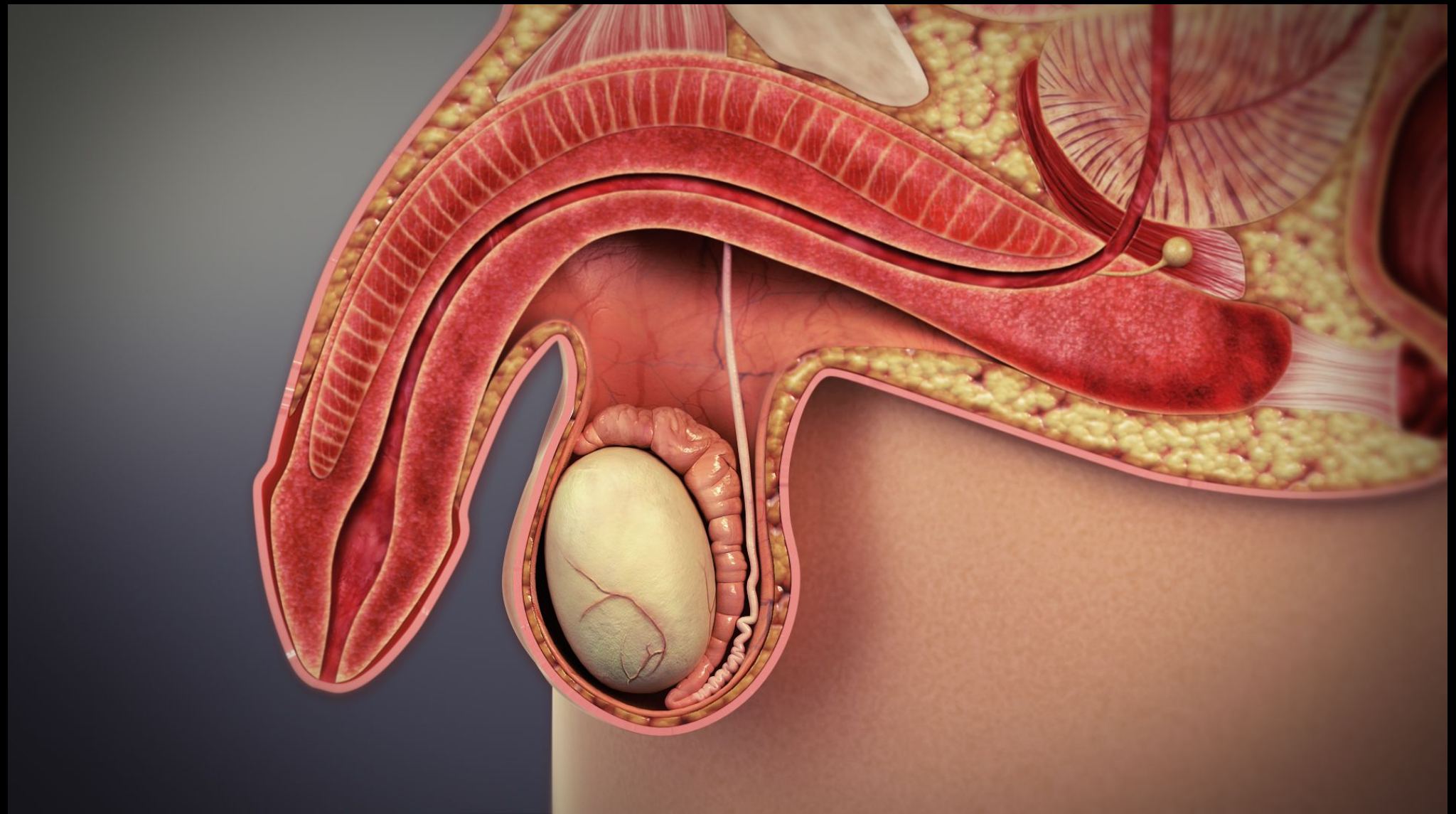

ОНКОЛОГИЧЕСКИЕ РЕЗУЛЬТАТЫ ПОЗАДИЛОННОЙ РАДИКАЛЬНОЙ ПРОСТАТЭКТОМИИ

Анализ первых результатов 15-летнего наблюдения за больными, подвергнутыми РПЭ показали удовлетворительный уровень онкологической безопасности. Так, в своей работе M. Han et al. показали, что 5-, 10- и 15-летняя безрецидивная выживаемость (БРВ) составила 84, 74 и 66 %, а 5-, 10- и 15-летняя раковоспецифическая выживаемость (РСВ) — 99, 96 и 90 % соответственно.

ЗАКЛЮЧЕНИЕ

- Позадилонная РПЭ демонстрирует удовлетворительные параметры отдаленного онкологического контроля на большой когорте пациентов с РПЖ. Тщательная оценка соматического статуса необходима при отборе пациентов с РПЖ, особенно группы низкого риска, для РПЭ. В связи с этим необходимы дальнейшие исследования с целью верификации групп пациентов, которые могли бы претендовать на благоприятные показатели своей онкологической безопасности, ожидаемые от оперативного вмешательства.

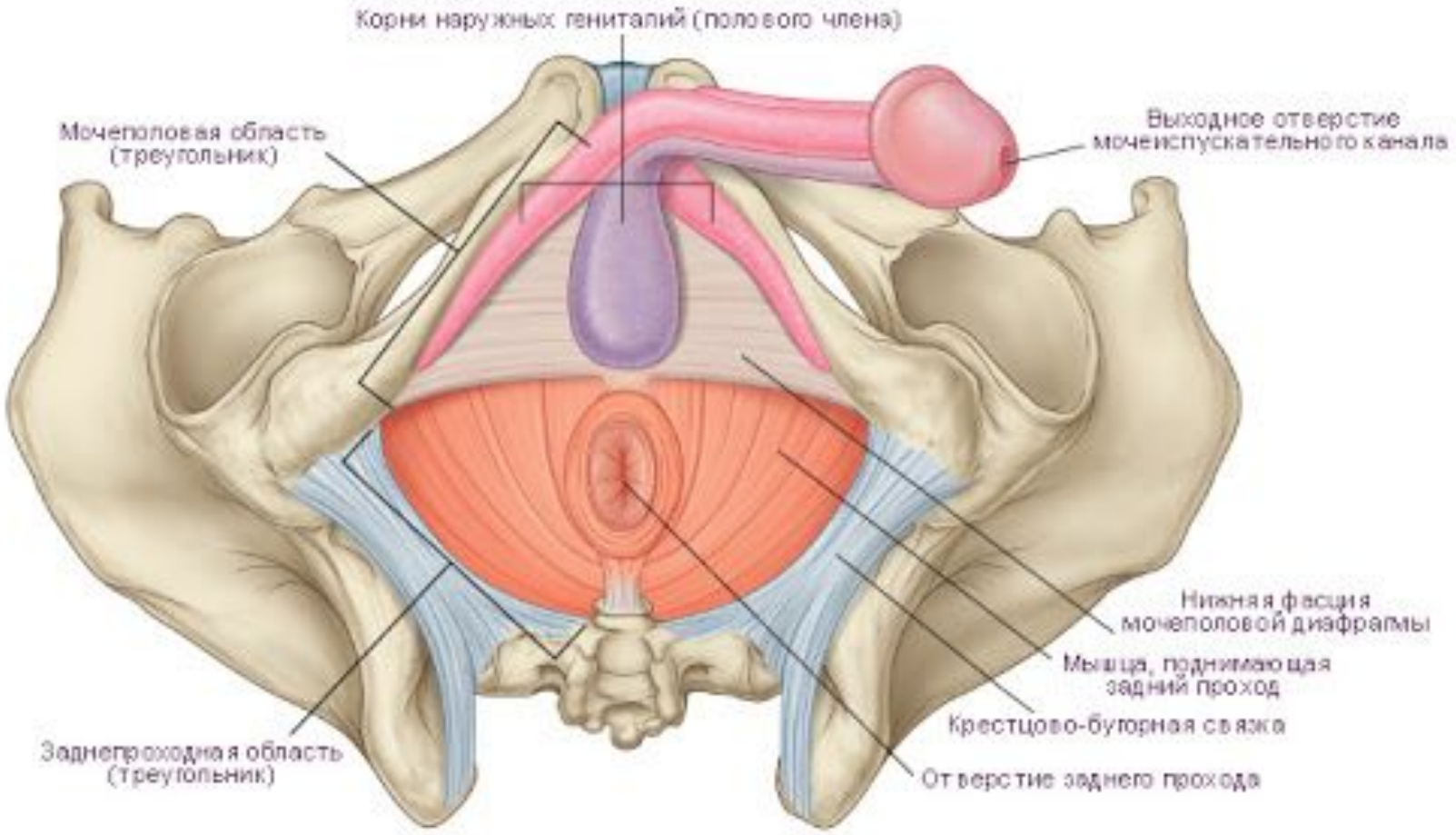
Корни наружных гениталий (полового члена)
Мочеполовая область (треугольник)
Выходное отверстие мочеиспускательного канала
Нижняя фасция мочеполовой диафрагмы
Мышца, поднимающая задний проход
Крестцово-бугорная связка
Отверстие заднего прохода
Заднепроходная область (треугольник)

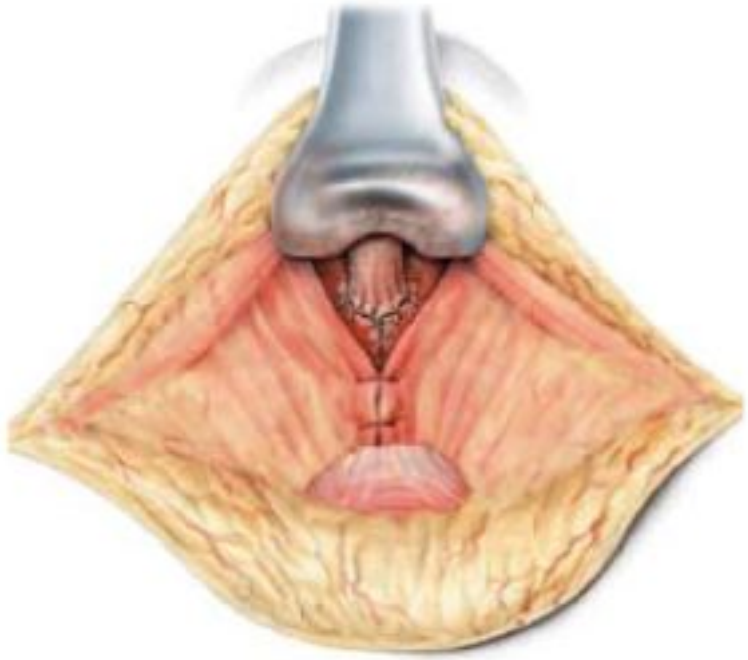





- C. A. Theodore Billroth

Hugh H. Young

Jeffrey P. Weiss

ОТБОР ПАЦИЕНТОВ И ПОКАЗАНИЯ К ПРОМЕЖНОСТНОЙ ПРОСТАТЭКТОМИИ

- **Показания:**
- Локализованный рак простаты низкого онкологического риска (стадия Tlc-T2aN0M0, уровень ПСА < 10 нг/мл, сумма баллов по шкале Глисона≤6 баллов).
- Локализованный рак простаты умеренного онкологического риска (стадия T2bN0M0, или уровень ПСА 10-20 нг/мл, или сумма баллов по шкале Глисона =7 баллов) при отсутствии показания для выполнения лимфаденэктомии по данным номограмм и МРТ с контрастированием.
- Объём предстательной железы < 60 см3.
- Выраженное ожирение
- Предшествующие обширные хирургические вмешательства на брюшной полости

- **Противопоказания:**
- Рак простаты высокого и очень высокого онкологического риска (стадия начиная с T2cN0M0, или уровень ПСА ≥20 нг/мл, или сумма баллов по шкале Глисона ≥8 баллов.
- Рак простаты умеренного онкологического риска при наличии показания для лимфаденэктомии по данным номограмм.
- Маленькое расстояние между седалищными буграми
- Невозможность укладки пациента (патология тазобедренных суставов, сердечная недостаточность)

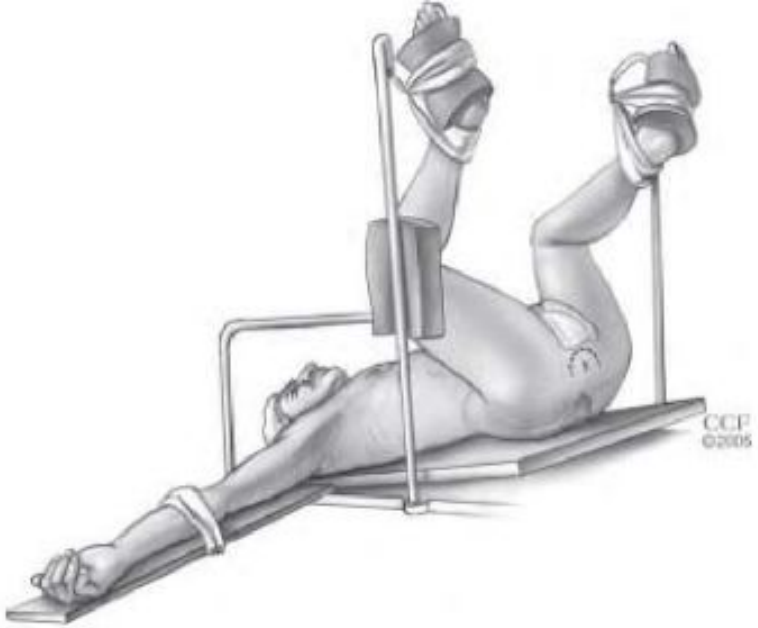

ТЕХНИКА ВЫПОЛНЕНИЯ ПРОМЕЖНОСТНОЙ РАДИКАЛЬНОЙ РОСТАТЭКТОМИИ

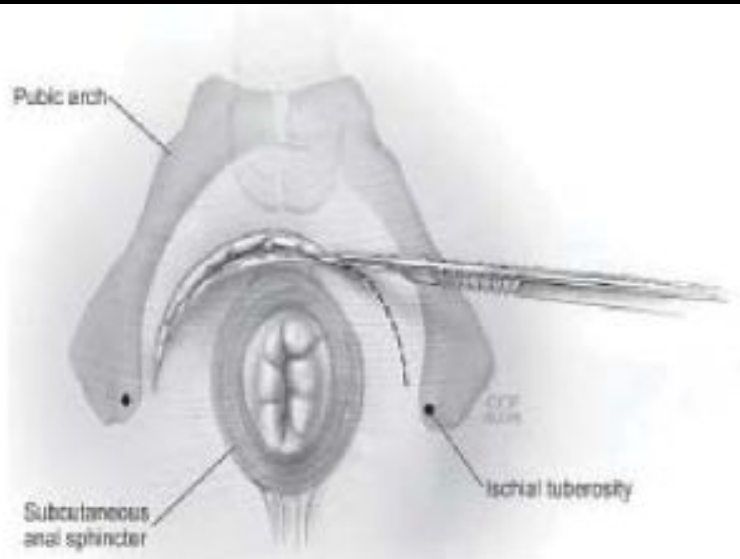

Выделение и рассечение сухожильного центра промежности

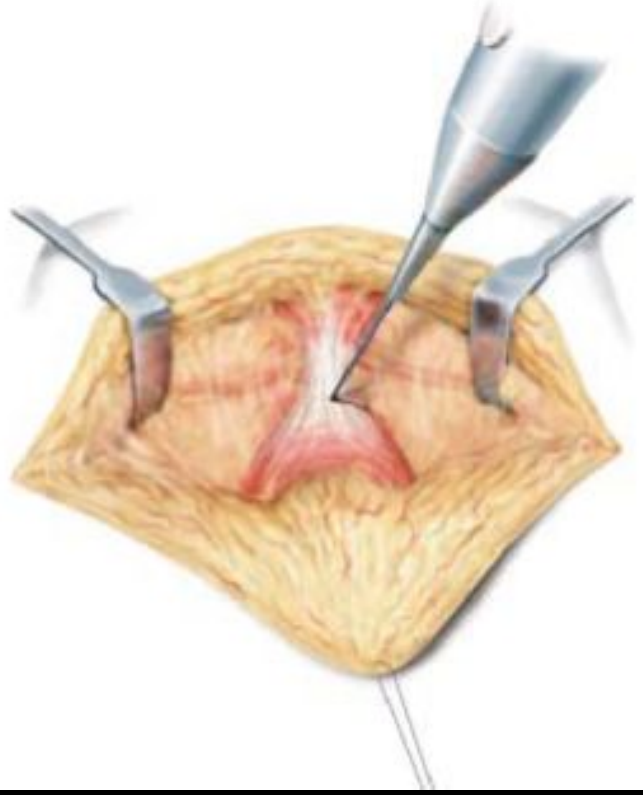

Мобилизация простаты от мышц, поднимающих задний проход.

Выделение и пересечение задней поверхности дистальной части уретры

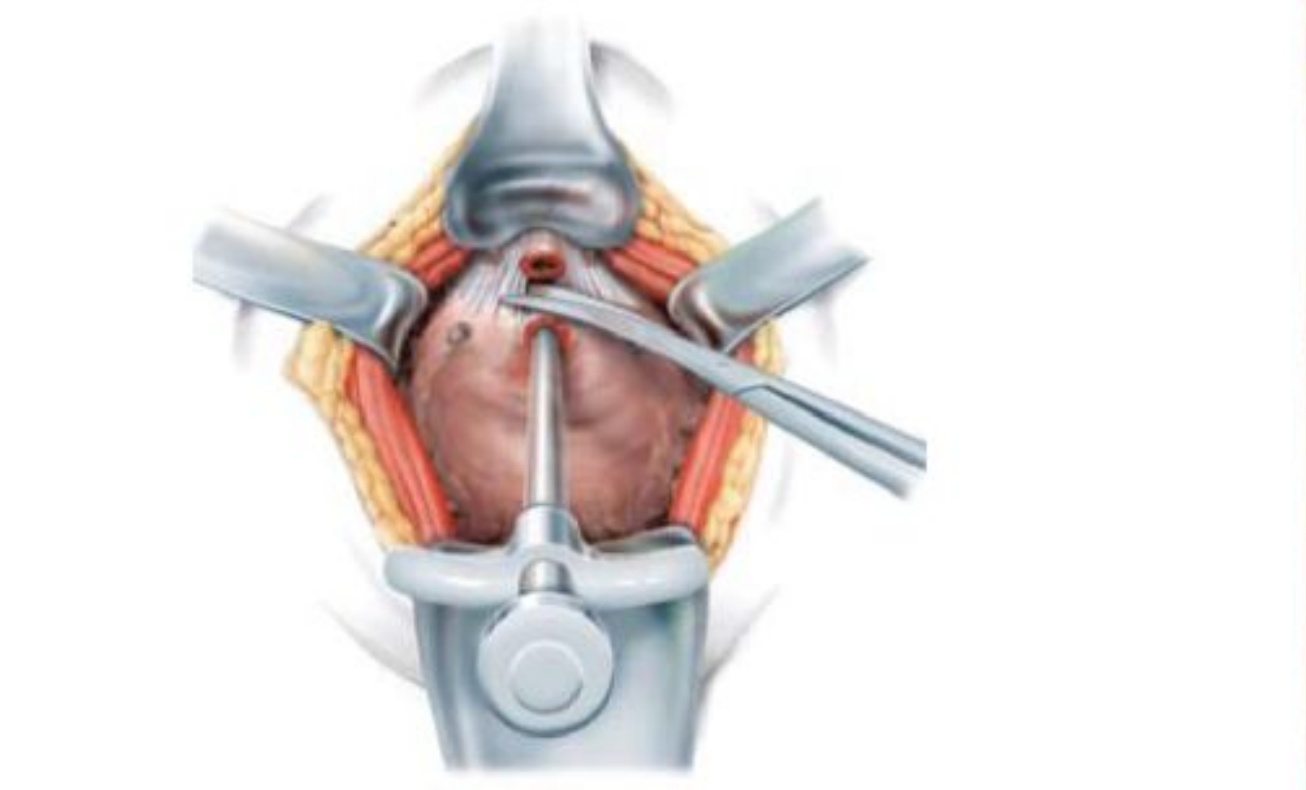

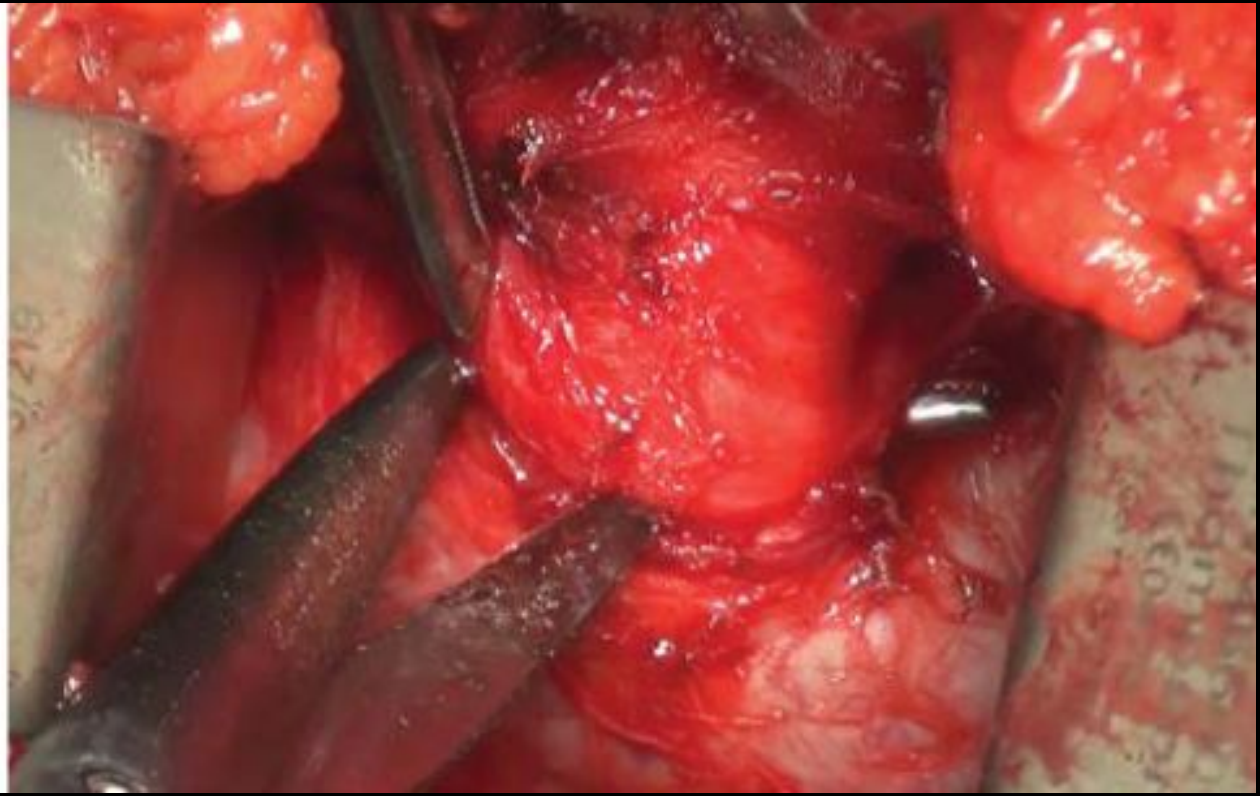

Наложение провизорных лигатур под визуальным контролем.

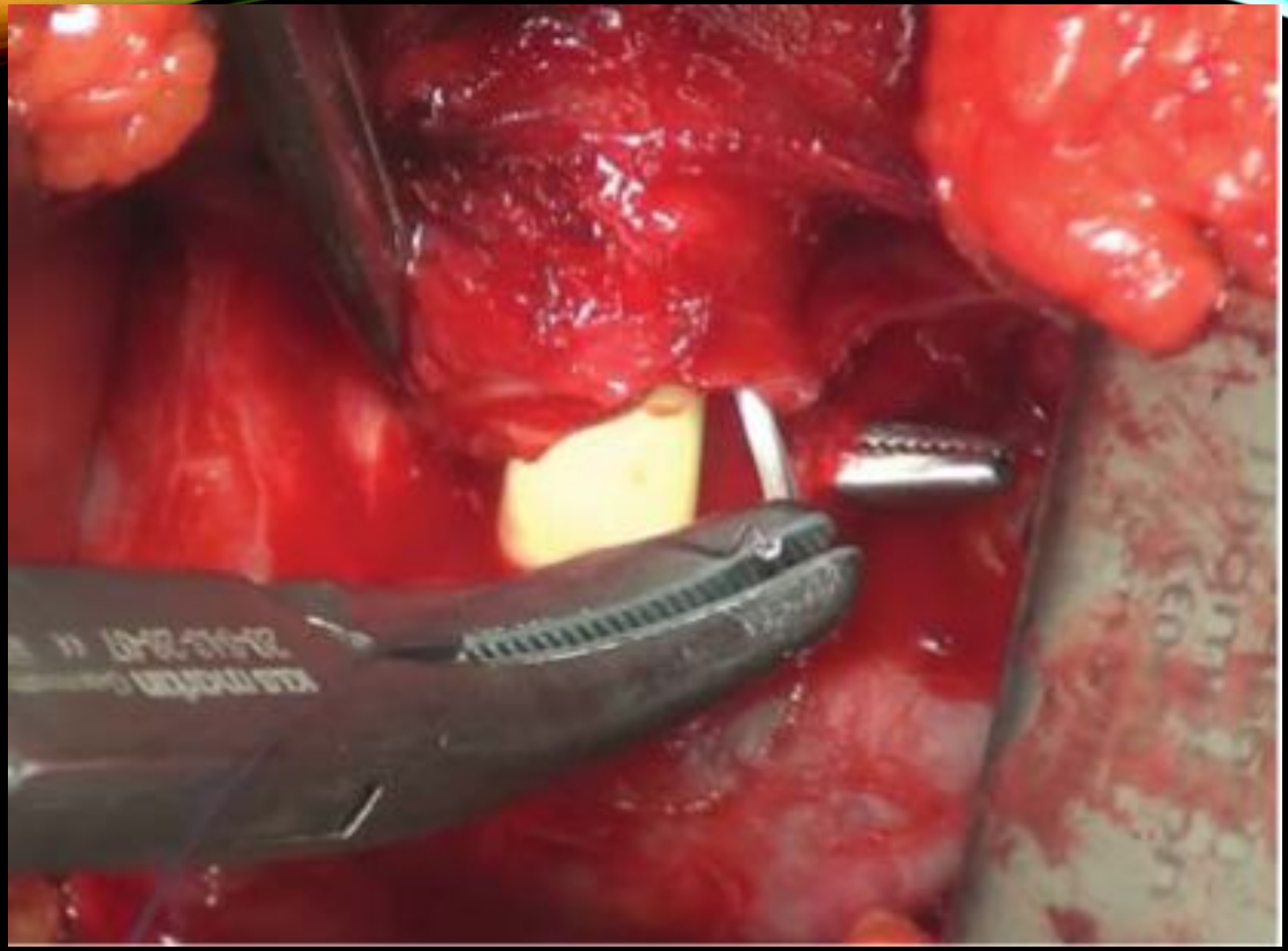

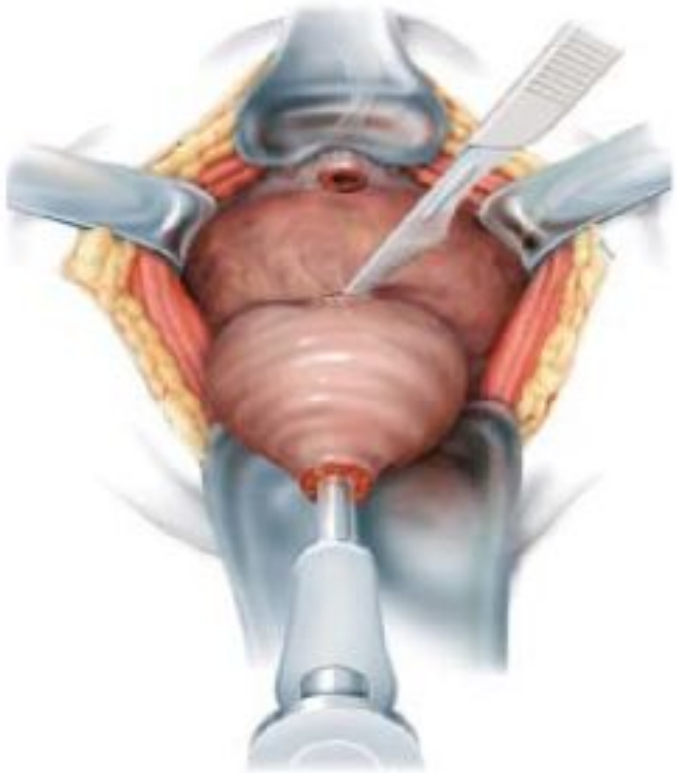

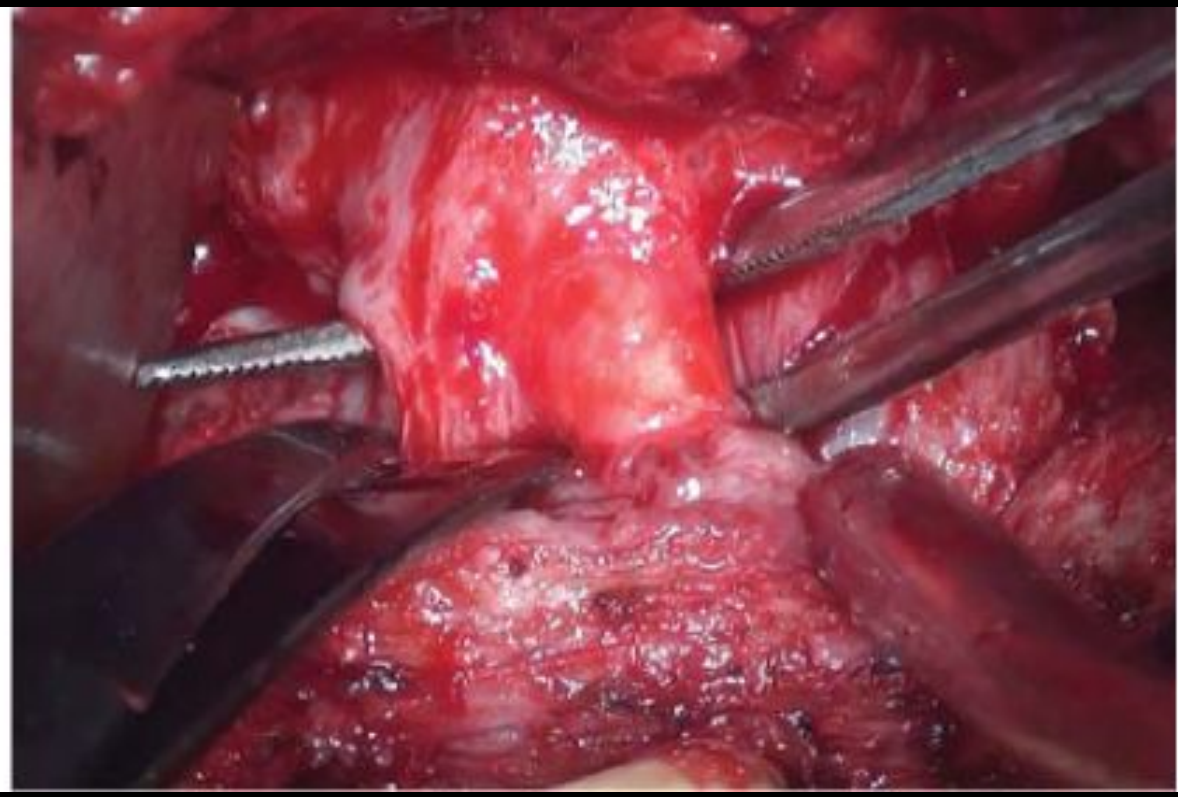

Выделение и пересечение шейки мочевого пузыря.

Мобилизация семенных пузырьков и семявыносящих протоков.

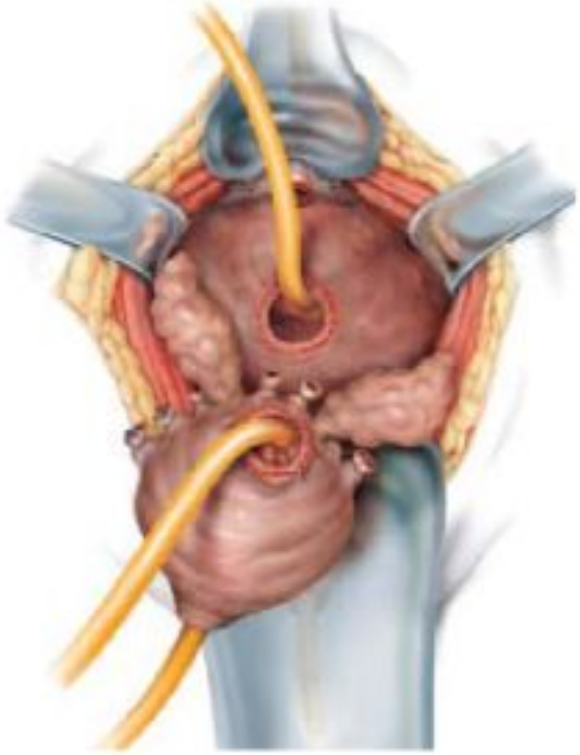

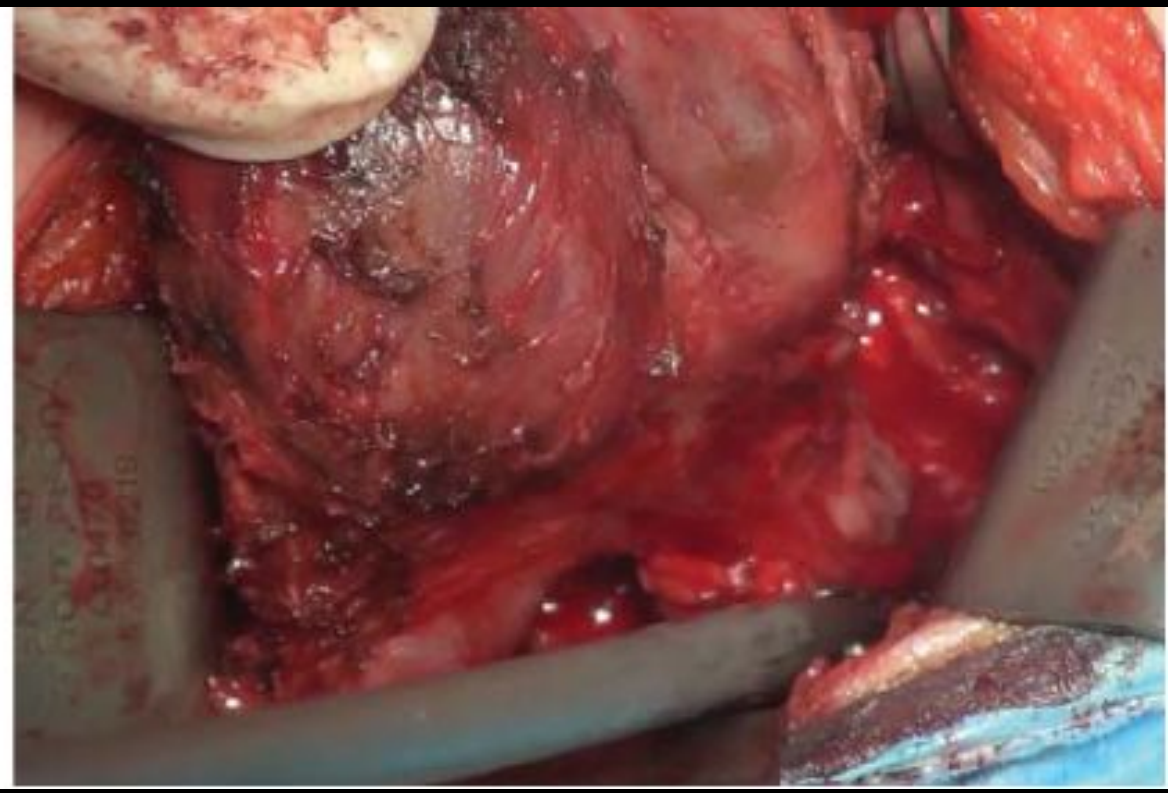

Пластика шейки мочевого пузыря по типу «теннисной ракетки».

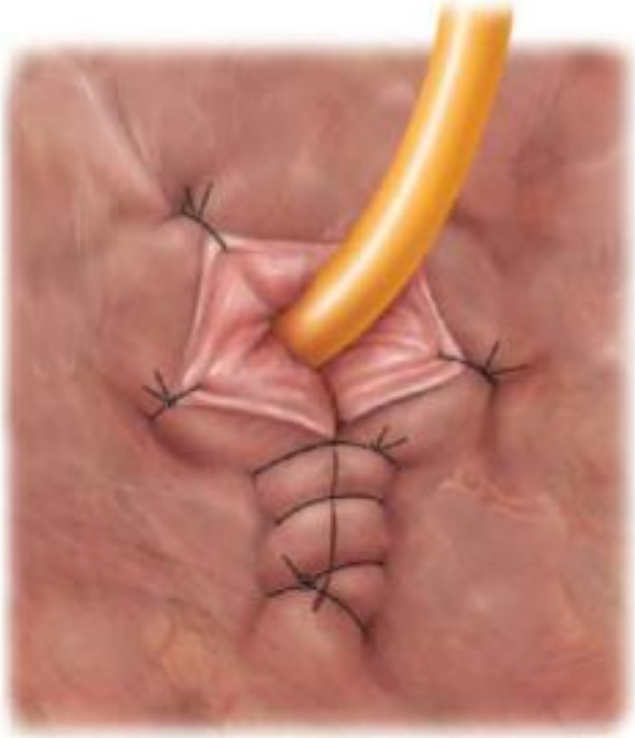

Формирование анастомоза

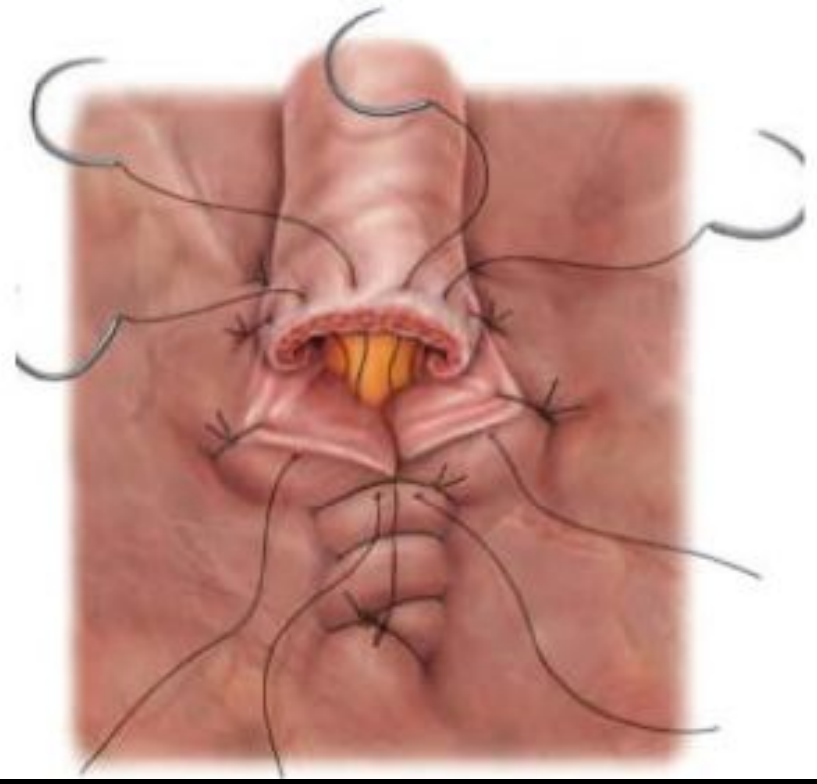

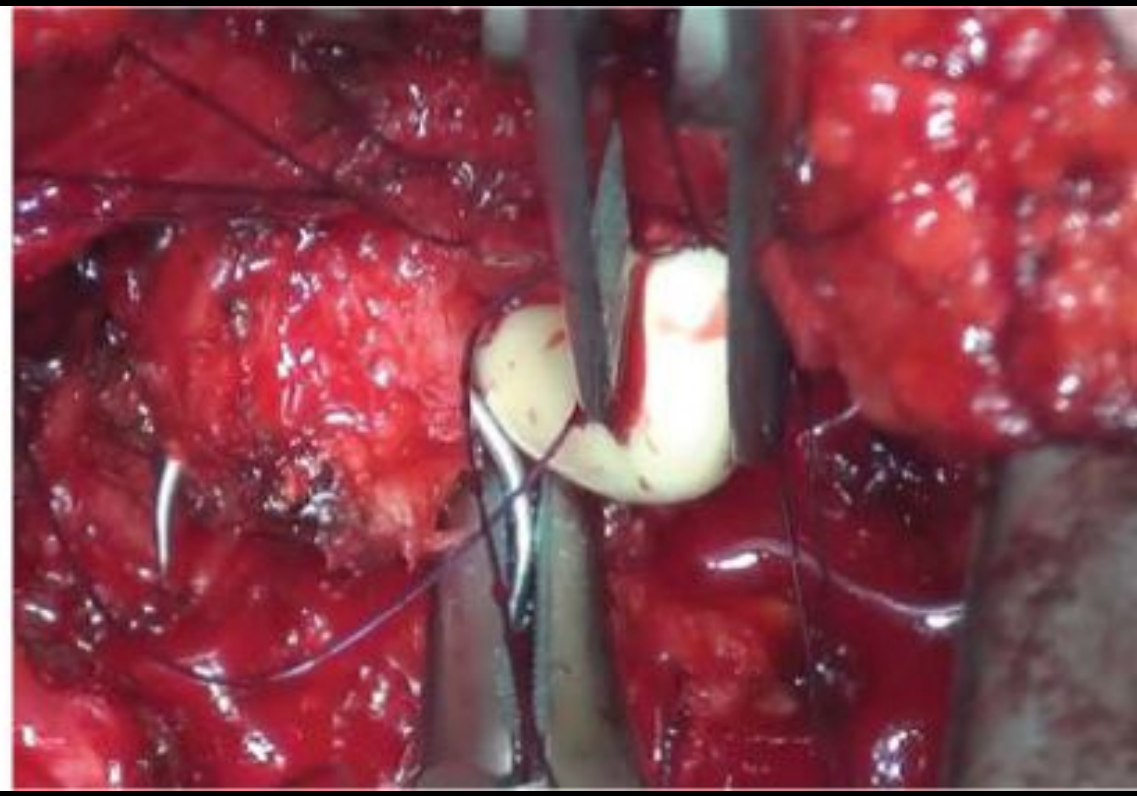

Послойное ушивание раны.

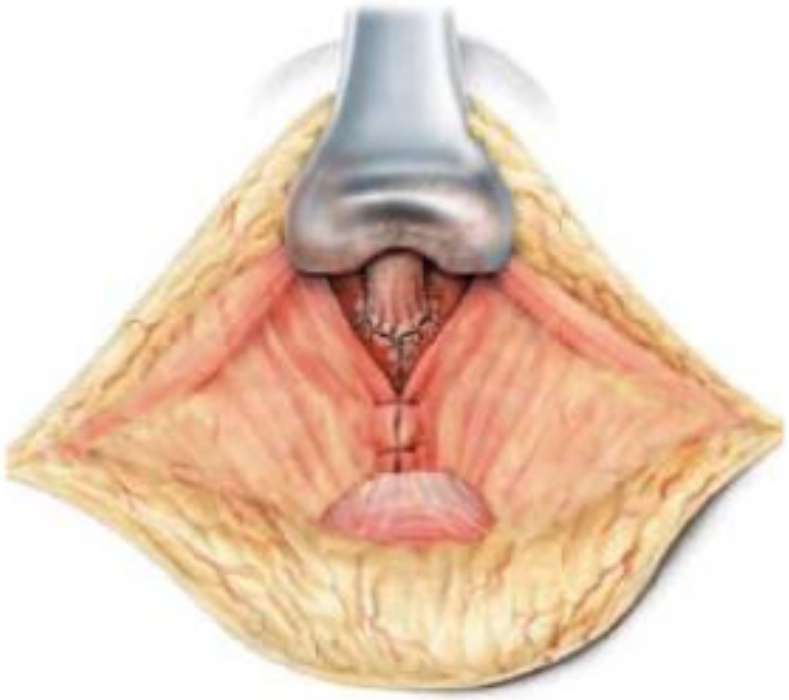

ОСЛОЖНЕНИЯ ПРОМЕЖНОСТНОЙ РАДИКАЛЬНОЙ ПРОСТАТЭКТОМИИ

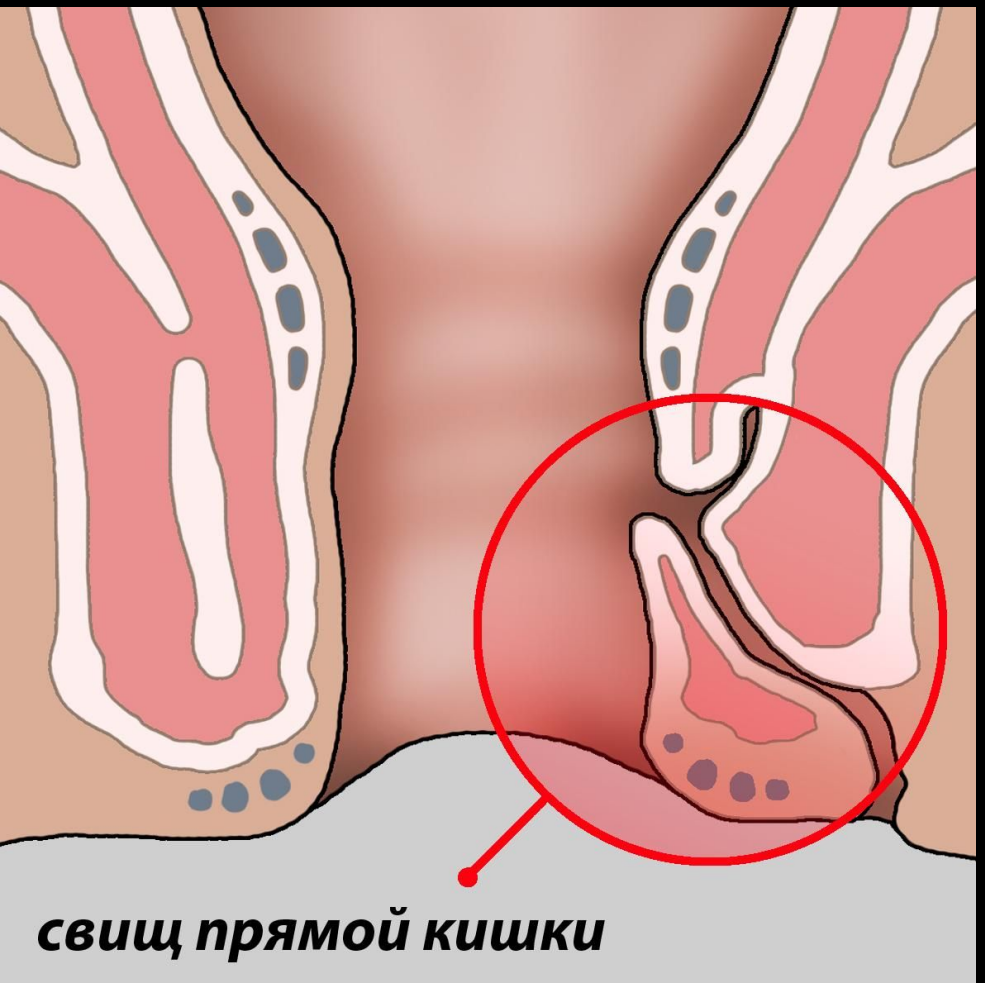

Наиболее серьёзными интраоперационными хирургическими осложнениями простатэктомии является вскрытие просвета прямой кишки и повреждение уретры. Повреждение прямой кишки возникает чаще при промежностной РПЭ по причине необходимости диссекции кишки на значительном протяжении. В среднем, травма прямой кишки при этом вмешательстве составляет до 5,5%, что существенно больше, чем, например, при позадилонной операции - 0,8%. ак правило, при интраоперационном ушивании повреждения осложнений не возникает.

ФУНКЦИОНАЛЬНЫЕ И ОНКОЛОГИЧЕСКИЕ РЕЗУЛЬТАТЫ

- ОСНОВНЫЕ ФУНКЦИОНАЛЬНЫЕ ИСХОДЫ ОПЕРАЦИИ - ЭТО КАЧЕСТВО УДЕРЖАНИЯ МОЧИ И СТЕПЕНЬ ВОССТАНОВЛЕНИЯ ЭРЕКТИЛЬНОЙ ФУНКЦИИ.

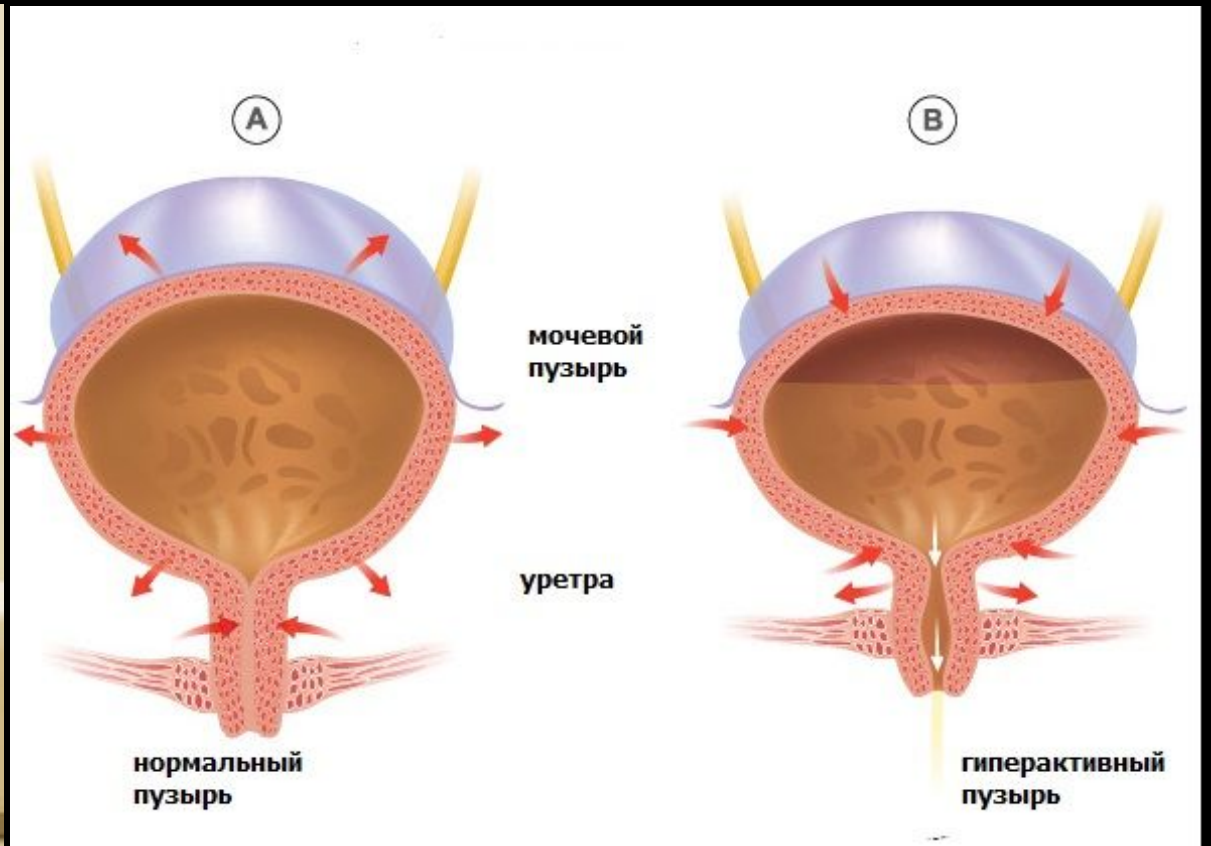

- В настоящее время дебаты о превосходстве одной техники над другой остаются открытыми, хотя из всего вышесказанного становится понятно, что результаты различных методик находятся практически на одном уровне. Некоторые специалисты считают малоинвазивные методики золотым стандартом, тем не менее, данное утверждение не имеет в основе клинических доказательств. Все методы РПЭ дают эквивалентные результаты эффективности и безопасности, функциональных и онкологических исходов.