Клиническое исследование печени.

Печень — орган пищеварения, кровообращения и обмена веществ, синтезирует желчь, депонирует кровь. Вся кровь, оттекающая от кишечника и селезенки, проходит через печень, где происходит нейтрализация вредных веществ, удаляется из нее избыток воды.

(печень крс)

В печени образуется от 1/3 всей лимфы. Она участвует в поддержании динамического равновесия состава плазмы крови — белков, Сахаров, холестерина, витамина А, некоторых минераль ных веществ, воды, инактивирует избыток гормонов, синтезирует мочевину и ряд ферментов. В ней освобождается 1/7 часть энергии организма.

Печень кр. рогатого скота с каудальной поверхности

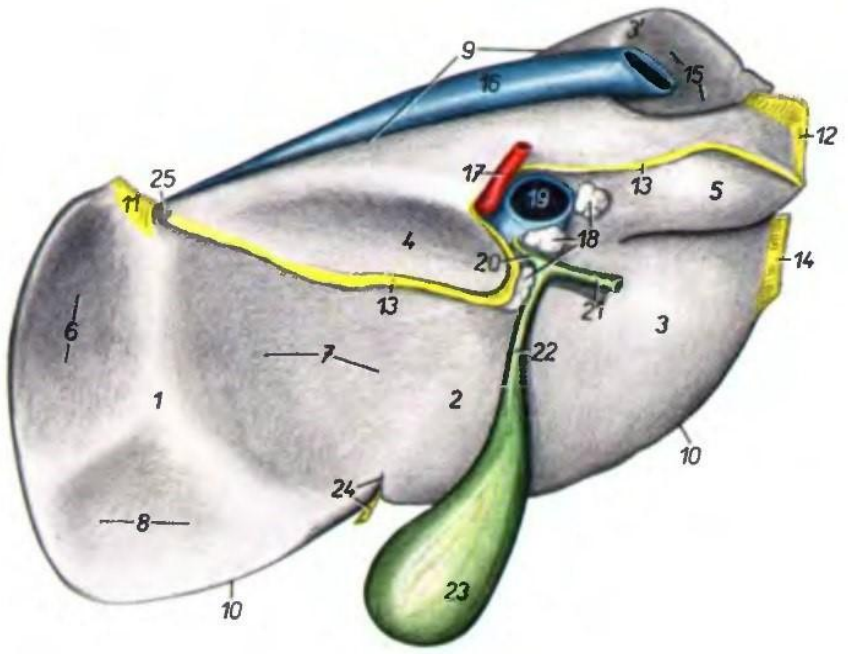

1. *lobus sinister* — левая доля
2. *lobus quadratus* — квадратная доля
3. *lobus dexter* — правая доля
4. *processus papillaris s. omentalis* — сосцевидный отросток
5. *processus caudatus* — хвостатый отросток
6. *impressio reticularis* — вдавление от сетки
7. *impressio omasica* — вдавление от книжки
8. *impressio abomasica* — вдавление от сычуга
9. *margo obtusus* — тупой край
10. *margo acutus* — острый край
11. *lig. triangulare sinistrum* — левая треугольная связка
12. *lig. hepatorenale* — печеночнопочечная связка
13. *ometum minus (lig. hepatogastricum et hepatoduodenale)* — прикрепление малого сальника
14. *lig. triangulare dextrum* — правая треугольная связка
15. *impressio renalis* — почечное вдавление
16. *v. cava caudalis* — каудальная полая вена
17. *a. hepatica propria* — печеночная артерия
18. *lnn. hepatici* — печеночные лимфоузлы
19. *v. portae* — воротная вена
20. *ductus hepaticus* — печеночный проток
21. *ductus choledochus* — желчный проток
22. *ductus cysticus* — пузырный проток
23. *vesica fellea* — желчный пузырь
24. *incisura v. umbilicalis, lig. teres hepatis* — вырезка пупочной вены и круглая связка печени
25. *impressio oesophagica* — пищеводное вдавление

Печень расположена в передней части брюшной полости непосредственно за диафрагмой, большей частью в правом подреберье. У жвачных — от уровня 8-го межреберья до позвоночного конца последнего ребра. Задняя верхняя часть печени выступает за край легкого, соприкасается с реберной стенкой и доступна ис следованию с правой стороны. У верблюда печень выходит за пределы заднего края последнего ребра. У лошадей она находится в правом подреберье и достигает уровня середины длины 14—15-го ребер, в левом подреберье — 9-го ребра. У свиней печень расположена больше в правой стороне и доходит в правом подреберье до 12-го, в левом — до 10-го ребра. У плотоядных печень лежит почти в центре подреберной области, достигая справа и слева последних ребер.

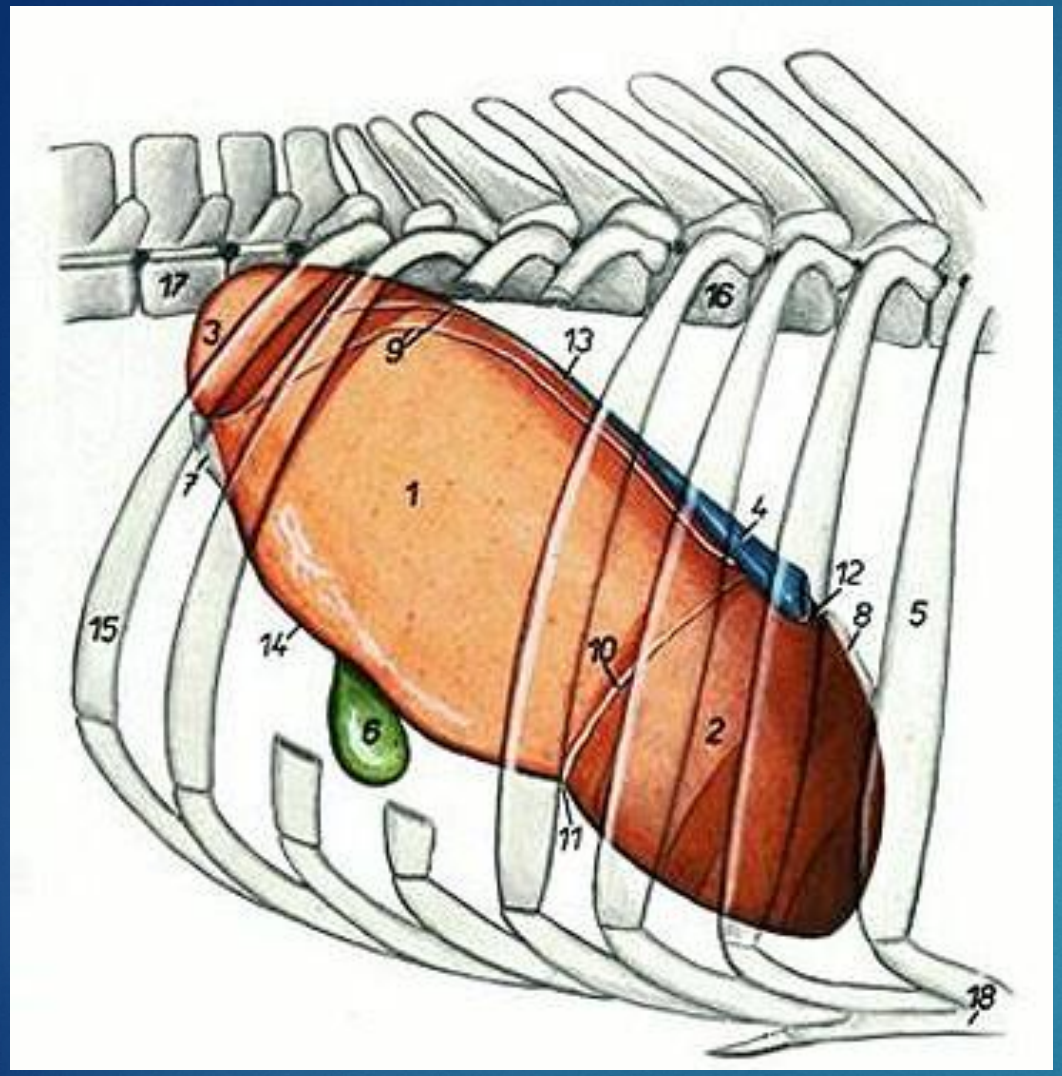

(печень крс)

При исследовании печени общими методами применяют осмотр, пальпацию и перкуссию.
Осмотром области печени при резком ее увеличении об наруживают выпячивание правого подреберья.
Для выявления болезненности печени проводят баллотирующую пальпацию по межреберьям и проникающую пальпацию за последним ребром справа в верхней части реберной стенки.
У верблюда печень пальпируют за последним ребром в верхней части правой брюшной стенки, при увеличении ее можно прощупать за нижней реберной стенкой почти в середине правой голодной ямки.

У плотоядных печень исследуют сначала в стоячем положении, подводя пальцы рук под реберные дуги, затем животное кладут на правый бок, пальцы правой руки подводят под правое предреберье, а левой рукой постепенно усиливают давление в области левой реберной дуги. Можно исследовать печень также в спинно^ положении, подводя пальцы под последние ребра. У собак печень недоступна пальпации, у кошек она пальпируется легко. При. пальпации определяют болезненность, консистенцию, свойства поверхности выступающего за последнее ребро края печени, у здоровых животных край печени острый (при увеличении закруглен), поверхность гладкая, консистенция упругая. Бугристую поверхность и плотную консистенцию печени выявляют при циррозе; при жировой дегенерации она, наоборот, приобретают мягкую или тестоватую консистенцию. При гепатите, абсцессах, иногда при гепатозе, кетозе и послеродовой гемоглобинурии чувствительность печени повышена. Чем быстрее увеличивает печень, тем она болезненнее вследствие растяжения глиссоновой капсулы.

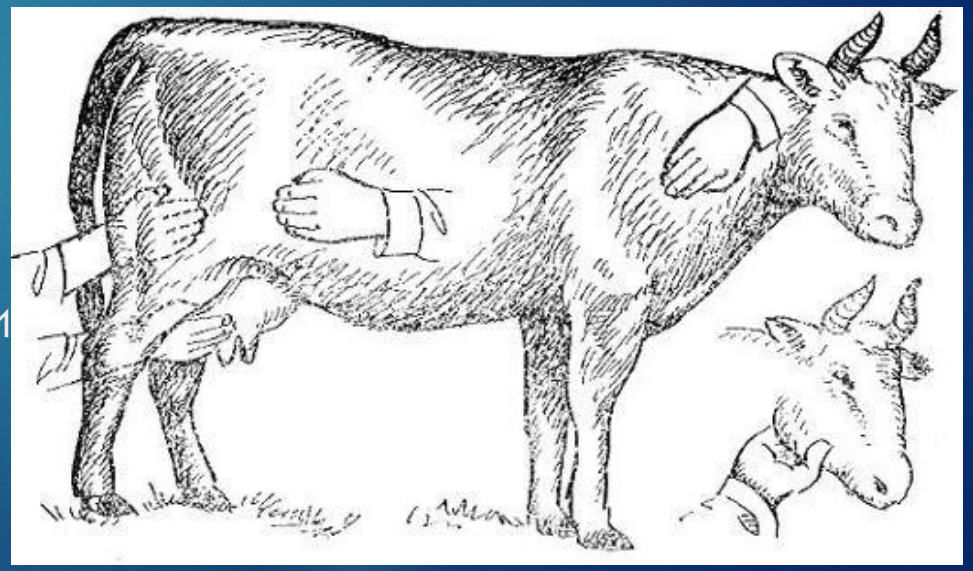

У плотоядных печень исследуют сначала в стоячем положении, подводя пальцы рук под реберные дуги, затем животное кладут на правый бок, пальцы правой руки подводят под правое предреберье, а левой рукой постепенно усиливают давление в области левой реберной дуги. Можно исследовать печень также в спинно^ положении, подводя пальцы под последние ребра. У собак печень недоступна пальпации, у кошек она пальпируется легко. При. пальпации определяют болезненность, консистенцию, свойства поверхности выступающего за последнее ребро края печени, у здоровых животных край печени острый (при увеличении зак руглен), поверхность гладкая, консистенция упругая. Бугристую поверхность и плотную консистенцию печени выявляют при циррозе; при жировой дегенерации она, наоборот, приобрета»т мягкую или тестоватую консистенцию. При гепатите, абсцессах, иногда при гепатозе, кетозе и послеродовой гемоглобинурии чувствительность печени повышена. Чем быстрее увеличивает печень, тем она болезненнее вследствие растяжения глиссоновой капсулы.

На размер и расположение печеночного притупления влияют возраст, беременность, состояние легких (эмфизема), наполнение преджелудков и кишечника, поэтому иногда обнаруживают смещение печеночного притупления вперед, вниз или его уменьшение. При уменьшении объема рубца печень может отходить от грудной стенки и быть недоступной для исследования.

У крупного рогатого скота печень ректально пальпируется только при резком увеличении и каудовентральном смещении. У верблюда благодаря широким межреберным промежуткам и расположению печени за пределами последнего ребра перкуссией легко установить увеличение печени. Она доступна и для ректального исследования.

У лошадей печень не обнаруживают ни пальпацией, ни перкуссией вследствие сагиттального ее положения. При значительном увеличении, когда она подходит к реберной дуге или выходит из-под нижнего края легкого, печень становится доступной для перкуссии в области 14—16-го межреберий справа, а при выходе за последние ребро пальпируется и перкутируется по линии маклока.

У свиней печень в правом подреберье доходит до 12-го, а в левом до 10-го ребра и доступна исследованию только у нежирных особей. У плотоядных печень исследуют в стоячем положении за задним краем легкого. У собак справа печеночное притупление создает полосу от 10-го до 13-го ребра, слева —в области 11-го межреберья.

Область печеночного притупления увеличена при гепатите, ги пертрофическом циррозе, амилоидозе, абсцессах, иногда при ток сической дистрофии, фасциолезе, эхинококкозе, лейкозе, кетозе, опухолях и туберкулезе (у собак). При эмфиземе легких, экссудативном плеврите и пневмотораксе зона печеночного притупления может быть увеличена за счет смещения печени назад.

Из специальных методов наиболее доступны лапароскопия и биопсия. Лапароскопию применяют с целью визуального исследования печени и других органов брюшной полости. У крупного рогатого скота лапароскоп вводят в месте пересечения двух линий: горизонтальной на 2—3 см ниже выступа маклока и вертикальной — по заднему краю поперечного отростка 2-го поясничного позвонка. Вначале послойно анестезируют ткани, извлекают ман-дрен и вводят в брюшную полость шприцем Жанэ или резиновой грушей Юл профильтрованного через стерильную вату воздуха пня создания пневмоперитонеума. Иглу извлекают и скальпелем делают разрез кожи длиной 2 см, через который вводят троакар.

(лапароскопия и биопсия печени)

(биопсия печени у собак)

Биопсия позволяет проводить прижизненные морфологи ческие и гистохимические исследования печени.
У крупного рогатого скота место пункции находится в 11-м межреберье справа, на 2—3см ниже линии маклока. У лошадей прокол делают справа в области 15-го межреберья, по линии маклока.

Рисунок 1. Ультразвуковая картина печени пациента В. Момент выполнения эхоконтролируемой трепан-биопсии печени

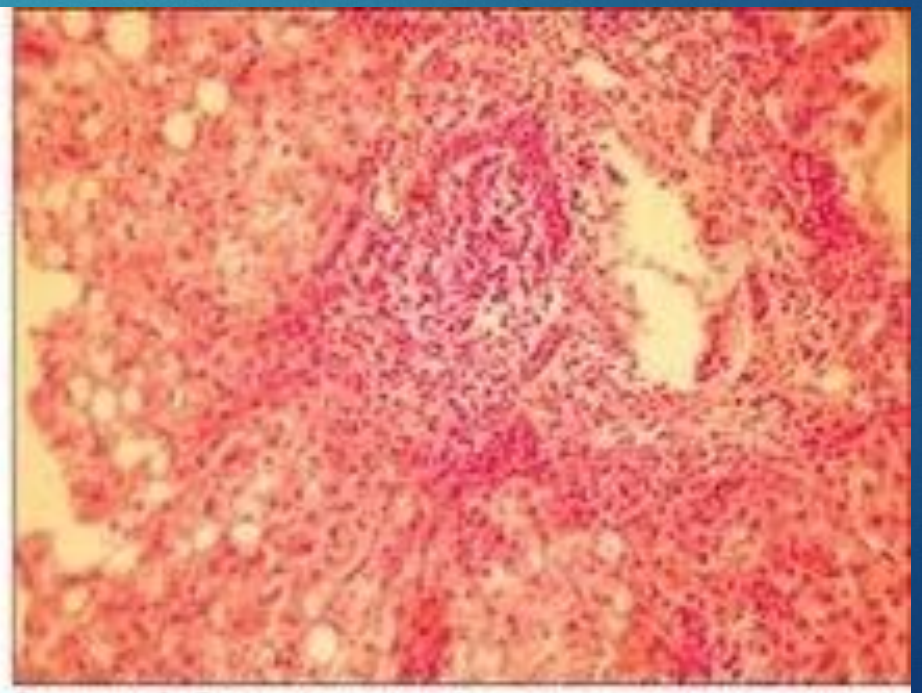

Рисунок 2. Гистологический препарат печени пациента В. ХВГС с выраженной активностью и выраженным фиброзом. Окраска гематоксилином и эозином, х 200

Спасибо за внимание!