

кафедра нормальной
анатомии

Тема

презентации

**Физиологические и патологические
изгибы**

позвоночного столба

Выполнил: Жабборов Жамшид

Группа: ЖМШО_06-20

Приняла: Улжалгас Сартаева

2021



ПЛАН:

1. ФИЗИОЛОГИЧЕСКИЕ ИЗГИБЫ:

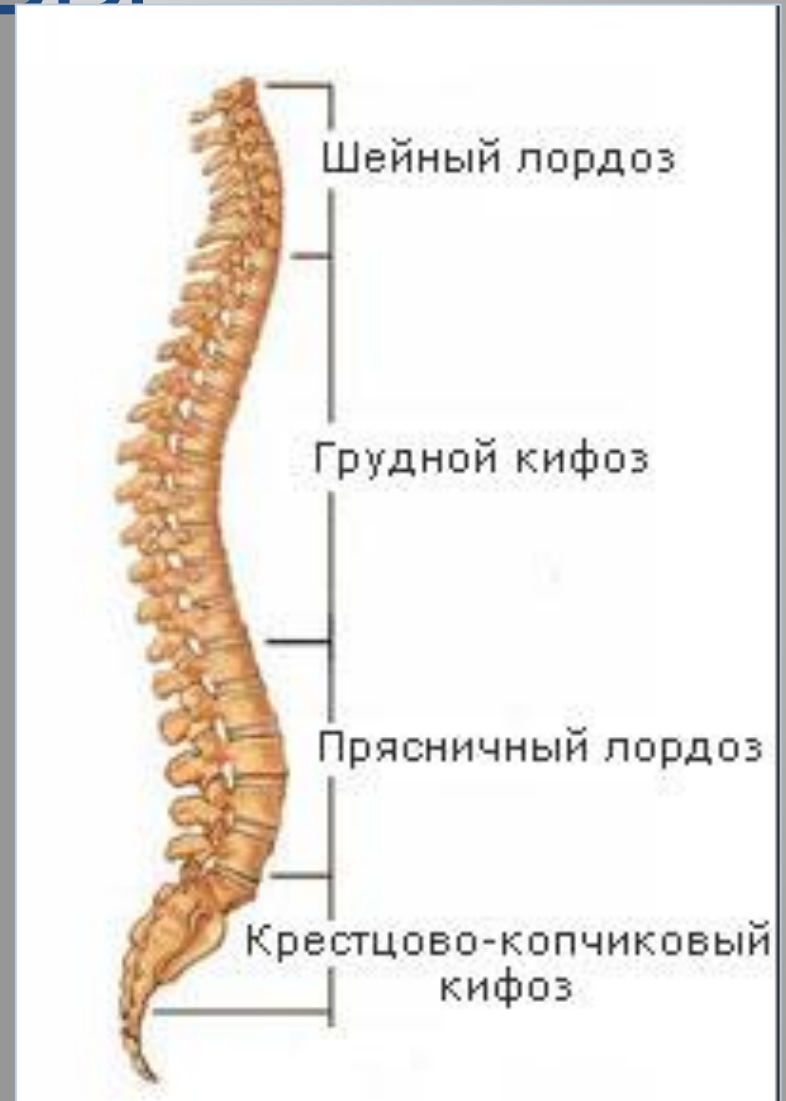- ❖ ШЕЙНЫЙ И ПОЯСНИЧНЫЙ ЛОРДОЗЫ И ИХ ПАТОЛОГИЯ;
- ❖ ГРУДНОЙ И КРЕСТЦОВЫЙ КИФОЗЫ И ИХ ПАТОЛОГИЯ.

2. ПАТОЛОГИЧЕСКИЕ ИЗГИБЫ:

- ❖ ТОРАКАЛЬНЫЙ СКОЛИОЗ;
- ❖ ЛЮМБАЛЬНЫЙ СКОЛИОЗ;
- ❖ ТОРАКОЛЮМБАЛЬНЫЙ СКОЛИОЗ;
- ❖ КОМБИНИРОВАННЫЙ СКОЛИОЗ.

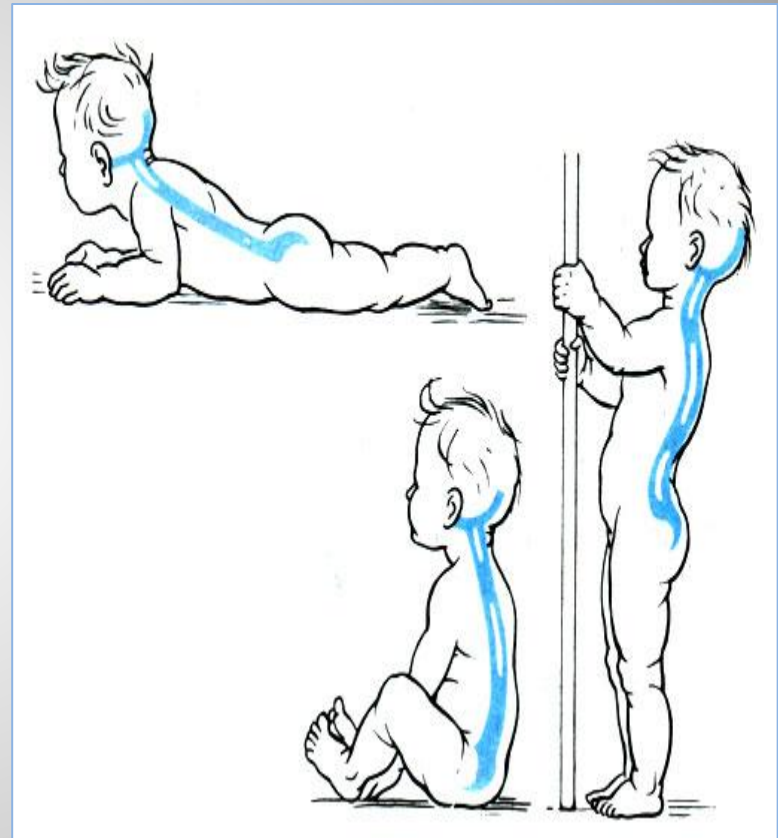
ФИЗИОЛОГИЧЕСКИЕ ИЗГИБЫ

Физиологические изгибы позвоночника (шейный и поясничный лордозы, грудной и крестцовый кифозы), эластичные межпозвонковые диски обеспечивают рессорные функции позвоночного столба, предохраняющие головной и спинной мозг, внутренние органы от излишних сотрясений, увеличивают устойчивость и подвижность тела.



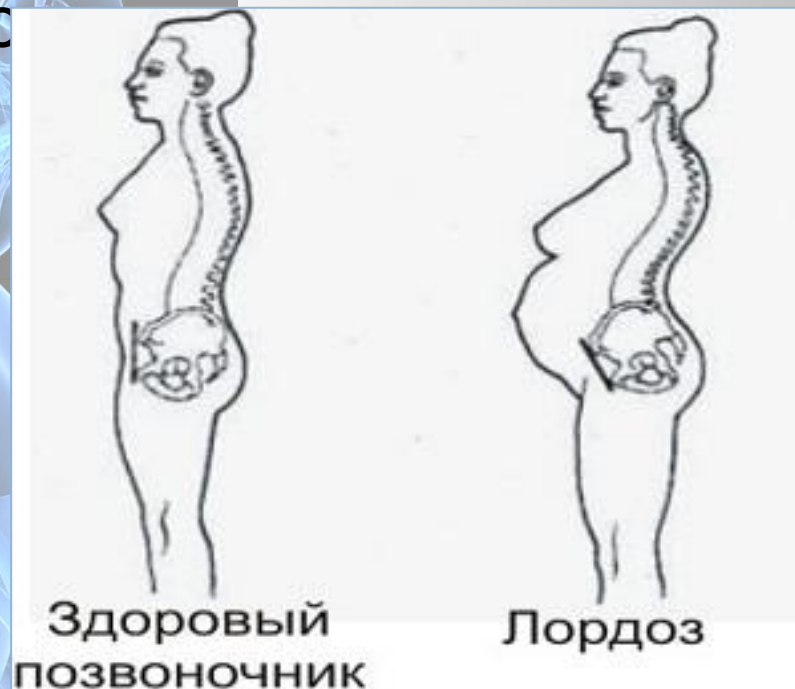ФИЗИОЛОГИЧЕСКИЕ ИЗГИБЫ

Физиологические изгибы позвоночника формируются в процессе развития двигательных навыков ребенка и определяются характером изменений тонуса его мышц, а их выраженность во многом зависит от угла наклона таза. При его увеличении позвоночный столб для сохранения вертикального положения тела сгибается, соответственно увеличиваются поясничный лордоз и, компенсаторно, расположенные выше изгибы.



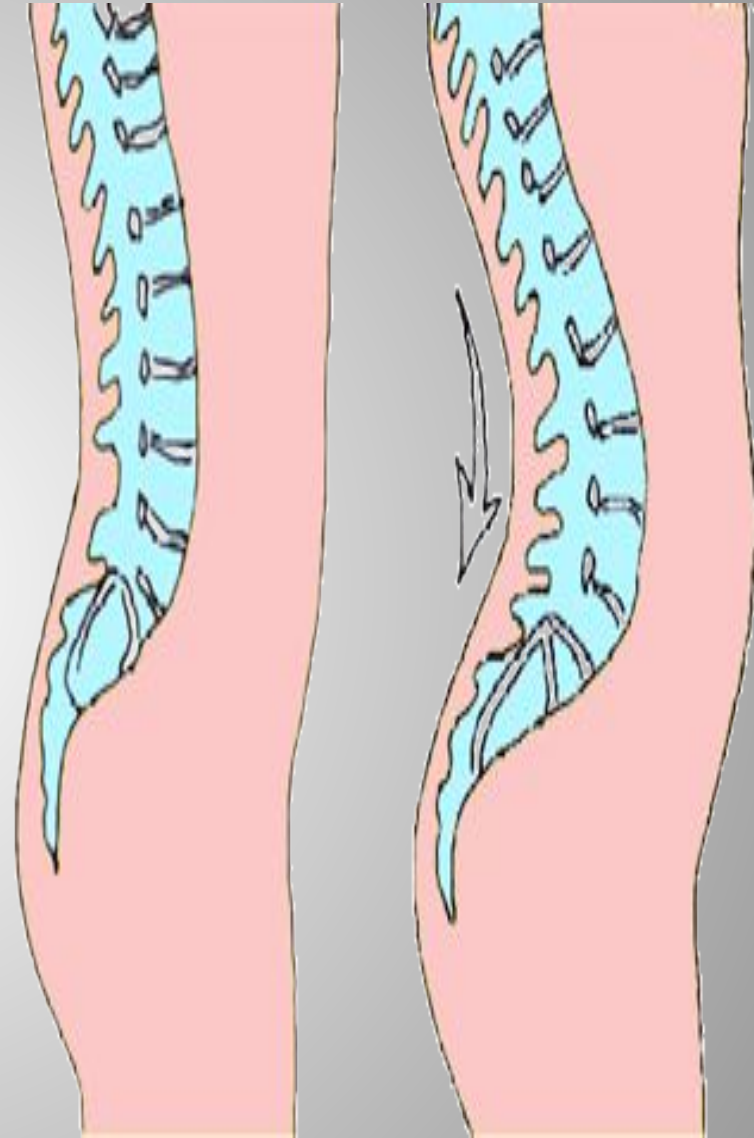
ЛОРДОЗ

это приобретенное или врожденное искривление позвоночника (в поясничном и шейном отделе) с небольшим прогибом вперед. Существует 2 степени лордоза: патологический и нормальный лордоз



❖ Нормальный лордоз – это естественные изгибы позвоночника в человеческом теле, которые снижают все нагрузки на позвоночник, но придают упругость телу человека.

❖ Патологический лордоз – это заболевание, которое появляется при малейших воздействиях внешних факторов. Сами изгибы позвоночника могут уменьшаться или



Причины патологического лордоза

- Ушибы, травмы и вывихи позвоночника.
- Разные заболевания, к примеру, плоскостопие.
- Нехватка белков, витаминов, микроэлементов.
- Быстрый рост в юношеском и детском возрасте.
- Ожирение и лишний вес.
- Мышечный дисбаланс.



Симптомы и внешние признаки

Внешние признаки :

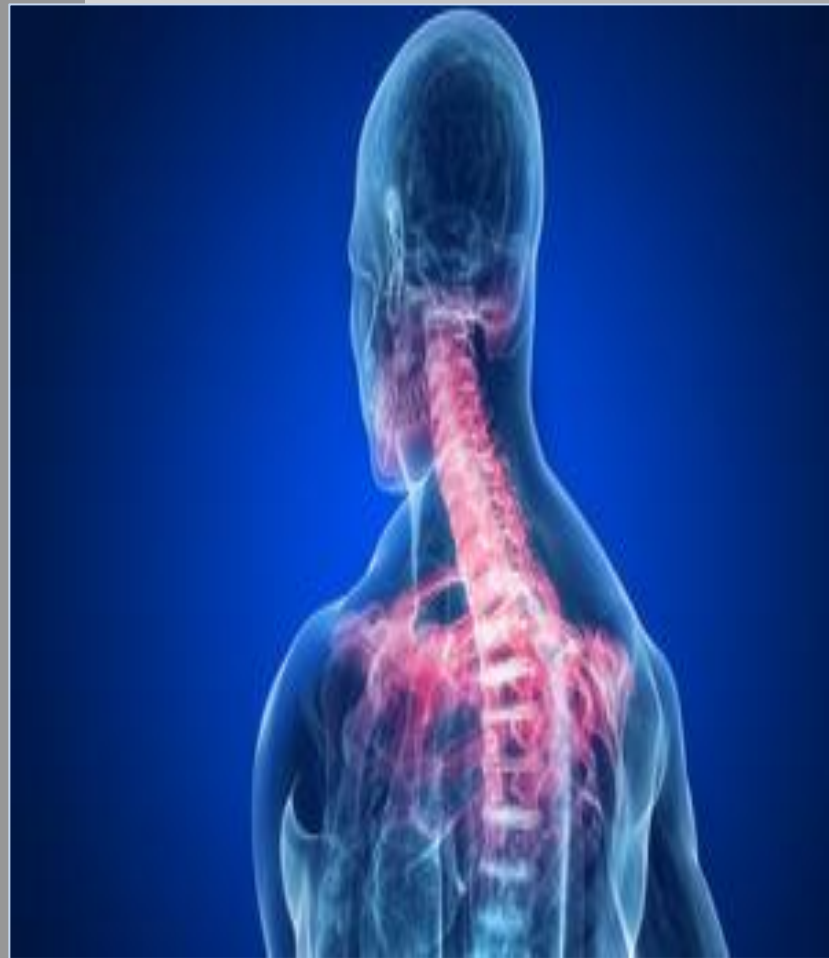- Выдвижение плеч и головы вперед.
- Выпирающий живот.
- Грудная клетка чрезмерно плоская.
- Разведенные в разные стороны колени

Симптомы:

- Боли в спине.
- Из-за напряженных спинных мышц будет ограничена подвижность спины.
- Будет нарушен обмен веществ.
- Хроническая усталость и повышенная

Локализации лордоза:

Шейный лордоз – это явление, возникающее при запущенном остеохондрозе позвоночника, например нарушение осанки, когда занимаешься сидячей работой.




Локализации лордоза:

Поясничный лордоз – возникает в поясничном отделе позвоночника.

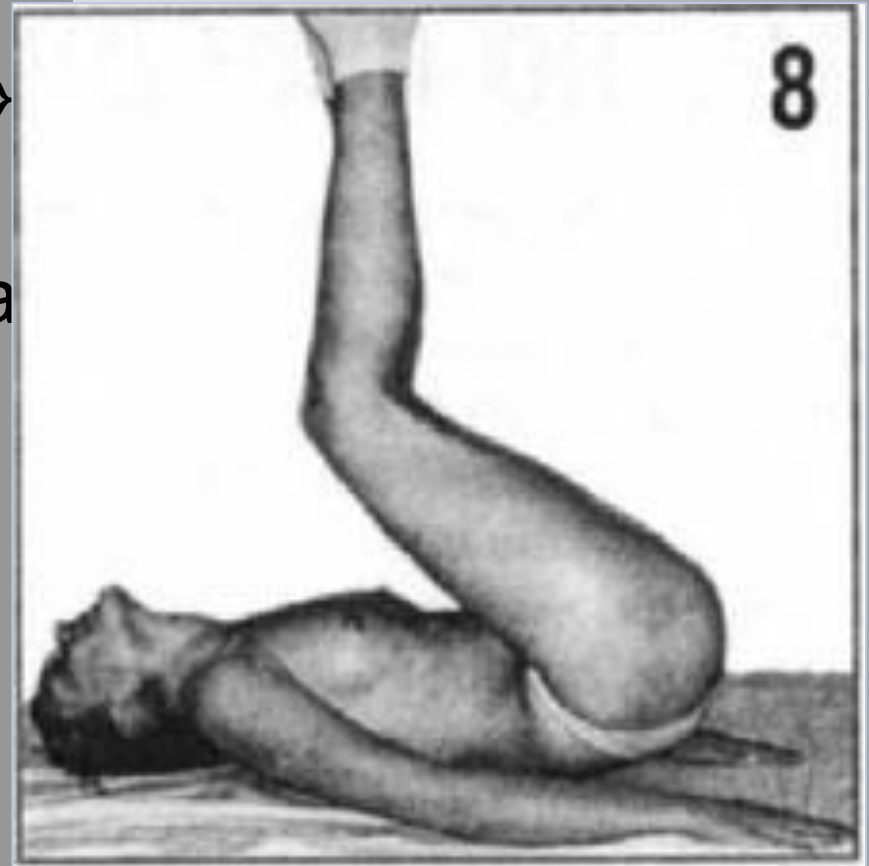Причины поясничного лордоза:

- Избыточный вес.
- Патологии позвоночника.
- Нарушения тазобедренных суставов.



Лечение лордоза

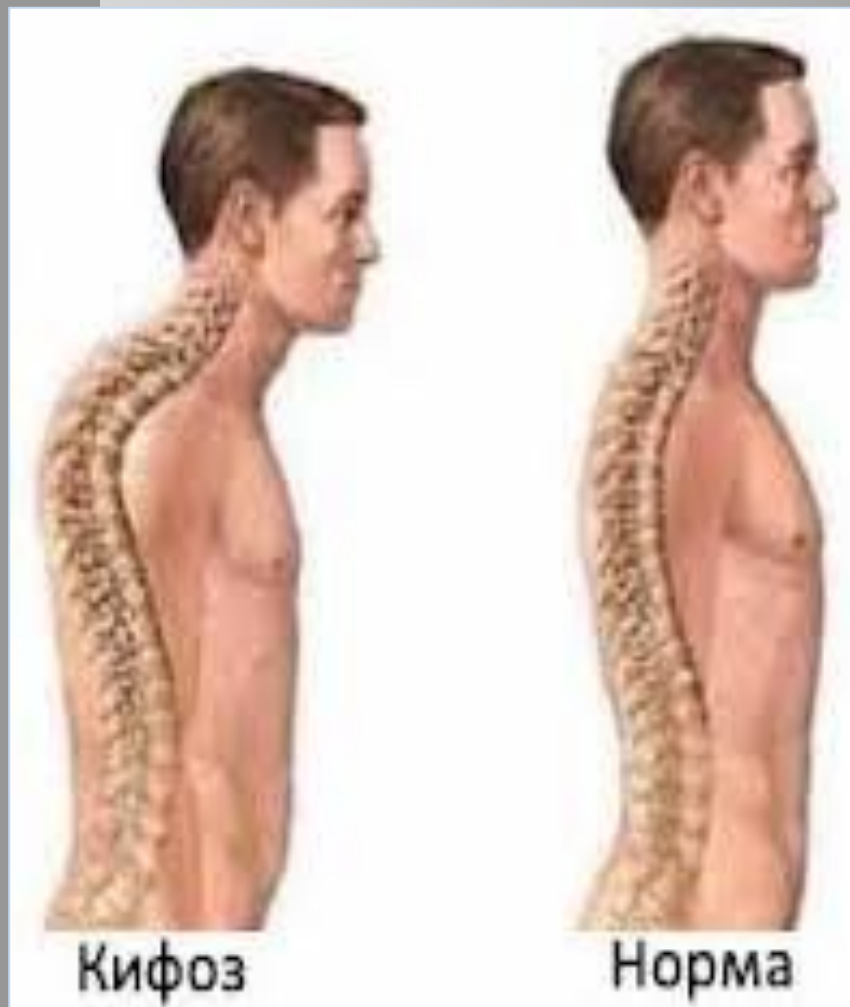- Мануальная терапия.
- Оздоровительный массаж
- Иглорефлексотерапия.
- Вытяжение позвоночника
- Восточный массаж.
- Классический лечебный массаж.
- Плавание.
- Лечебная физкультура.



Кифоз

❖ в общих случаях представляет собой искривление верхнего отдела позвоночника;

❖ может быть как приобретённым, так и наследственным.



Классификация кифоза



- **Кифоз врождённый** (k. congenita) — кифоз, обусловленный аномалией развития передних отделов тел позвонков.
- **Кифоз генотипический** (k. genotypica) — наследственный кифоз, характеризующийся идентичной формой в нескольких поколениях; наследуется по доминантному типу.
- **Кифоз компрессионный** (k. compressiva) — кифоз, обусловленный компрессионным переломом тел одного или нескольких позвонков с уменьшением их высоты в передних отделах.
- **Кифоз мобильный** (k. mobilis) — кифоз, обусловленный слабостью мышц спины и привычным неправильным положением тела; поддается пассивной коррекции

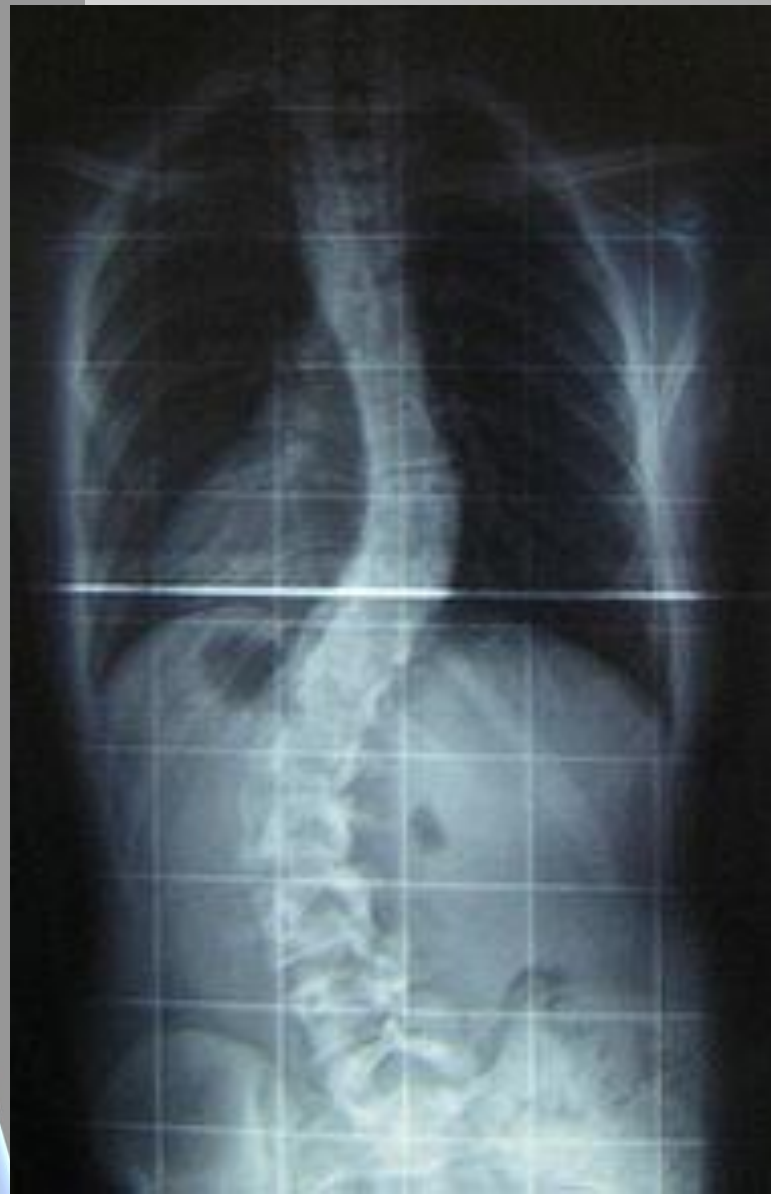Классификация кифоза



- **Кифоз рахитический** (k. rhachitica; син. **горб**, а также мягкости тел позвонков)
- **Кифоз старческий** (k. senilis; син. **горб старческий**) — кифоз грудного отдела позвоночника у престарелых людей, обусловленный возрастными дегенеративно-дистрофическими изменениями ткани межпозвоночных дисков и тел позвонков и ослаблением мышечного аппарата позвоночника
- **Кифоз тотальный** (k. totalis) — дугообразный кифоз всего позвоночника; наблюдается при некоторых патологических процессах (например, при болезни Бехтерева), в норме — у детей первых месяцев жизни **рахитический**) — кифоз, развивающийся у детей второго полугодия жизни, больных рахитом, вследствие слабости мышц и связок

СКОЛИОЗ

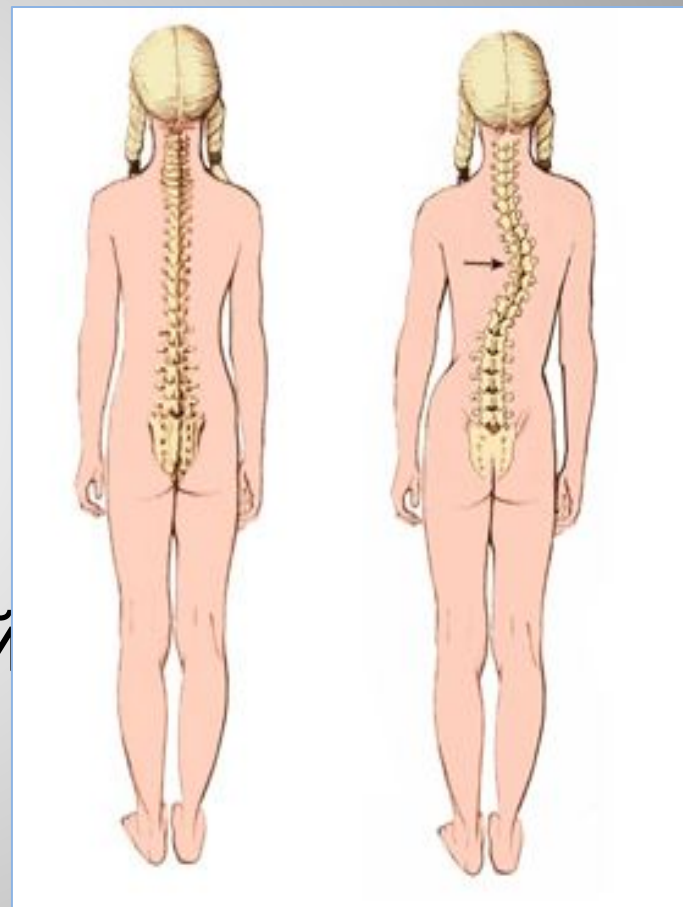
стойкое боковое отклонение позвоночника от нормального выпрямленного положения.



ВИДЫ СКОЛИОЗА

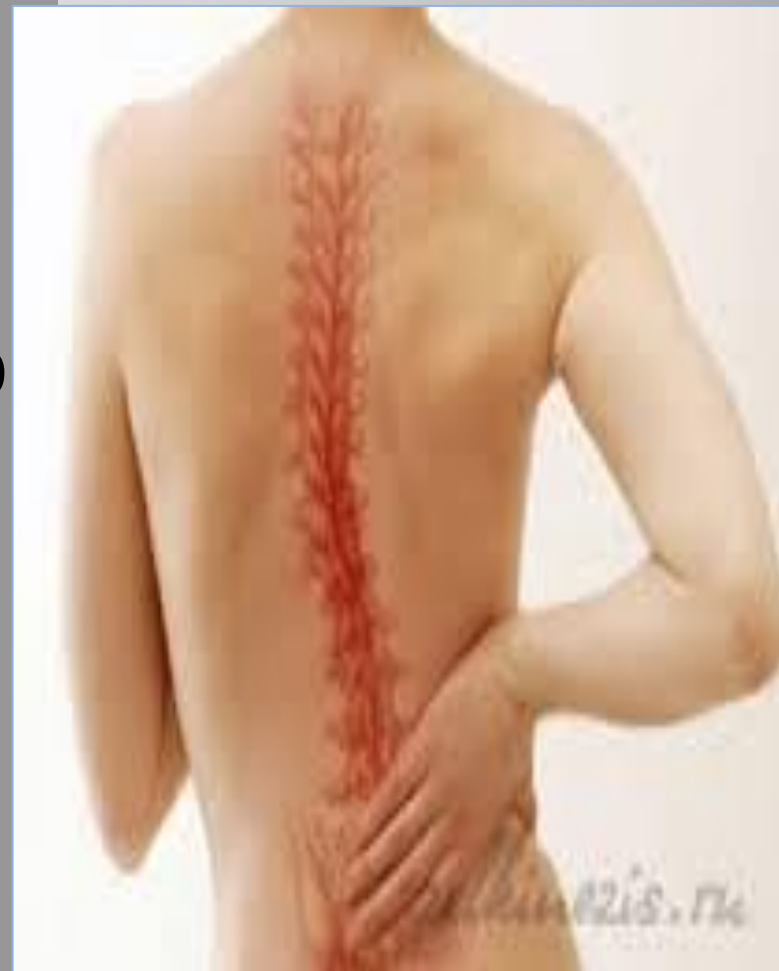Торакальный сколиоз (грудной)

- ❖ искривление в грудной зоне позвоночника
- ❖ наиболее часто встречающаяся форма искривления позвоночной линии во фронтальной плоскости.



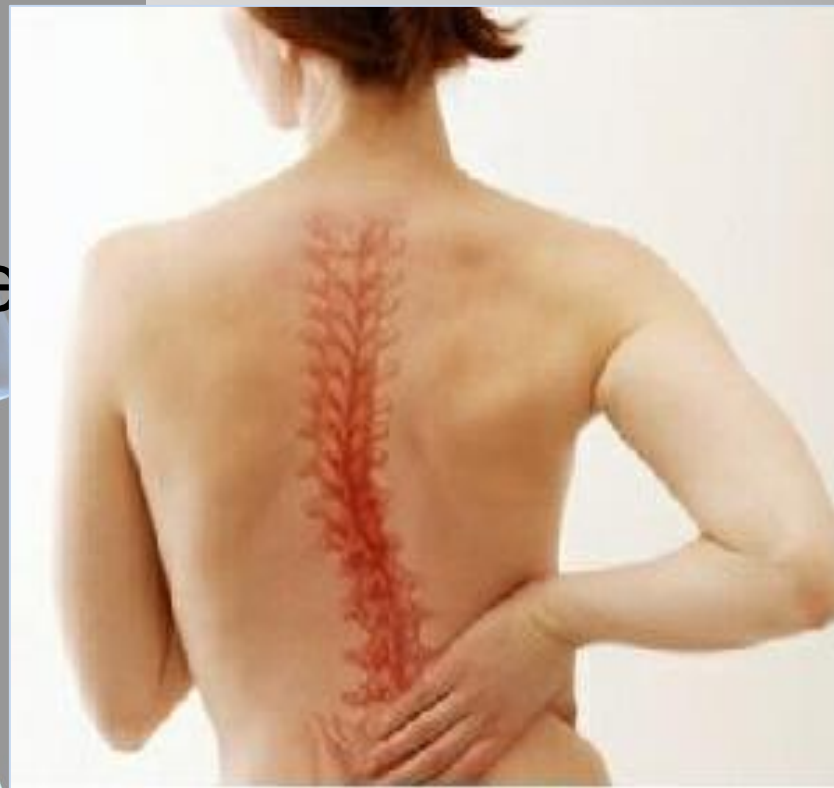ВИДЫ СКОЛИОЗА

Люмбальный
сколиоз —
искривление только
в поясничном
отделе
позвоночника;



ВИДЫ СКОЛИОЗА

Тораколюмбальный
сколиоз — одно
искривление в зоне
грудопоясничного
перехода;



ВИДЫ СКОЛИОЗА

Комбинированный
сколиоз — двойное
S-образное
искривление.

