725. Начальная часть аорты; спереди

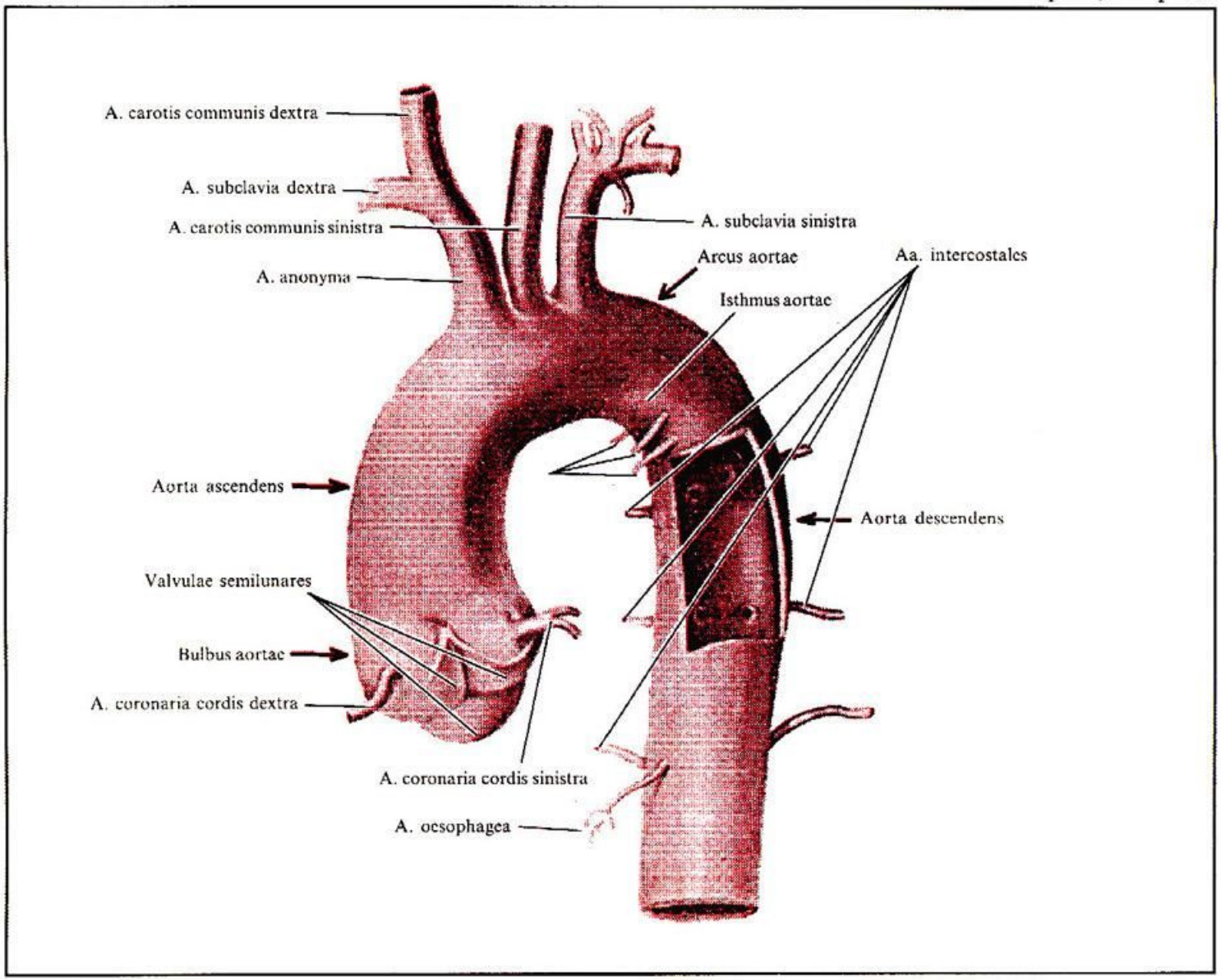

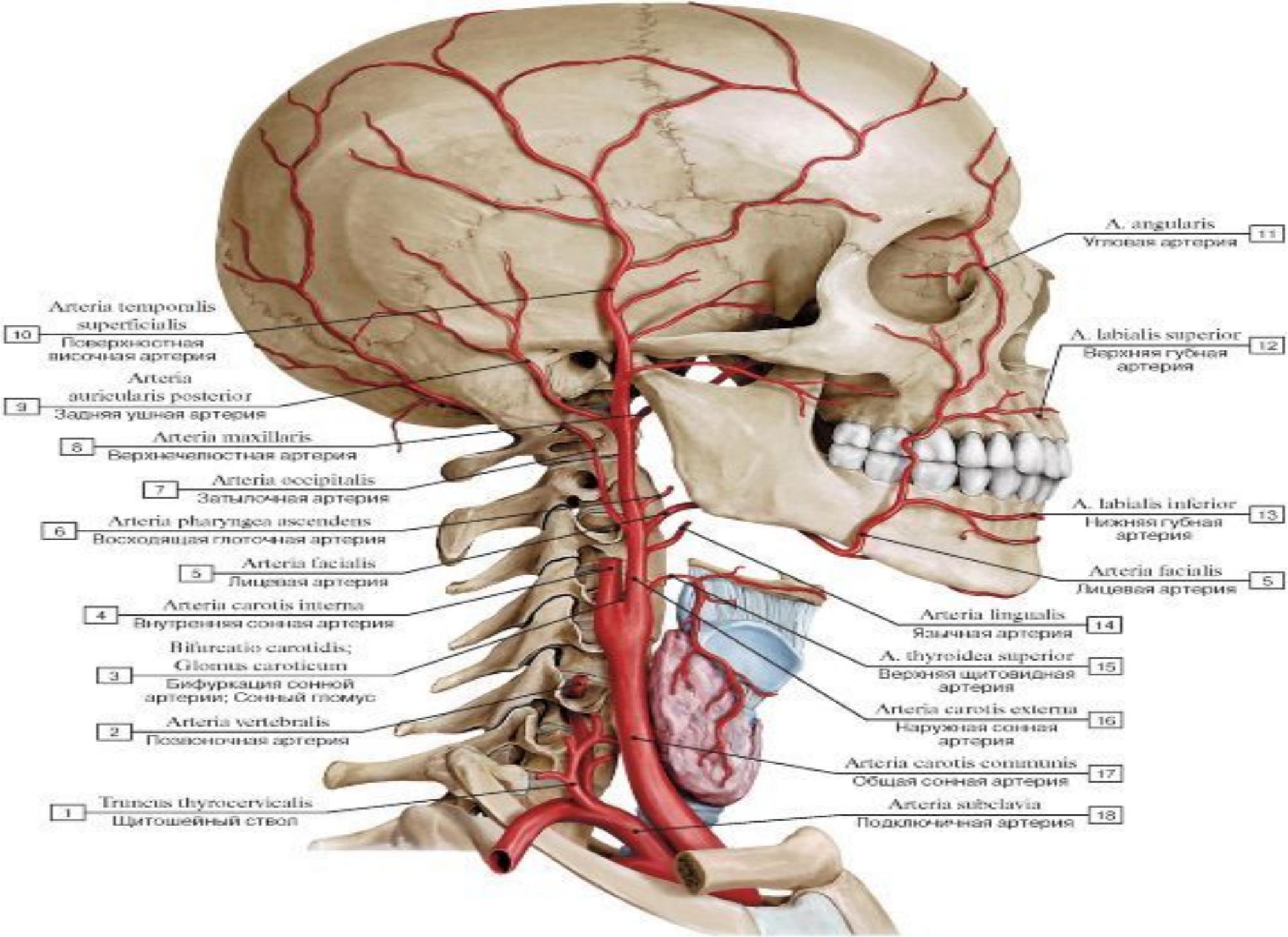

Наружная сонная

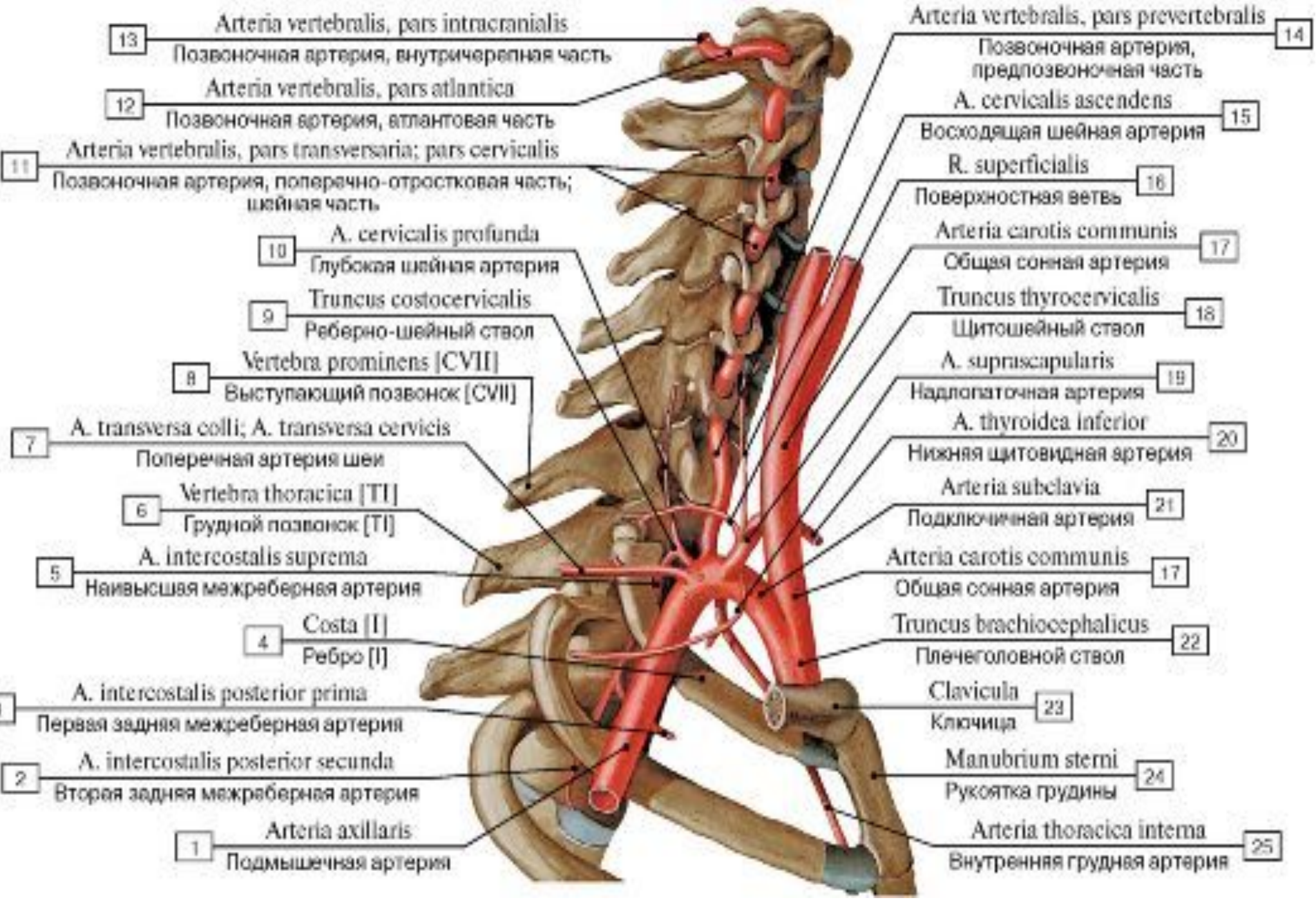

Подключичная артерия

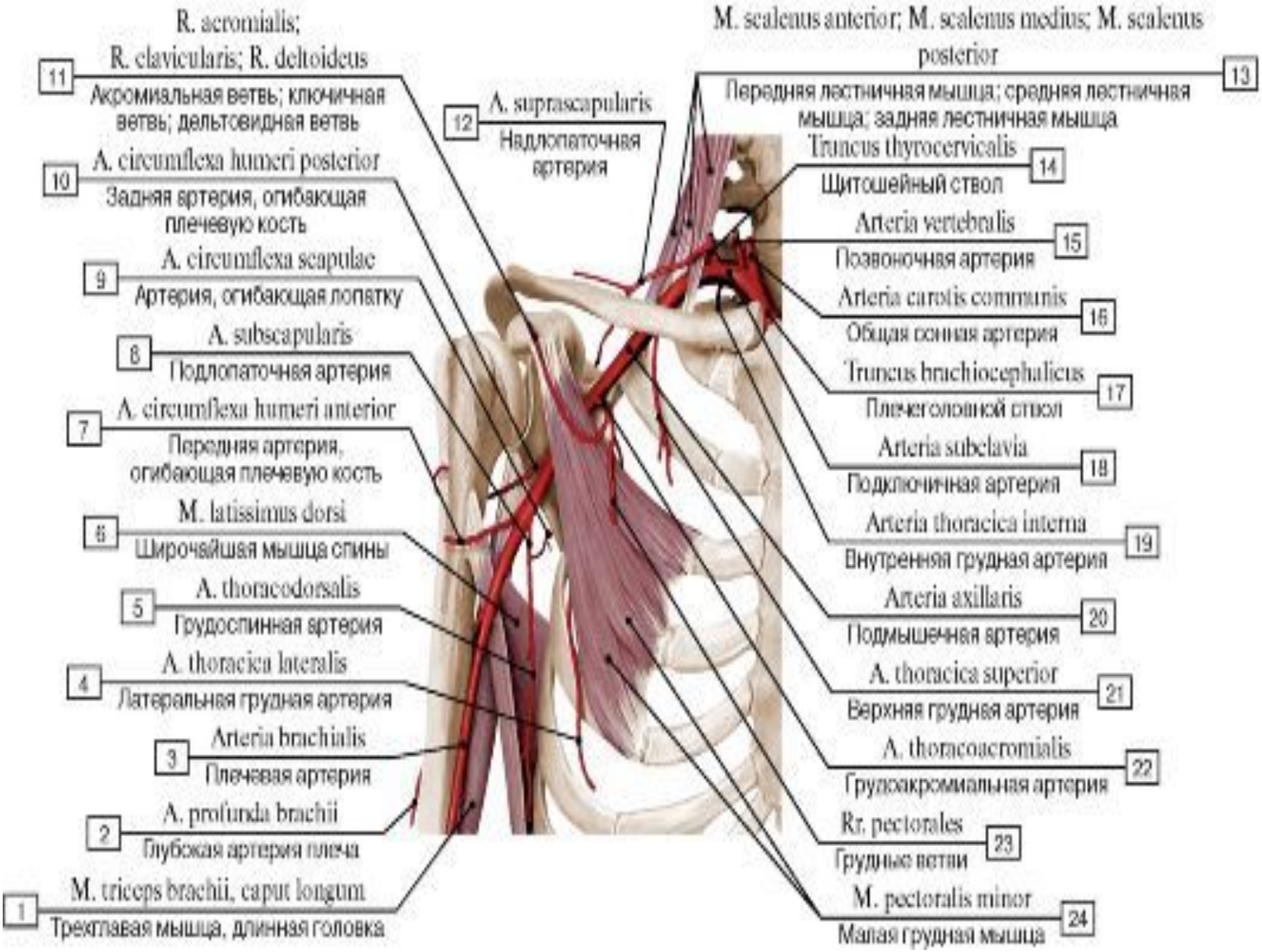

Подмышечная а.

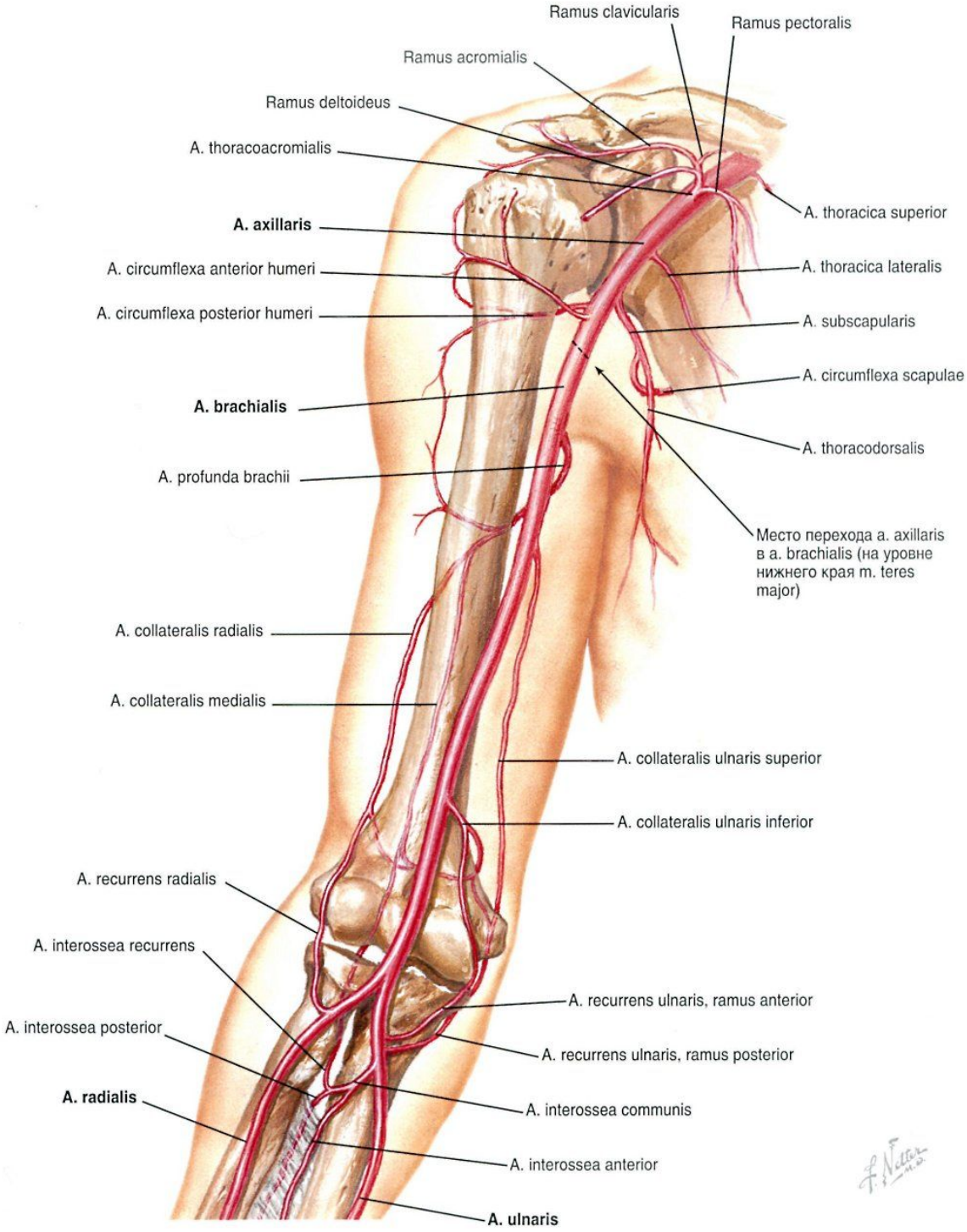
Ramus clavicularis
Ramus pectoralis
Ramus acromialis
Ramus deltoideus
A. thoracoacromialis
A. thoracica superior
A. axillaris
A. circumflexa anterior humeri
A. thoracica lateralis
A. circumflexa posterior humeri
A. subscapularis
A. circumflexa scapulae
A. brachialis
A. thoracodorsalis
A. profunda brachii
Место перехода a. axillaris в a. brachialis (на уровне нижнего края m. teres major)
A. collateralis radialis
A. collateralis medialis
A. collateralis ulnaris superior
A. collateralis ulnaris inferior
A. recurrens radialis
A. interossea recurrens
A. recurrens ulnaris, ramus anterior
A. interossea posterior
A. recurrens ulnaris, ramus posterior
A. radialis
A. interossea communis
A. interossea anterior
A. ulnaris

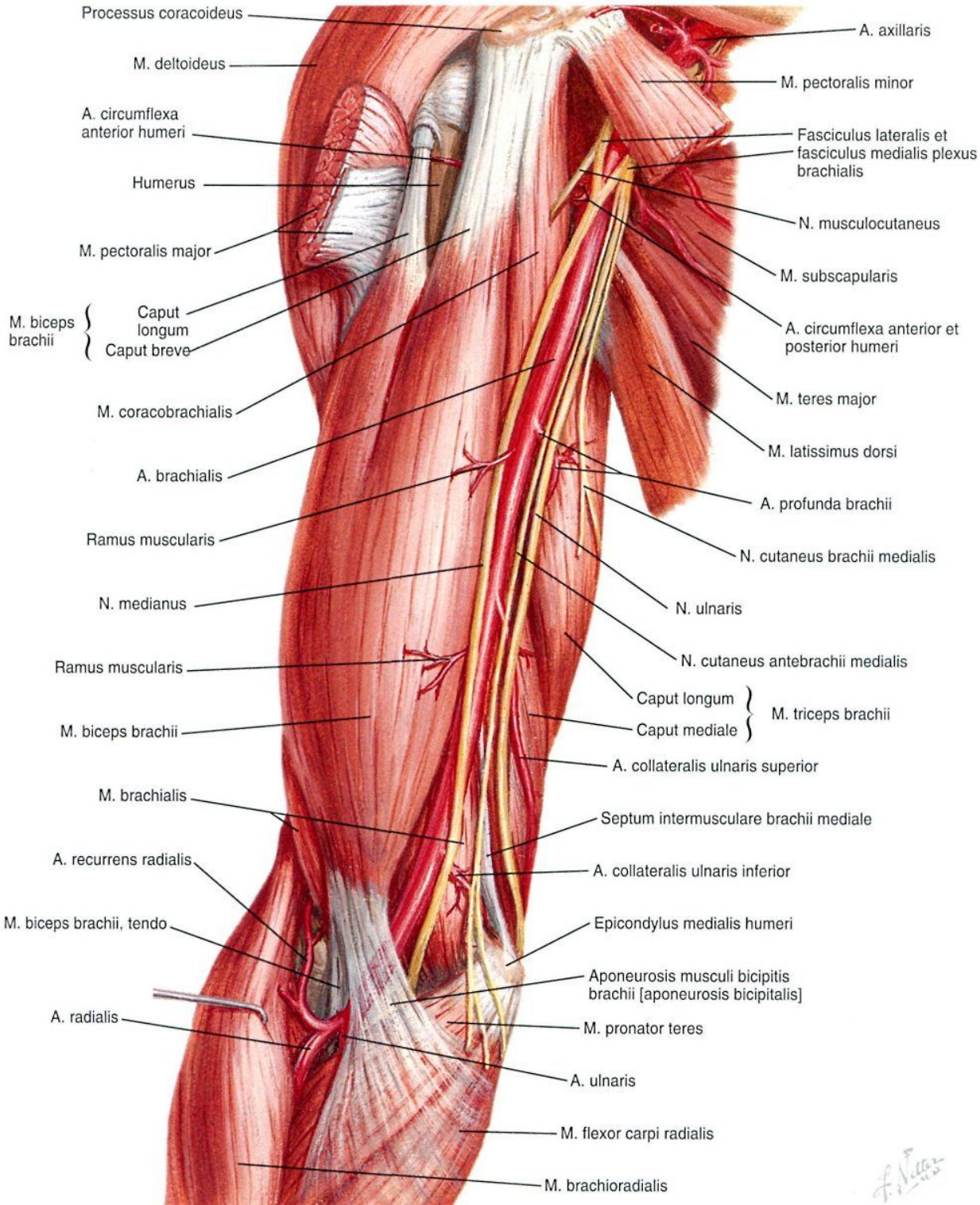
Processus coracoideus
M. deltoideus
A. circumflexa anterior humeri
Humerus
M. pectoralis major
M. biceps brachii
Caput longum
Caput breve
M. coracobrachialis
A. brachialis
Ramus muscularis
N. medianus
Ramus muscularis
M. biceps brachii
M. brachialis
A. recurrens radialis
M. biceps brachii, tendo
A. radialis
A. axillaris
M. pectoralis minor
Fasciculus lateralis et fasciculus medialis plexus brachialis
N. musculocutaneus
M. subscapularis
A. circumflexa anterior et posterior humeri
M. teres major
M. latissimus dorsi
A. profunda brachii
N. cutaneus brachii medialis
N. ulnaris
N. cutaneus antebrachii medialis
Caput longum
Caput mediale
M. triceps brachii
A. collateralis ulnaris superior
Septum intermusculare brachii mediale
A. collateralis ulnaris inferior
Epicondylus medialis humeri
Aponeurosis musculi bicipitis brachii [aponeurosis bicipitalis]
M. pronator teres
A. ulnaris
M. flexor carpi radialis
M. brachioradialis

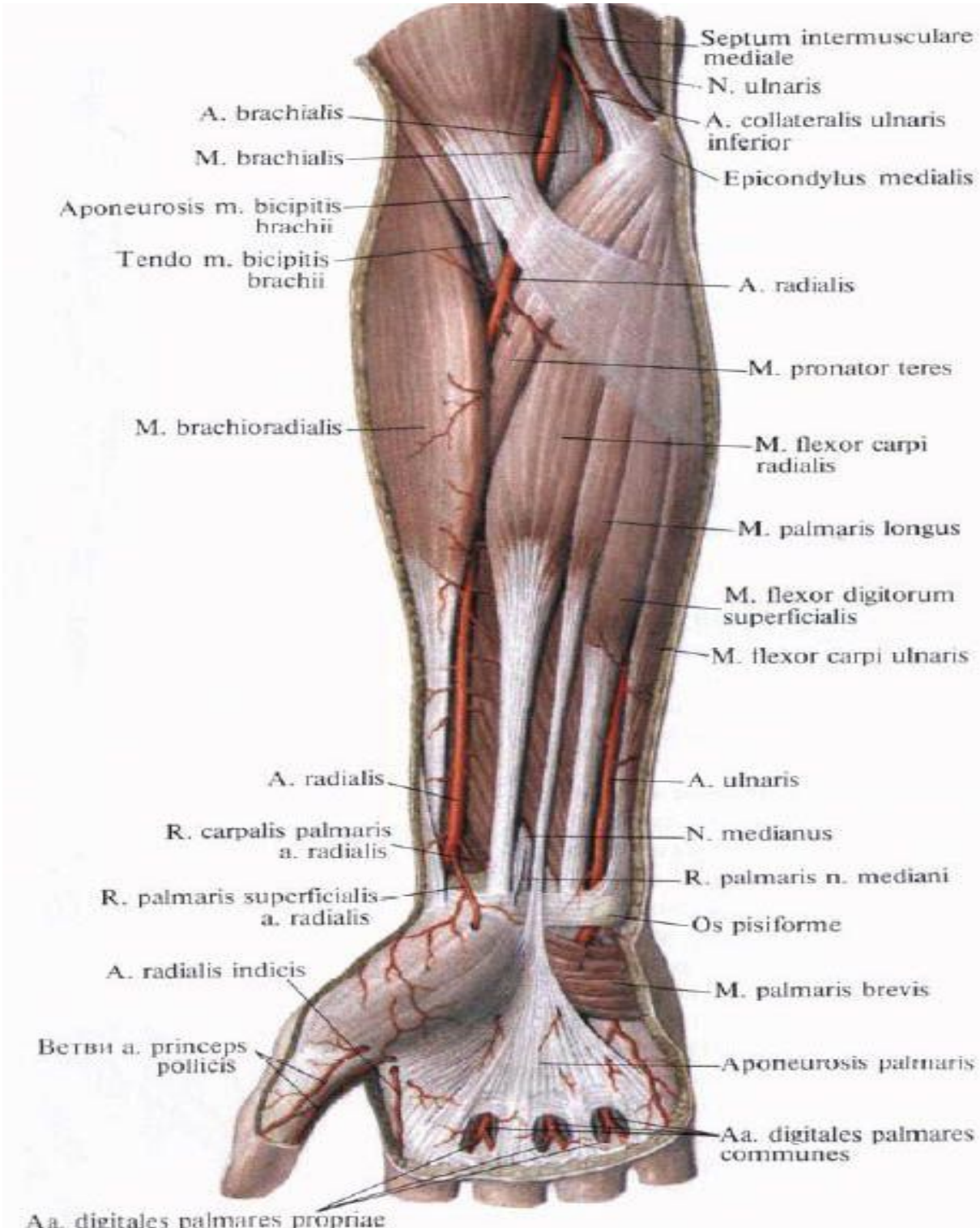
Septum intermusculare mediale
N. ulnaris
A. collateralis ulnaris inferior
Epicondylus medialis
A. brachialis
M. brachialis
Aponeurosis m. bicipitis brachii
Tendo m. bicipitis brachii
A. radialis
M. pronator teres
M. brachioradialis
M. flexor carpi radialis
M. palmaris longus
M. flexor digitorum superficialis
M. flexor carpi ulnaris
A. radialis
A. ulnaris
R. carpalis palmaris a. radialis
N. medianus
R. palmaris n. mediani
R. palmaris superficialis a. radialis
Os pisiforme
A. radialis indicis
M. palmaris brevis
Ветви a. princeps pollicis
Aponeurosis palmaris
Aa. digitales palmares communes
Aa. digitales palmares propriae

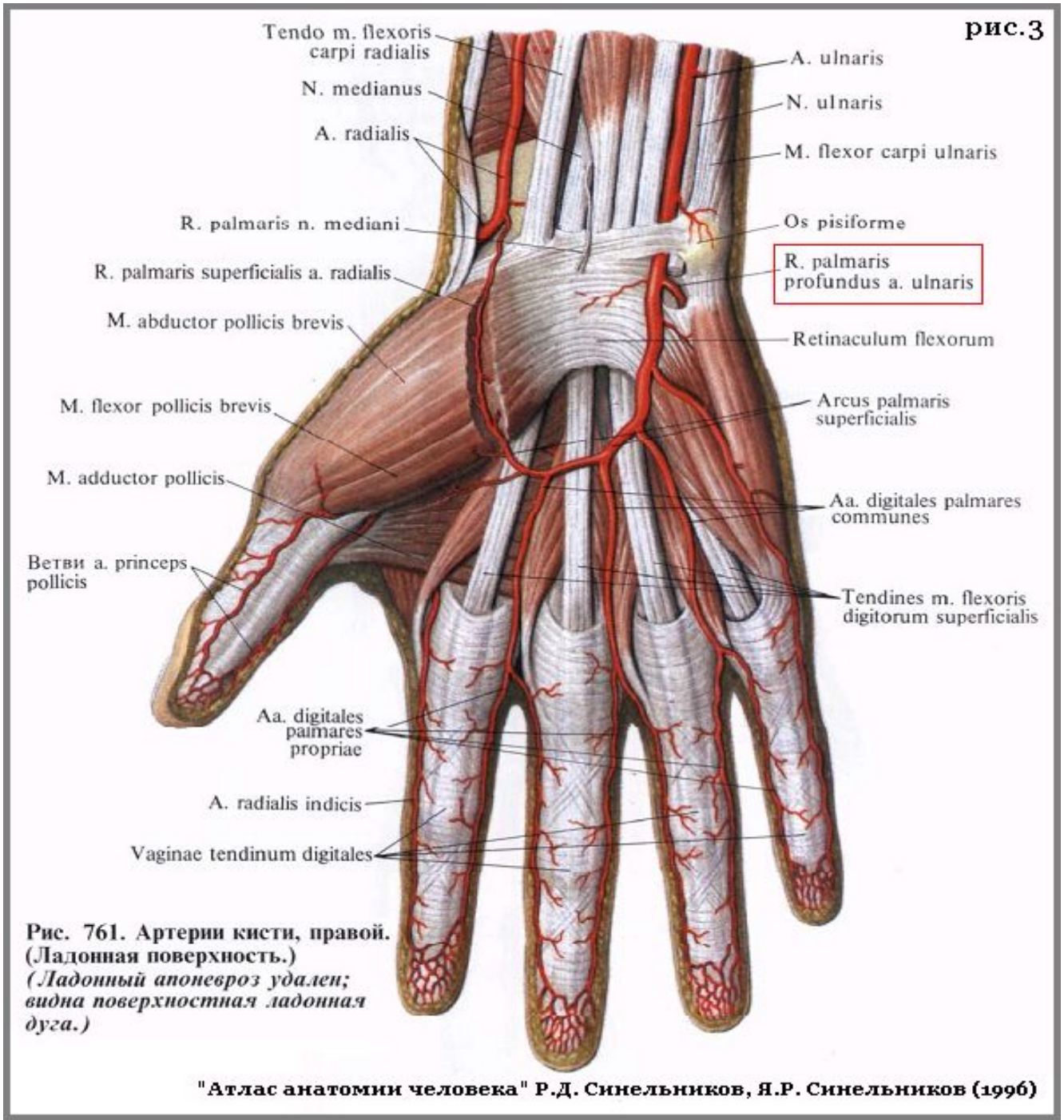

Рис. 761. Артерии кисти, правой. (Ладонная поверхность.)
(Ладонный апоневроз удален; видна поверхностная ладонная дуга.)

"Атлас анатомии человека" Р.Д. Синельников, Я.Р. Синельников (1996)

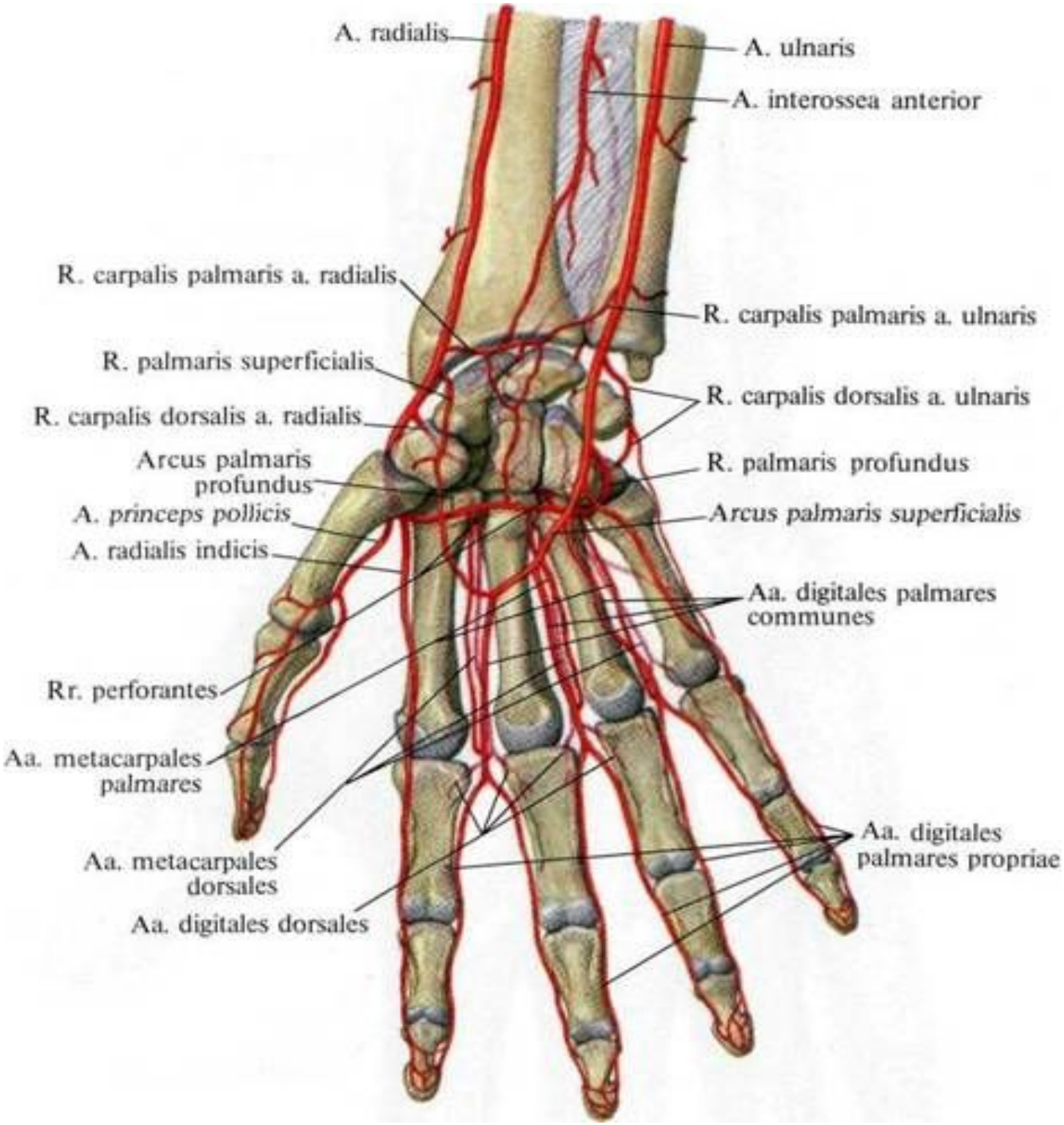
A. radialis
A. ulnaris
A. interossea anterior
R. carpalis palmaris a. radialis
R. carpalis palmaris a. ulnaris
R. palmaris superficialis
R. carpalis dorsalis a. ulnaris
R. carpalis dorsalis a. radialis
Arcus palmaris profundus
R. palmaris profundus
A. *princeps pollicis*
Arcus palmaris superficialis
A. radialis indicis
Aa. digitales palmares communes
Rr. perforantes
Aa. metacarpales palmares
Aa. digitales palmares propriae
Aa. metacarpales dorsales
Aa. digitales dorsales

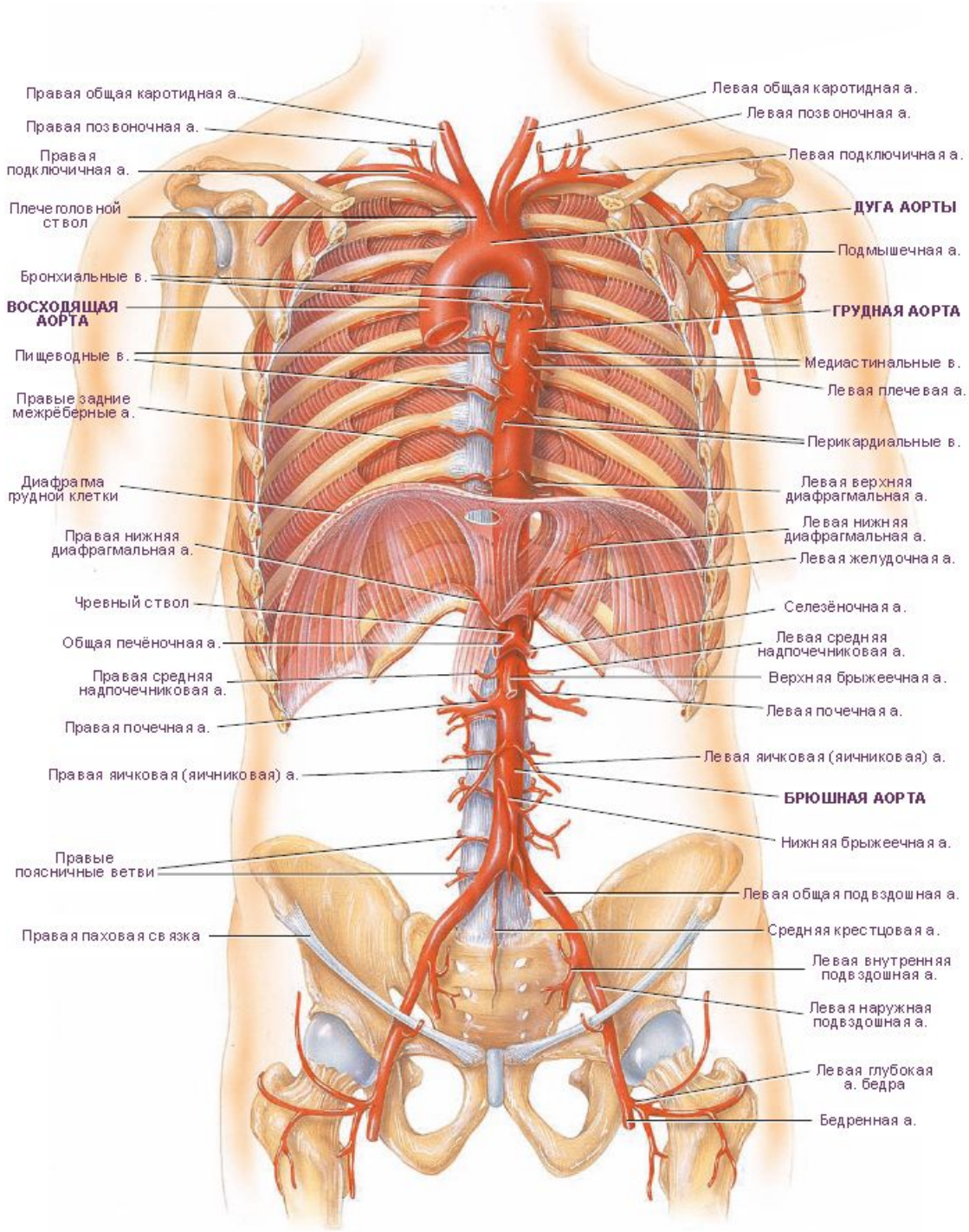
Правая общая каротидная а.
Правая позвоночная а.
Правая подключичная а.
Плечеголовной ствол
Бронхиальные в.
ВОСХОДЯЩАЯ АОРТА
Пищеводные в.
Правые задние межрёберные а.
Диафрагма грудной клетки
Правая нижняя диафрагмальная а.
Чревный ствол
Общая печёночная а.
Правая средняя надпочечниковая а.
Правая почечная а.
Правая яичковая (яичниковая) а.
Правые поясничные ветви
Правая паховая связка
Левая общая каротидная а.
Левая позвоночная а.
Левая подключичная а.
ДУГА АОРТЫ
Подмышечная а.
ГРУДНАЯ АОРТА
Медиастинальные в.
Левая плечевая а.
Перикардиальные в.
Левая верхняя диафрагмальная а.
Левая нижняя диафрагмальная а.
Левая желудочная а.
Селезёночная а.
Левая средняя надпочечниковая а.
Верхняя брыжеечная а.
Левая почечная а.
Левая яичковая (яичниковая) а.
БРЮШНАЯ АОРТА
Нижняя брыжеечная а.
Левая общая подвздошная а.
Средняя крестцовая а.
Левая внутренняя подвздошная а.
Левая наружная подвздошная а.
Левая глубокая а. бедра
Бедренная а.

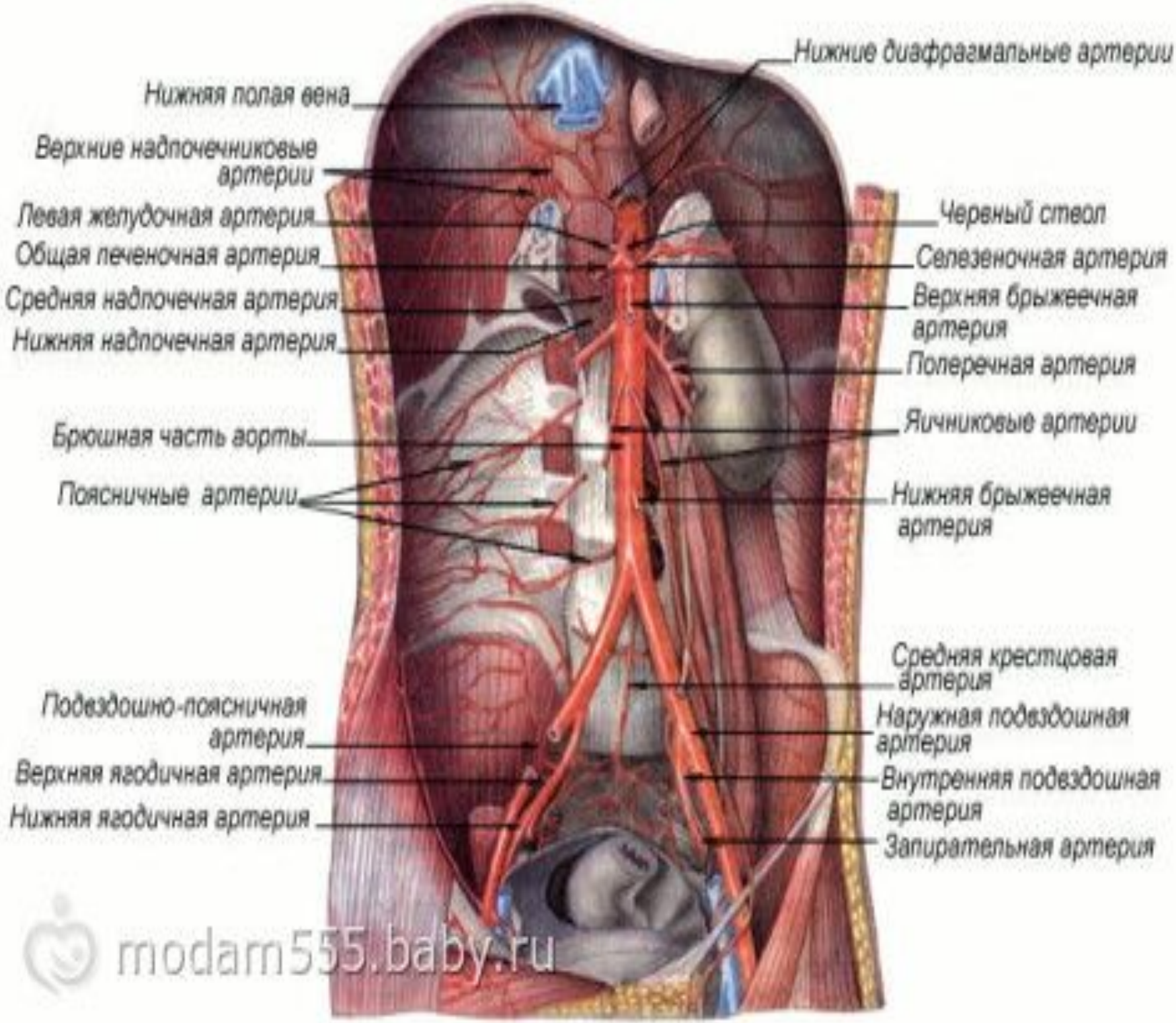
Нижние диафрагмальные артерии
Нижняя полая вена
Верхние надпочечниковые артерии
Левая желудочная артерия
Общая печеночная артерия
Средняя надпочечная артерия
Нижняя надпочечная артерия
Брюшная часть аорты
Поясничные артерии
Подвздошно-поясничная артерия
Верхняя ягодичная артерия
Нижняя ягодичная артерия
Чревный ствол
Селезеночная артерия
Верхняя брыжеечная артерия
Поперечная артерия
Яичниковые артерии
Нижняя брыжеечная артерия
Средняя крестцовая артерия
Наружная подвздошная артерия
Внутренняя подвздошная артерия
Запирательная артерия
modam555.baby.ru

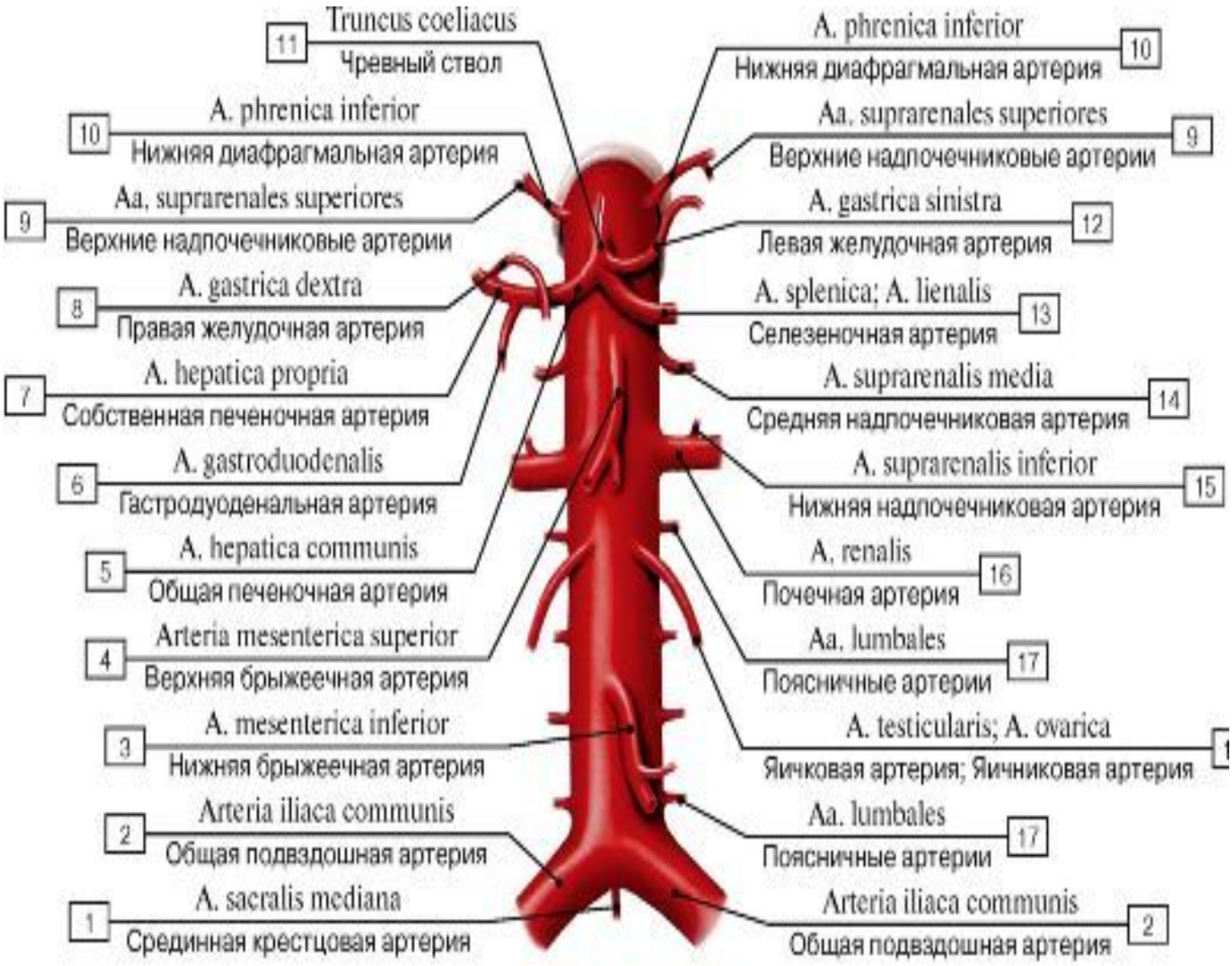
11 Truncus coeliacus
Чревный ствол
10 A. phrenica inferior
Нижняя диафрагмальная артерия
9 Aa. suprarenales superiores
Верхние надпочечниковые артерии
8 A. gastrica dextra
Правая желудочная артерия
7 A. hepatica propria
Собственная печеночная артерия
6 A. gastroduodenalis
Гастродуоденальная артерия
5 A. hepatica communis
Общая печеночная артерия
4 Arteria mesenterica superior
Верхняя брыжеечная артерия
3 A. mesenterica inferior
Нижняя брыжеечная артерия
2 Arteria iliaca communis
Общая подвздошная артерия
1 A. sacralis mediana
Срединная крестцовая артерия
A. phrenica inferior 10
Нижняя диафрагмальная артерия
Aa. suprarenales superiores 9
Верхние надпочечниковые артерии
A. gastrica sinistra 12
Левая желудочная артерия
A. splenica; A. lienalis 13
Селезеночная артерия
A. suprarenalis media 14
Средняя надпочечниковая артерия
A. suprarenalis inferior 15
Нижняя надпочечниковая артерия
A. renalis 16
Почечная артерия
Aa. lumbales 17
Поясничные артерии
A. testicularis; A. ovarica
Яичковая артерия; Яичниковая артерия
Aa. lumbales 17
Поясничные артерии
Arteria iliaca communis 2
Общая подвздошная артерия

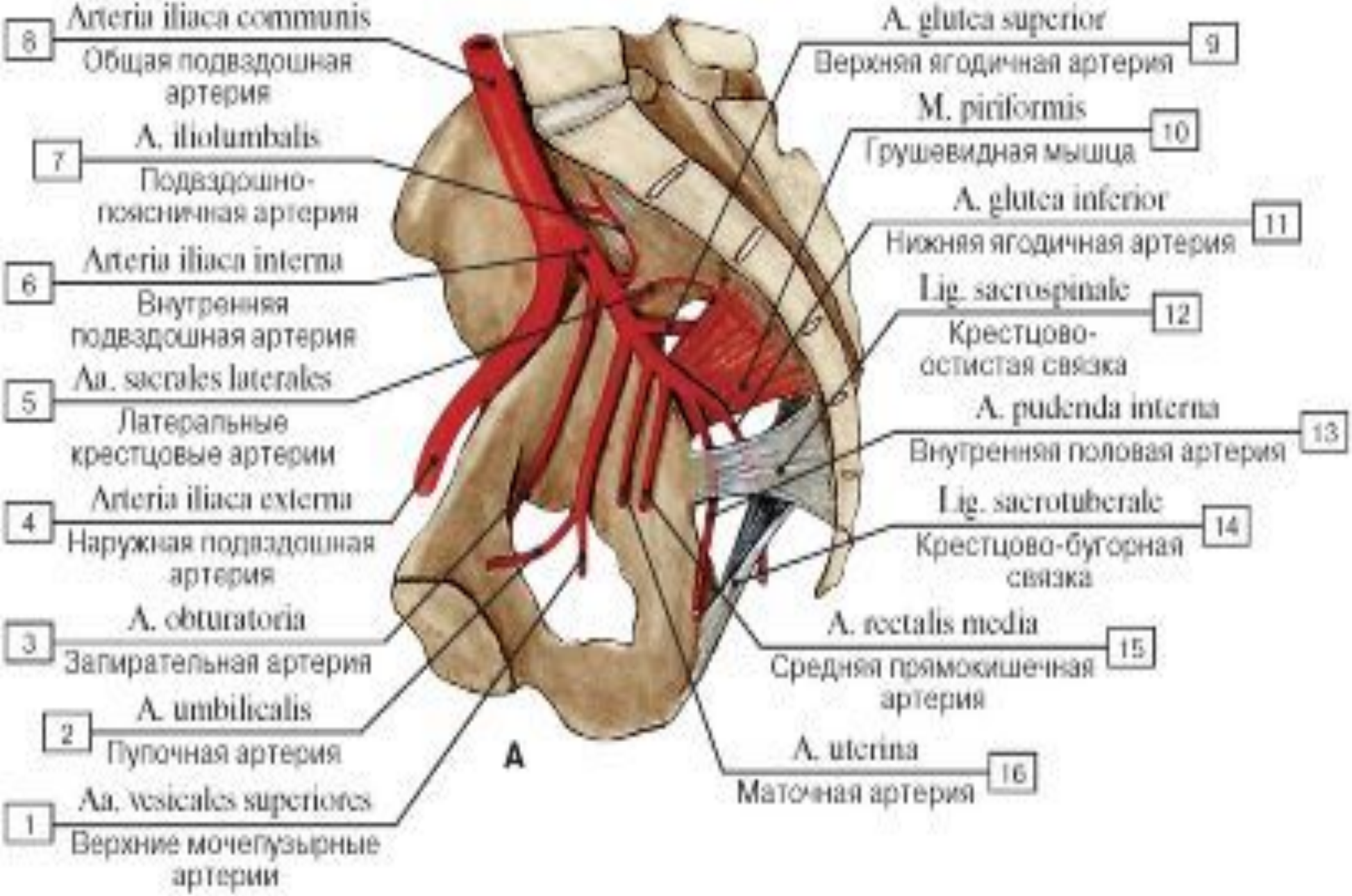
8
Arteria iliaca communis
Общая подвздошная артерия
7
A. iliolumbalis
Подвздошно-поясничная артерия
6
Arteria iliaca interna
Внутренняя подвздошная артерия
5
Aa. sacrales laterales
Латеральные крестцовые артерии
4
Arteria iliaca externa
Наружная подвздошная артерия
3
A. obturatoria
Запирательная артерия
2
A. umbilicalis
Пупочная артерия
1
Aa. vesicales superiores
Верхние мочепузырные артерии
A
9
A. glutea superior
Верхняя ягодичная артерия
10
M. piriformis
Грушевидная мышца
11
A. glutea inferior
Нижняя ягодичная артерия
12
Lig. sacrospinale
Крестцово-остистая связка
13
A. pudenda interna
Внутренняя половая артерия
14
Lig. sacrotuberale
Крестцово-бугорная связка
15
A. rectalis media
Средняя прямокишечная артерия
16
A. uterina
Маточная артерия

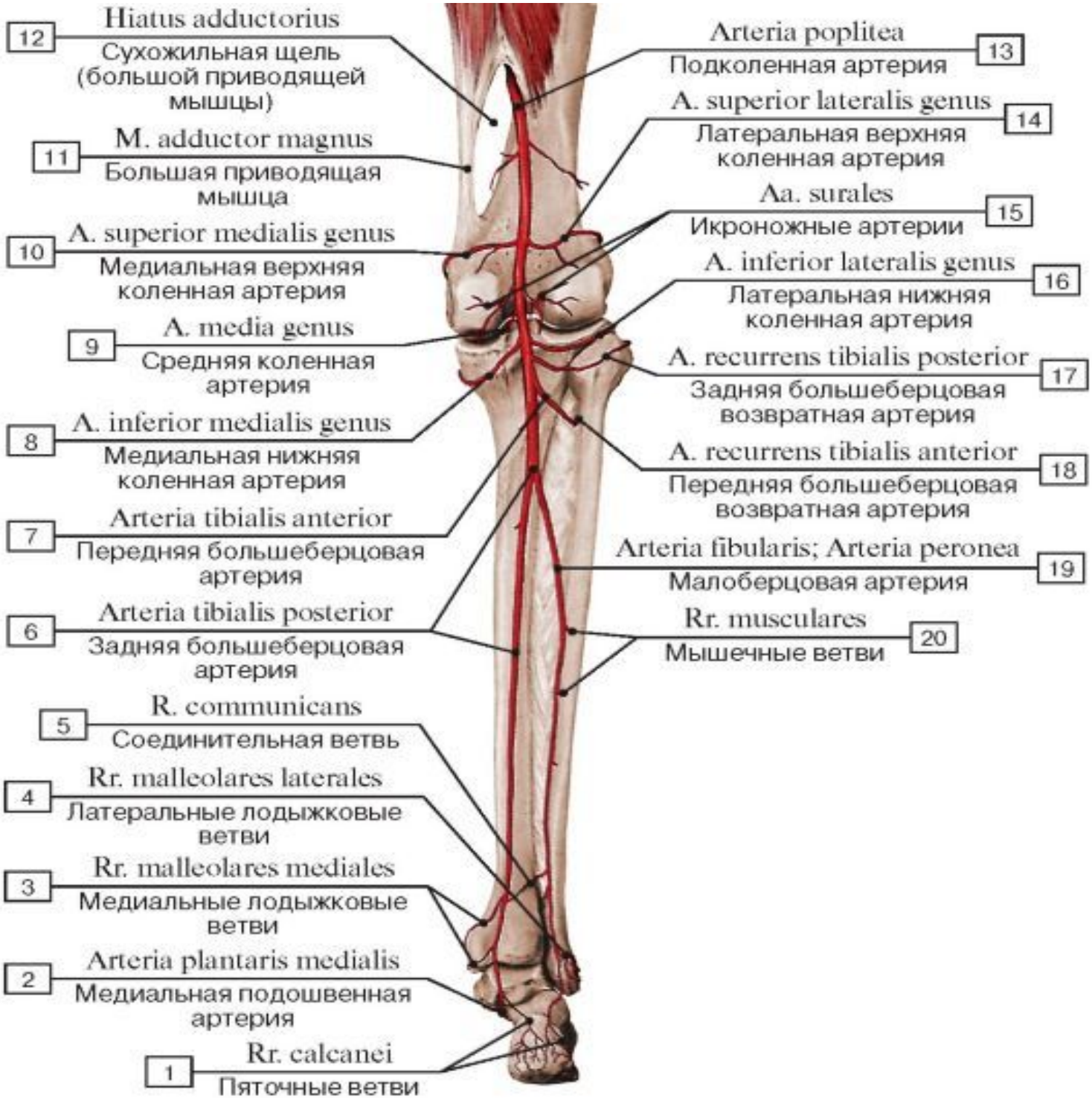
12
Hiatus adductorius
Сухожильная щель (большой приводящей мышцы)
11
M. adductor magnus
Большая приводящая мышца
10
A. superior medialis genus
Медиальная верхняя коленная артерия
9
A. media genus
Средняя коленная артерия
8
A. inferior medialis genus
Медиальная нижняя коленная артерия
7
Arteria tibialis anterior
Передняя большеберцовая артерия
6
Arteria tibialis posterior
Задняя большеберцовая артерия
5
R. communicans
Соединительная ветвь
4
Rr. malleolares laterales
Латеральные лодыжковые ветви
3
Rr. malleolares mediales
Медиальные лодыжковые ветви
2
Arteria plantaris medialis
Медиальная подошвенная артерия
1
Rr. calcanei
Пяточные ветви
13
Arteria poplitea
Подколенная артерия
14
A. superior lateralis genus
Латеральная верхняя коленная артерия
15
Aa. surales
Икроножные артерии
16
A. inferior lateralis genus
Латеральная нижняя коленная артерия
17
A. recurrens tibialis posterior
Задняя большеберцовая возвратная артерия
18
A. recurrens tibialis anterior
Передняя большеберцовая возвратная артерия
19
Arteria fibularis; Arteria peronea
Малоберцовая артерия
20
Rr. musculares
Мышечные ветви

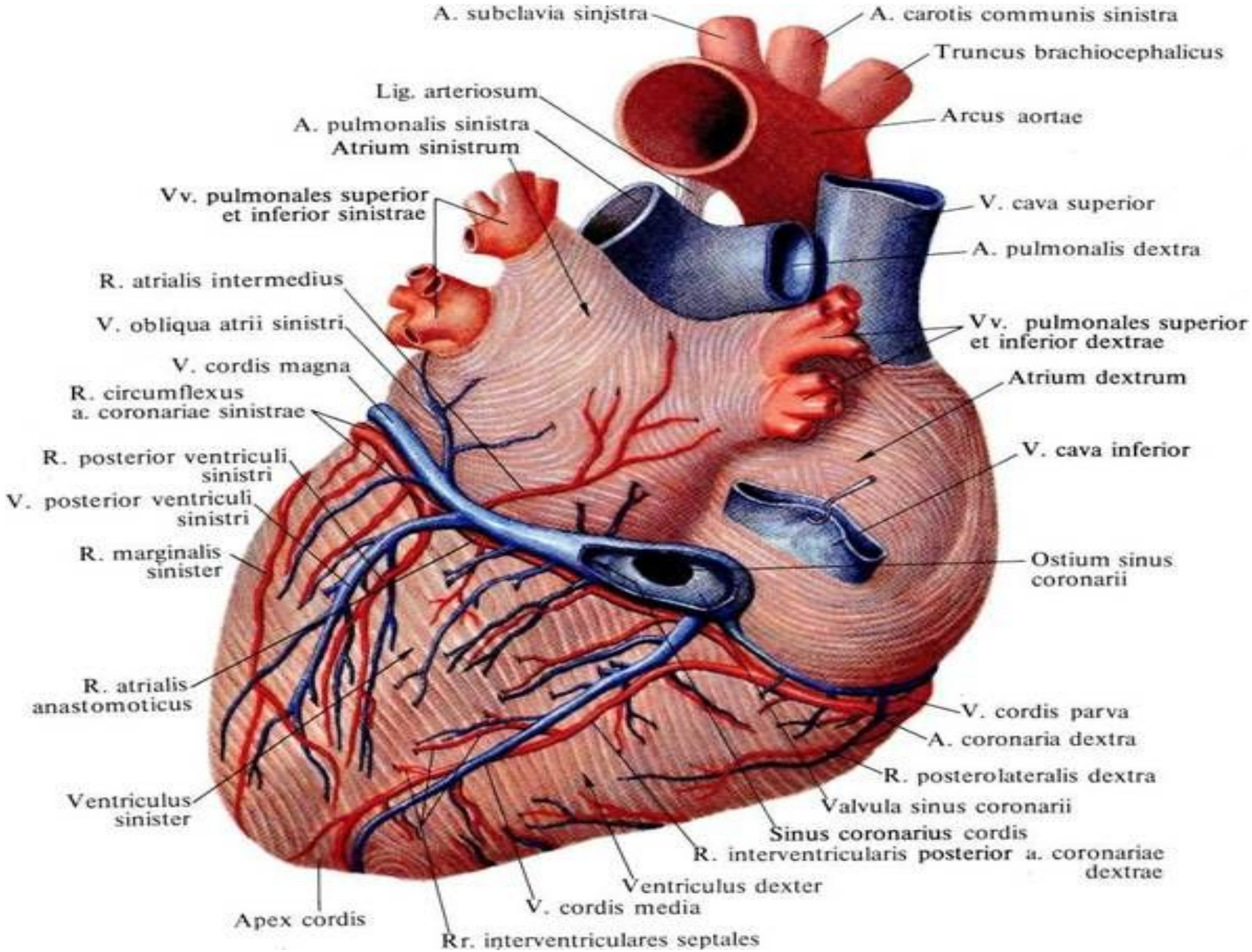

Система венечного синуса(большая, средняя, малая сердечные вены)

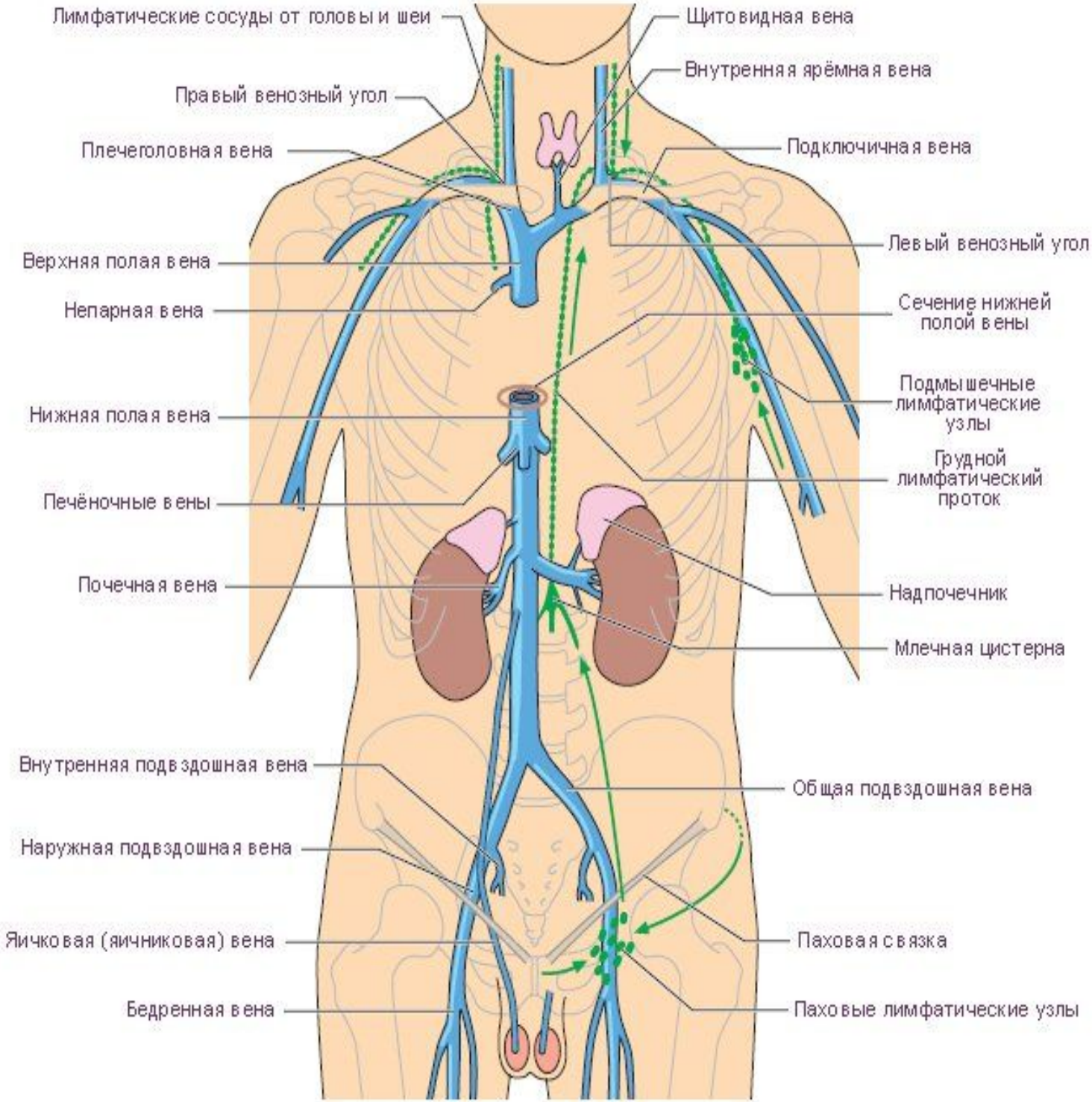
Лимфатические сосуды от головы и шеи
Щитовидная вена
Внутренняя ярёмная вена
Правый венозный угол
Плечеголовная вена
Подключичная вена
Левый венозный угол
Верхняя полая вена
Непарная вена
Сечение нижней полой вены
Подмышечные лимфатические узлы
Нижняя полая вена
Грудной лимфатический проток
Печёночные вены
Почечная вена
Надпочечник
Млечная цистерна
Внутренняя подвздошная вена
Общая подвздошная вена
Наружная подвздошная вена
Яичковая (яичниковая) вена
Паховая связка
Бедренная вена
Паховые лимфатические узлы

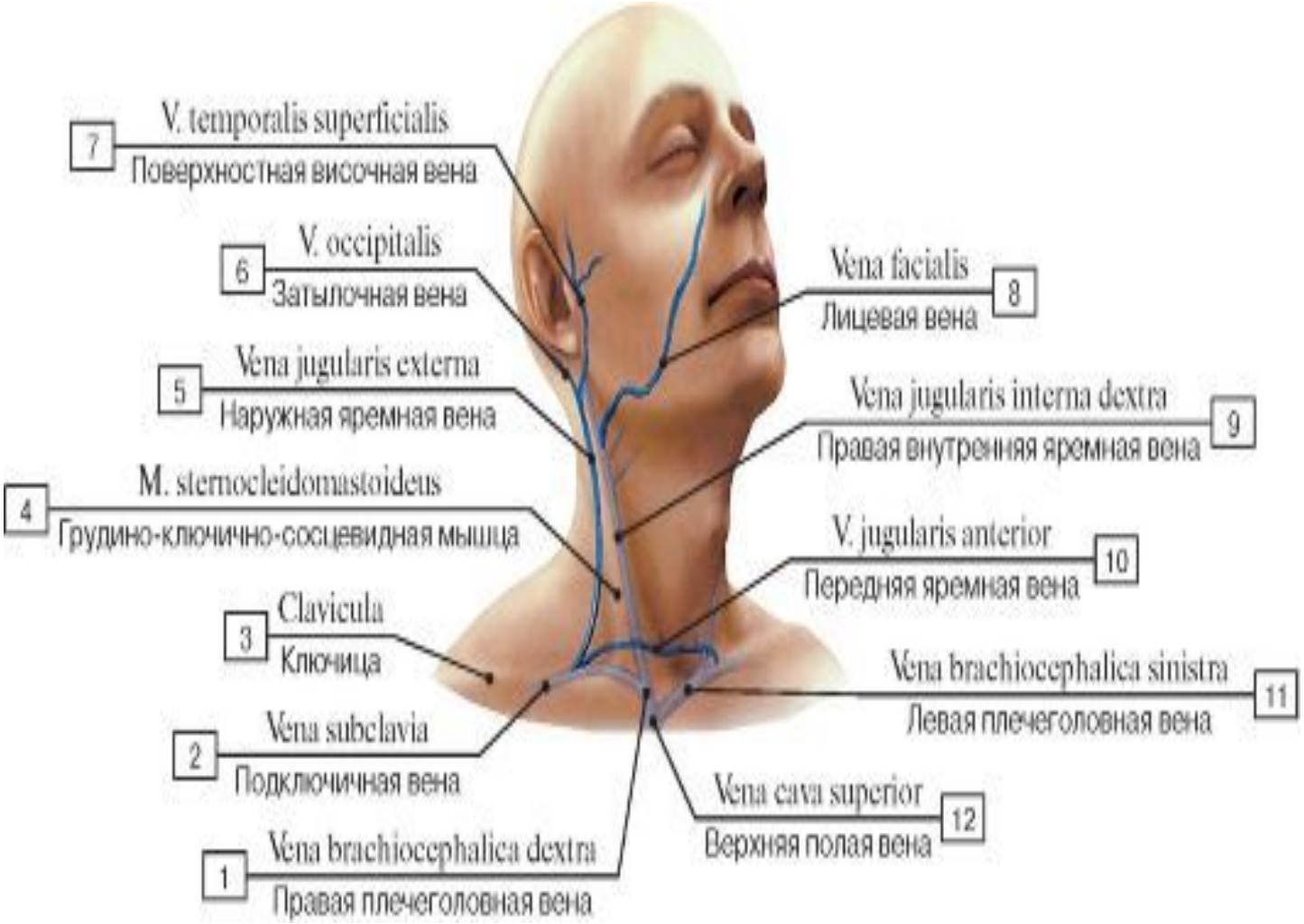
7
V. temporalis superficialis
Поверхностная височная вена
6
V. occipitalis
Затылочная вена
5
Vena jugularis externa
Наружная яремная вена
4
M. sternocleidomastoideus
Грудино-ключично-сосцевидная мышца
3
Clavicula
Ключица
2
Vena subclavia
Подключичная вена
1
Vena brachiocephalica dextra
Правая плечеголовная вена
Vena facialis
Лицевая вена
8
Vena jugularis interna dextra
Правая внутренняя яремная вена
9
V. jugularis anterior
Передняя яремная вена
10
Vena brachiocephalica sinistra
Левая плечеголовная вена
11
Vena cava superior
Верхняя полая вена
12

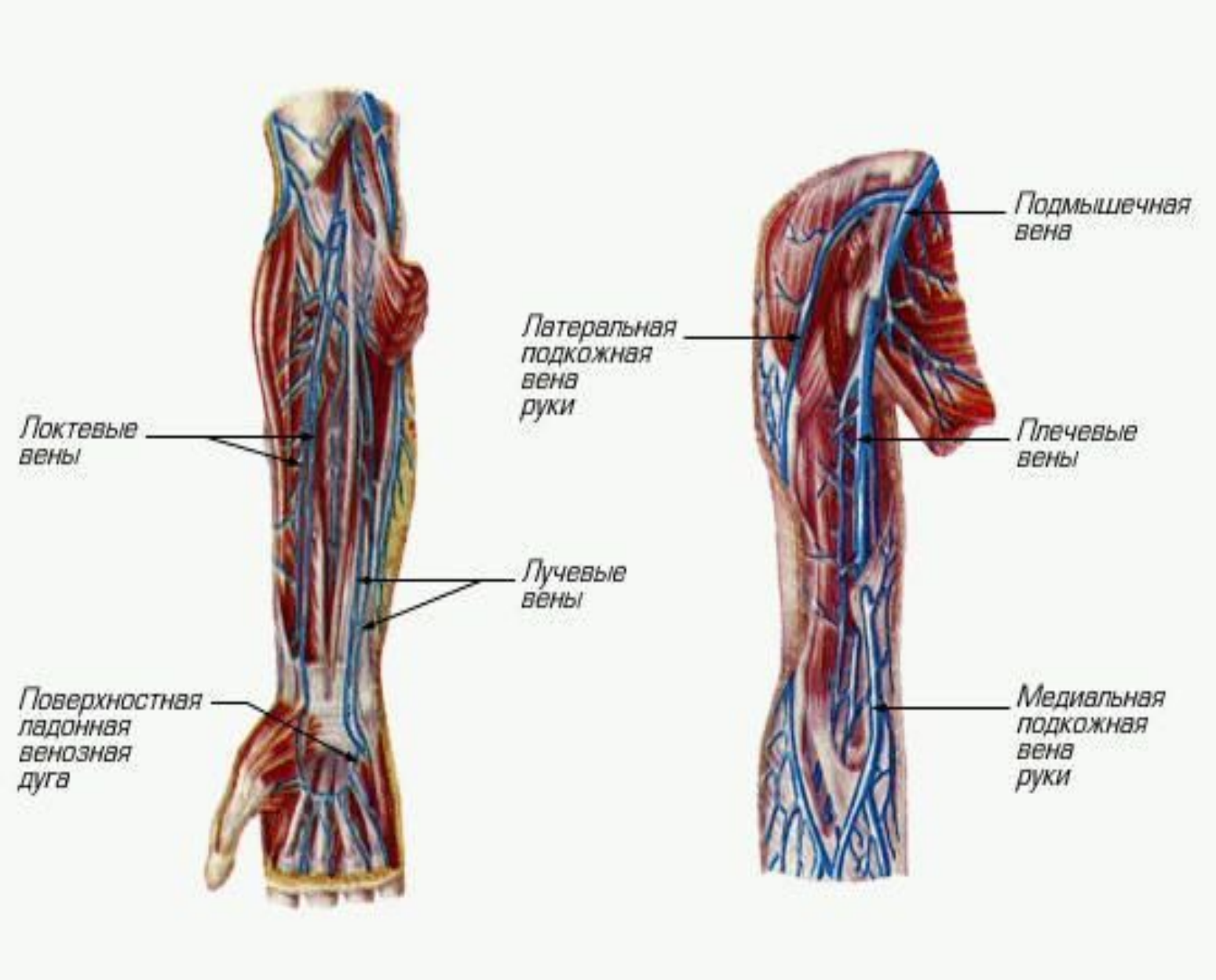
Подмышечная вена
Латеральная подкожная вена руки
Локтевые вены
Плечевые вены
Лучевые вены
Поверхностная ладонная венозная дуга
Медиальная подкожная вена руки

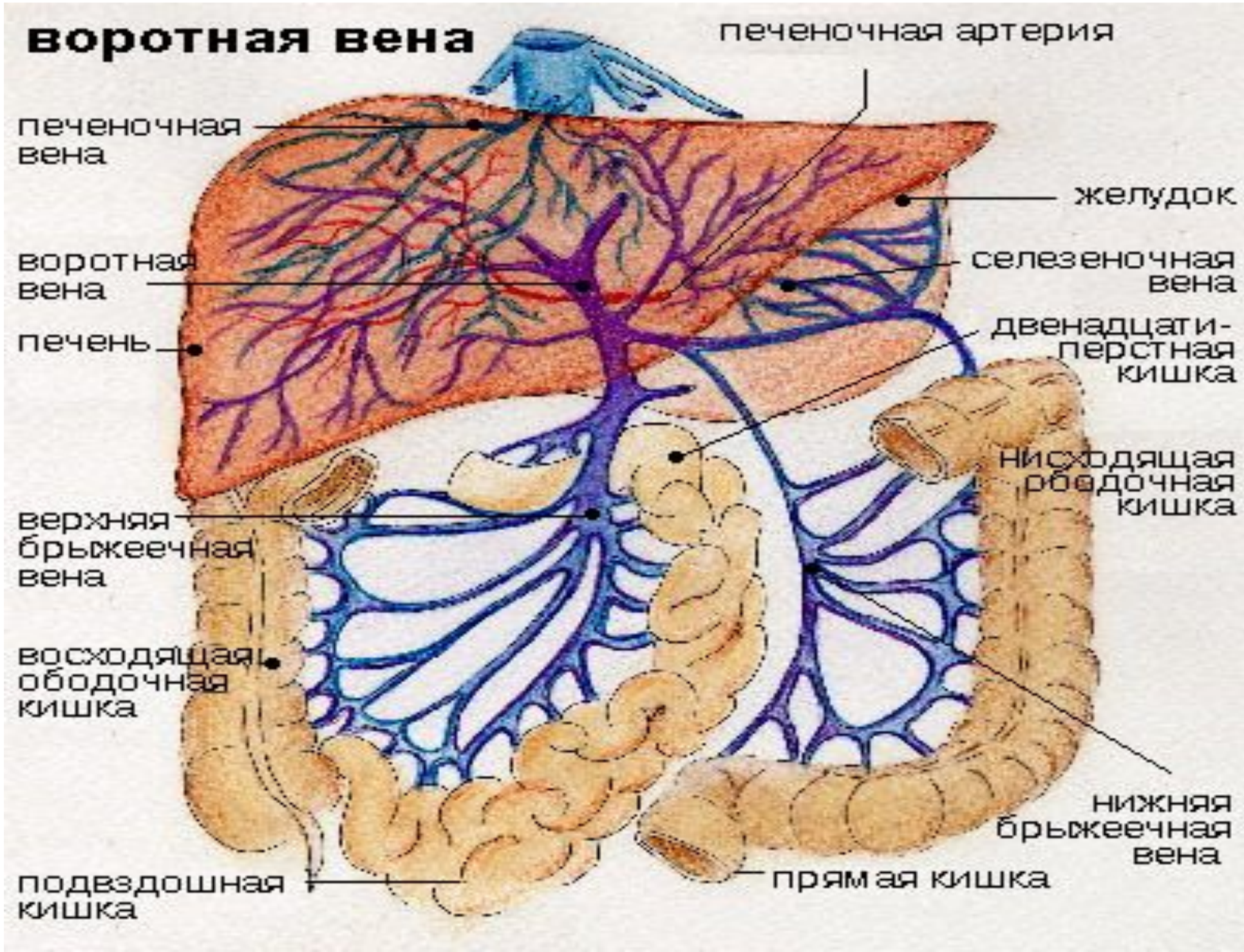
воротная вена
печеночная артерия
печеночная вена
желудок
воротная вена
селезеночная вена
печень
двенадцати-перстная кишка
нисходящая ободочная кишка
верхняя брыжеечная вена
восходящая ободочная кишка
нижняя брыжеечная вена
подвздошная кишка
прямая кишка

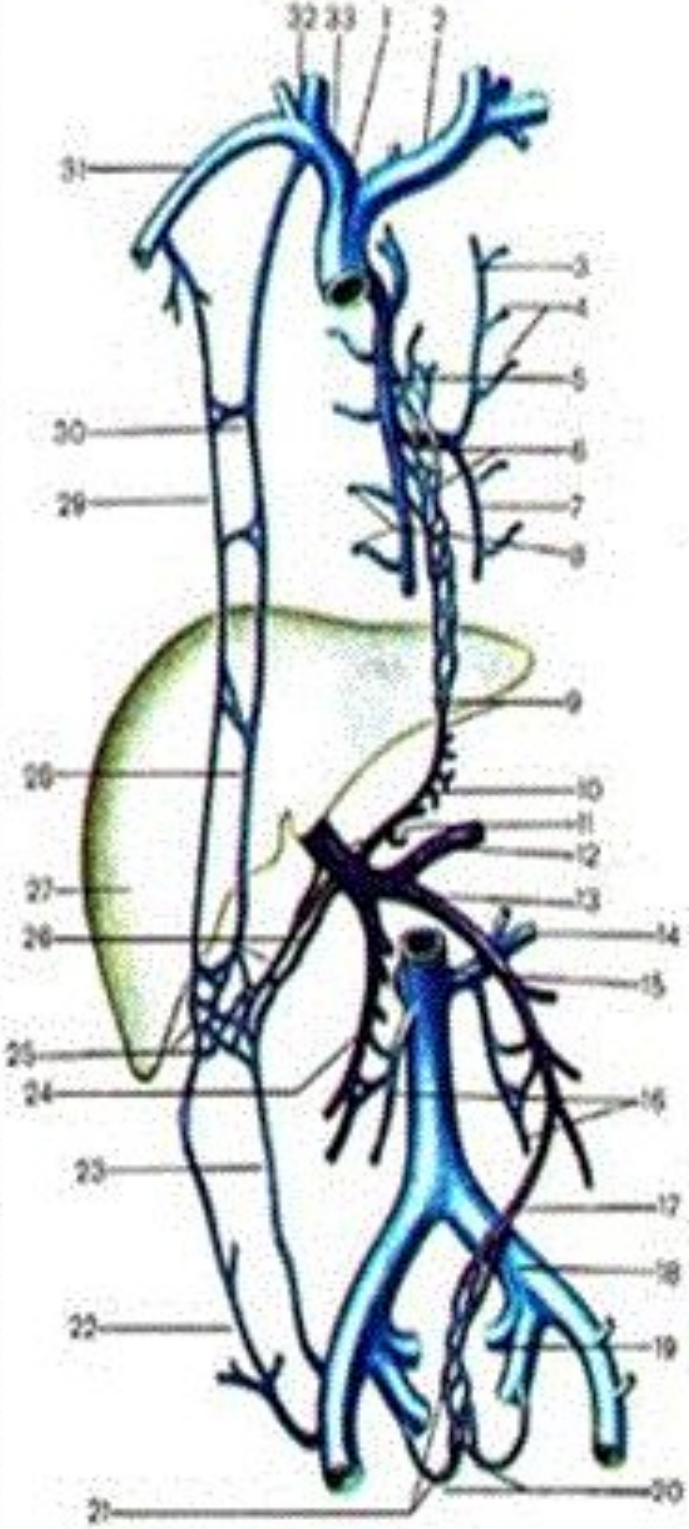

1 - v. cava superior;
2 - v. brachiocephalica sinistra;
3 - v. hemiazygos accessoria;
4 - vv. intercostales posteriores sinistrae;
5 - v. azygos;
6 - vv. oesophageales;
7 - v. hemiazygos;
8 - vv. intercostales posteriores dextrae;
9 - анастомоз между воротной и верхней полой венами;
10 - v. gastrica sinistra;
11 - v. portae [hepatis];
12 - v. lienalis [splenica];
13 - v. mesenterica inferior;
14 - v. renalis sinistra;
15 - v. cava inferior;
16 - vv. testiculares (ovaricae);
17 - v. rectalis superior;
18 - v. iliaca communis sinistra;
19 - v. iliaca interna sinistra;
20 - vv. rectales mediae;
21 - plexus venosus rectalis (соединяют систему нижней полой вены с воротной веной);
22 - v. epigastrica superficialis;
23 - v. epigastrica inferior;
24 - v. mesenterica superior;
25 - анастомоз между верхней и нижней полыми и воротной венами;
26 - vv. paraumbilicales;
27 - hepar;
28 - v. epigastrica superior;
29 - v. thoracoepigastrica;
30 - v. thoracica interna;
31 - v. subclavia dextra;
32 - v. jugularis interna dextra;
33 - v. brachiocephalica dextra.