Функциональная Анатомия лимфатической системы

Systema lymphaticum

Иоганн Ван Хорн (1651)немецкий анатом



Олаф Рудбек (1651) , шведский медик и ботаник



Фредерик Рюйш (1665) голландский профессор анатомии и ботаники

Иоган Натаниель Либеркюн (1745) немецкий анатом

Д.А. Жданов Г.М. Иосифов

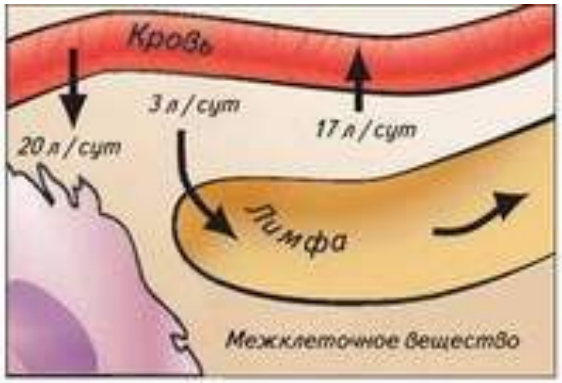

Движение лимфы

Лимфа

↓

Лимфатические капилляры

↓

Лимфатические сосуды

↓

Лимфатические узлы

↓

Лимфатические протоки

↓

В верхнюю полую вену

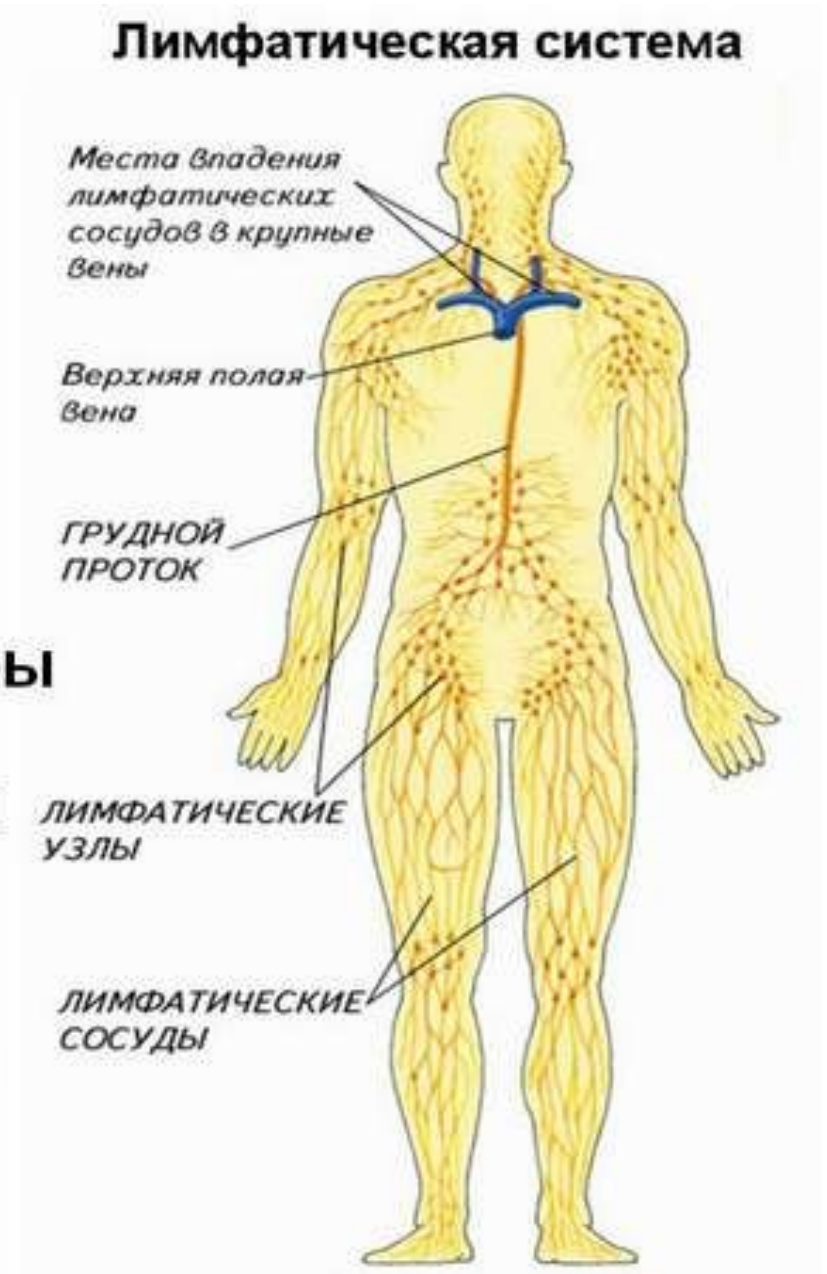

Лимфатические капилляры

Лимфатические капилляры.

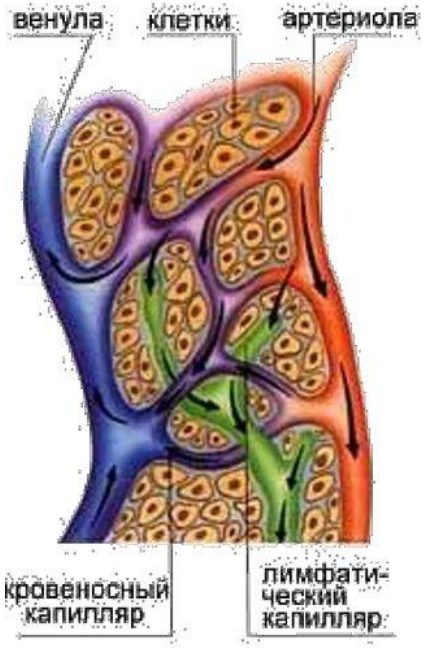

Морфологические особенности ЛК по сравнению с КК:

1.Значительно больший диаметр.

2.Отсутствие базальной мембраны.

3.Образуют сети

4.Пальцевидное и петлеобразное начало капилляров

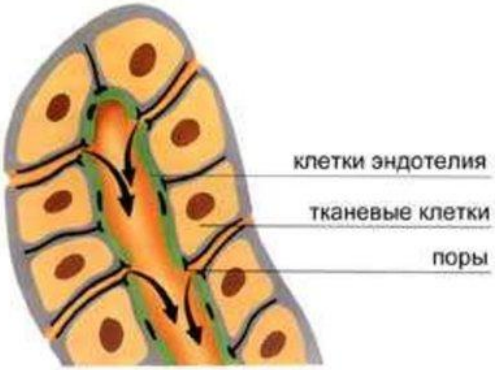

Функции корней лимфатической системы

- 1. Резорбция из тканей коллоидных растворов белковых веществ;
- 2. Дополнительно к венам – дренажная, то есть всасывание воды и растворенных в ней кристаллоидов;
- 3. Удаление из тканей инородных частиц, бактерий и раковых клеток.

Строение стенки артерии, вены и лимфатического сосуда

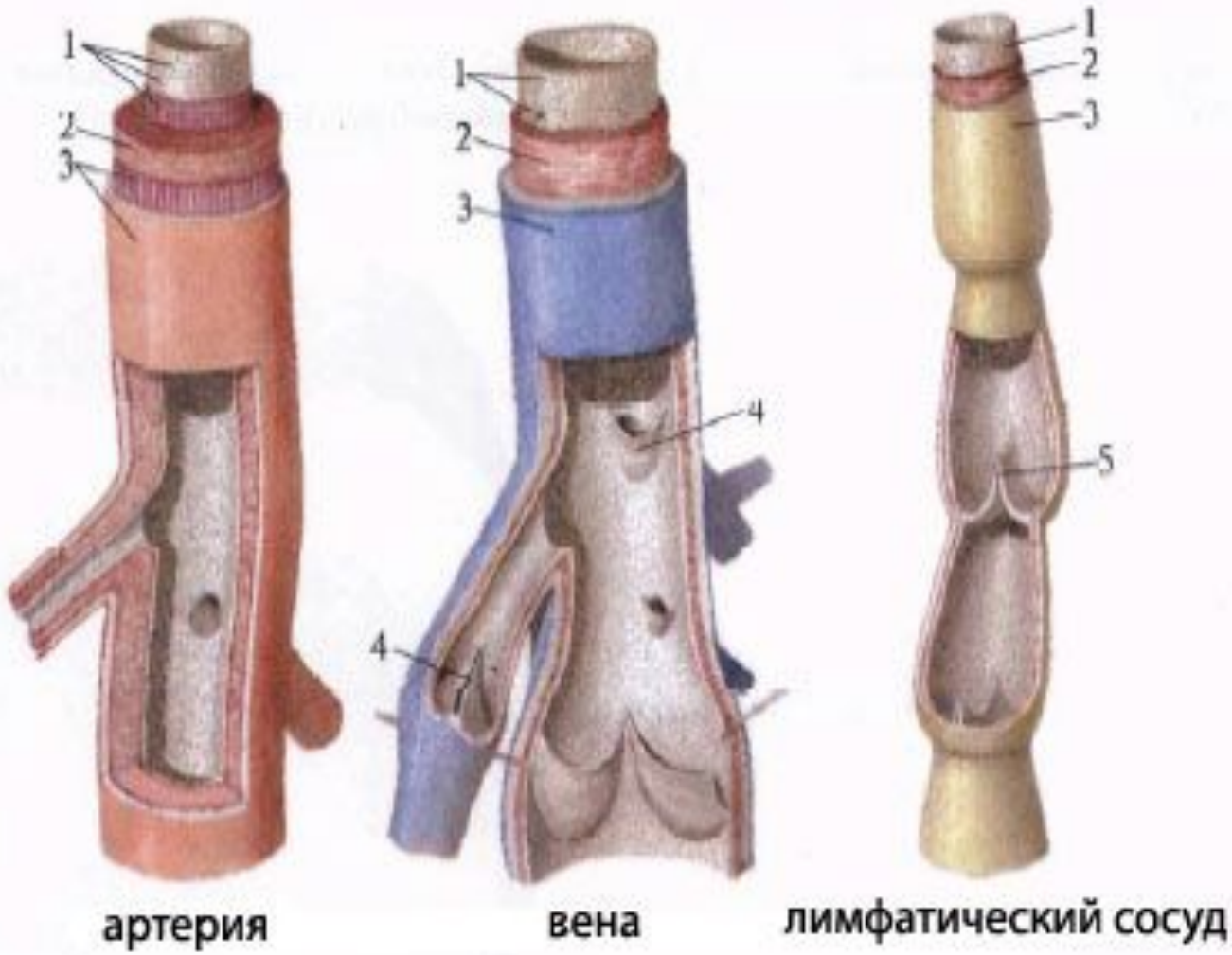

1 — внутренняя оболочка, tunica intima; 2 — средняя оболочка, tunica media; 3 — наружная оболочка, tunica externa; 4 — венозный клапан, valvula venosa; 5 — лимфатический клапан, valvula lymphatica.

Поверхностные лимфатические сосуды тела и ли

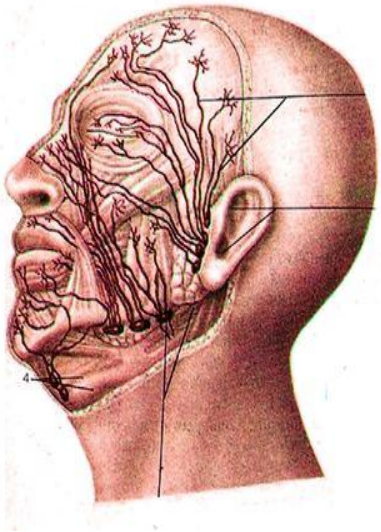

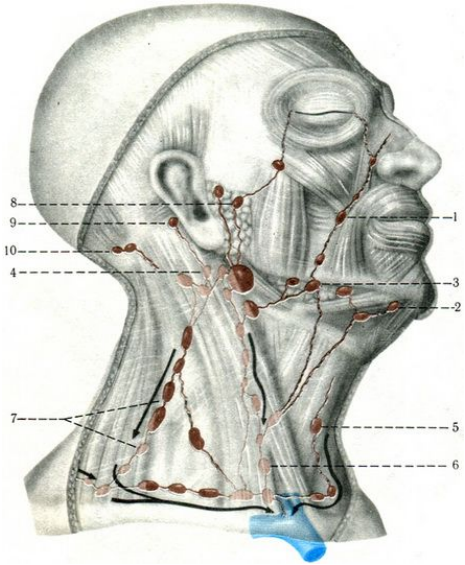

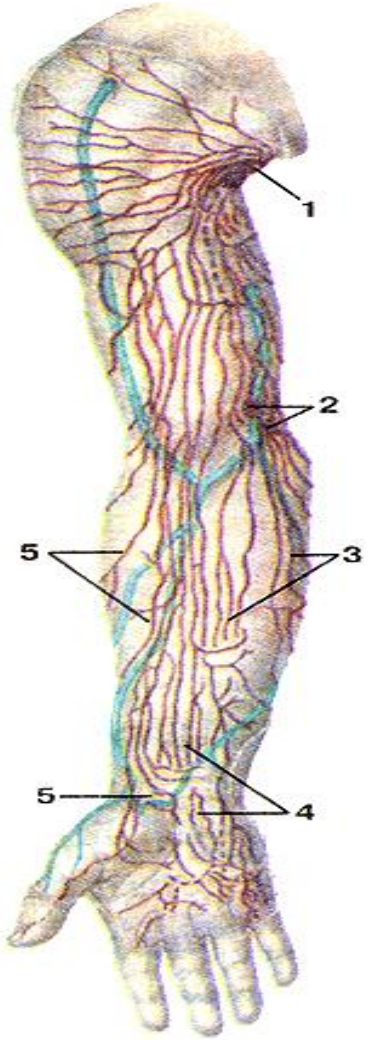

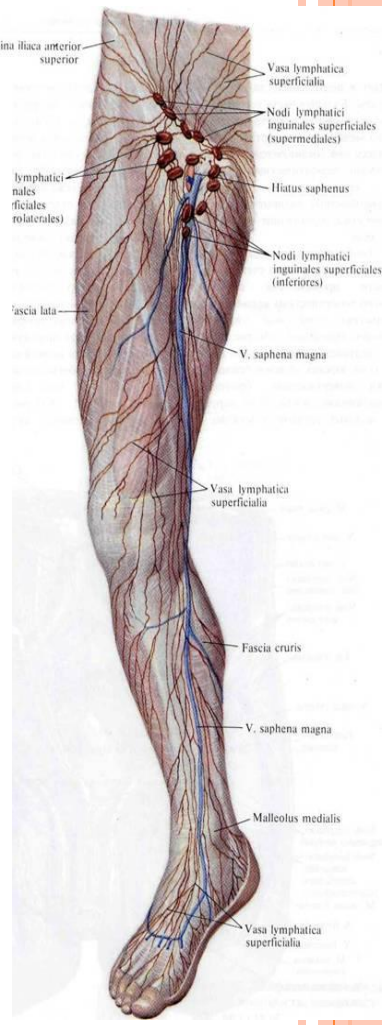

Лимфоотток осуществляется за счет:

- 1. Клапанов в сосудах;
- 2. Движения крови, в рядом лежащих венах;
- 3. Сокращения гладкомышечных структур лимфоузлов;
- 4. Отрицательного давления в грудной полости;
- 5. Сокращение стенки сосуда.

Общий вид лимфатической системы

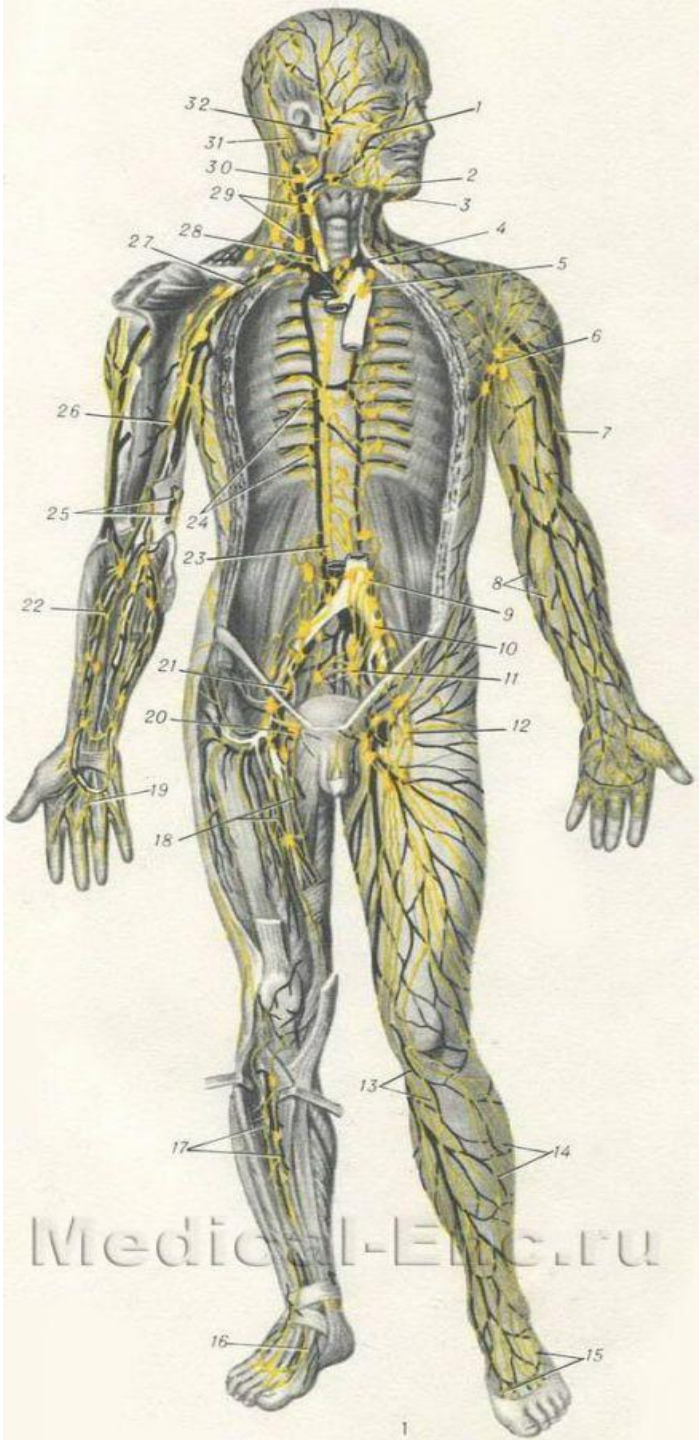

Регионарные лимфатические узлы – это узлы расположенные первыми на пути оттока лимфы от определенной части тела или органа.

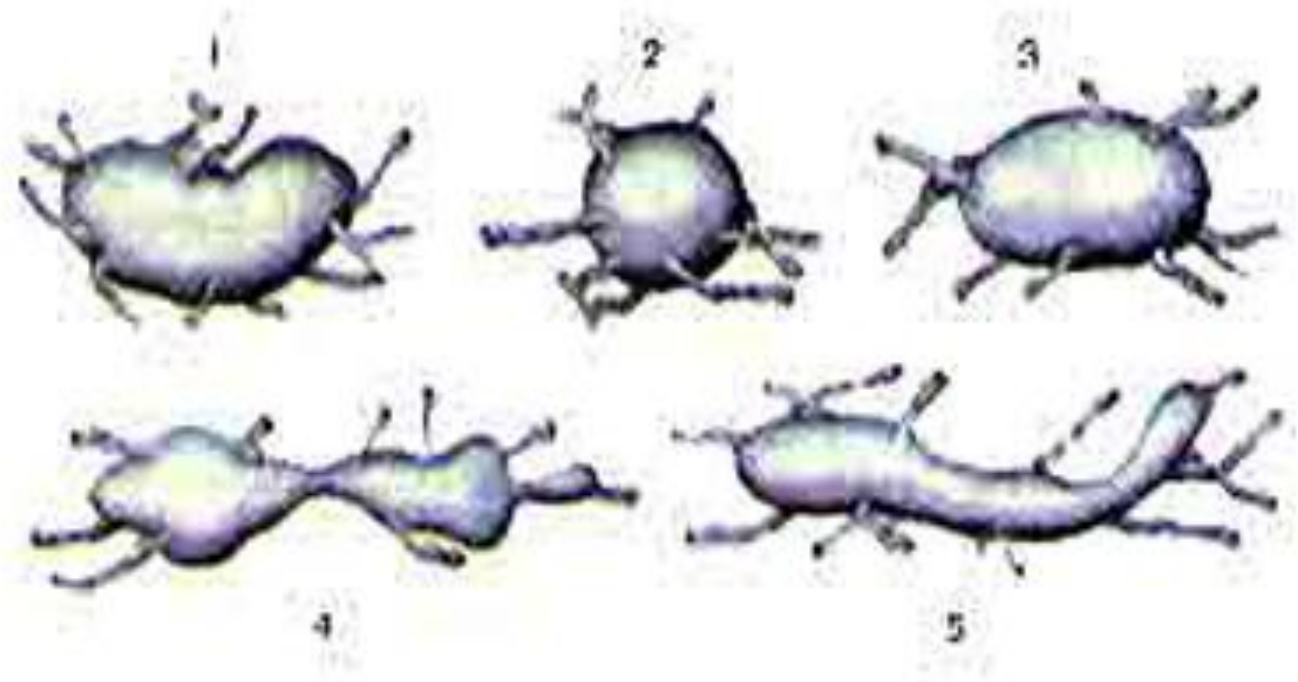

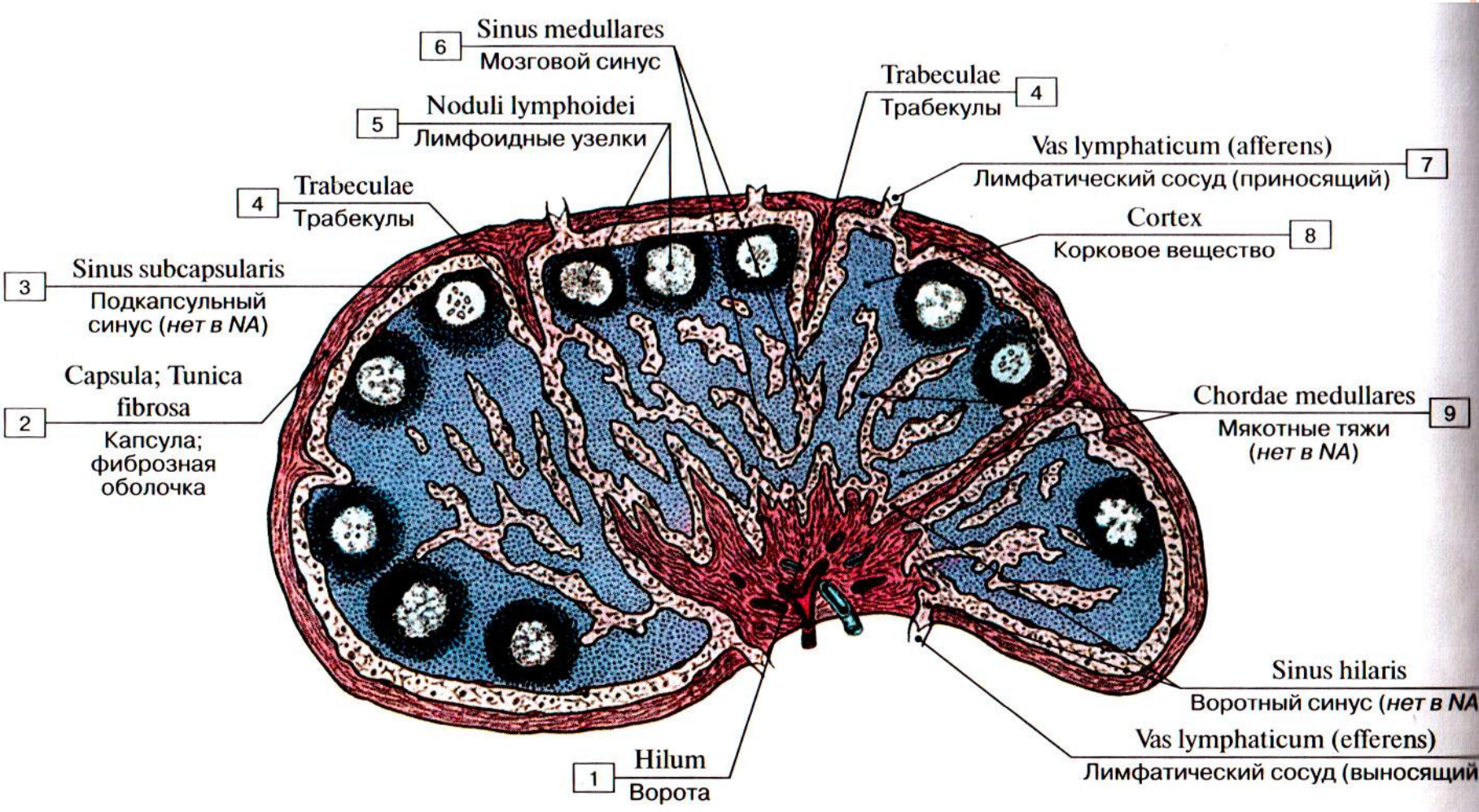
6 Sinus medullares
Мозговой синус
5 Noduli lymphoidei
Лимфоидные узелки
4 Trabeculae
Трабекулы
3 Sinus subcapsularis
Подкапсульный синус (нет в NA)
2 Capsula; Tunica fibrosa
Капсула; фиброзная оболочка
1 Hilum
Ворота
Trabeculae 4
Трабекулы
Vas lymphaticum (afferens) 7
Лимфатический сосуд (приносящий)
Cortex 8
Корковое вещество
Chordae medullares 9
Мякотные тяжи (нет в NA)
Sinus hilaris 10
Воротный синус (нет в NA)
Vas lymphaticum (efferens) 11
Лимфатический сосуд (выносящий)

Функции лимфатических узлов:

- Лимфопоэтическая;
- Иммунопоэтическая;
- Барьерно-фильтрационная;
- Резервуарная;
- Обменная;
- Насосная (пропульсивная).

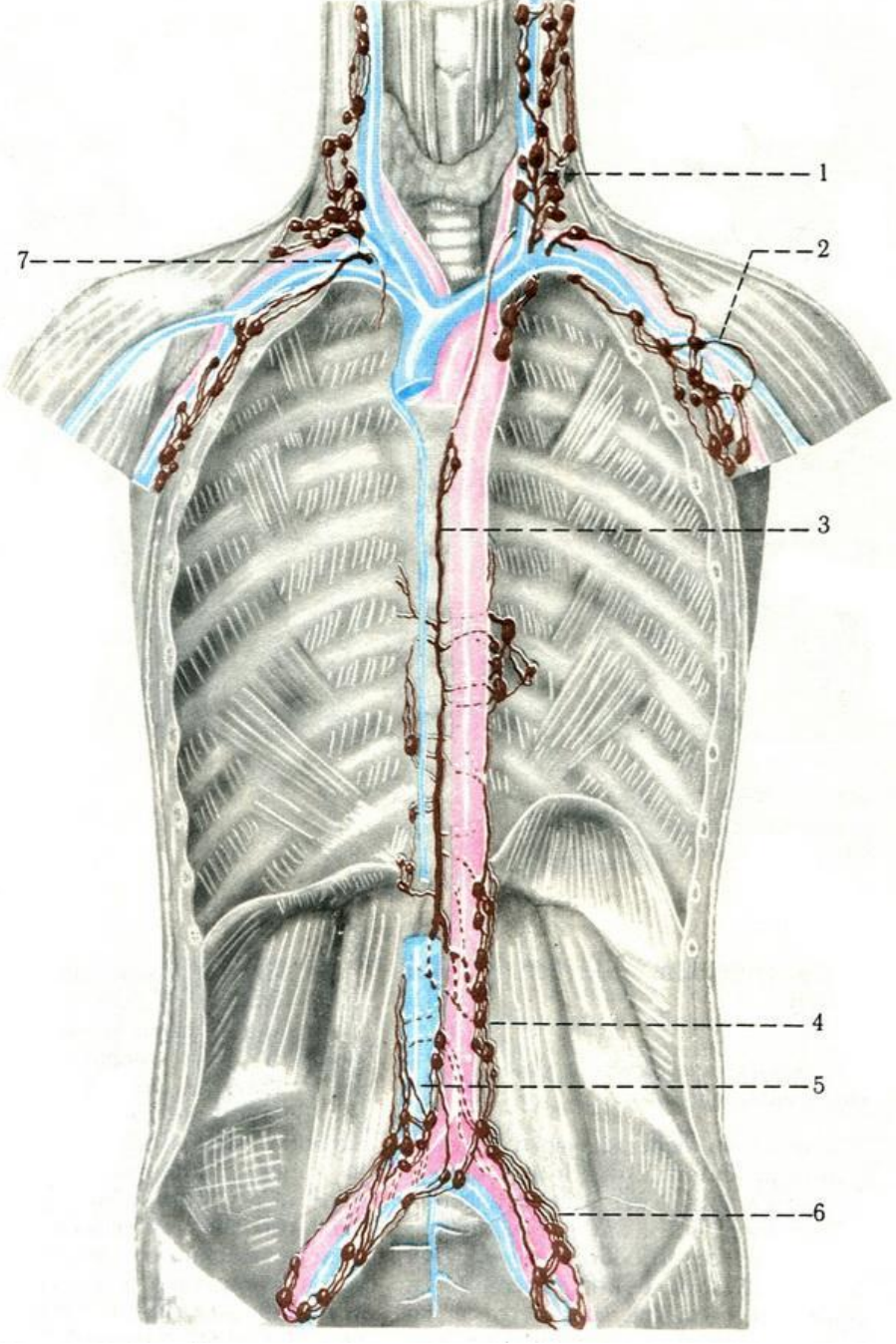

Формирование протоков

Lymphatic Trunks

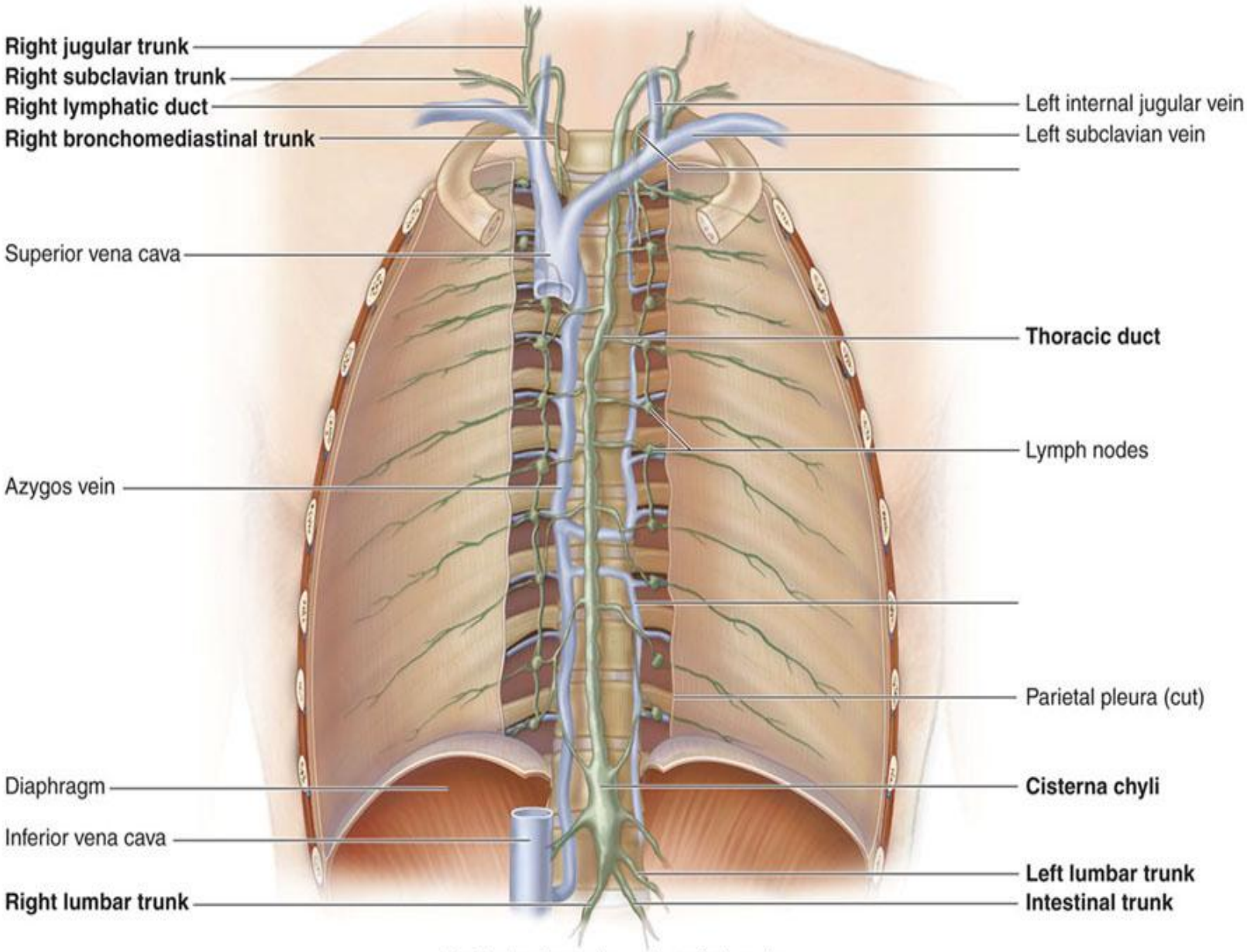

Posterior thoracic wall, anterior view

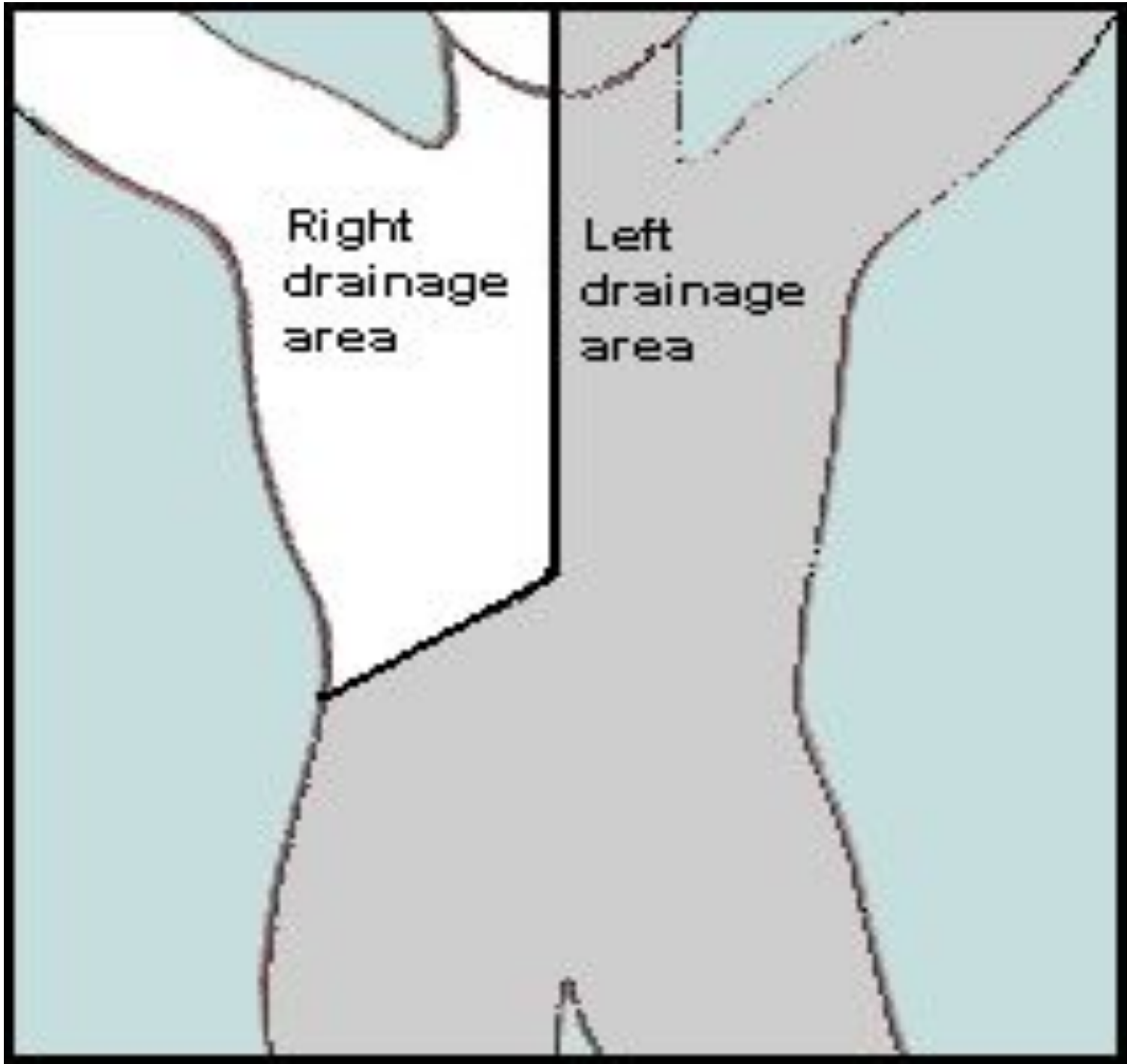
Right
drainage
area
Left
drainage
area

Лимфоотток от языка

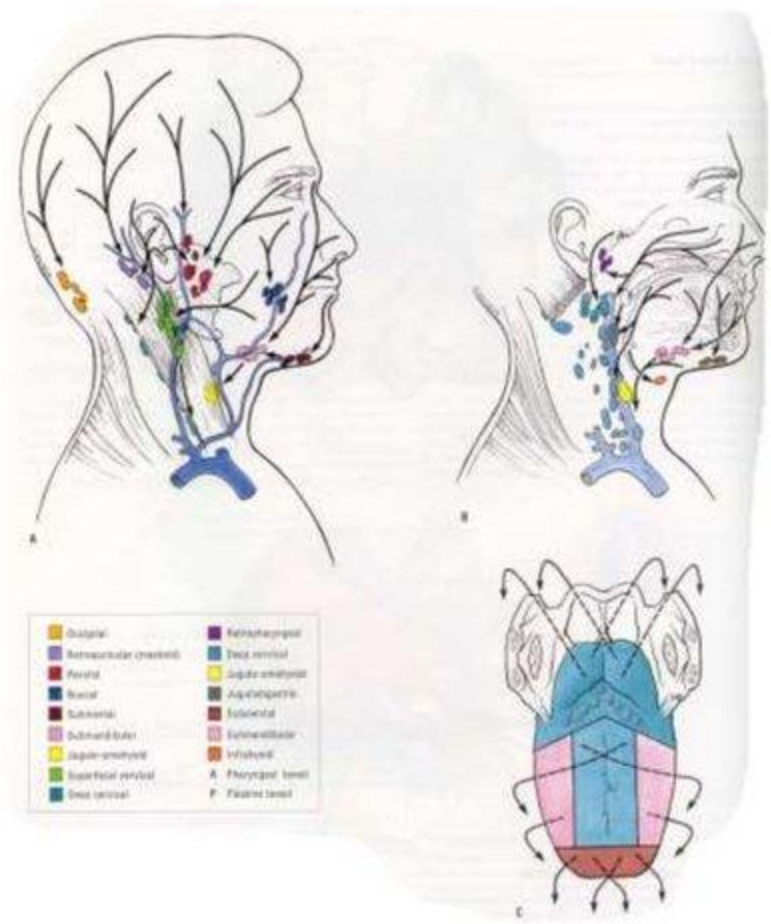

- **От кончика** - в подподбородочные (ППЛ) (lnn.mentalis)
- **От тела** - в поднижнечелюстные (ППЧ) (lnn.submandibularis)
- **От корня** - в глубокие шейные латеральные (ГШЛ) (lnn.retromadibularis), затем в lnn. jugulodigastrici и lnn.juguloomohyoideus

- 20-подподбородочные (Submentales);
- 21 – поднижнечелюстные
- (Submandibulares);
- 16- яремнолопаточно-подъязычный (Juguloomohyoideus);
- 5- двубрюшнояремный
- (Jugulodigastrici)

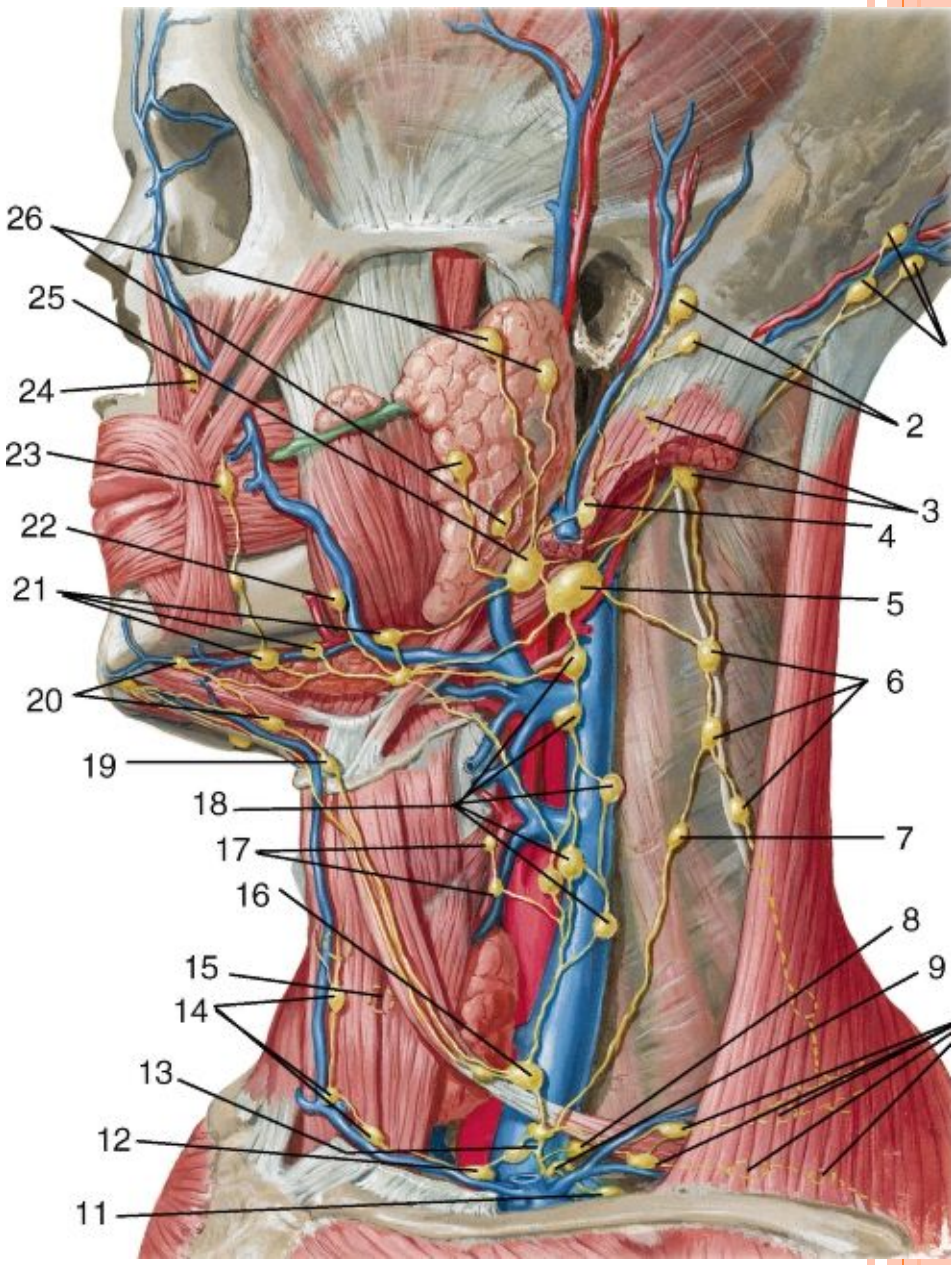

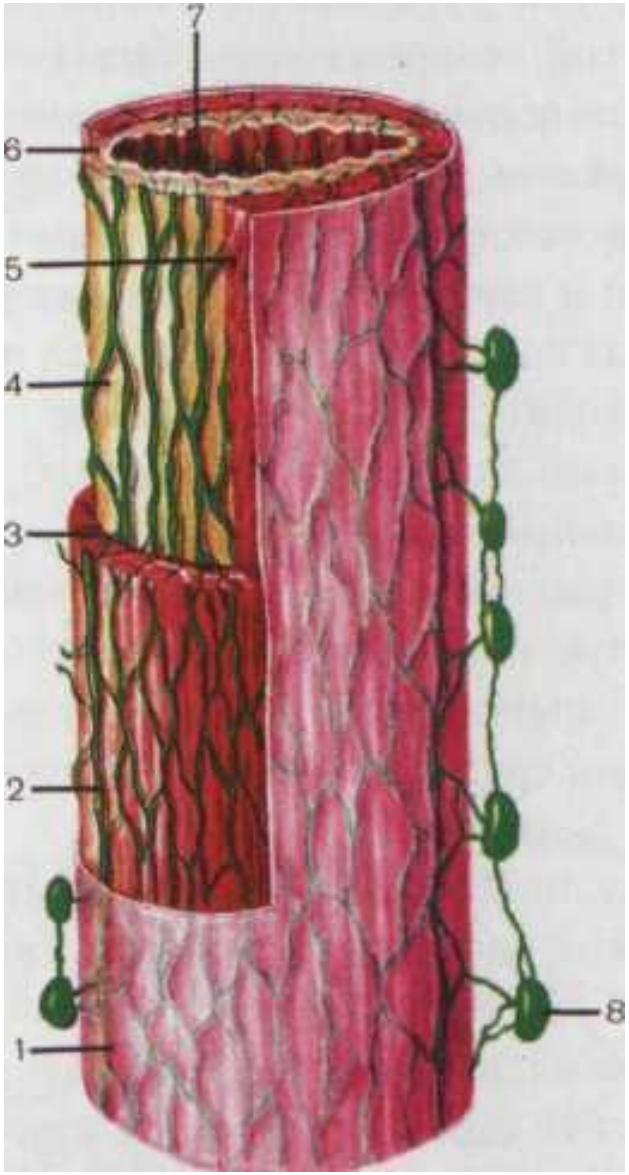

В подслизистом слое расположены лимфатические сосуды-коллекторы, которые идут по всему длиннику пищевода, соединяя между собой лимфатические сети всех слоев стенки пищевода, затем прободают мышечный слой и становятся экстраорганными лимфатическими сосудами, впадающими в лимфатические узлы. <u>Отводящие лимфатические сосуды пищевода, нередко минуя регионарные лимфатические узлы, непосредственно впадают в систему грудного протока (ductus thoracicus) и далее в кровеносное русло.</u>

Лимфатические узлы грудной полости

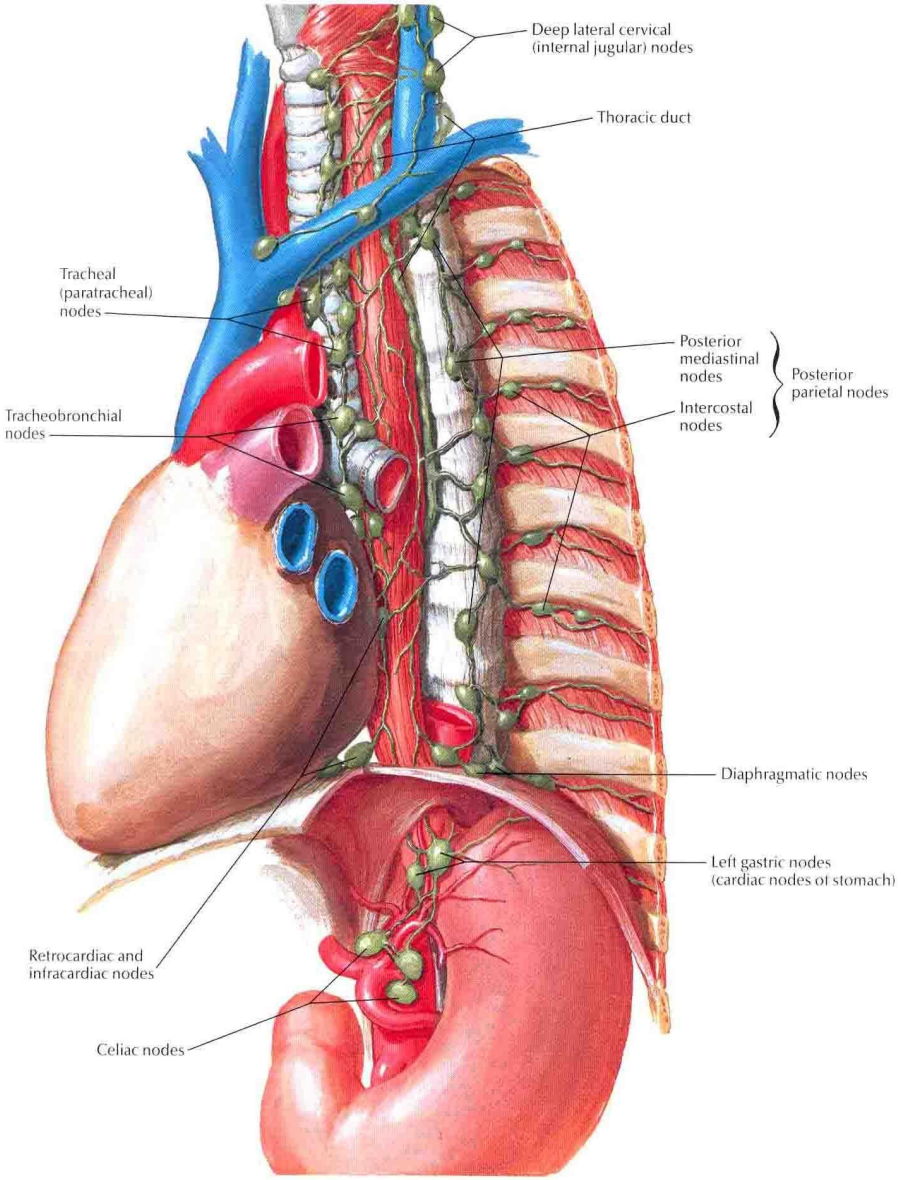

Лимфоузлы верхнего этажа брюшной полости

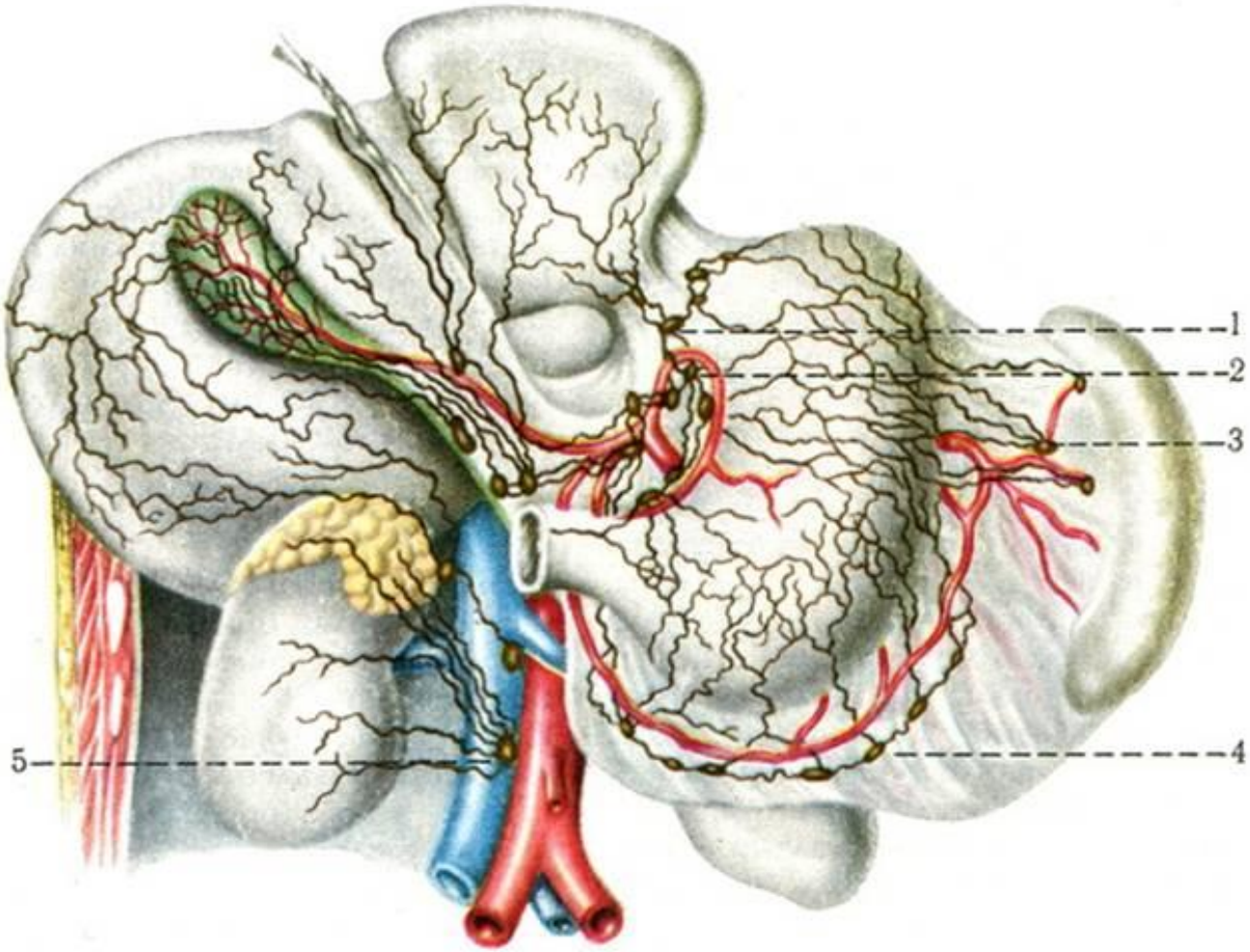

Четыре лимфатических бассейна желудка по А.В. Мельникову (1960)

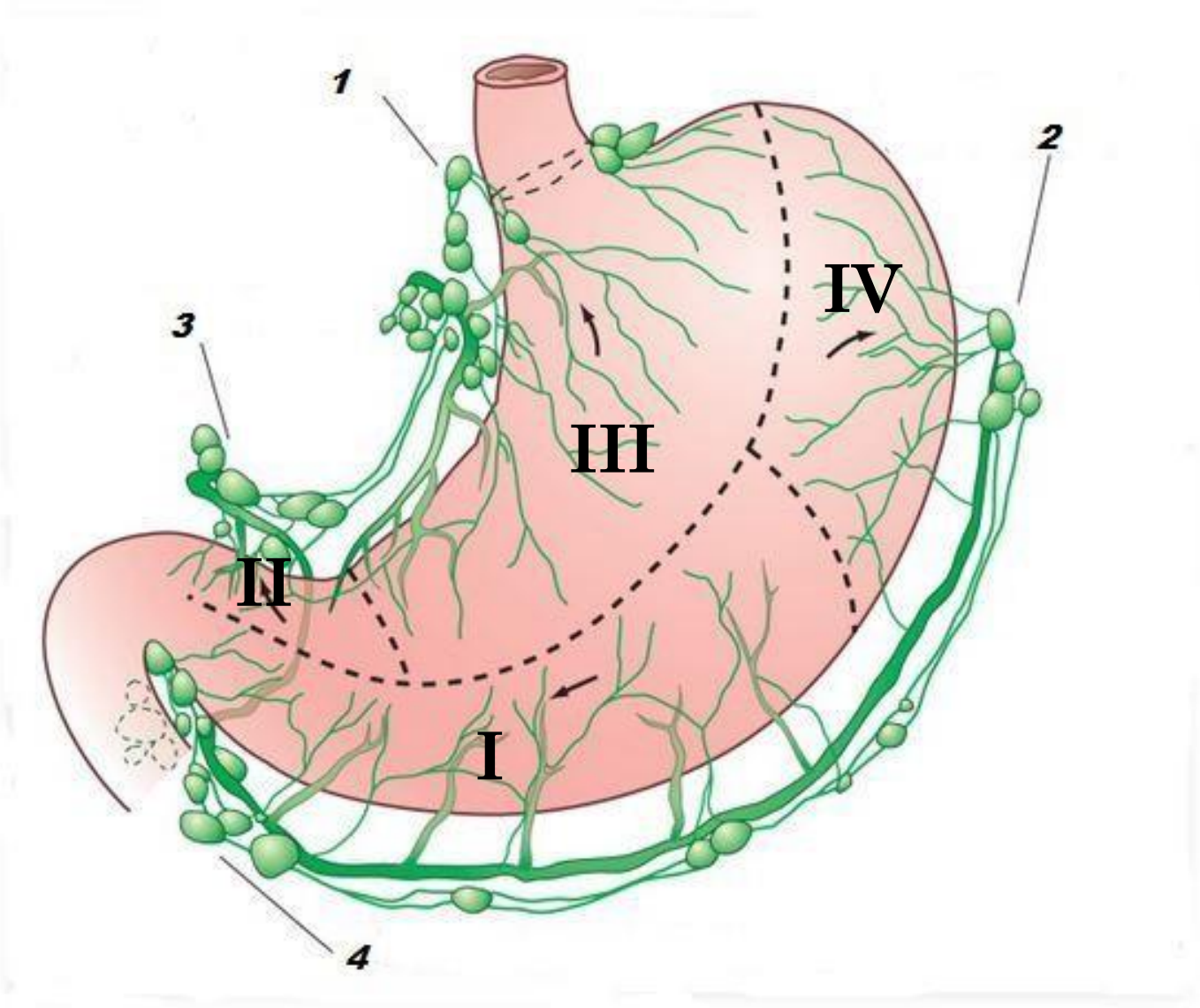

- **I бассейн** (большая кривизна и участок пилоруса) – первый этап – узлы, лежащие в желудочно-ободочной связке; второй этап – узлы по краю головки п/ж железы под и за привратником; третий этап – узлы в толще брыжейки тонкой кишки и четвертый – парааортальные. Узлы третьего и четвертого этапов удалить нельзя.

- **II бассейн** (пилоро-антральный отдел, часть малой кривизны и частично тело желудка) – первый этап ретропилорические узлы; второй – узлы малого сальника; третий – в печеночно-желудочной связке (далеко зашедший процесс); четвертый этап – узлы в воротах печени. Последние удалить нельзя.

- **III бассейн** (тело желудка и малая кривизна, кардия, частично дно и тело желудка) – первый этап – узлы вдоль малой кривизны в малом сальнике. Верхние узлы называются паракардиальными при раке кардии они поражаются первыми; второй этап – узлы в толще желудочно-поджелудочной связки (обязательно удаляются); третий этап – узлы по верхнему краю п/ж железы до ее хвоста; четвертый этап - узлы в параэзофагеальной клетчатке выше и ниже диафрагмы (парааортальные) – недоступны для удаления.
- **IV бассейн** (большая кривизна и дно желудка) – первый этап –узлы в желудочно-ободочной связке; второй – по ходу коротких желудочных артерий; третий – узлы в воротах селезенки. Все подлежат удалению.

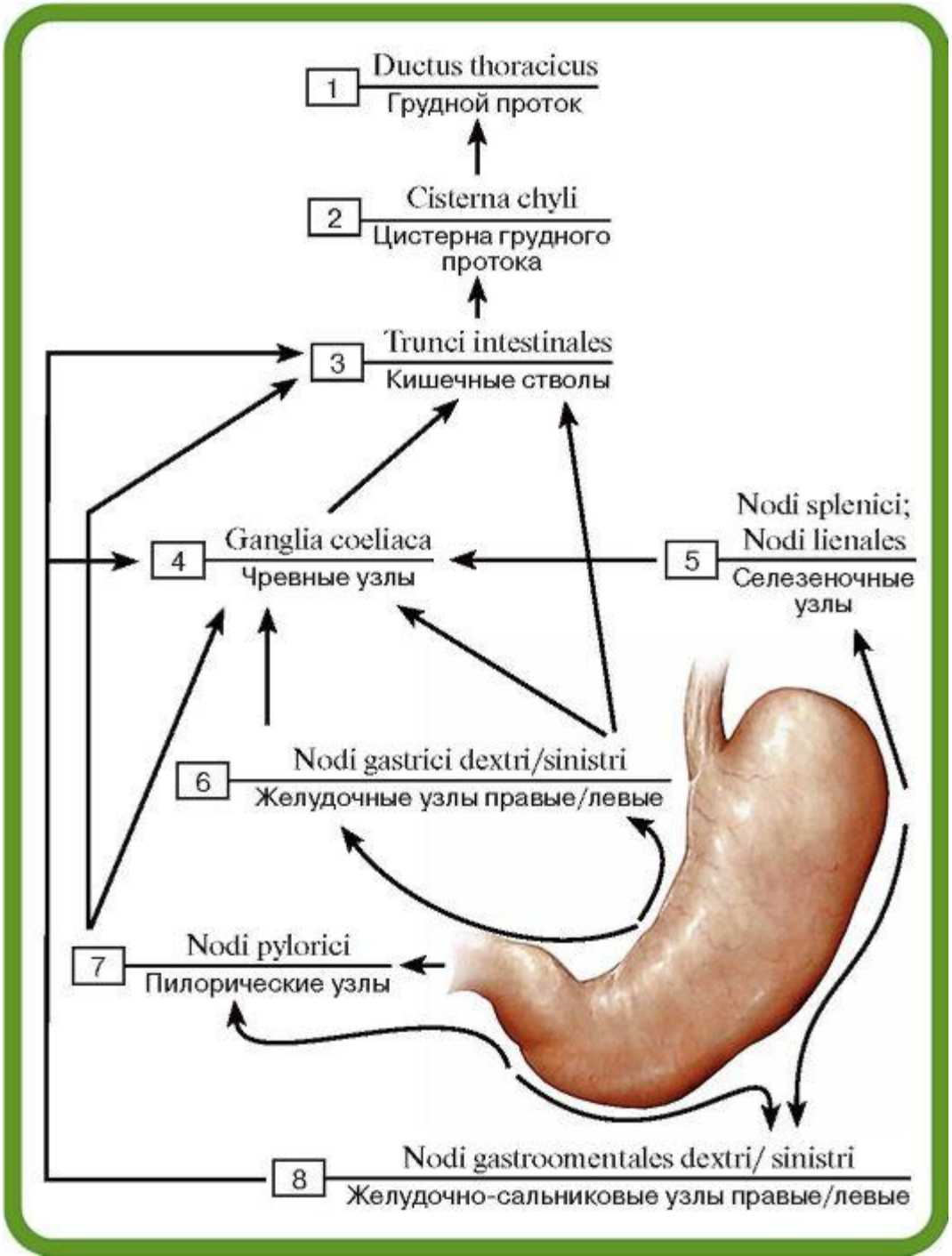
1
Ductus thoracicus
Грудной проток
2
Cisterna chyli
Цистерна грудного протока
3
Trunci intestinales
Кишечные стволы
4
Ganglia coeliaca
Чревные узлы
5
Nodi splenici;
Nodi lienales
Селезеночные узлы
6
Nodi gastrici dextri/sinistri
Желудочные узлы правые/левые
7
Nodi pylorici
Пилорические узлы
8
Nodi gastroomentales dextri/ sinistri
Желудочно-сальниковые узлы правые/левые

Лимфоотток от тонкой кишки

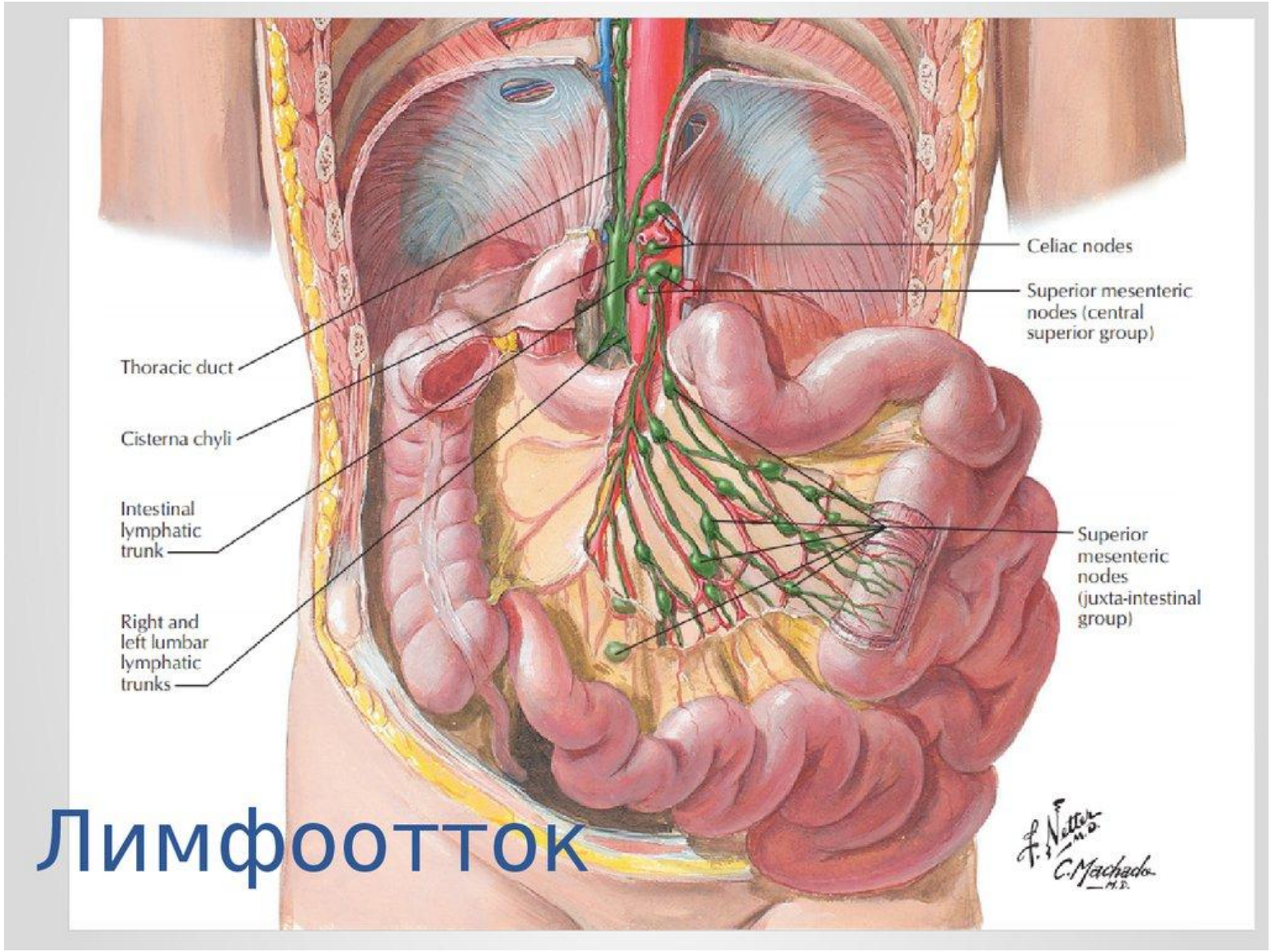

Отток от брыжеечной части кишки

- Узлы лежат в 4 ряда:
- 1 ряд - у брыжеечного края тонкой кишки,
- 2-ой - отступя 2-3 см кнаружи от последнего,
- 3-ий - недоходя 2-3 см до корня брыжейки тонкой кишки,
- 4-ый - в корне брыжейки.
- Конечными узлами тонкой кишки являются **верхние брыжеечные узлы.**

Лимфоотток от толстой кишки

От червеобразного отростка и слепой кишки лимфа оттекает в узлы по ходу a. Iliocolica и далее в правый поясничный ствол. Сосуды имеют связь узлами почки, печени п/ж железы и 12-перстной кишки.

От отделов ободочной кишки в узлы по ходу сосудов питающих эти отделы и далее в поясничные стволы.

От сигмовидной кишки лимфа течет в узлы по ходу левой ободочной артерии и нижней брыжеечной артерии.

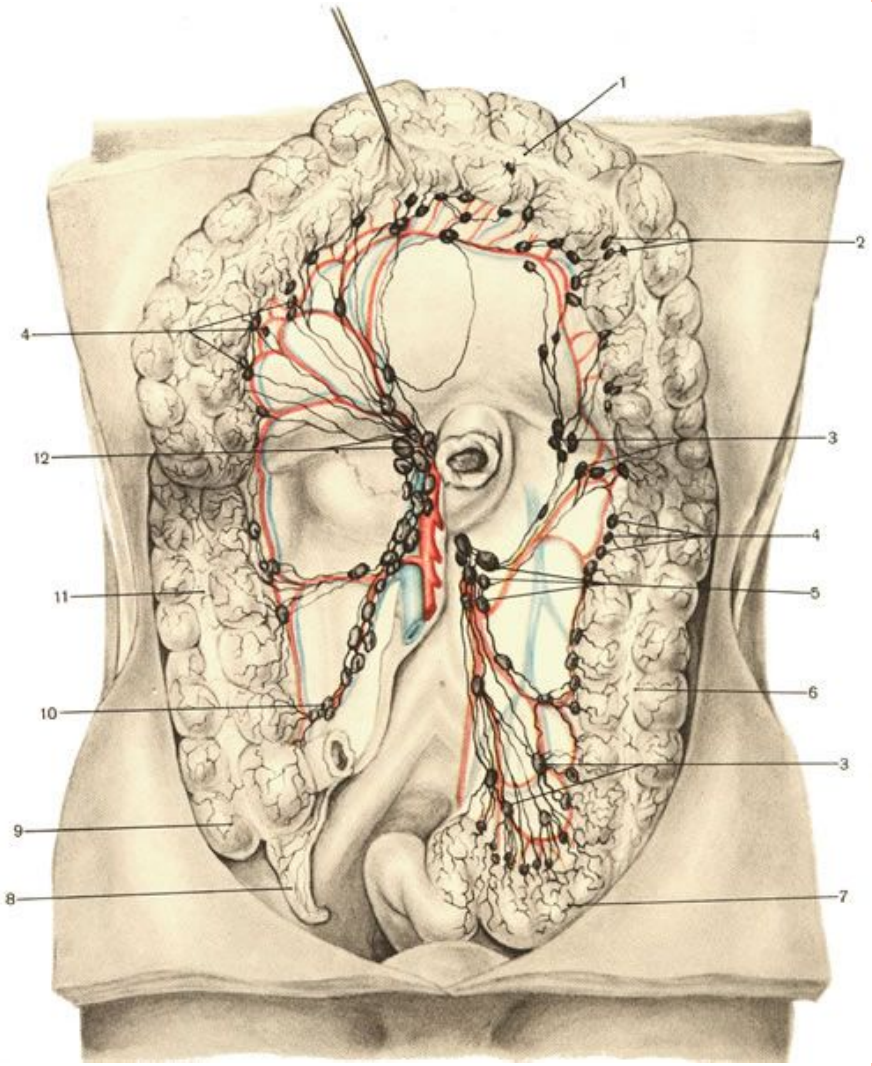

Лимфоотток от прямой кишки

От верхней части прямой кишки: коллектор располагается по ходу a. rectalis superior и прерывается регионарными **нижними брыжеечными узлами.**

От средней части: коллектор сопровождает a.rectalis media и вступает **во внутренние подвздошные и крестцовые узлы.**

От нижней части: коллектор располагается по ходу a. rectalis inferior и достигает **поверхностных паховых узлов.**

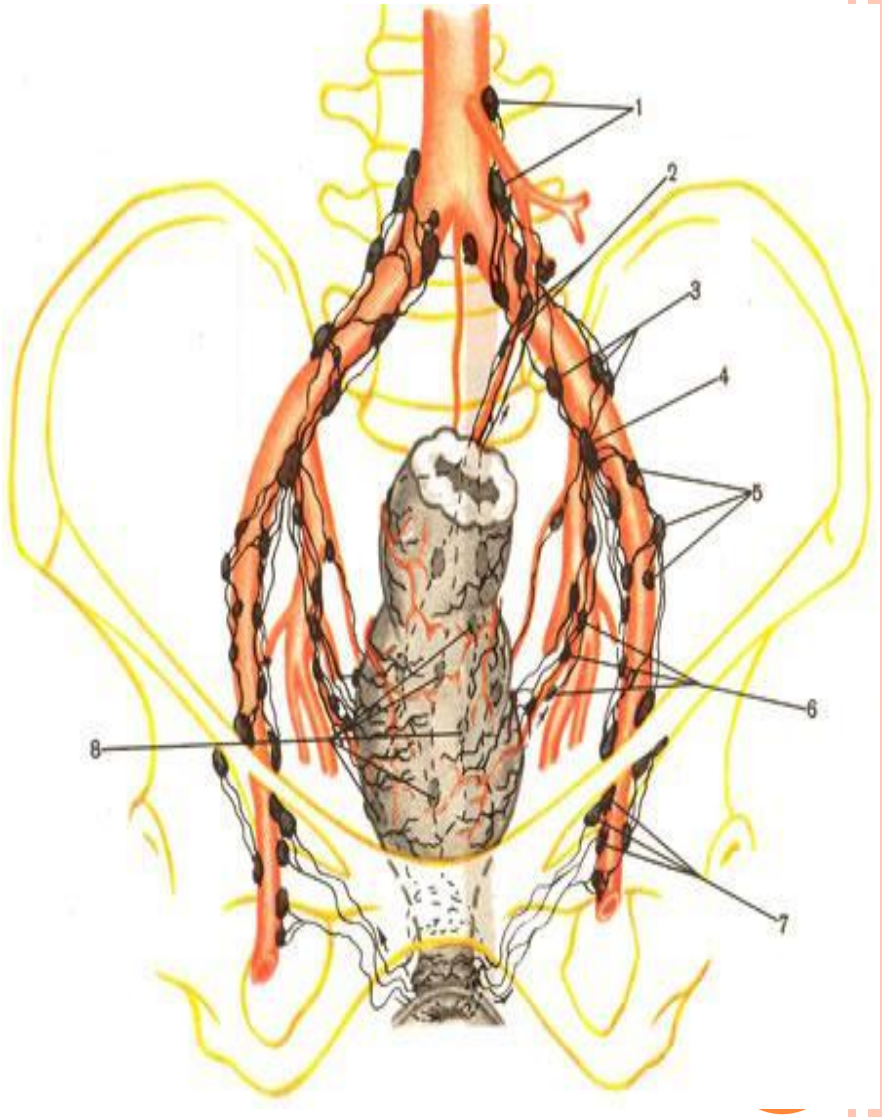

Лимфатические сосуды головки и небольшого участка тела поджелудочной железы, прилегающей к головке, отводят лимфу в поджелудочно-двенадцатиперстные, пилорические, печеночные и верхние брыжеечные лимфатические узлы. **От большей остальной части тела, хвоста** органа лимфатические сосуды направляются по ходу селезеночной артерии в nodi lymphatici lienales. Из вышеперечисленных узлов лимфа впадает в truncus lumbales.

В печени различают поверхностную сеть, расположенную в серозной оболочке, и глубокую, находящуюся вокруг долек в междольковой соединительной ткани. В дольке среди синусоидов лимфатические капилляры **отсутствуют**.

Лимфатические сосуды правой и левой доли печени, проходя в связках печени, вступают в три группы регионарных узлов:

передние достигают печеночных узлов в воротах печени;

средние направляются к серповидной связке, затем прободают диафрагму и идут к диафрагмальным и парастернальным узлам;

задние следуют к венечной и треугольным связкам печени и вступают в чревные и задние средостенные узлы.

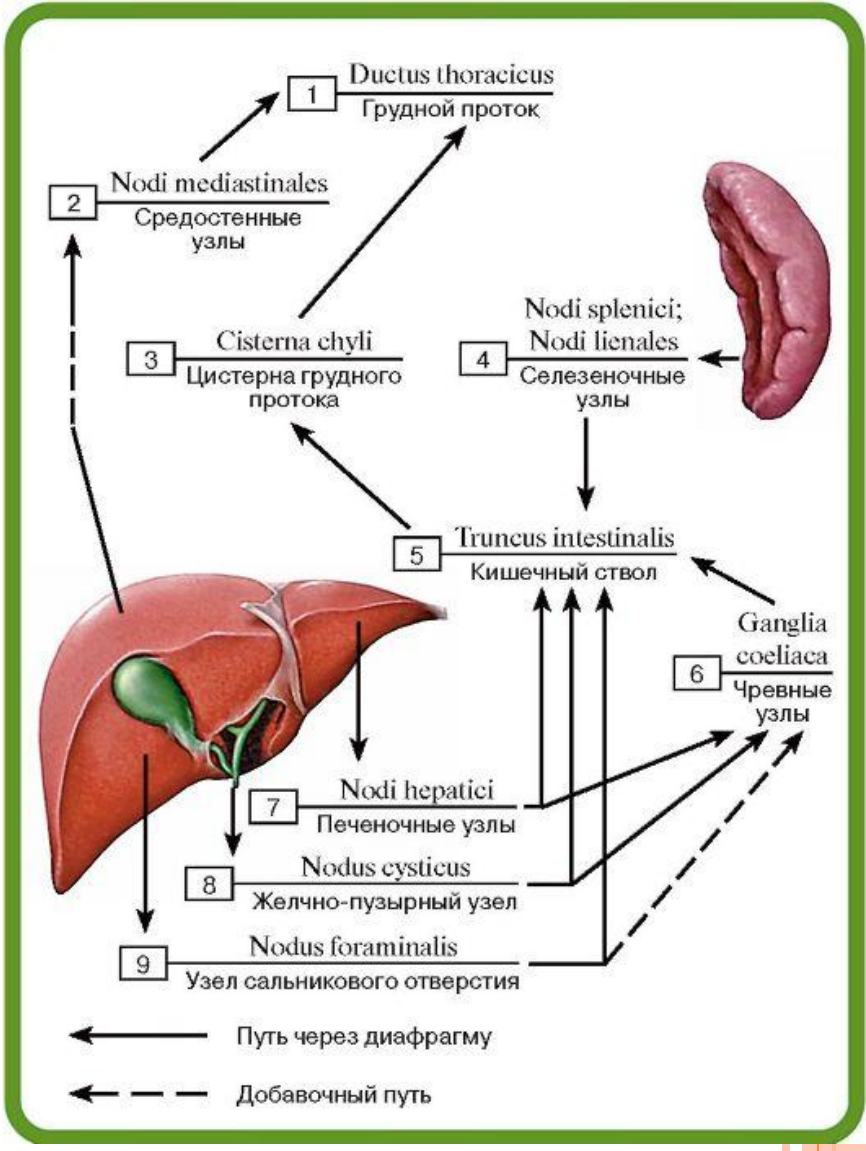

ПУТИ ОТТОКА ЛИМФЫ ОТ МОЛОЧНОЙ ЖЕЛЕЗЫ

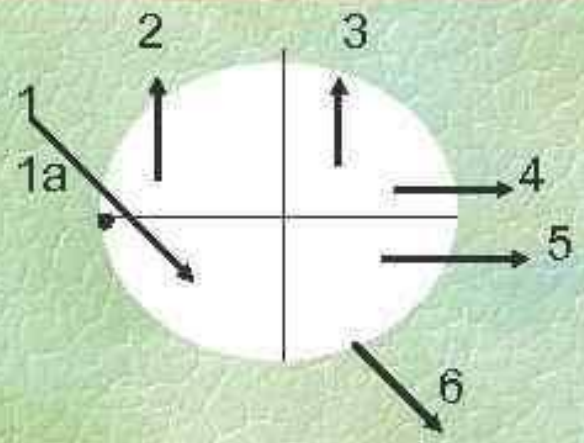

1- подмышечный - главный путь оттока лимфы

1а - узел Зорпиуса (пересечение края m. pectoralis major и 2-го ребра)

2 - подключичный (транспекторальный и интерпекторальный)

3 - надключичный

4 - парастернальный (по ходу a.v.thoracica interna в 1-5 межреберьях)

5 - перекрестный (контрлатеральные подмышечные лимфоузлы)

6 - путь Героты (предбрюшинная клетчатка,далее в средостение и через венечную связку в печень;из эпигастрия по подкожной жировой клетчатке в паховые лимфоузлы)

7- ретростернальный (медиастинальные, бронхопульмональные лимфоузлы); 8- межреберный (парастернальные,паравертебральные лимфоузлы)

Лимфоотток от молочной железы

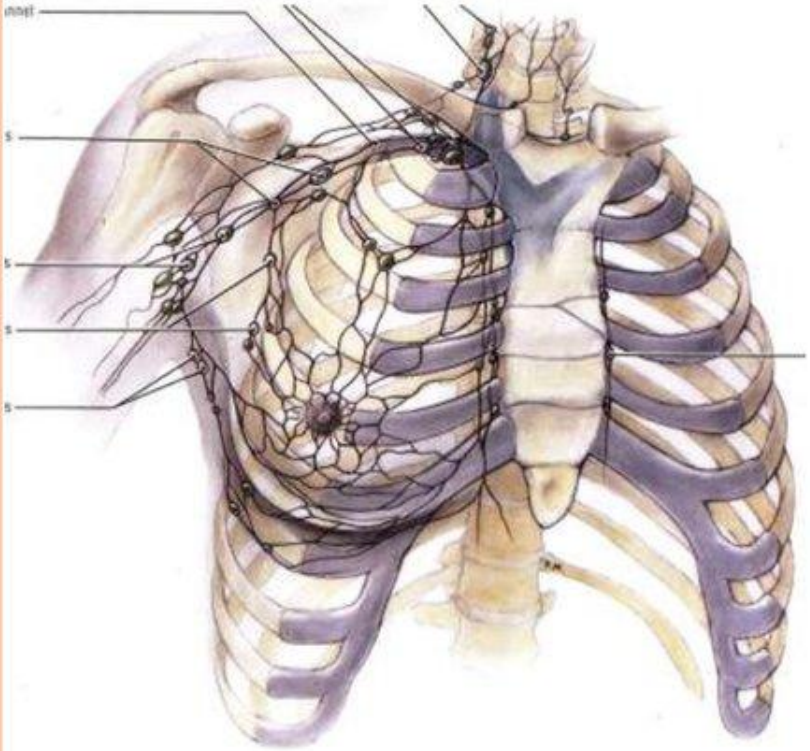

- **<u>От латерального верхнего квадранта</u>** - в подключичные (Пк) и подмышечные (Пм), затем к под- и надключичным
- **<u>От латерального нижнего квадранта</u>** - в подмышечные (Пм)
- **<u>От медиального верхнего квадранта</u>** - в подключичные (Пк) и парастернальные (Пс)
- **<u>От медиального нижнего квадранта</u>** - в подлопаточные (Пл), в узлы диафрагмы и печени

Частота поражения опухолью различных отделов молочной железы

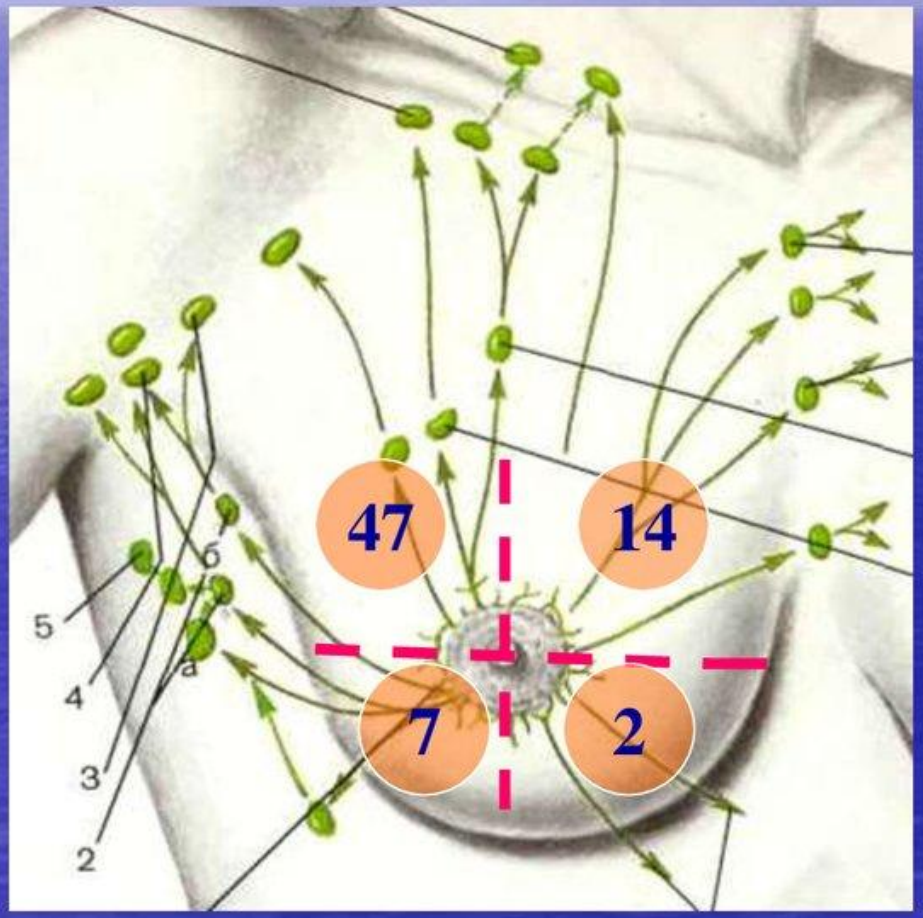

Лимфоотток от почки и надпочечника

Лимфоотток от почки.
Следует указать, что лимфатические капилляры отсутствуют в клубочках и лучистой части почки. В синусе почки глубокие лимфатические сосуды соединяются с лимфатическими сосудами почечных чашечек, лоханки и фиброзной капсулы почки, а затем впадают в поясничные узлы и далее в стволы.

Лимфоотток от надпочечника.
В корковом и мозговом веществе имеется трехмерная сеть лимфокапилляров, которые вливаются в лимфатические сосуды, сопровождающие вены надпочечника и впадают в поясничные узлы и далее в стволы.

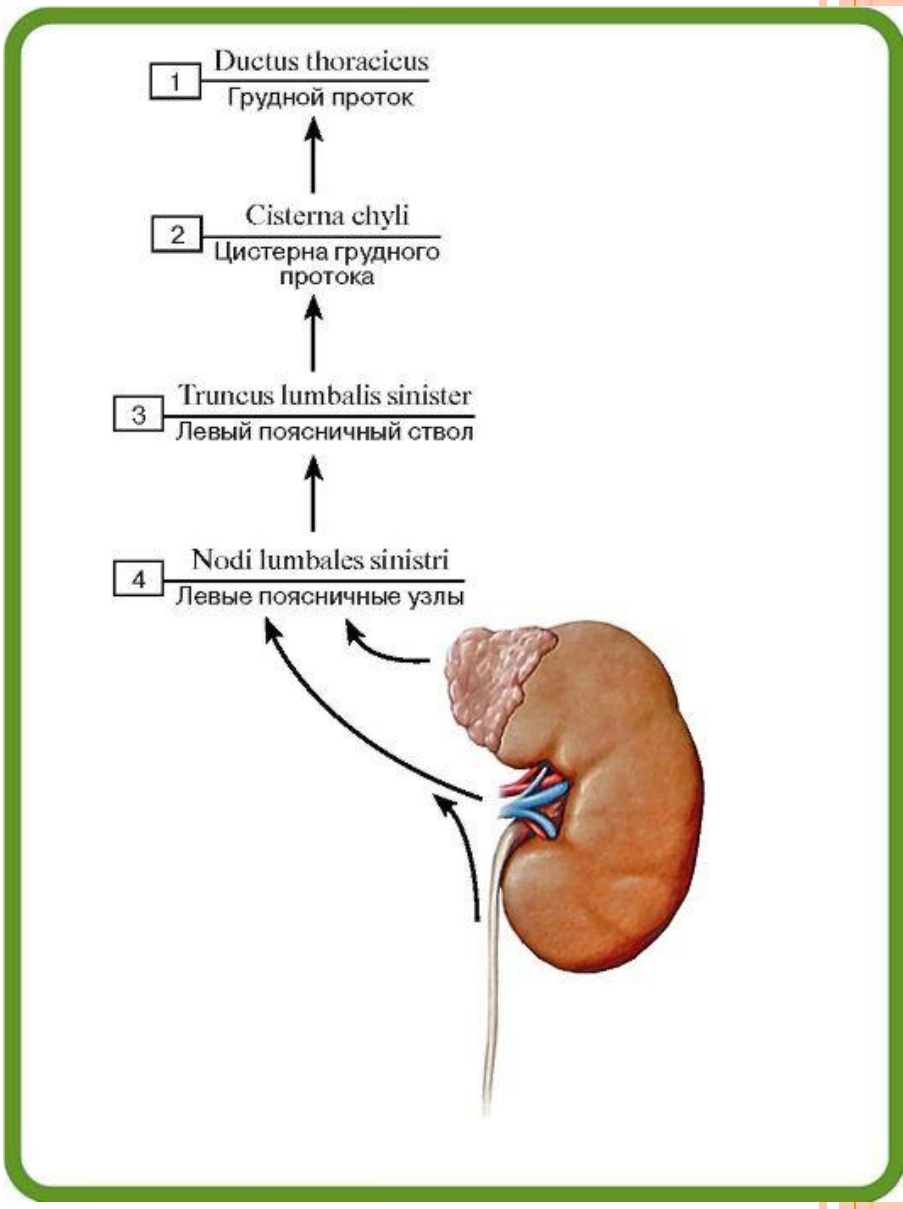

Лимфоотток от матки

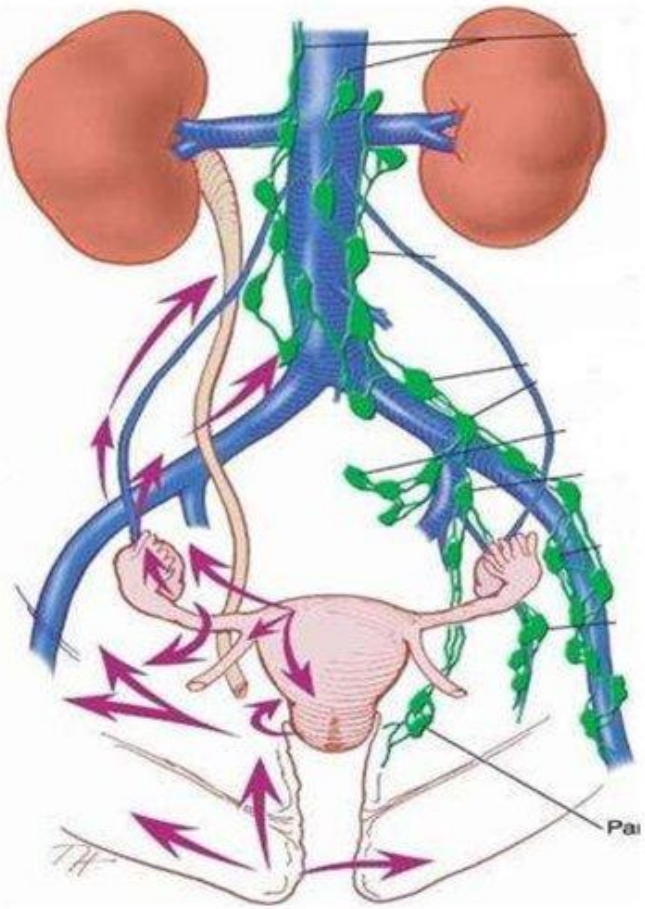

- **<u>От дна</u>** - в сакральные (СК), подвздошные (ПЗ) и к аорто-абдоминальным (поясничным).
- **<u>От тела и шейки</u>** - в сакральные (СК), подвздошные (ПЗ) и паховые (ПХ).

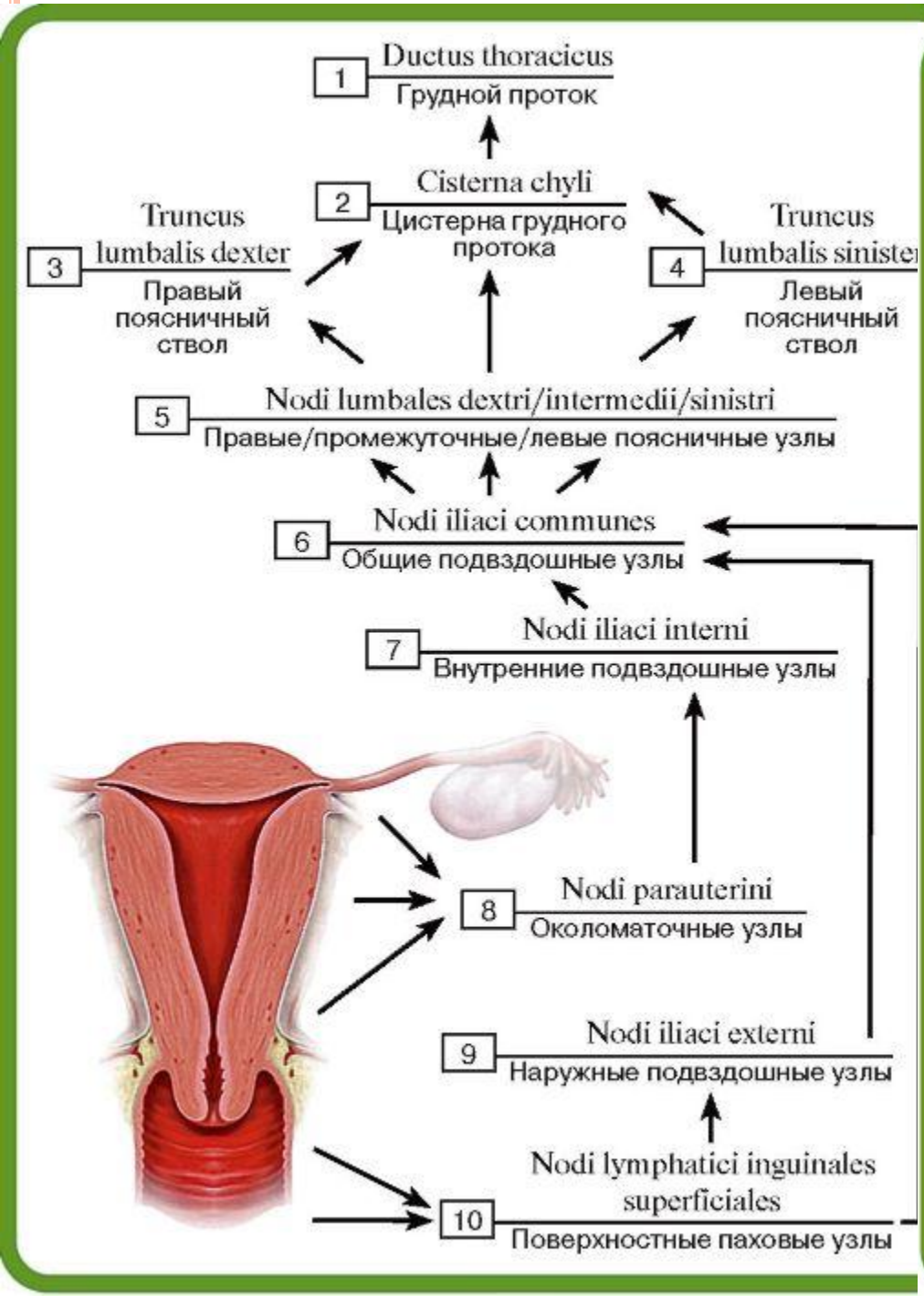
1 Ductus thoracicus
Грудной проток
2 Cisterna chyli
Цистерна грудного протока
3 Truncus lumbalis dexter
Правый поясничный ствол
4 Truncus lumbalis sinister
Левый поясничный ствол
5 Nodi lumbales dextri/intermedii/sinistri
Правые/промежуточные/левые поясничные узлы
6 Nodi iliaci communes
Общие подвздошные узлы
7 Nodi iliaci interni
Внутренние подвздошные узлы
8 Nodi parauterini
Околоматочные узлы
9 Nodi iliaci externi
Наружные подвздошные узлы
Nodi lymphatici inguinales superficiales
10 Поверхностные паховые узлы

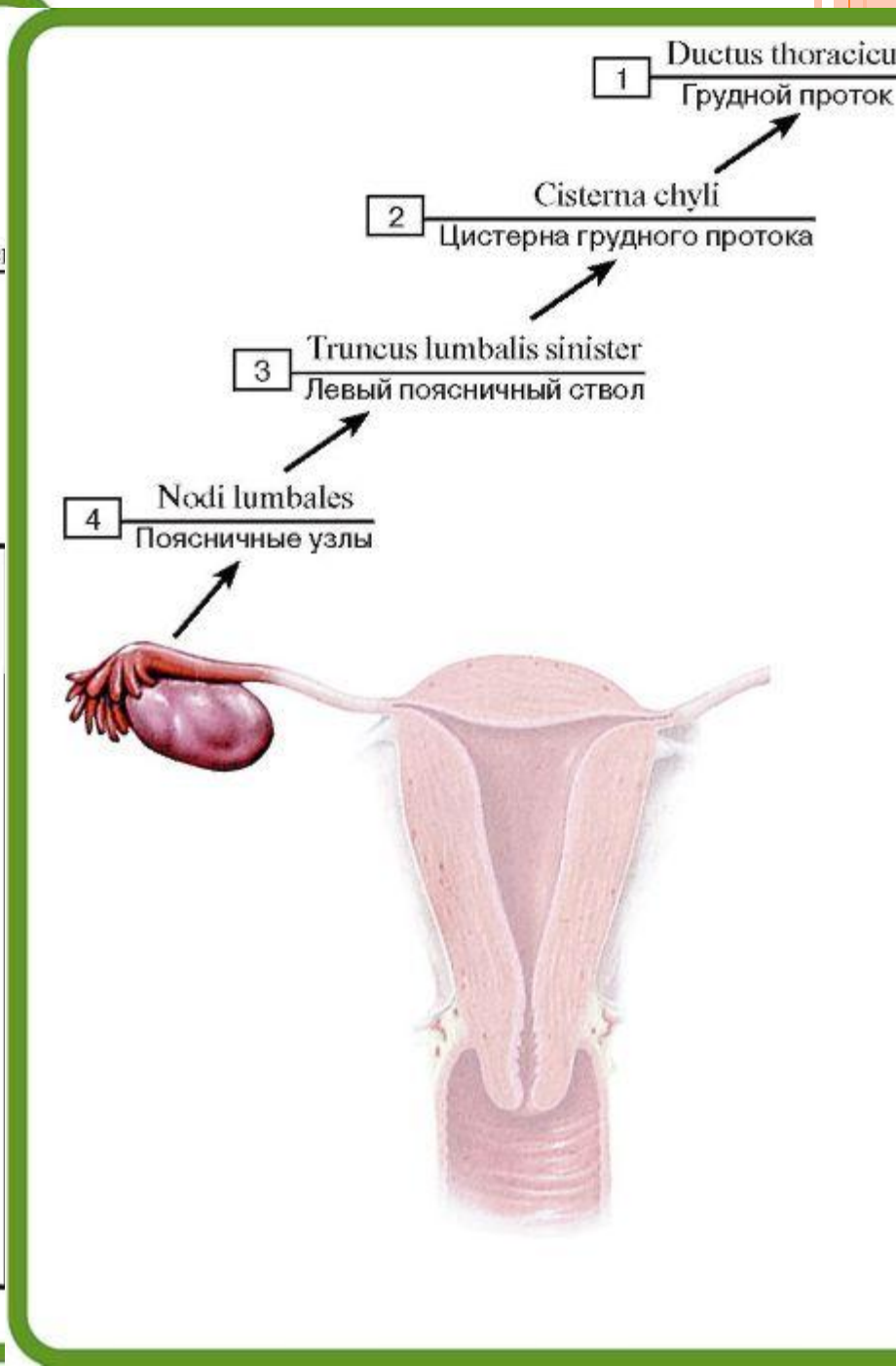
1 Ductus thoracicu
Грудной проток
2 Cisterna chyli
Цистерна грудного протока
3 Truncus lumbalis sinister
Левый поясничный ствол
4 Nodi lumbales
Поясничные узлы

Спасибо за внимание!