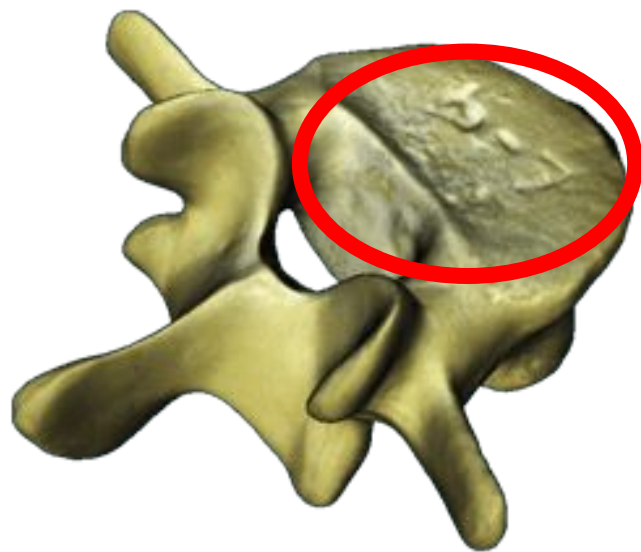

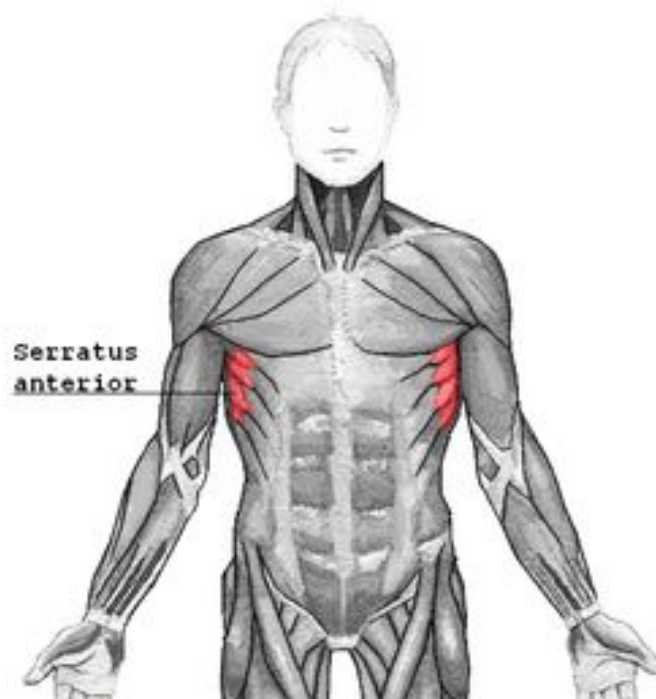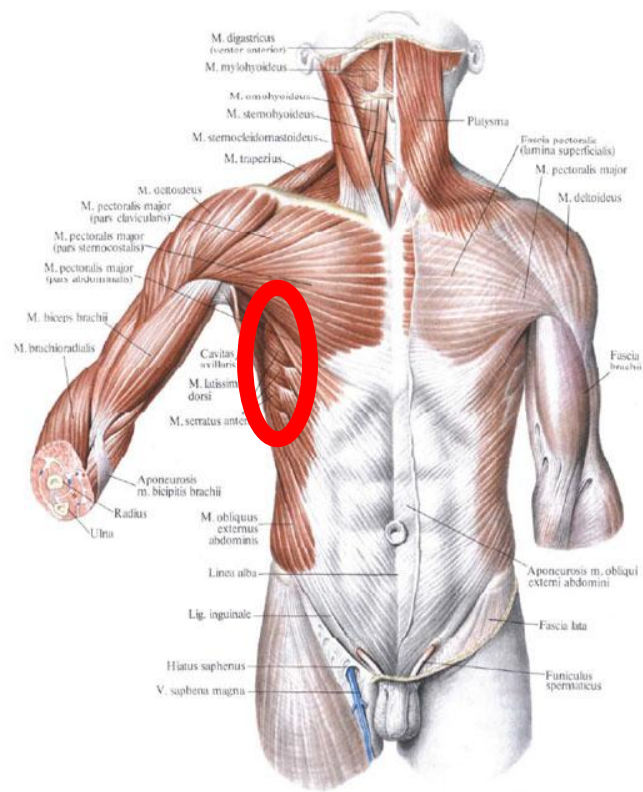
# **Подготовка к экзамену по анатомии**

**Ответы на первый вопрос в билете. Часть I.**

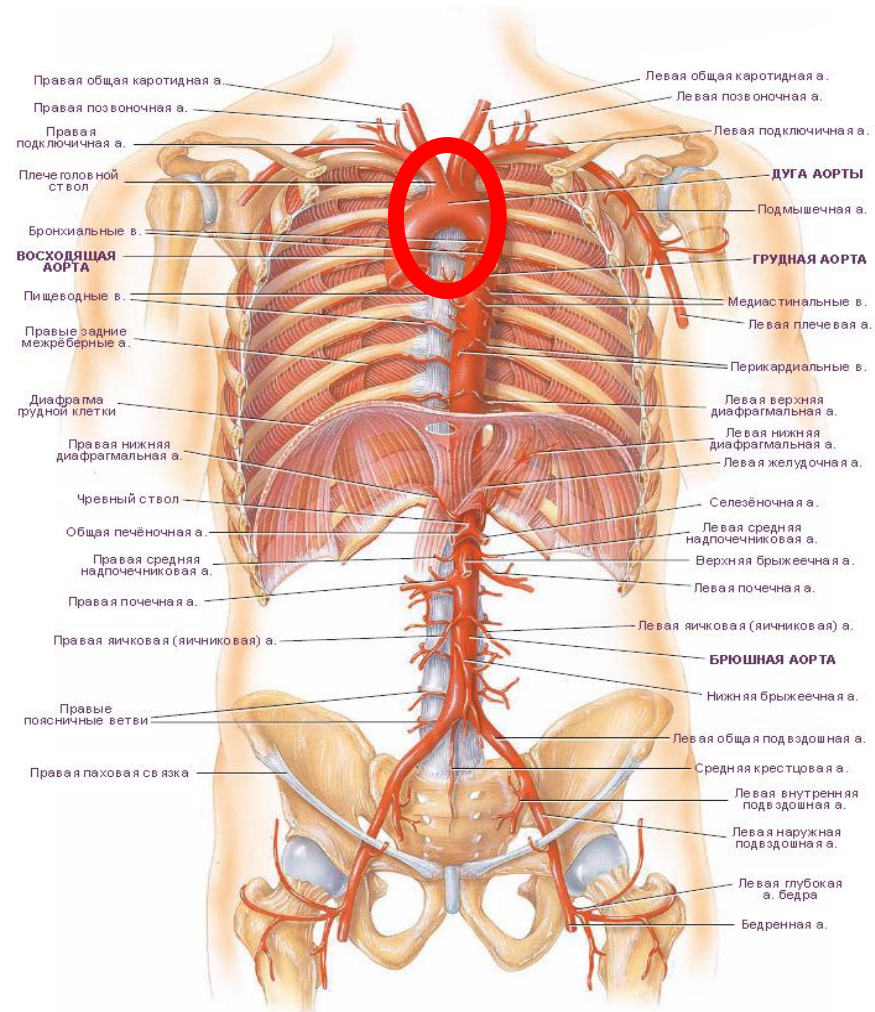
# Тело позвонка



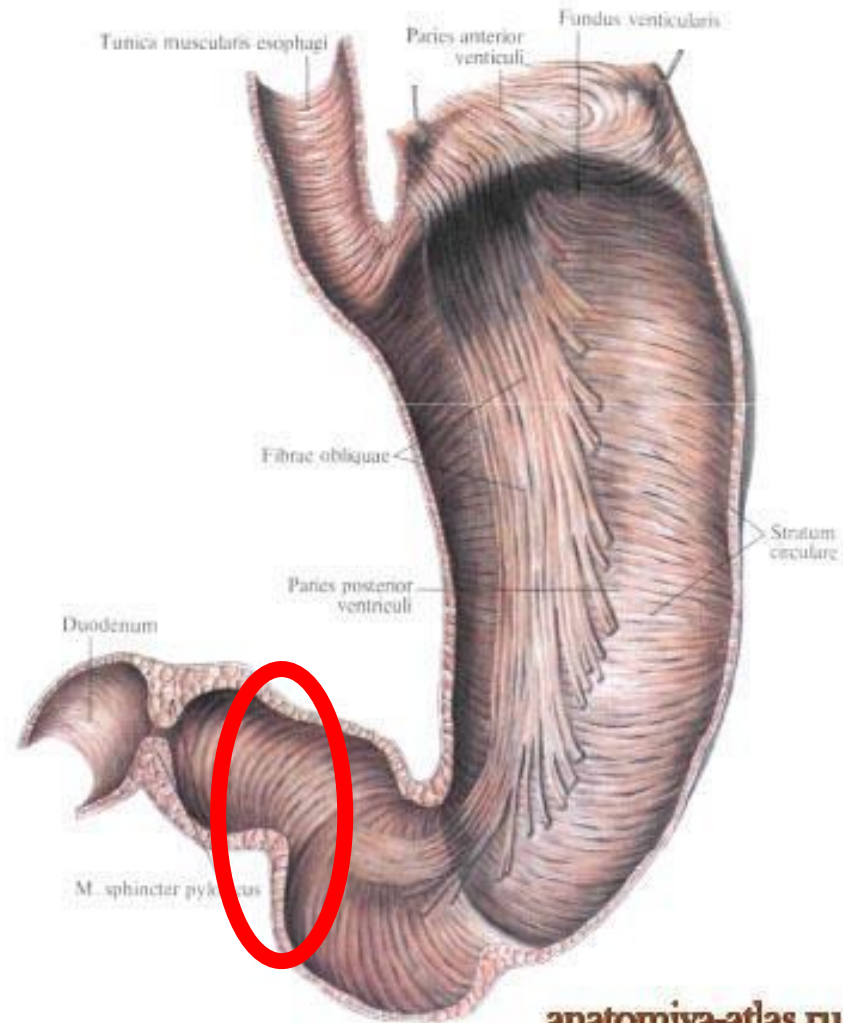
# Передняя зубчатая мышца



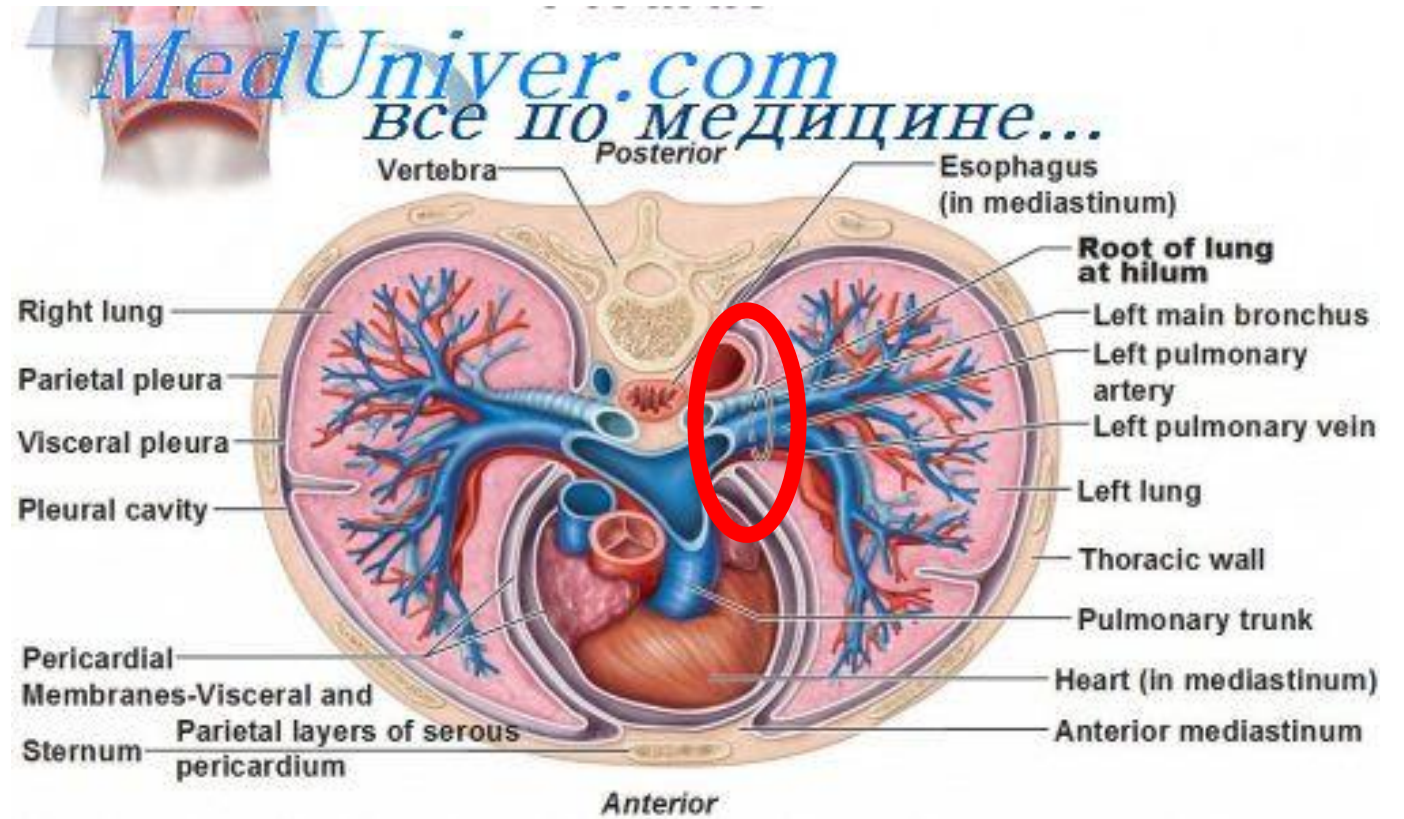
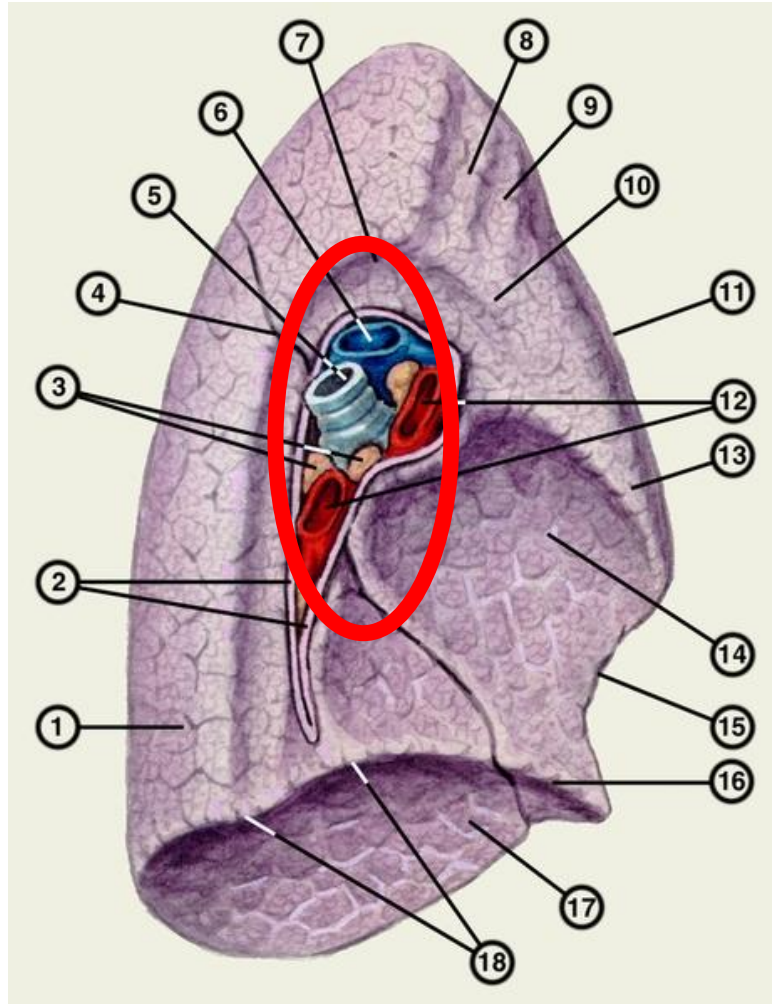
# Дуга аорты



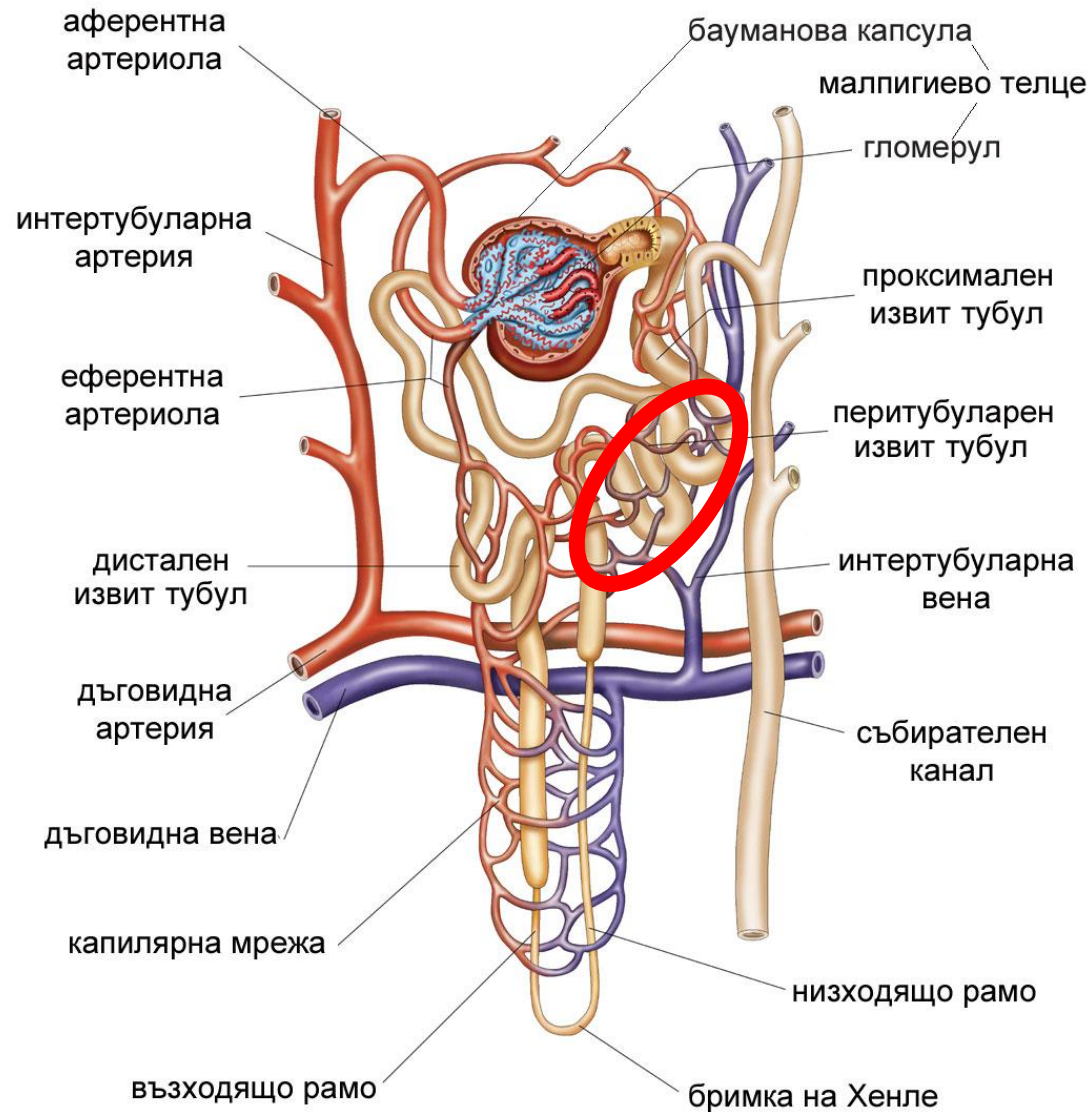
# Привратниковая часть желудка



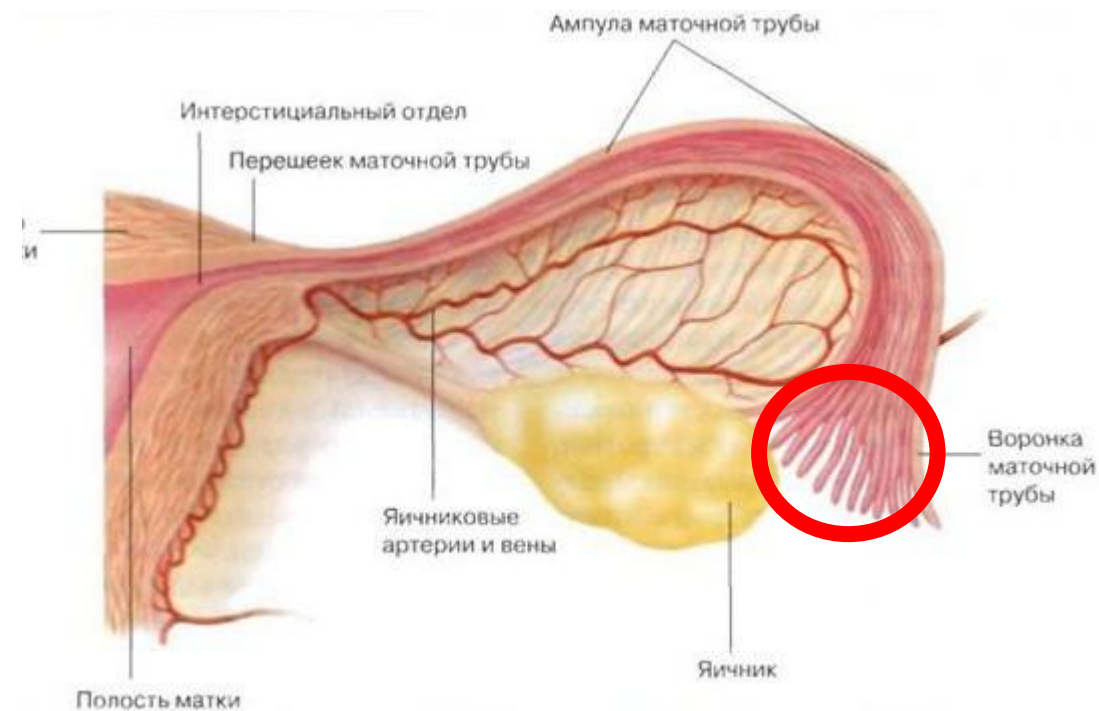
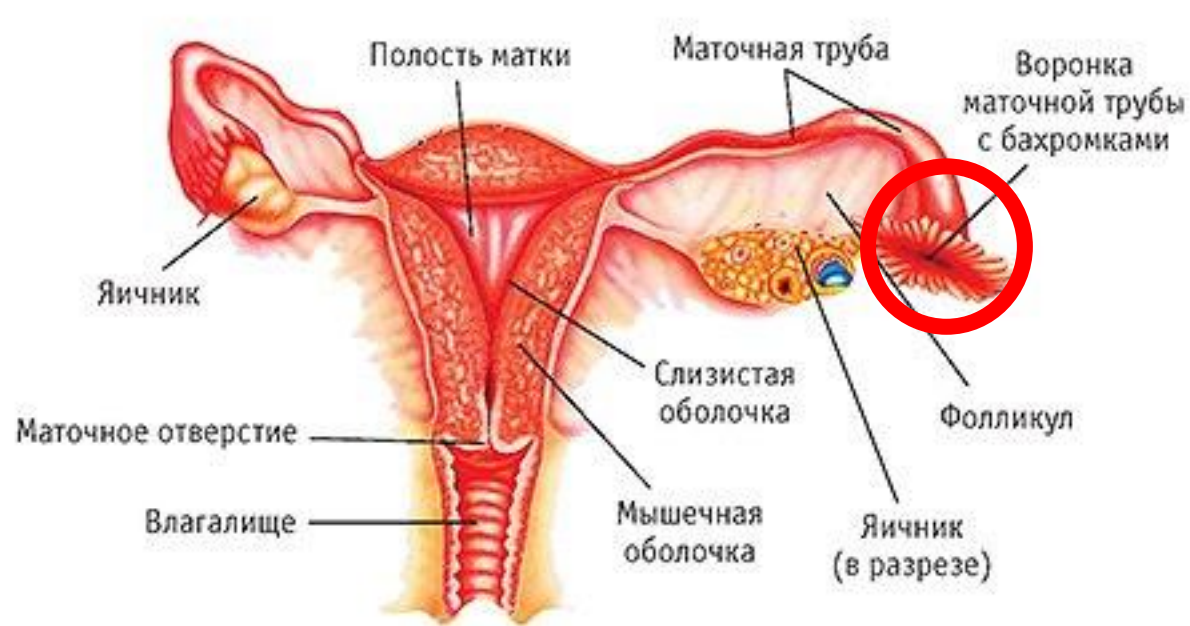# Корень легкого



# Проксималный извитой каналец нефрона

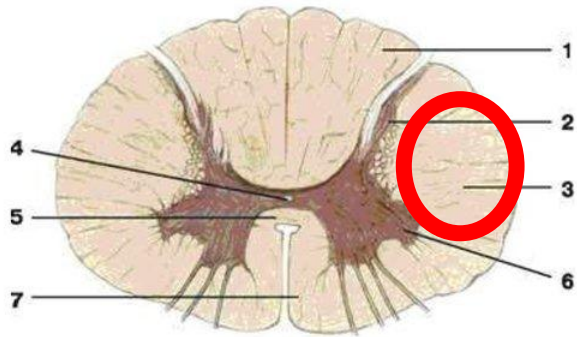


# Воронка маточной трубы

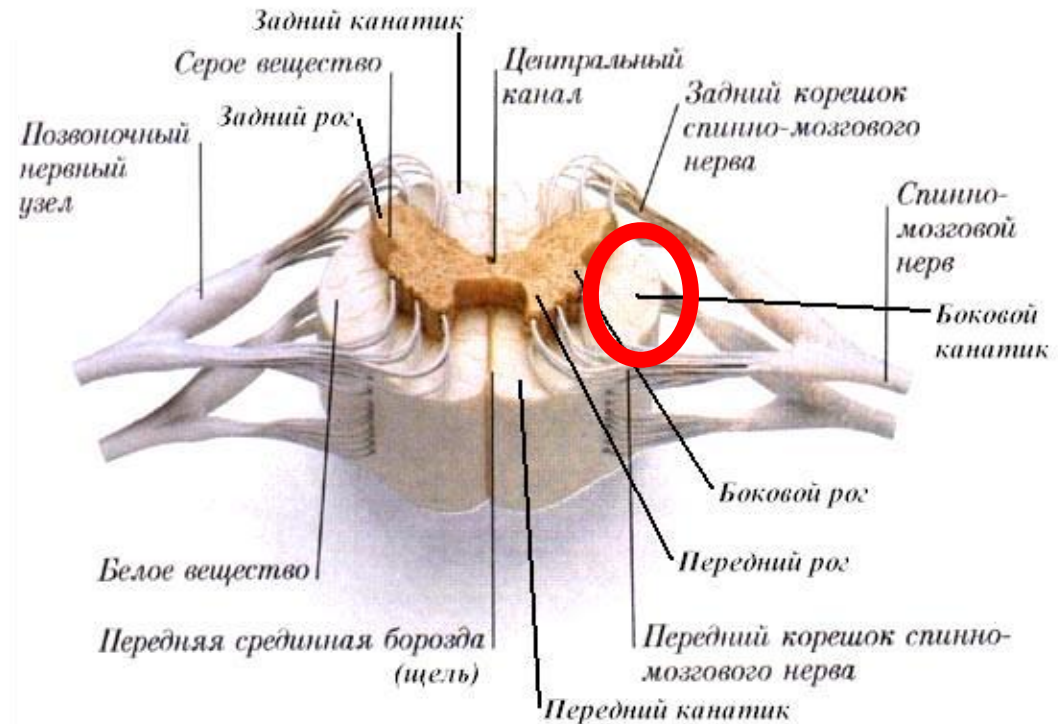




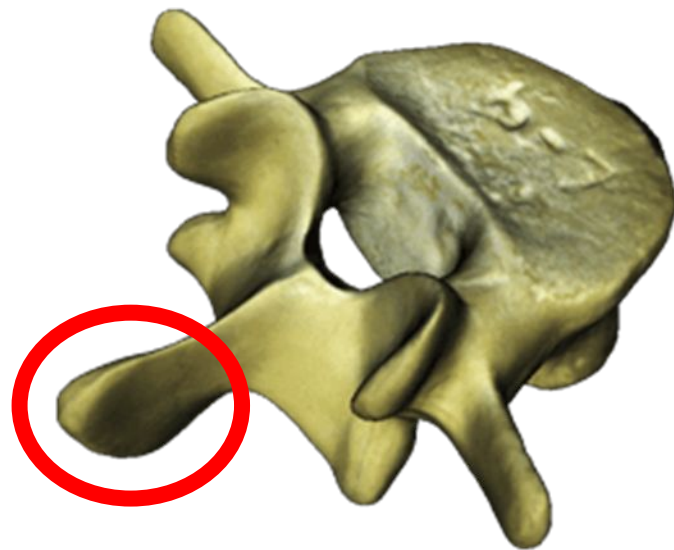
# Боковой канатик спинного мозга



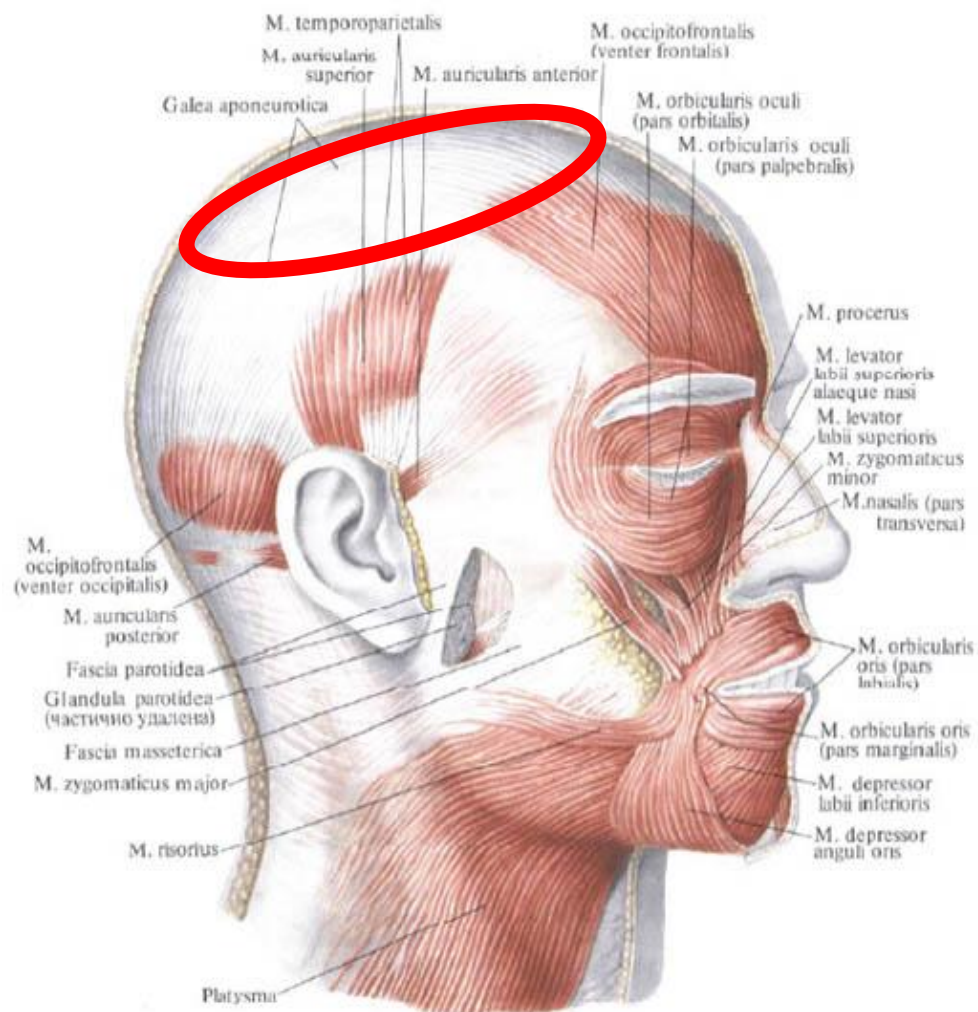
- 1 – задние канатики спинного мозга;      2 – задний рог;  
3 – боковые канатики;    4 – центральный канал;    5 – серая спайка;  
6 – передний рог;      7 – передние канатики.



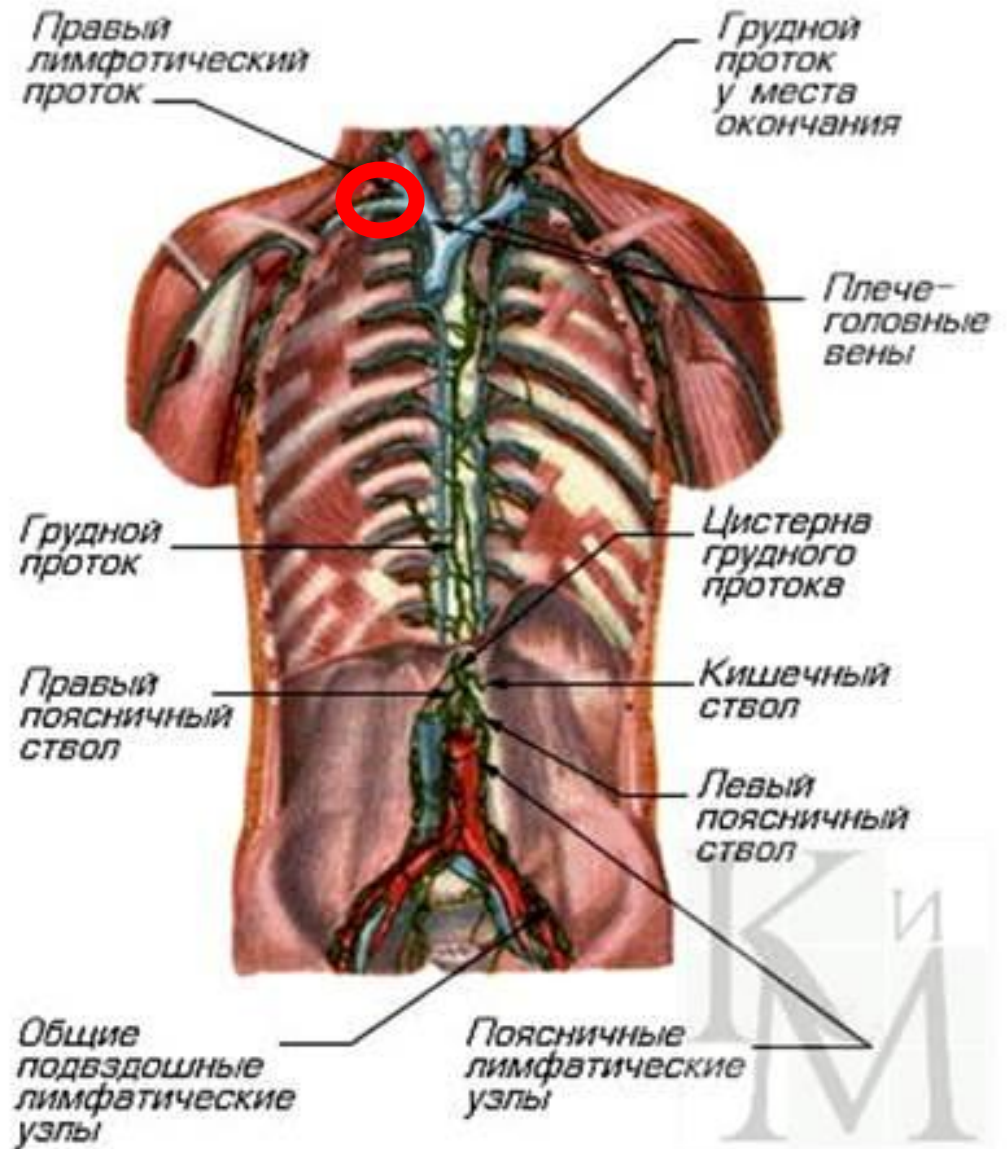
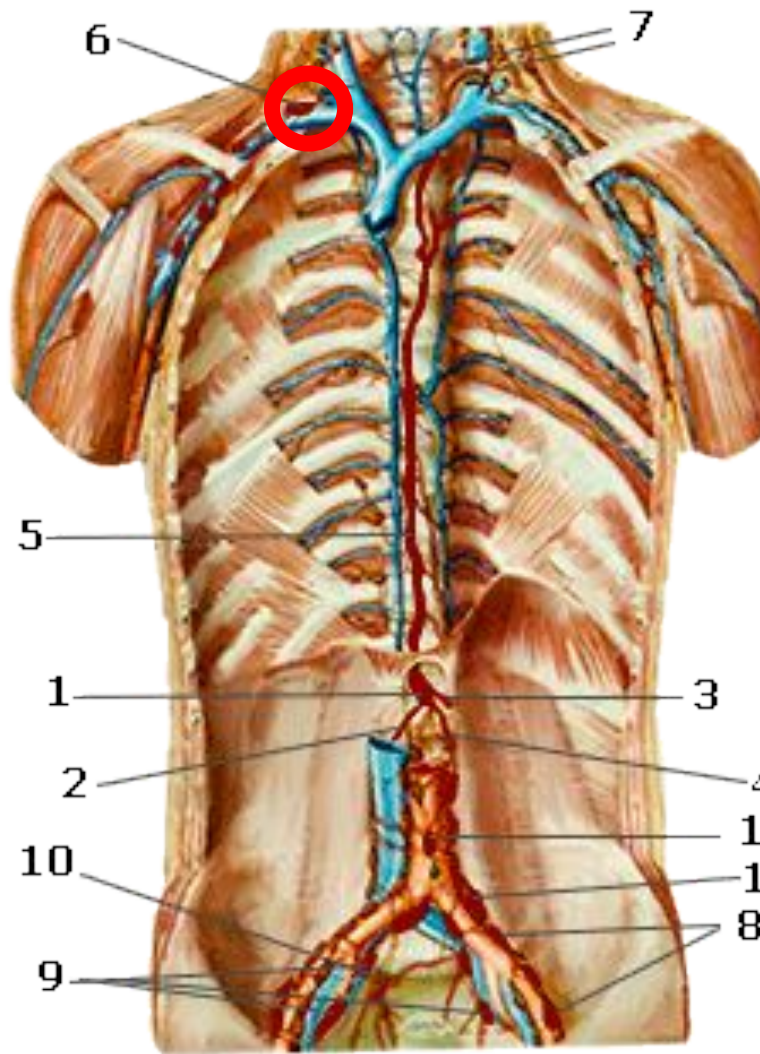
# Остистый отросток позвонка



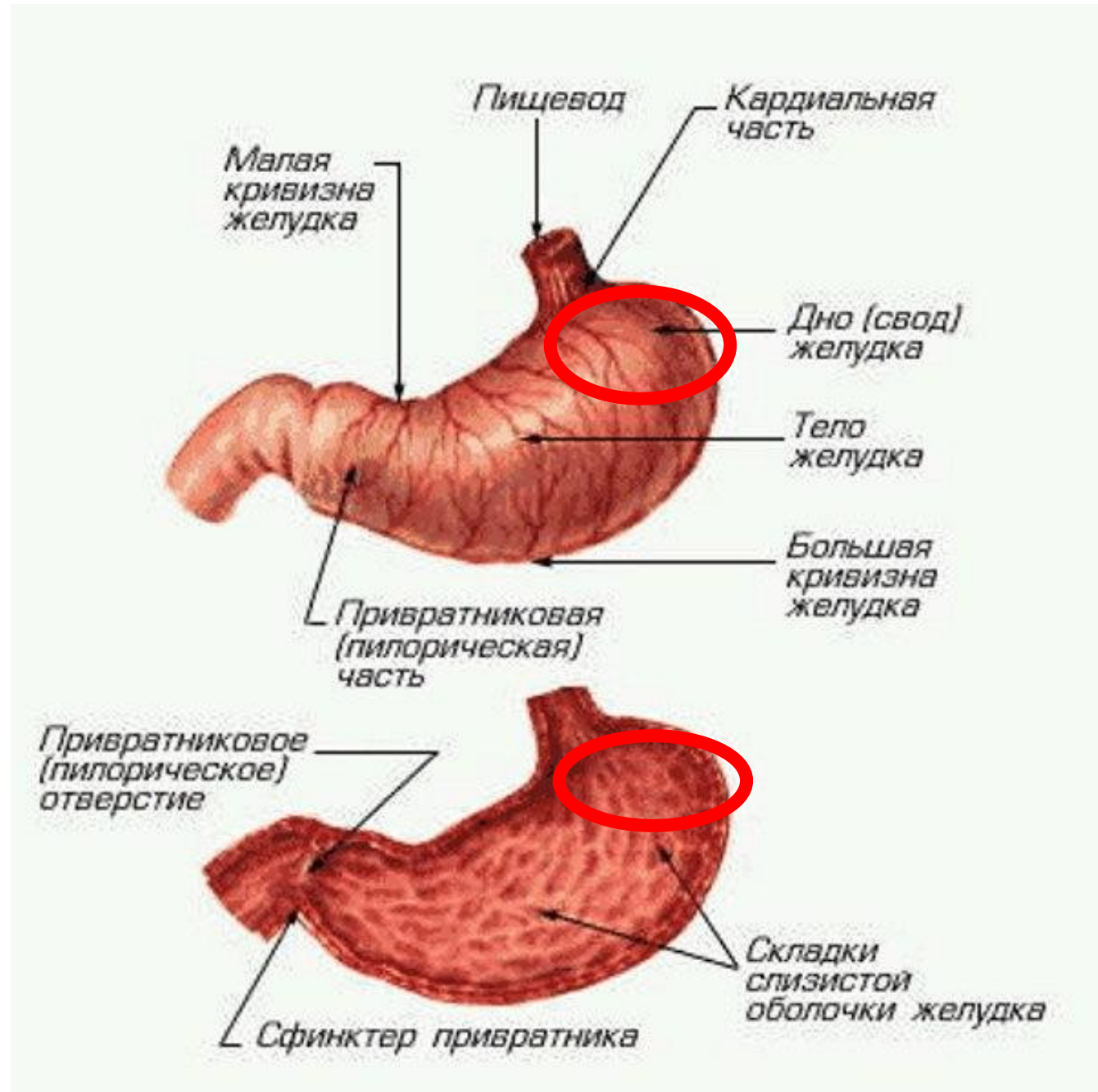
# Надчерепной апоневроз



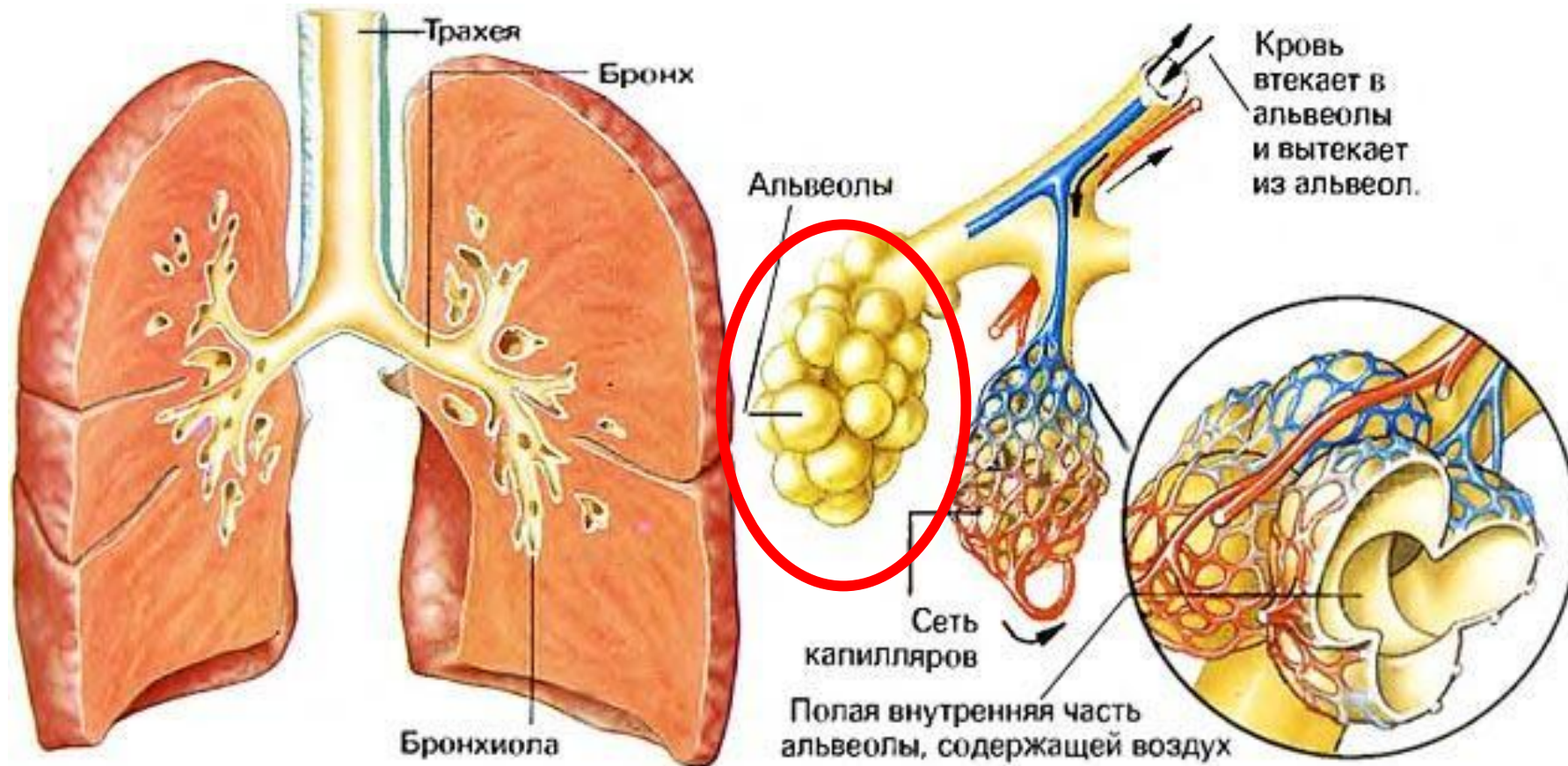
# Правый лимфатический проток



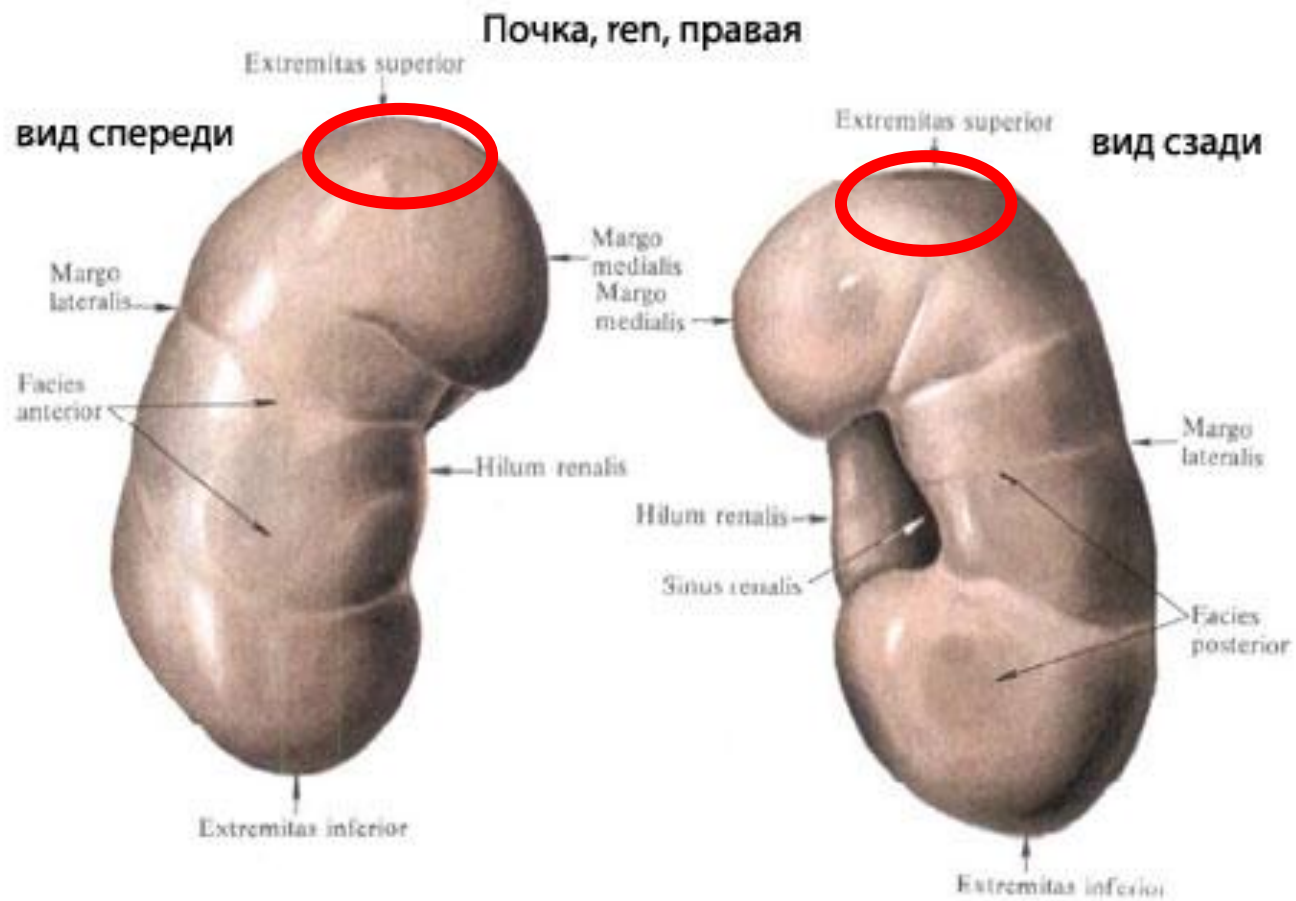
# Свод желудка



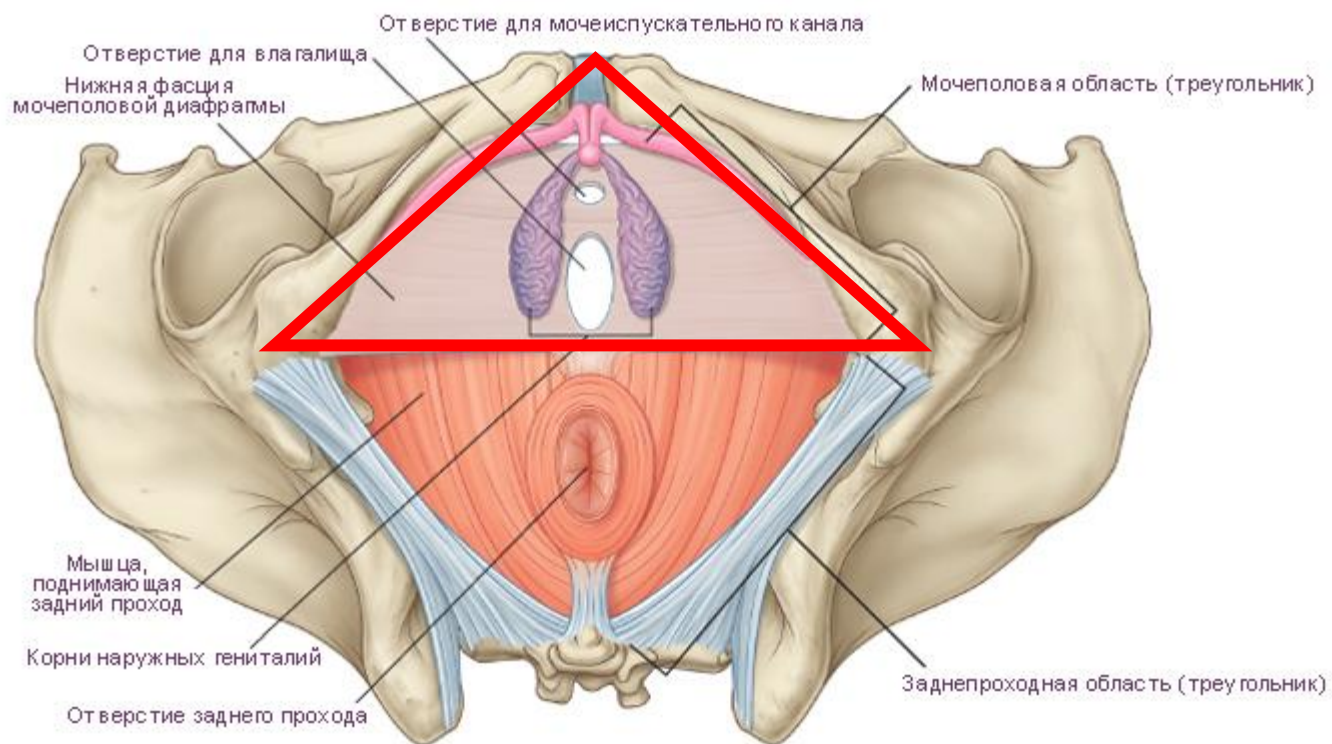
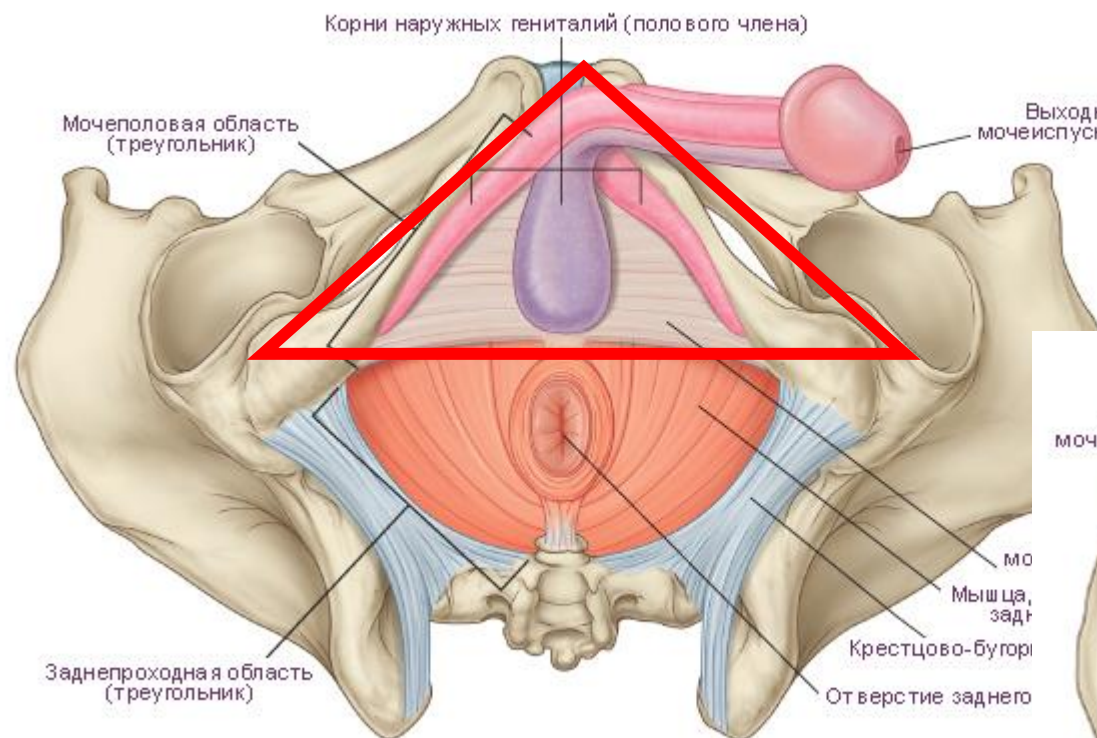
# Альвеолы



# Верхний полюс правой почки

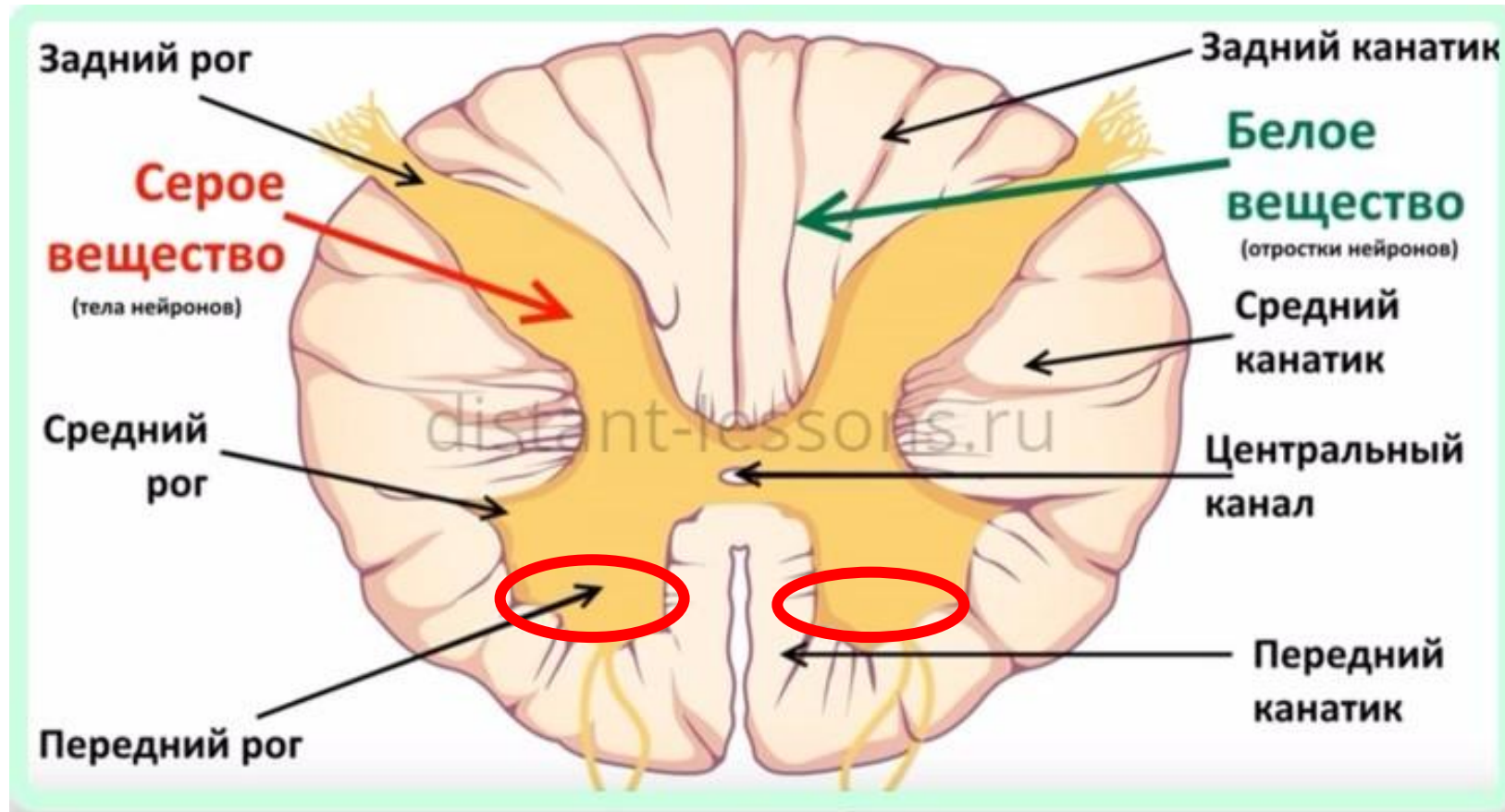


# Мочеполовая область промежности

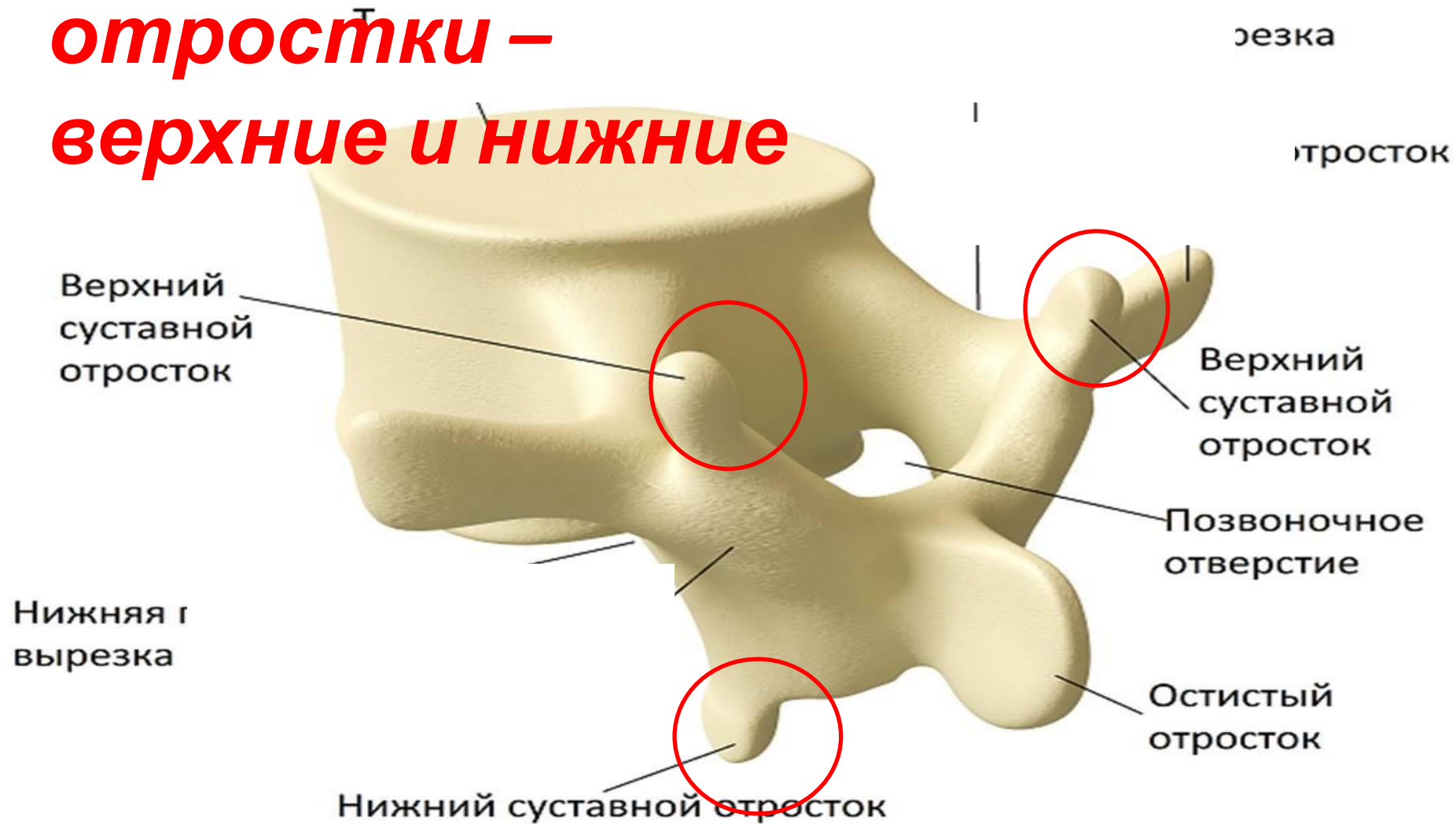



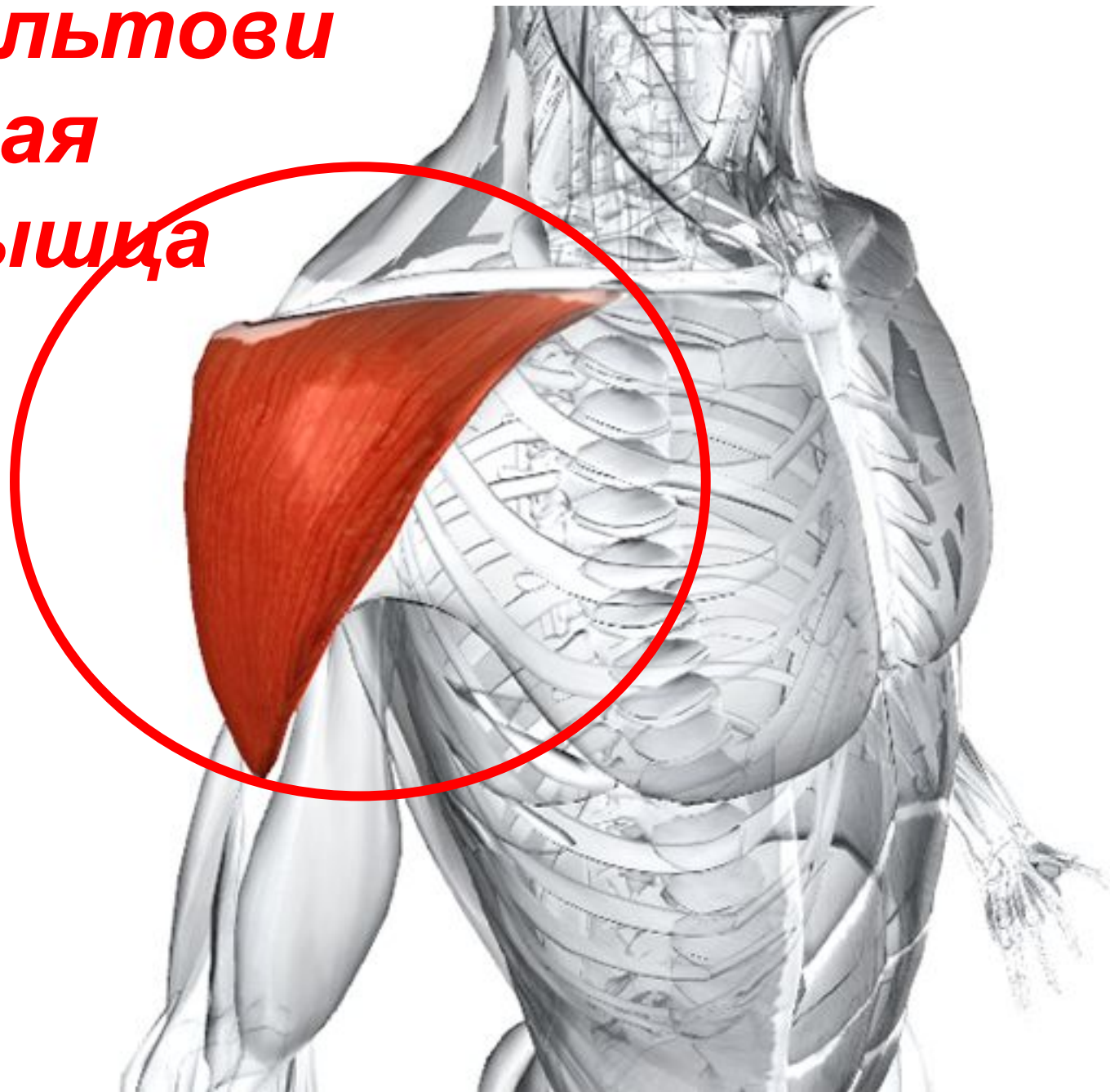
# Передние рога спинного мозга



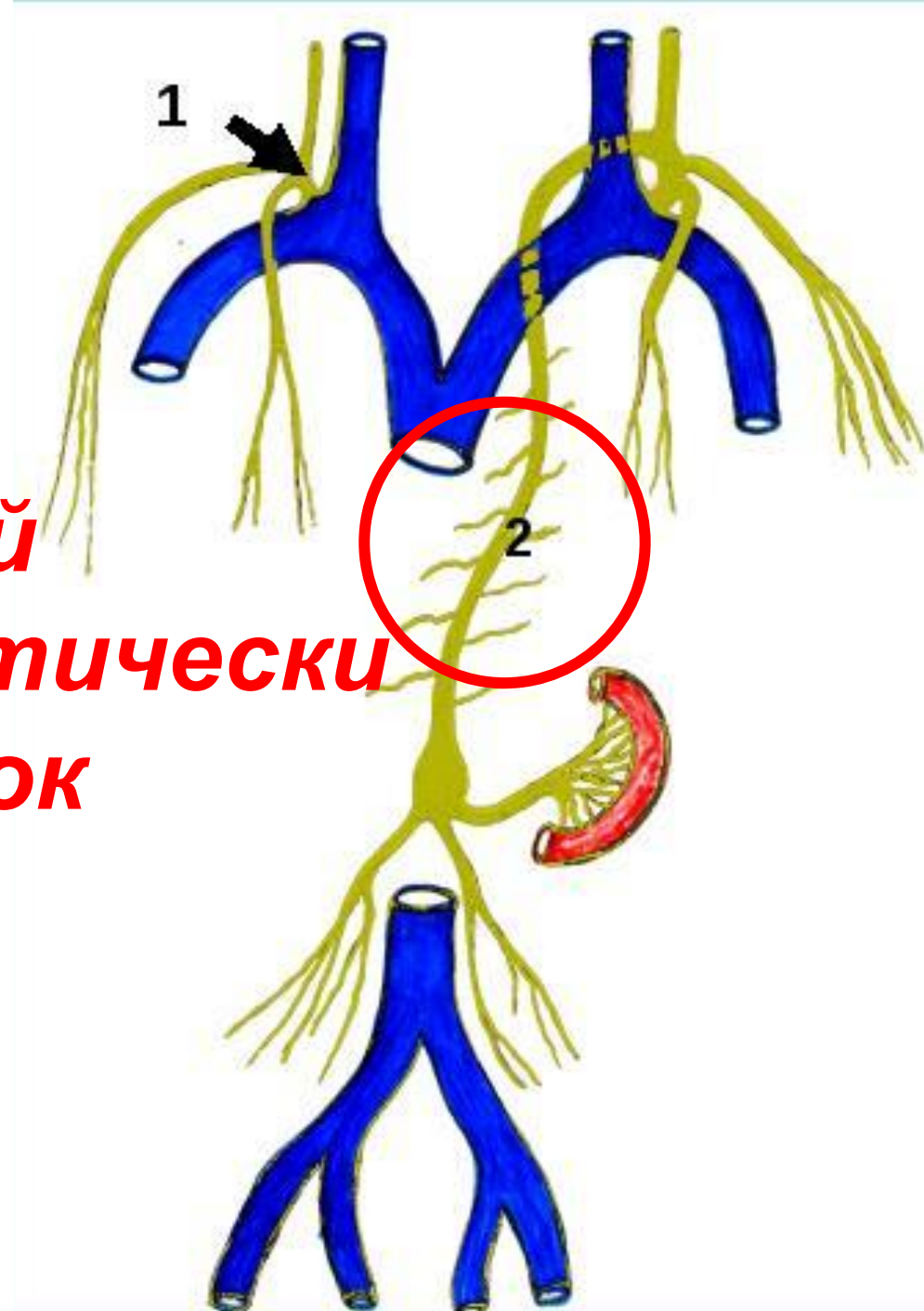
# Суставные отростки – верхние и нижние

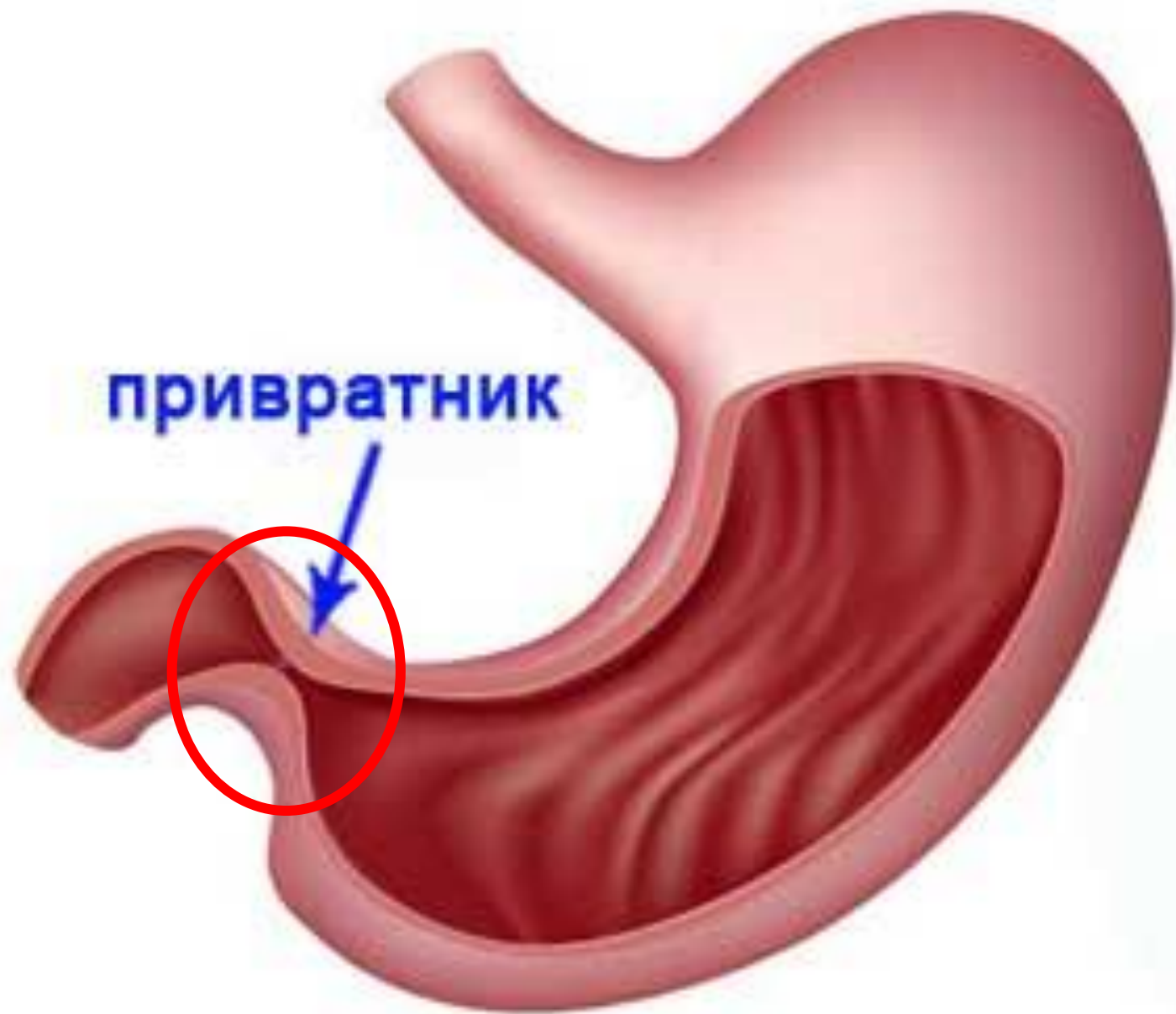

**дельтовидная  
мышца**



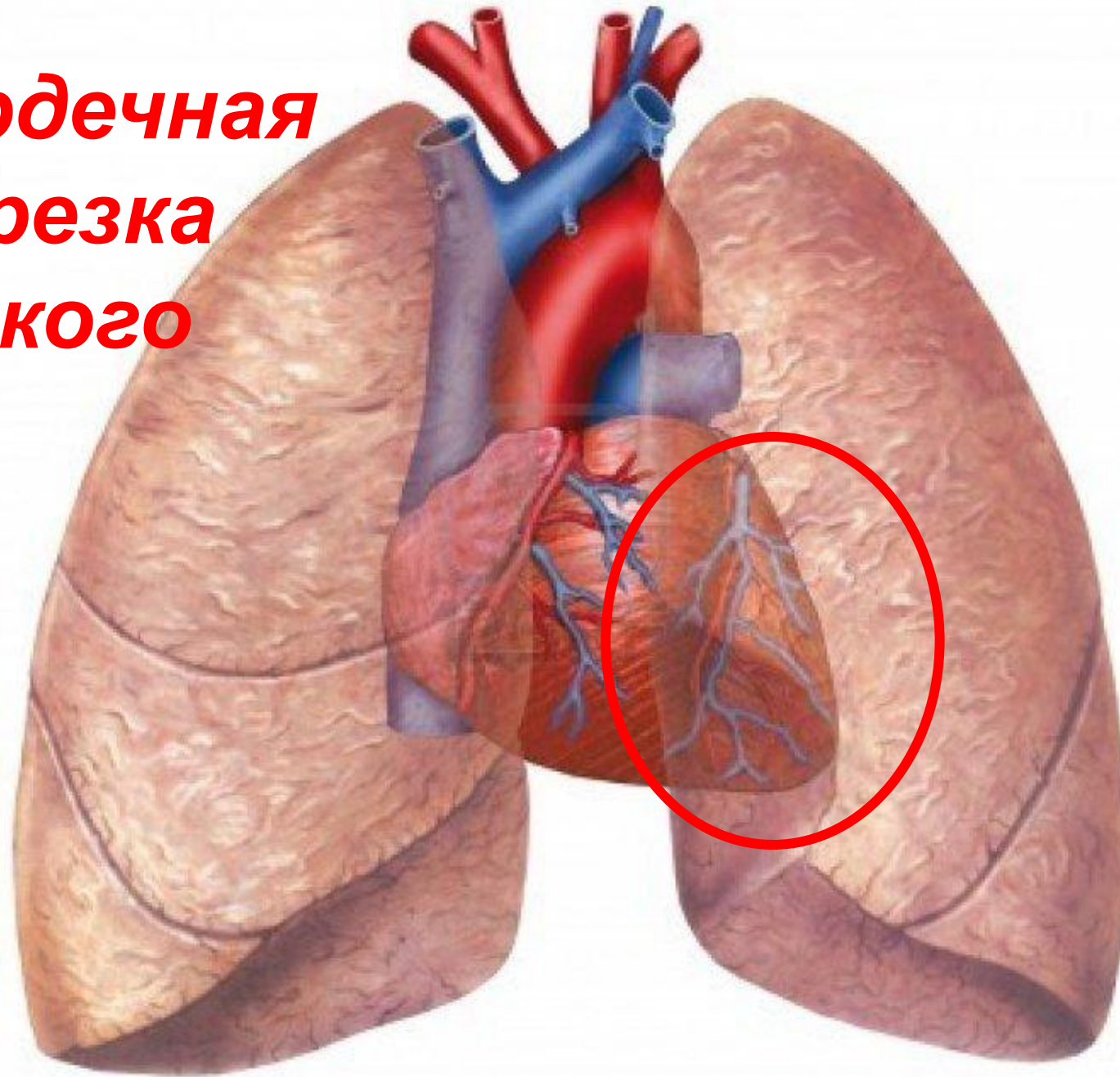
**Грудной  
лимфатически  
й проток**



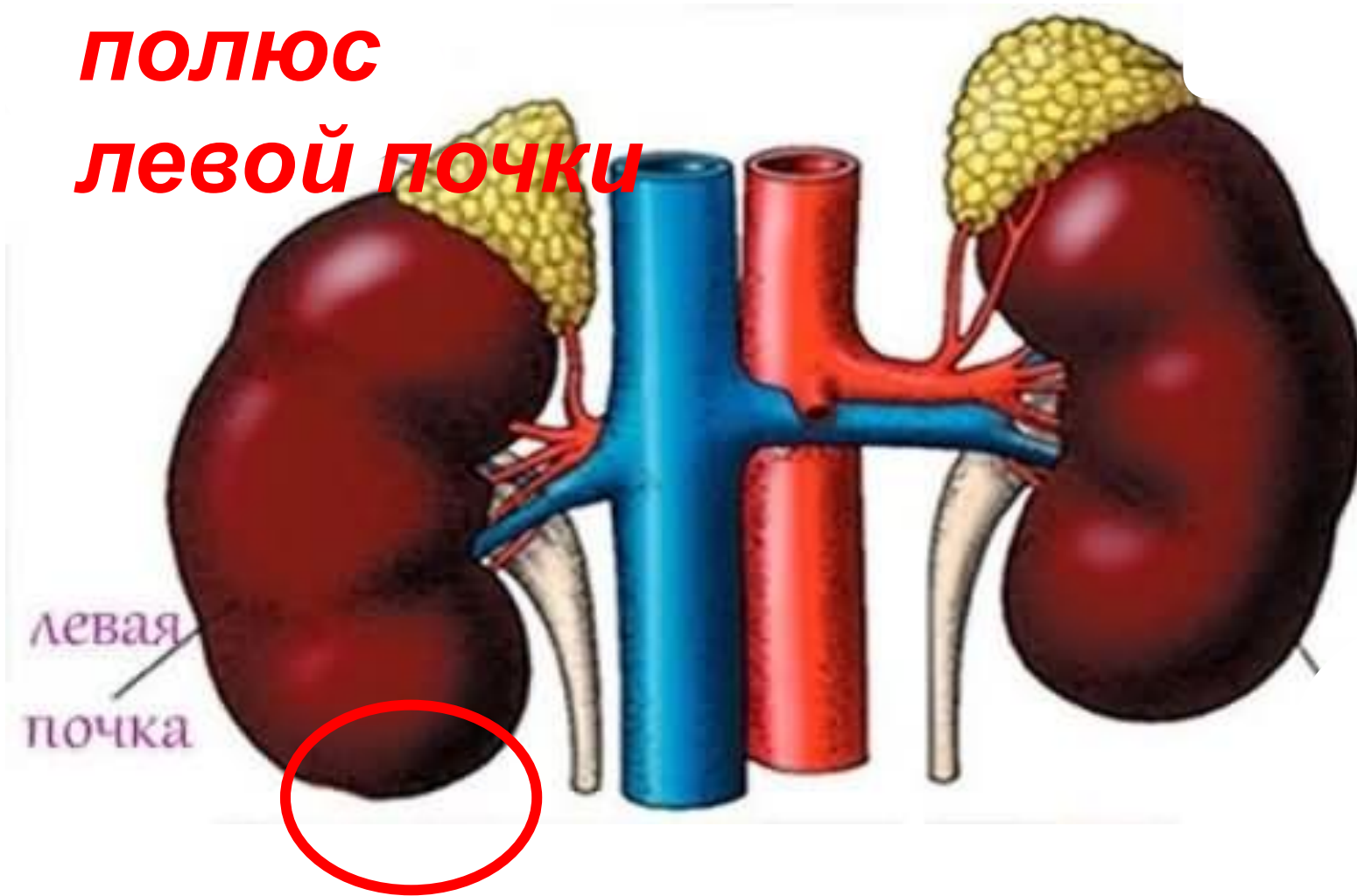

привратник

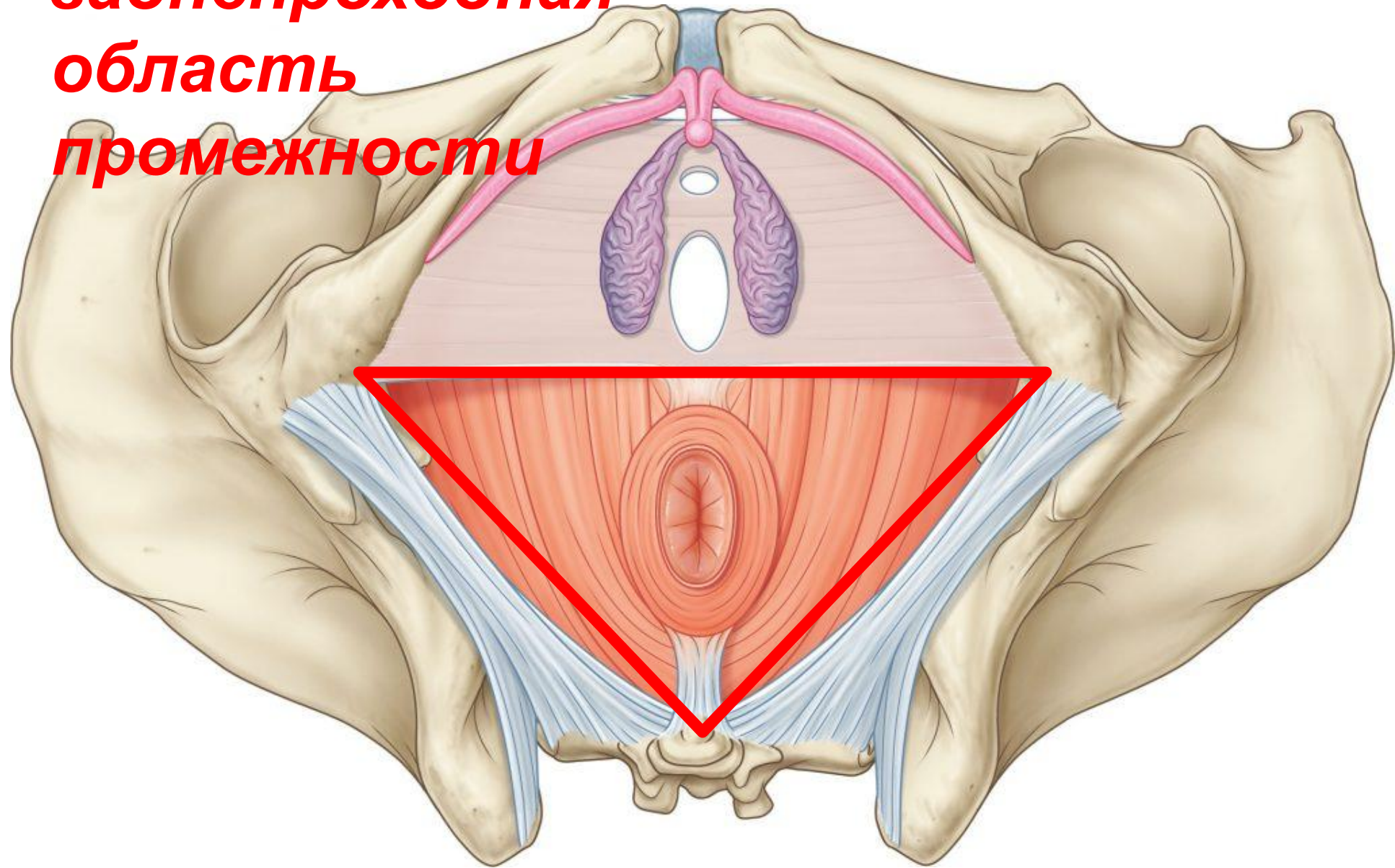
***Сердечная  
вырезка  
легкого***



**Нижний  
полюс  
левой почки**

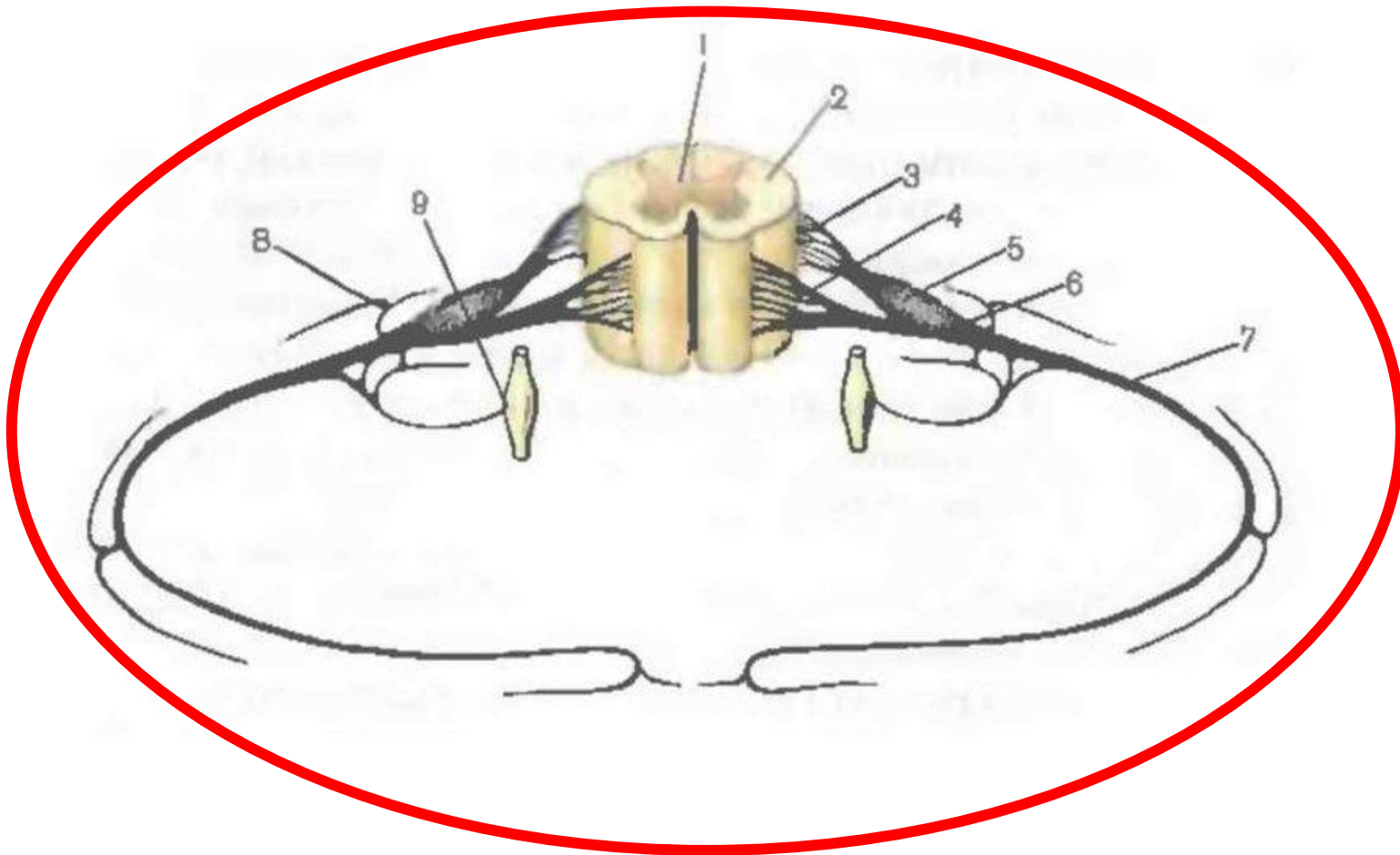


**заднепроходная  
область  
промежности**

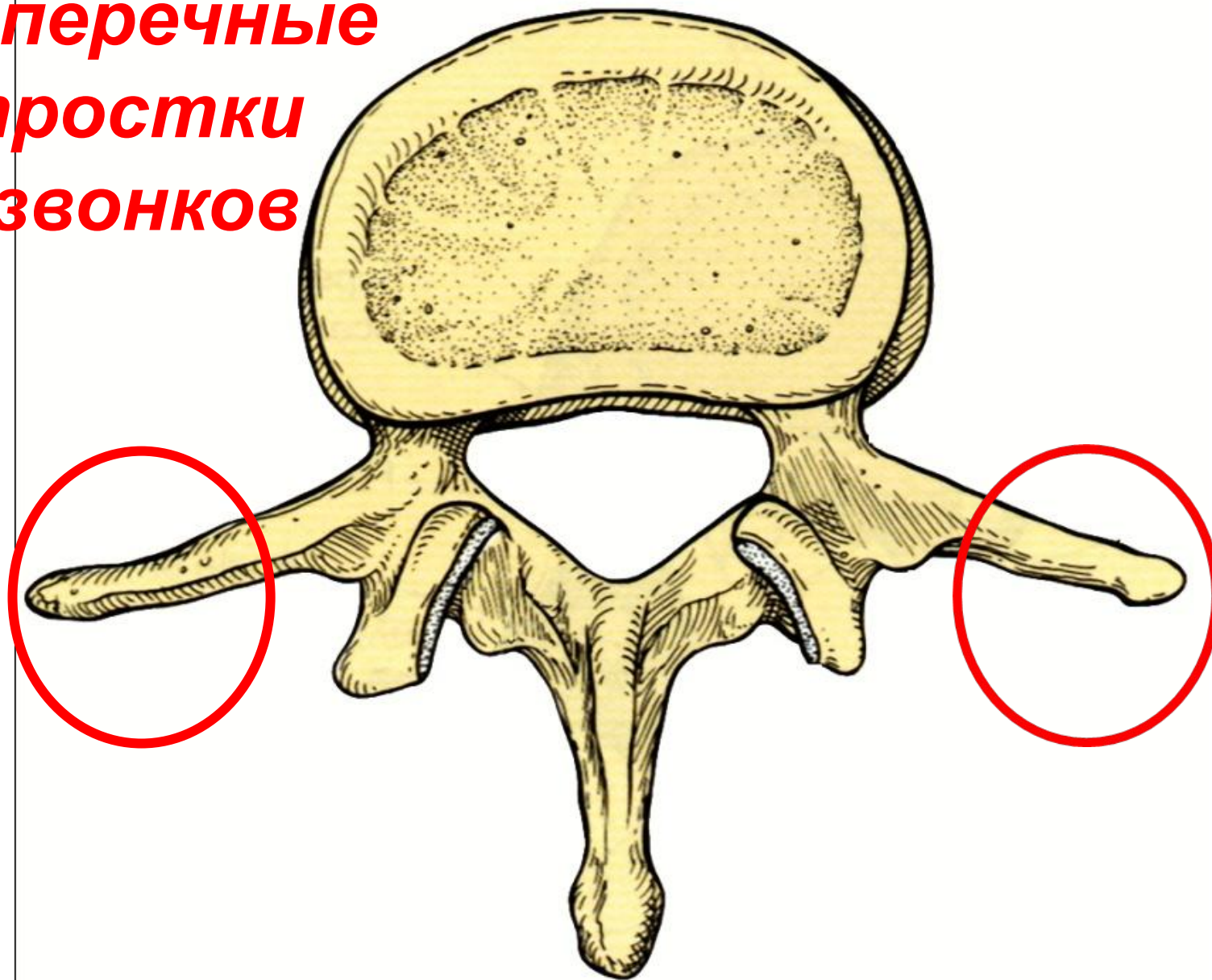




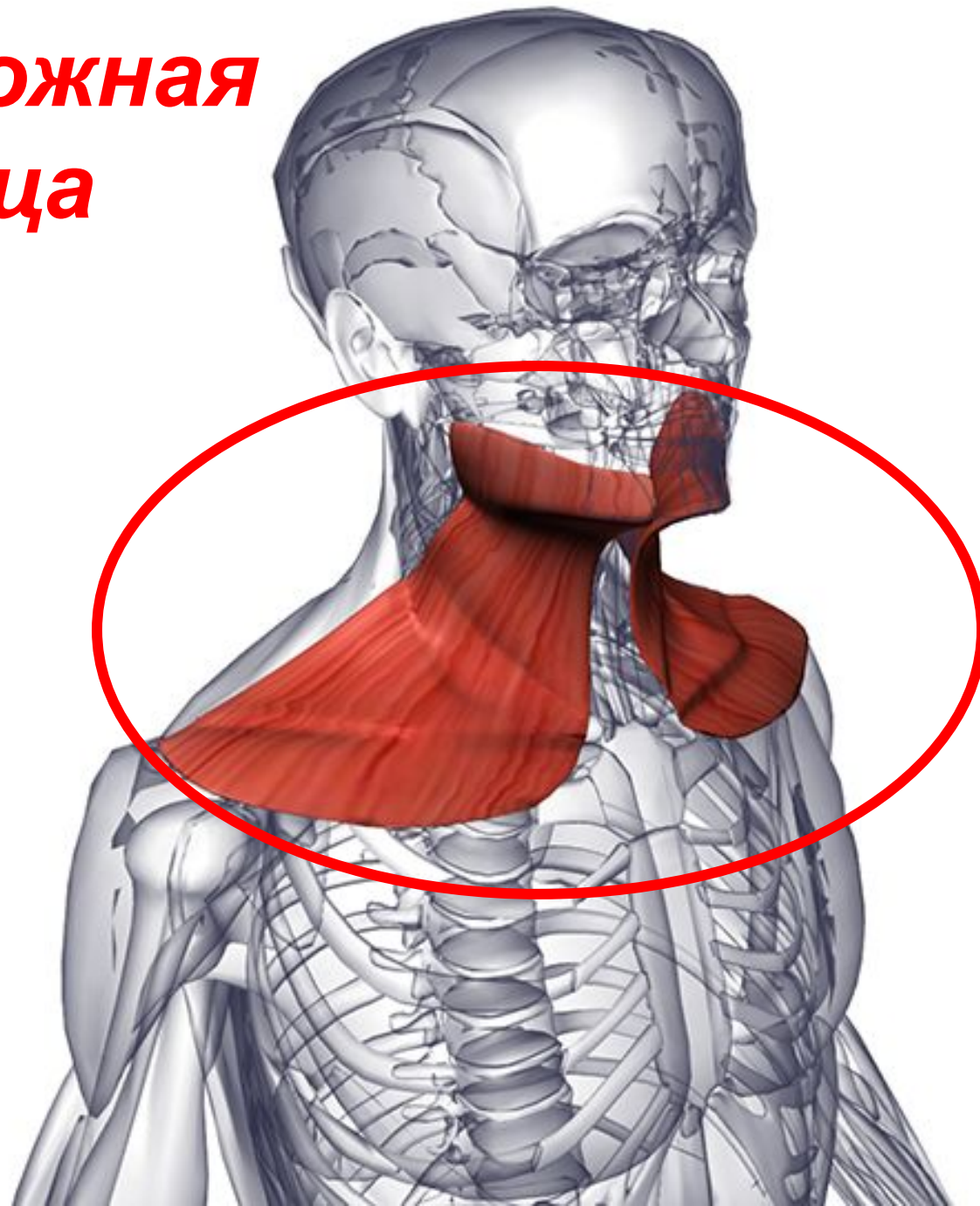
## Сегмент спинного мозга



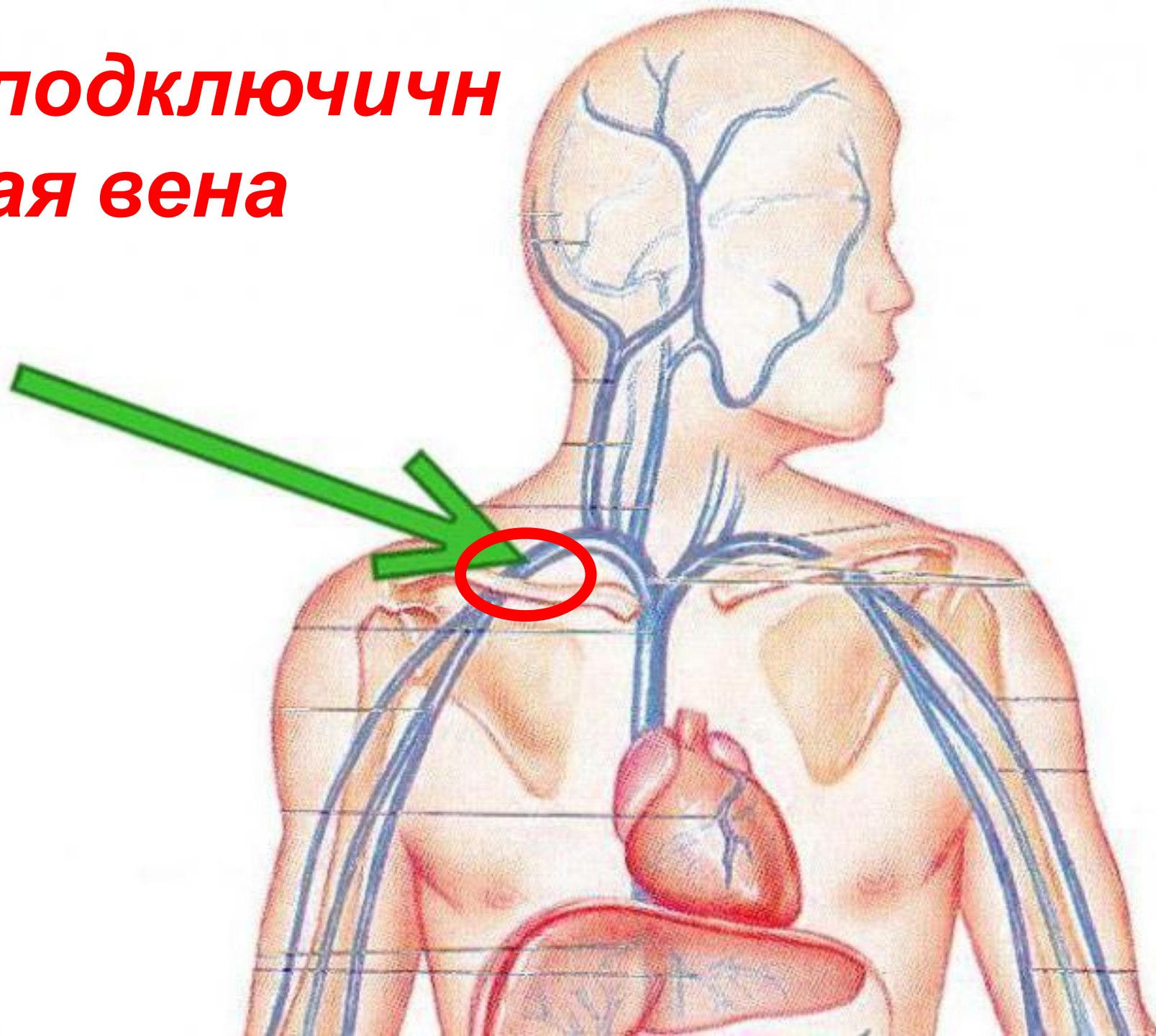
**Поперечные  
отростки  
позвонков**



**подкожная  
мышца  
шеи**



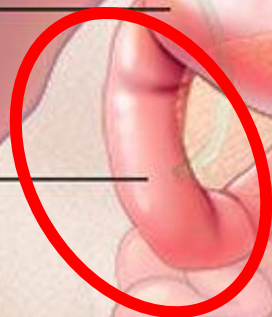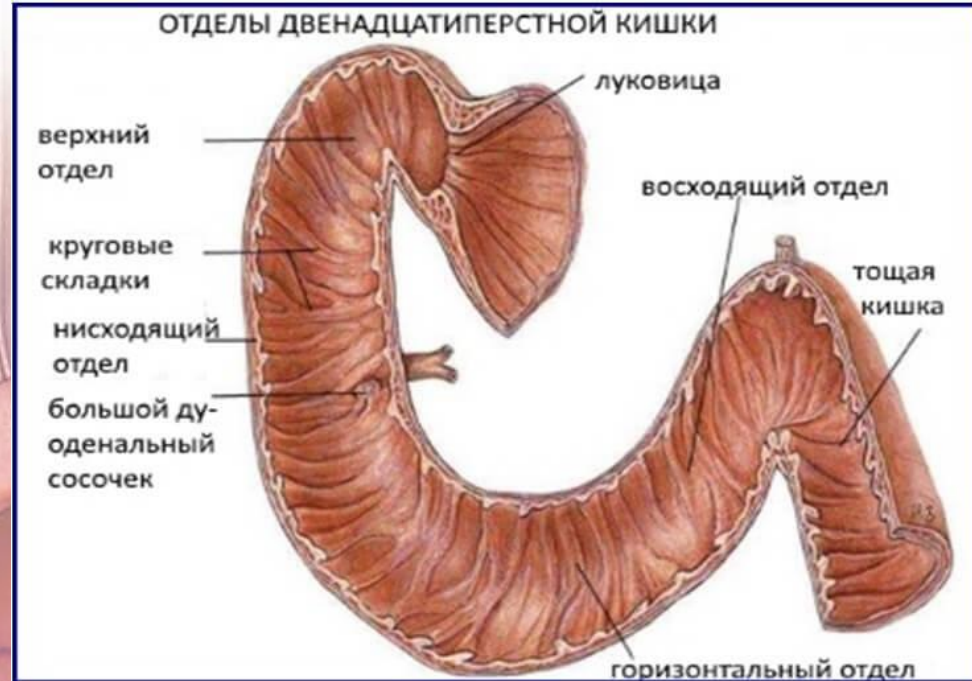
**подключичная вена**



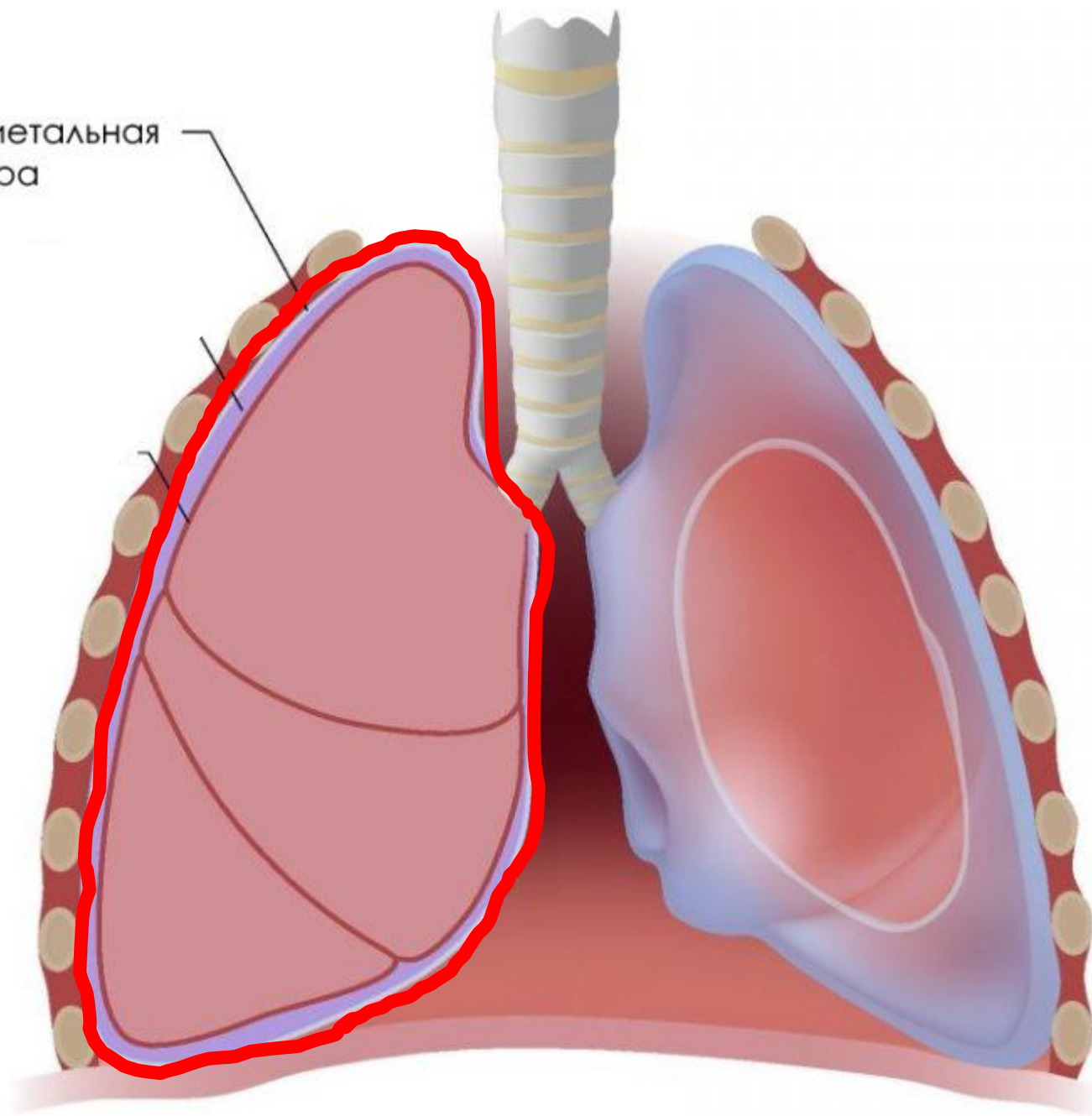
# 12 – перстная кишка

Pyloric valve

Duodenum

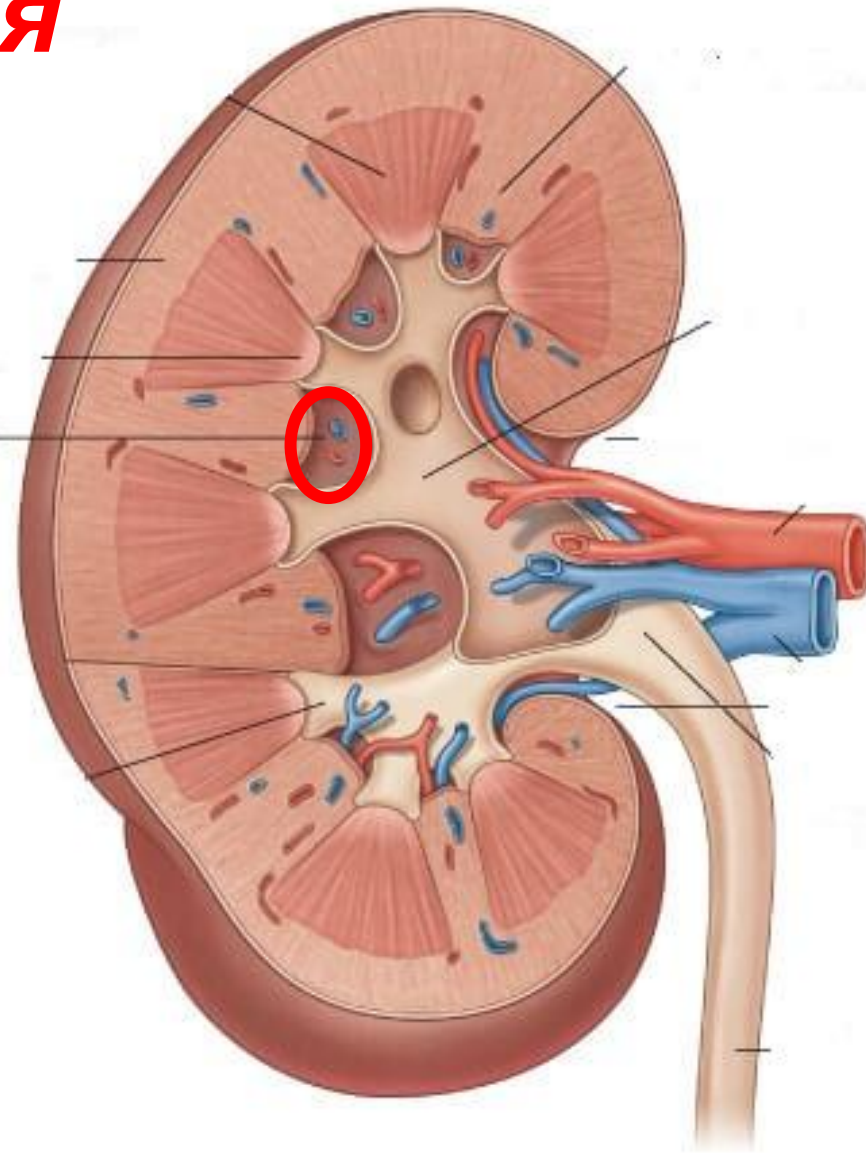


Париетальная  
плевра

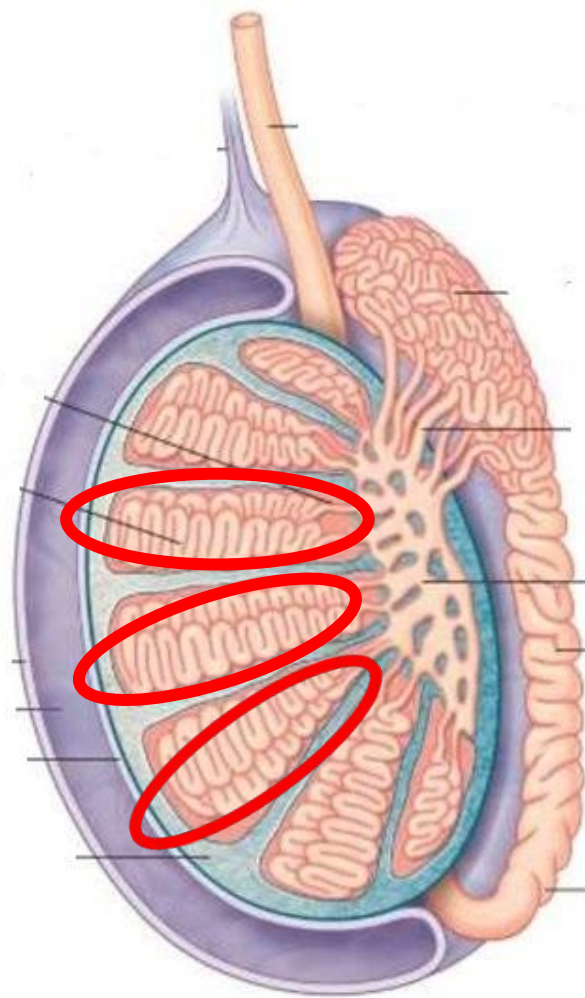


# **почечная пазуха**

Почечная пазуха

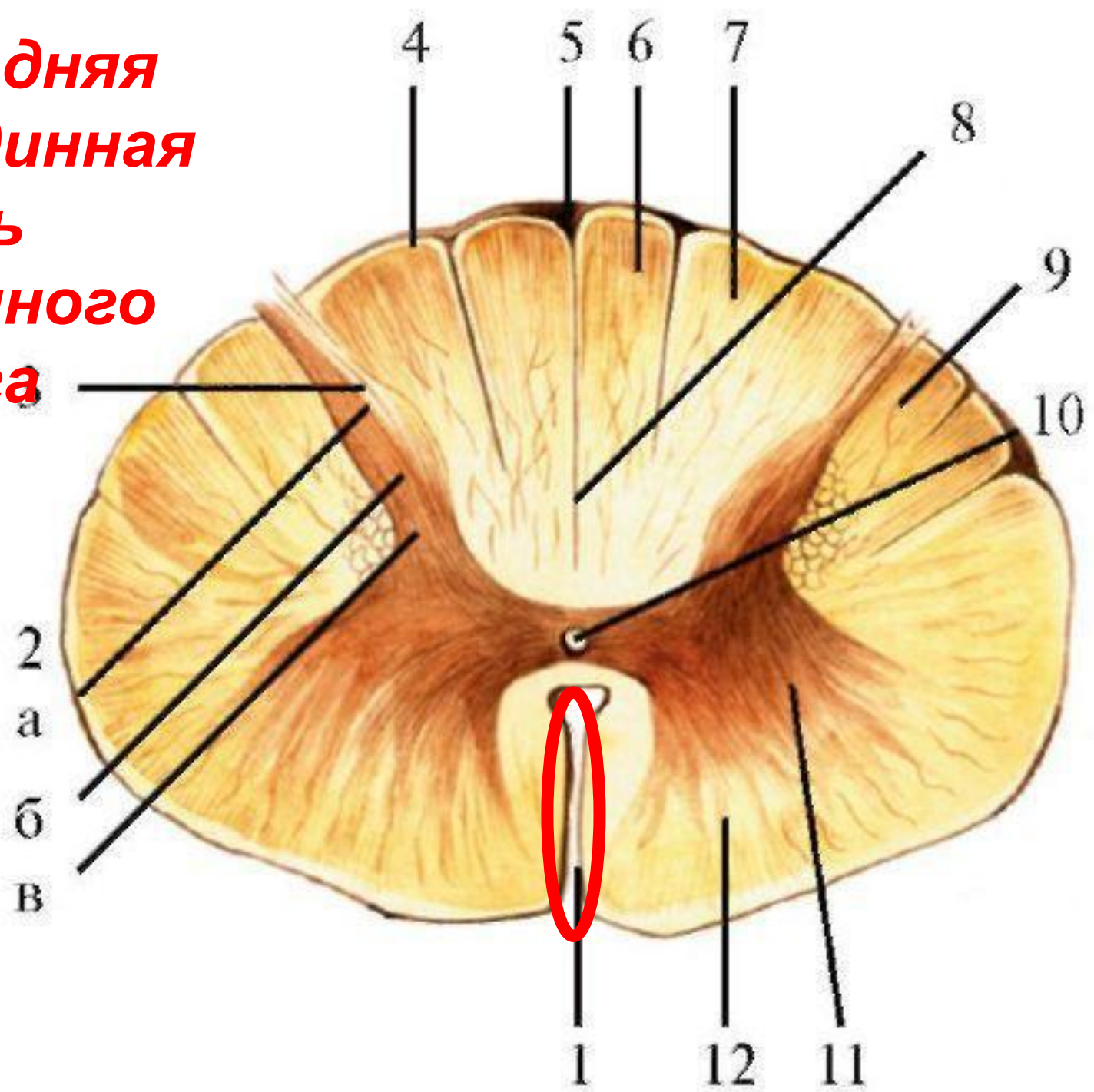


# долька яичка

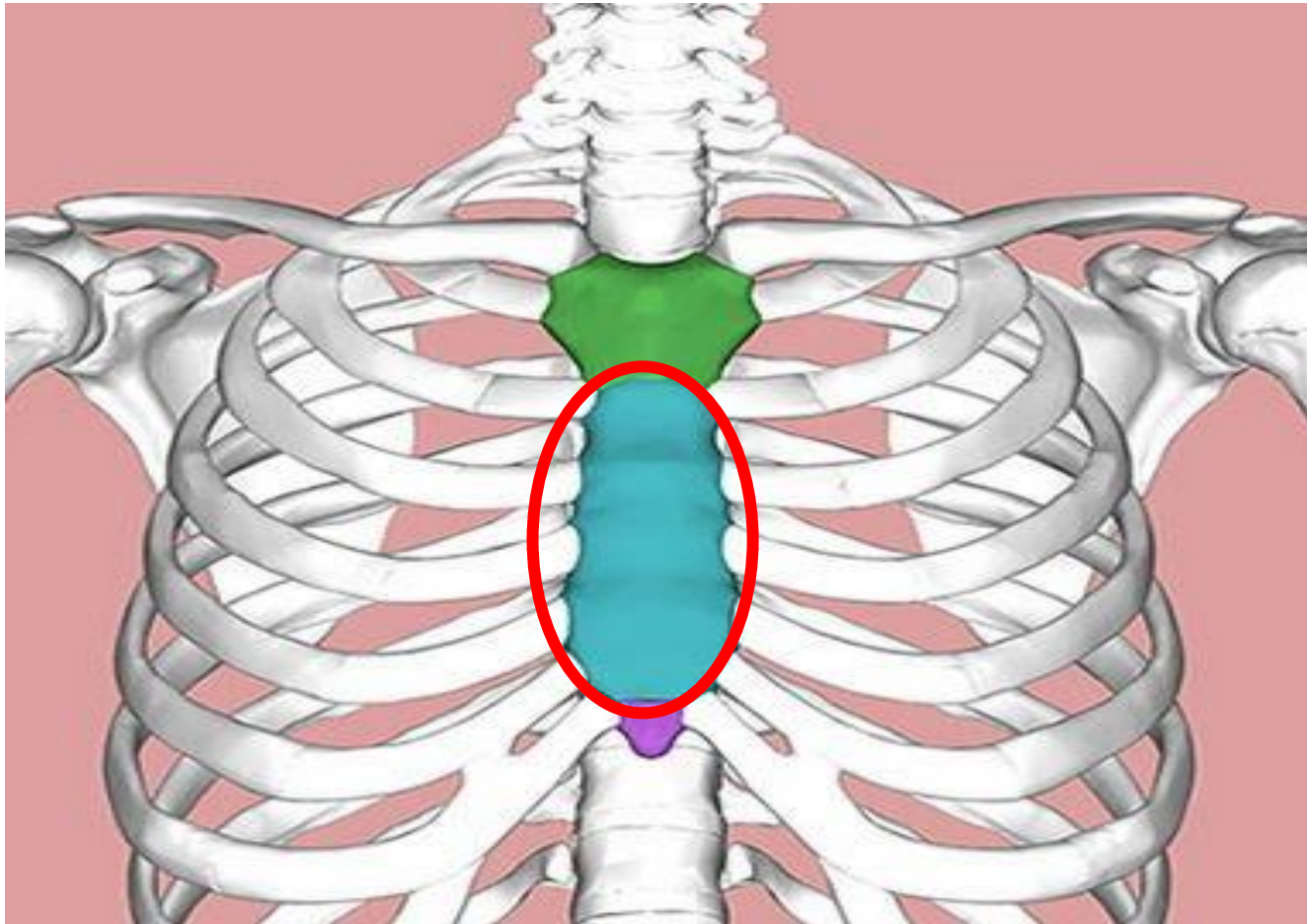




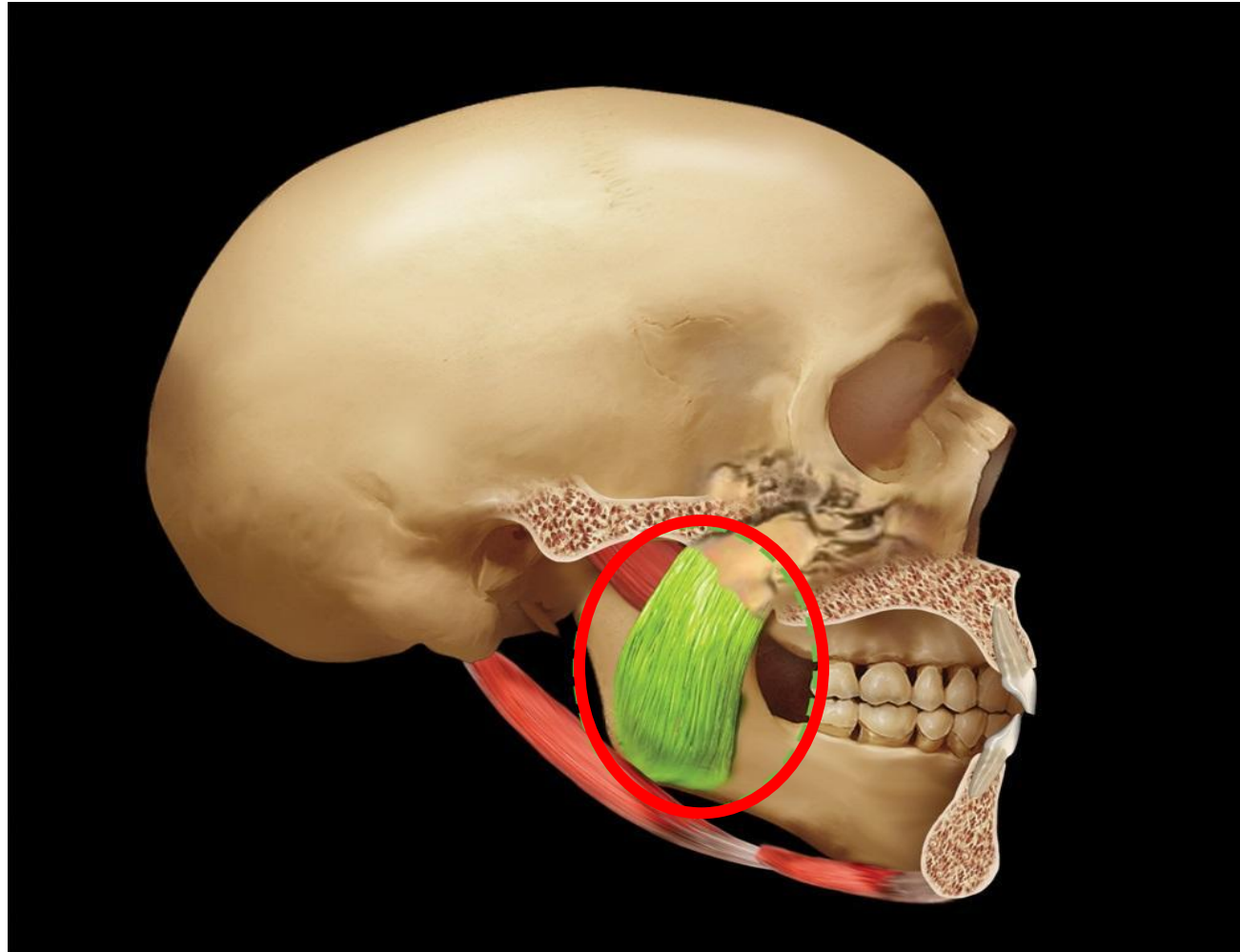
**передняя  
срединная  
щель  
спинного  
мозга**



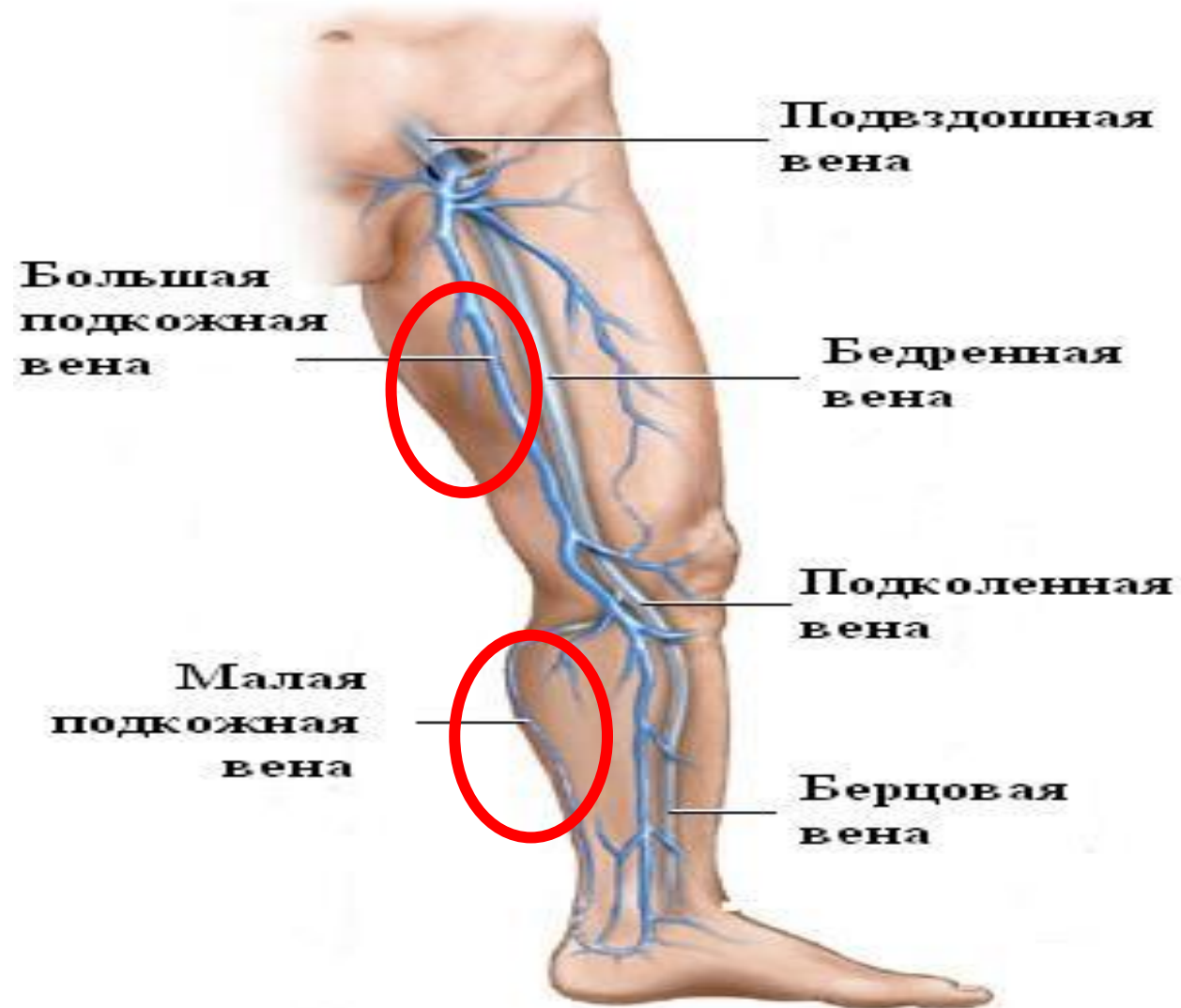# ***ТЕЛО ГРУДИНЫ***



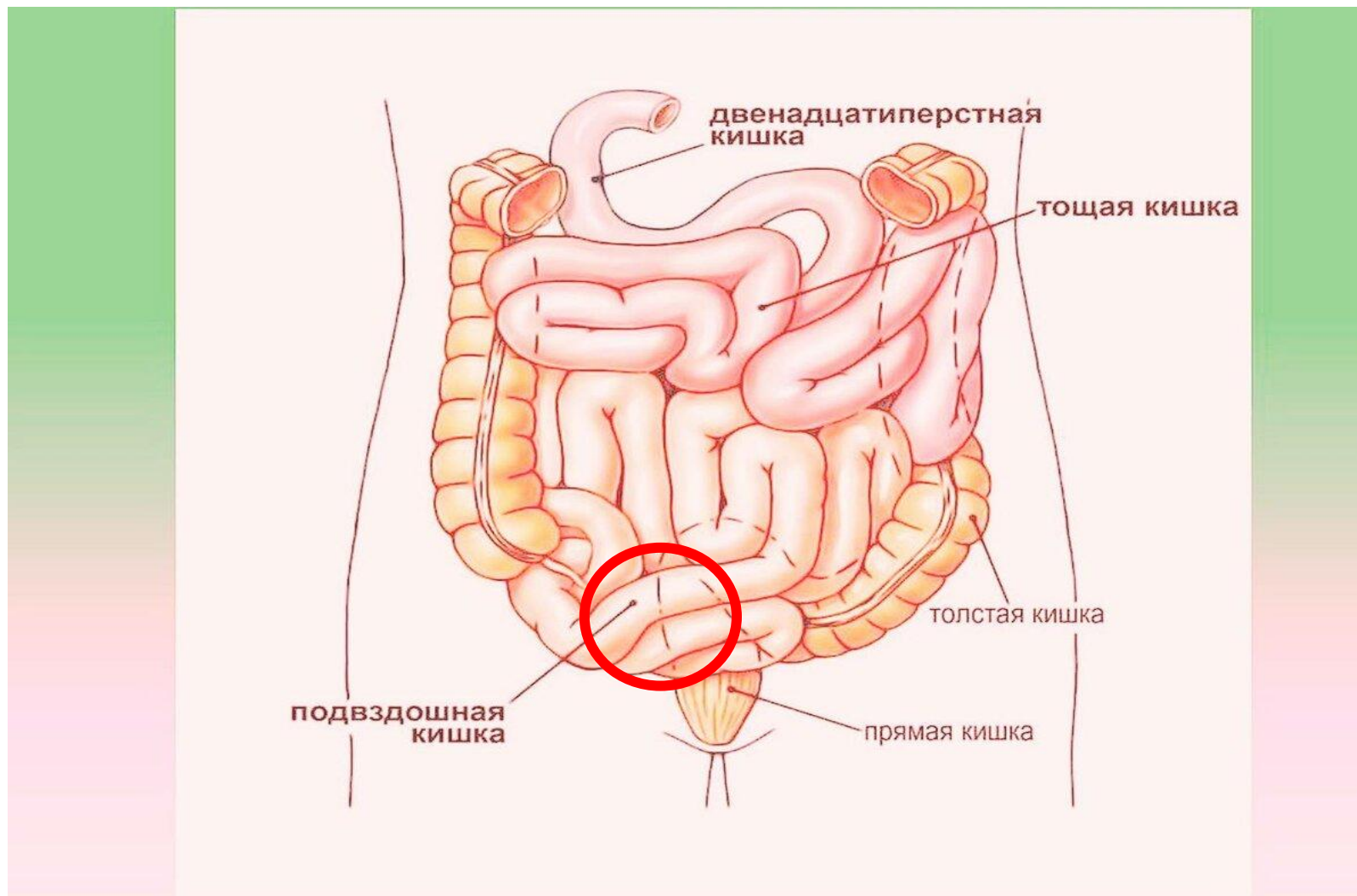
# ***ЖЕВАТЕЛЬНАЯ МЫШЦА***



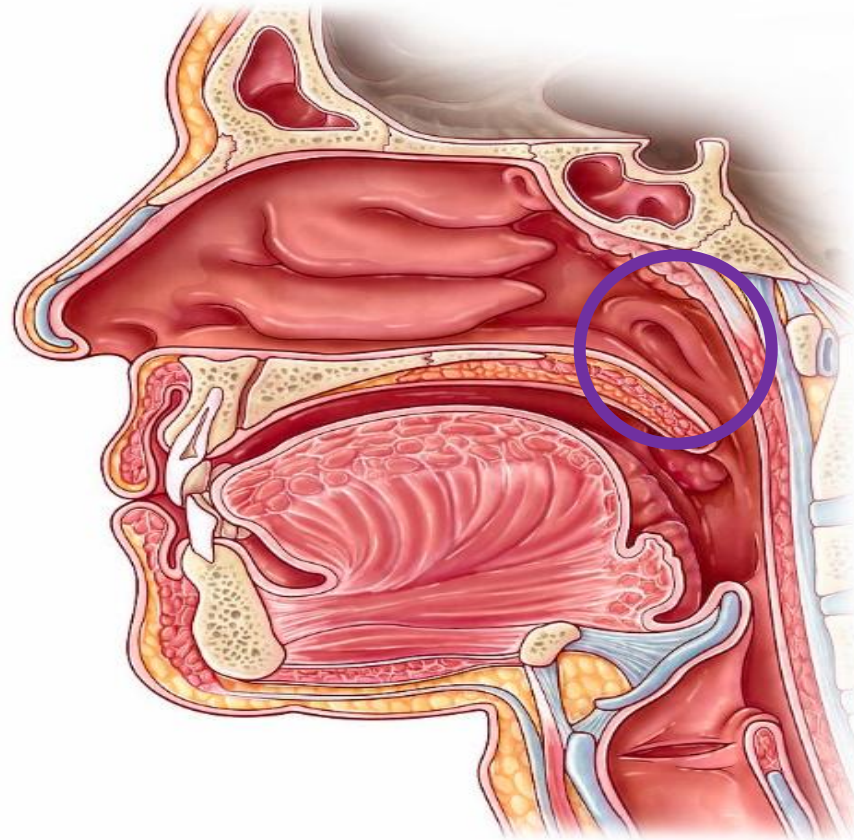
# **БОЛЬШАЯ И МАЛАЯ ПОДКОЖНЫЕ ВЕНЫ**



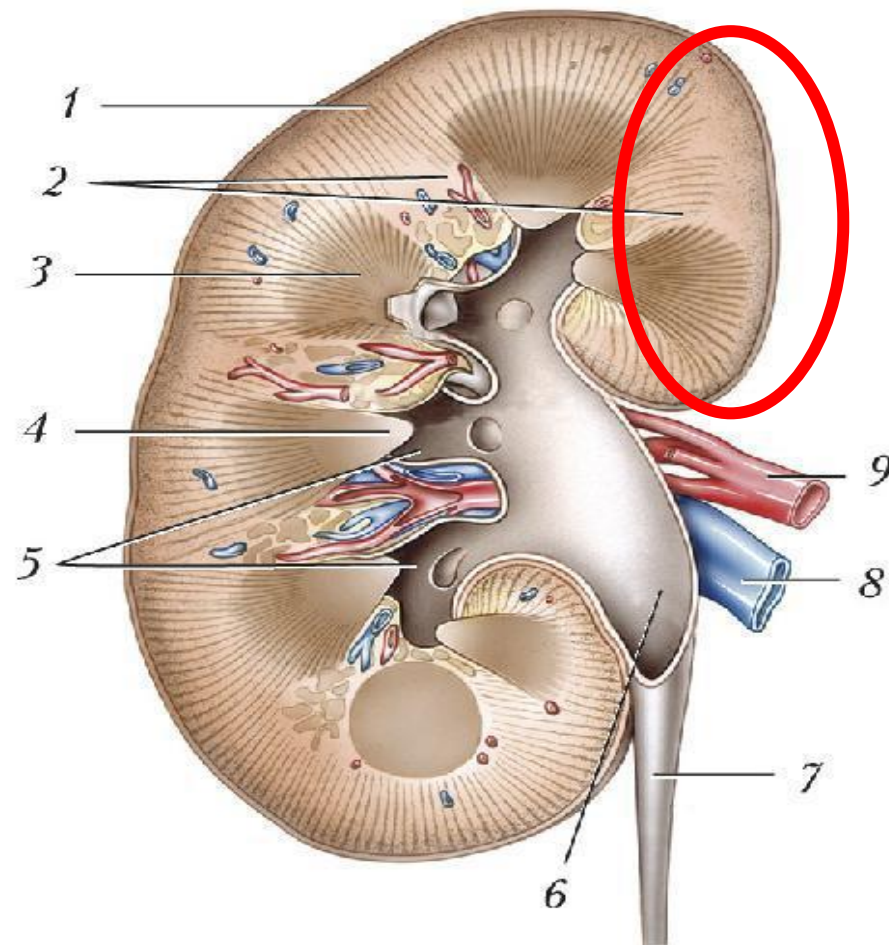
# ПОДВЗДОШНАЯ КИШКА



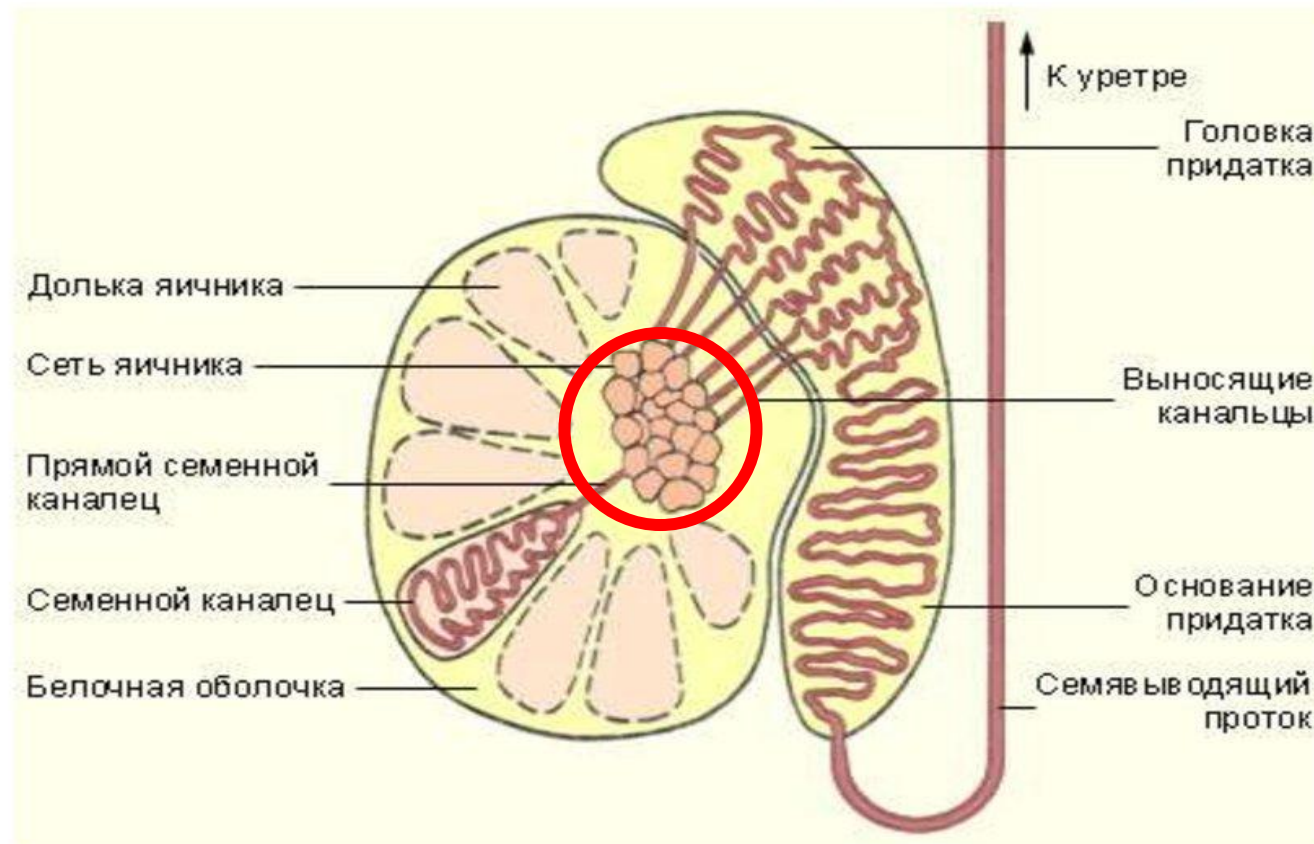
# **ГЛОТОЧНОЕ ОТВЕРСТИЕ СЛУХОВОЙ ТРУБЫ**



# МЕДИАЛЬНЫЙ КРАЙ ПРАВОЙ ПОЧКИ

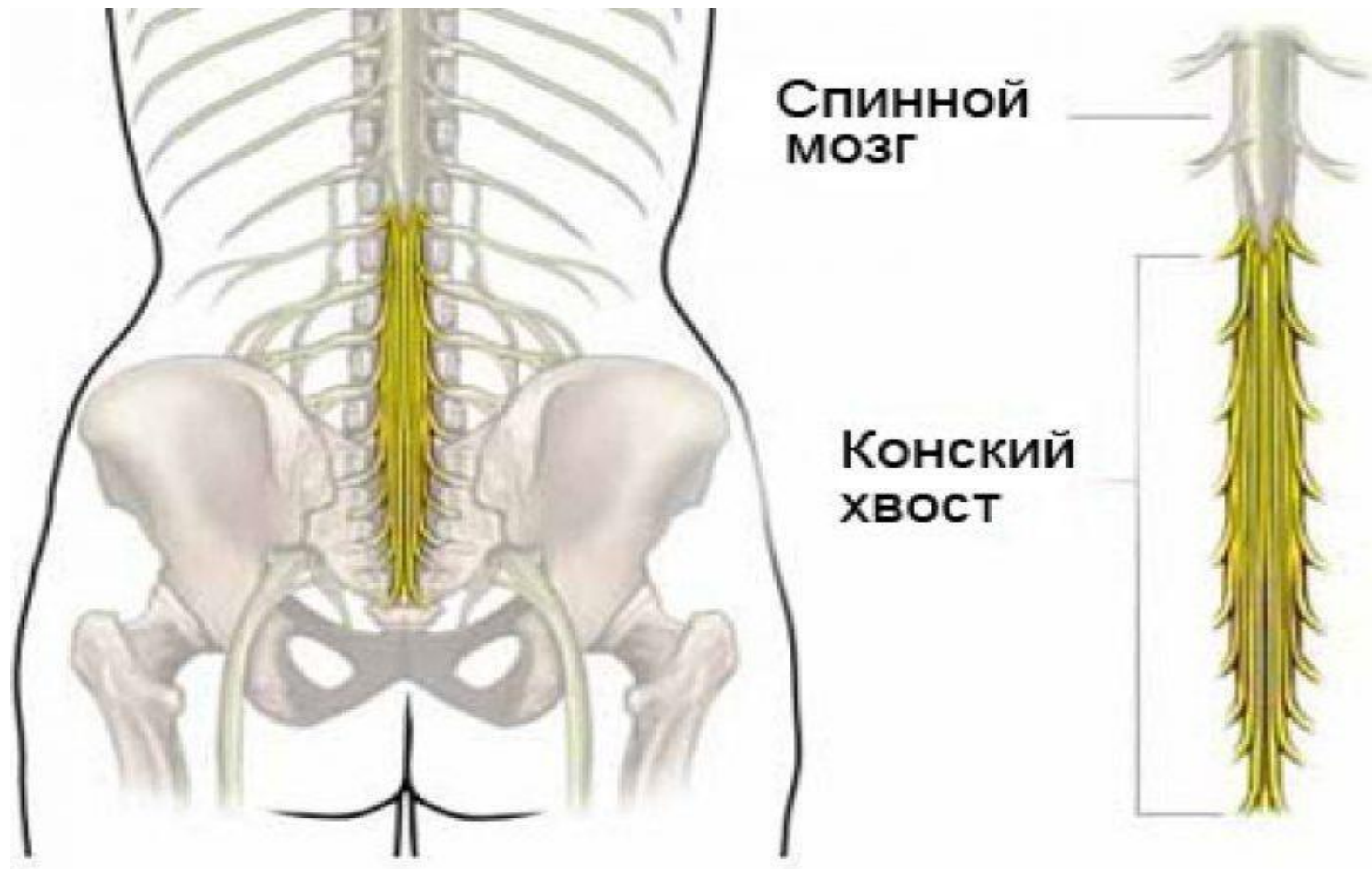


# СРЕДОСТЕНИЕ ЯИЧКА

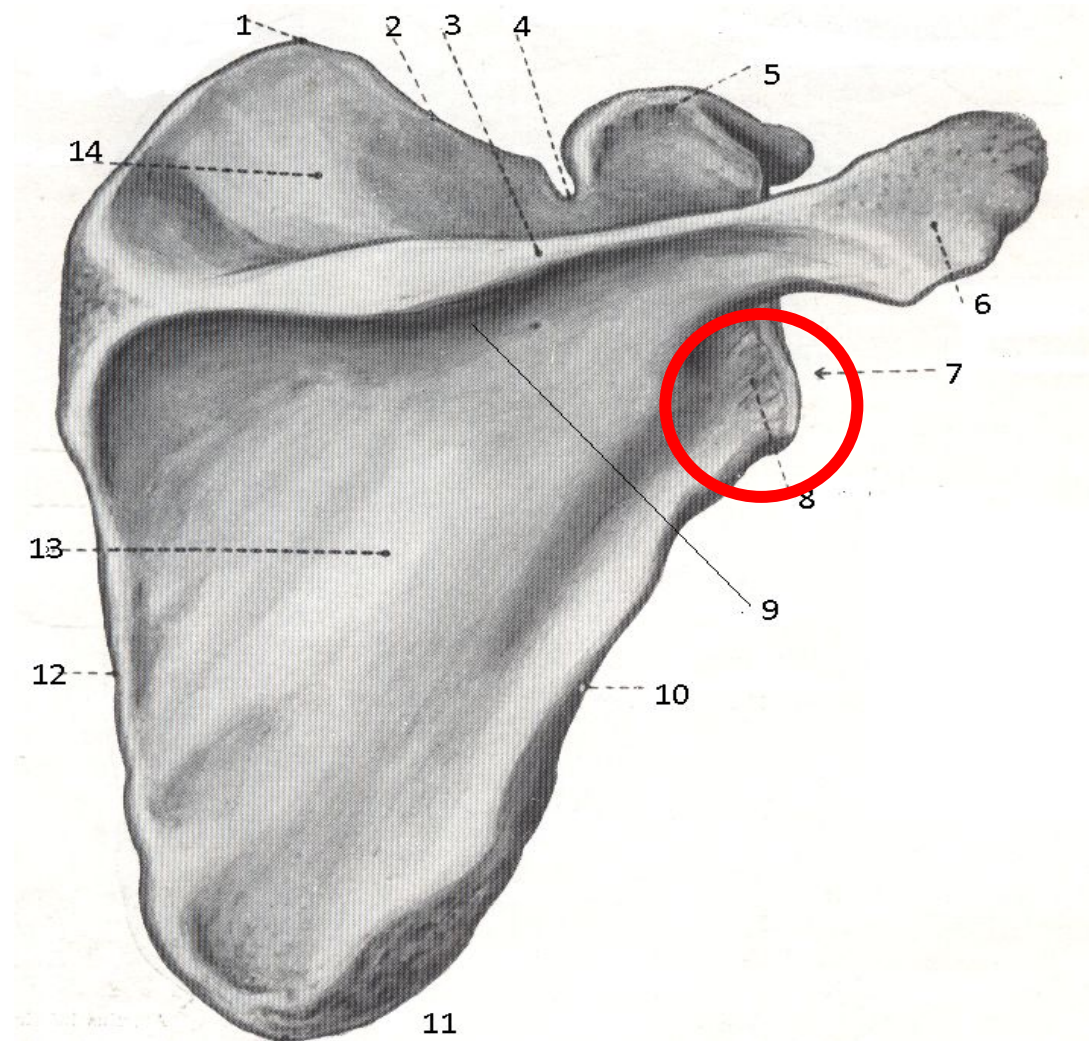




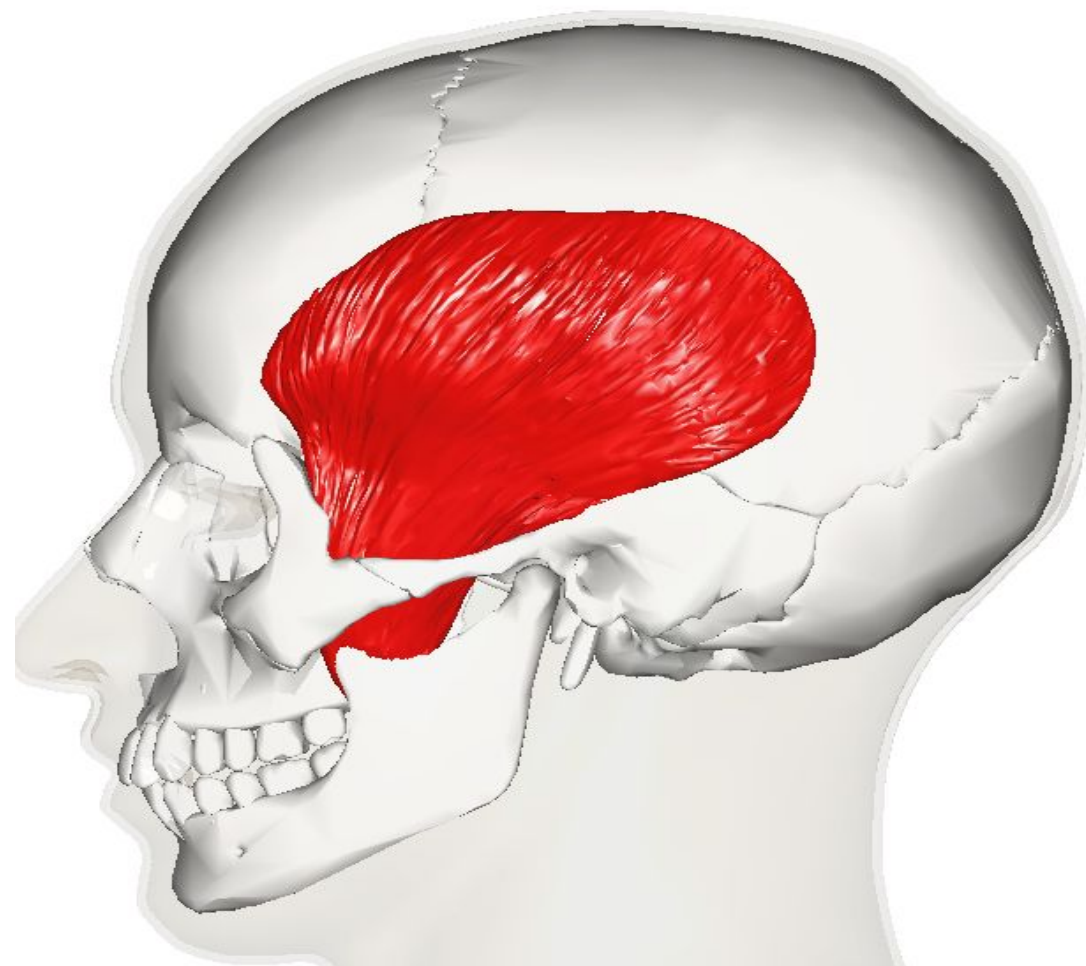
# ***КОНСКИЙ ХВОСТ СПИННОГО МОЗГА***



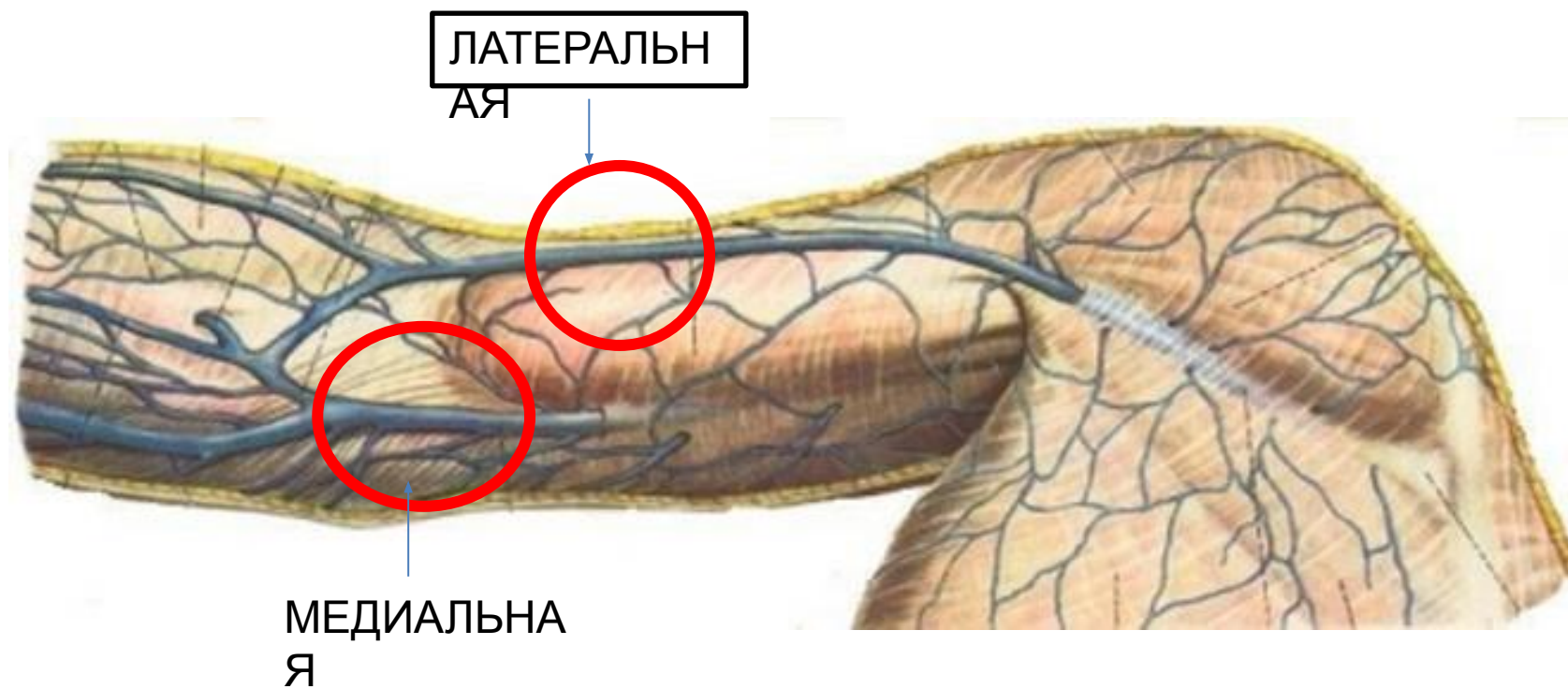
# ***ЛАТЕРАЛЬНЫЙ УГОЛ ЛОПАТКИ***



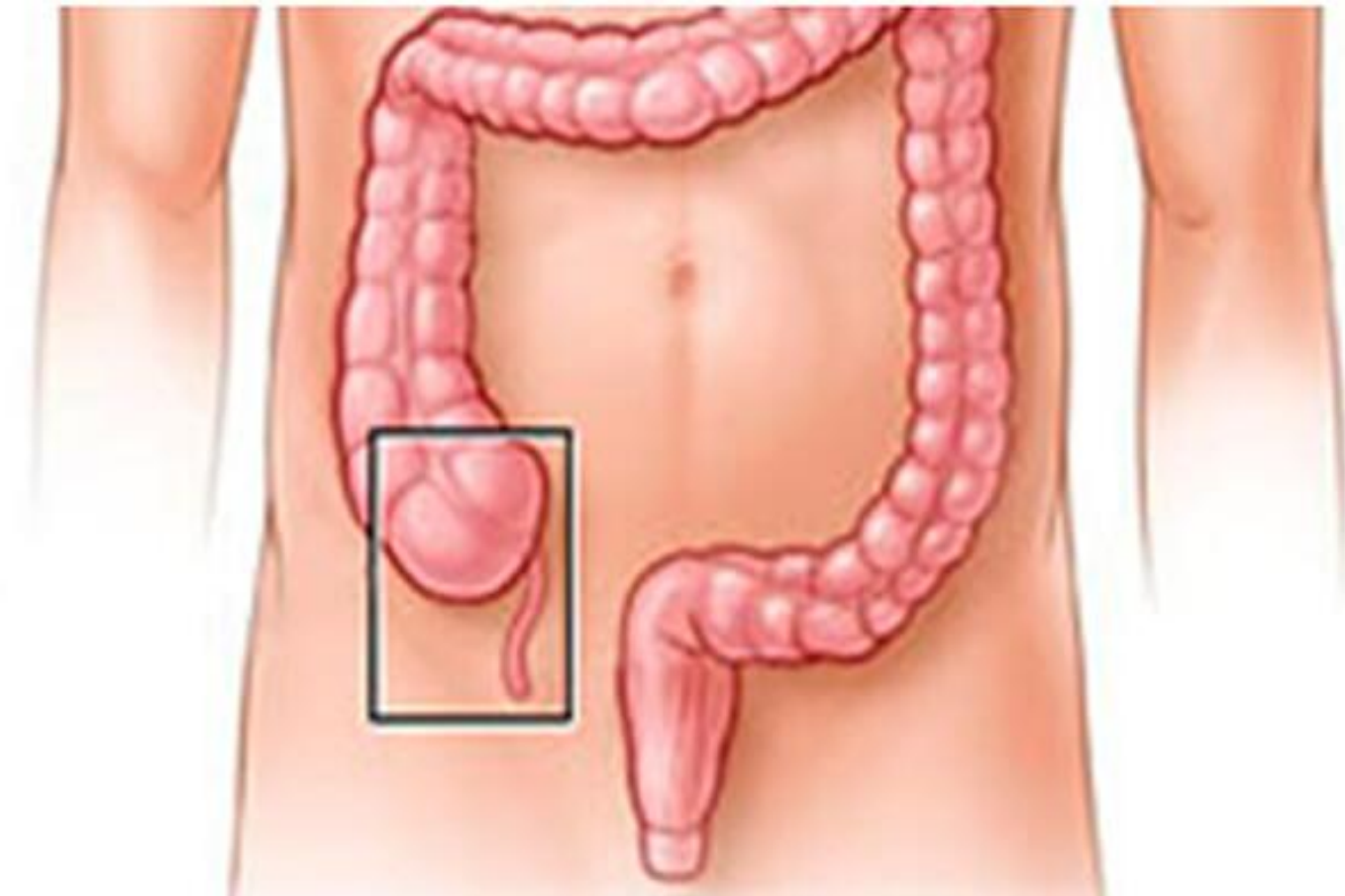# ***ВИСОЧНАЯ МЫШЦА***



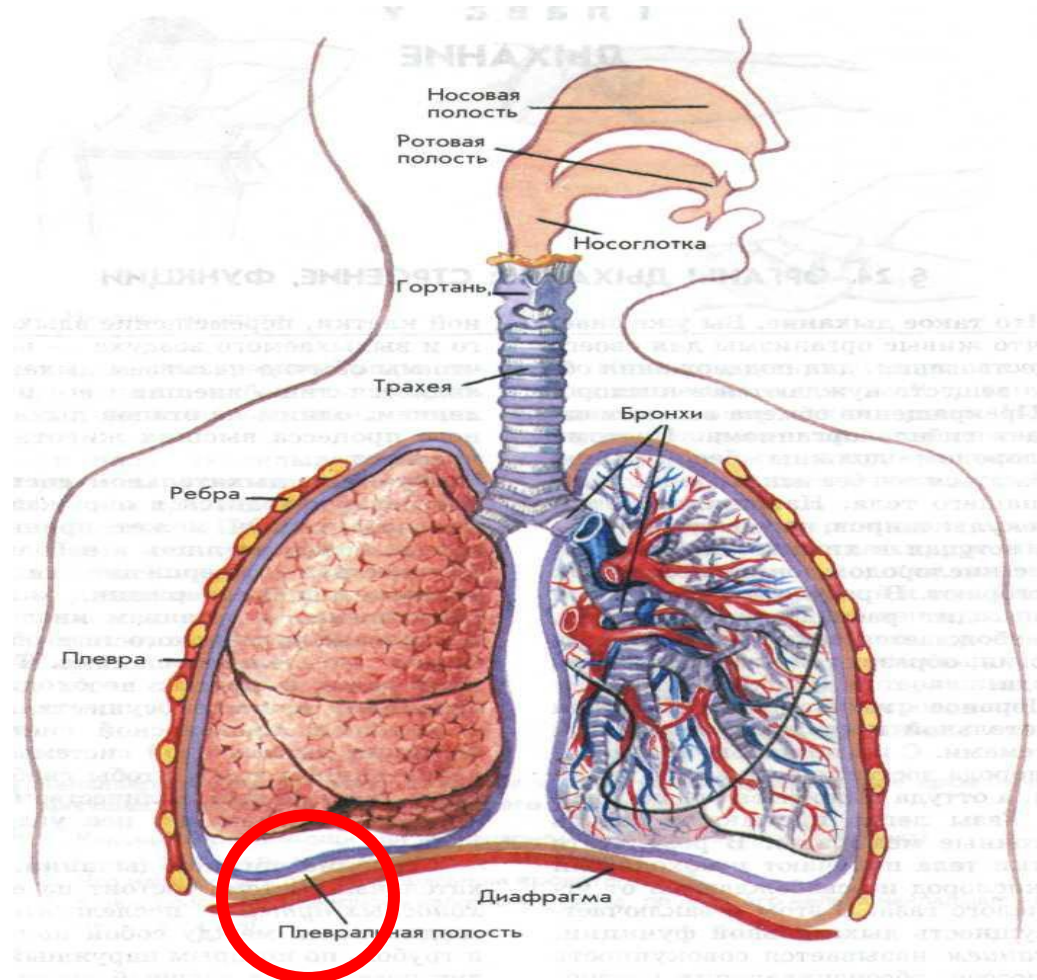
# ***ЛАТЕРАЛЬНАЯ И МЕДИАЛЬНАЯ ПОДКОЖНЫЕ ВЕНЫ***



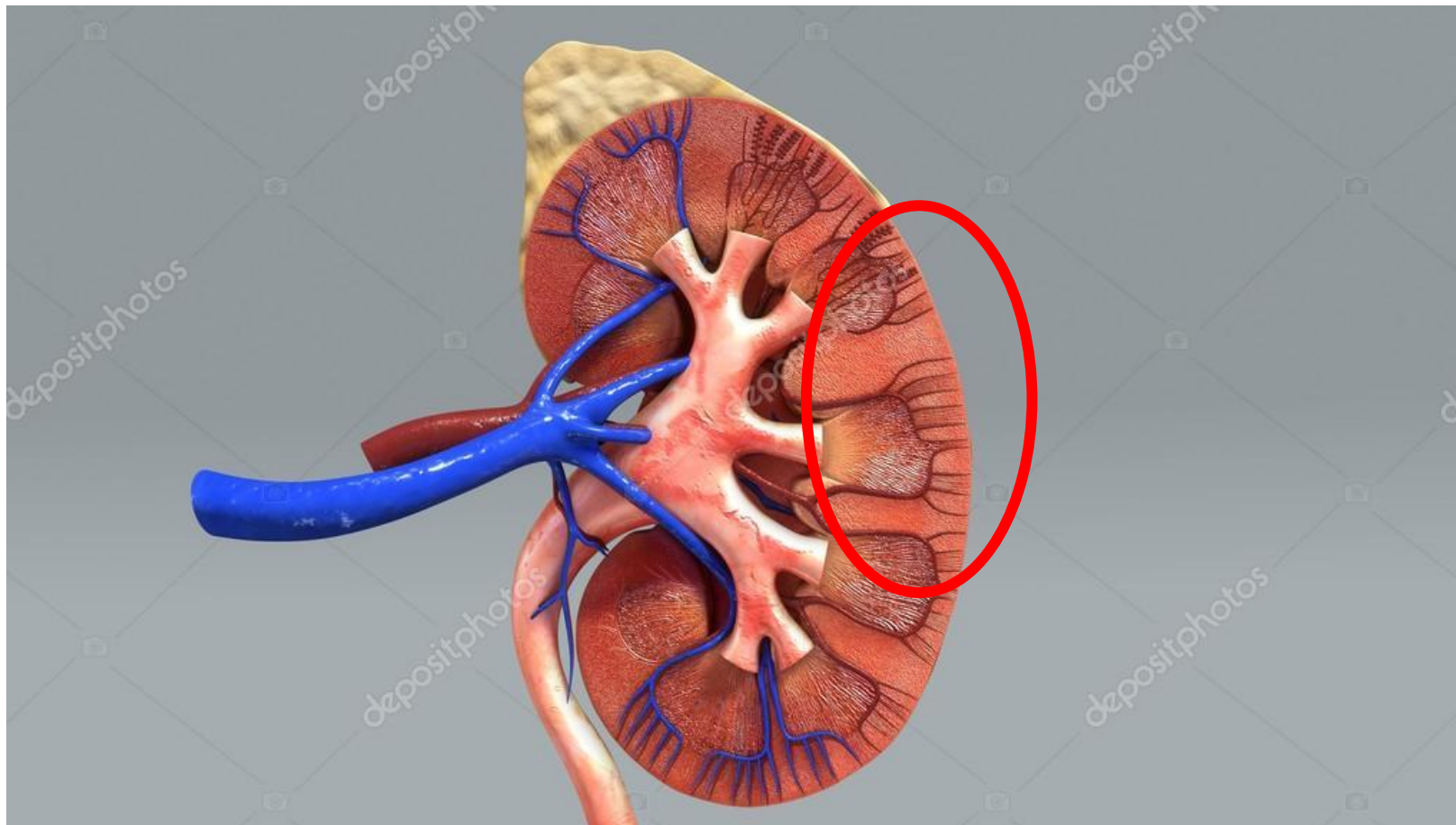
# ***СЛЕПАЯ КИШКА***



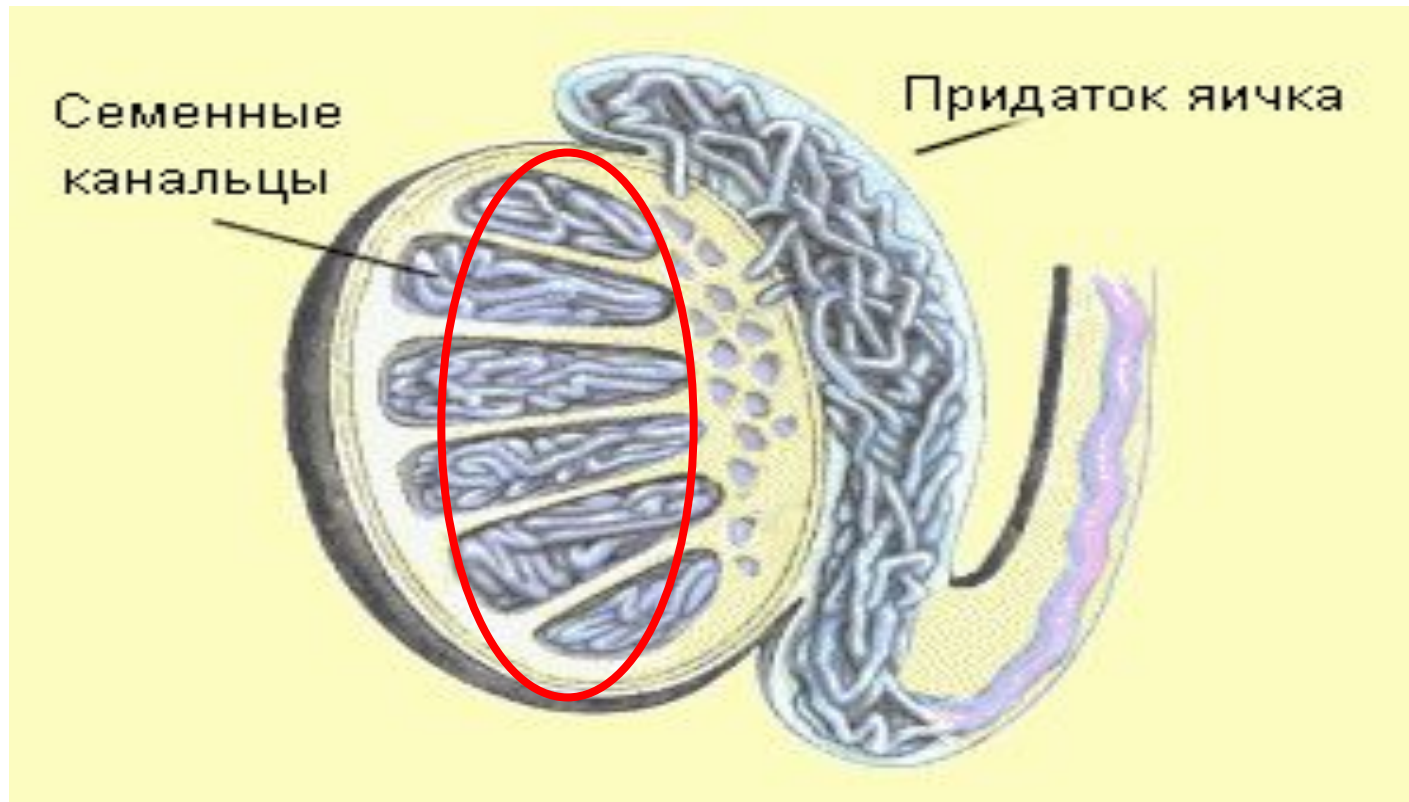
# ПЛЕВРАЛЬНАЯ ПОЛОСТЬ



# ЛАТЕРАЛЬНЫЙ КРАЙ ЛЕВОЙ ПОЧКИ



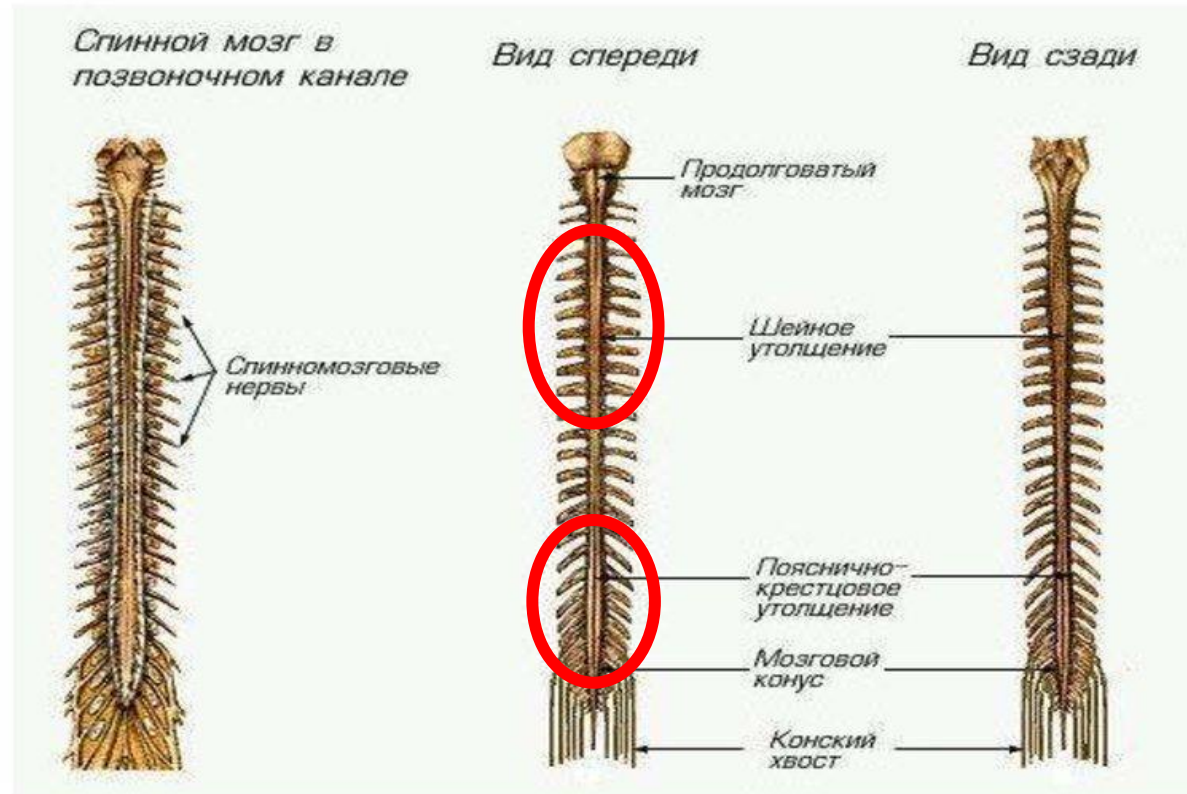
# ***ИЗВИТЫЕ СЕМЕННЫЕ КАНАЛЬЦА***



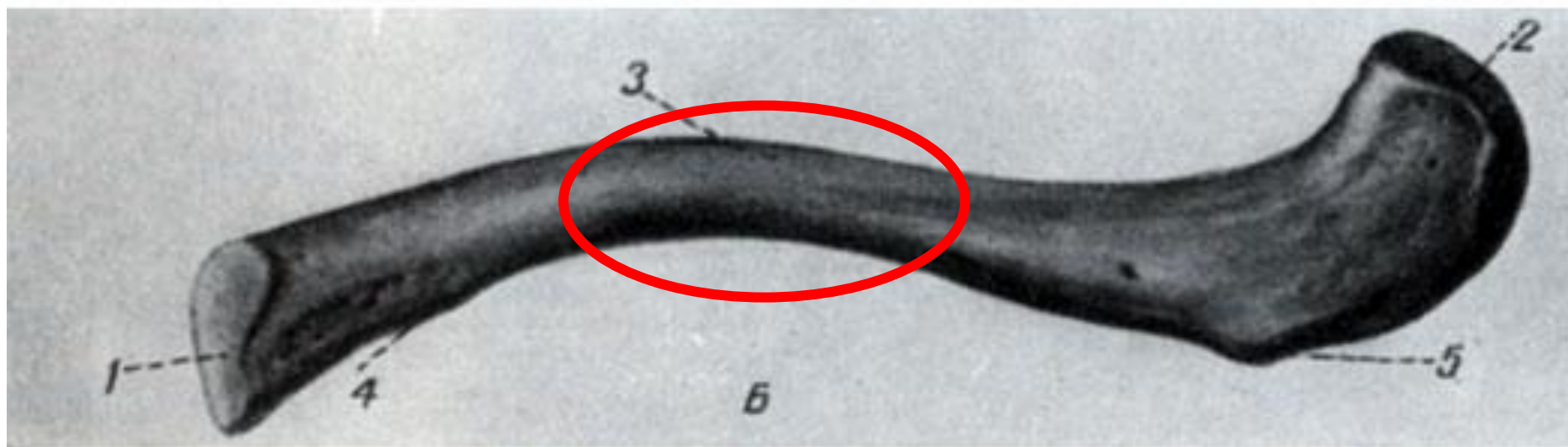
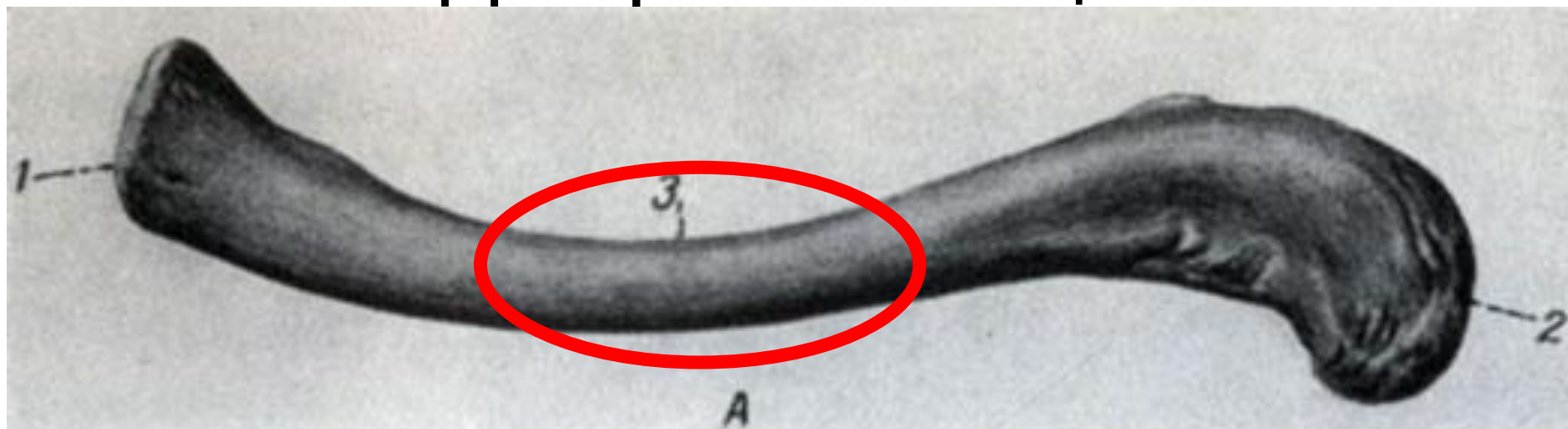


# УТОЛЩЕНИЕ СПИННОГО МОЗГА

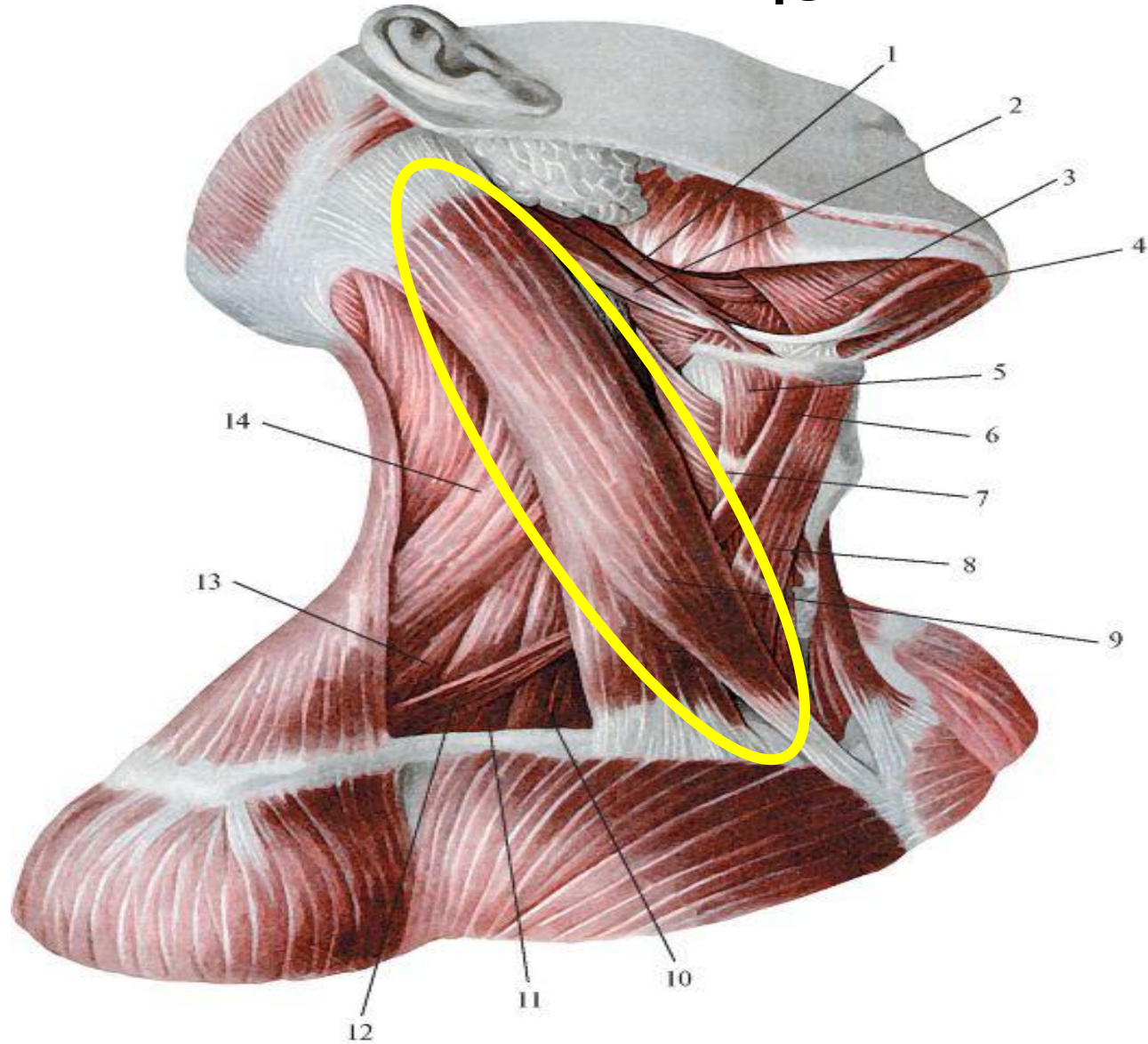
## 2. Спинной мозг



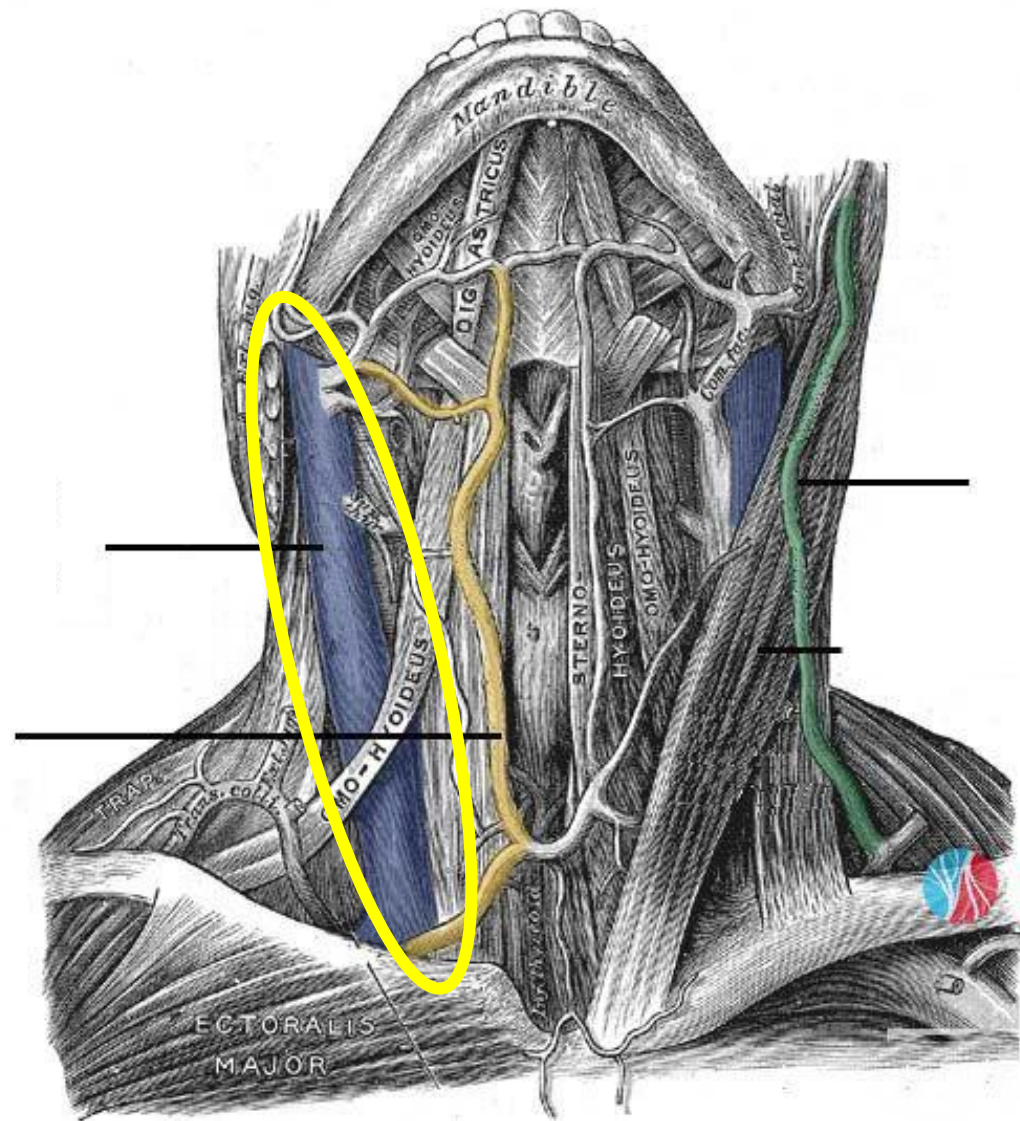
# Диафиз ключицы



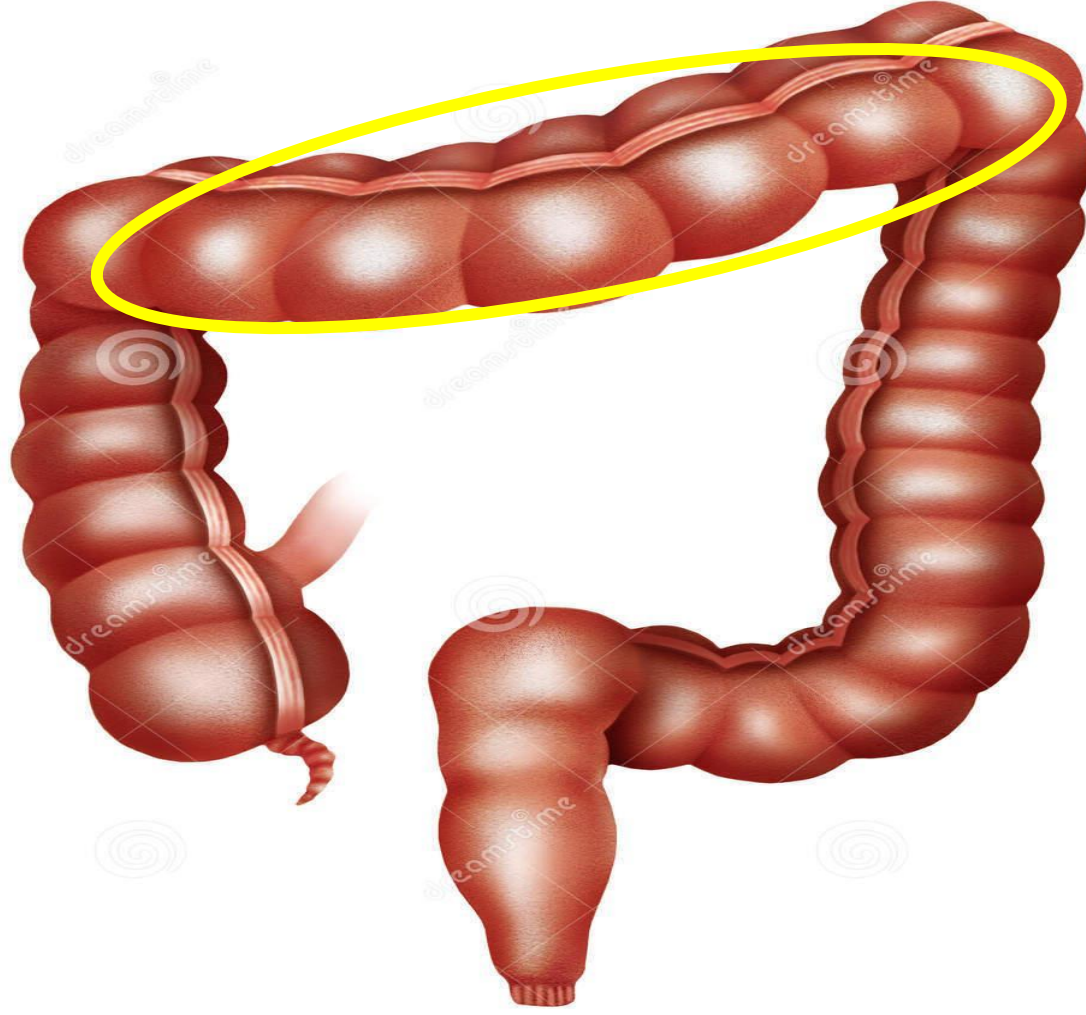
# Грудино-ключично-сосцевидная мышца



# Внутренняя яремная вена



# Поперечно-ободочная кишка

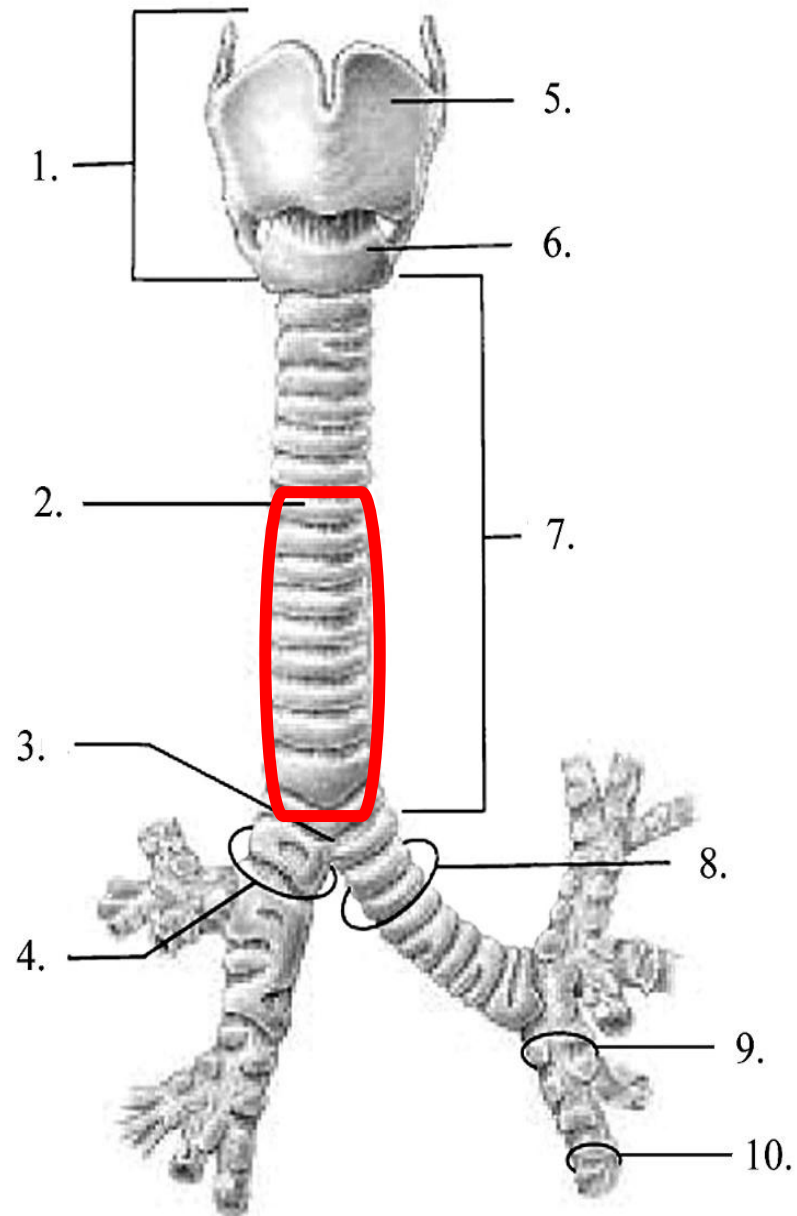


Download from  
**Dreamstime.com**  
This watermarked comp image is for previewing purposes only.

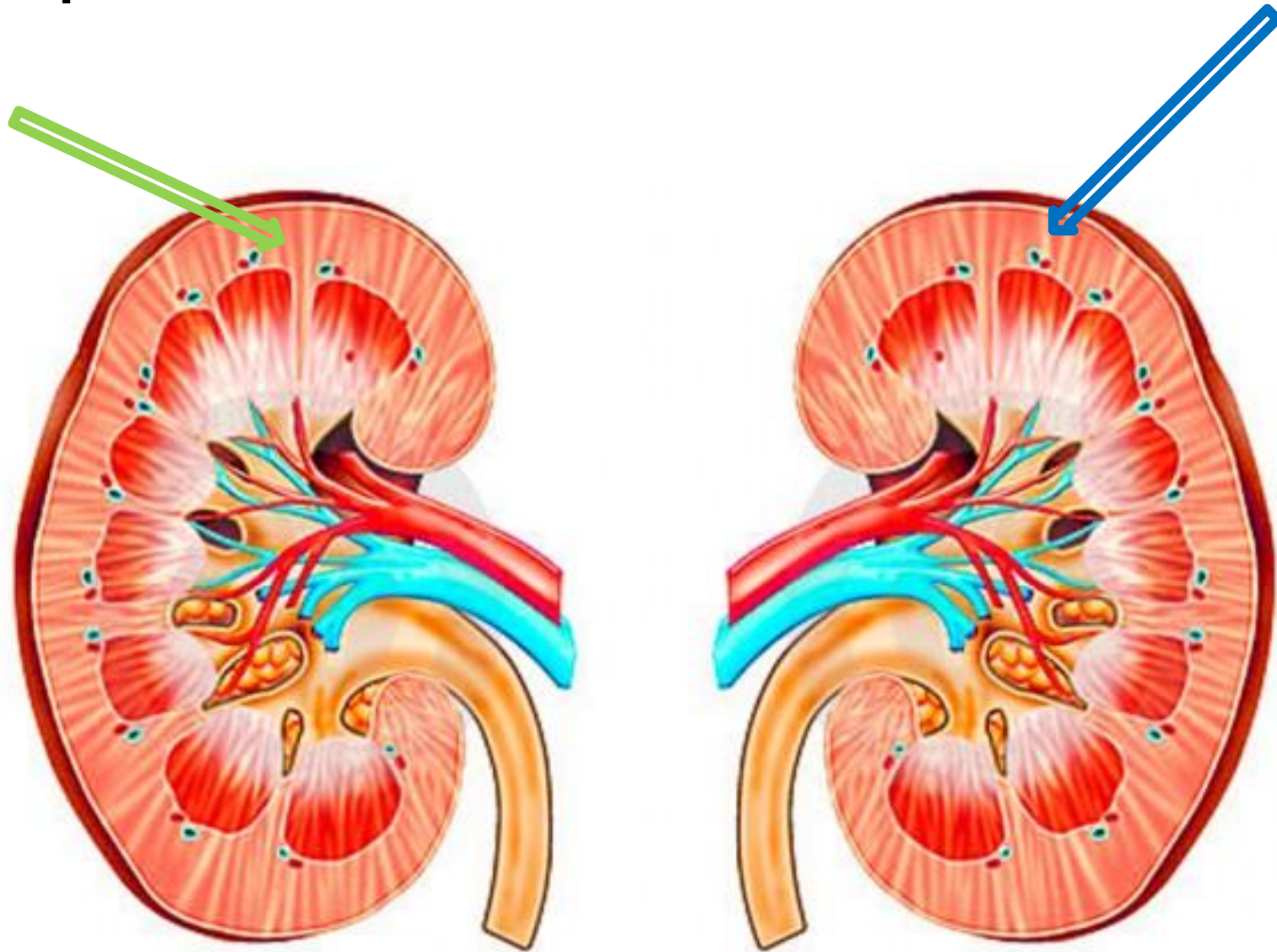


ID 30165695  
© Aleduengo | Dreamstime.com

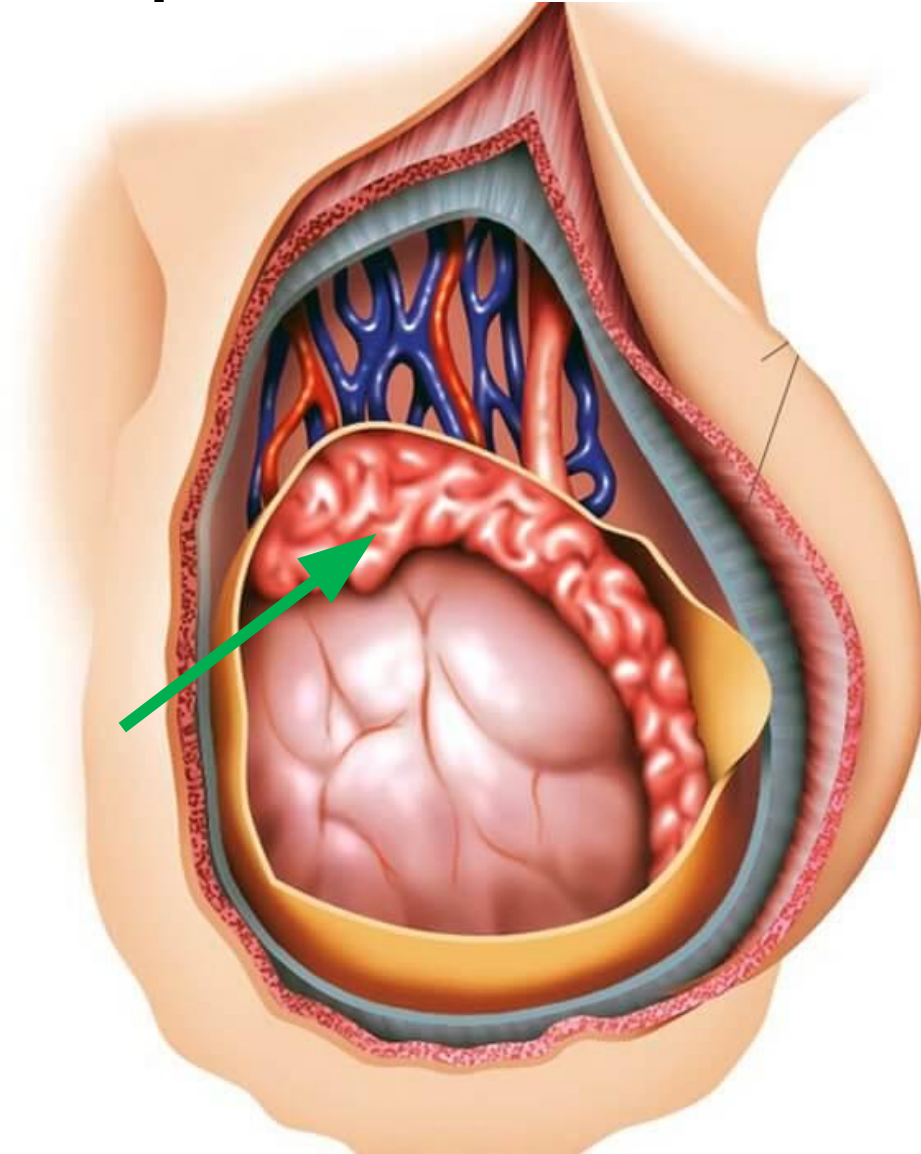
# Грудная часть трахеи



# Корковое вещество почки

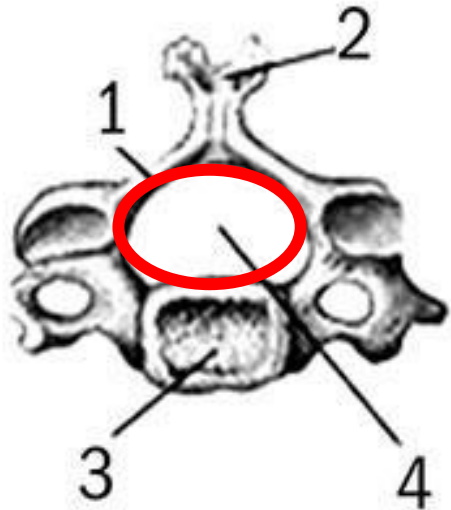


# Придаток яичка

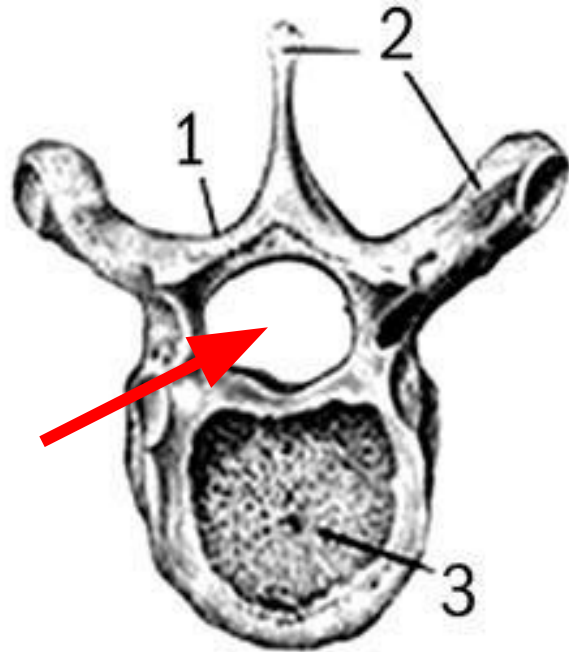




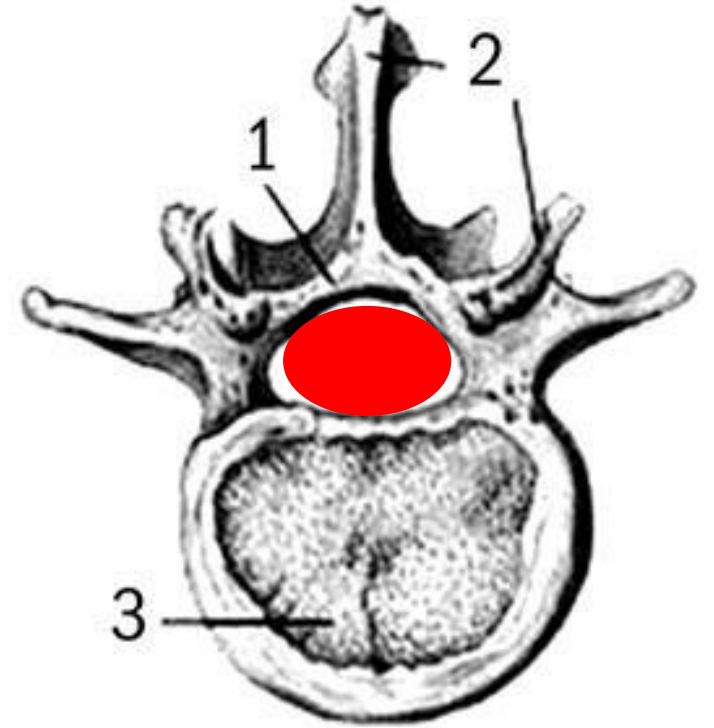
# Спинномозговой канал



a

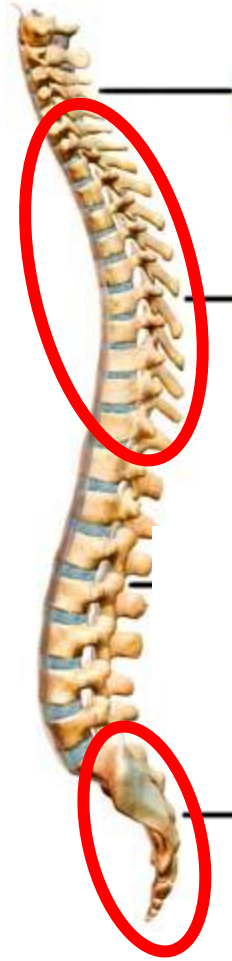

б

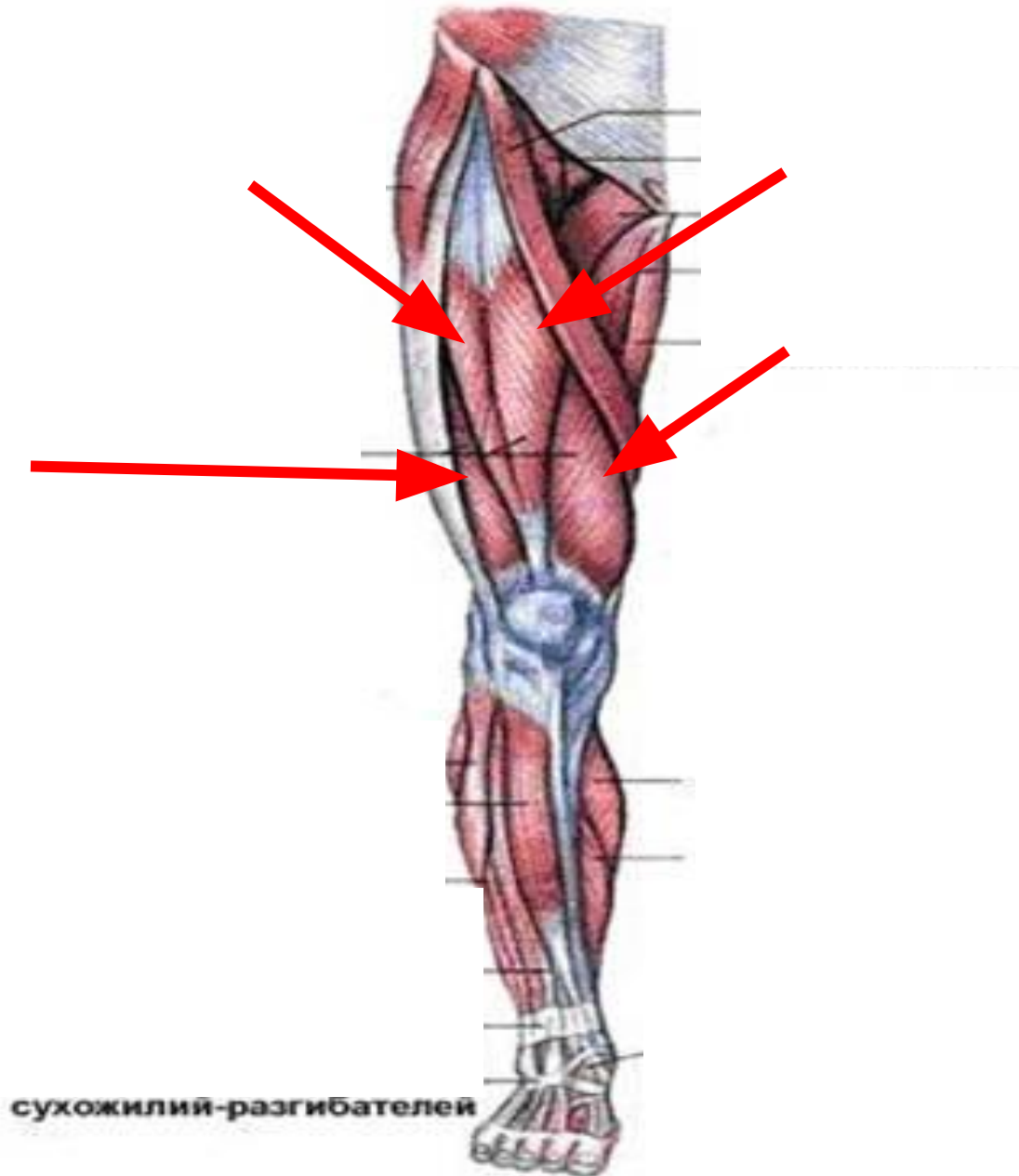


B

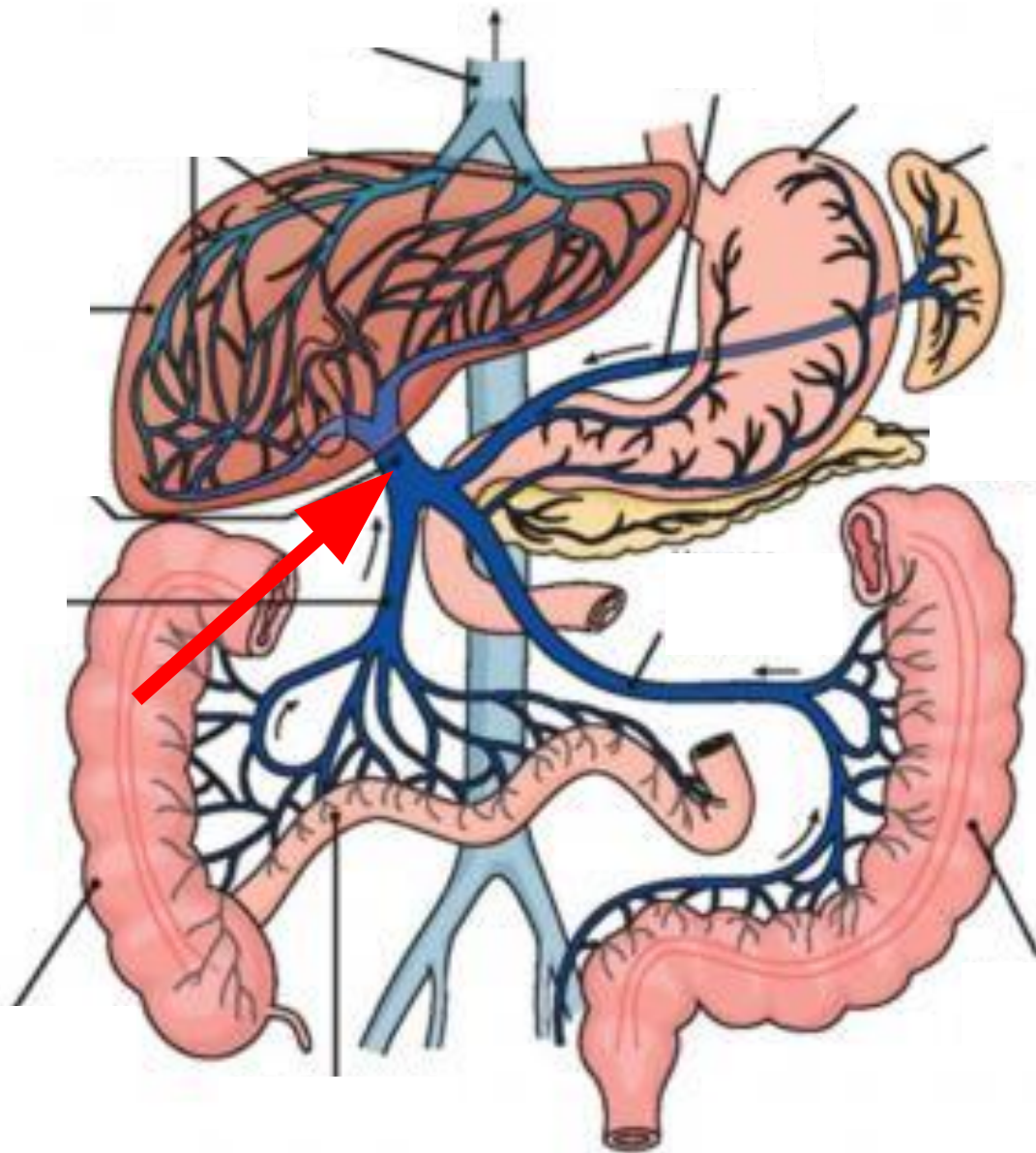
# Кифозы позвоночника



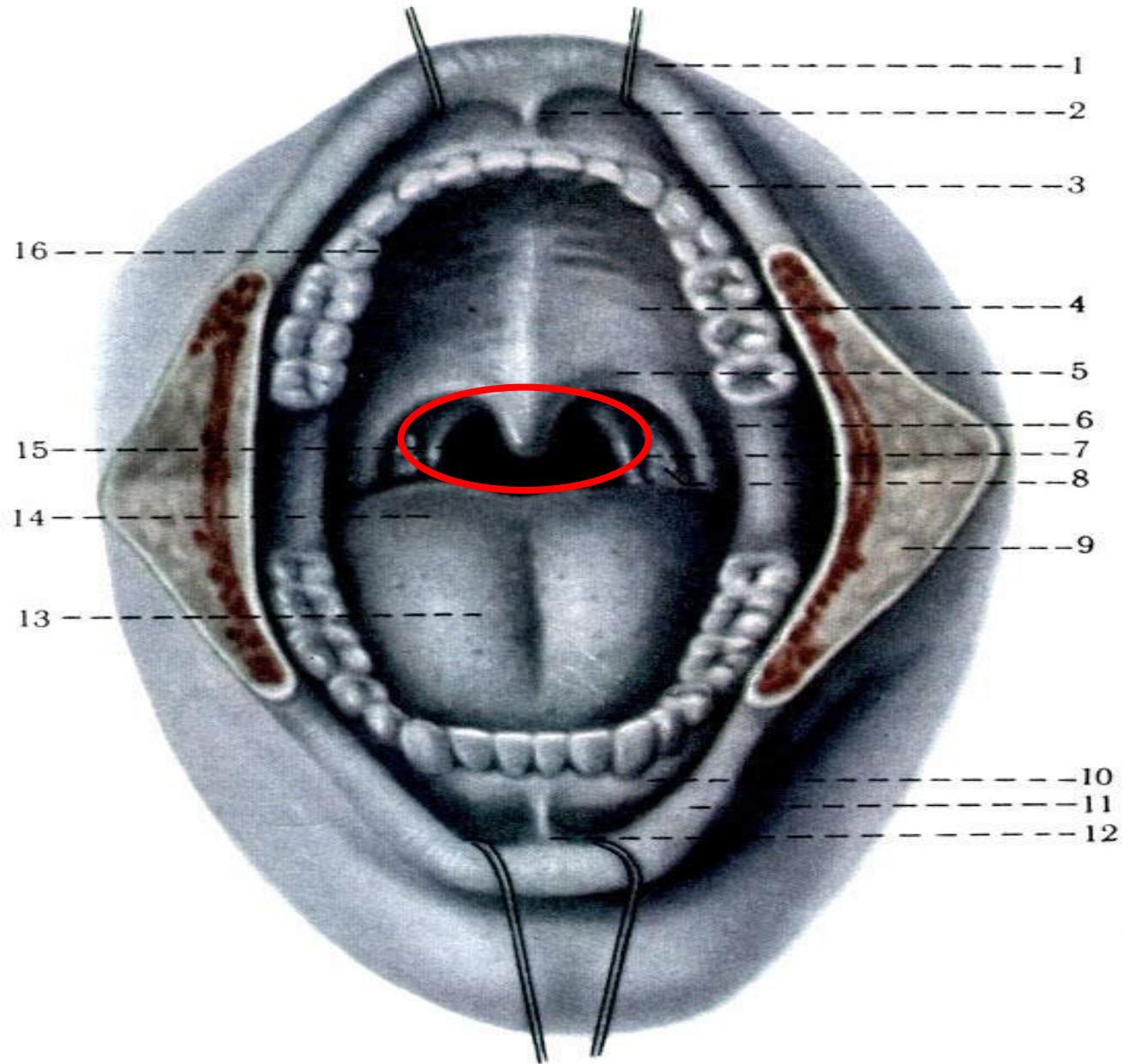
# Четырёхглавая мышца бедра



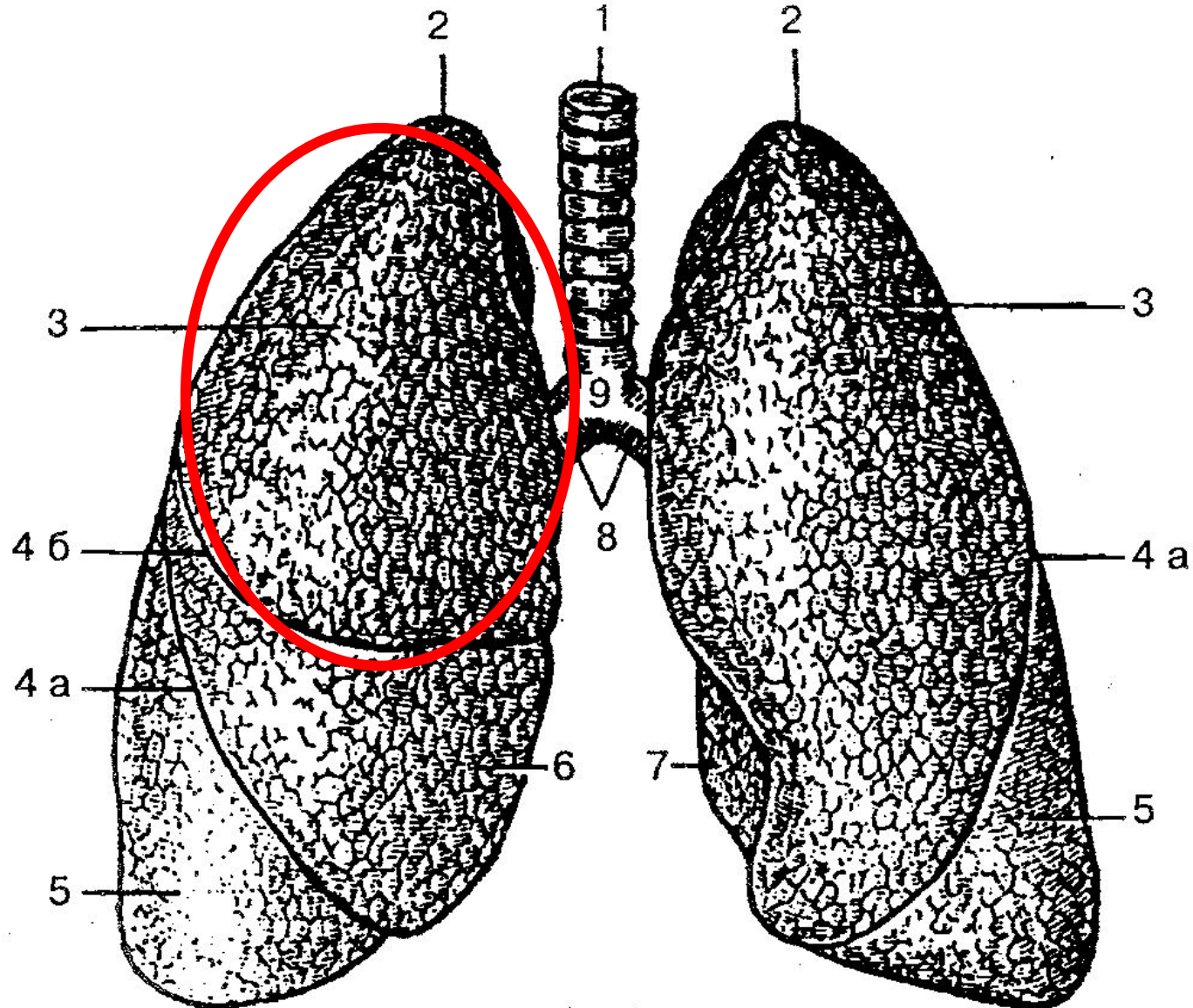
# Воротная вена



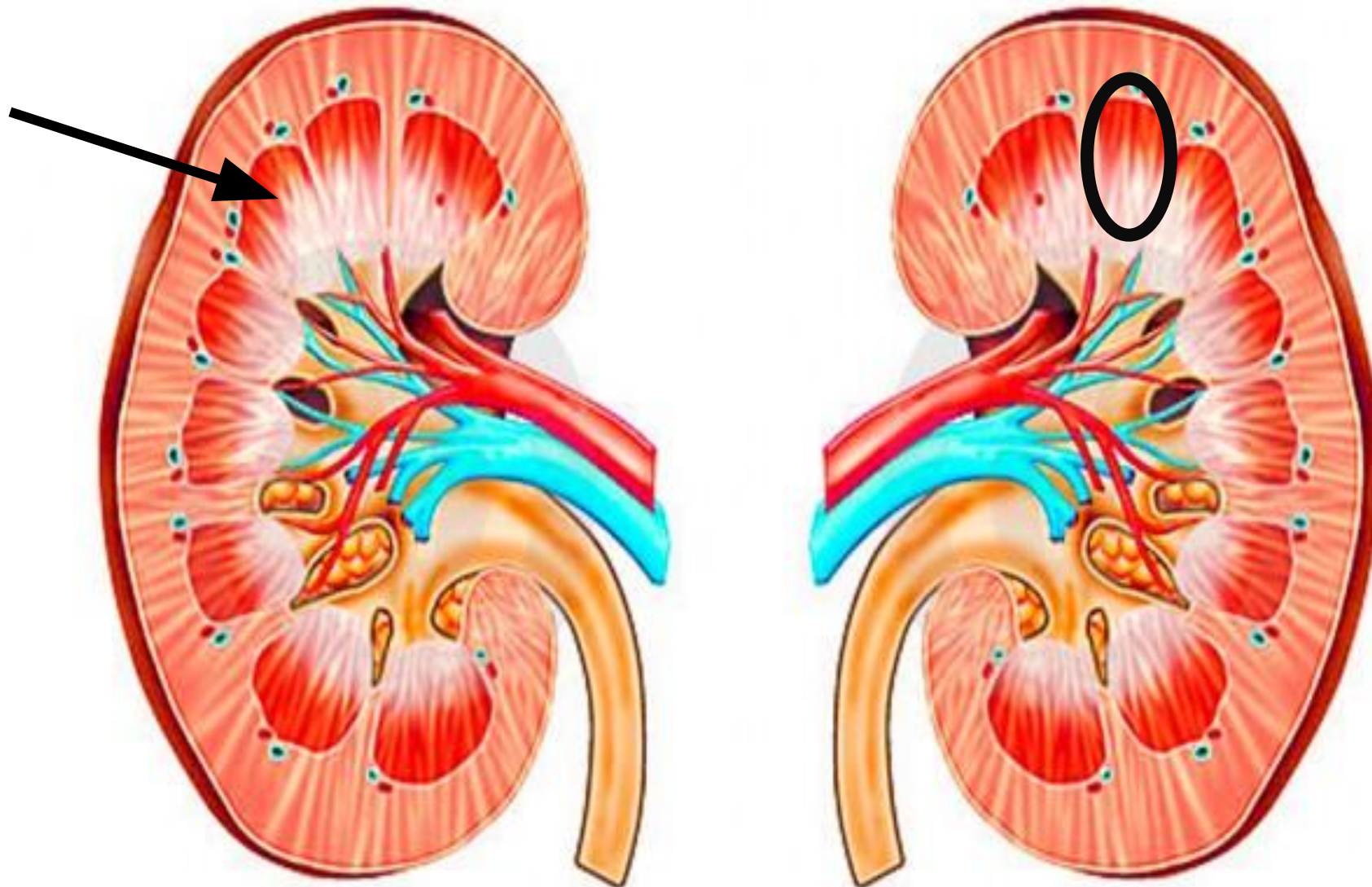
# Границы



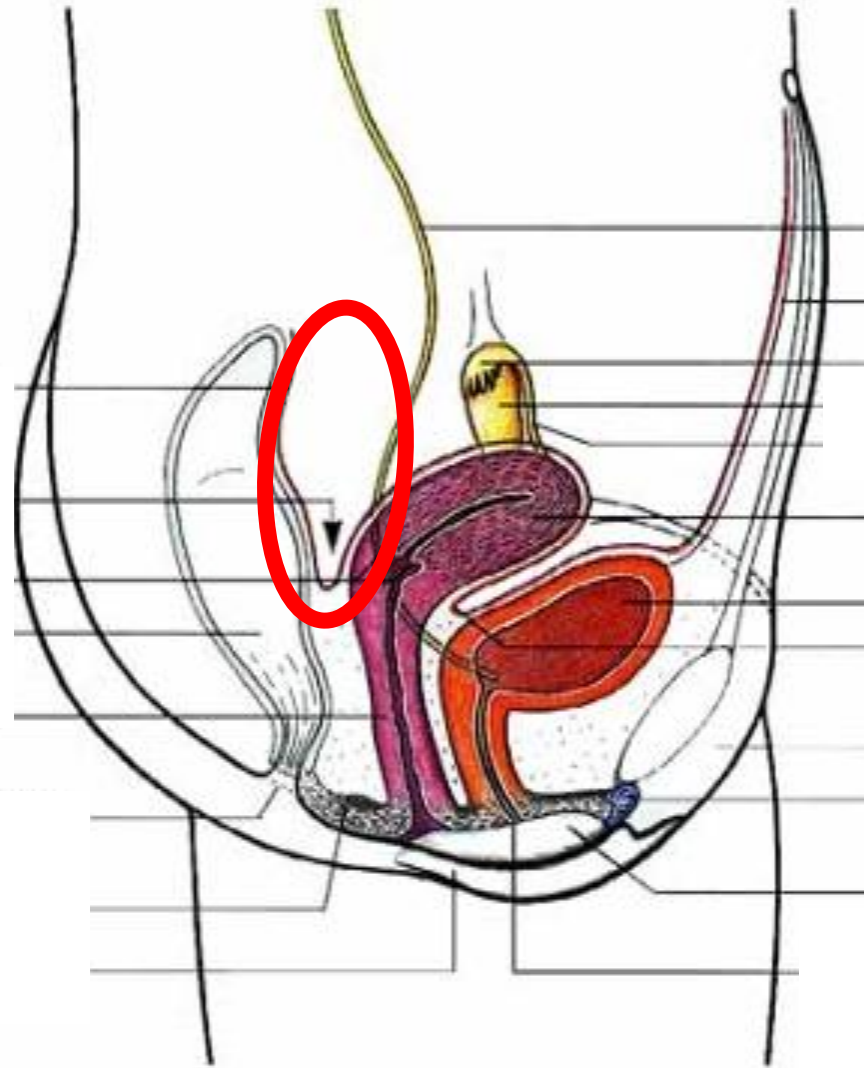
# Верхняя доля правого легкого



# Мозговое вещество почки



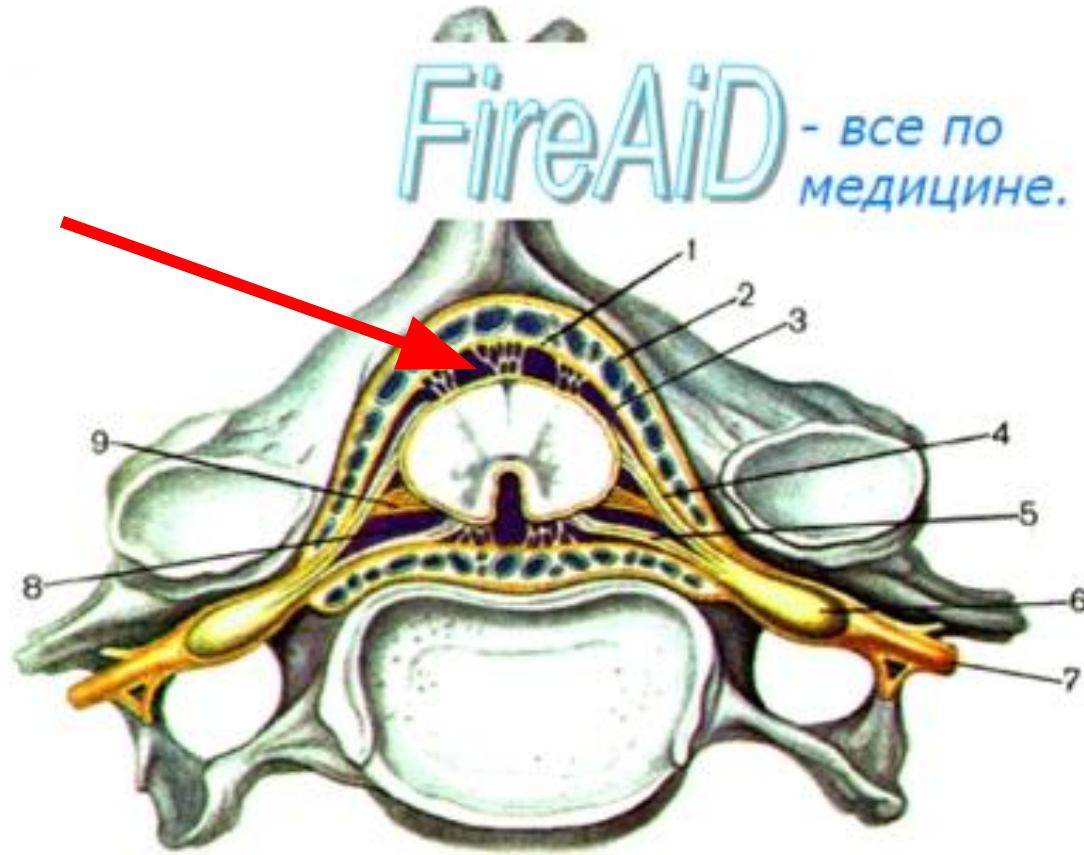
# Дугласово пространство



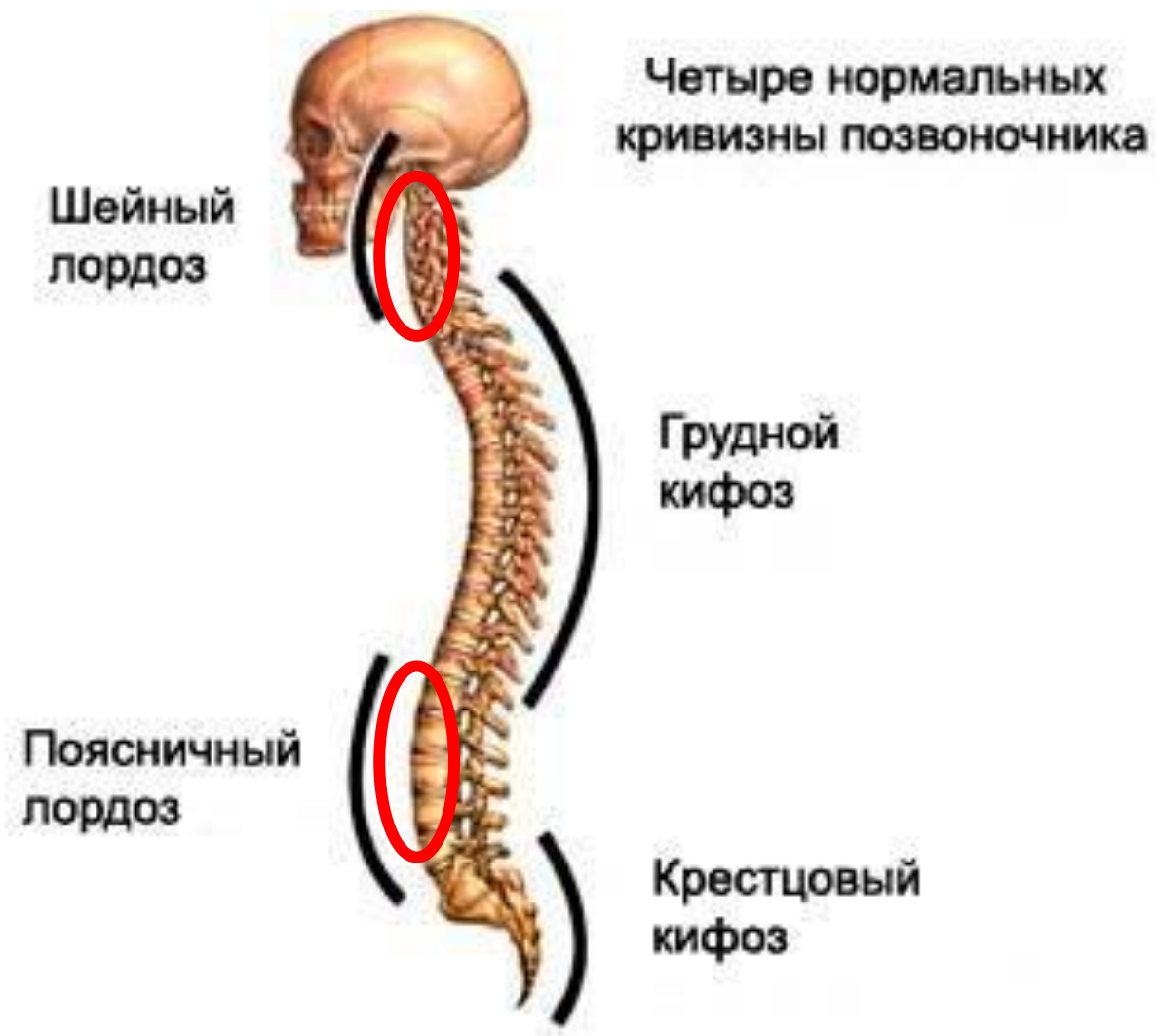

# Субарахноидальное пространство спинного мозга

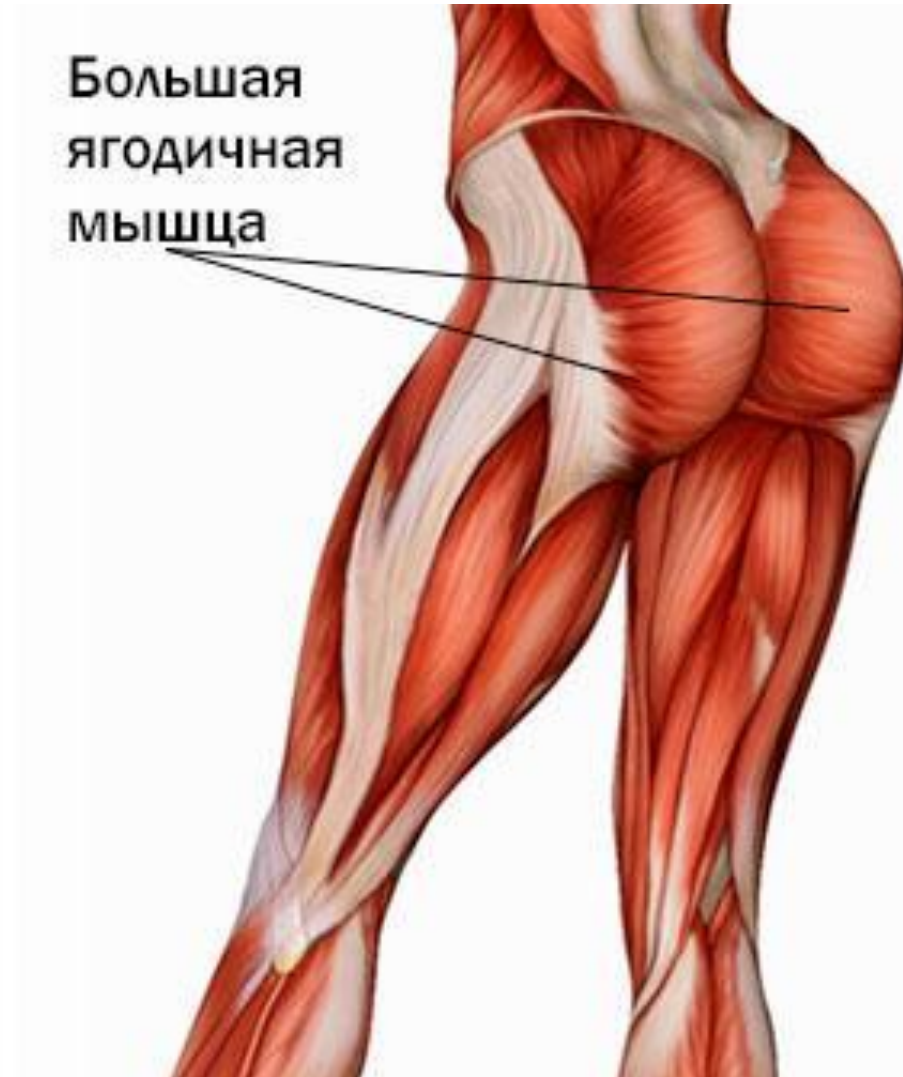Рис. 119. Спинной мозг и его оболочки;  
поперечный разрез позвоночного столба.



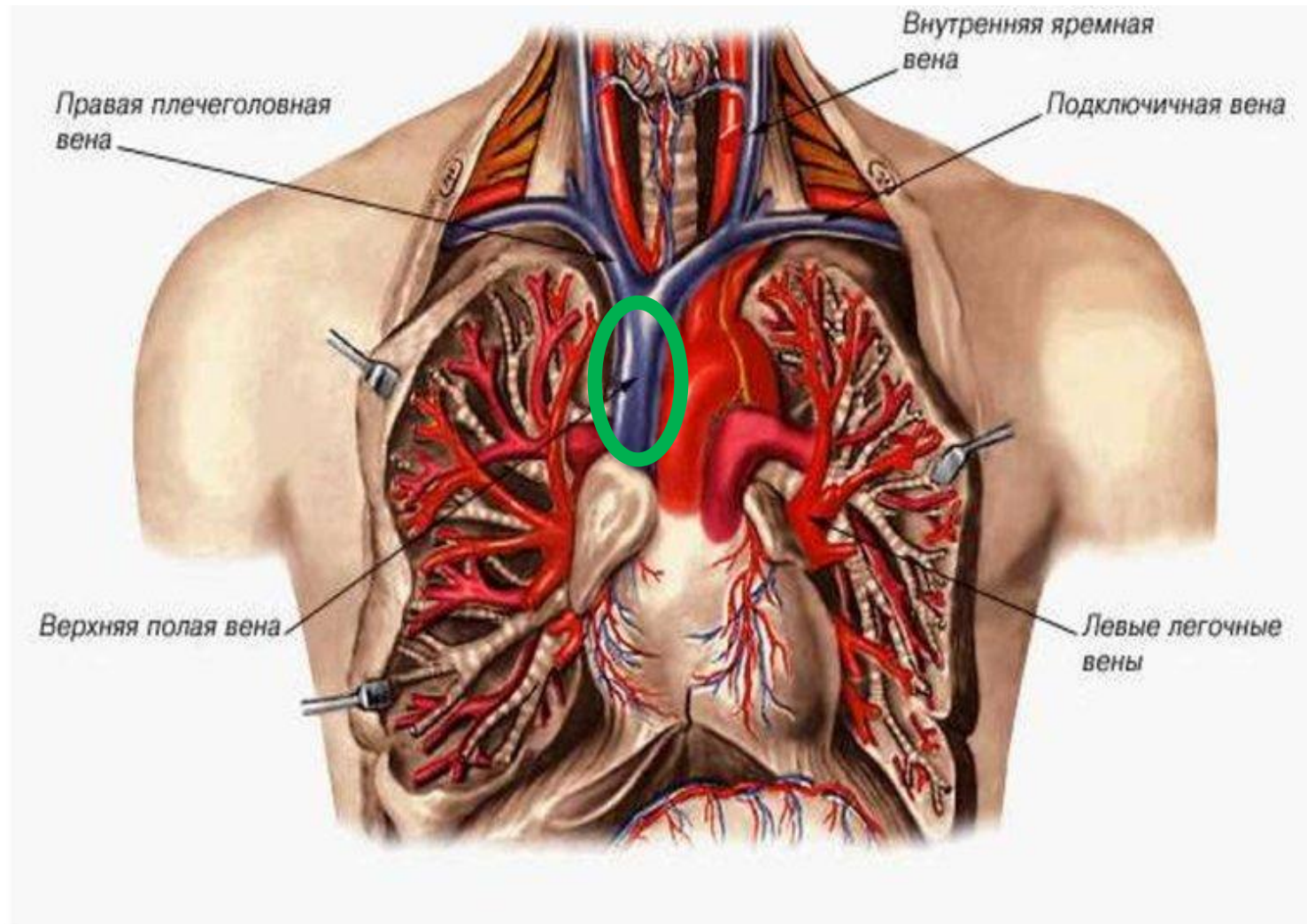
# Лордозы позвоночника



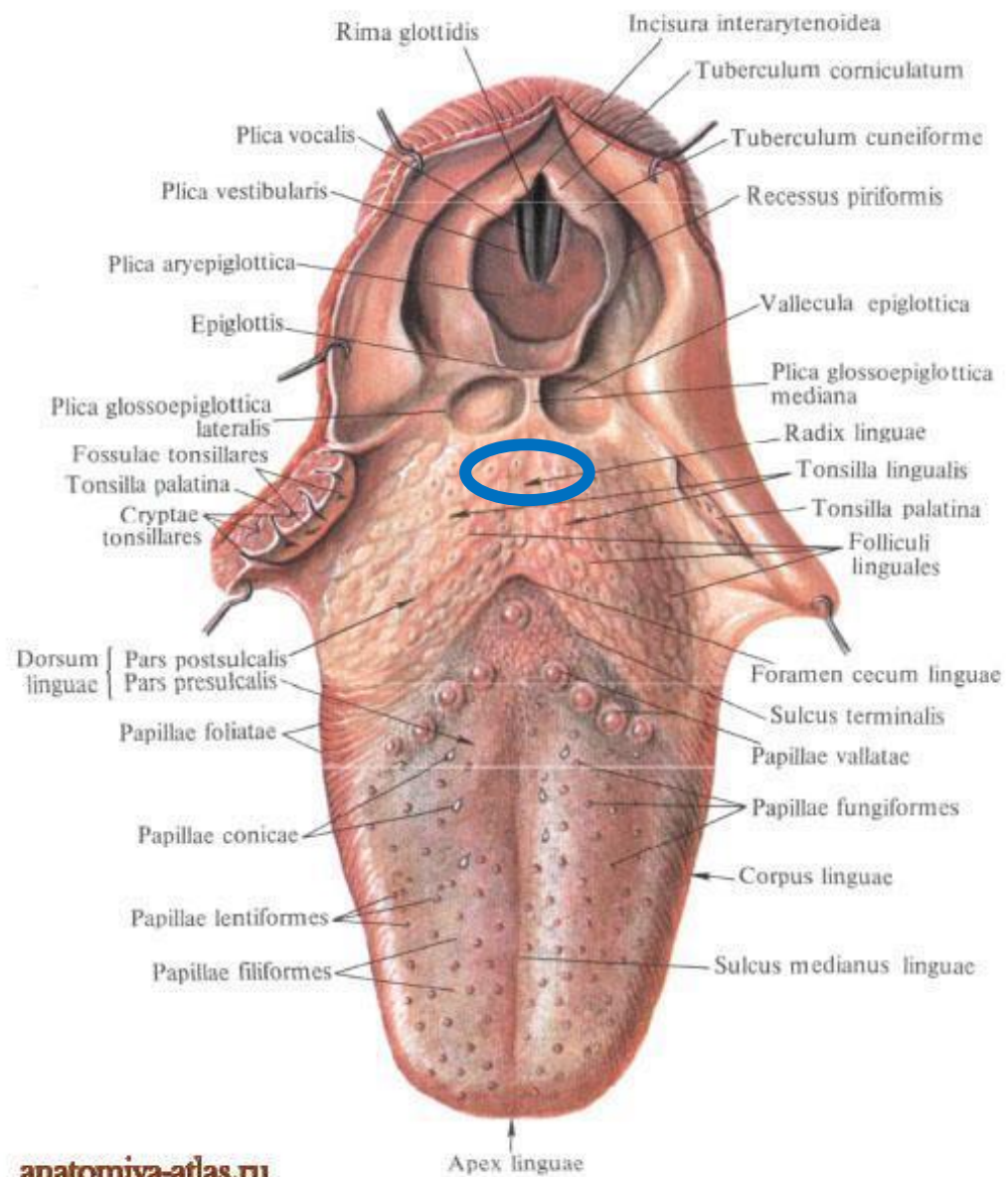
# Большая ягодичная мышца



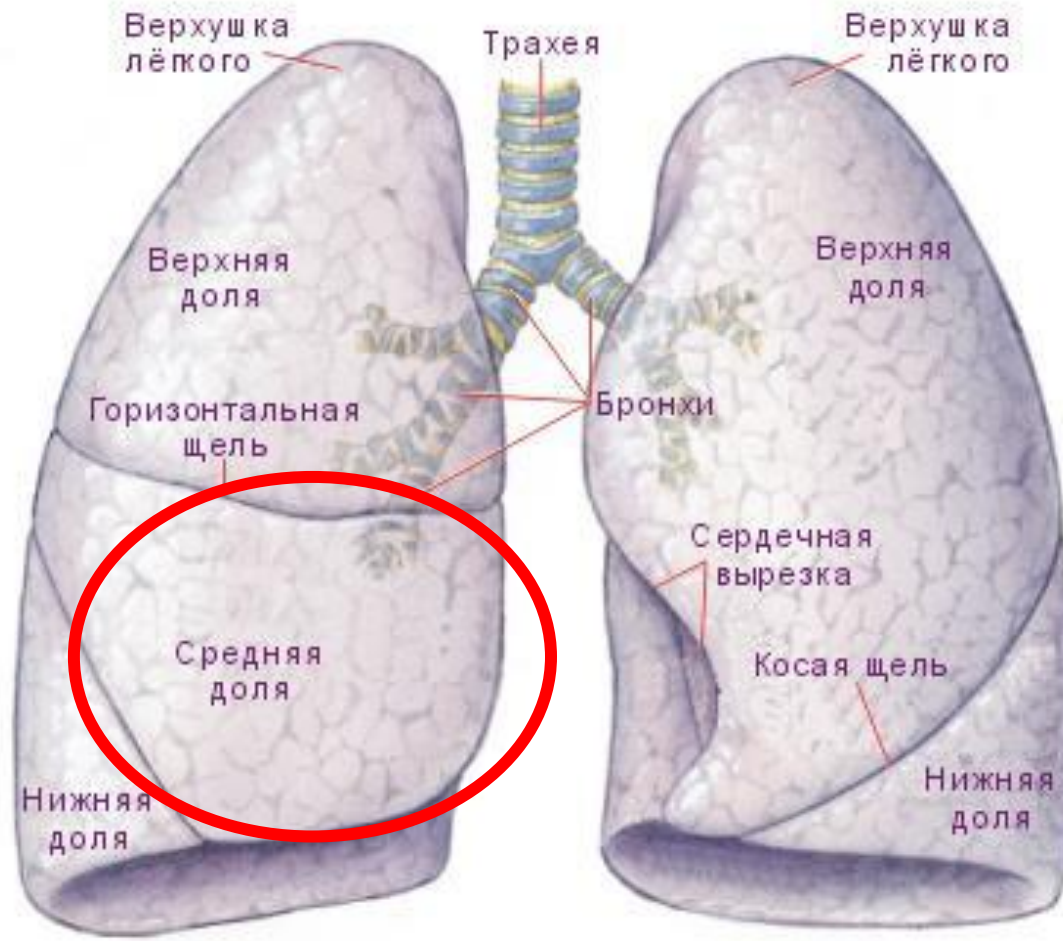
# Верхняя полая вена



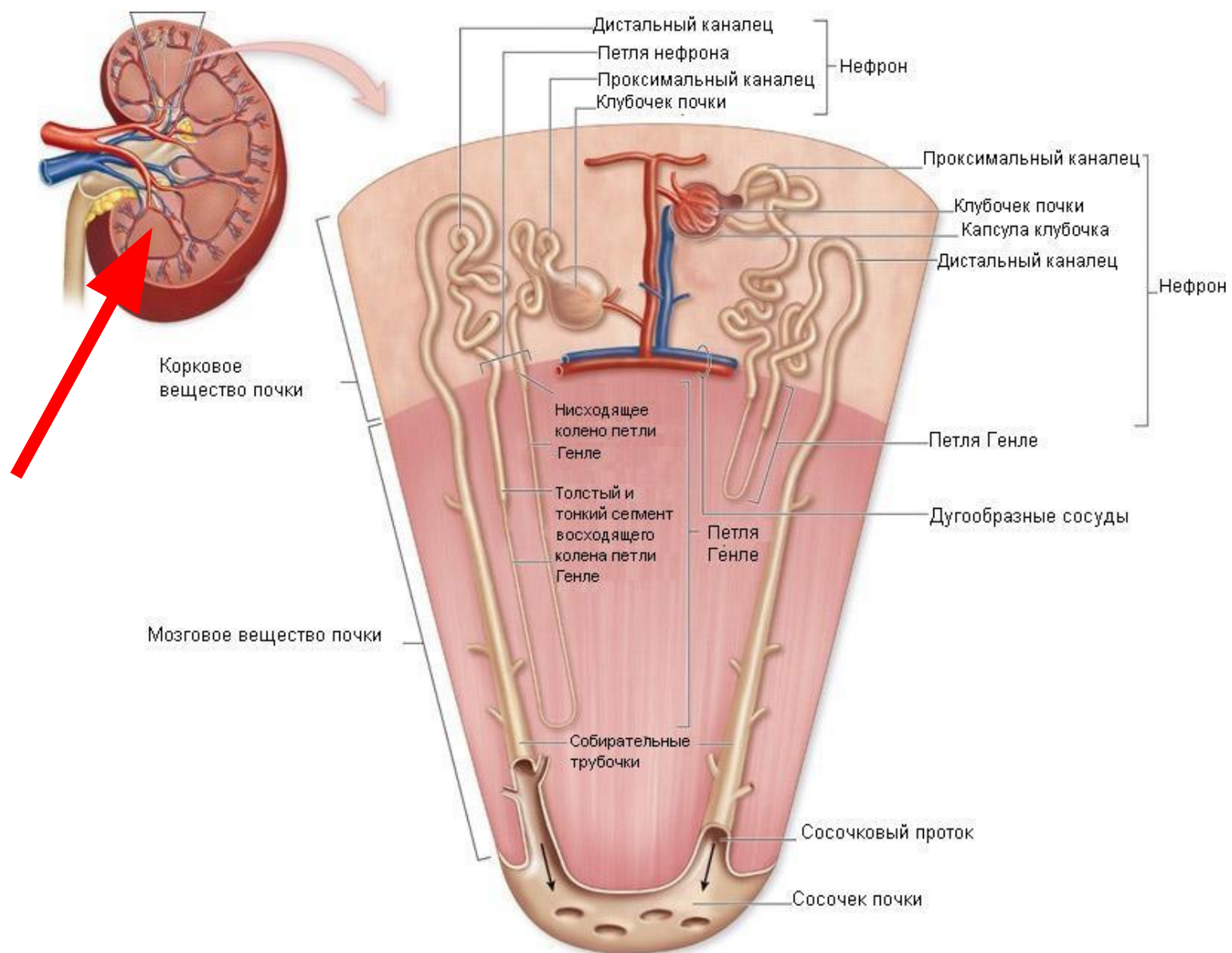
# Корень языка



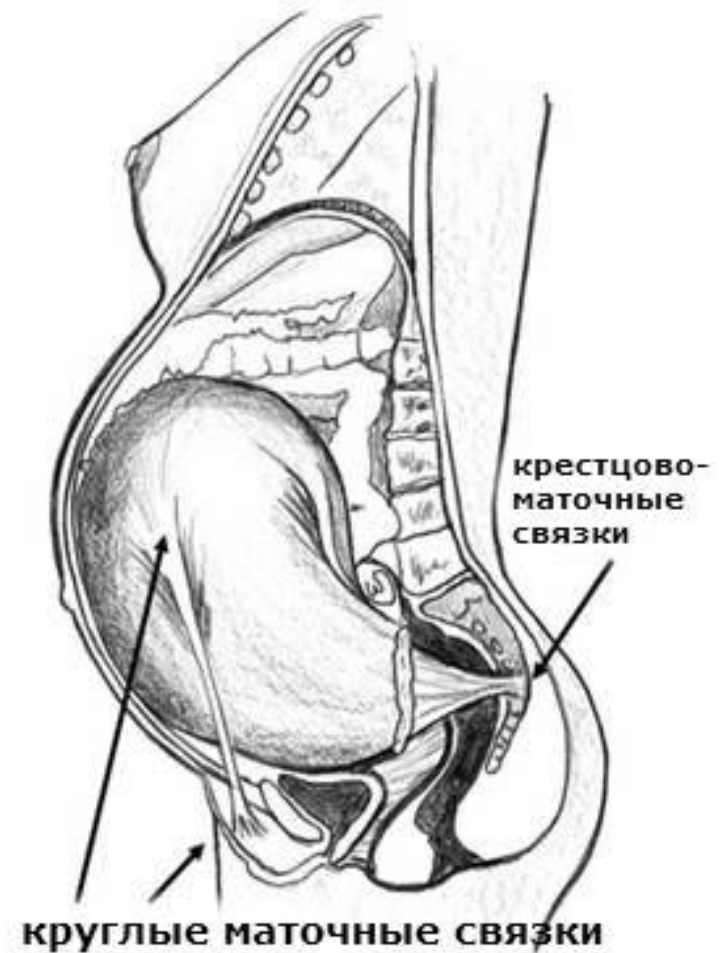
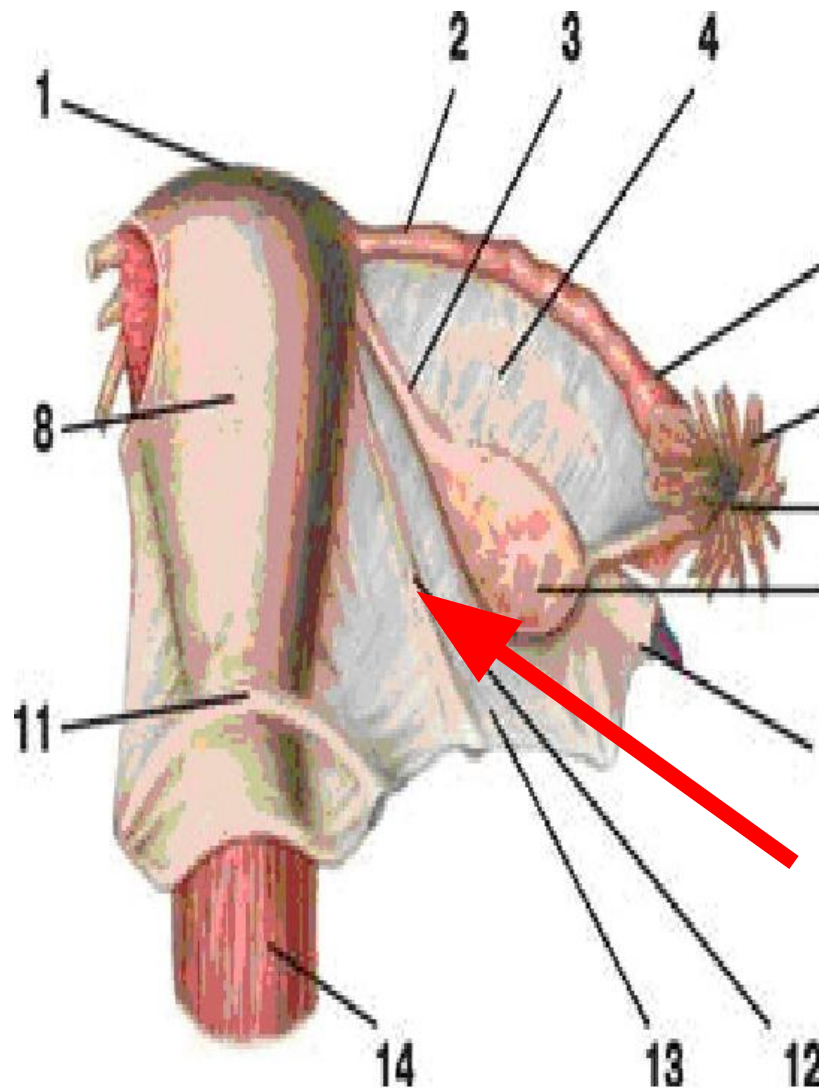
# Средняя доля легкого



# Почечные пирамиды

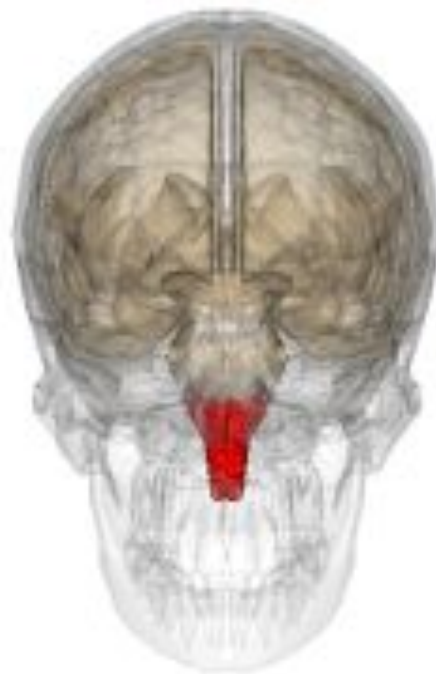

# Круглая маточная связка

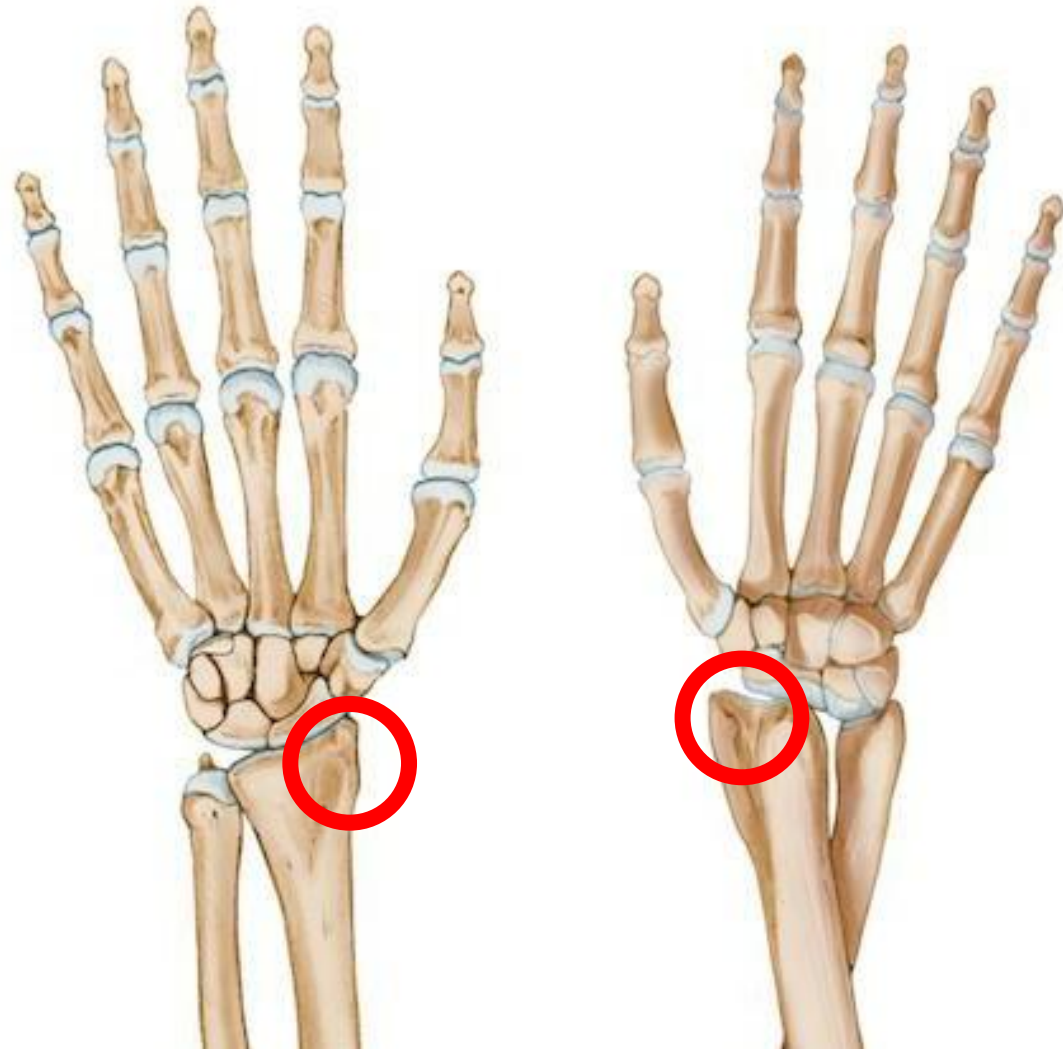




# Продолговатый мозг



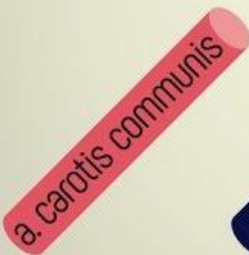# Шиловидный отросток лучевой кости



# Сонный треугольник

## Ограничен :

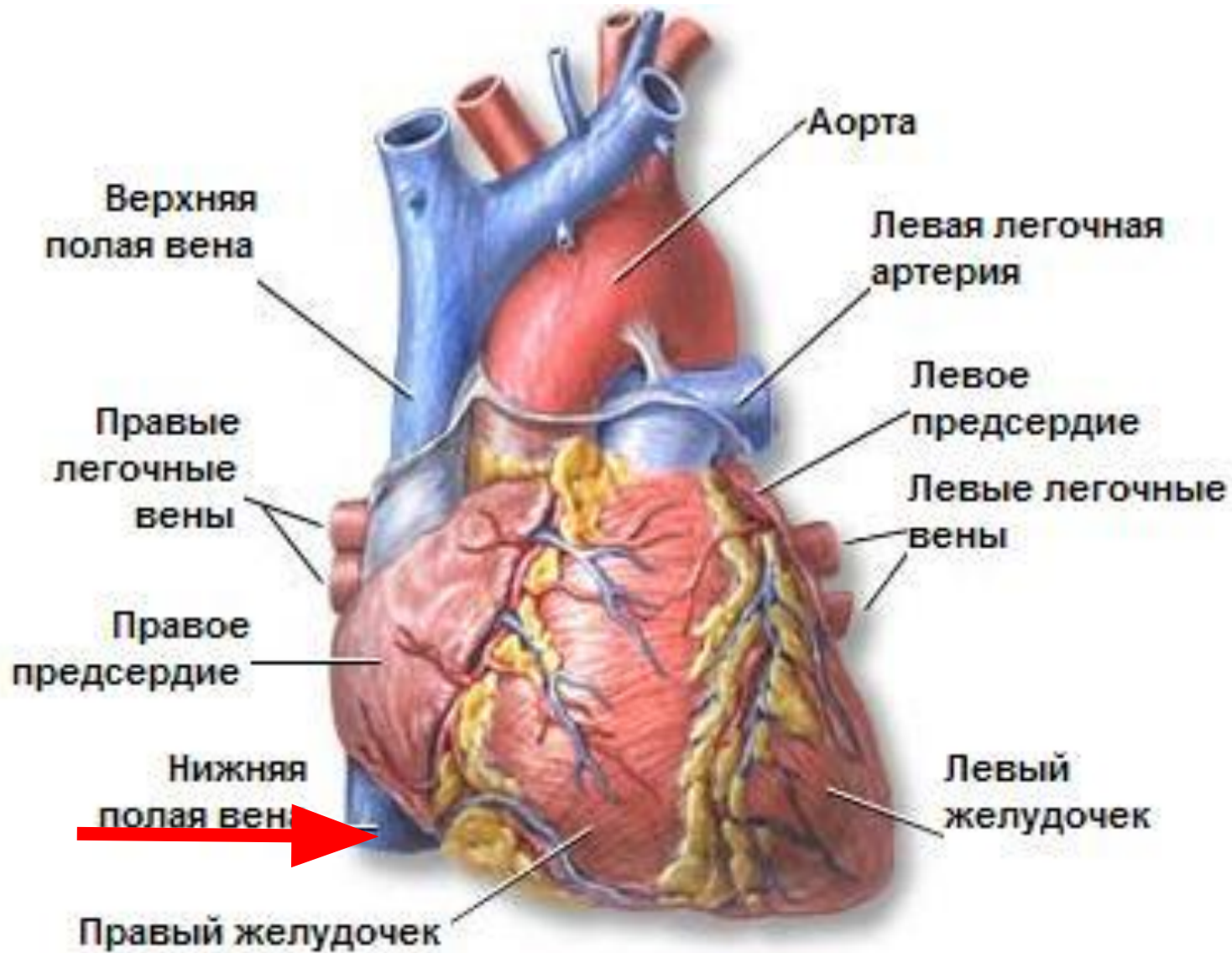
- 1 Заднее брюшко двубрюшной мышцы
- 2 Г-К-С мышца
- 3 Верхнее брюшко лопаточно-подъязычной мышцы



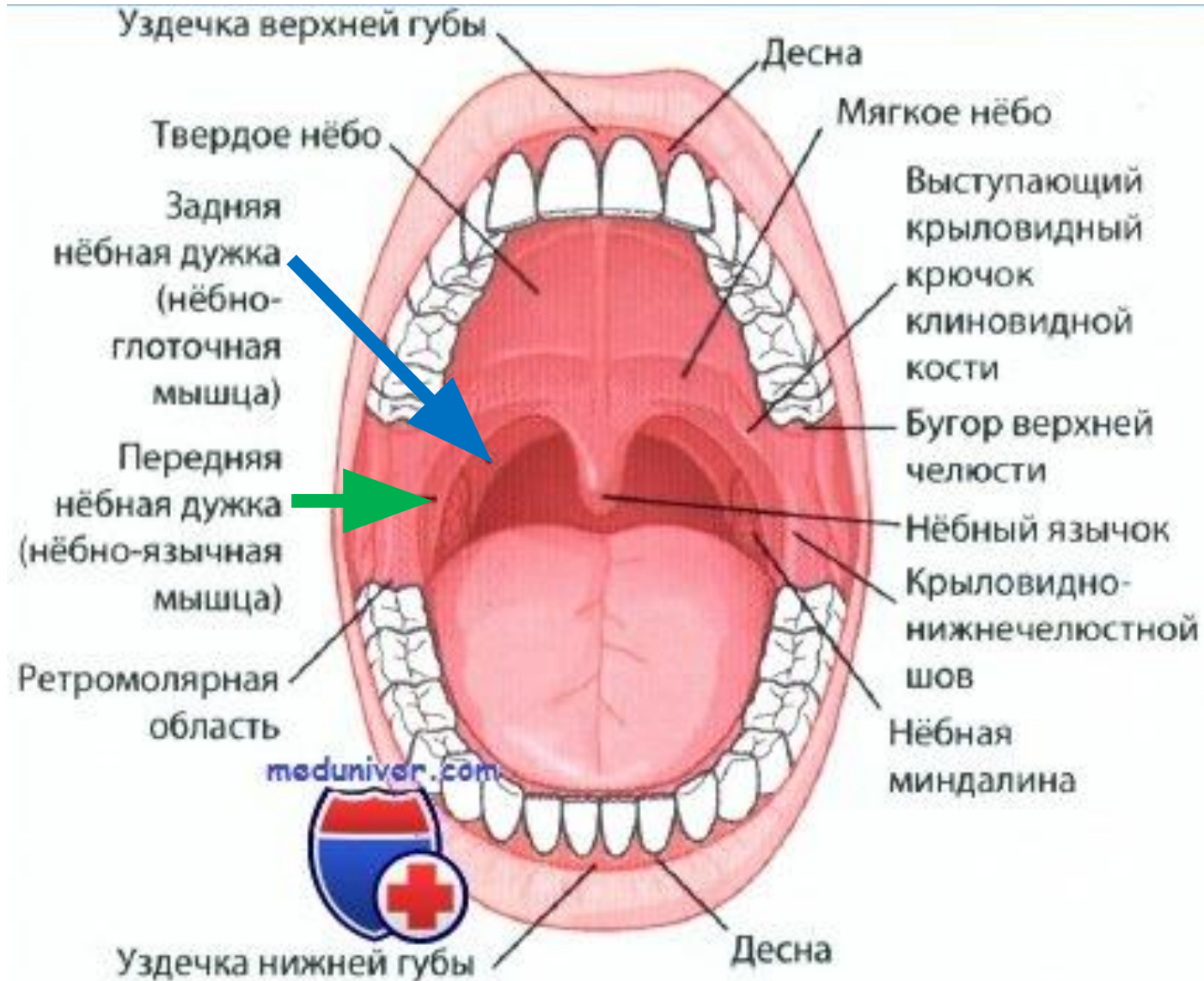
**СОСНЫЙ ТРЕУГОЛЬНИК**  
**TRIGONUM CAROTICUM**



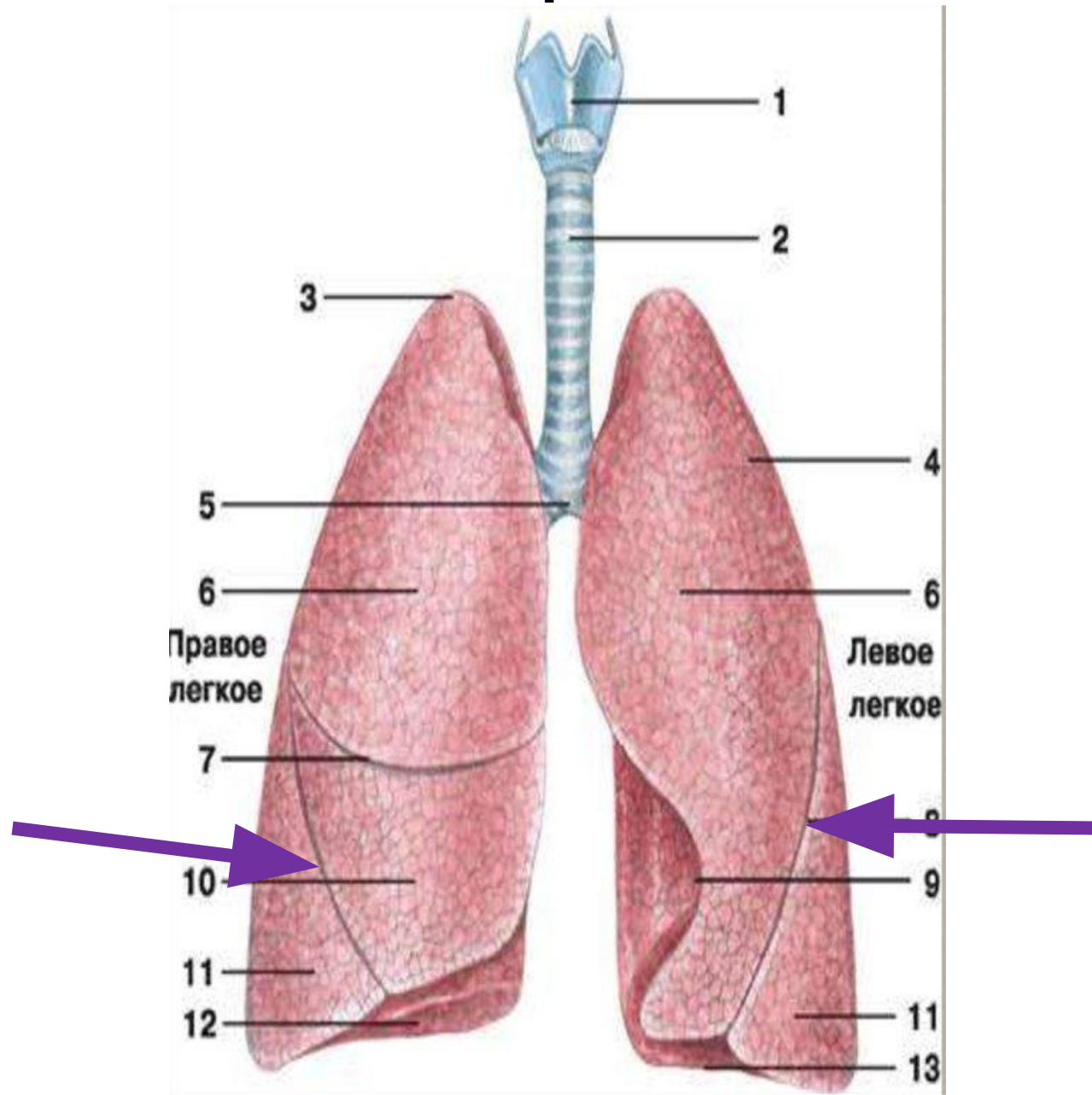
# Нижняя полая вена



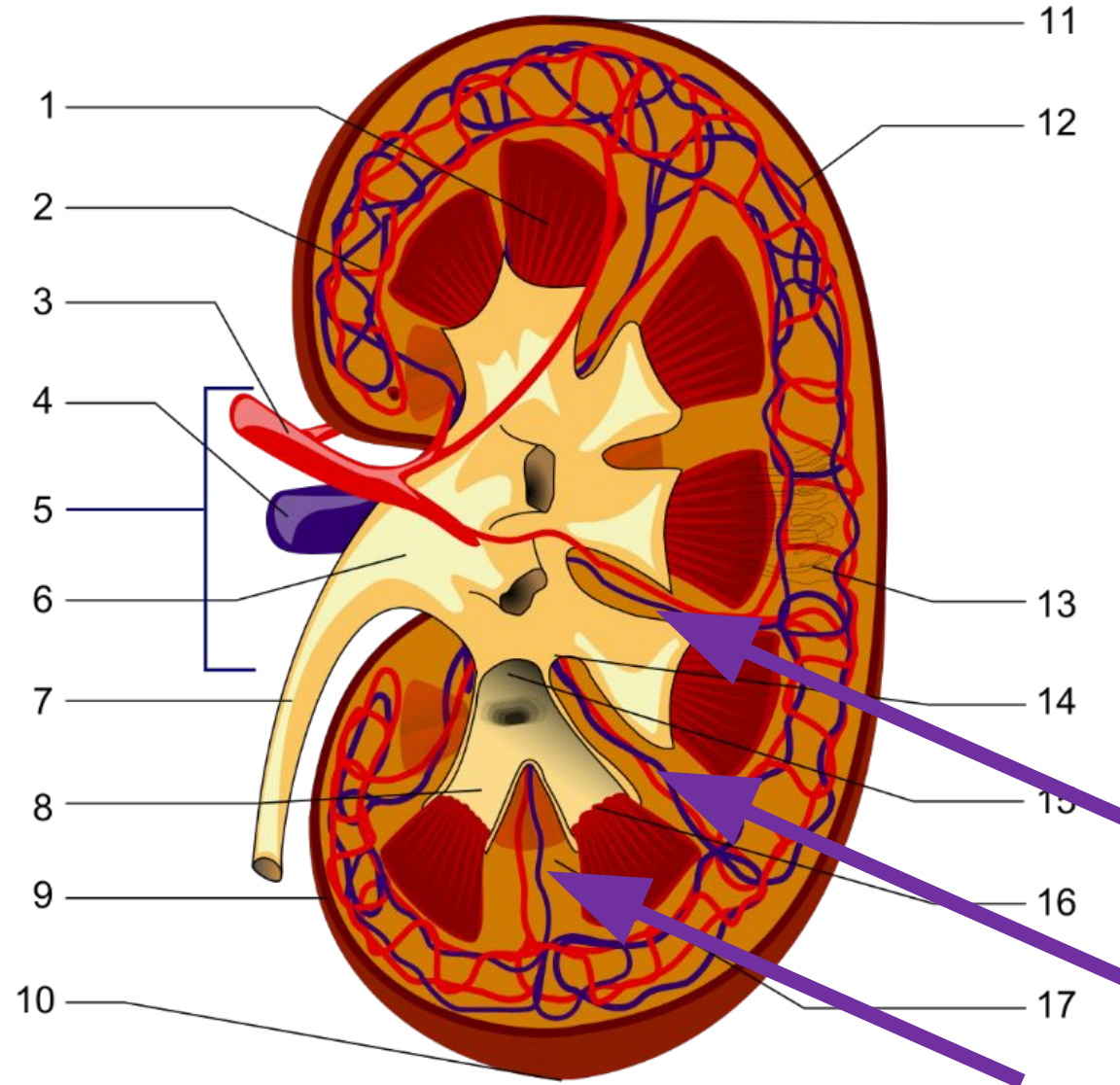
# Небные дужки



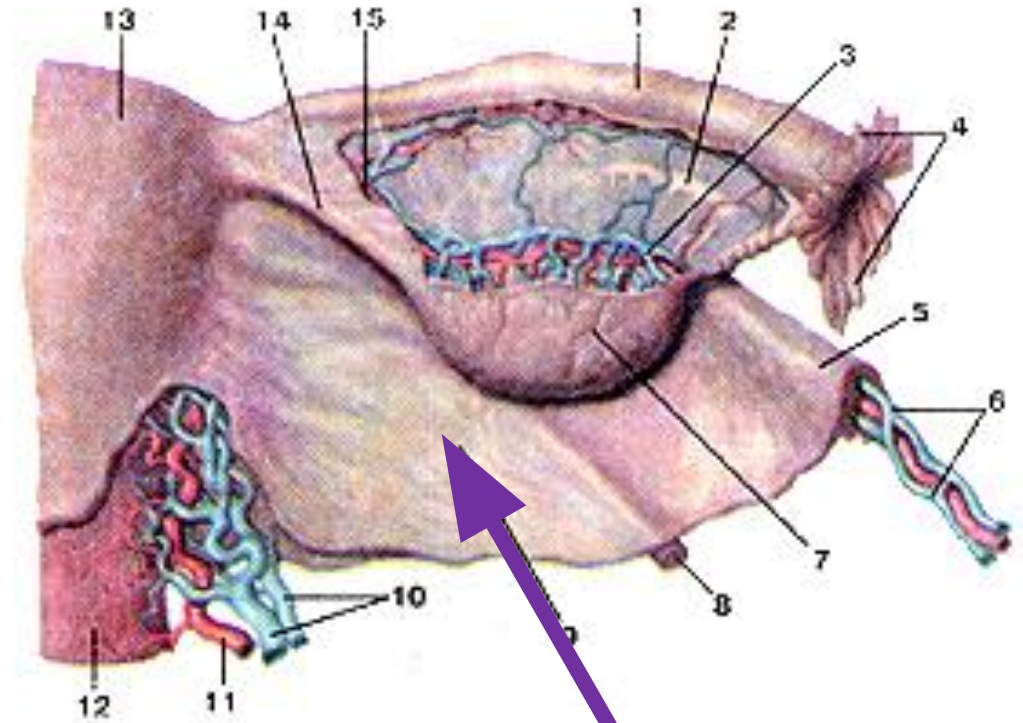
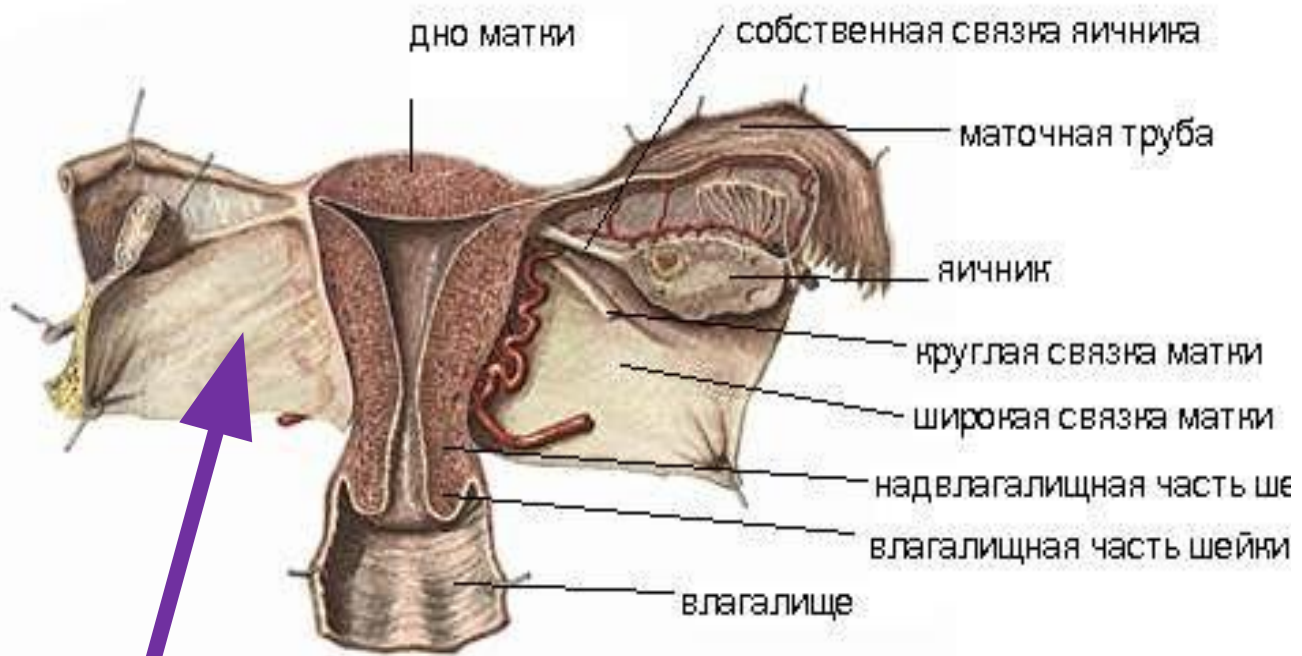# Косые борозды легких



# Почечные столбы

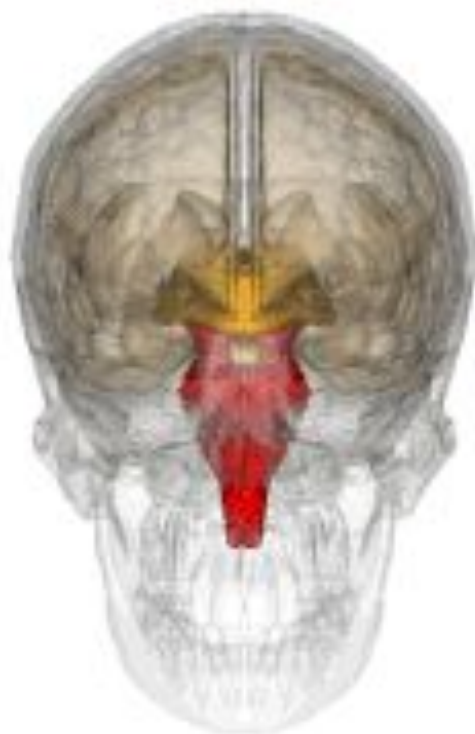

# Широкая связка матки

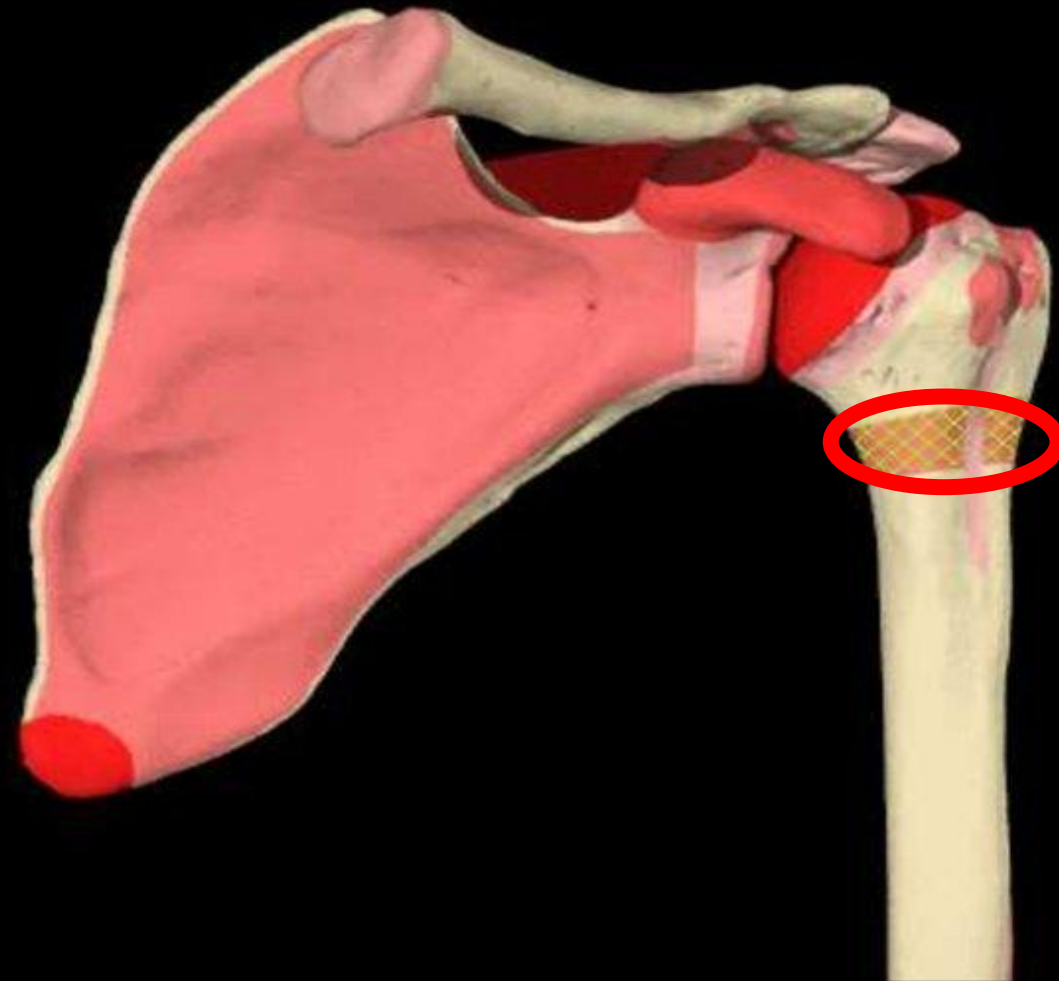




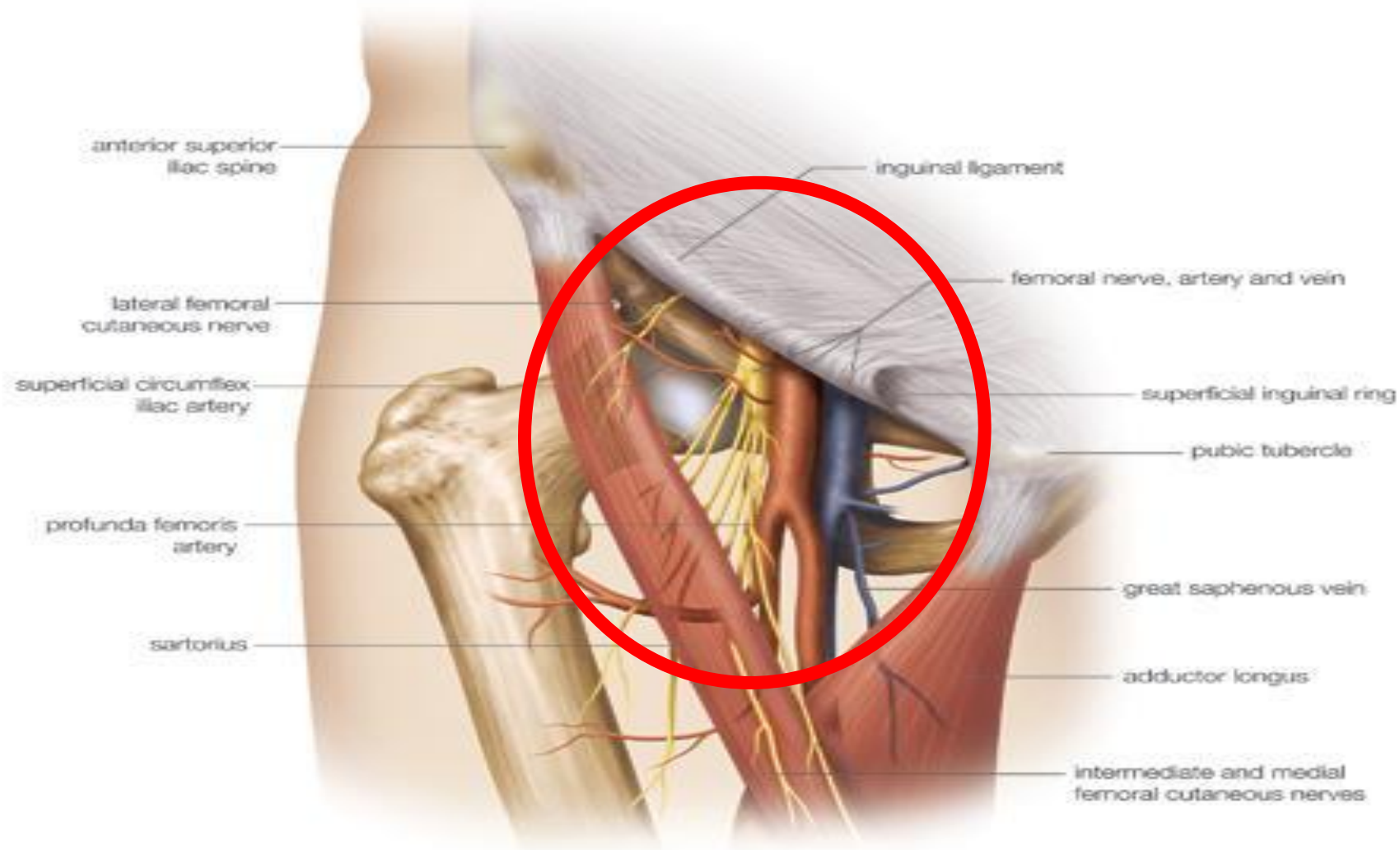
# Ствол мозга



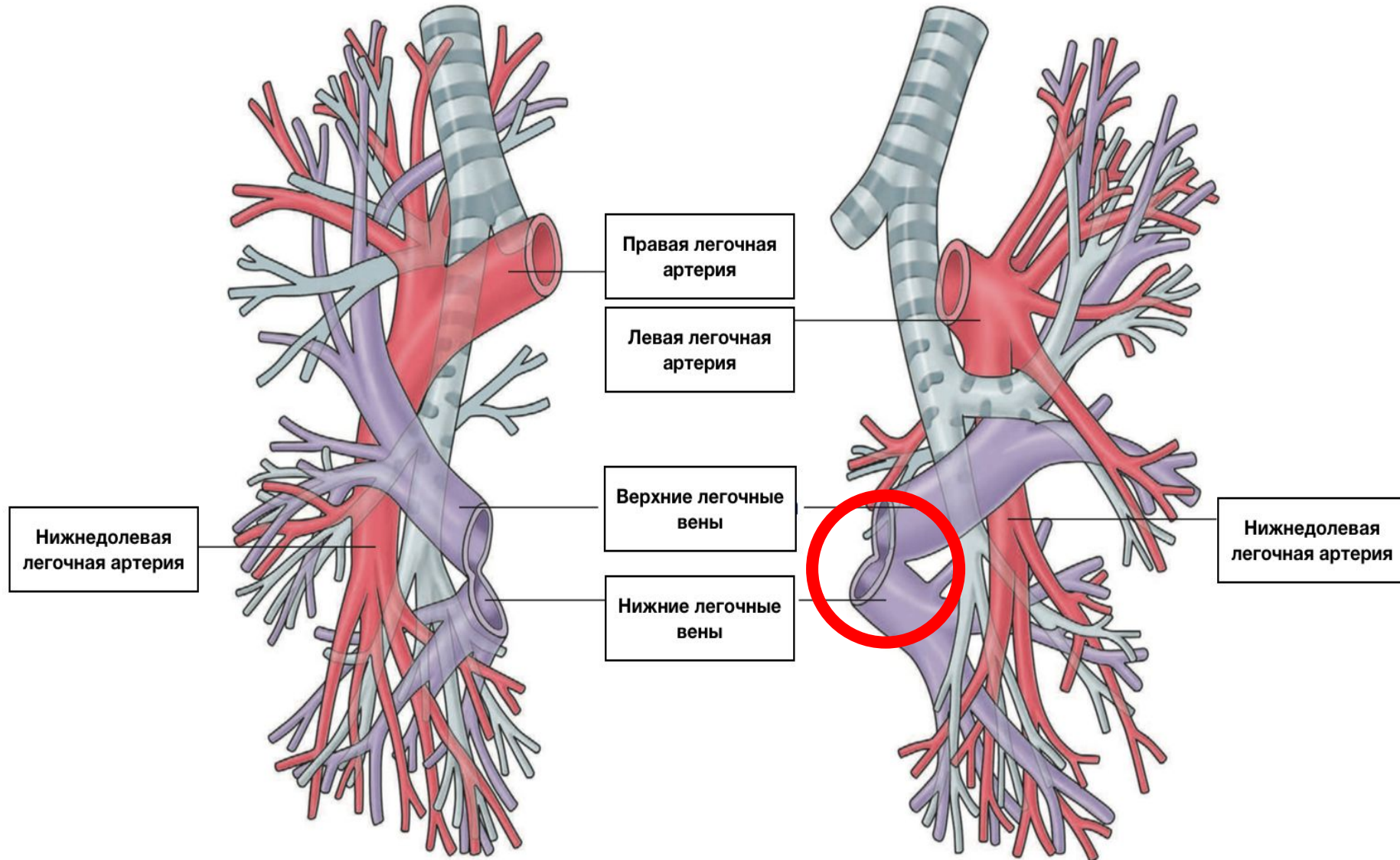
# Хирургическая шейка плечевой кости (метафиз)



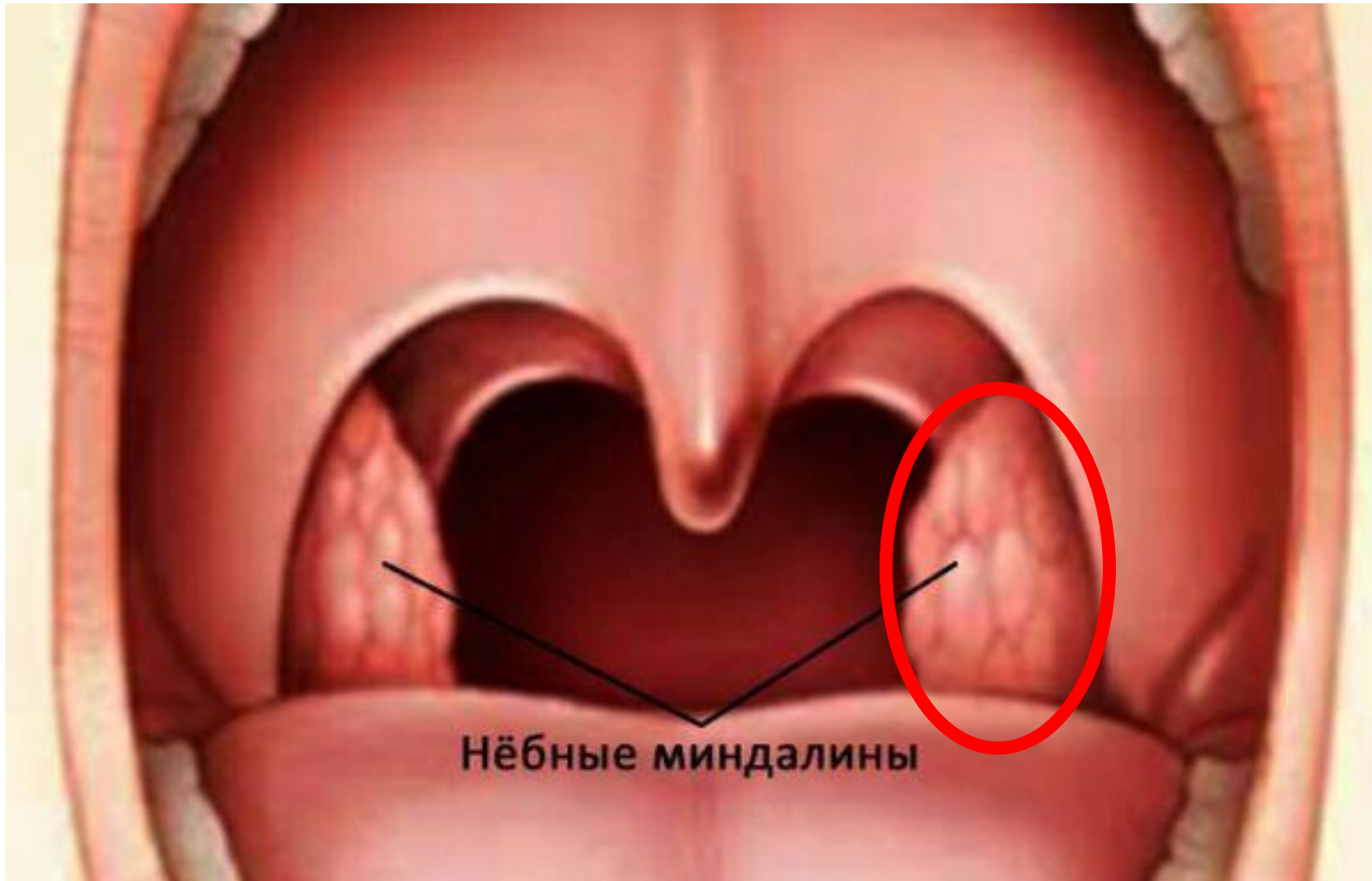# Бедренный треугольник



# Легочные вены



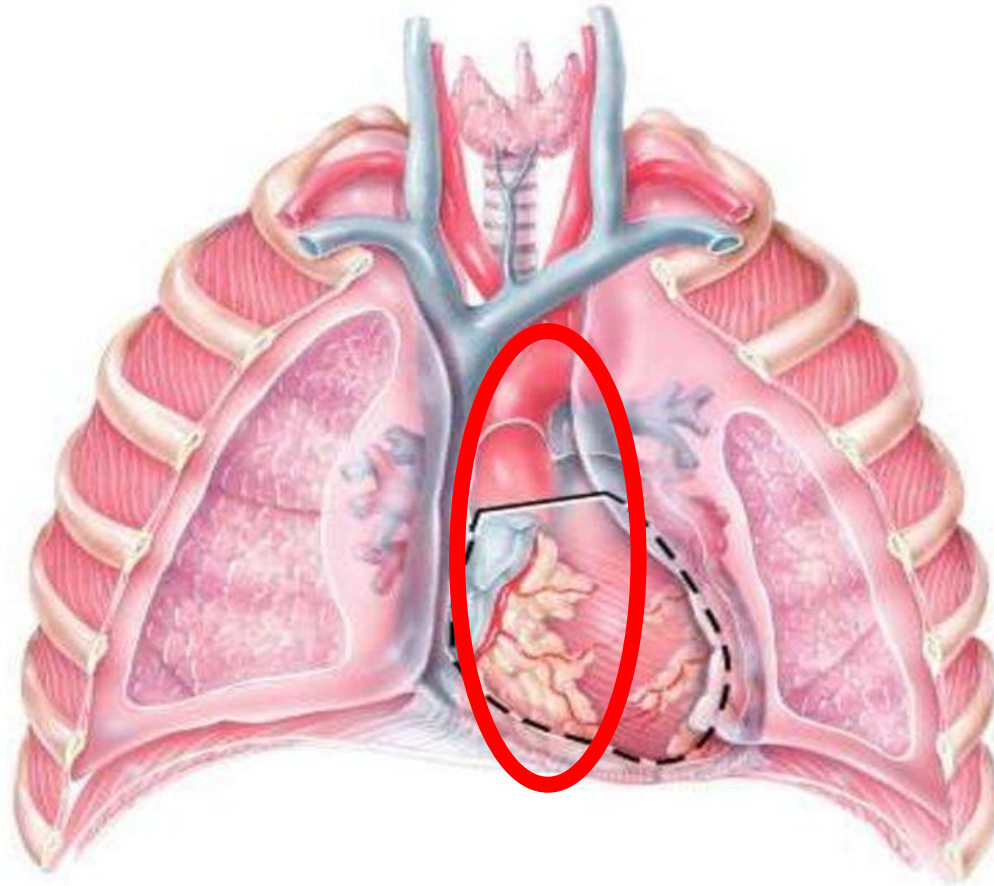
# Небные миндалины



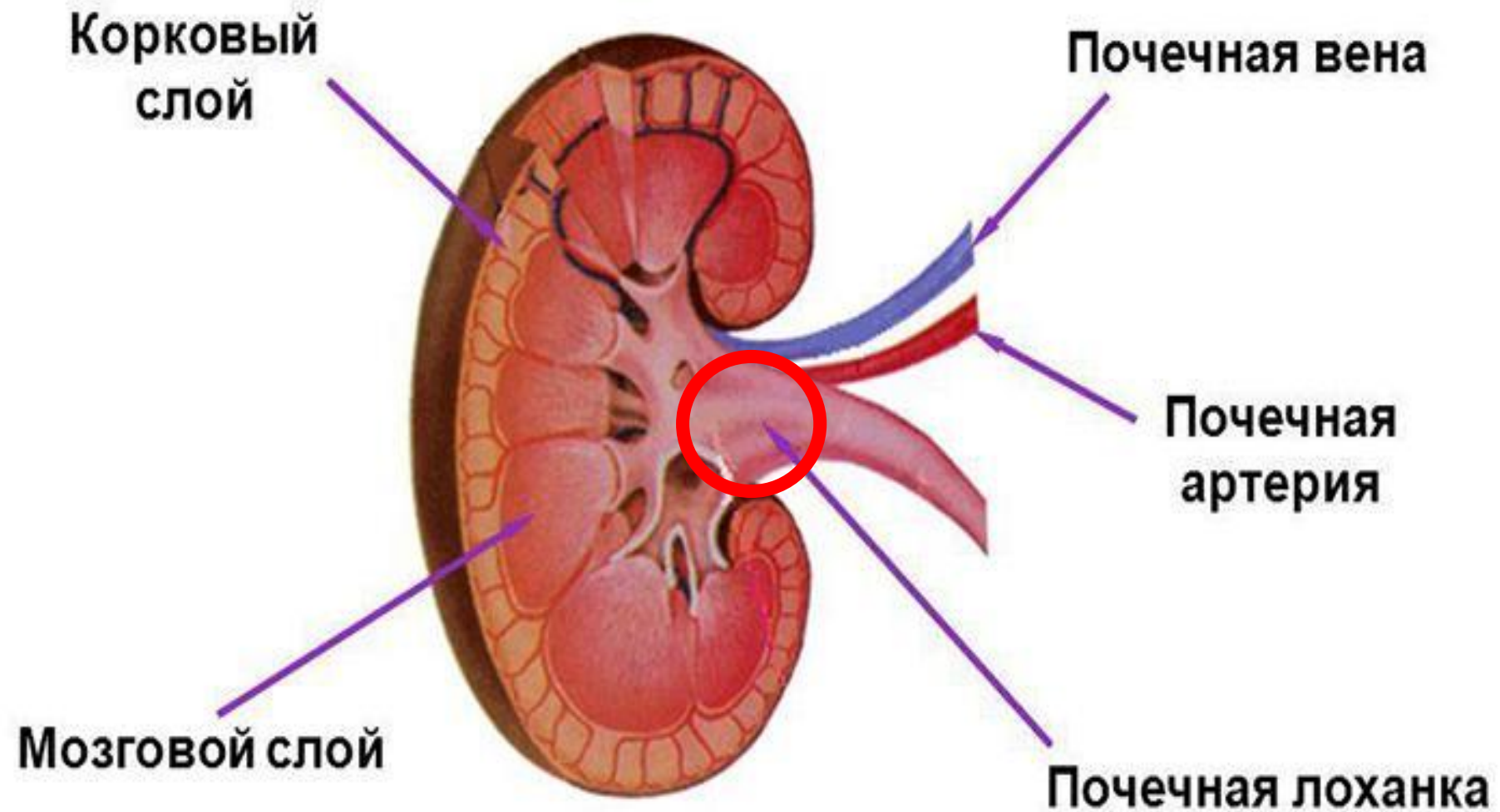
# Средостение

**Средостение  
(mediastinum).**

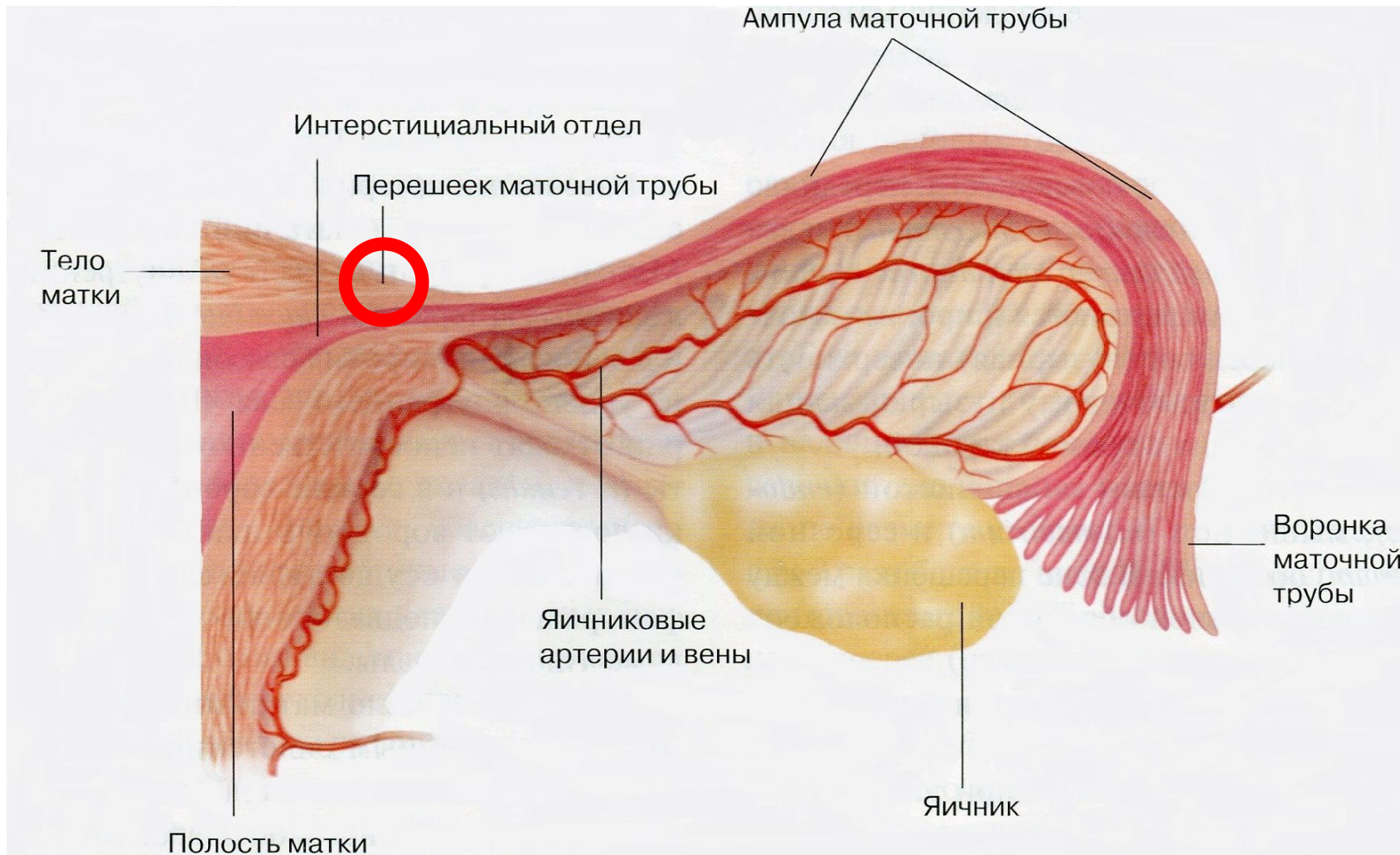
- **Это комплекс органов, расположенных между двумя плевральными мешками в грудной полости.**



# Лоханка почки



# Перешеек маточной трубы

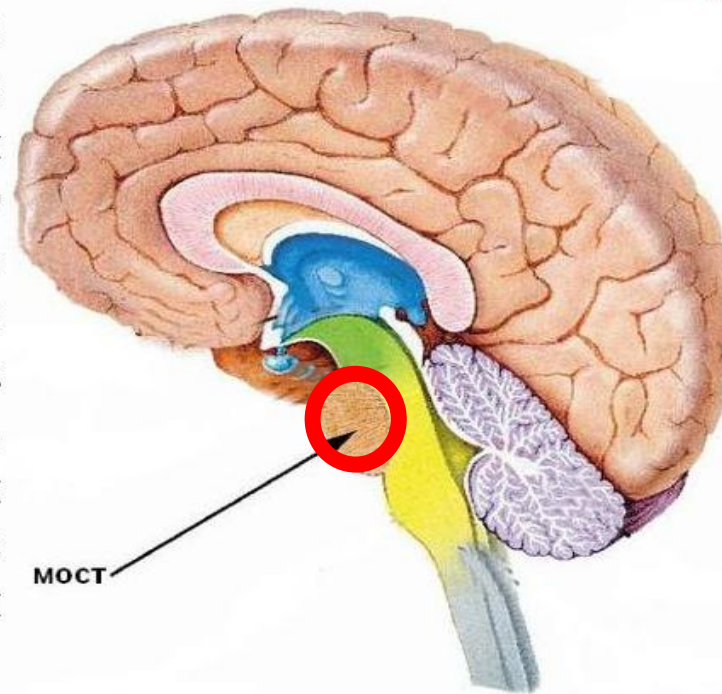




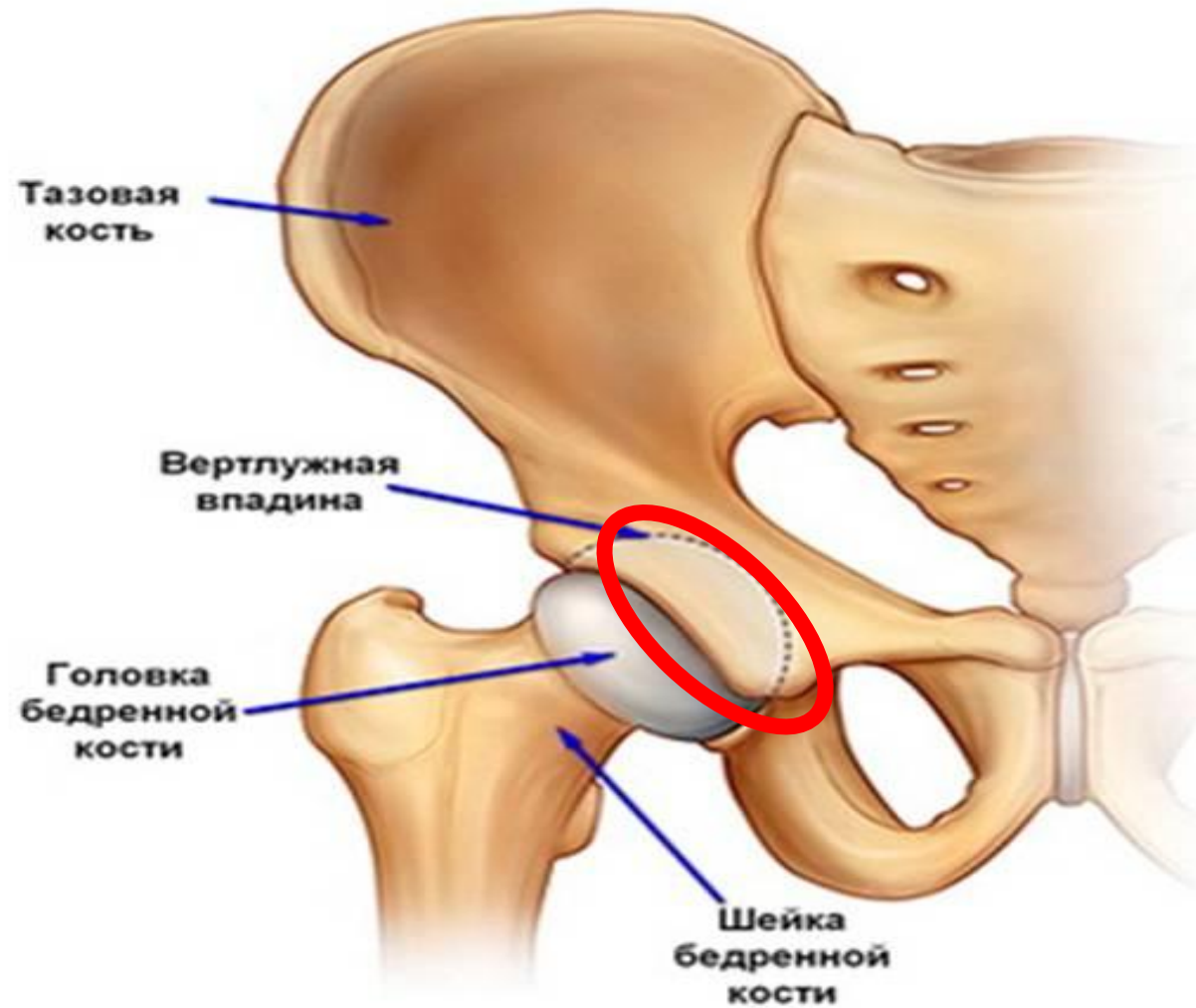
# Мост

## МОСТ

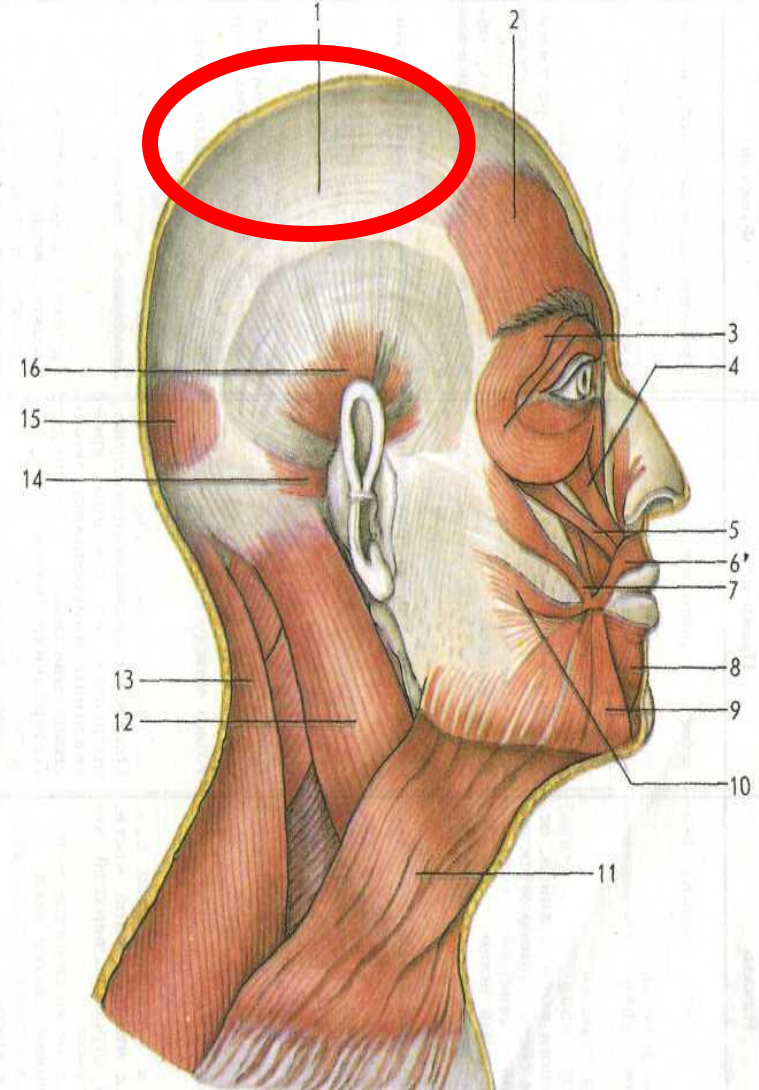
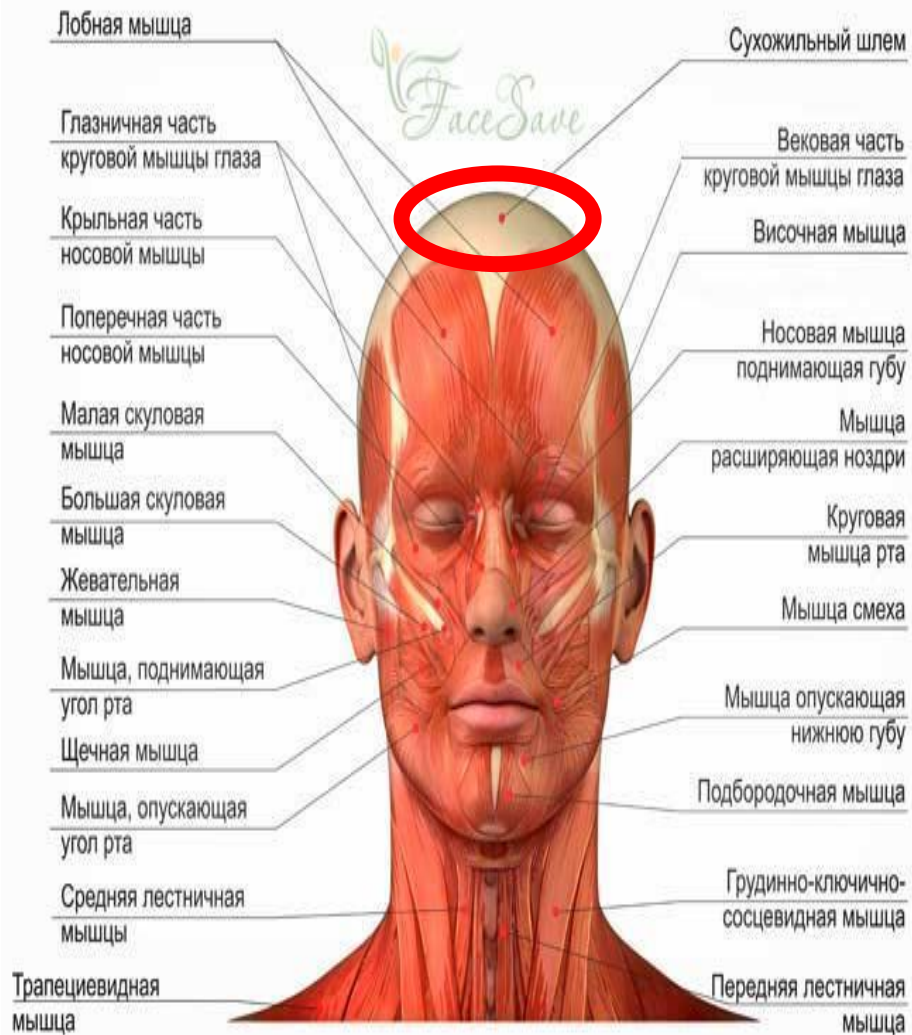
Мост - это место, где располагаются нервные волокна, по которым нервные импульсы идут вверх в кору большого мозга или обратно, вниз - в спинной мозг, к мозжечку, к продолговатому мозгу. Здесь же находятся центры, связанные с мимикой, жевательными функциями.



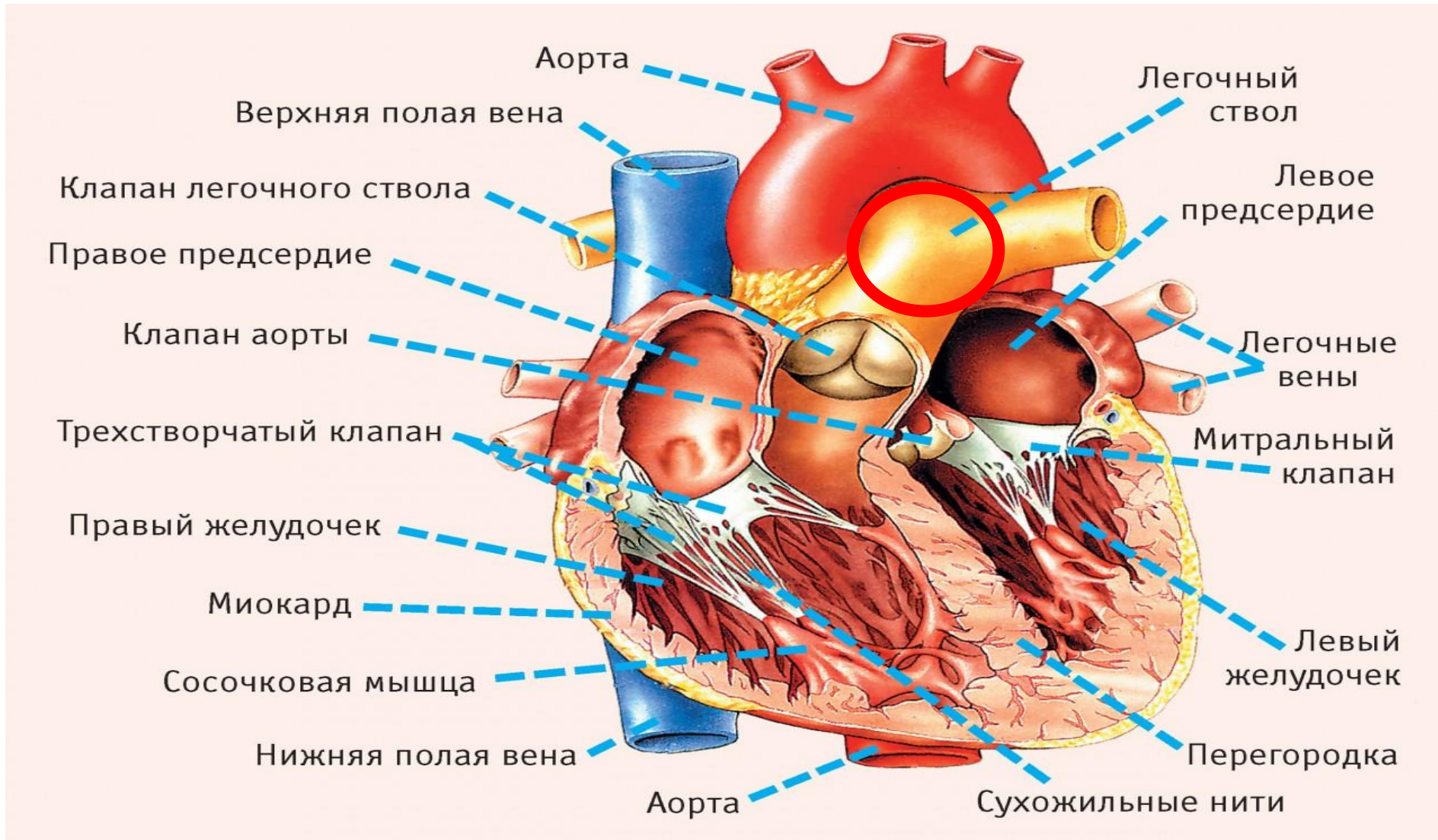
# Вертлужная впадина



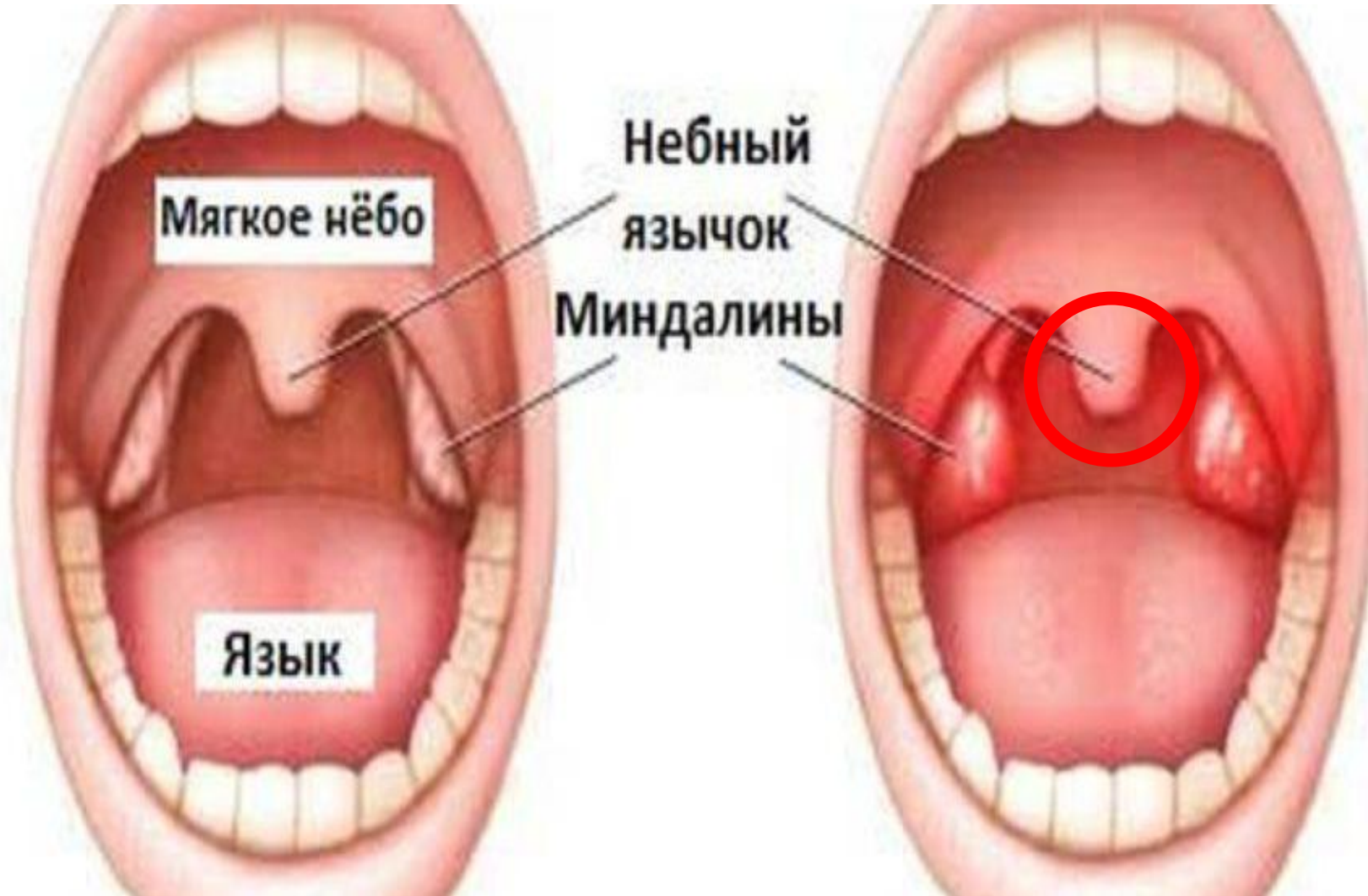# Сухожильный шлем



# Легочной ствол



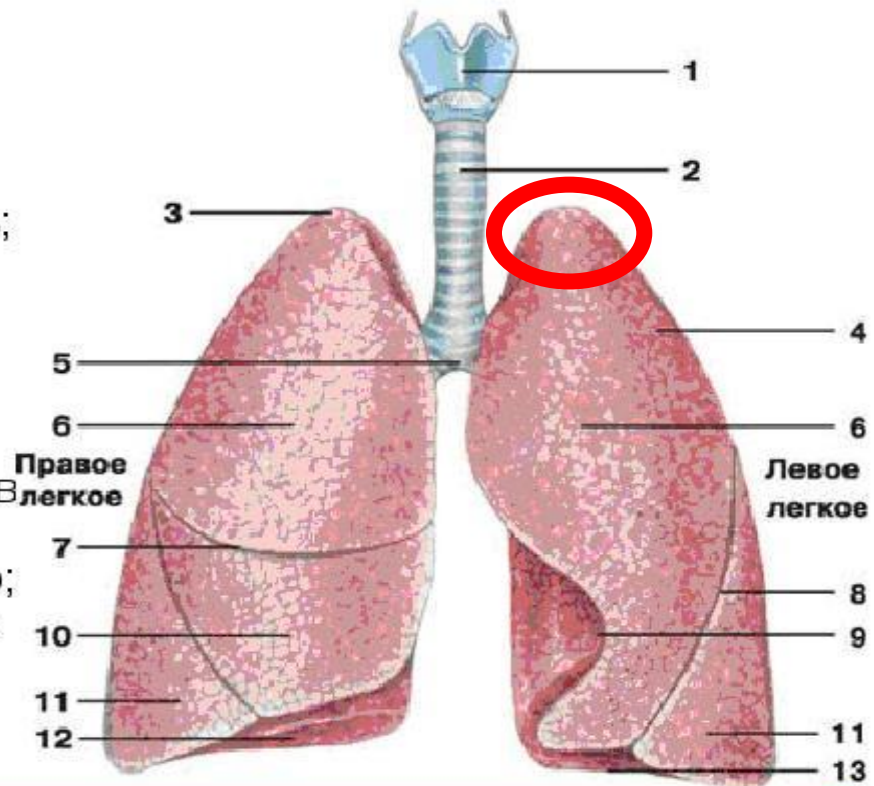
# Небный язычок



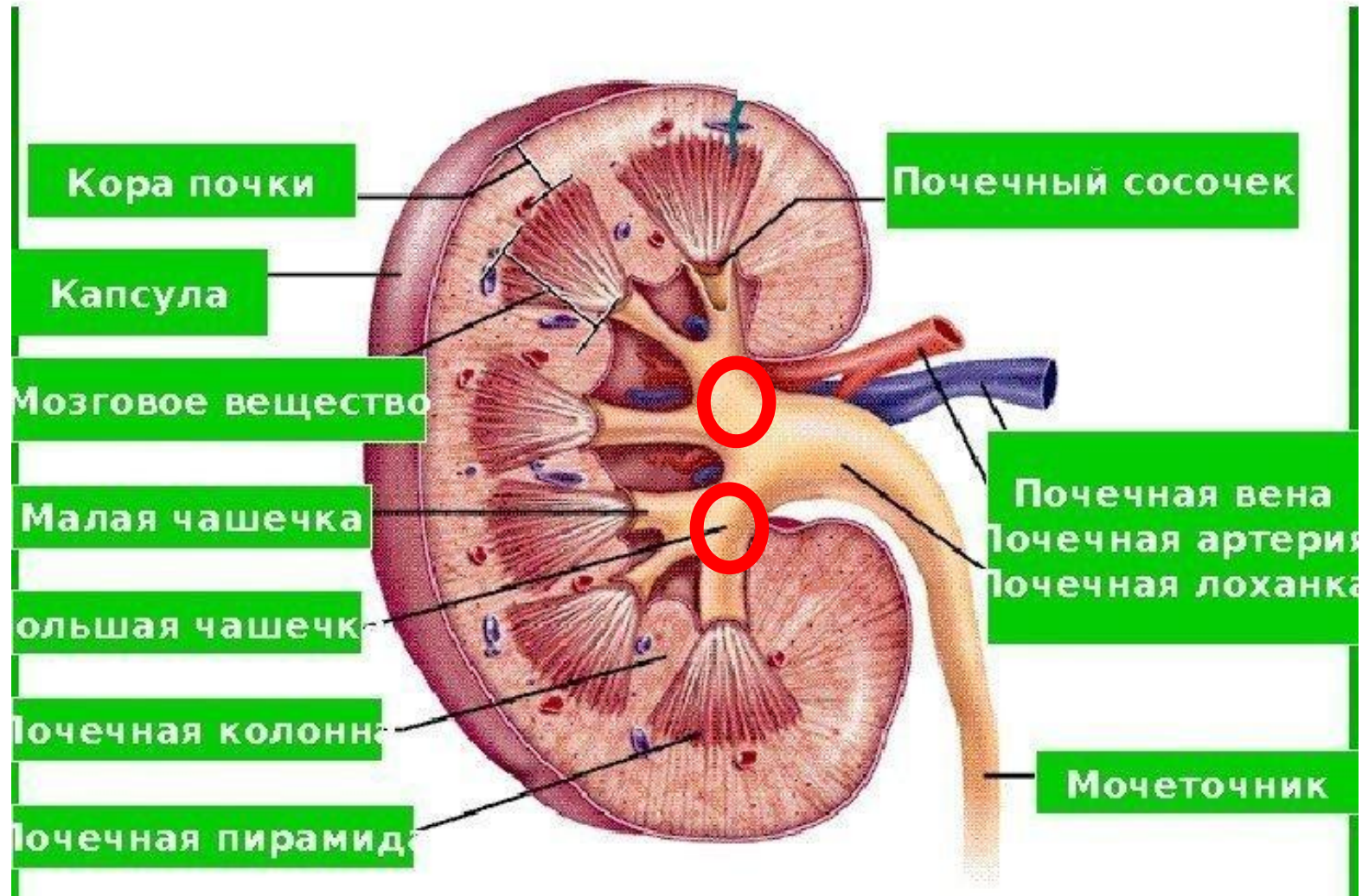
# Верхушка левого легкого

## Легкие

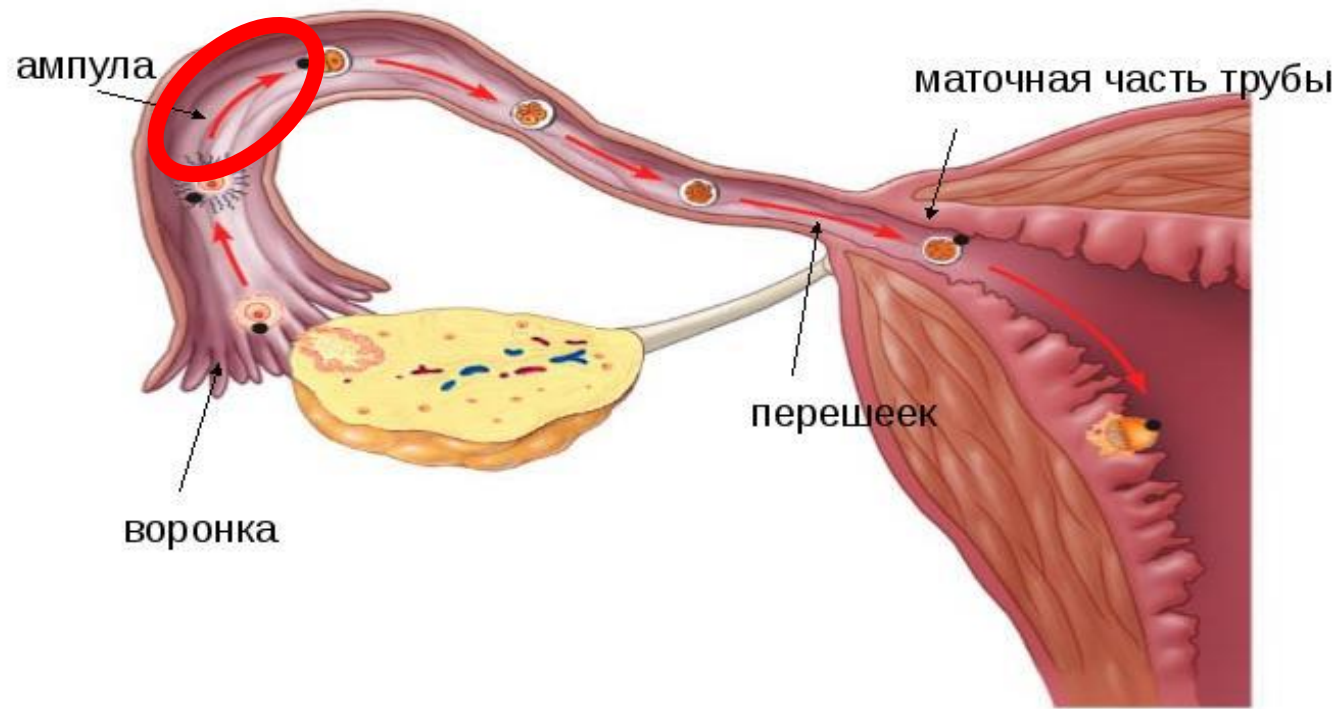
- 1 - гортань;
- 2 - трахея;
- 3 - верхушка легкого;
- 4 - реберная поверхность;
- 5 - раздвоение трахеи;
- 6 - верхняя доля легкого;
- 7 - горизонтальная щель правого легкого;
- 8 - косая щель;
- 9 - сердечная вырезка левого легкого;
- 10 - средняя доля легкого;
- 11 - нижняя доля легкого;
- 12 - диафрагмальная поверхность;
- 13 - основание легкого



# Большие чашечки почки

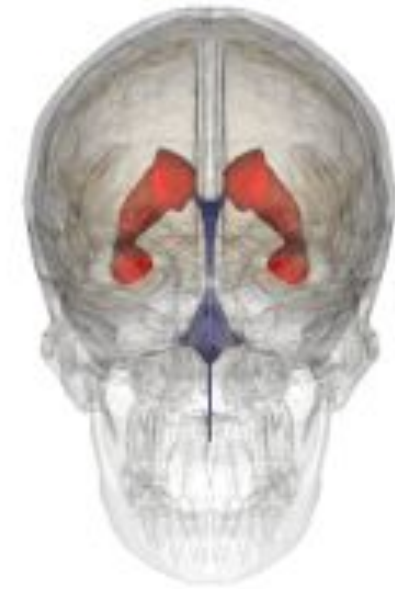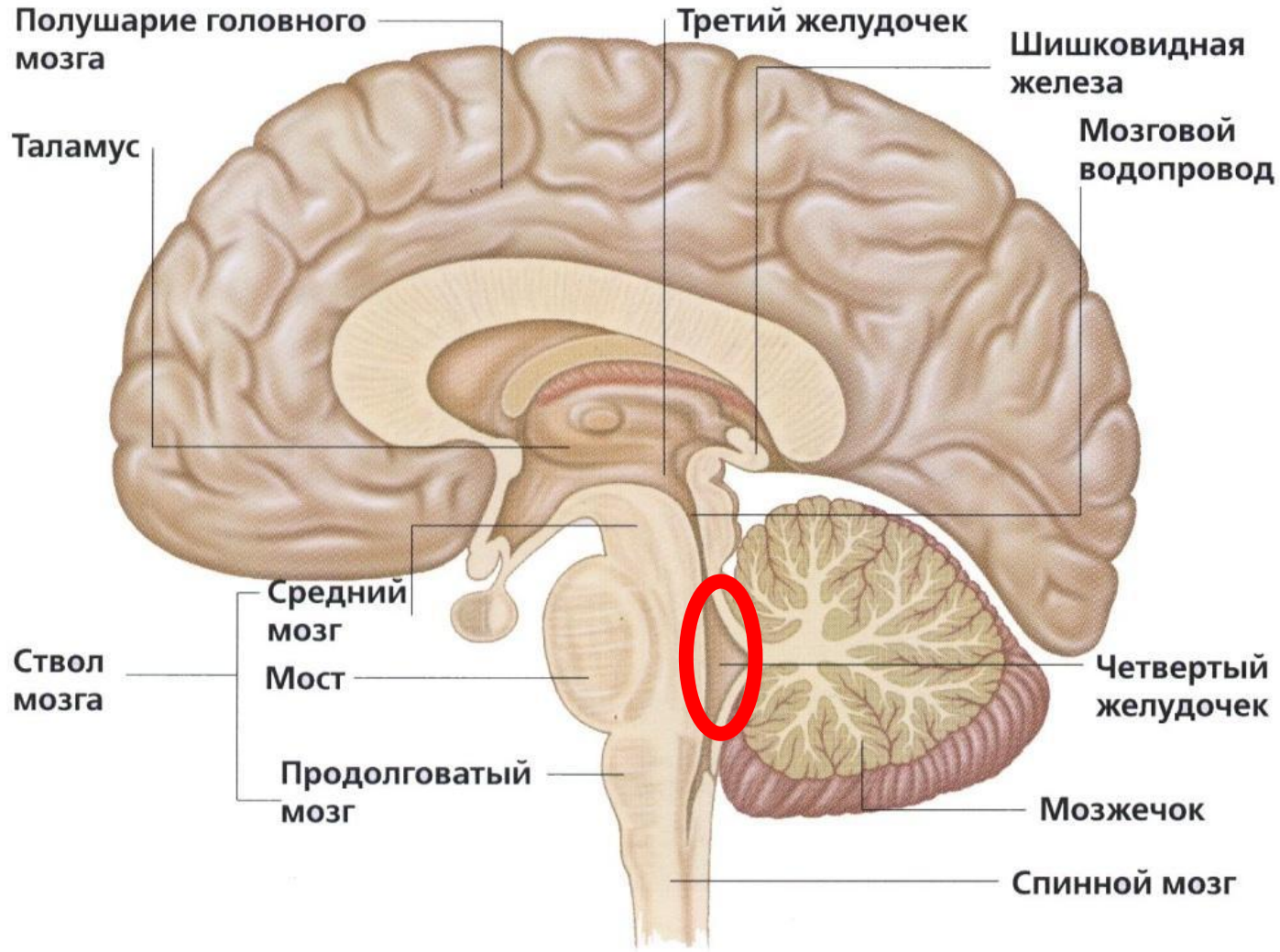


# Ампула маточной трубы





# 4 желудочек



Обозначен внизу гифки синим цветом