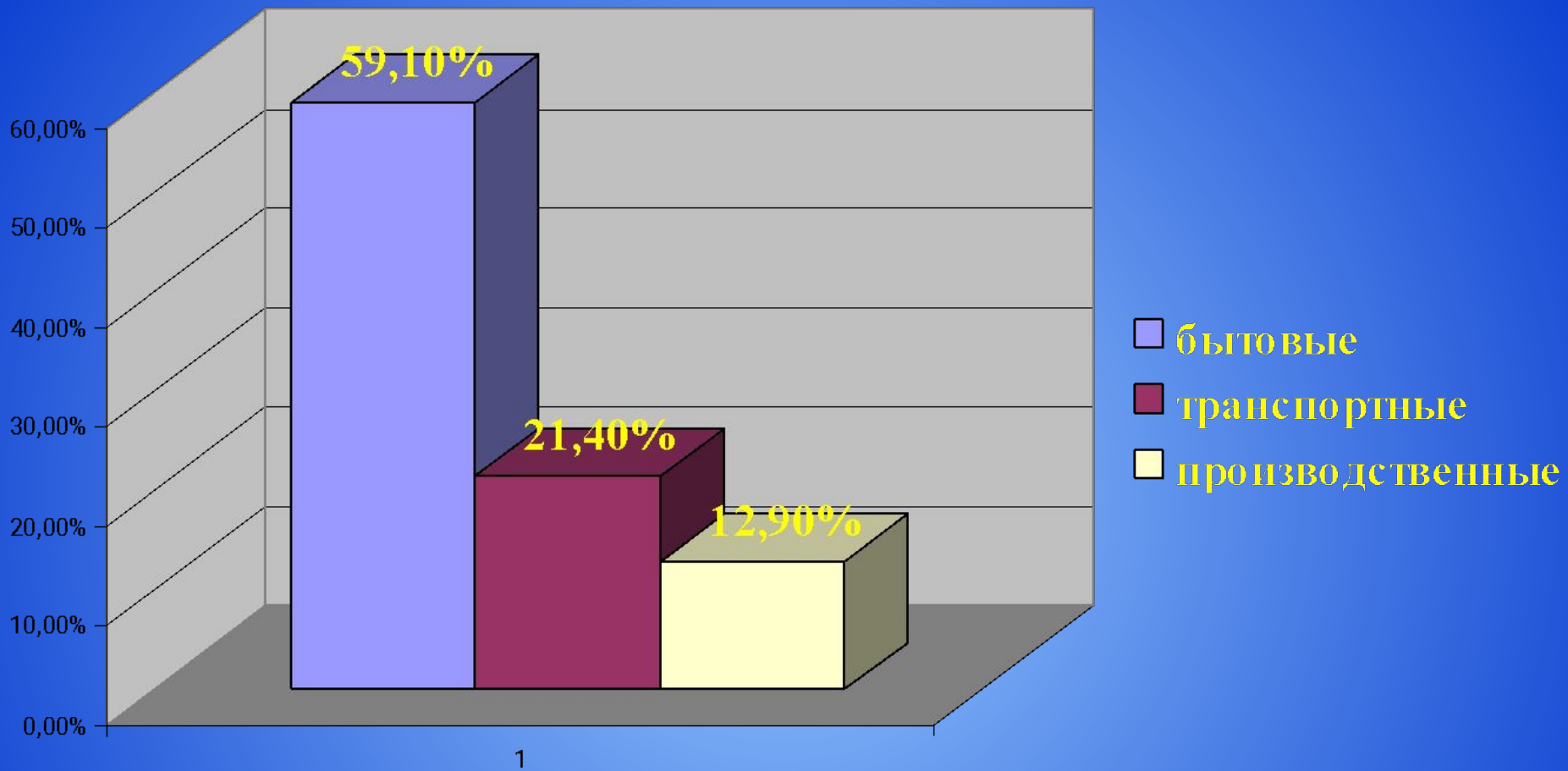


КАФЕДРА ТРАВМАТОЛОГИИ, ОРТОПЕДИИ И ВПХ

ДОЦЕНТ БОГДАНОВИЧ И. П.

**ЗАКРЫТЫЕ ПОВРЕЖДЕНИЯ
ГРУДИ**



Закрытые травмы груди

Без повреждения внутренних органов груди
(71,8%)

С повреждением внутренних органов груди
(28,2%)

Без повреждения костей
грудной клетки (52,8%)

С повреждением костей
грудной клетки (47,4%)

Без повреждения костей
грудной клетки (19,2%)

С повреждением костей
грудной клетки (80,8%)

Без повреж-
дения дру-
гих частей
тела (изо-
лированные)
(79,4%)

С повреж-
дением
других ча-
стей тела
(сочетан-
ные)
(20,6%)

Без повреж-
дения дру-
гих частей
тела (изо-
лированные)
(85,2%)

С повреж-
дением
других ча-
стей тела
(сочетан-
ные)
(14,8%)

Без повреж-
дений дру-
гих частей
тела (изо-
лирован-
ные)
(61,9%)

С повреж-
дением
других ча-
стей тела
(сочетан-
ные)
(38,1%)

Без повреж-
дений дру-
гих частей
тела (изо-
лирован-
ные)
(47,7%)

С повреж-
дением
других ча-
стей тела
(сочетан-
ные)
(52,3%)

ЗАКРЫТЫЕ ТРАВМЫ ГРУДИ

С повреждением костей

Ребер

Грудины

Ключицы

Лопатки

Позвоночника

Осложненные

Закрытым
пневмотораксом

Гемотораксом

Гемопневмо-
тораксом

Напряженным
пневмотораксом

Флотацией
грудной стенки

Асфиксией

С повреждением внутренних органов

Легкого

Бронхов

Диафрагмы

Сердца

Сосудов

Поврежденный орган	Процент
Лёгкие	41
Трахея	0,002
Главные бронхи	0,2
Долевые бронхи	0,8
Сердце	2,0
Крупные сосуды	0,4
Пищевод	0,07
Грудной проток	0,07
Диафрагма	1,6

МНОЖЕСТВЕННЫЕ ПЕРЕЛОМЫ РЕБЕР

Односторонние

Двусторонние

Одиарные

Двойные

Двойные

Одиарные

Окончатые переломы ("реберные клапаны")

Переднебоковые

Передние
билатеральные

Заднебоковые

Переднебоковые,
билатеральные

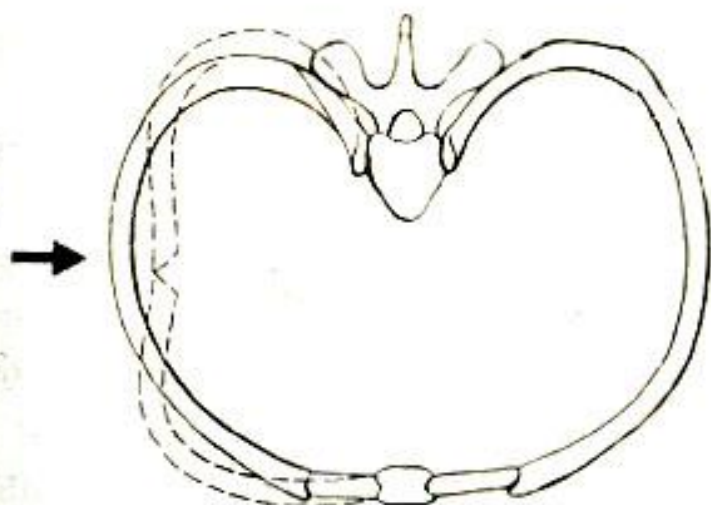Сочетающиеся с переломами

Ключицы

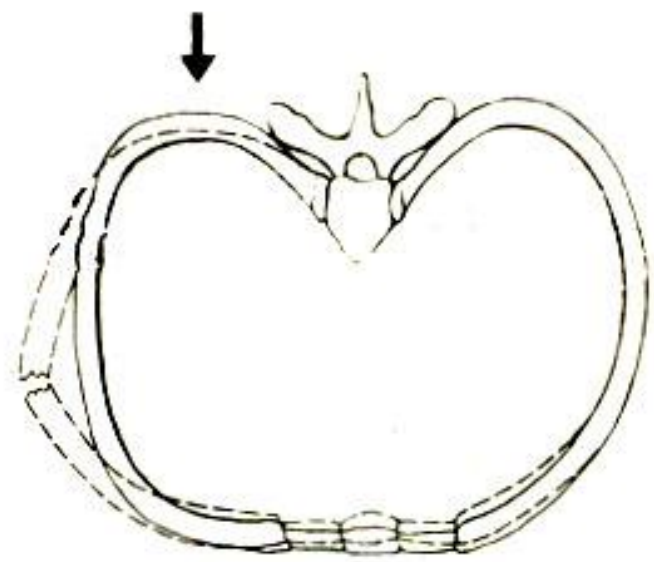
Грудины

Лопатки

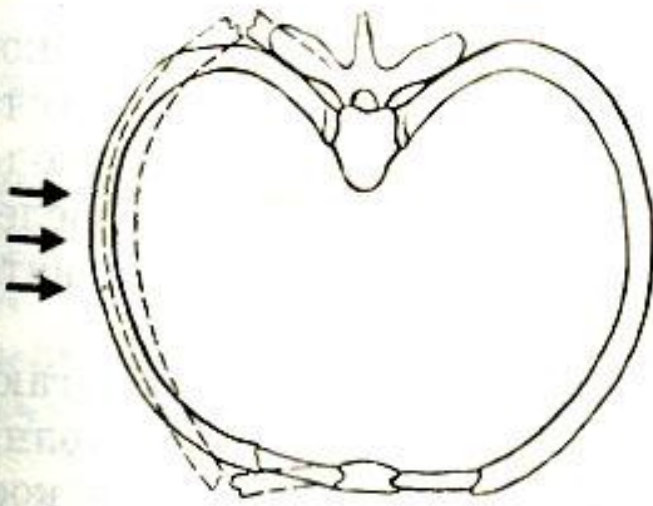
Позвоночника



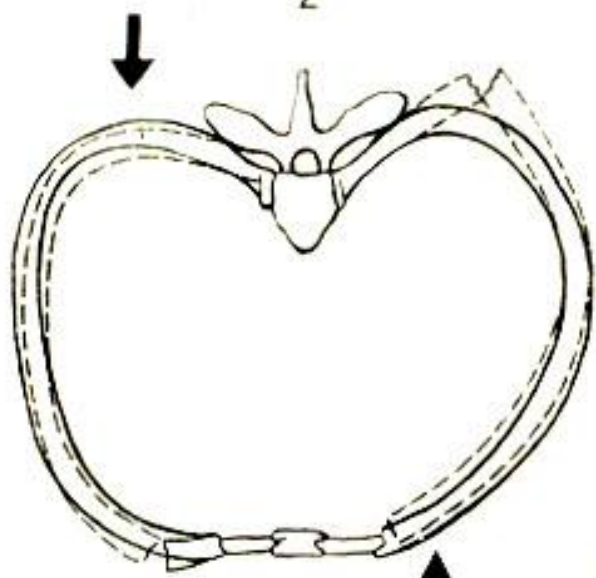
1



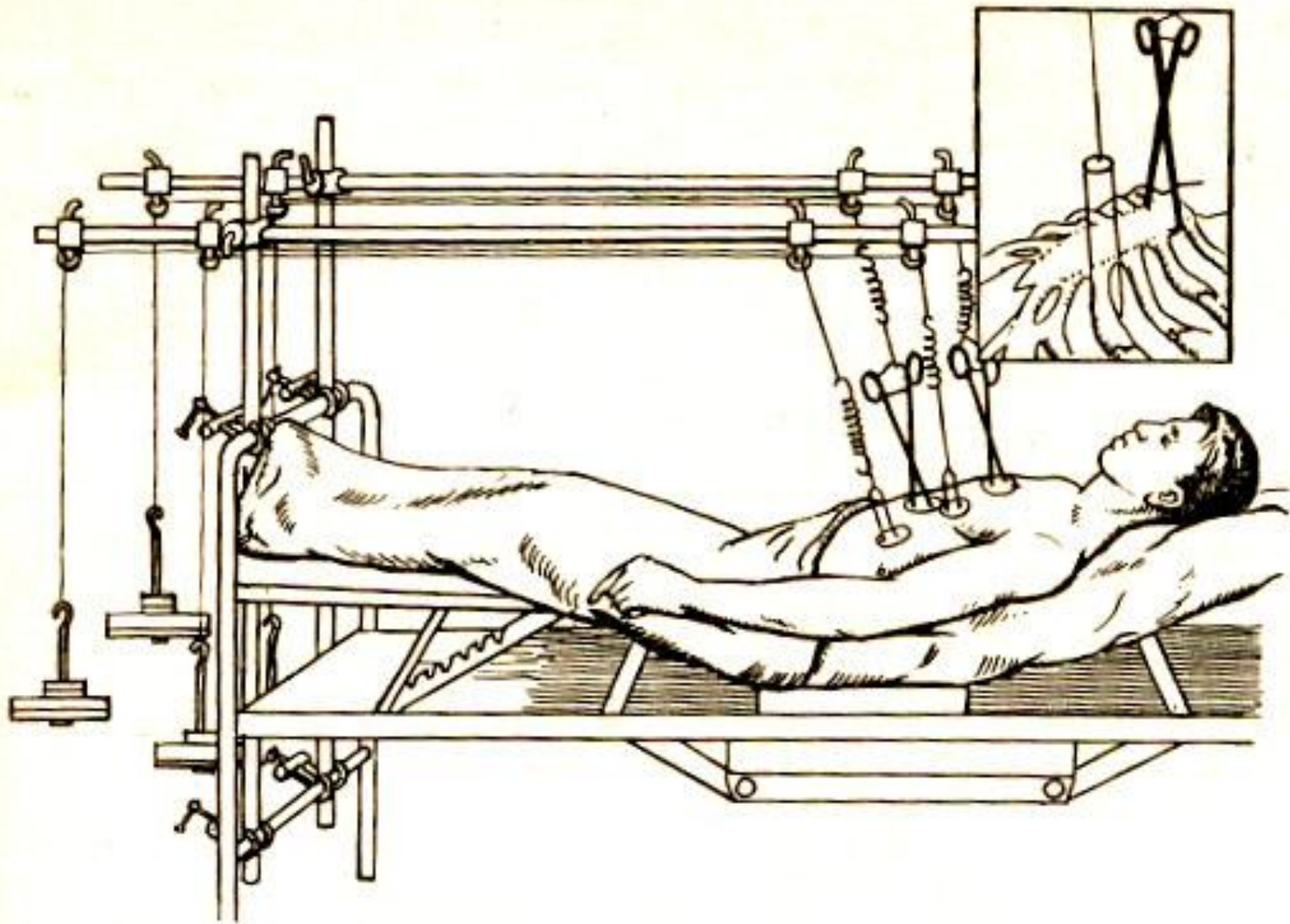
2

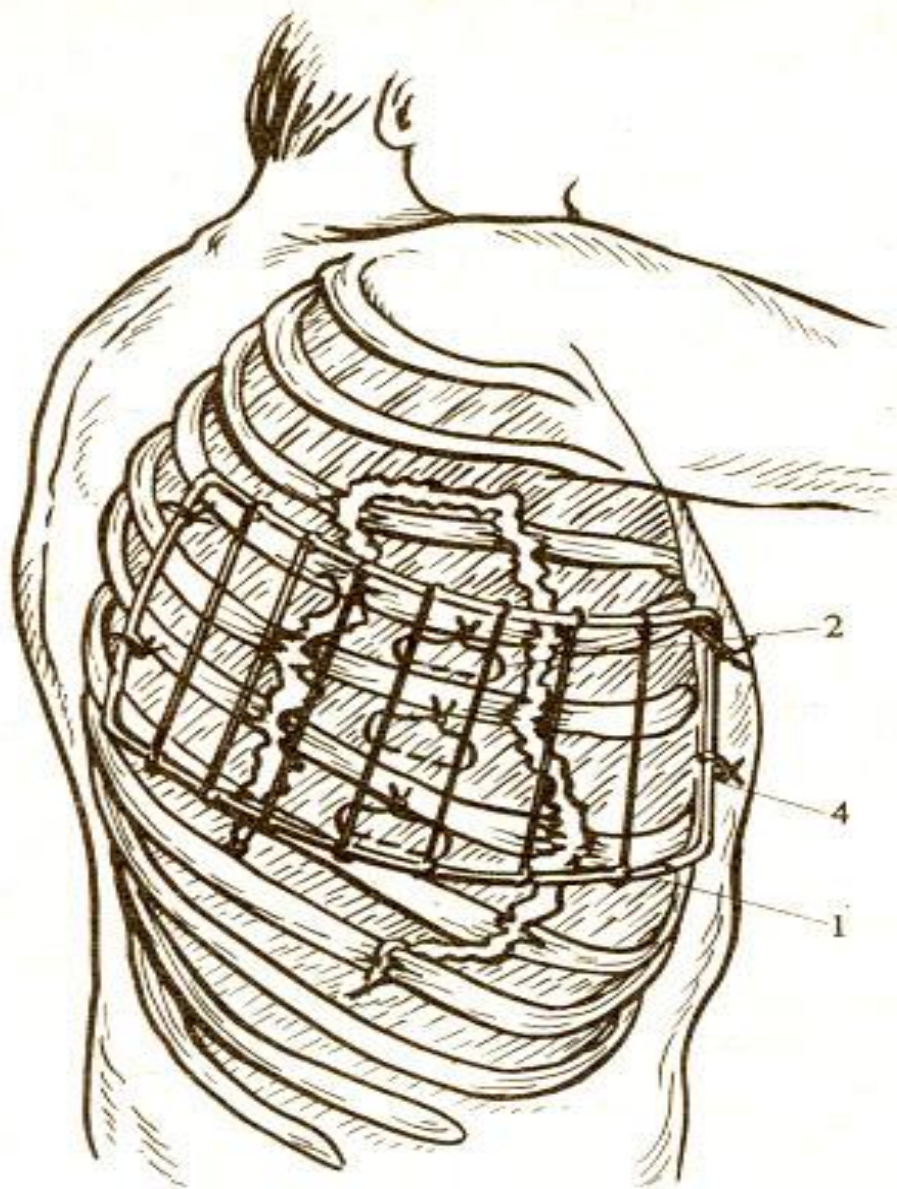


3




4

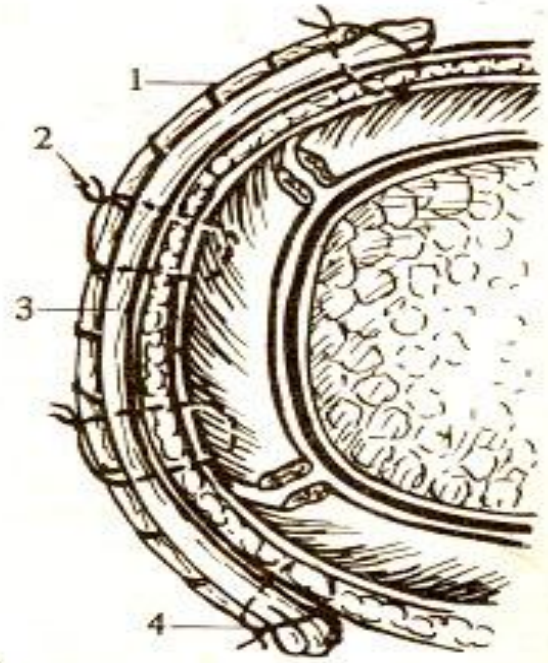




A



B



B

СПАСИБО ЗА ВНИМАНИЕ

