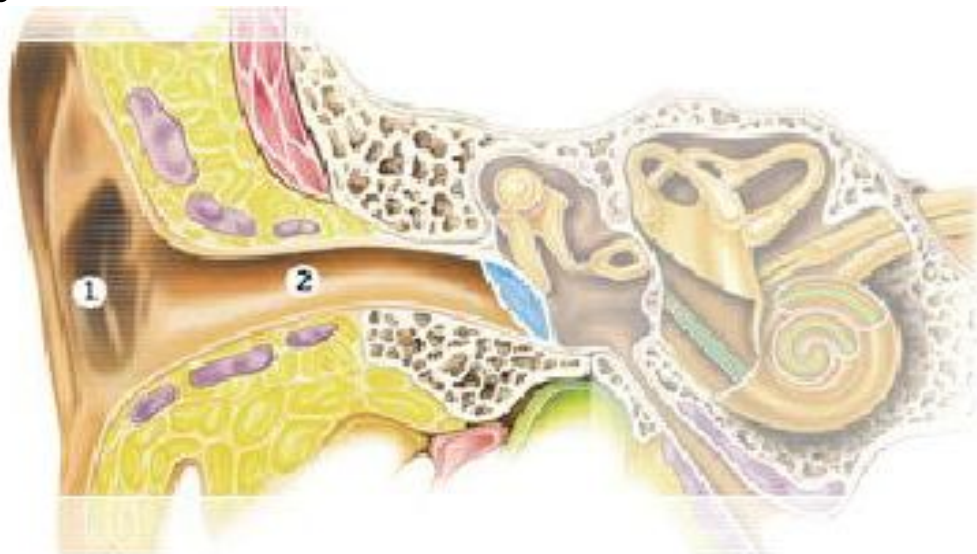




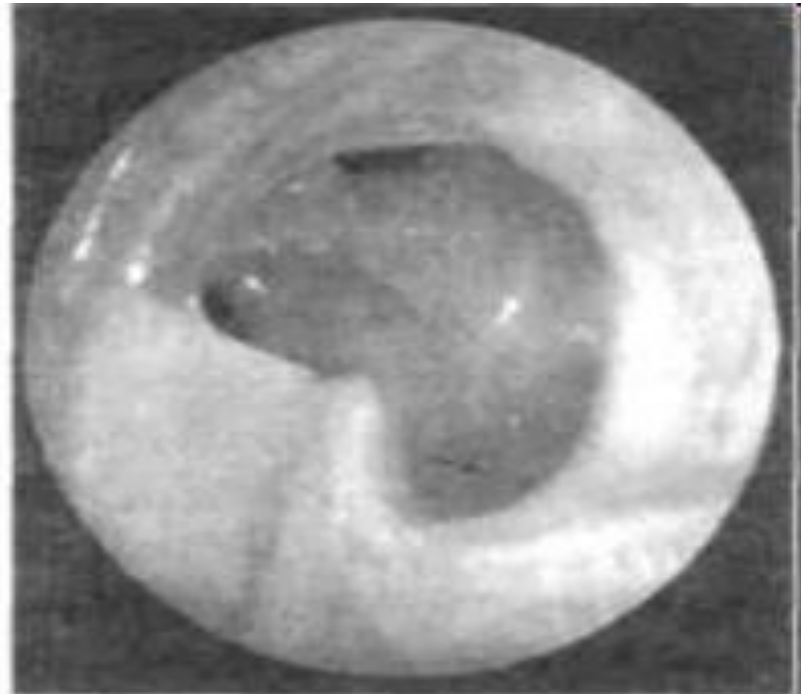
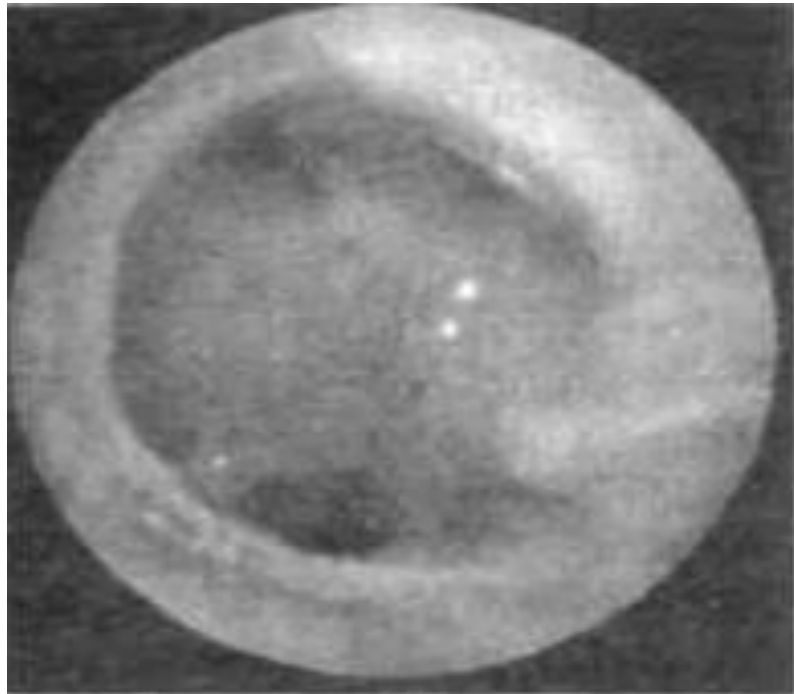
ЛОР-болезни



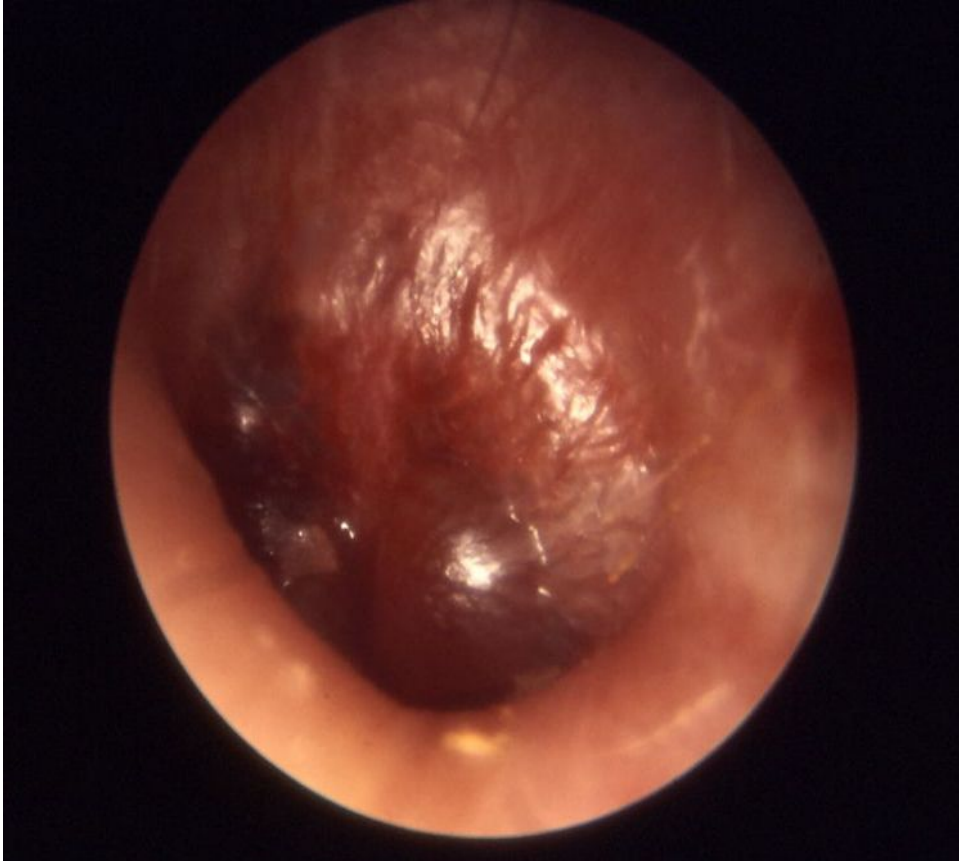
Отит катаральный средний острый. Острое воспаление среднего уха не ограничивается барабанной полостью, а вовлекает слуховую трубу и ячейки сосцевидного отростка, т.е. все полости среднего уха.



Отит средний гнойный хронический. Характеризуется стойким прободением барабанной перепонки, постоянным или периодически прекращающимся и возобновляющимся гноетечением и ухудшением слуха. Чаще всего развивается на почве затянувшегося острого отита. Причины — пониженная сопротивляемость организма, хронические специфические и неспецифические инфекции, сахарный диабет, рахит, авитаминоз, заболевания крови, патология верхних дыхательных путей (аденоиды, гипертрофический ринит, резкое искривление носовой перегородки, хронический синусит и т.д.).



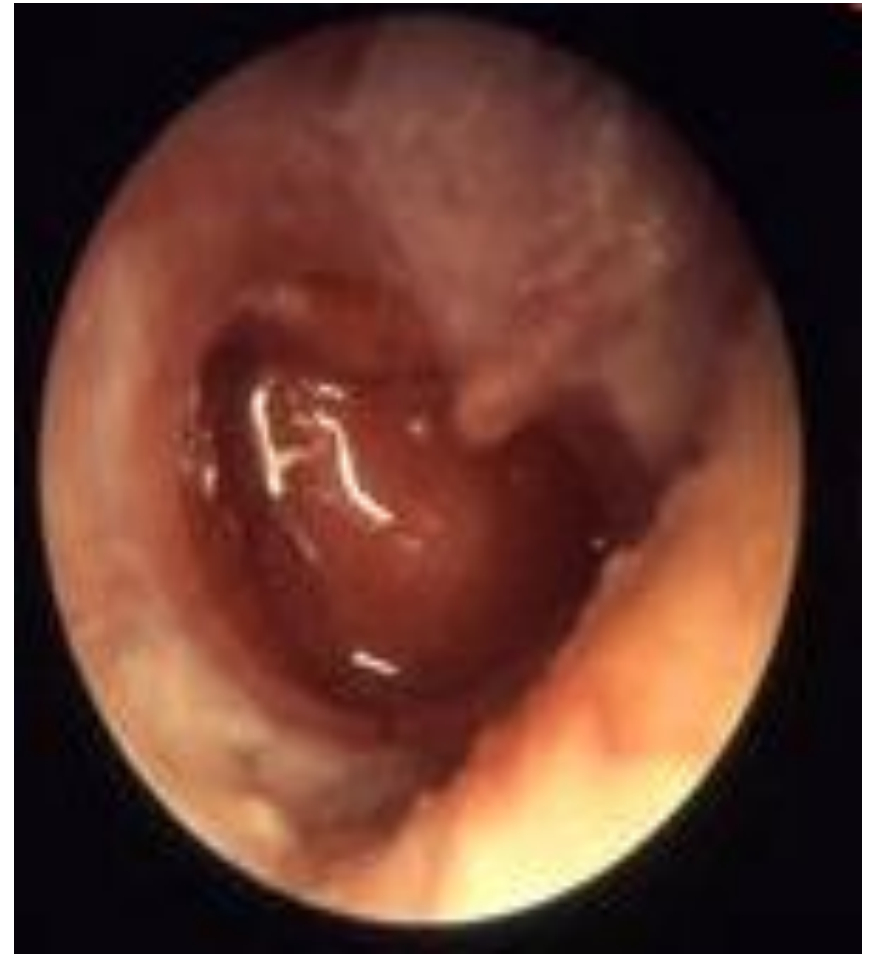Постгриппозный отит



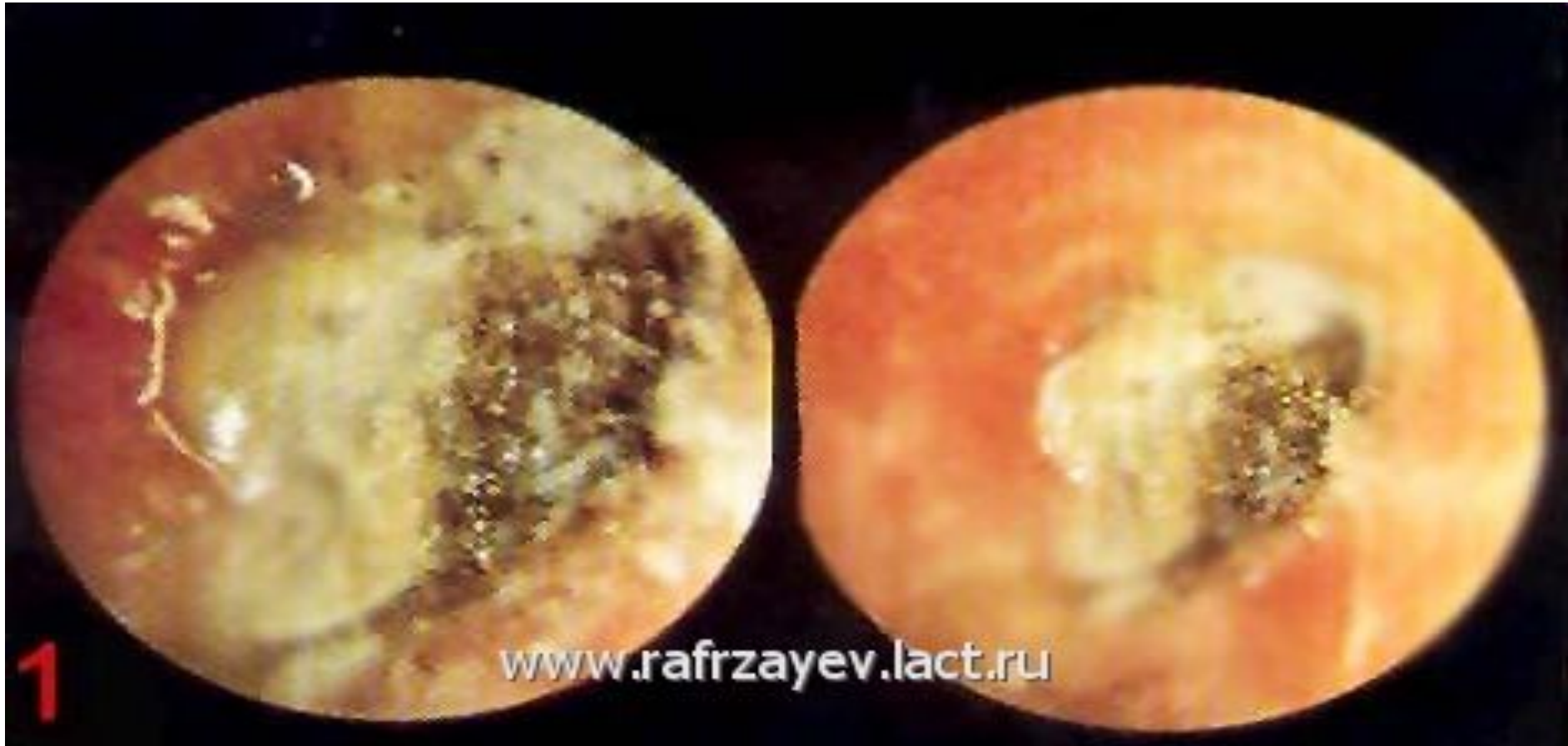Отит - воспаление уха. Различают наружный, средний и внутренний отит. Чаще всего встречается средний отит. И одна из частых причин его - грипп. В большинстве случаев средним отитом страдают дети. Болезнь у них протекает особенно тяжело, мучительно, с высокой температурой, сопровождаясь значительным понижением слуха. Запущенный или неграмотно пролеченный процесс может вызвать осложнение со стороны мозговых оболочек и мозга.

МЕЗОТИМПАНИТЫ

- Характерно наличие постоянного центрального прободения барабанной перепонки, когда оно не достигает костного кольца.
- Течение мезотимпанита обычно спокойное, выделения из уха продолжается иногда годами, не вызывая каких-либо серьезных осложнений. Гноетечение нередко прекращается самостоятельно, возобновляясь вновь при обострении, причинами которого могут быть простуда, попадание воды в ухо, респираторные заболевания, заболевания носа, носоглотки, придаточных пазух носа.



- Отомикоз – это грибковое поражение кожи слухового прохода, а иногда и барабанной перепонки. При этом возбудителями служат плесневые грибки.



Мастоидит



- **Мастоидит** – острое гнойное воспаление тканей сосцевидного отростка височной кости. В толще сосцевидного отростка находятся воздухоносные ячейки, которые сообщаются с полостью среднего уха. Воспаление ячеек сосцевидного отростка чаще является осложнением острого гнойного воспаления среднего уха (острого среднего отита). Как самостоятельное заболевание, мастоидит может возникнуть в результате травмы или при сепсисе. При мастоидите происходит гнойное расплавление слизистой оболочки ячеек и костной ткани сосцевидного отростка, их разрушение и образование больших полостей, заполненных гноем. Мастоидит вызывается теми же микроорганизмами, что и предшествующий ему средний отит – стафилококками, стрептококками, вирусами и грибами. На развитие заболевания оказывают влияние различные неблагоприятные факторы, воздействующие на организм и ослабление общей реактивности организма.

Мастоидит



- **Симптомы и течение:** заболевание обычно развивается на исходе острого отита – на 3-й неделе заболевания. Вновь отмечается повышение температуры до 38-40 градусов, появляется головная боль, бессонница, потеря аппетита. Отмечается боль в ухе пульсирующего характера, ее интенсивность нарастает с каждым днем. При надавливании на сосцевидный отросток (кзади от уха) отмечается резкая болезненность, кожа над ним гиперемирована и отечна. Основным симптомом – обильное гноетечение из уха. При отоскопии (осмотре уха) – барабанная перепонка гиперемирована, выглядит утолщенной – “мясистой”, наружный слуховой проход сужен за счет опущения его задневерхней стенки, в слуховом проходе большое количество гноя. Иногда гной может прорываться под надкостницу сосцевидного отростка, отслаивая ее вместе с кожей. В таком случае формируется субпериостальный абсцесс, ушная раковина смещается кпереди и книзу, кожа заушной области становится лоснящейся и ярко-красной.

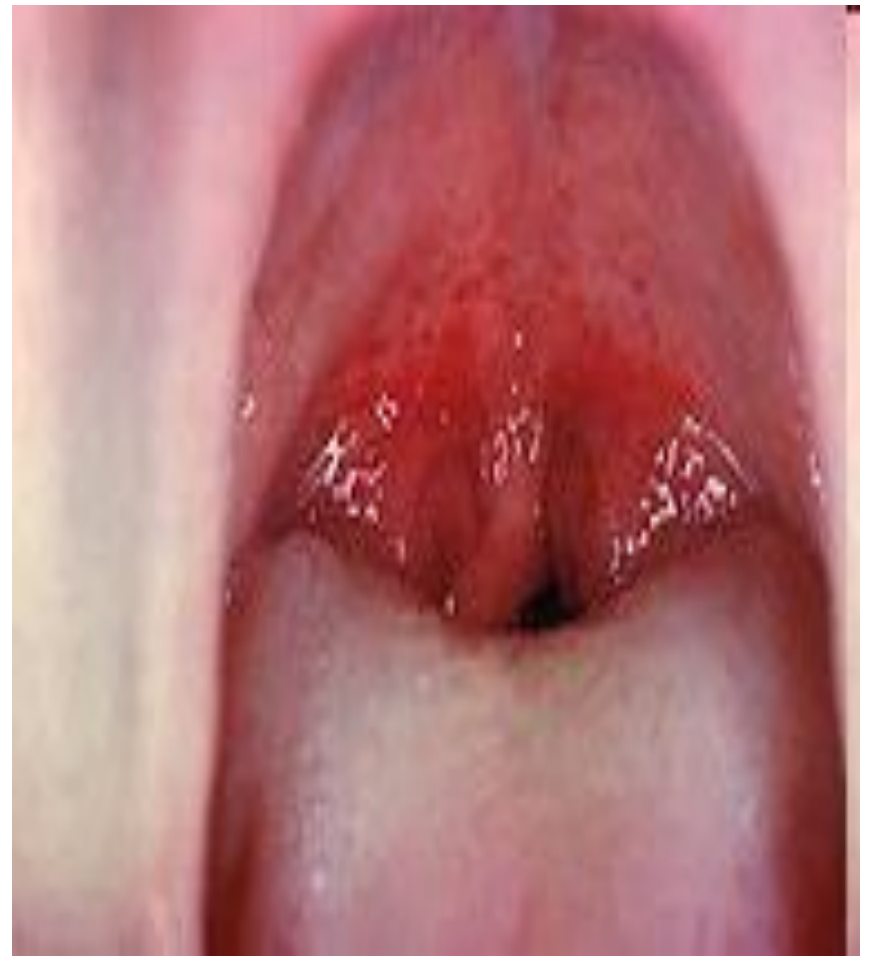Осложнения мастоидита



- перехода процесса на мозговые оболочки - менингит, сигмовидный синус или лабиринт (лабиринтит), паралич лицевого нерва, гнойные затеки (флегмоны) в области шеи, абсцессы в заушной области.

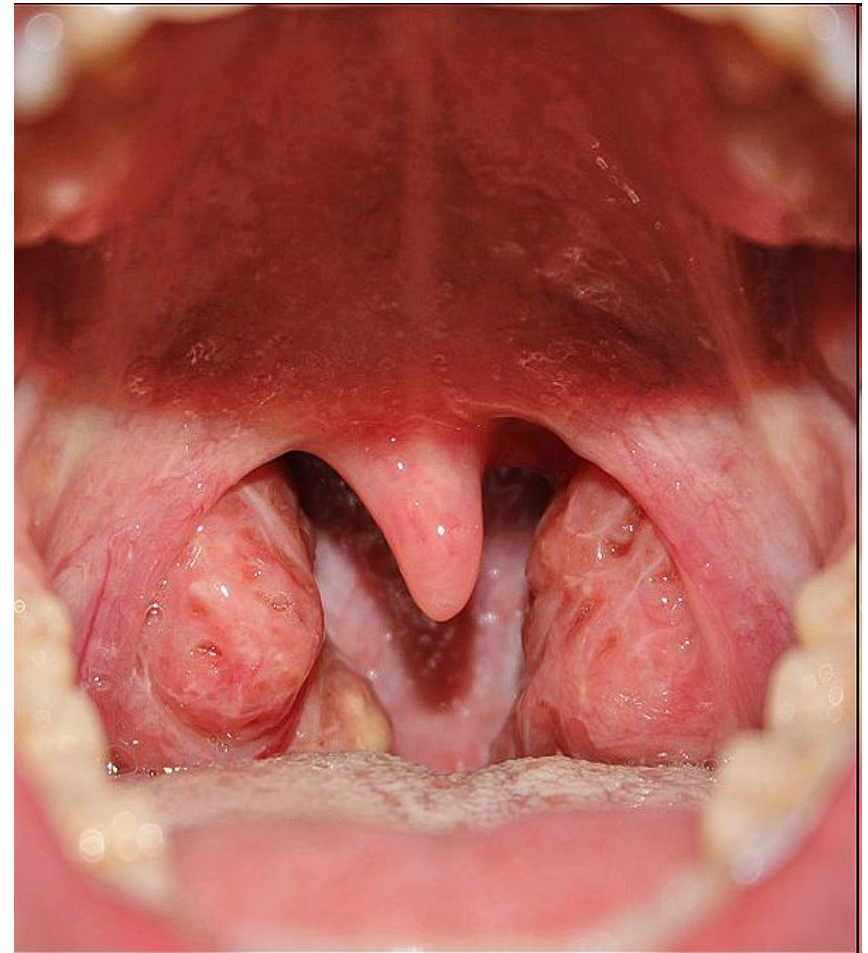
ТОНЗИЛЛИТЫ

Ангина (острый **тонзиллит**) — острое инфекционное заболевание, для которого характерно воспаление лимфоидных образований окологлоточного кольца (Пирогова-Вальдейра), чаще всего — нёбных миндалин) — острое инфекционное заболевание, для которого характерно воспаление лимфоидных образований окологлоточного кольца (Пирогова-Вальдейра), чаще всего — нёбных миндалин (в просторечии

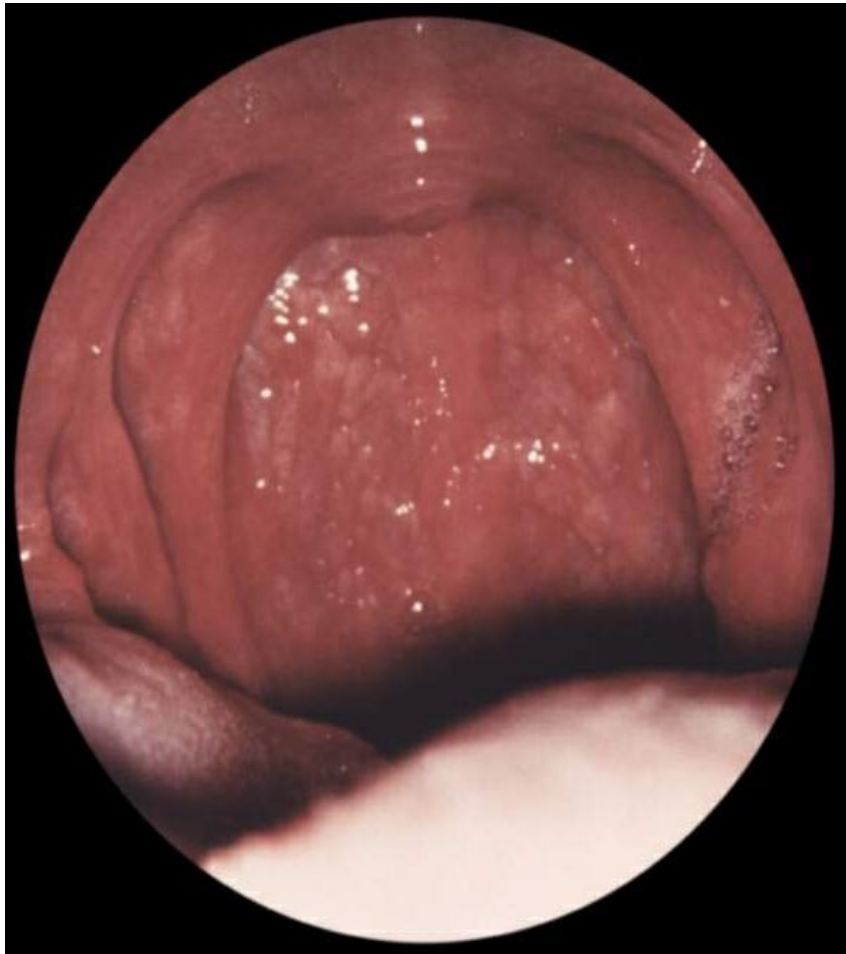

ХРОНИЧЕСКИЙ ТОНЗИЛЛИТ

- Хронический тонзиллит характеризуется периодическими обострениями (после переохлаждения, эмоционального стресса и др. факторов). Хронический тонзиллит представляет собой очаг инфекции в организме. Этот очаг подтачивает силы организма и может способствовать распространению инфекции на другие органы (наиболее часто поражаются сердце и почки, т.к. стрептококк обладает сродством к тканям почек и сердца).



ФАРИНГИТ



- **фарингит** — это воспаление задней стенки зева. Фарингит является одним из проявлений ОРВИ, то есть имеет вирусное происхождение. Иногда фарингит может быть вызван и бактериями - чаще всего это бывает стрептококк, который вызывает ангину.



Ангина при агранулоцитозах. Агранулоцитоз – заболевание крови, при котором резко уменьшается содержание, либо полностью отсутствуют в ней гранулоциты (клетки “белой” крови, которые выполняют защитную функцию, захватывая и уничтожая чужеродные клетки). Агранулоцитоз может возникнуть при действии радиации, препаратов подавляющих деление клеток, а также при быстрой гибели гранулоцитов во время лечения некоторыми препаратами (бутадиион, амидопирин, фенацетин, анальгин).

Первые проявления агранулоцитоза – лихорадка, ангина, стоматит (воспаление слизистой оболочки рта). Температура тела повышается до 39-40 градусов, отмечается сильный озноб, общее состояние тяжелое. Больных беспокоит сильная боль в глотке и слюнотечение, отмечается неприятный гнилостный запах изо рта. Ангина при этом заболевании язвенно-некротическая, процесс может распространиться на слизистую оболочку десен, мягкого неба, задней стенки глотки, входа в гортань. Из-за отека слизистой оболочки голос приобретает гнусавый оттенок.

Заглото́чный абсцесс

- Характерны жалобы на поперхивание и резкую боль при глотании, при этом пища нередко попадает в нос. Больной отказывается от пищи. При расположении абсцесса в носоглотке нарушается носовое дыхание, появляется закрытая гнусавость. При распространении абсцесса на нижние отделы глотки возникает инспираторная одышка, сопровождающаяся хрипением, особенно в вертикальном положении больного. Температура тела достигает 39-40 °С. Характерно вынужденное положение головы: она запрокинута назад и наклонена в больную сторону. Нередко наблюдается припухлость позади угла нижней челюсти и по переднему краю грудино-ключично-сосцевидной мышцы.

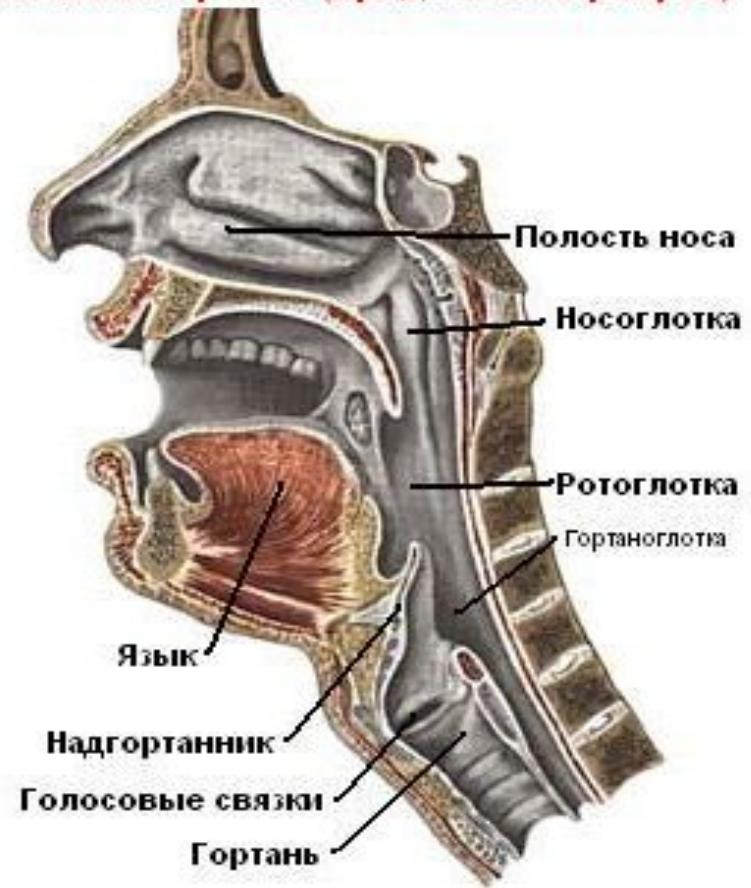


- **Стеноз гортани** представляет собой частичное или полное сужение просвета гортани, приводящее к затруднению прохождения воздуха при дыхании. Если стеноз возникает в течение короткого времени и быстро приводит к развитию общей гипоксии в организме, то речь идёт об остром стенозе. Хронический стеноз гортани характеризуется медленным развитием симптомов и отличается стойкостью.

ЛАРИНГИТ

- *Острый ларингит* – воспаление слизистой оболочки гортани и её складок (голосовых связок). Отек голосовых связок проявляется осиплостью голоса и чувством «саднения» в горле.

Глотка и гортань (продольный разрез)



Сифилитическая ангина

- Сифилитическая ангина встречается в последнее время достаточно часто. Заболевание вызывается бледной спирохетой. Первичная стадия сифилиса в глотке может возникнуть при оральном сексе, при этом имеются следующие клинические проявления:
- незначительная болезненность при глотании на стороне поражения;
- на поверхности миндалина определяется красного цвета эрозия, язва или миндалина приобретает вид, как при остром тонзиллите;
- ткань миндалина при ощупывании плотная;
- наблюдается одностороннее увеличение лимфатических узлов.
- Вторичный сифилис глотки имеет следующие характерные признаки:
- разлитой медно-красный цвет слизистой оболочки, захватывающий дужки, мягкое и твердое небо;
- папулезная сыпь круглой или овальной формы серовато-белого цвета;
- увеличение регионарных лимфатических узлов.
- Третичный сифилис проявляется в виде ограниченной гуммозной опухоли, которая после распада образует глубокую язву с ровными краями и сальным дном с дальнейшим разрушением окружающих тканей при отсутствии лечения. Лечение специфическое, местно назначается полоскание дезинфицирующими растворами.

ОПУХОЛИ ГОРТАНИ



- Охриплость или другие изменения голоса.
- Припухлость в области шеи.
- Боль в горле и ощущение дискомфорта при глотании, першение.
- Ощущение инородного тела в гортани при глотании.
- Постоянный кашель.
- Нарушения дыхания.
- Боль в ухе.
- Потеря веса.



- **Заглочный абсцесс** (ретрофарингеальный абсцесс) — образуется в результате нагноений лимфатических узлов и клетчатки заглочного пространства. Возбудители инфекции проникают по лимфатическим путям со стороны полости носа, носоглотки, слуховой трубы и среднего уха. Иногда абсцесс является осложнением гриппа, кори, скарлатины, а также может развиться при ранениях слизистой оболочки задней стенки глотки инородным телом, твердой пищей. Наблюдается, как правило, в раннем детском возрасте у истощённых и ослабленных детей.



- **Ангина при алиментарно-токсической алейкии.** Алиментарно-токсическая алейкия возникает при употреблении в пищу продуктов из перезимовавших в поле злаков (пшеницы, ржи, проса, гречихи), зараженных грибами рода фузариум. Поражается главным образом аппарат кроветворения (угнетение кроветворения). Часто присоединяется вторичная инфекция. Ангина, как правило, наблюдается в период разгара болезни. Состояние больного тяжелое, температура тела достигает 39-40 градусов, отмечается слабость. На коже туловища и конечностей появляются ярко-красные высыпания, а на коже лица, верхних конечностей и груди – кровоизлияния. Одновременно с высыпаниями появляется боль в горле. Ангина может быть катаральной, но чаще возникает некротическая или гангренозная форма. Грязно-бурые налеты с миндалин распространяются на небные дужки, язычок, заднюю стенку глотки, могут спускаться в гортань. Определяется резкий зловонный запах изо рта. Одновременно возникают кровотечения из носа, глотки, ушей, кишечника. Лимфатические узлы не увеличены.

ГОРТАННАЯ АНГИНА

Гортанная ангина (angina laryngis) — острое воспаление лимфаденоидной ткани гортани (в области черпалонадгортанных складок, межчерпаловидного пространства, в морганиевых желудочках, в грушевидных синусах и отдельных фолликулах).


Как самостоятельное заболевание встречается редко, оно может возникнуть в результате переохлаждения, после гриппа, при травме гортани инородным телом и т.д.

Клиническая картина. Беспокоит боль при глотании, болезненность при поворотах шеи, сухость в горле. В ряде случаев можно отметить изменение голоса, охриплость, затруднение дыхания. Стеноз гортани возникает сравнительно редко. Температура тела при гортанной ангине чаще повышена до 37,5—38,0 °С, пульс учащен, бывают ознобы, потливость. При пальпации шеи у таких больных можно обнаружить увеличенные, резко болезненные лимфатические узлы, обычно с одной стороны. При ларингоскопии определяются гиперемия и инфильтрация слизистой оболочки гортани на одной стороне или на ограниченном ее участке. Иногда видны отдельные фолликулы с точечными налетами. При затяжном течении заболевания возможно образование абсцессов на язычной поверхности надгортанника, черпалонадгортанной складке или другом участке.

ВАЗОМОТОРНЫЙ РИНИТ

- *Вазомоторный ринит* - это функциональное состояние, связанное с нарушением регуляции тонуса сосудов находящихся под слизистой оболочкой нижних носовых раковин. В норме нижние носовые раковины регулируют объем вдыхаемого воздуха, уменьшаясь или увеличиваясь в размерах (за счет кровенаполнения) реагируя на его температуру и влажность, а также тонус сосудов в одной из нижних носовых раковин больше чем в другой (тонус меняется примерно 1 раз в час) – т.н. «носовой цикл». При вазомоторном рините носовой цикл или укорачивается или удлиняется или вообще с обеих сторон тонус сосудов низкий. Характерными признаками вазомоторного ринита является попеременная заложенность одной из половин носа или появление заложенности при приёме лежачего положения с той стороны, на которую ложится человек.

ФУРУНКУЛ НОСА



Фурункул - воспаление волосяной луковицы вместе с окружающим участком кожи. Воспаление возникает вследствие проникновения инфекции - бактерий - в волосяной мешочек. В нем начинают развиваться микробы, что приводит к образованию в коже гнойного очага.

Заболевание обычно начинается остро. Вначале пациент ощущает некоторый дискомфорт в носу, который постепенно переходит в болевые ощущения. Боль при этом может быть умеренной или сильной – это зависит от расположения фурункула. В области преддверия носа появляется припухлость в результате отека мягких тканей, а также покраснение ее. Это признаки воспаления в коже. Это может длиться 2 - 3 дня. Затем в центре фурункула появляется размягчение в виде более бледного участка с видимым намечающимся участком прорыва гноя.

Фурункул может прорваться самостоятельно. Это может произойти или самопроизвольно, или при неосторожном прикосновении к фурункулу. Фурункул может образоваться не только в преддверии носа, но и в других областях - на спинке или крыле носа.



Ангина при инфекционном мононуклеозе. Инфекционный мононуклеоз – острое вирусное заболевание, которое вызывается вирусом Эпштейна-Барра (вирус герпеса человека 4 типа). При этом заболевании увеличиваются все лимфатические узлы (чаще всего шейные), увеличиваются также печень и селезёнка.

Заболевание начинается с недомогания, нарушения сна, потери аппетита, затем резко поднимается температура тела до 39-40 градусов. Подчелюстные, шейные и затылочные лимфатические узлы припухшие и болезненные при ощупывании, затем в процесс вовлекаются остальные лимфатические узлы (подмышечные, паховые). Одновременно появляется увеличение печени и селезёнки.

Ангина при инфекционном мононуклеозе начинается с резкого отека слизистой оболочки глотки небных и глоточной миндалин, это приводит к затруднению носового дыхания, гнусавости, заложенности ушей. В остальном ангина напоминает банальную (катаральную, лакунарную, фолликулярную), дифтерийную или язвенно-пленчатую ангину. Налеты в глотке держатся долго – в течение нескольких недель и даже месяцев.

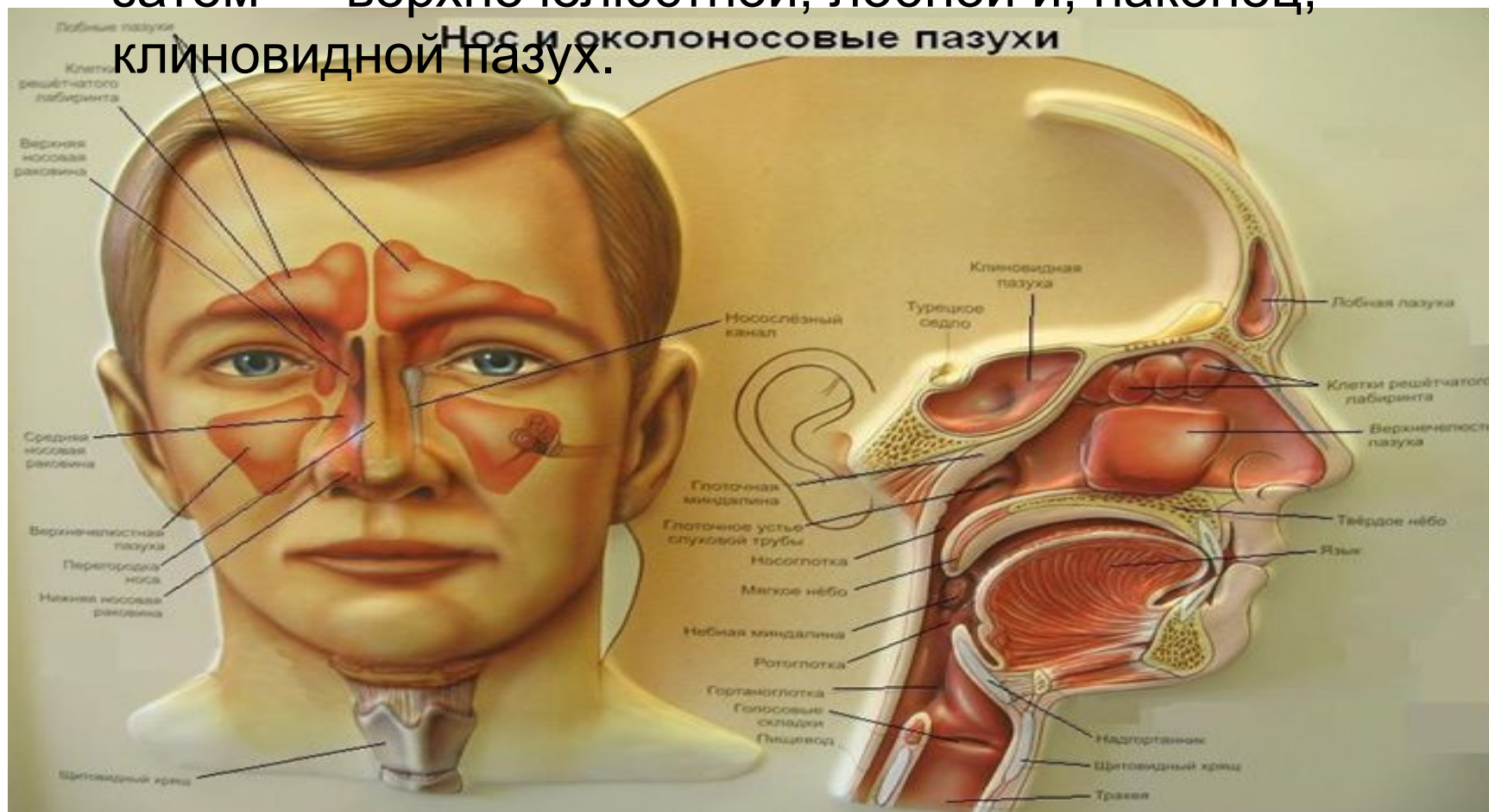

Лейкоз - быстро прогрессирующее заболевание кроветворной системы, при котором происходит рост молодых (“несозревших”) клеток крови, потерявших способность к созреванию. Различают острые и хронические лейкозы, ангина чаще наблюдается при острых лейкозах

Начало болезни внезапное, резко повышается температура тела, отмечается сильная слабость и головокружение. Для острого лейкоза характерны множественные кровоизлияния, кровотечения. Даже незначительная травма слизистой оболочки дыхательных путей или десен может повлечь за собой длительное кровотечение, которое может стать причиной смерти. Для острого лейкоза характерно также увеличение лимфатических узлов, печени и селезенки.

Ангина возникает на 3-4 день заболевания, вначале ангина катаральная, в дальнейшем переходит в язвенно-некротическую и гангренозную. Язвенно-некротический процесс распространяется на слизистую оболочку десен, полости рта, стенки глотки. Образующийся на поверхности некротизированных участков налет имеет грязно-серый или бурый цвет, после отторжения налетов открываются кровоточащие язвы.

- Синуситы** — воспалительные заболевания околоносовых (придаточных) пазух, связанные с инфекцией или аллергическими реакциями. Чаще происходит поражение ячеек решётчатой кости, затем — верхнечелюстной, лобной и, наконец, клиновидной пазух.



НОСОВЫЕ КРОВОТЕЧЕНИЯ

- Голова больного должна находиться выше его туловища.
- Голову больного слегка наклоните вперёд, чтобы кровь не попадала в носоглотку и рот.
- Нельзя сморкаться!
- На переносицу положите холод.
- При кровотечении из передних отделов носа зажмите ноздри на несколько минут.
- Если при этом носовое кровотечение не остановилось, введите в носовые ходы ватные тампоны и прижмите их пальцами к носовой перегородке на 15-30 минут.
- Тампон готовится из ваты в виде кокона длиной 2,5-3 см и толщиной 1-1,5 см (детям 0,5 см).
- Тампоны лучше смочить перекисью водорода.

Общие сведения:

- Носовые кровотечения бывают как при травмах носа, так и при различных заболеваниях (гипертоническая болезнь, атеросклероз, гемофилия, анемия, болезни почек и печени, пороки сердца, инфекционные заболевания).
- Чаще всего кровоточит передняя треть хрящевой перегородки носа. Это кровотечение обычно легко останавливается.
- Опаснее кровотечение из средних и задних отделов полости носа, в которых проходят довольно крупные сосуды.



- **Для ложного крупа характерны три основных симптома:**
- Изменяется голос - становится хриплым, осиплым, до полной беззвучности. Кашель - очень грубый, напоминающий лай. Дыхание делается шумным, затрудненным, слышным на расстоянии.