ФГБОУ ВО Тюменский государственный медицинский университет Минздрава России
Кафедра неврологии и нейрохирургии ИНПР

Невропатия III, IV, VI пар ЧН.

Подготовила: ординатор 1 года
Кузнецова Валентина Евгеньевна.

Тюмень
май, 2019 год

Анатомия III пары ЧН

Ядра этого нерва лежат в покрышке ножек мозга, на дне водопровода мозга, на уровне верхних холмиков крыши среднего мозга.

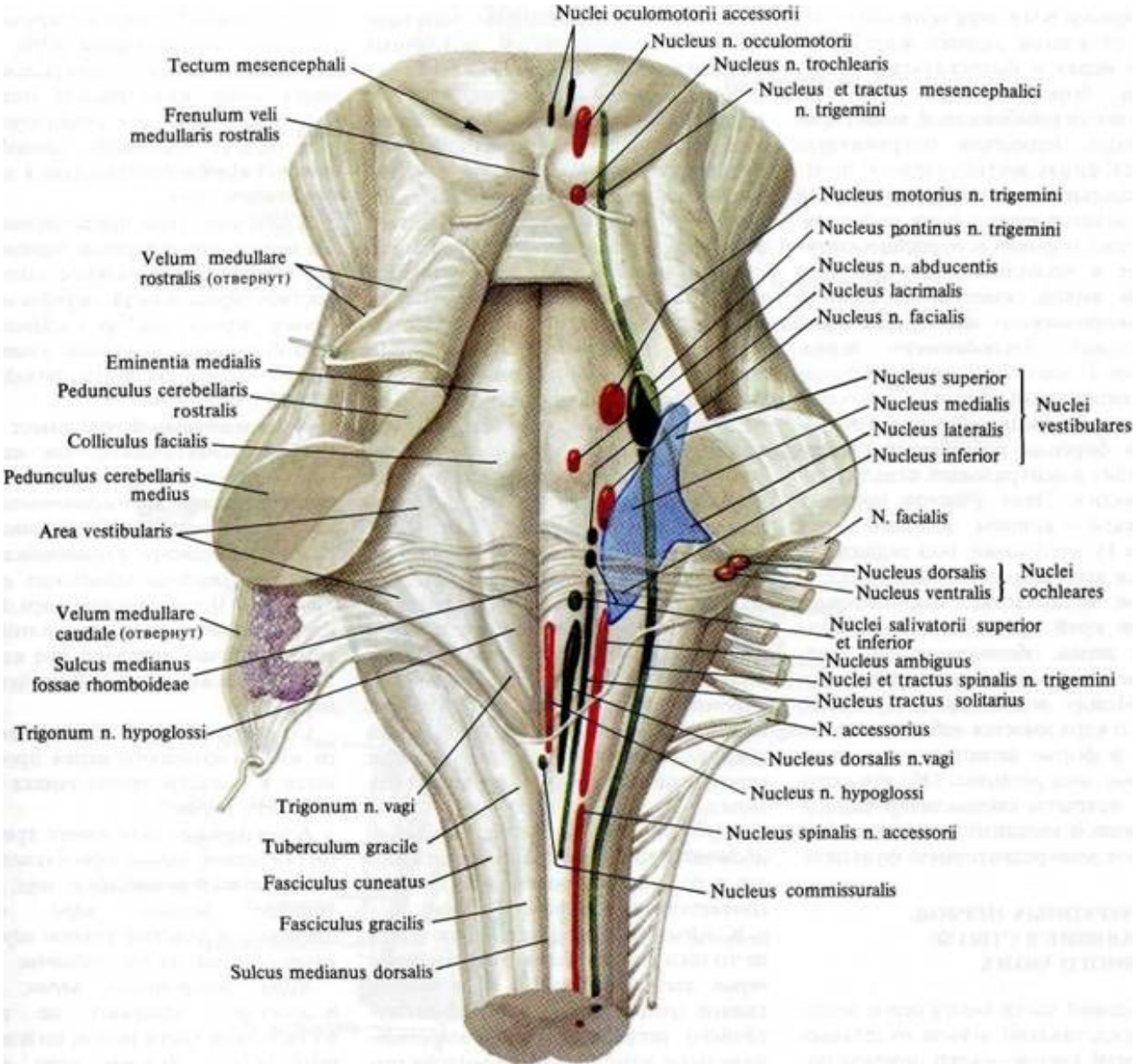

Анатомия III пары ЧН

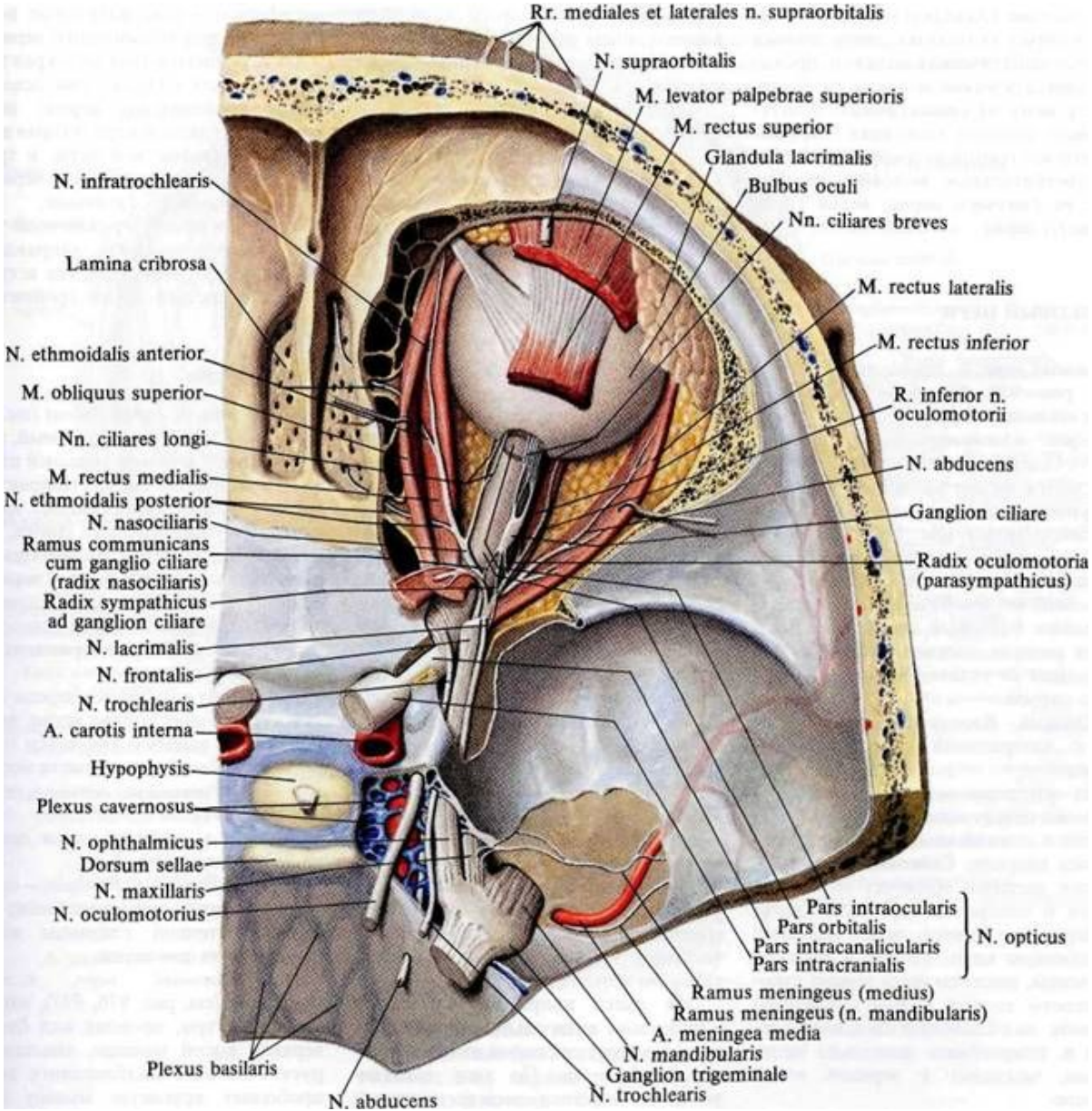

Из вещества мозга глазодвигательный нерв выходит в области медиальной поверхности ножки, показывается на основании мозга возле переднего края моста, в межножковой ямке.

Анатомия III пары ЧН

Верхняя ветвь, r. superior, идет по латеральной поверхности зрительного нерва, разделяется на две ветви, которые подходят к мышце, поднимающей верхнее веко, и к верхней прямой мышце глаза.

Нижняя ветвь в глазнице делится на три ветви, иннервирующие медиальную прямую мышцу глаза, нижнюю прямую мышцу и нижнюю косую мышцу.

От последней ветви отходит глазодвигательный корешок (парасимпатический), состоящий из аксонов клеток добавочного ядра и направляющийся к ресничному узлу.

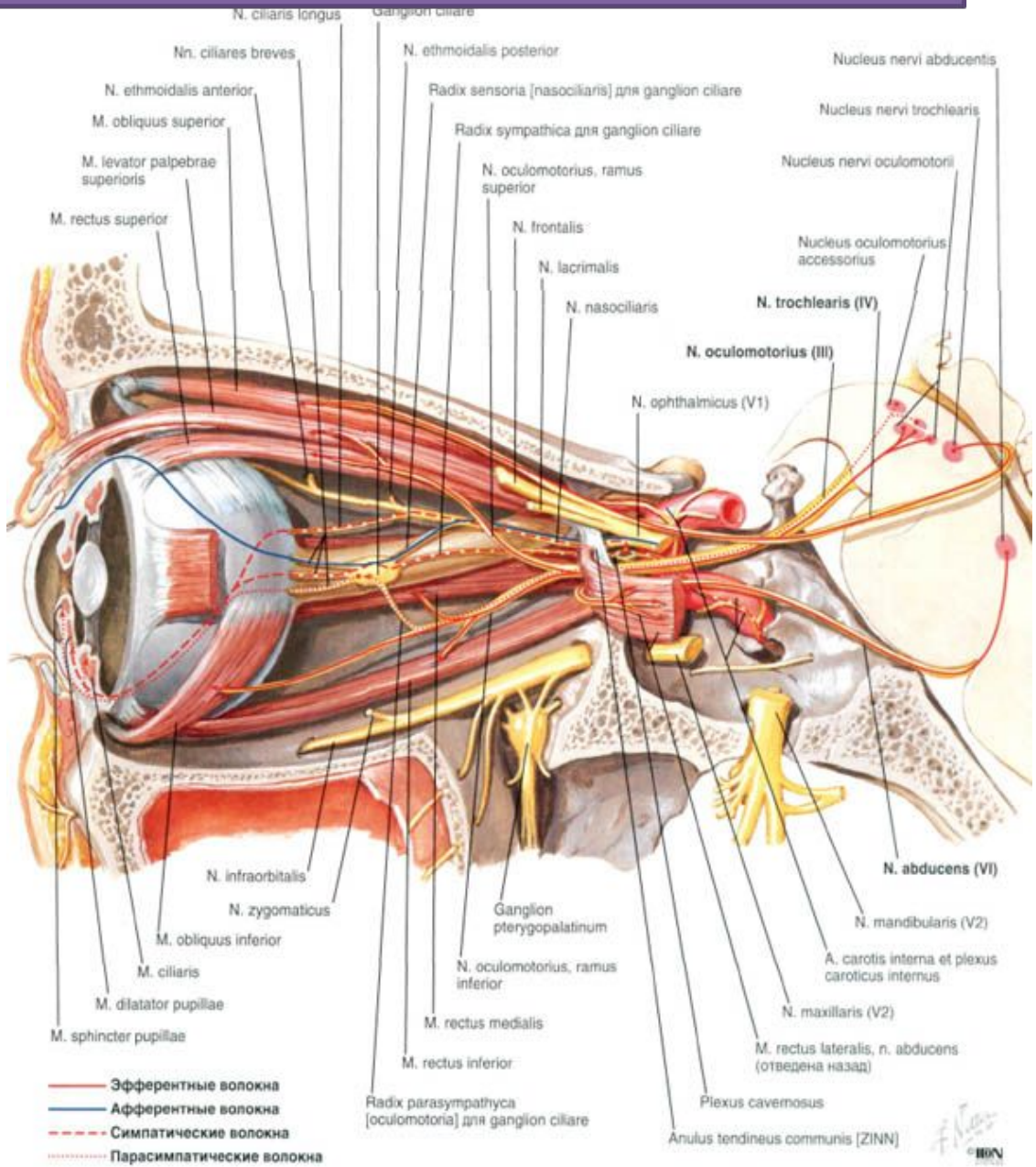

Причины глазодвигательного паралича

I. Врожденный паралич

II. Приобретенный паралич

1. Сосудистые расстройства, такие как диабет , болезни сердца , атеросклероз и аневризма, в частности, в задней соединительной артерии;

2. Пространство занятое поражением или опухолью, как злокачественной и не злокачественной;

3. Воспаления и инфекции;

4. Травма;

5. Демиелинизирующие заболевания (рассеянный склероз);

6. Аутоиммунные заболевания, такие как Миастения;

7. Послеоперационные осложнения нейрохирургии;

8. Тромбоз кавернозного синуса.

Поражение III пары ЧН

Си
от
ха
ли

Кл
по

-
-
-
-

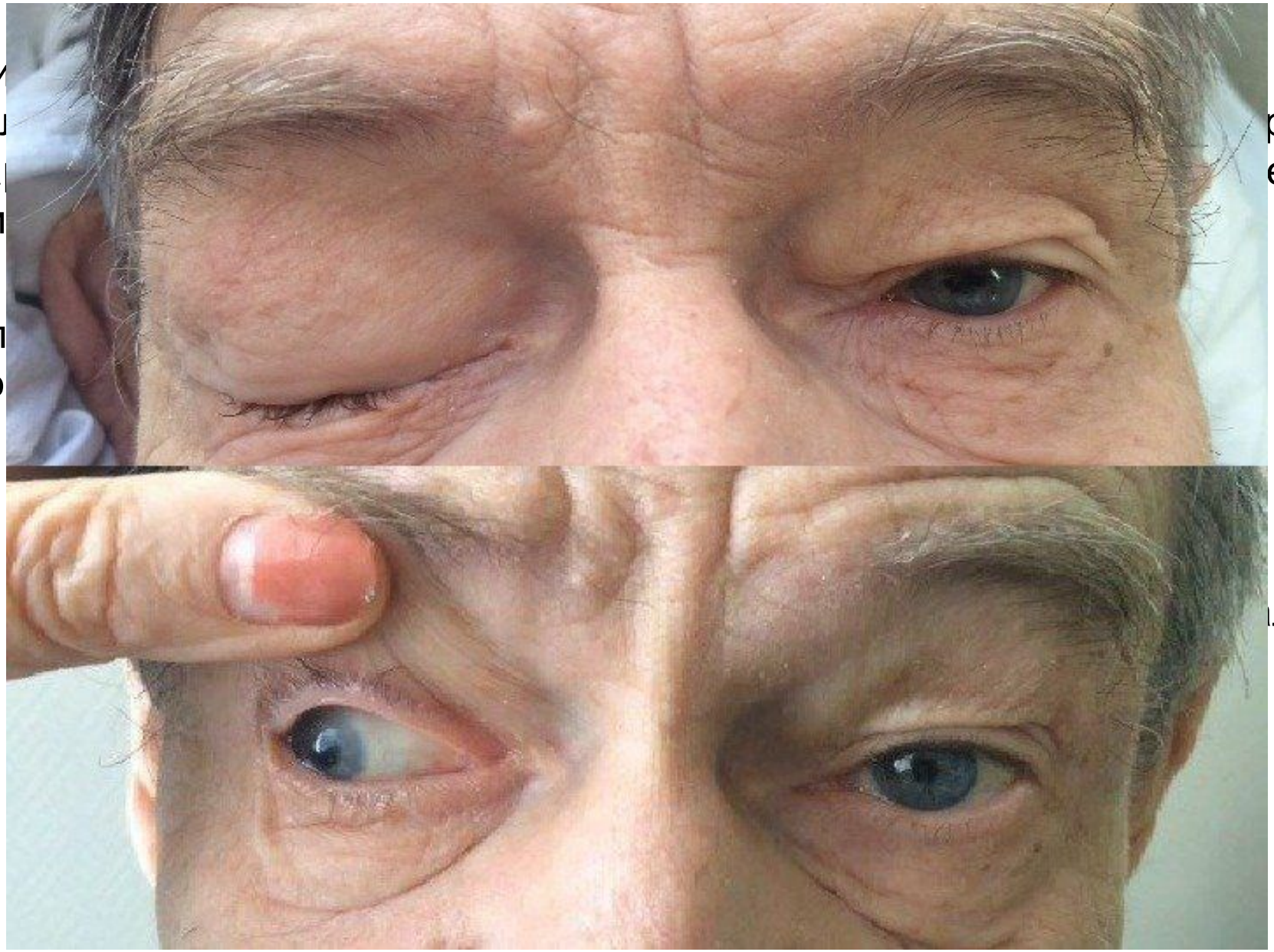

рва),
ется

лича

Поражение III пары ЧН

- Синдром Клода - поражение красного ядра на противоположной стороне, на стороне поражения отмечается птоз, мидриаз, расходящееся косоглазие;

- Синдром Вебера (вентральный мезэнцефальный синдром) – на стороне поражения: птоз, мидриаз, расходящееся косоглазие, диплопия, нарушение аккомодации, экзофтальм; на противоположной стороне: центральный гемипарез;

- Синдром Бенедикта (возникает при тромбозах и кровоизлияниях в ветвях задней мозговой артерии, при метастазировании) – на стороне поражения: птоз, расходящееся косоглазие, мидриаз; на противоположной стороне: хореоатетоз и интенционное дрожание, иногда с присоединением гемианестезии

Анатомия IV пары ЧН

Ядро блокового нерва, nucleus n. trochlearis, лежит в покрышке ножек мозга, на дне водопровода мозга, на уровне нижних холмиков крыши среднего мозга.

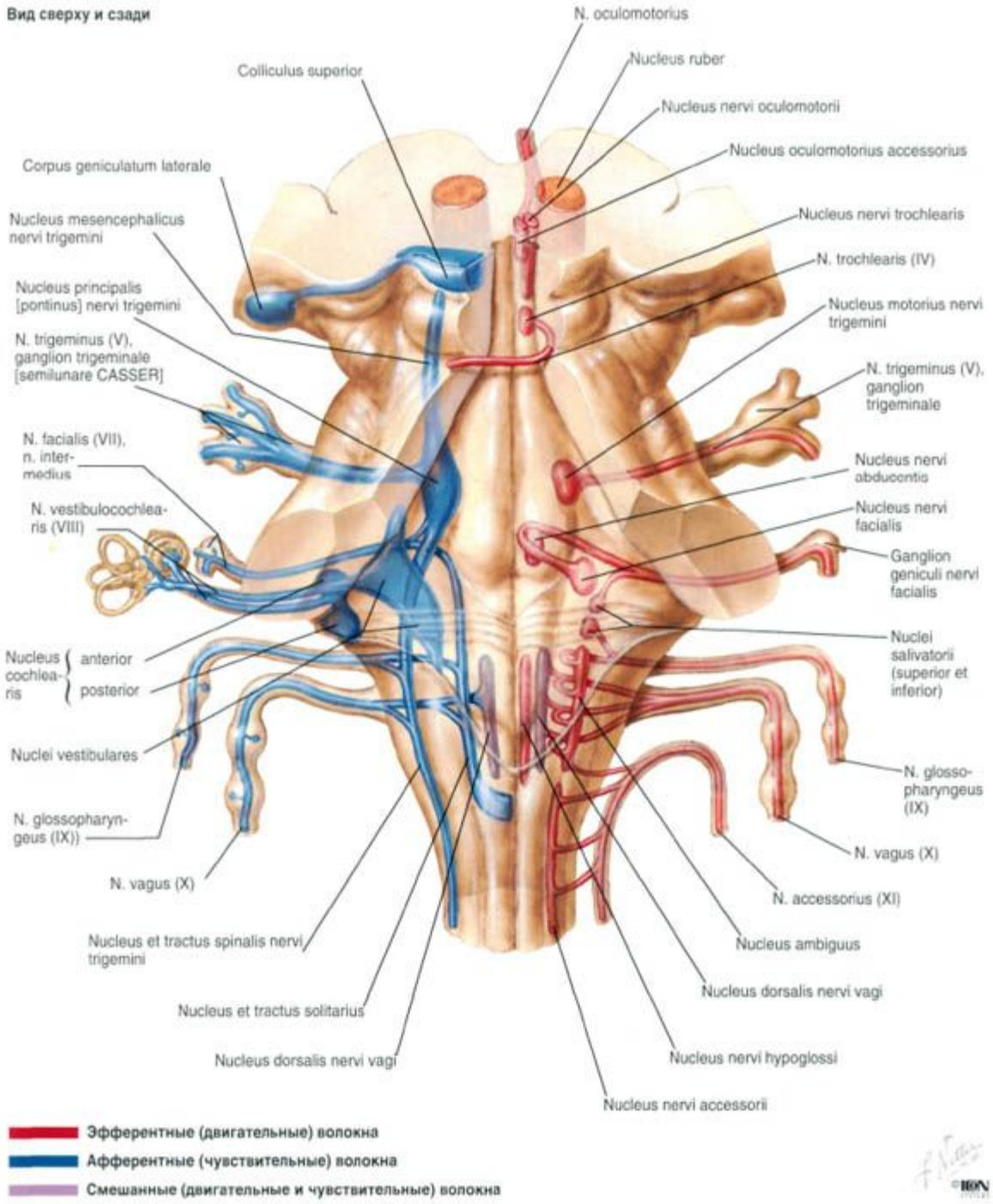

Анатомия IV пары ЧН

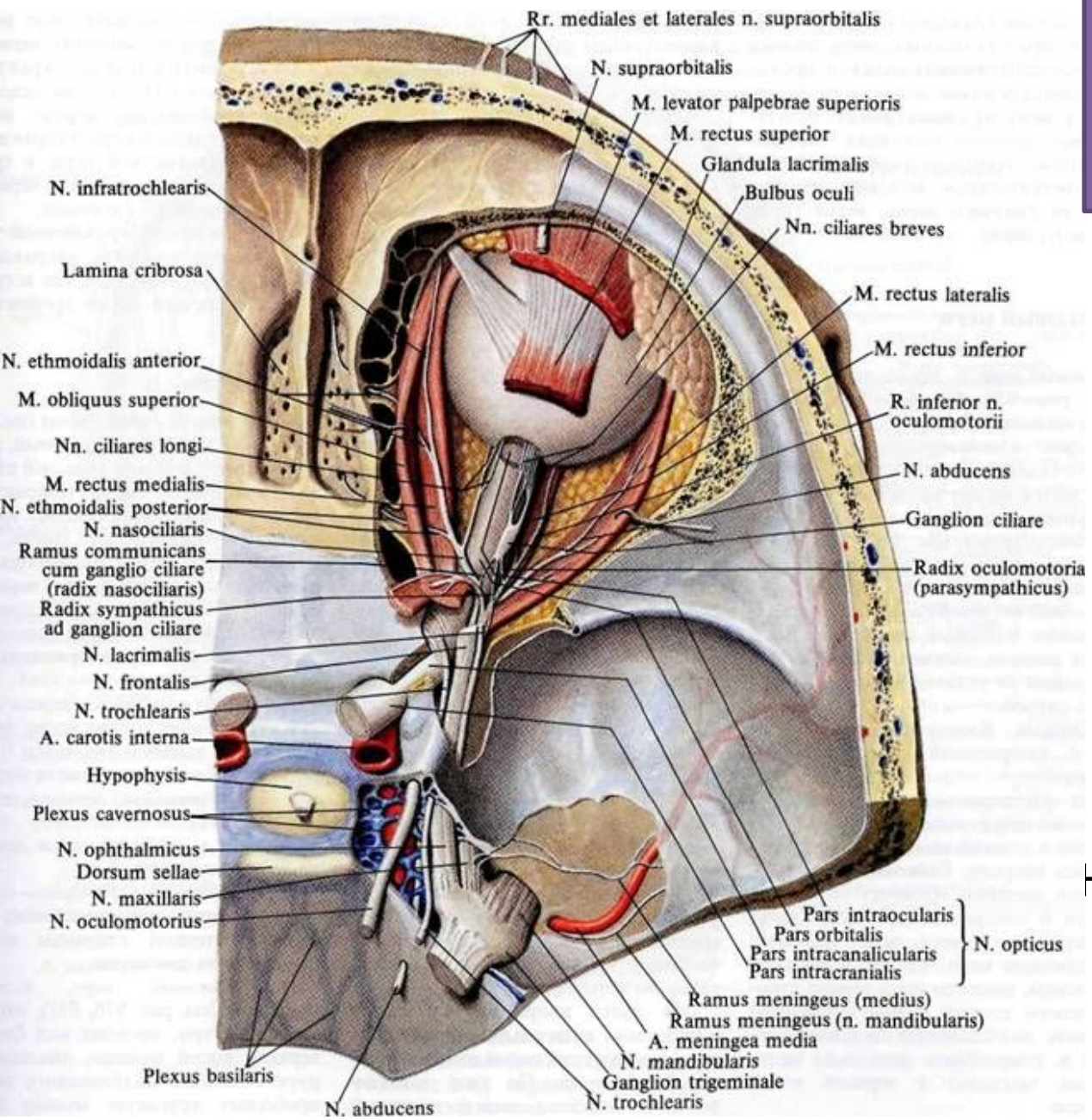

Из вещества мозга блоковые нервы показываются позади нижних холмиков по сторонам от уздечки верхнего мозгового паруса.

Каждый блоковый нерв огибает с латеральной стороны ножку мозга.

На основание мозга нерв выходит из щели между височной долей полушария и ножкой мозга.

Поражение IV пары ЧН

- Слабость или паралич верхней косой мышцы – ограничение при отведении глазного яблока кнаружи и книзу;
- Двоение при взгляде вниз.

- Чтобы компенсировать двойное видение в результате слабости верхней косой мышцы, пациентам приходится наклонять голову вниз и в сторону, противоположную поражённой мышце.

- Редко возникает изолированно.

Анатомия VI пары ЧН

Ядро отводящего нерва, nucleus n. abducentis, расположено в задней части моста.

Со стороны ромбовидной ямки ядро проецируется в области задних отделов медиального возвышения — в лицевом бугорке, несколько кнутри и дорсальнее ядер лицевого нерва.

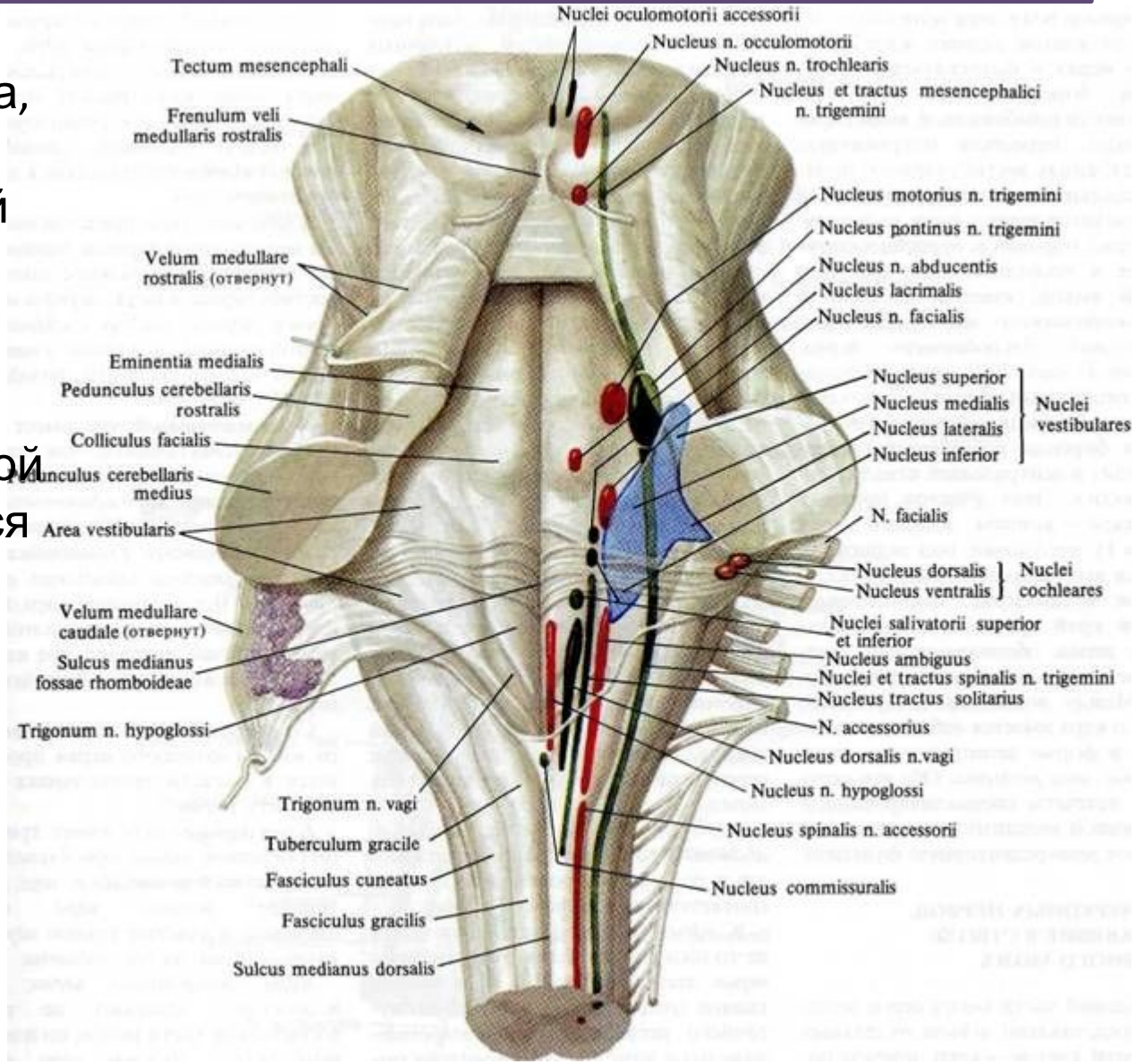

Анатомия VI пары ЧН

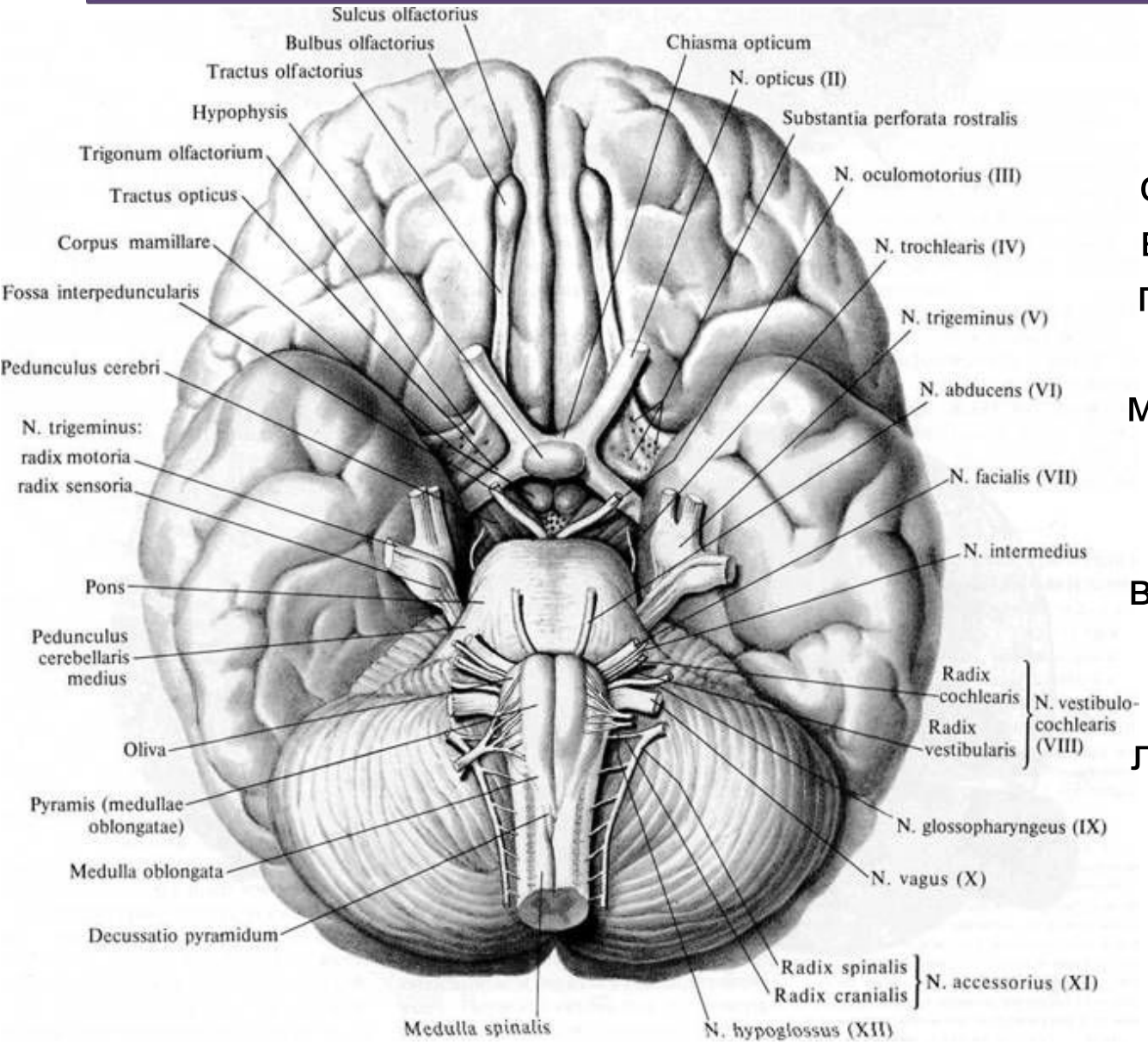

Аксоны нейронов направляются к основанию ствола и выходят на нижнюю поверхность мозга в борозде между мостом и пирамидой.

Нерв входит через верхнюю глазничную щель в глазницу и подходит к латеральной прямой мышце.

Поражение VI пары ЧН

- Возникает сходящееся косоглазие, глазное яблоко невозможно произвольно отвести кнаружи;
- Диплопия, усиливающаяся при взгляде в сторону пораженного нерва.

Поражение VI пары ЧН

Синдром Фовилля (латеральный мостовой синдром). Возникает при поражении ветвей базилярной артерии.

- На стороне поражения: паралич наружной прямой мышцы глаза (сходящееся косоглазие), периферический паралич лицевого нерва;
- На противоположной стороне: центральный гемипарез или гемиплегия.

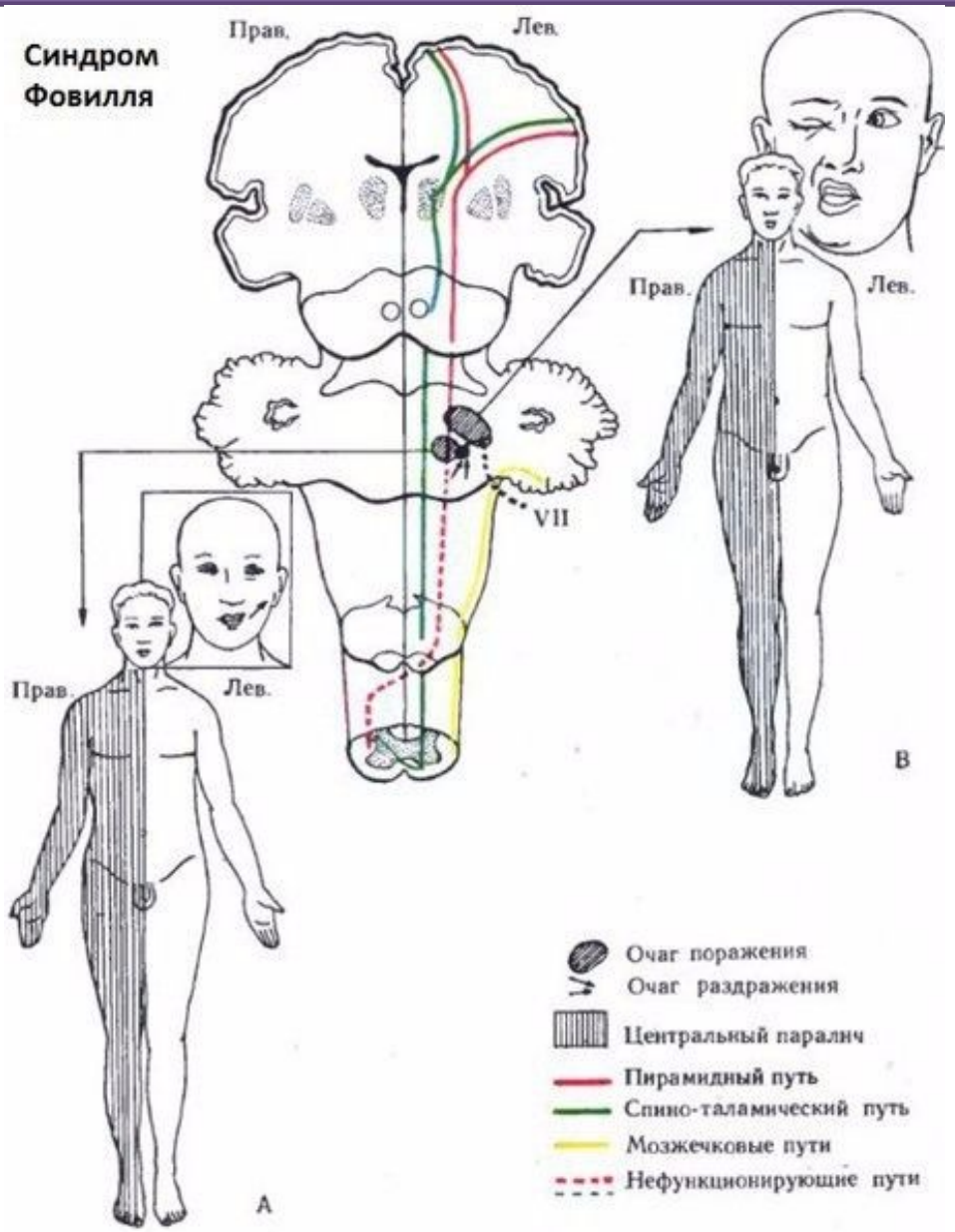

Поражение VI пары ЧН

Синдром Гасперини. Возникает при нарушении кровообращения в бассейне передней нижней мозжечковой артерии.

- На стороне поражения: периферический паралич лицевого и отводящего нервов, двигательной порции тройничного нерва, снижение чувствительности на лице и снижение слуха на стороне поражения, синдромом Бернара - Горнера;
- На противоположной стороне: гемианестезия по проводниковому типу.

Синдром Градениго («верхушки пирамиды височной кости») - V, VI (боли в лице, сходящееся косоглазие).

Спасибо за внимание!