

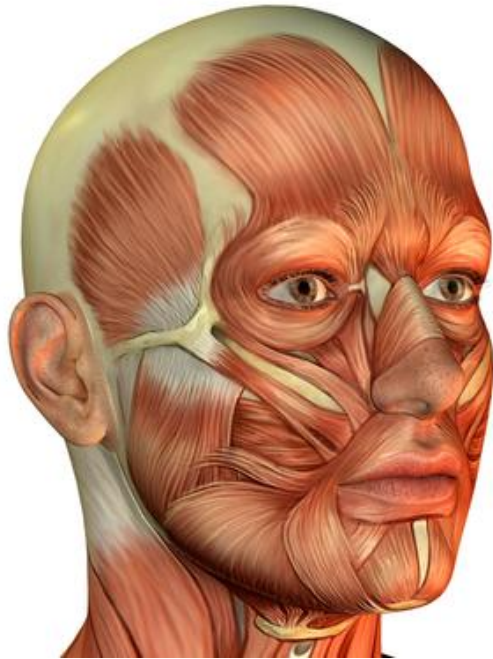«Мышцы головы, шеи и туловища»

План лекции:

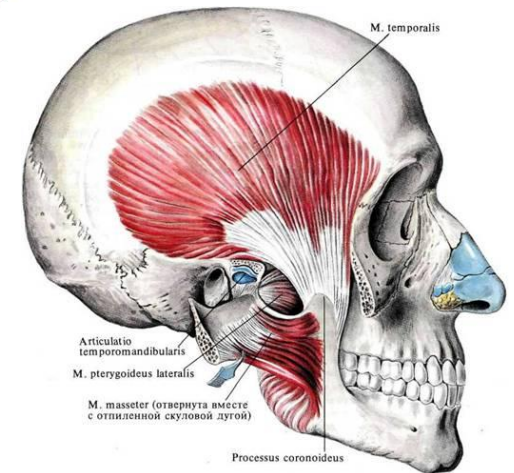
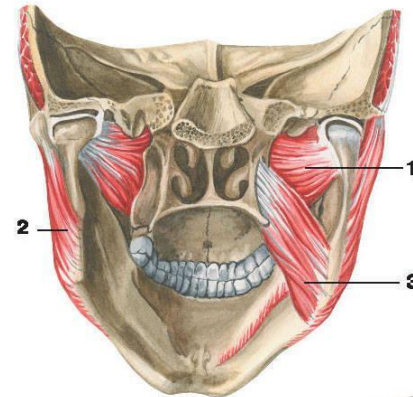
1. Мышцы головы: жевательные и мимические. Расположение и функции.
2. Фасции головы.
3. Топографические образования головы.
4. Группы мышц шеи: поверхностная, срединная, глубокая. Фасции шеи.
5. Топографические образования шеи.
6. Мышцы спины: поверхностные, глубокие, их функции.
7. Мышцы груди: поверхностные, собственные. Диафрагма.
8. Мышцы живота – расположение, функции.
9. Влагище прямой мышцы живота.
10. Топографические образования туловища.

Мышцы головы

мимические

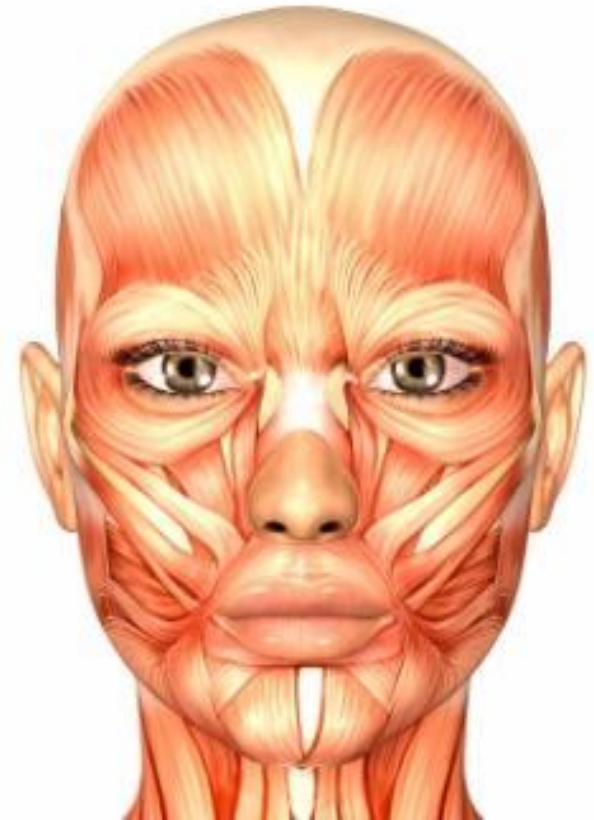


жевательные

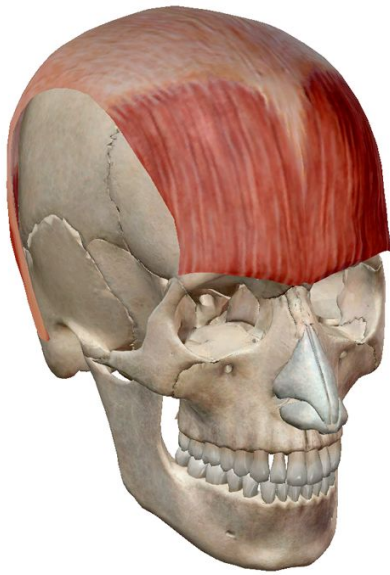

Мимические мышцы

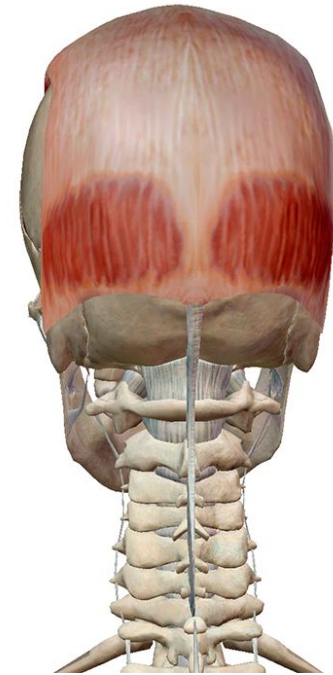
1. Располагаются под кожей и не покрыты фасцией.
2. Большинство мимических мышц сосредоточено вокруг естественных отверстий в области лица.
3. Мышечные пучки мимических мышц имеют радиальный ход.
4. Начинаясь на поверхности кости или от подлежащих фасций, они оканчиваются в коже.



Надчерепная мышца



Лобная часть



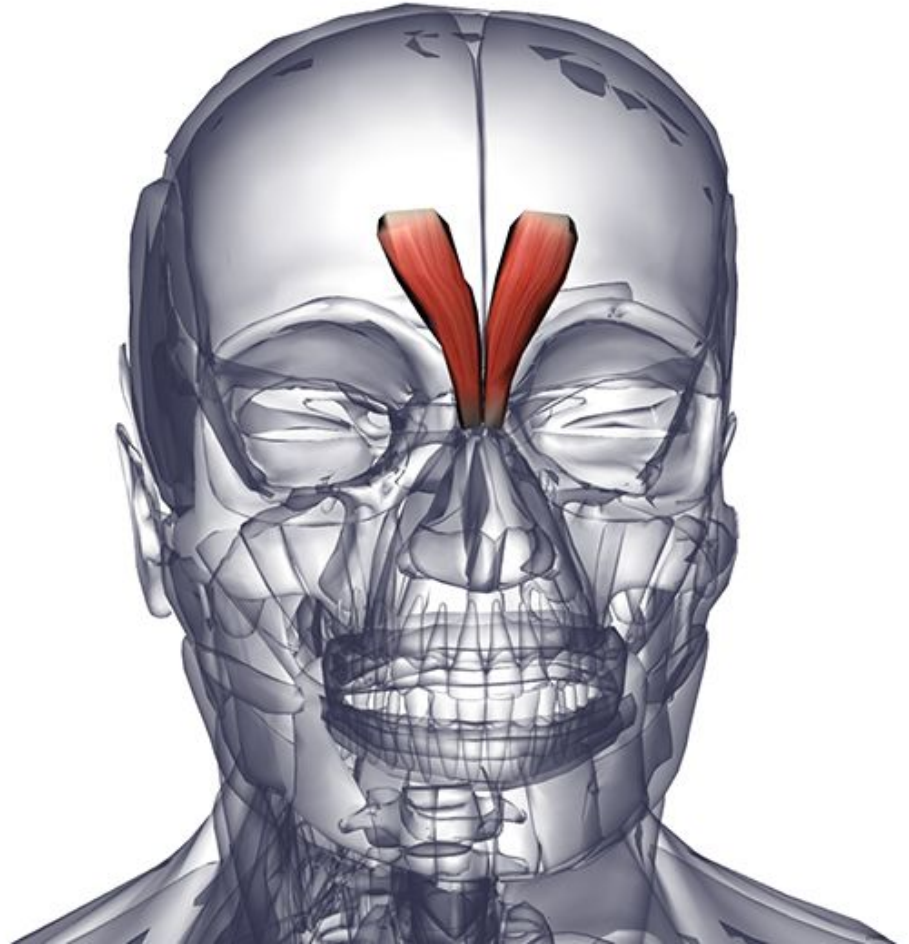
Затылочная часть

является фактически двумя мышцами (затылочная и лобная), объединенными апоневрозом, называемым подчерепным (шлемовидным)

Мышца гордецов

начинается на спинке
носа от носовой
кости и
прикрепляется к коже
надпереносья.

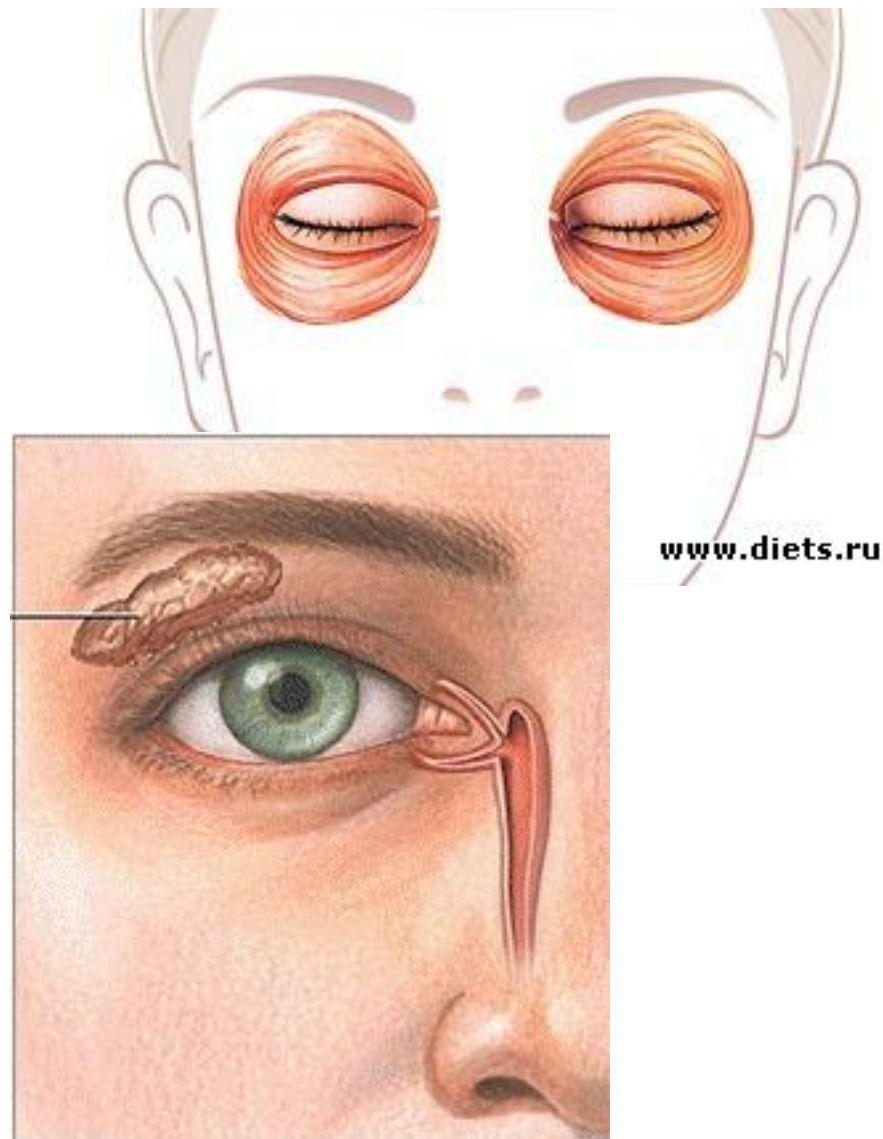
Морщит нос.
Оттягивает
медиальную часть
бровей вниз.



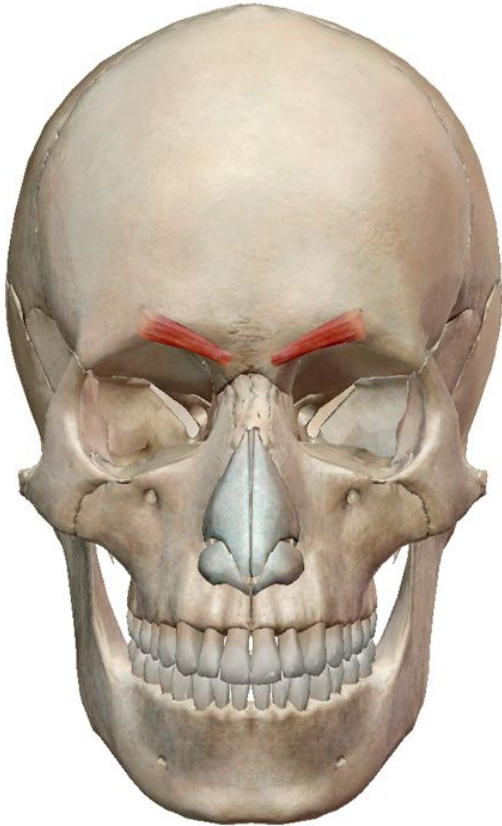
Круговая мышца глаза

имеет 3 части:

- Слезная – начало от заднего гребня слезной кости. Делясь на две части, они опоясывают слезный мешок. Далее они теряются среди мышечных пучков
- Вековая – находится сразу же под кожей века. делится на две относительно самостоятельные части: верхнюю и нижнюю. Обе части сходятся в латеральном угле глаза.
- Глазничная - берет начало от двух костей: лобной и носовой, создает мышечное кольцо, занимая пространство параллельно обоим краям глазниц.



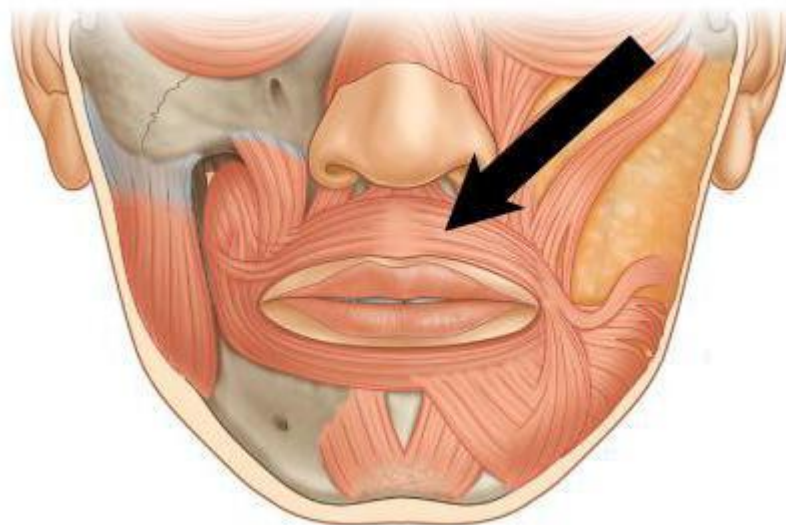
Мышца сморщивающая бровь



начинается на
медиальной части
надбровной дуги
лобной кости, идет
латерально и кверху,
заканчивается в коже
брови.

Круговая мышца рта

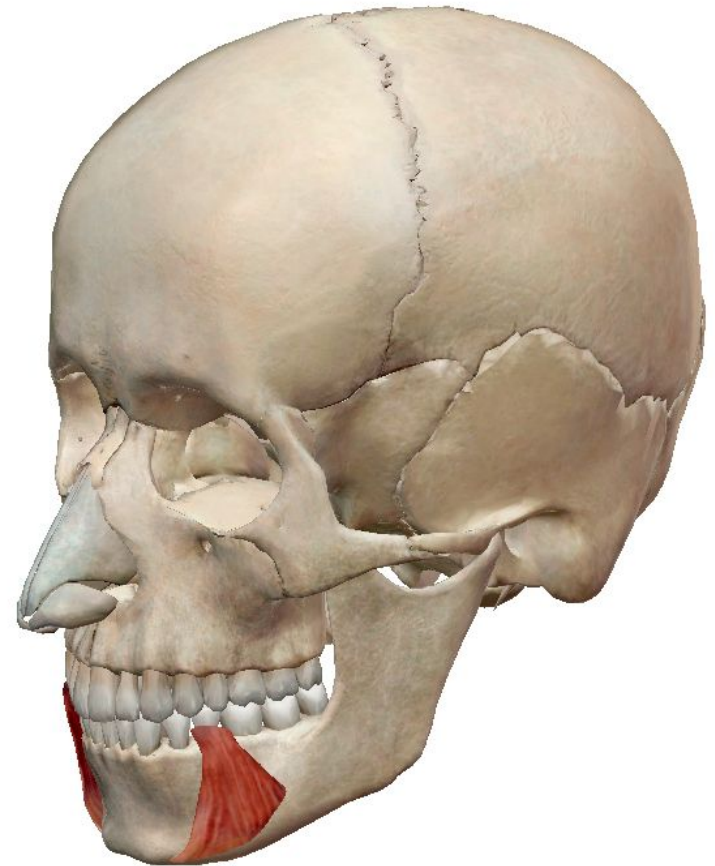
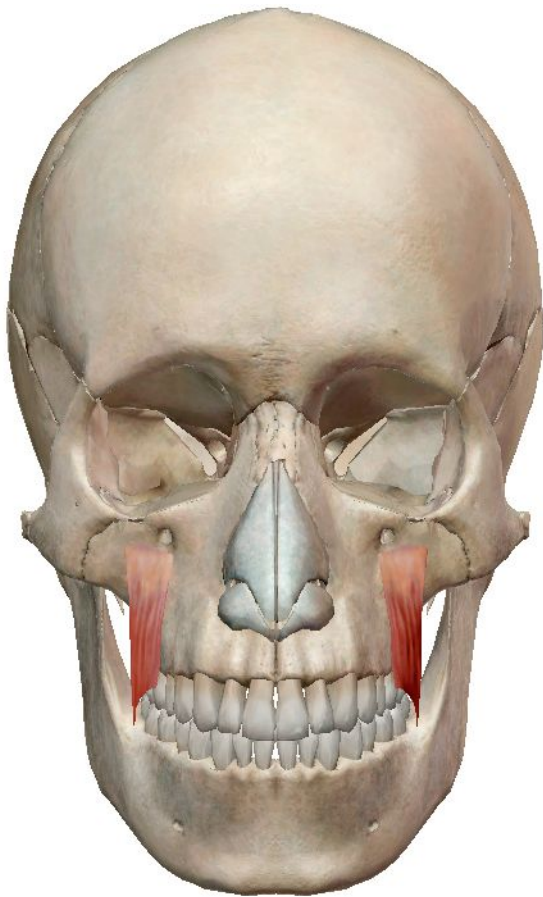
Мышечные волокна, окружающие рот, прикрепляются к коже, мышце и фасции губ и окружающей области.



Мышца, поднимающая угол рта

Начало - резцовая ямка верхней челюсти.

Место прикрепления: Угол рта.



Мышца, опускающая угол рта

Начало - косая линия нижней челюсти

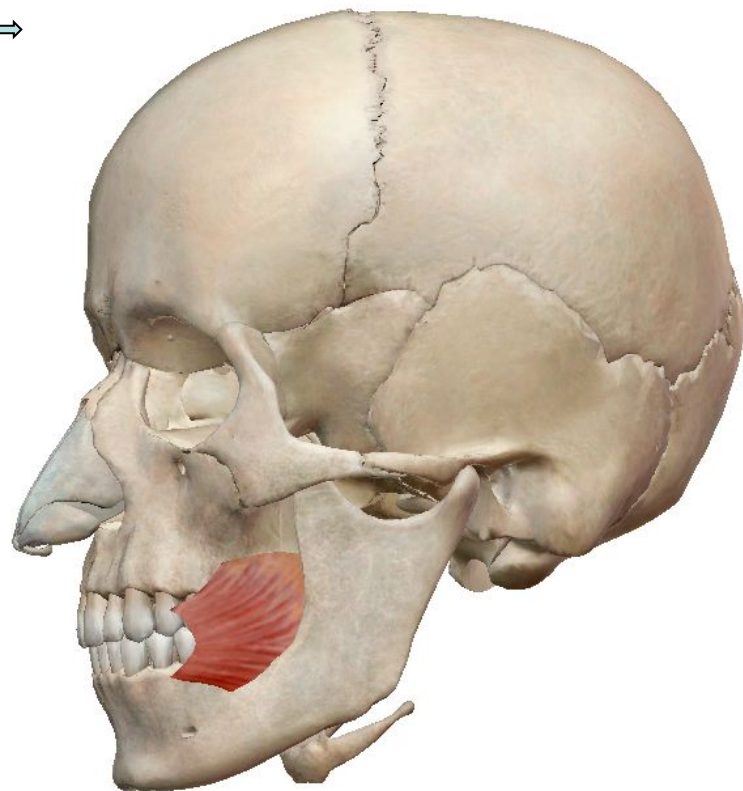
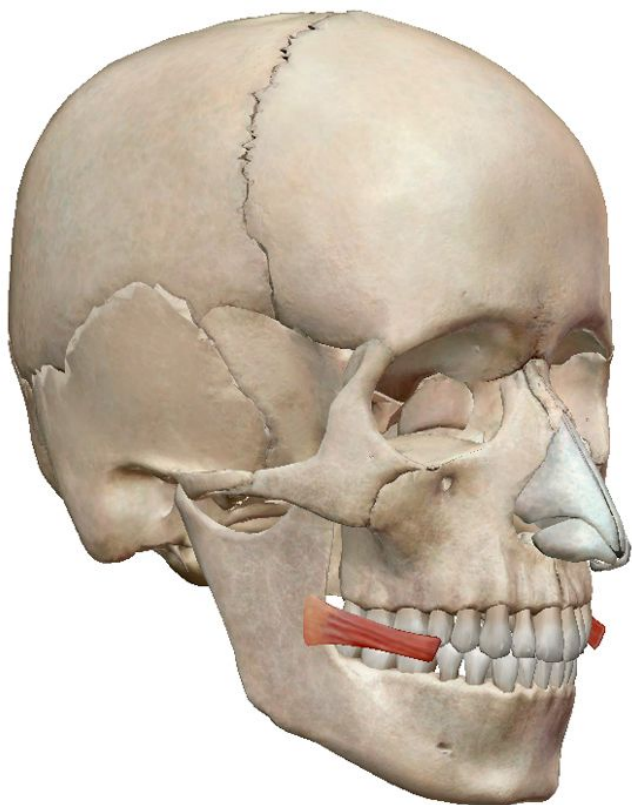
Место прикрепления: Угол рта.

Щечная мышца

Начало: Альвеолярные отростки верхней и нижней челюсти над коренными большими зубами и

вдоль крылонижнечелюстного шва.

Место прикрепления. Круговая мышца рта



Мышца смеха

Начало - Фасция над жевательной мышцей и околоушной (слюнной) железой.

Место прикрепления: кожа в области угла рта.

Мышца, поднимающая верхнюю губу

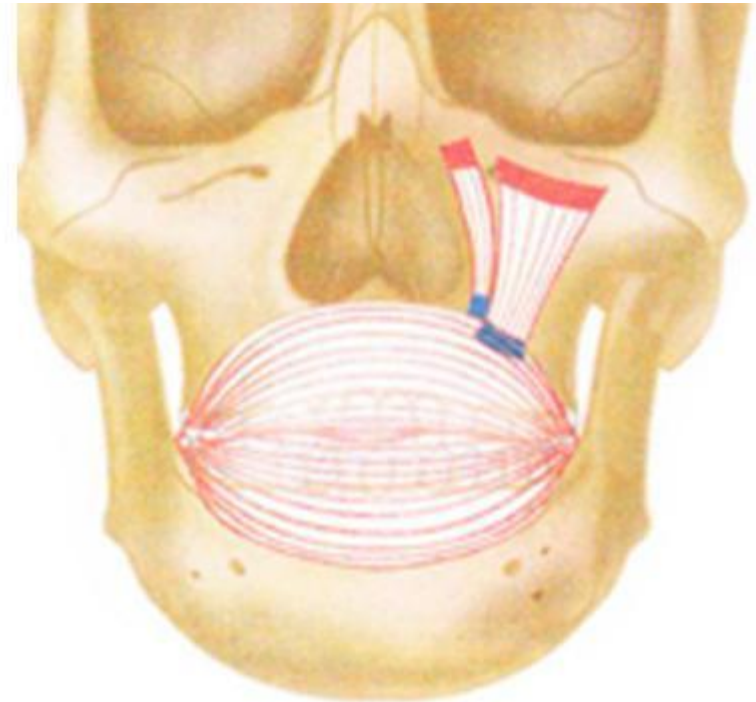
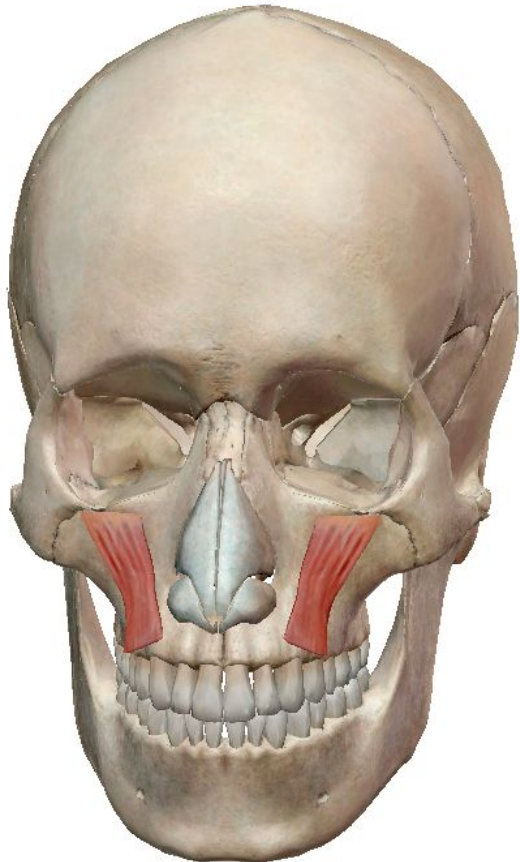
УГЛОВАЯ ГОЛОВКА

Начало: Скуловая кость и лобный отросток верхней челюсти.

Место прикрепления. Большое крыло хряща, верхняя губа и кожа носа.

НИЖНЕГЛАЗНИЧНАЯ ГОЛОВКА

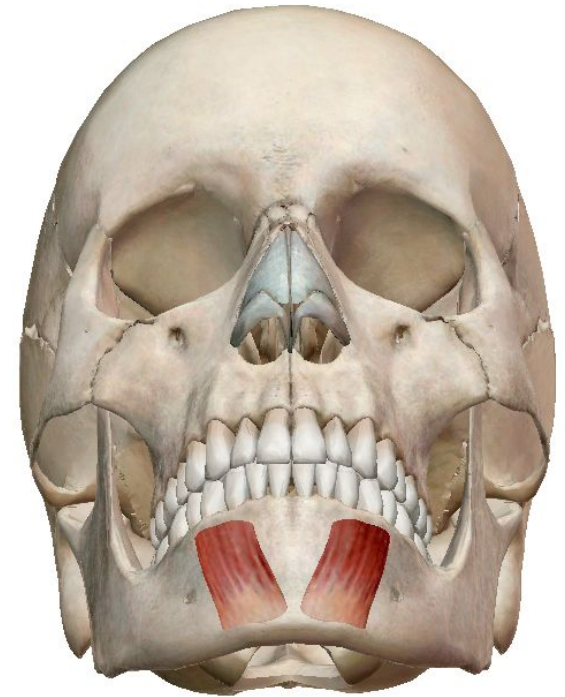
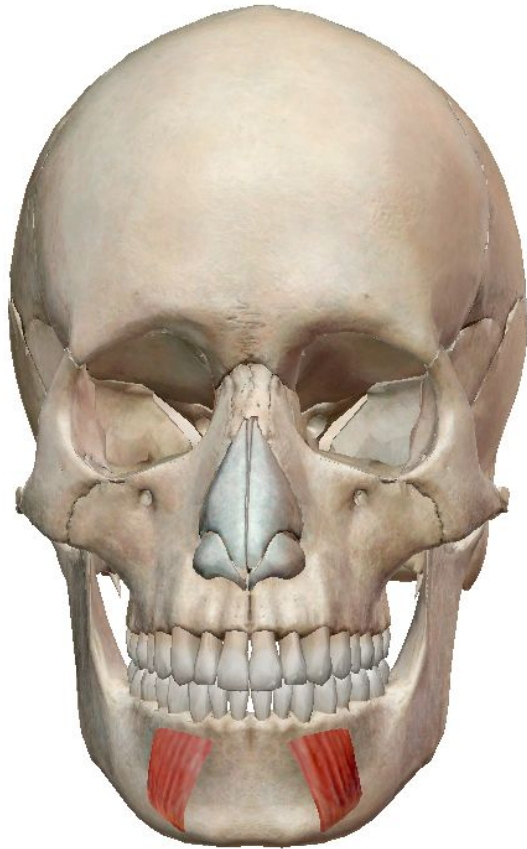
Начало: нижний край глазницы. **Место прикрепления.** Мышцы верхней губы.



Мышца, опускающая нижнюю губу

Начало - передняя поверхность нижней челюсти, между подбородочным отверстием и симфизом.

Место прикрепления - кожа нижней губы.



Подбородочная мышца

Начало - Резцовая ямка передней поверхности нижней челюсти.

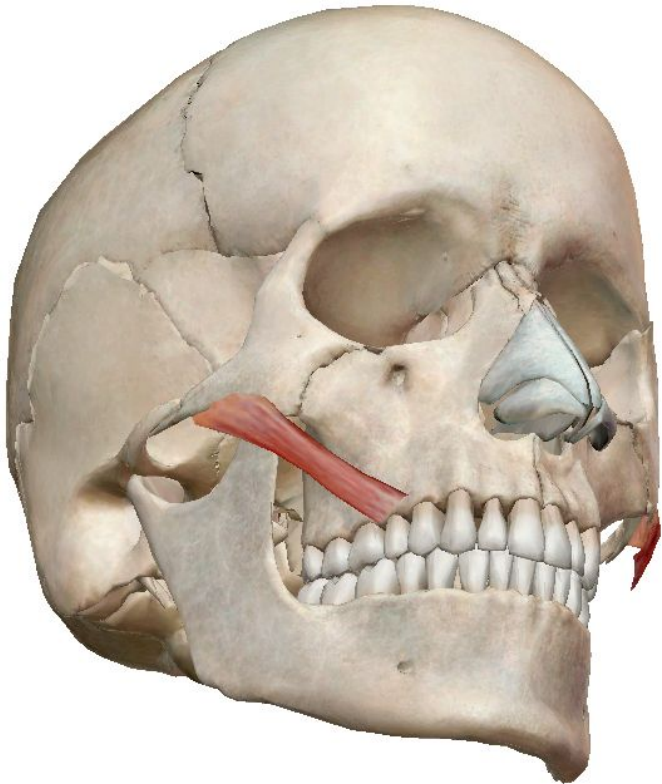
Место прикрепления - кожа подбородка.

Скуловая мышца

Большая скуловая мышца

Начало - верхняя латеральная поверхность скуловой кости.

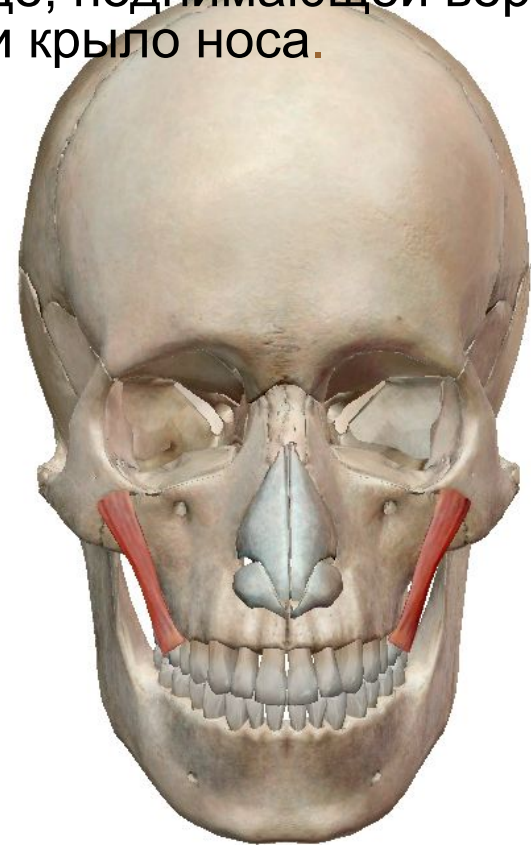
Место прикрепления. Кожа в углу рта. Круговая мышца рта.



Малая скуловая мышца

Начало - Нижняя поверхность скуловой кости.

Место прикрепления. Латеральная часть верхней губы, сбоку к мышце, поднимающей верхнюю губу и крыло носа.

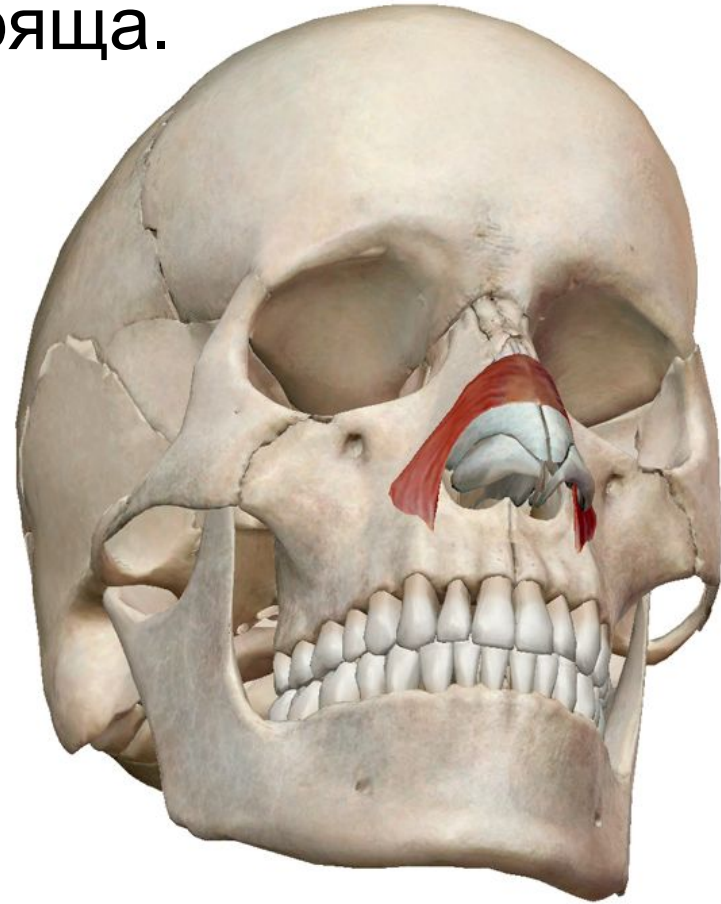


Мышца носа

Начало - середина верхней челюсти (выше резцов и клыков). Большое крыло хряща. Кожа на носу.

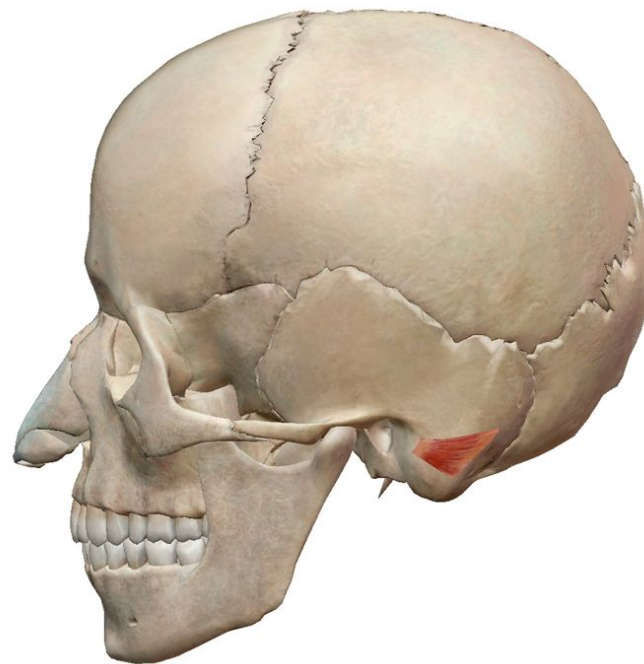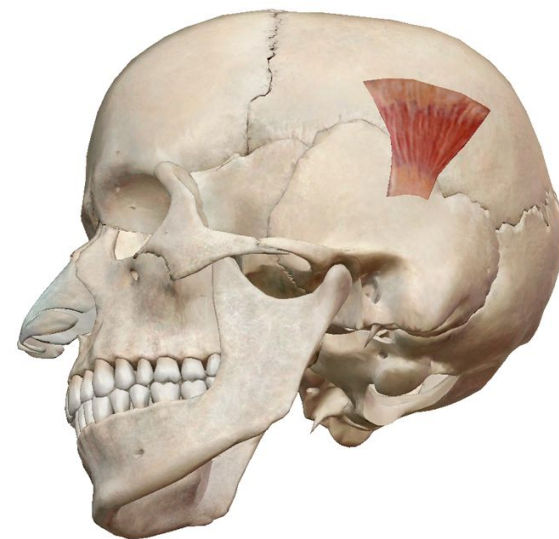
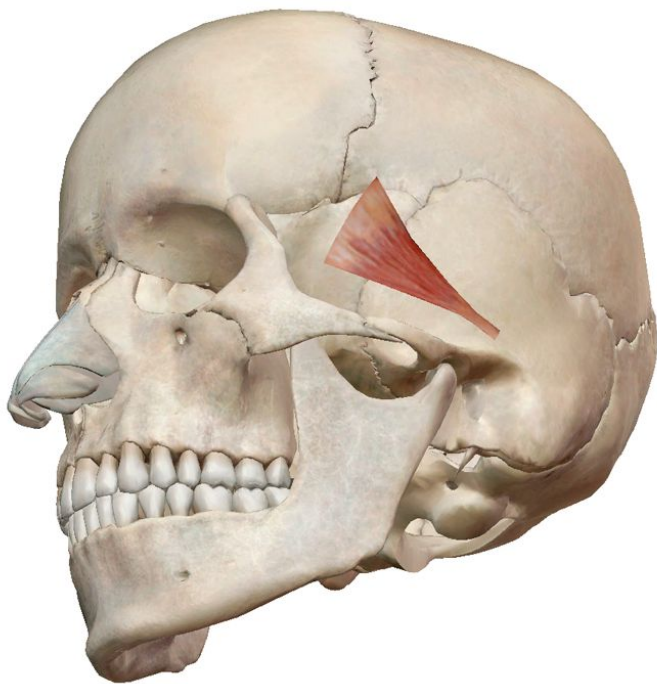
Место прикрепления.

Соединяет мышцы противоположной стороны поперек переносицы. Кожа на кончике носа.

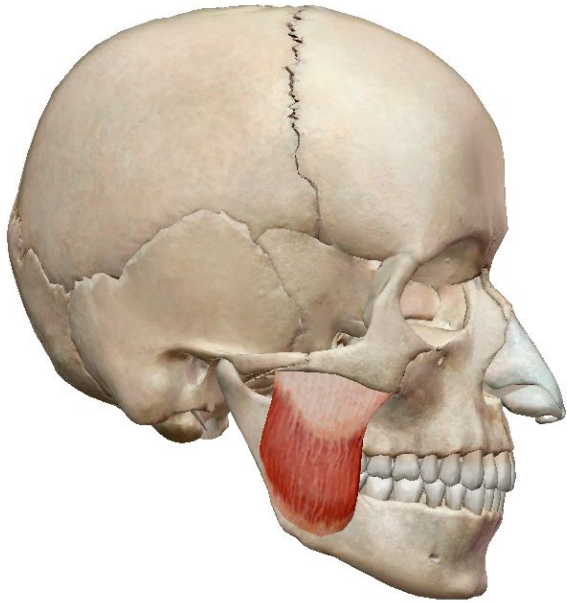


Ушные мышцы

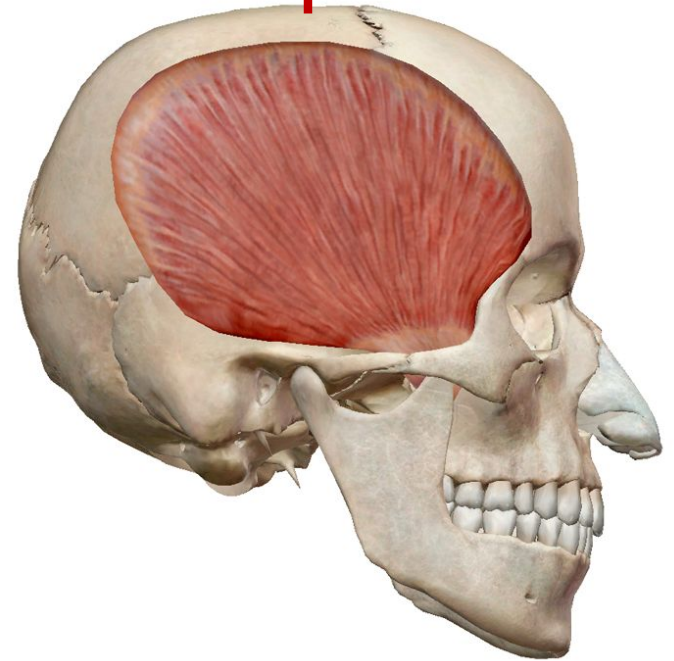
- Передняя ушная мышца;
- Верхняя ушная мышца,
- Задняя ушная мышца



Жевательные мышцы

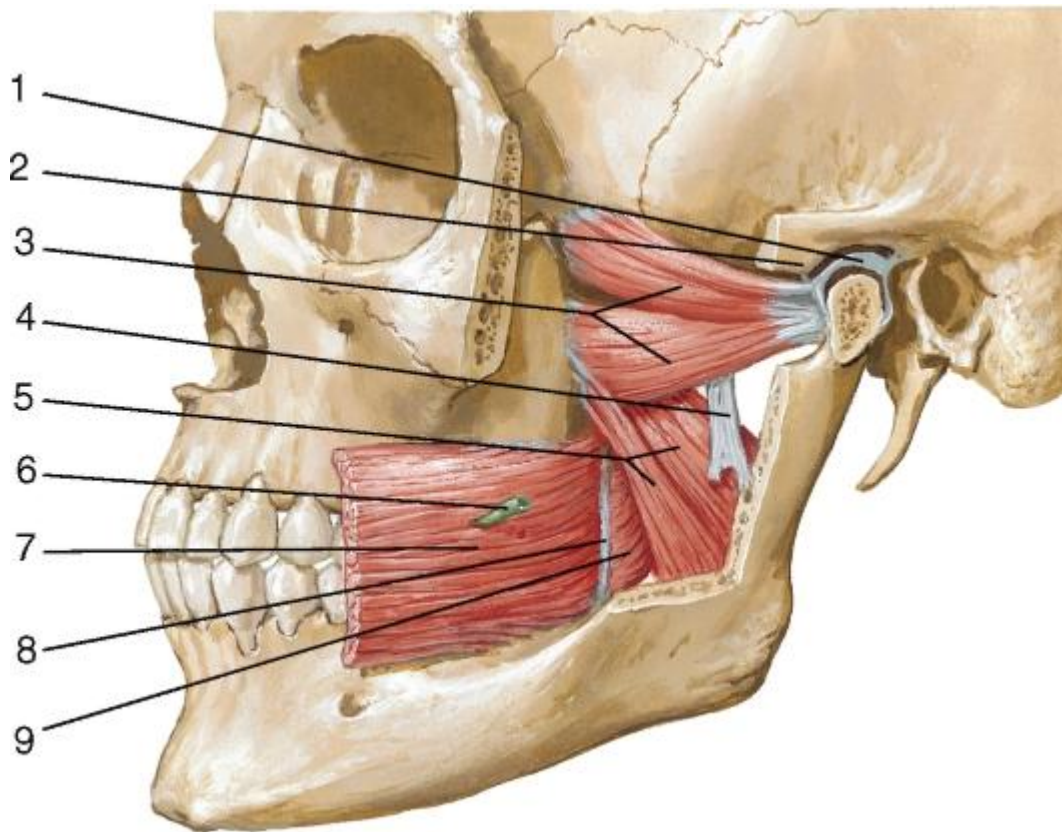
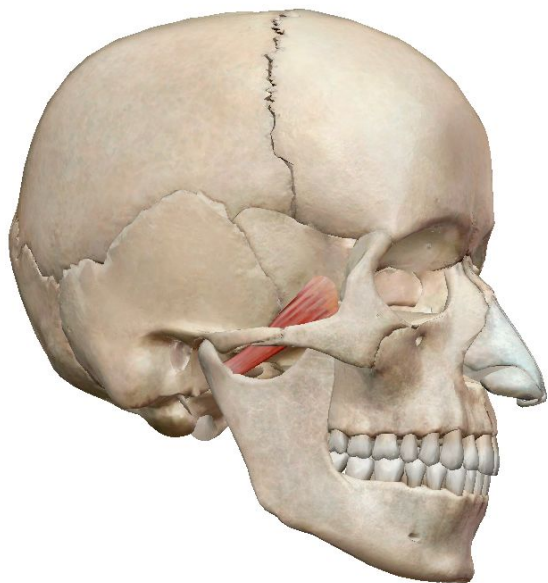


Жевательная мышца



Височная мышца

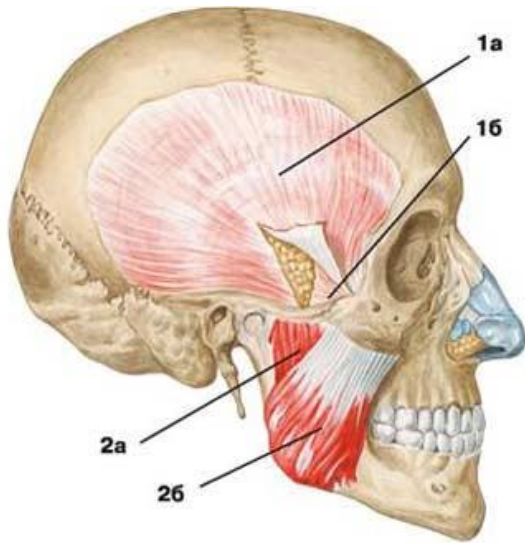
Латеральная и медиальная крыловидные мышцы



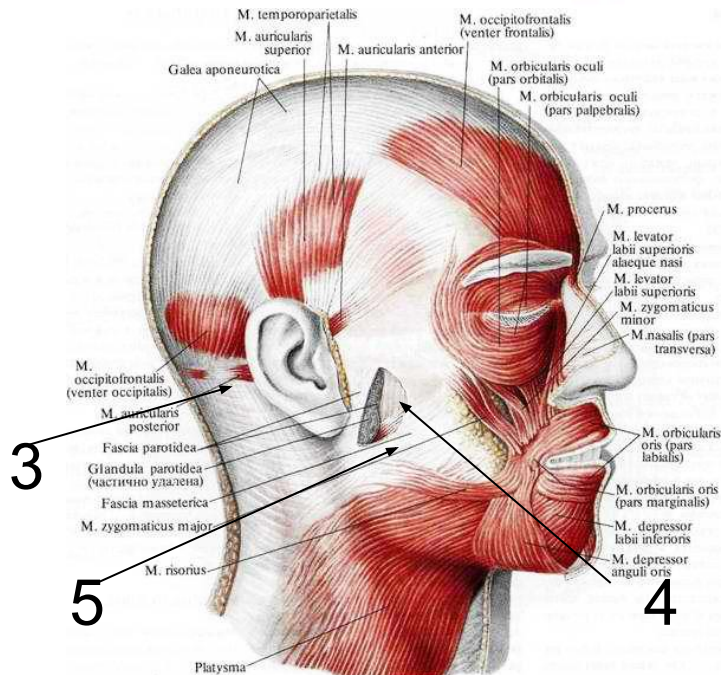
3 – латеральная крыловидная мышца;

5 – медиальная крыловидная мышца

Фасции головы

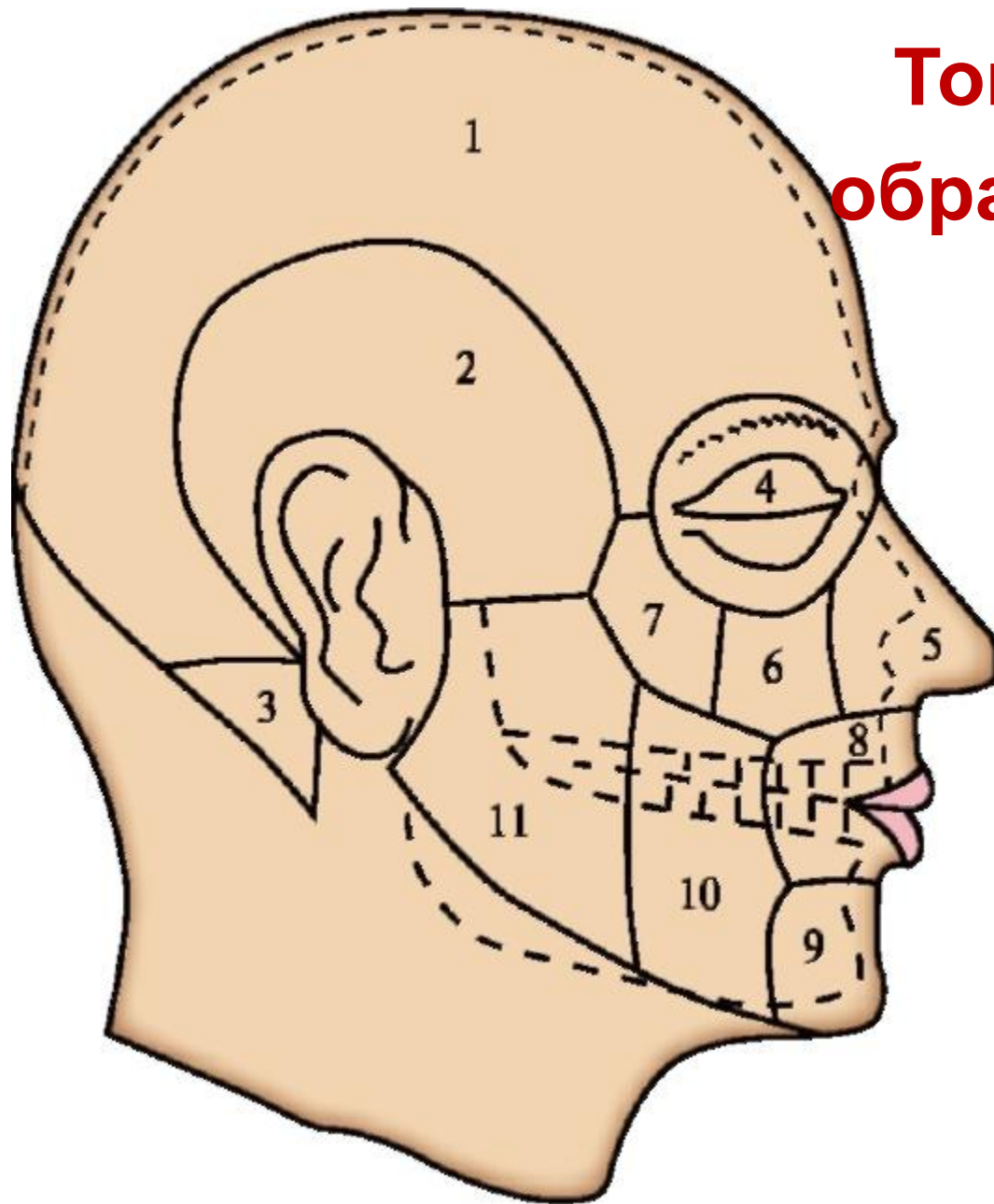


- 1 — височная фасция:
а) поверхностная пластинка,
б) глубокая пластинка;
2 — жевательная мышца:
а) глубокая часть,
б) поверхностная часть



- 3 — фасция околоушной железы,
4 - Жевательная фасция,
5 - Щечно-глоточная фасция

Топографические образования головы

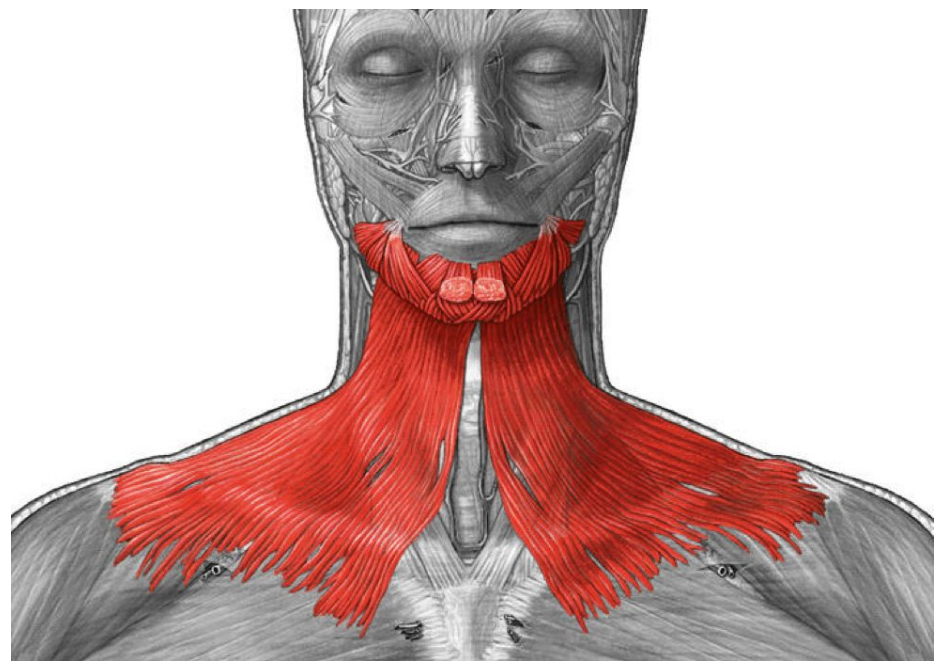
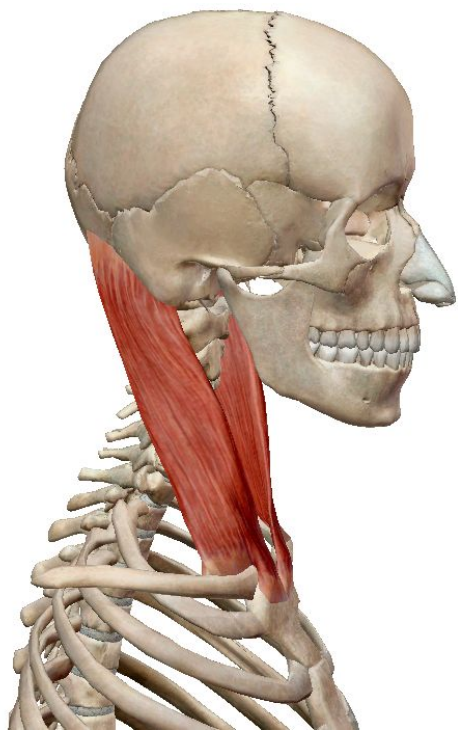


- 1 - лобно-теменно-затылочная область;
- 2 - височная область;
- 3 - сосцевидная область;
- 4 - область глазницы;
- 5 - область носа;
- 6 - подглазничная область;
- 7 - скуловая область;
- 8 - область рта;
- 9 - подбородочная область;
- 10 - щечная область;
- 11 - околоушно-жевательная область

Группы мышц шеи

Поверхностные

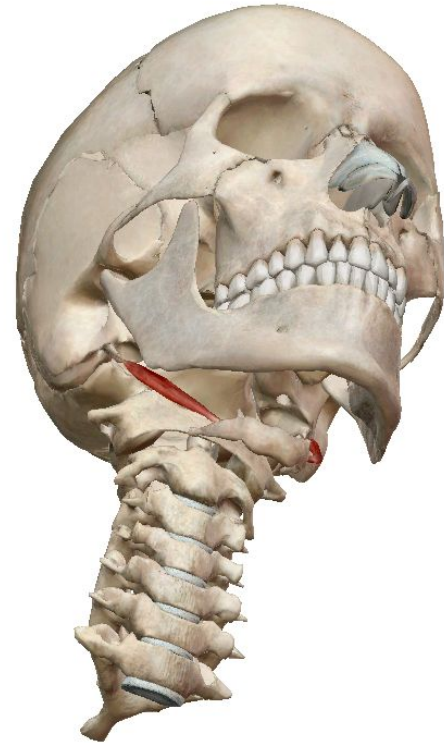
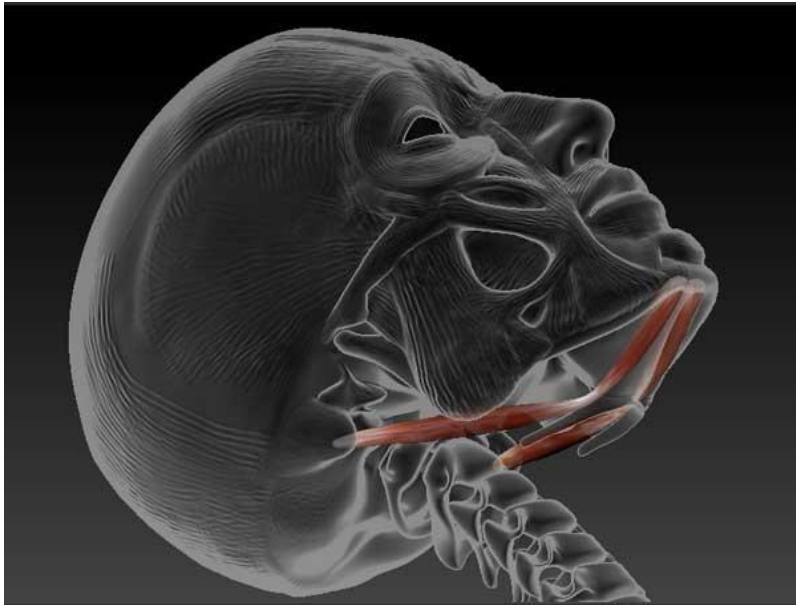
1. подкожная мышца шеи;
2. грудино-ключично-сосцевидная мышца;



Срединная группа

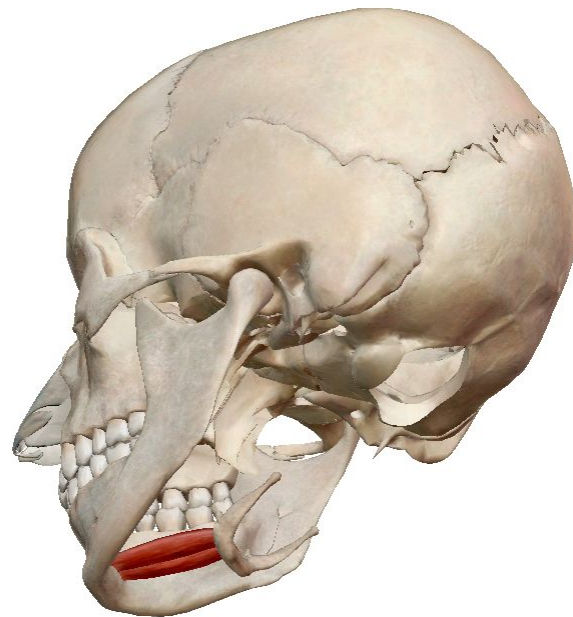
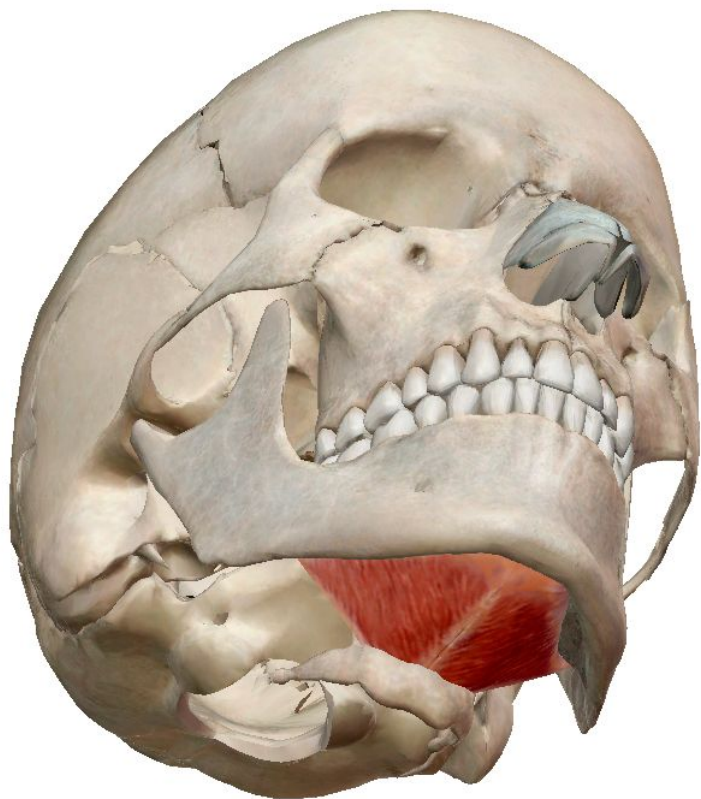Надподъязычные мышцы

Двубрюшная мышца



Шиловидная мышца

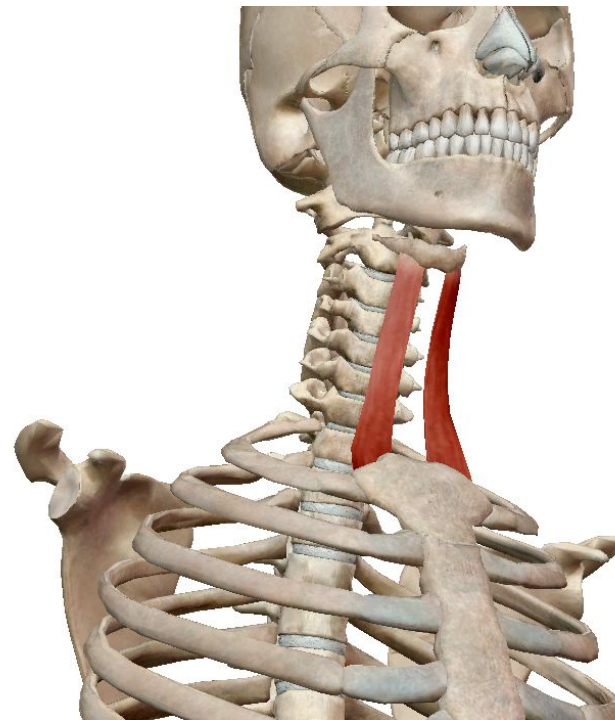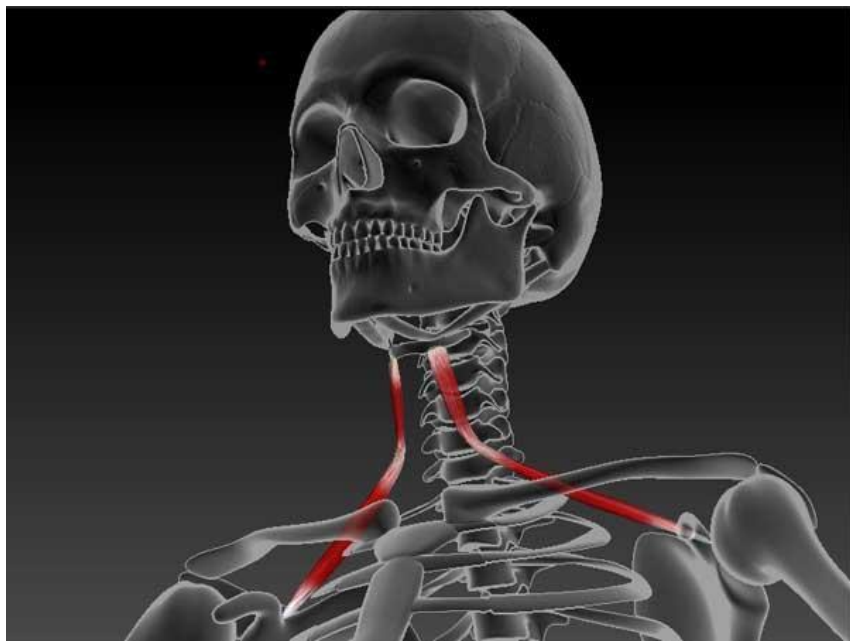
Челюстно-подъязычная мышца



Подбородочно-подъязычная мышца

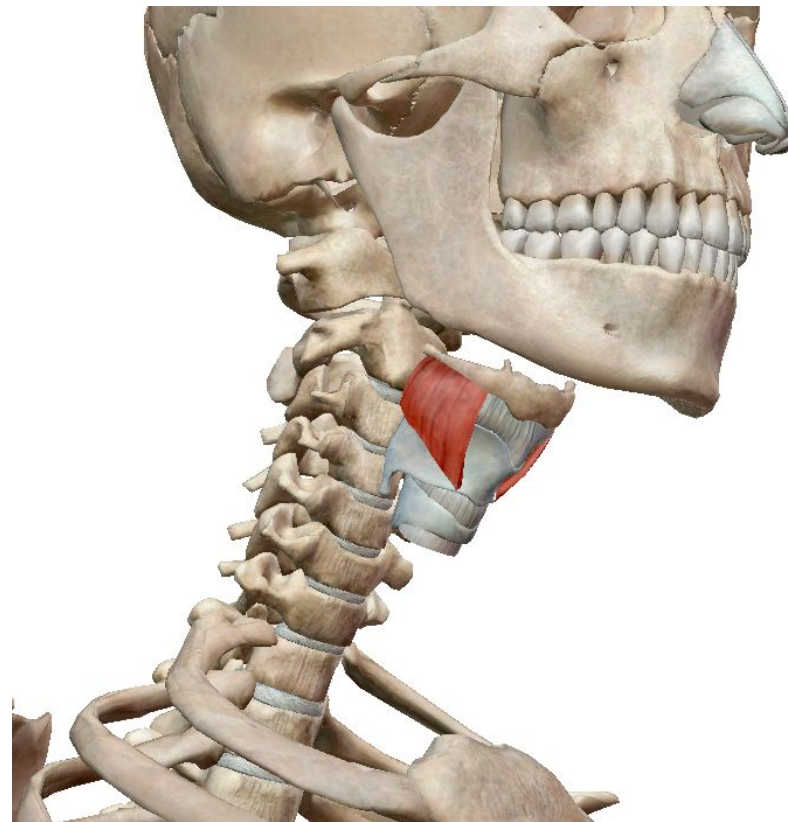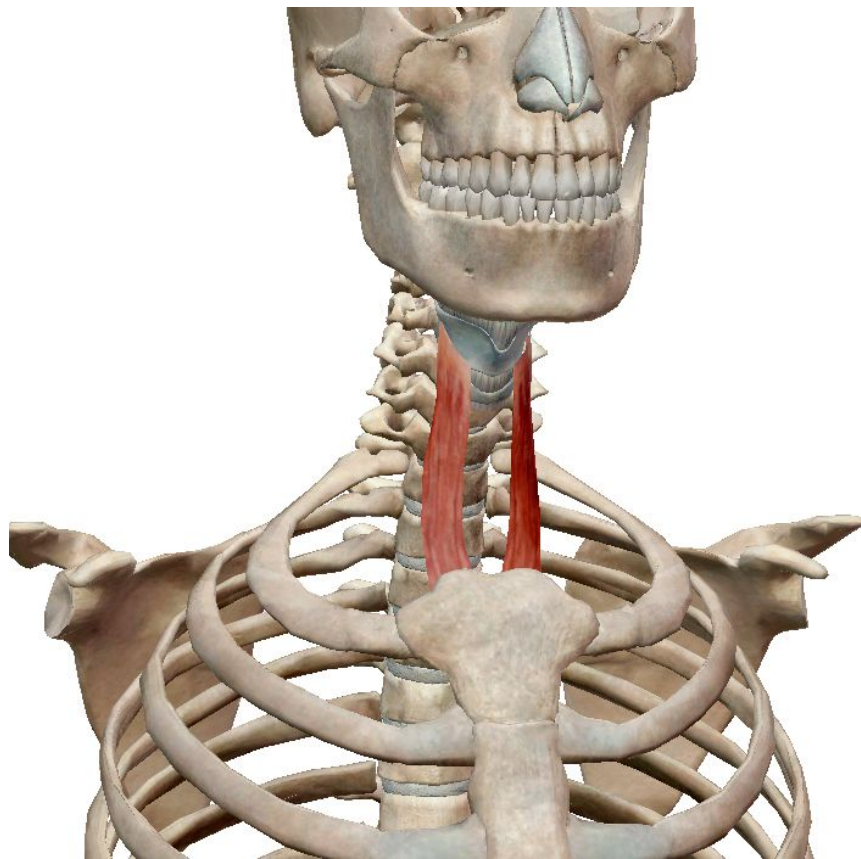
Подподъязычные мышцы

Лопаточно-подъязычная мышца



Грудино-подъязычная мышца

Грудино-щитовидная мышца

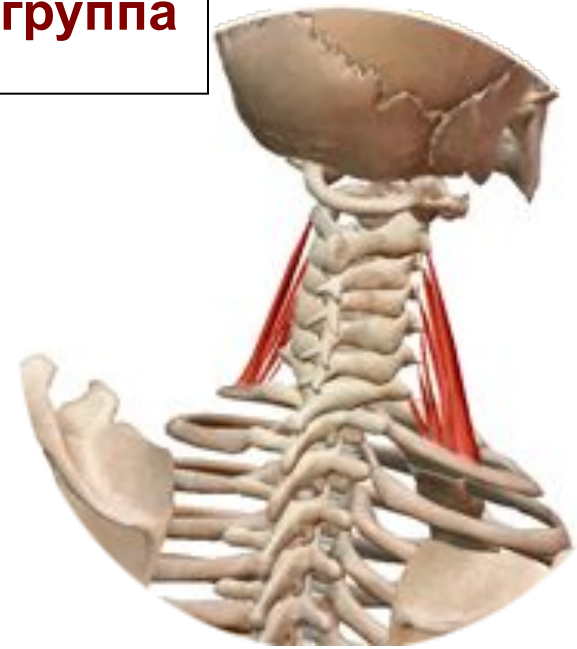
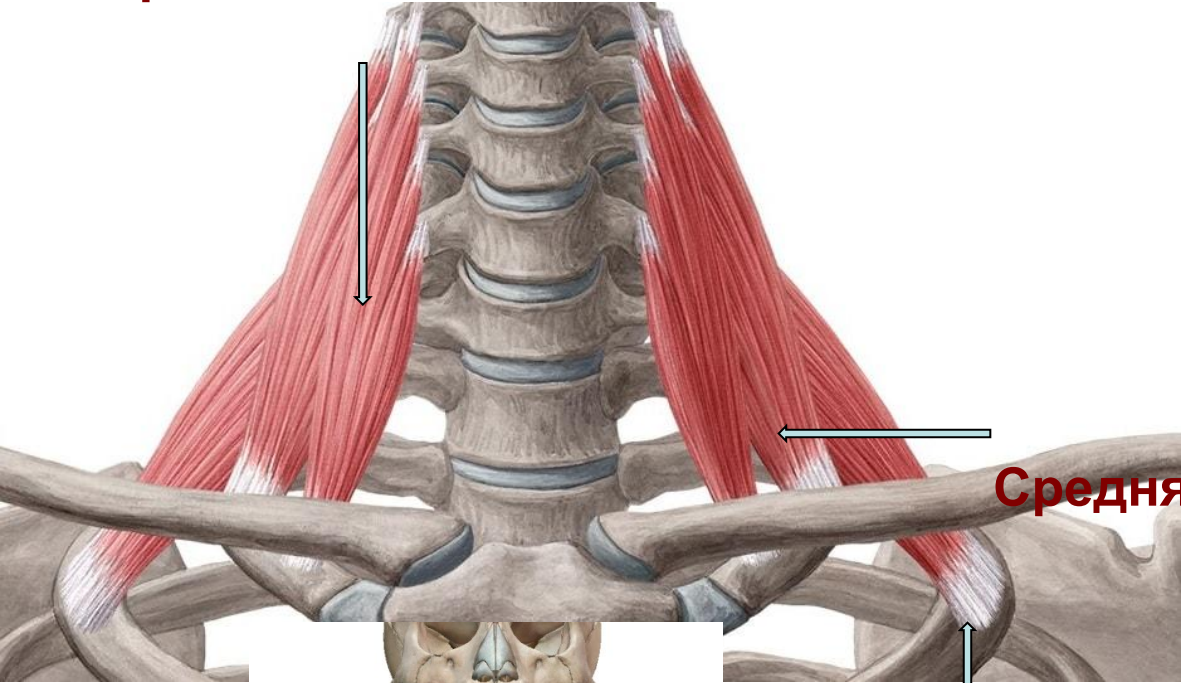


Щитовидно-подъязычная мышца

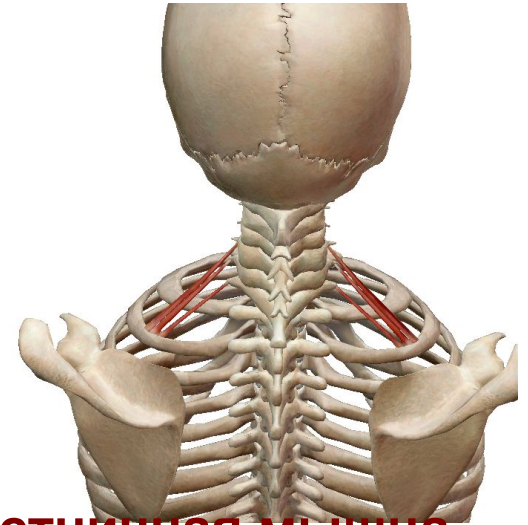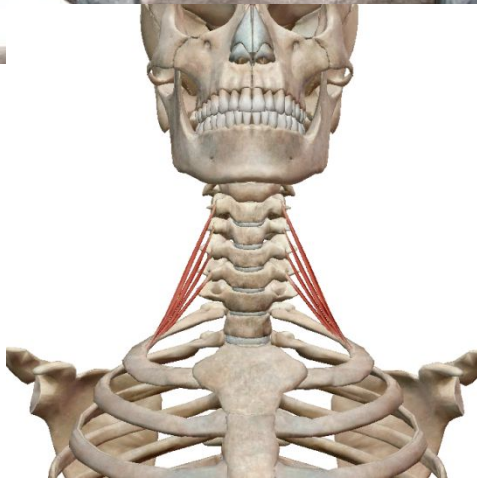Глубокие мышцы

Латеральная группа

Передняя лестничная мышца



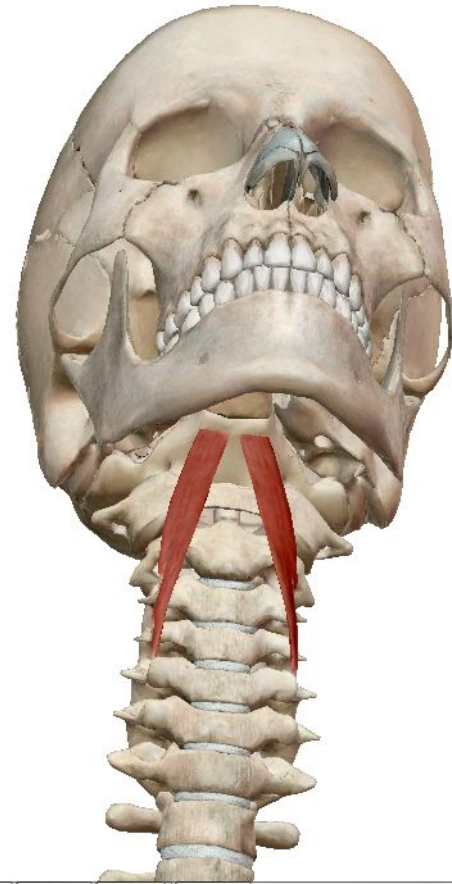
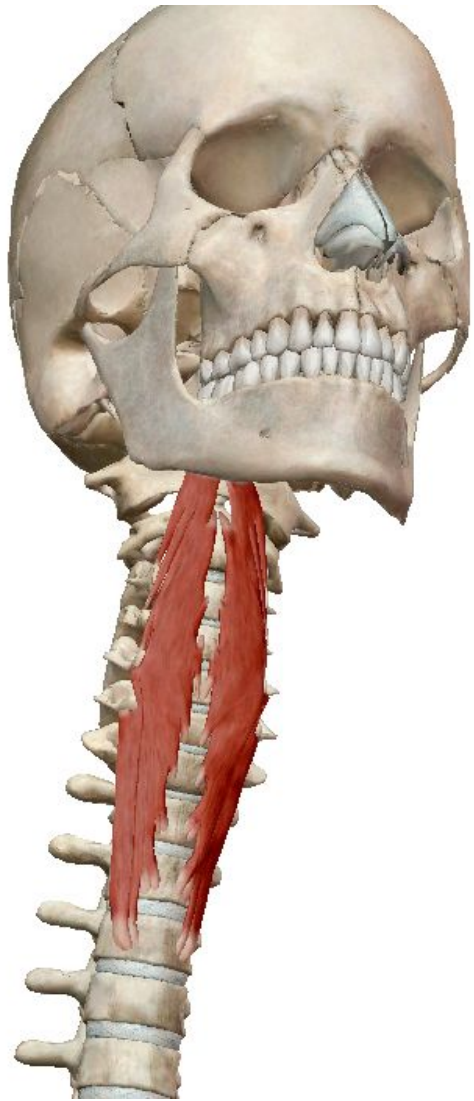
Средняя лестничная мышца



Задняя лестничная мышца

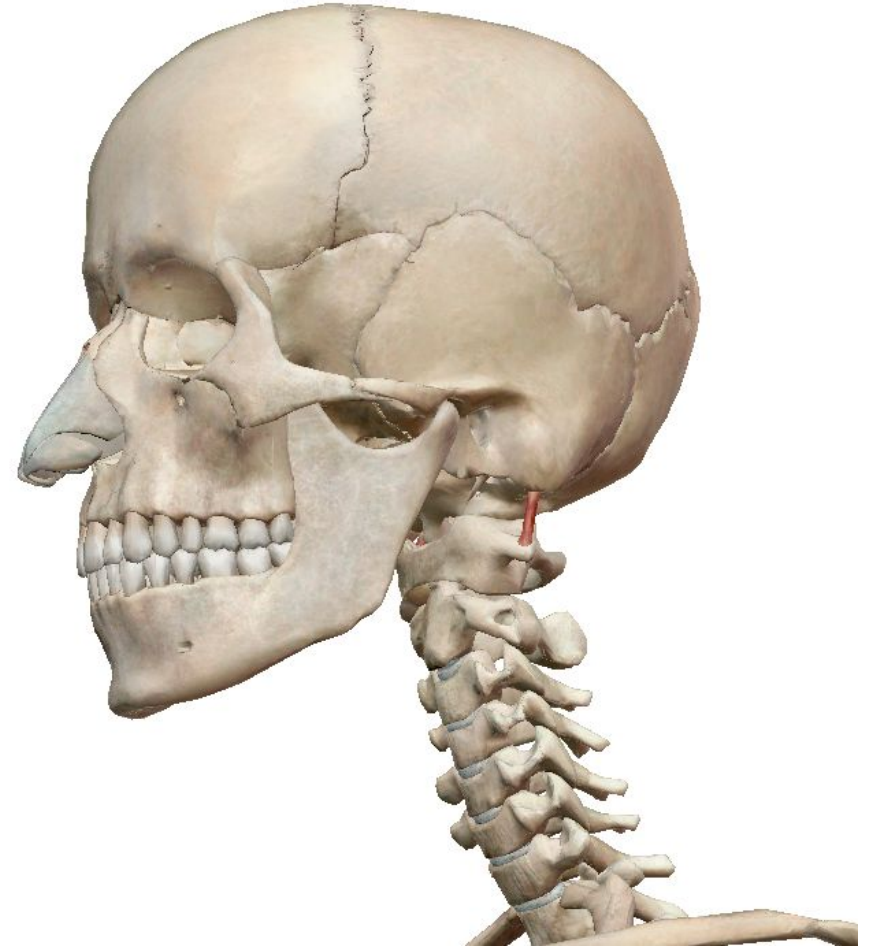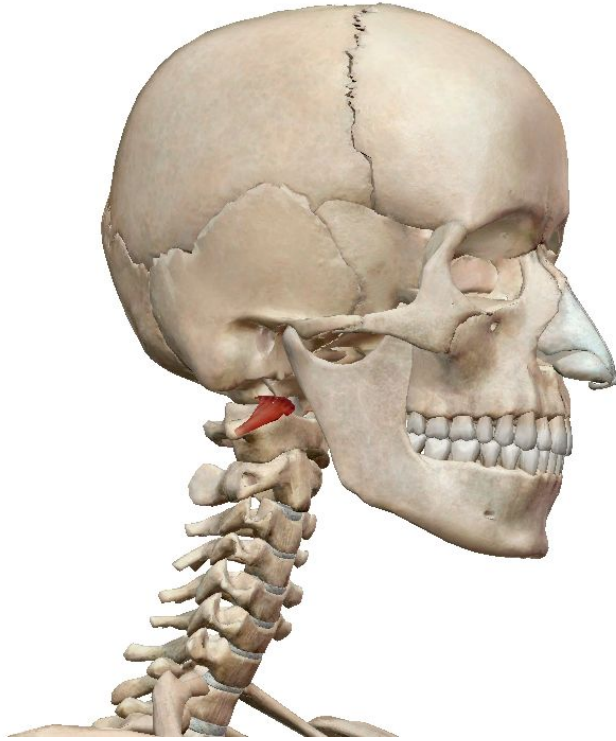
Медиальная группа

Длинная мышца шеи



Длинная мышца головы

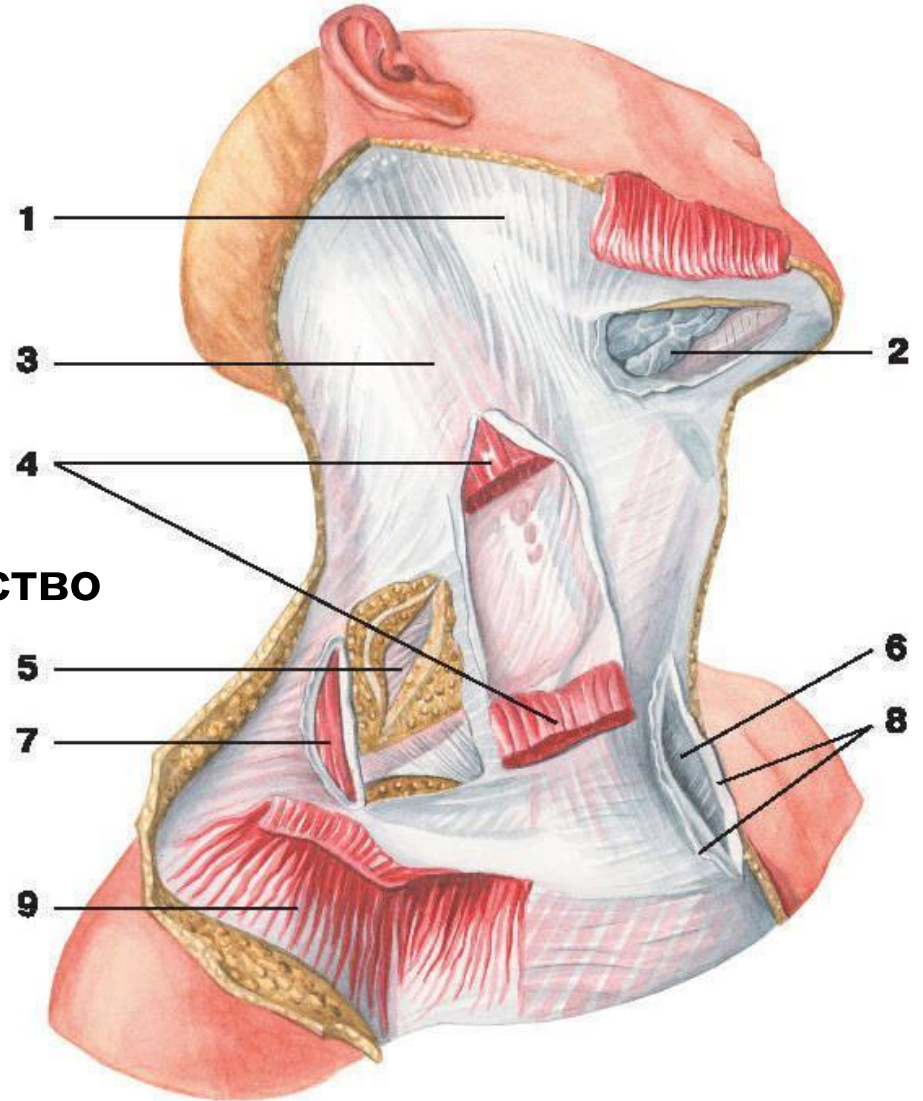
Передняя прямая мышца головы



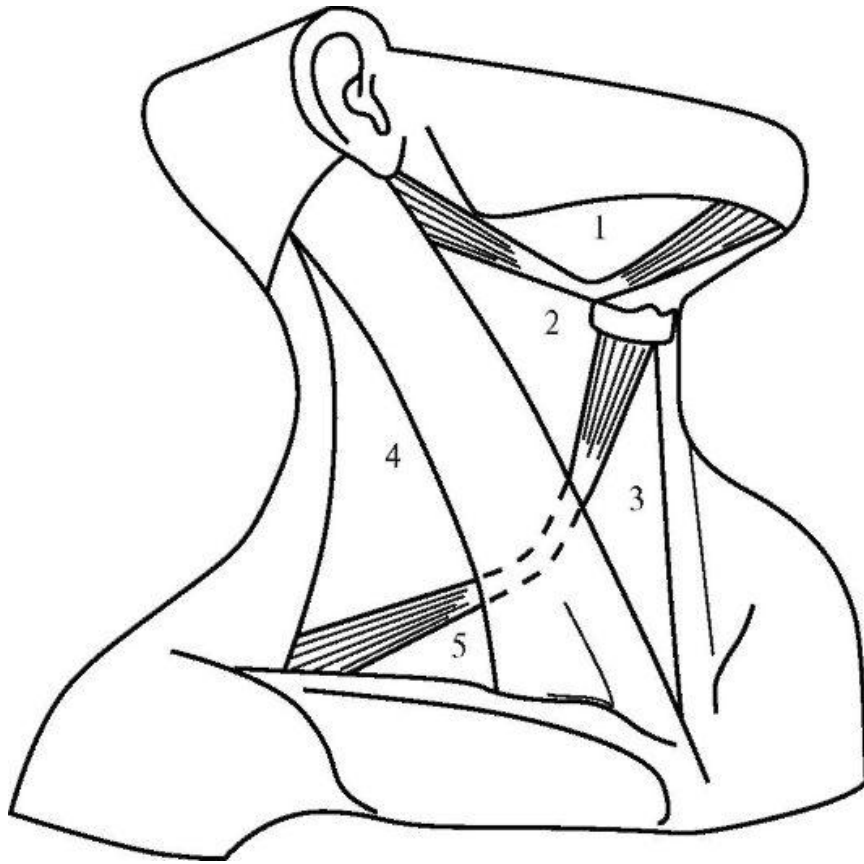
Латеральная прямая мышца головы

Фасции шеи

- 1 — жевательная фасция;
- 2 — щитовидная железа;
- 3 — фасция шеи;
- 4 — грудино-ключично-сосцевидная мышца;
- 5 — предтрахеальная пластинка;
- 6 — надгрудинное межпозвоночное пространство
- 7 — трапециевидная мышца;
- 8 — поверхностная пластинка;
- 9 — подкожная мышца шеи



Топографические образования шеи



Треугольники шеи:

1 - поднижнечелюстной;

2 - сонный;

3 - лопаточно-
трахейный;

4 - лопаточно-
трапециевидный;

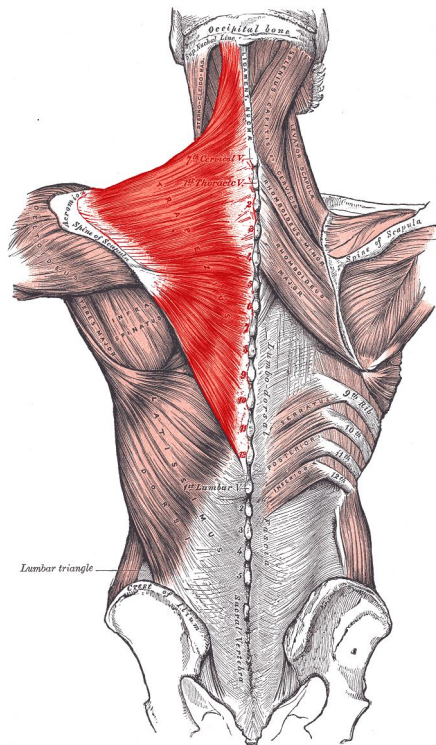
5 - лопаточно-
ключичный

Мышцы спины

Собственные мышцы спины лежат в глубине и покрыты мышцами, которые приводят в движение верхние конечности и укрепляют их на туловище.

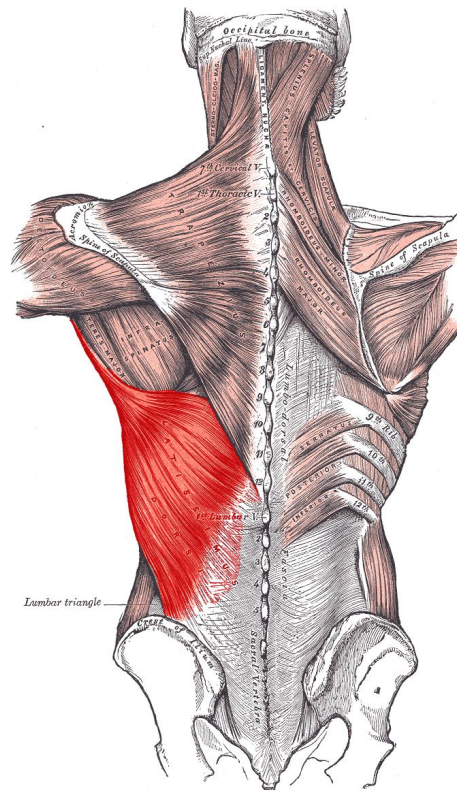
Поверхностные мышцы спины первого слоя

Трапециевидная мышца



- поднимает и опускает плечевой пояс, сближает лопатки, запрокидывает голову и шею назад.

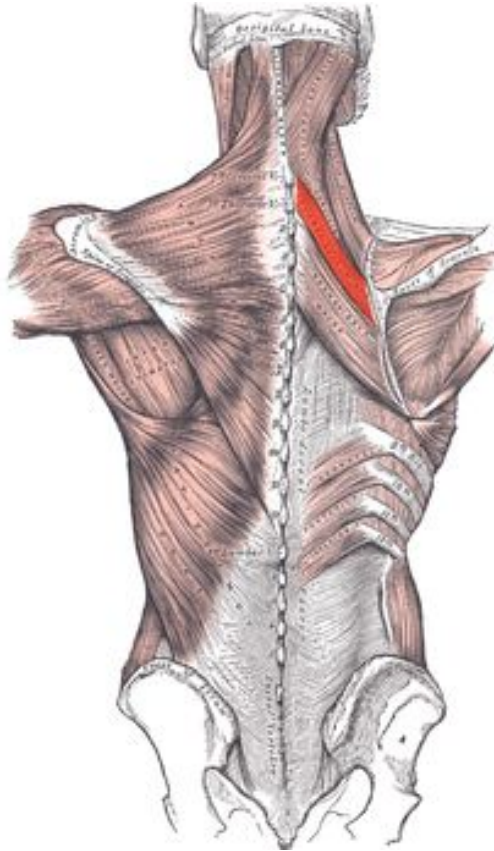
Широчайшая мышца



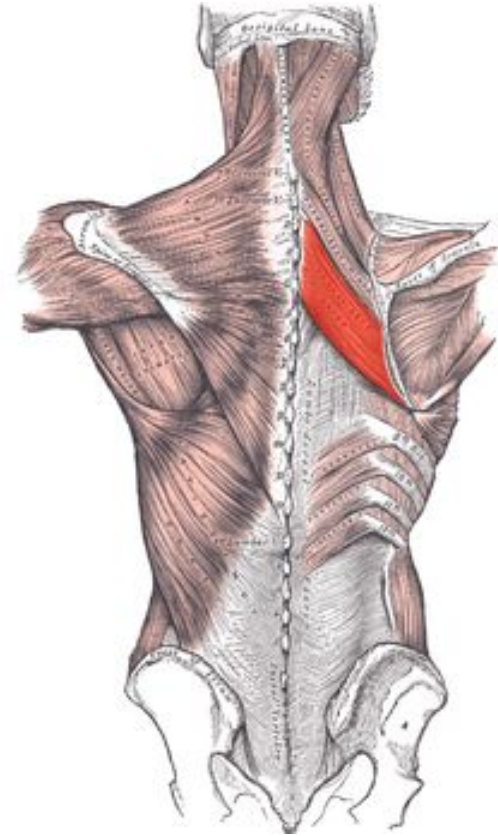
- Опускает плечо, опущенное плечо тянет назад, одновременно вращая внутрь.

Поверхностные мышцы спины второго слоя:

Малая ромбовидная



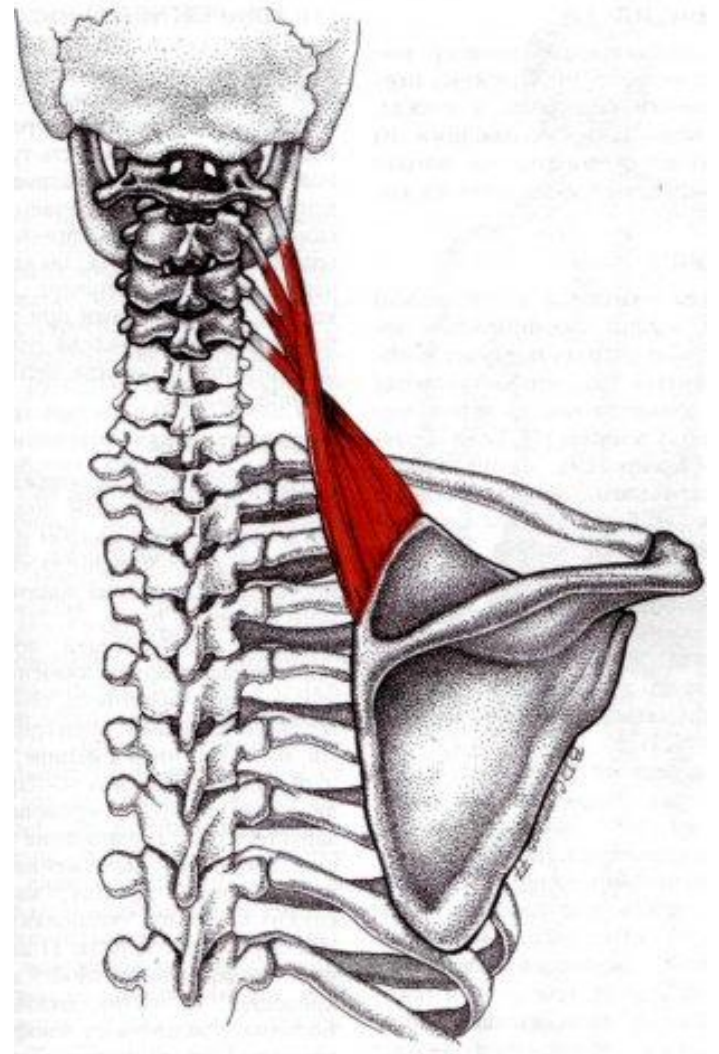
Большая ромбовидная



приближает лопатки к позвоночнику и несколько приподнимает их.

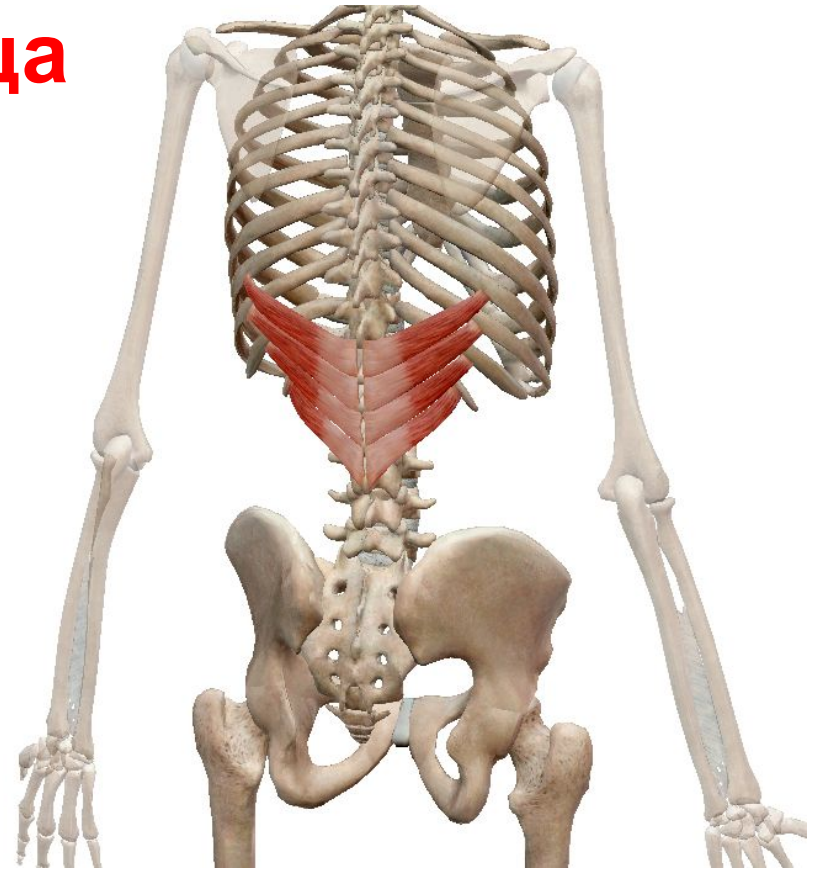
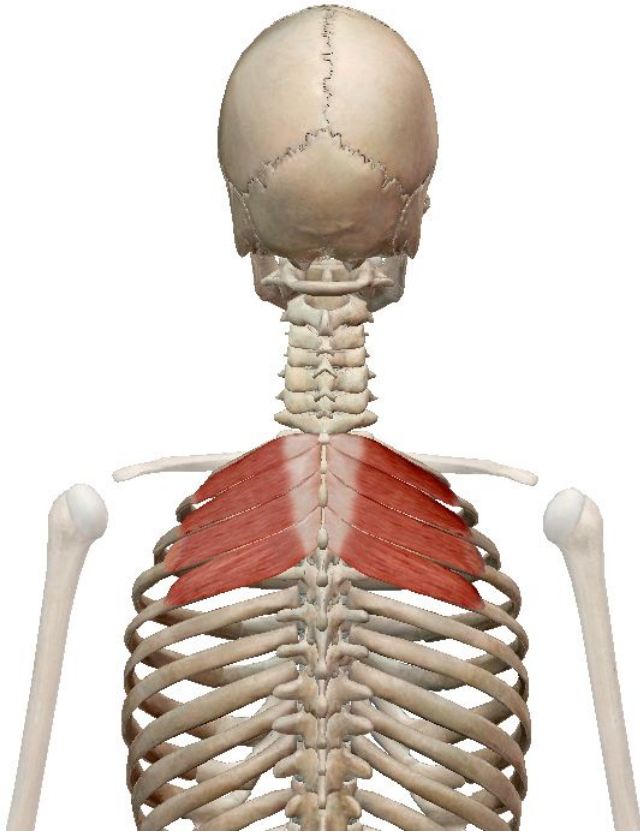
мышца, поднимающая лопатку

Поднимает лопатку.
При фиксированной лопатке наклоняет шейный отдел позвоночника в свою сторону.



Верхняя и нижняя задняя зубчатая

мышца

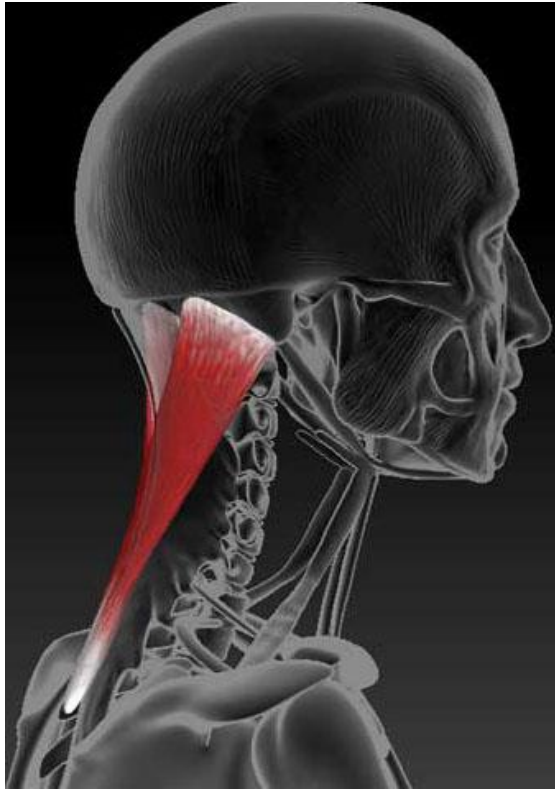


- Поднимает верхние ребра (вероятно, во время усиленного вдоха).

- Тянет нижние ребра вниз и назад, сопротивляясь напряжению диафрагмы.

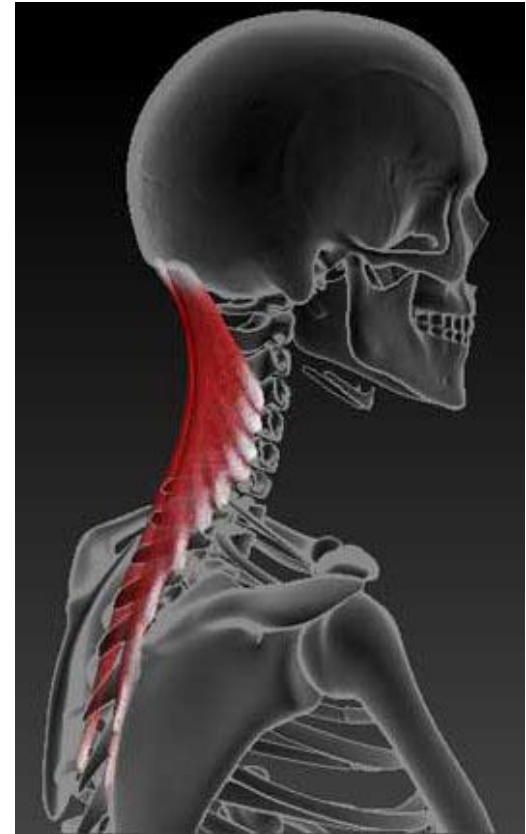Глубокие мышцы спины:

ременная мышца головы



- Разгибает голову и шею, сгибает шею. Поворачивает лицо в сторону на которой сокращается мышца.

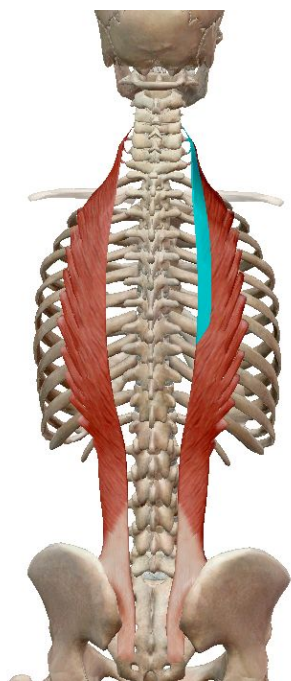
ременная мышца шеи



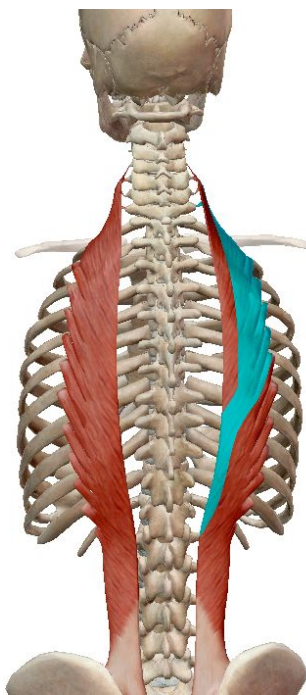
- выпрямляет шею, отгибая голову назад

Мышцы, выпрямляющие позвоночник.

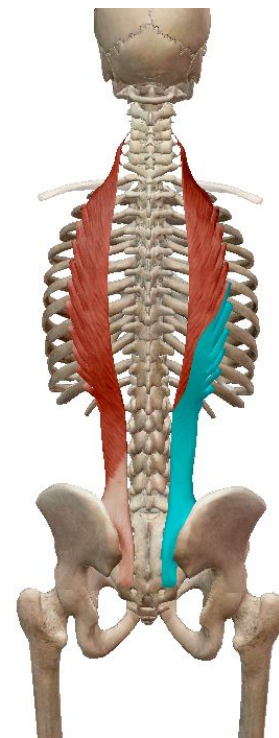
Подвздошно – реберная мышца в зависимости от прикрепления делится на 3 части:



Шейная



Грудная

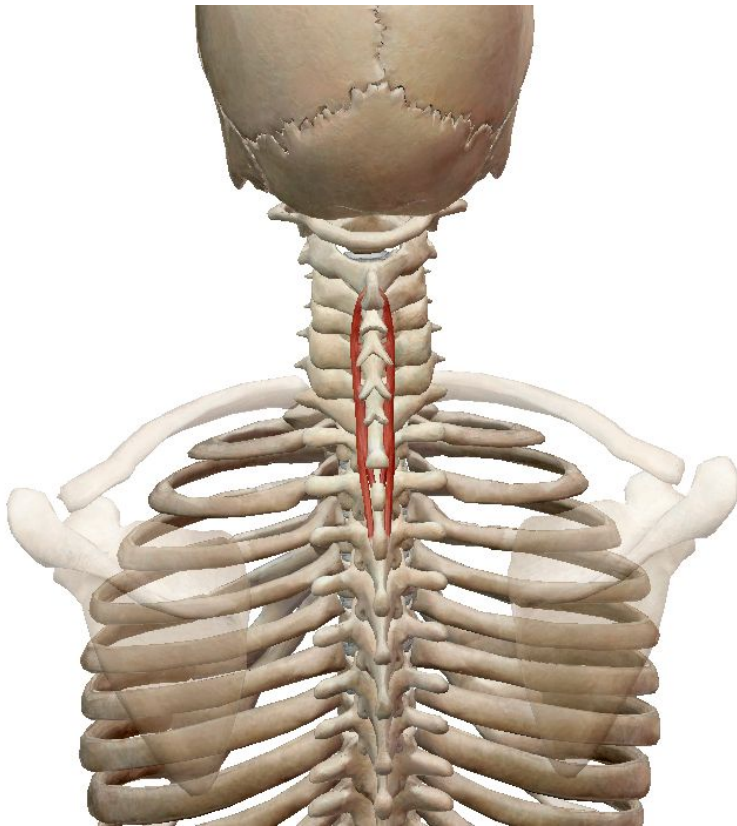


Поясничная

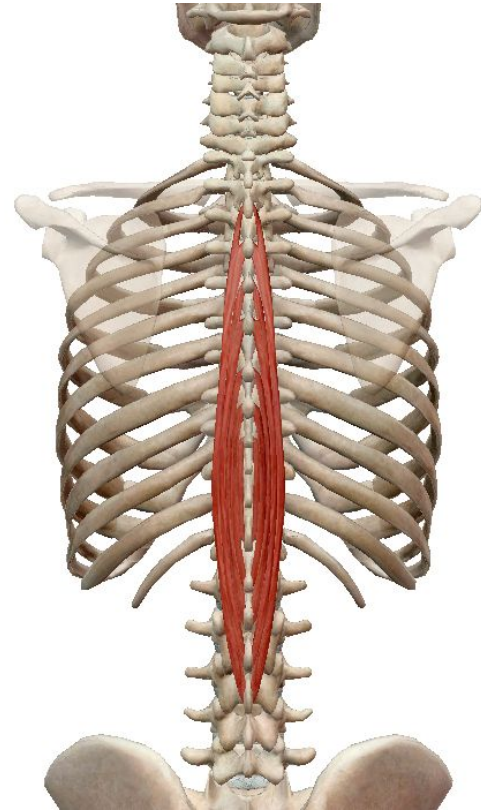
Удерживает спину прямой (с правильными изгибами).

Остистая мышца спины

в зависимости от прикрепления делится на 2 части:
шейную и грудную.



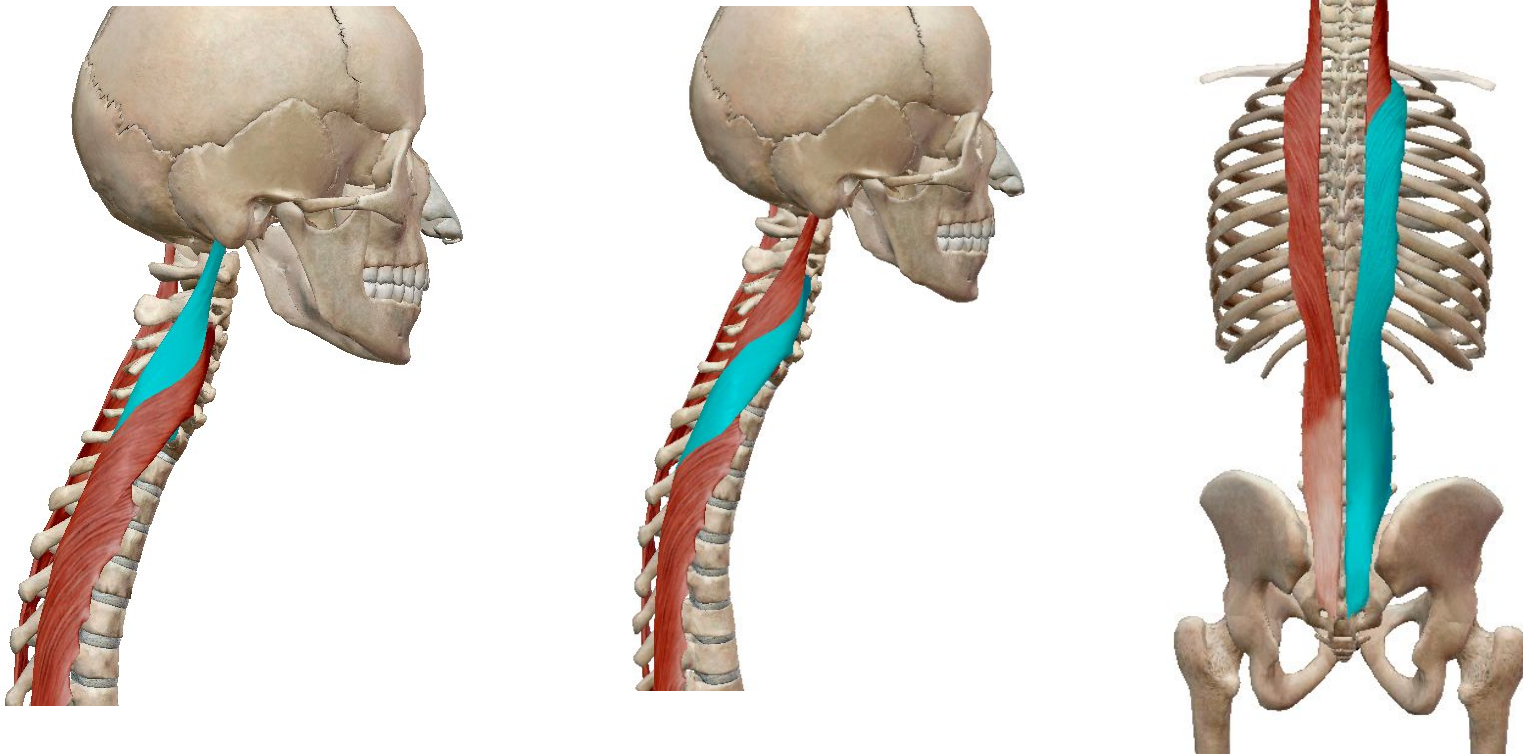
- Удерживает шею прямой (с правильными изгибами).



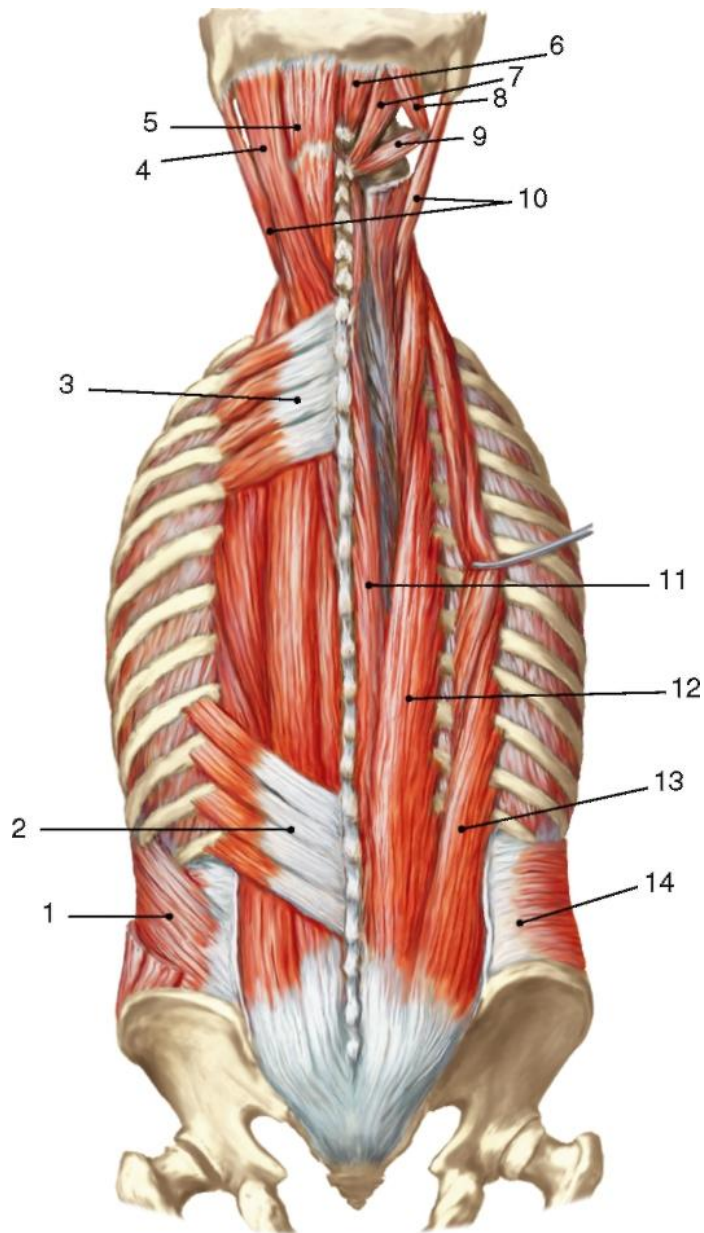
- Удерживает спину прямой (с правильными изгибами).

Длиннейшая мышца спина

Делится на 3 части: длиннейшая мышца головы, шеи, груди.



Удерживает спину прямой (с правильными изгибами)

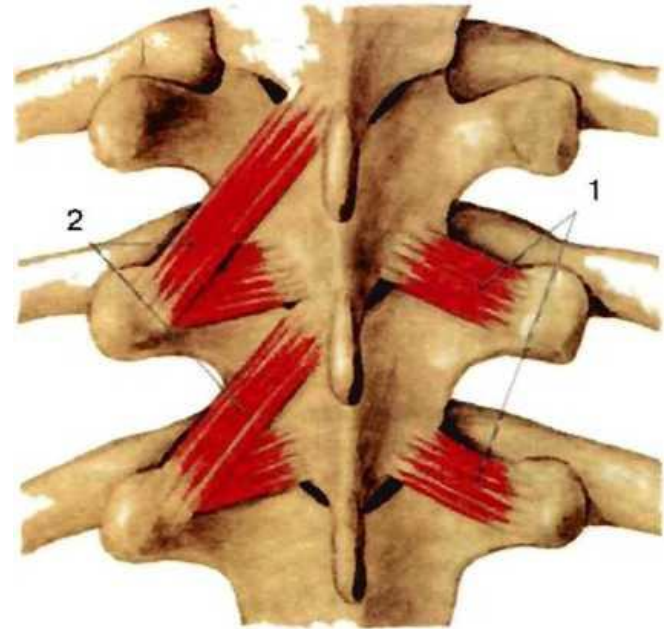


- 1 - внутренняя косая мышца живота;
- 2 - нижняя задняя зубчатая мышца;
- 3 - верхняя задняя зубчатая мышца;
- 4 - ременная мышца головы;
- 5 - полуостистая мышца головы;
- 6 - малая задняя прямая мышца головы;
- 7 - большая задняя прямая мышца головы;
- 8 и 9 - верхняя и нижняя косые мышцы головы;
- 10 - длиннейшие мышцы головы;
- 11 - остистая мышца головы;
- 12 - длиннейшая мышца;
- 13 - подвздошнореберная мышца;
- 14 - поперечная мышца живота

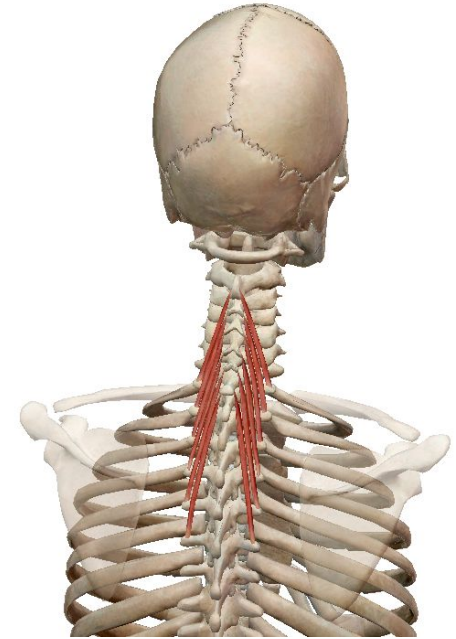
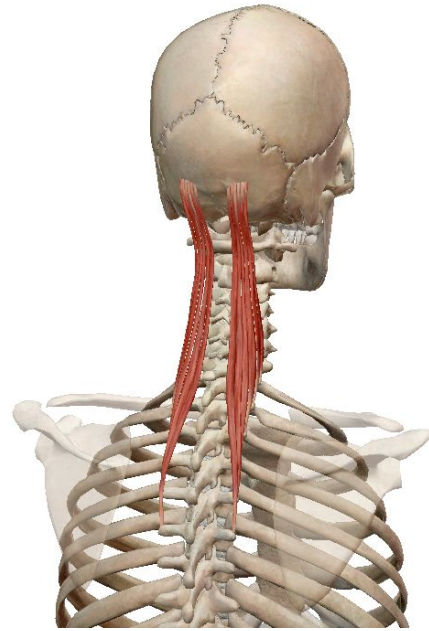
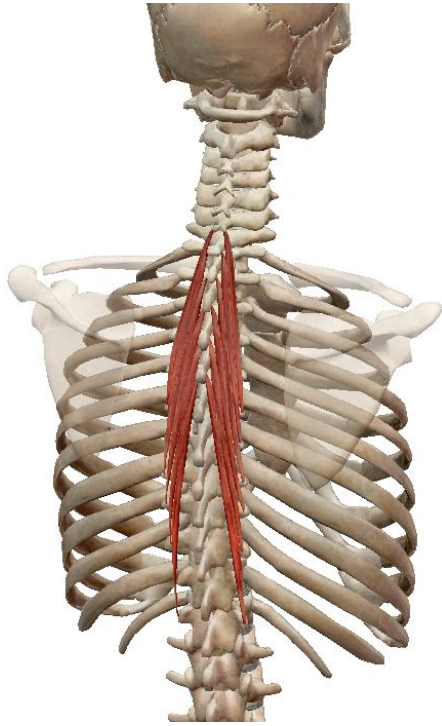
Средний слой мышц спины

поперечно-остистой мышцы

Представлена множеством послойно расположенных мышечных пучков, которые проходят косо вверх с латеральной в медиальную сторону от поперечных отростков к остистым отросткам позвонков. Мышечные пучки поперечно-остистой мышцы имеют неодинаковую длину и, перекидываясь через различное количество позвонков, образуют отдельные мышцы: **полуостистую, многораздельные и мышцы-вращатели.**

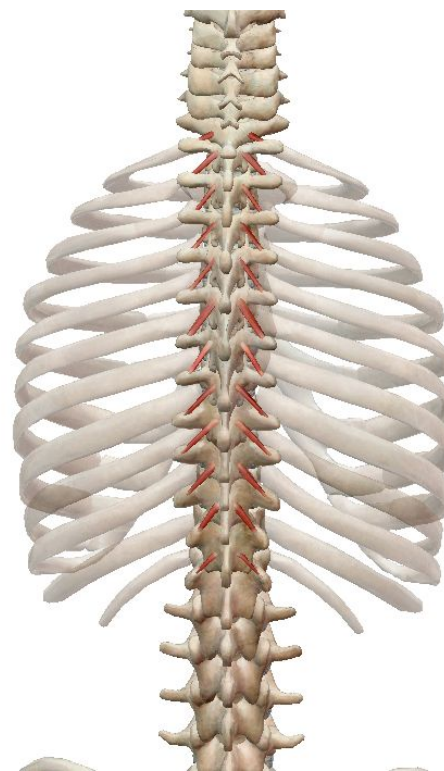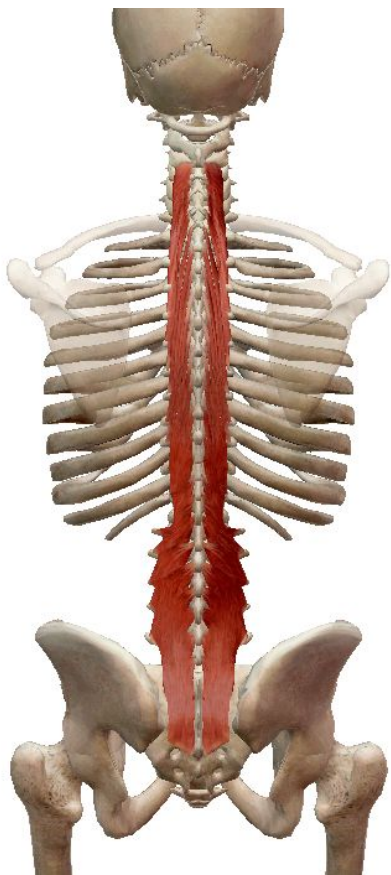


Полуостистая мышца бывает: грудная, головная, шейная



Взгляд вверх и вращение головой, чтобы посмотреть назад

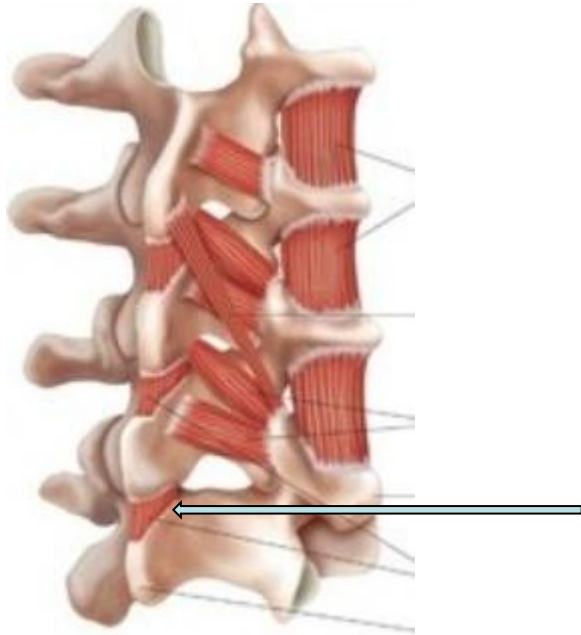многораздельные и мышцы-вращатели



- поддерживают правильную осанку и устойчивость спины во время вставания, сидения и всех движений

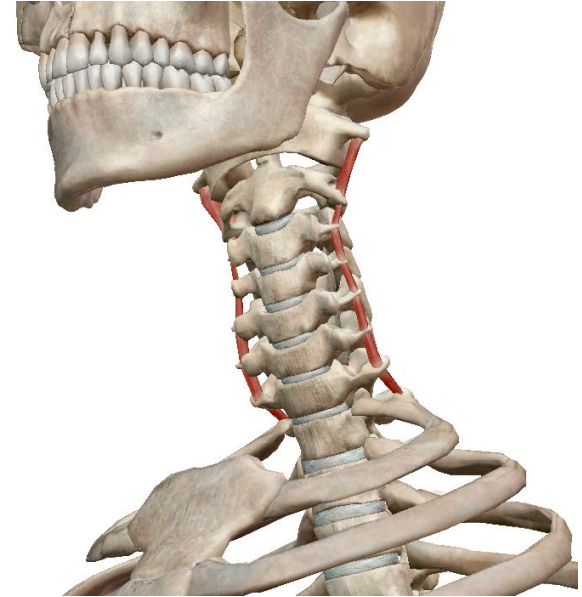Глубокий слой мышц спины

межостистые мышцы



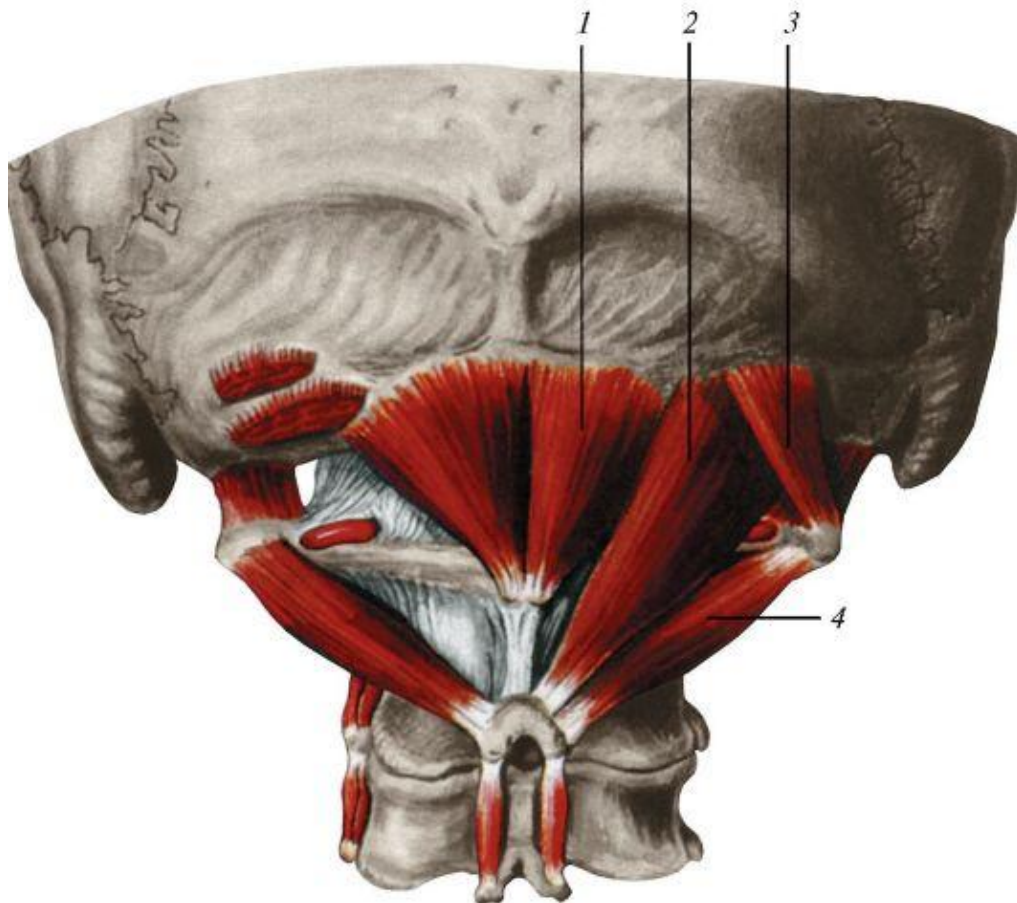
- разгибают позвоночный столб и удерживают его в вертикальном положении

межпоперечные мышцы



- слегка сгибают в латеральном направлении поясничные позвонки

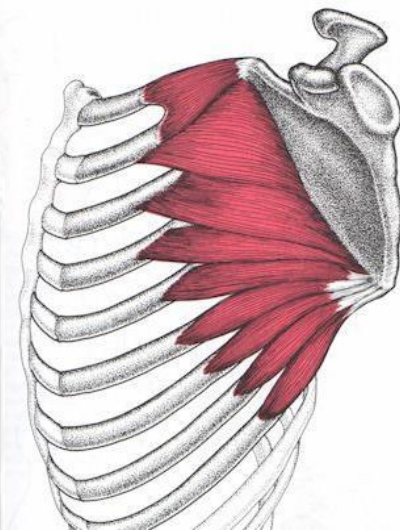
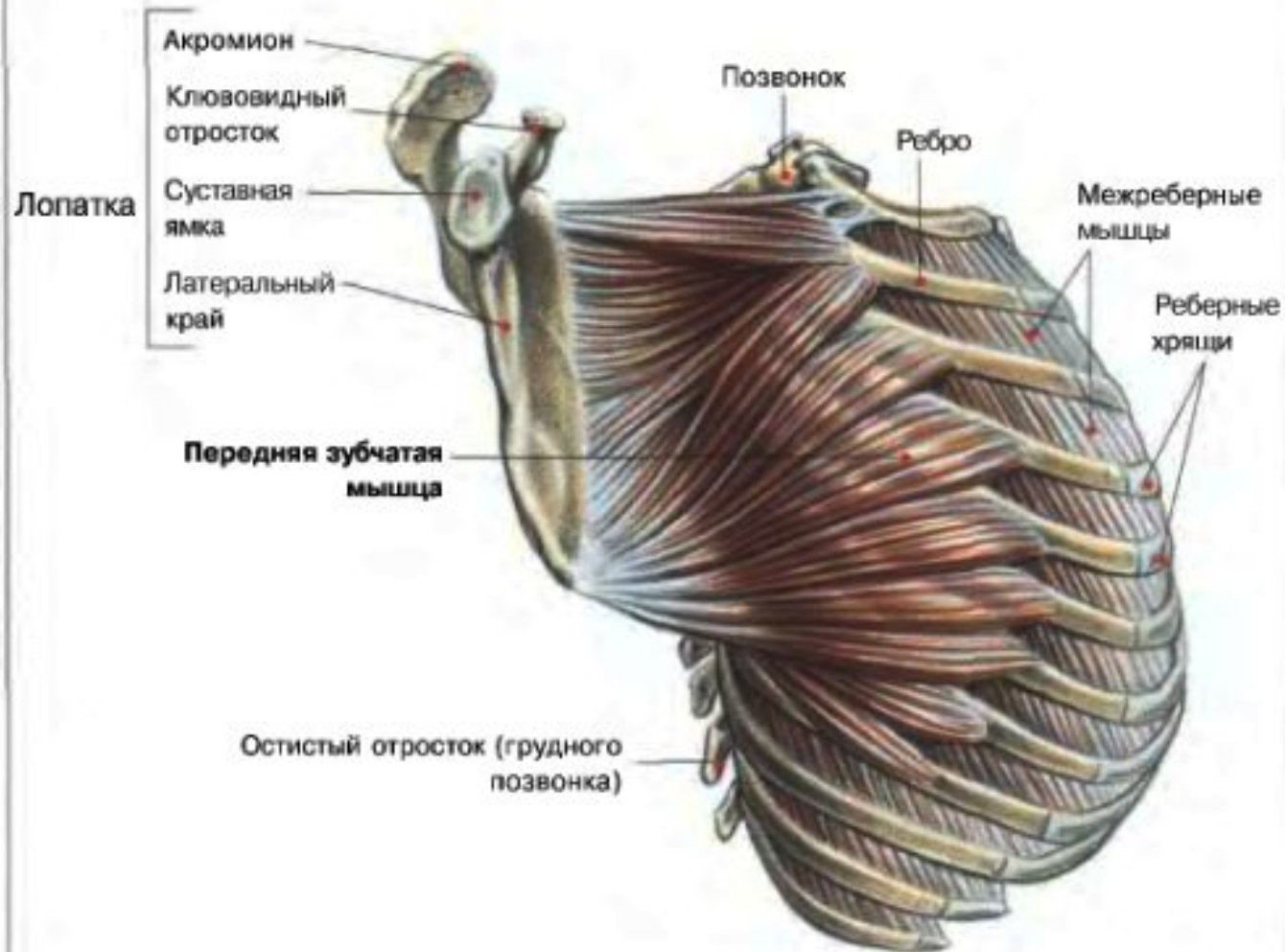
Подзатылочные мышцы



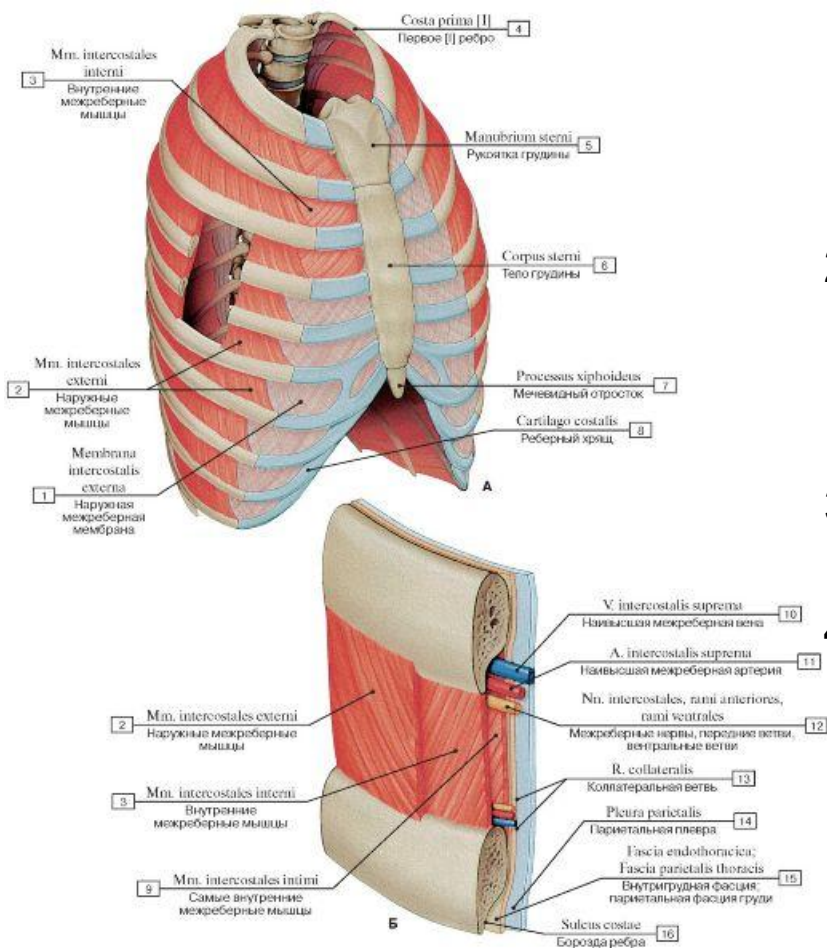
- 1 - малая задняя прямая мышца головы;
- 2 - большая задняя прямая мышца головы;
- 3 - верхняя косая мышца головы;
- 4 - нижняя косая мышца головы;

Передняя зубчатая мышца

ПЕРЕДНЯЯ ЗУБЧАТАЯ МЫШЦА



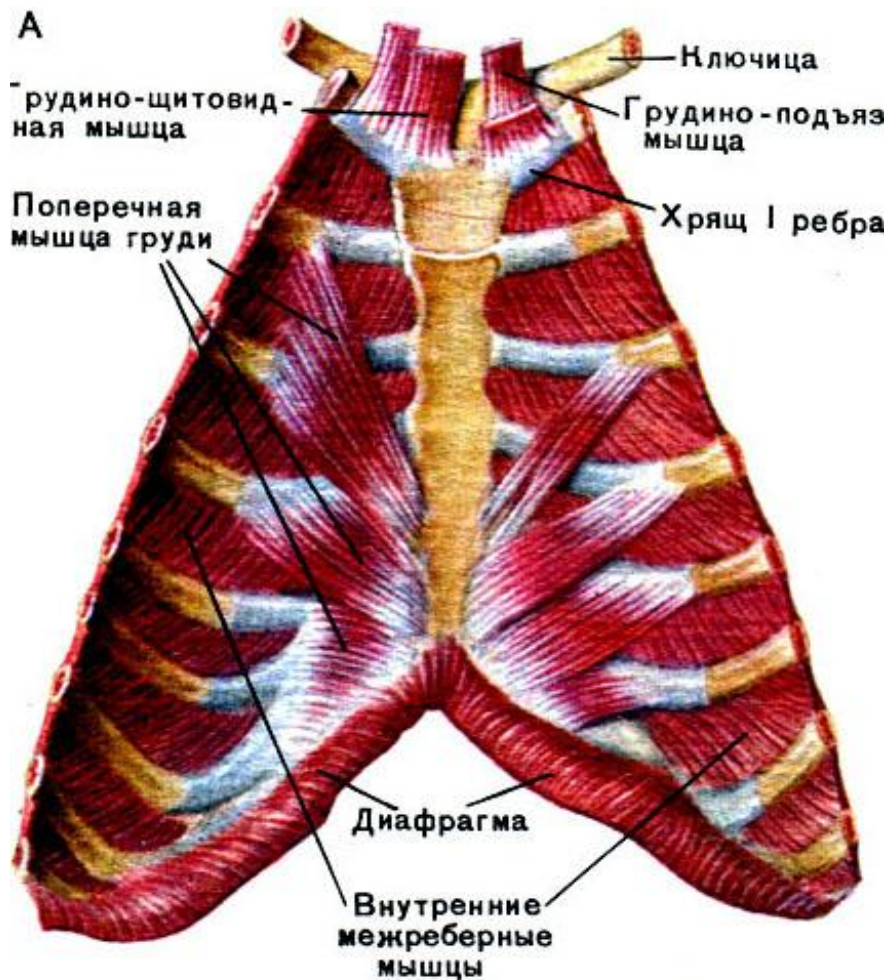
Собственная мускулатура грудной области туловища



1. Заполняют собой все межреберное пространство, берущее начало от позвоночника до хрящей ребер;
2. Начало - нижний край ребер, с направлением вниз, косо, кпереди, участок прикрепления приходится на верхний край ребра, лежащего ниже;
3. Направление волокон мышц – сверху к низу, а также вперед;
4. Функция их состоит в расширении грудной клетки за счет поднятия ребер и осуществлении вдоха при спокойном характере дыхательного процесса

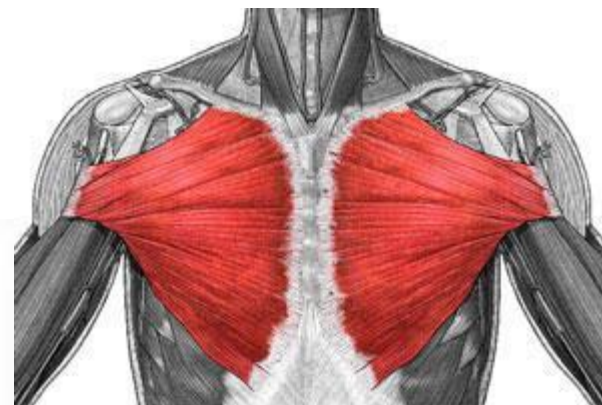
наружные межрёберные мышцы

внутренние межрёберные мышцы

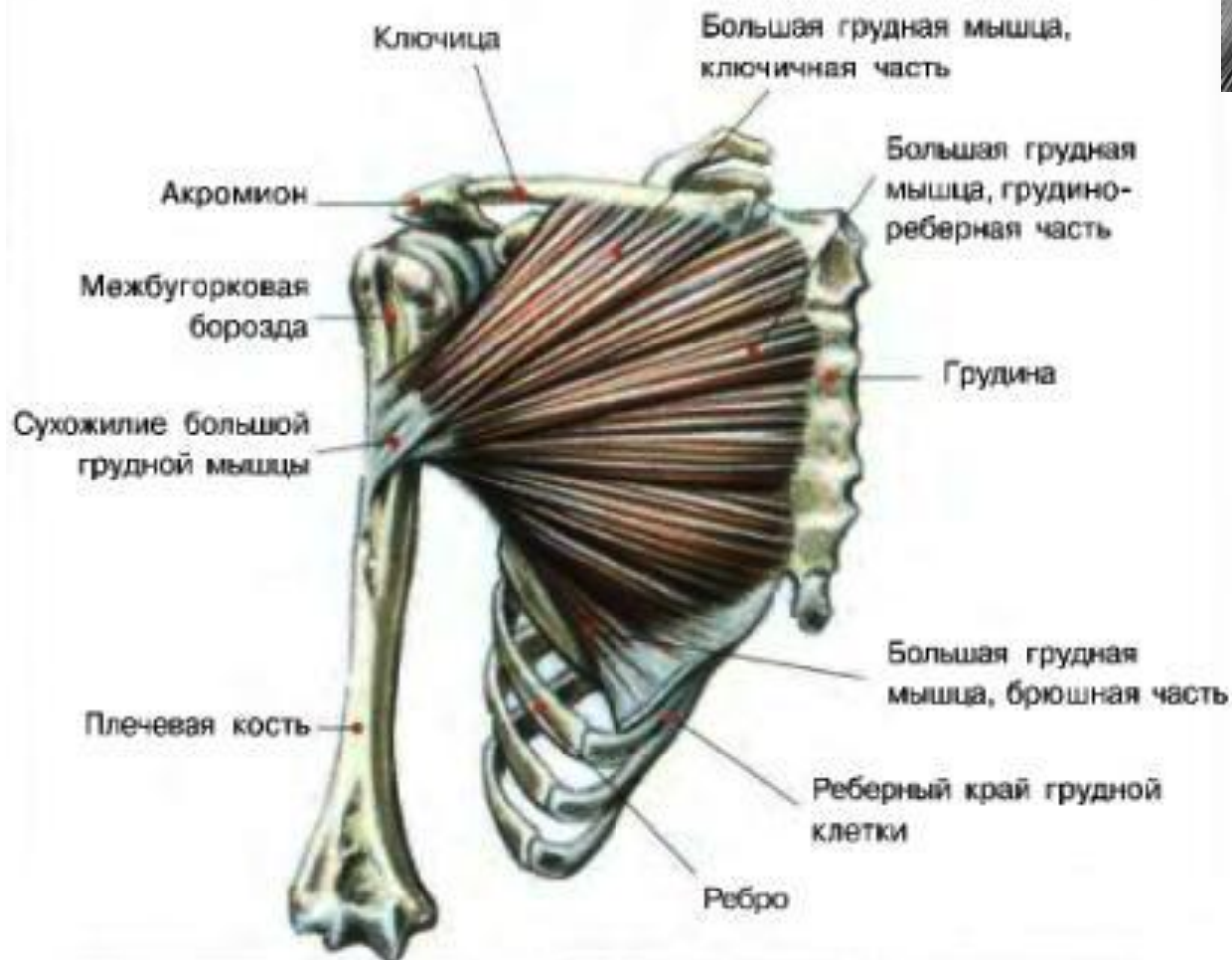

1. Заполняют пространства между ребрами, простираясь от угловых участков ребер вплоть до боковых краев полости грудины;
2. Начало – верхний край ребра, лежащего ниже, внутрь по отношению к его борозде, место прикрепления – нижний край лежащего выше ребра;
3. Локализуются в передней области пространства между ребрами;
4. Расположение – под межреберными наружными, с обратным направлением волокна мышцы по сравнению с ними, с пересечением под неким углом;
5. Доходят до грудины и расположены в промежутках между хрящами ребер, в отличие от наружных мышц;
6. Функция состоит в опускании ребер при выдохе, сокращении емкости грудной клетки; представляют собой выдыхательные мышцы

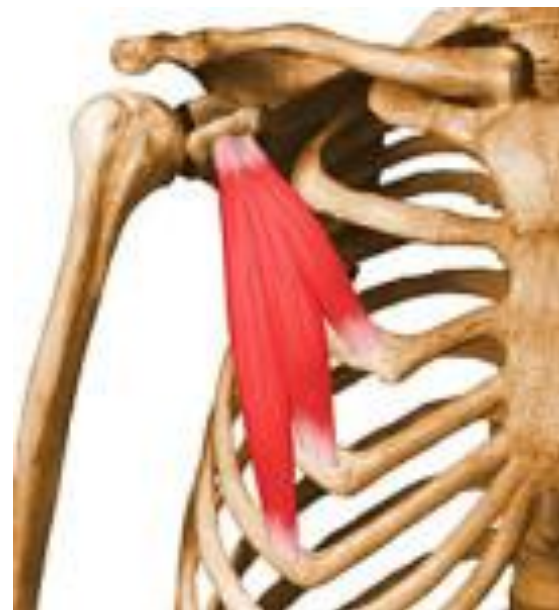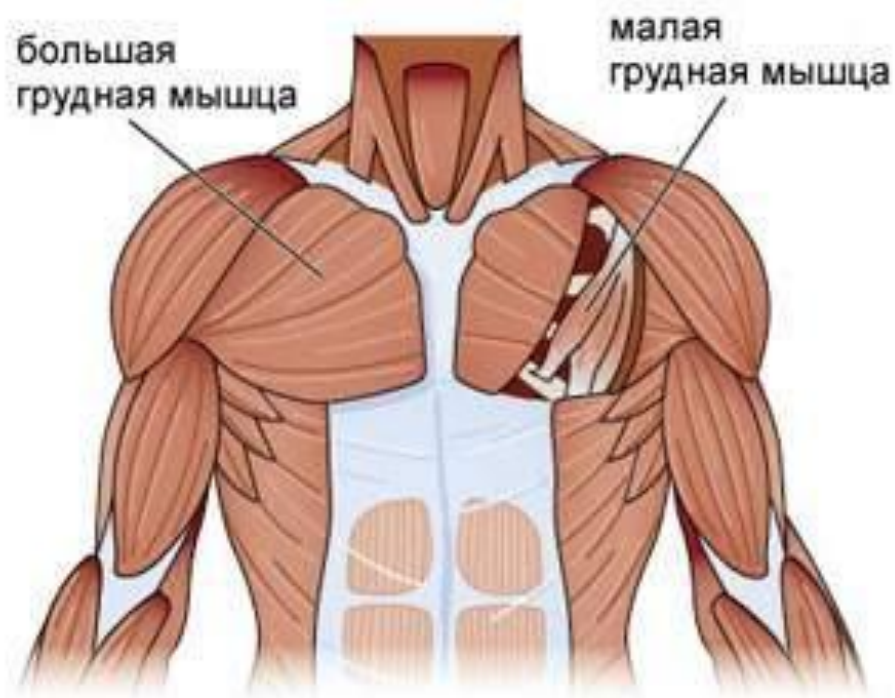
Поверхностные мышцы



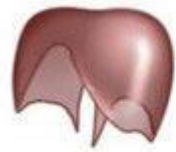БОЛЬШАЯ ГРУДНАЯ МЫШЦА



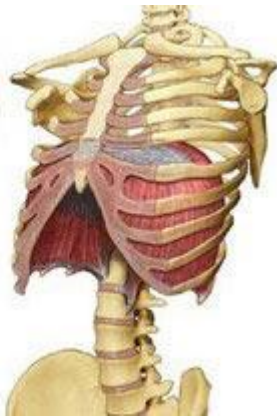Малая грудная мышца



Начинается четырьмя зубцами от второго до пятого ребер и крепится к лопатке. Её основная функция – оттягивать, во время своего сокращения, лопатку вниз и вперед. Когда руки зафиксированы – выступает в роли дыхательной мышцы.



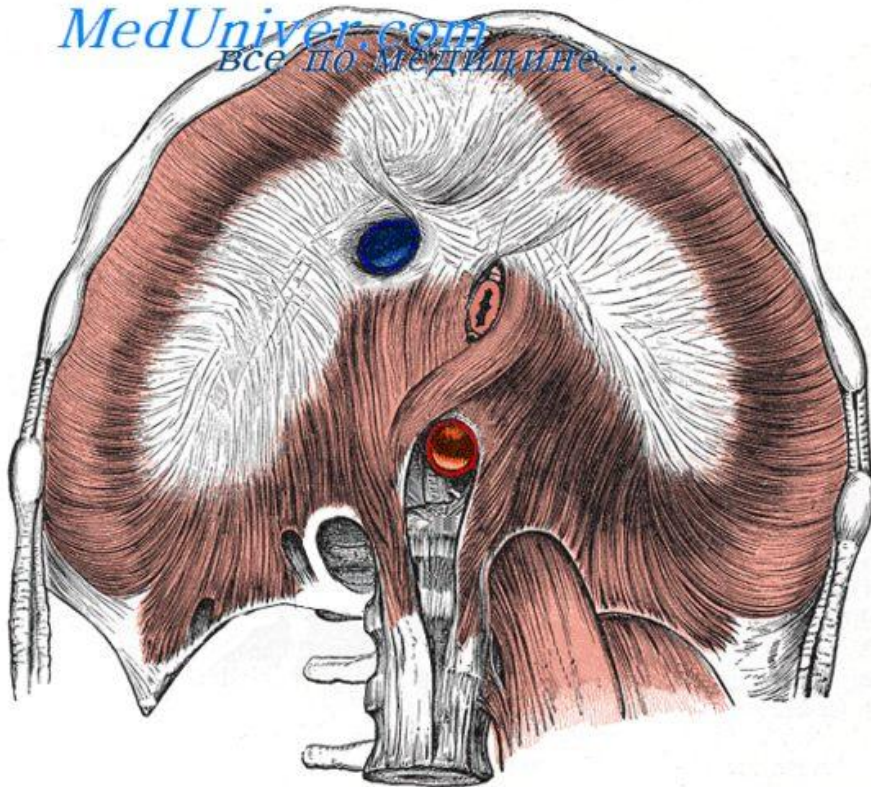
The diaphragm is shaped like a parachute



Диафрагма

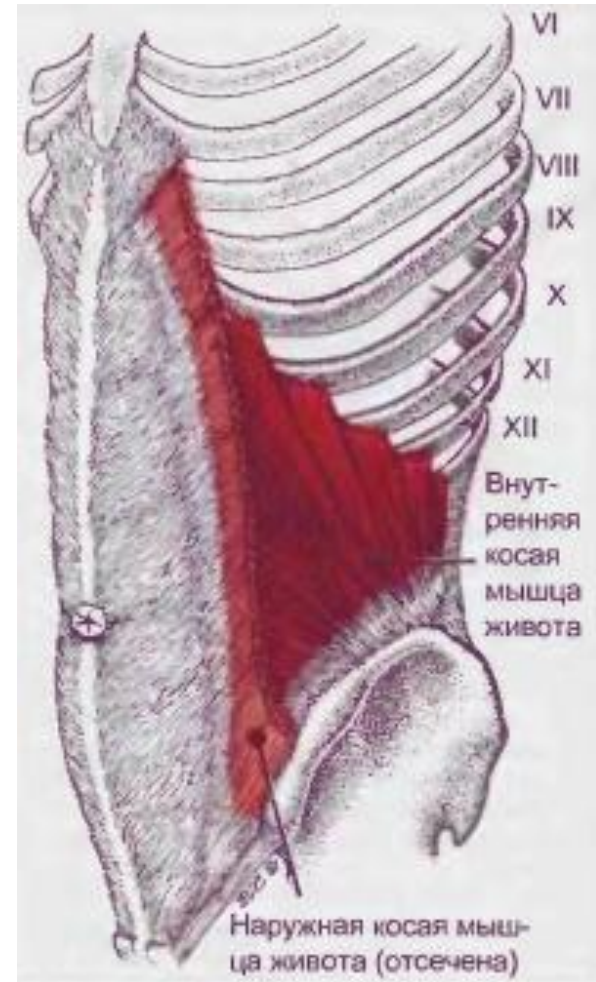
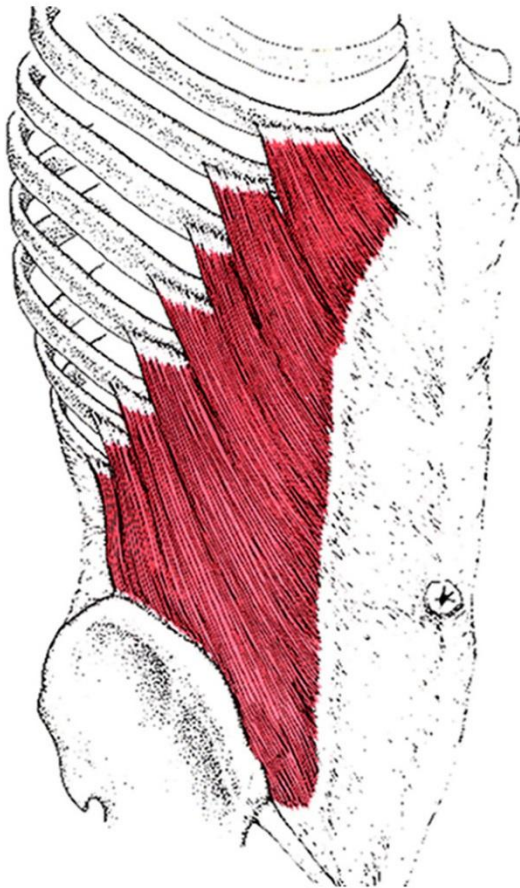
- Диафрагма имеет куполообразную форму. Она состоит из мышечных волокон, которые начинаются по всей окружности нижнего отверстия грудной клетки и переходят в сухожильный центр, занимающий вершину купола.

MedUniver.com
Все по Медицине...



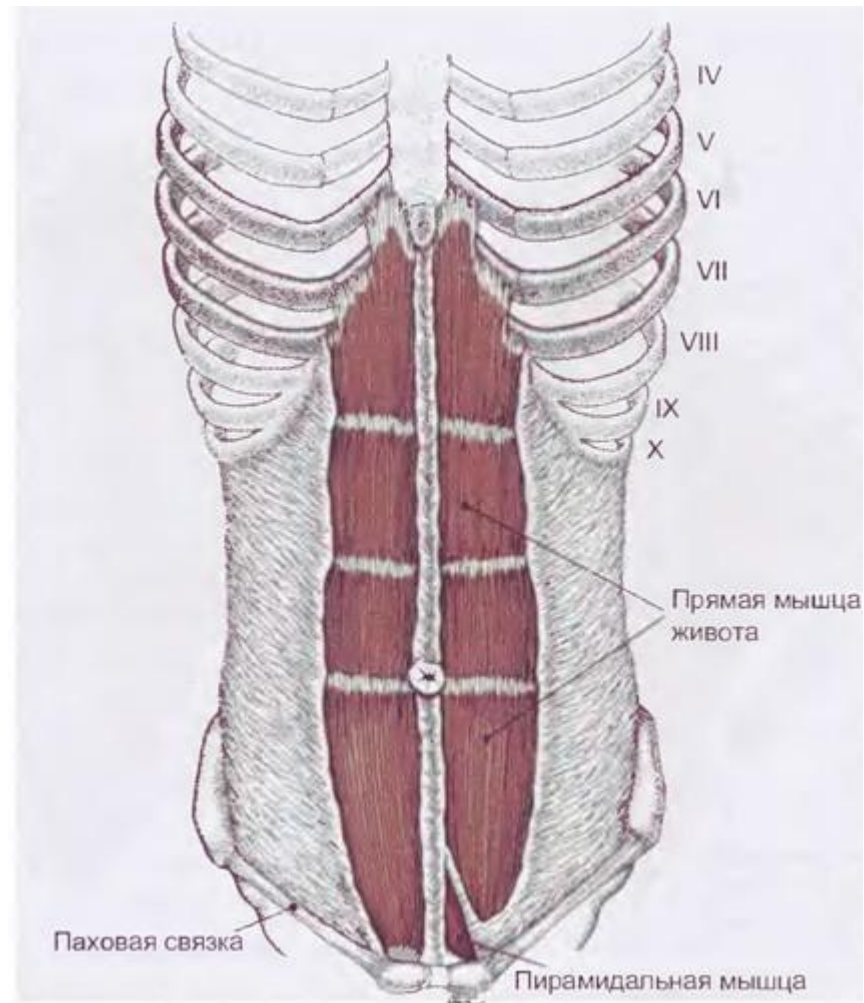
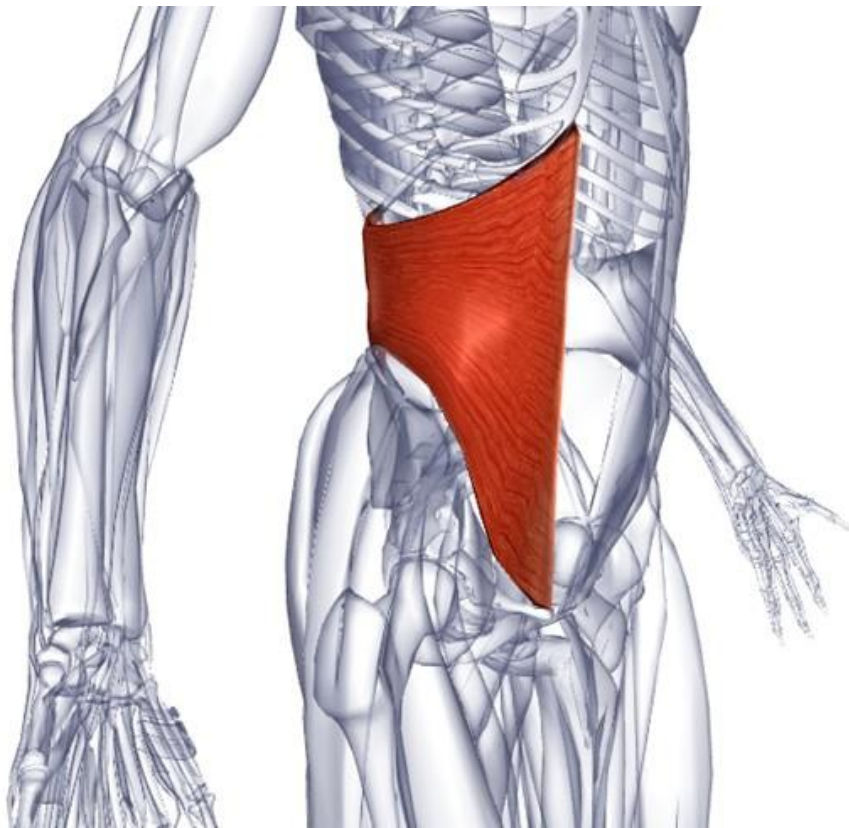
Боковая группа мышц живота

Наружная косая мышца живота



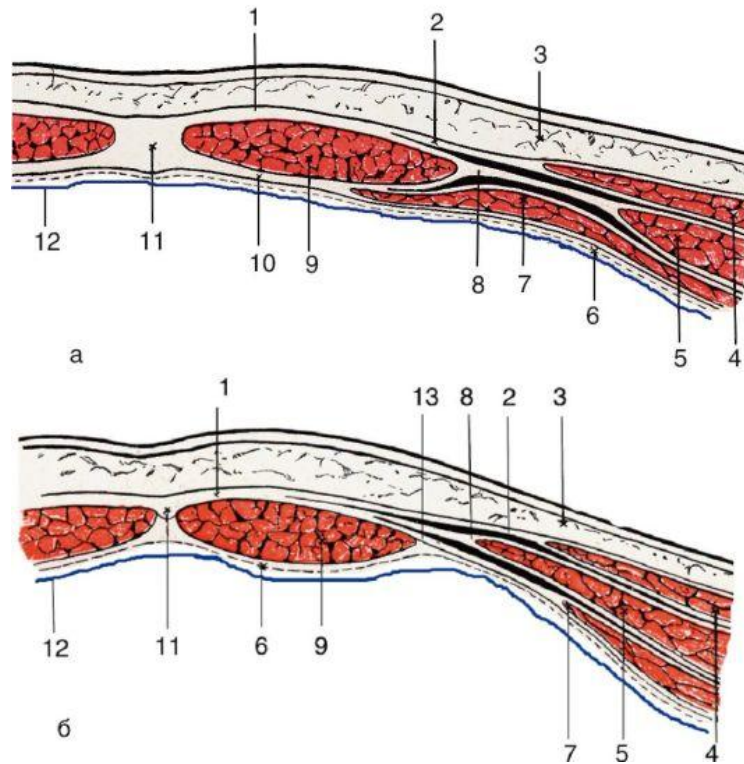
Внутренняя косая мышца живота

Поперечная мышца живота



Прямая мышца живота

Влагалище прямой мышцы живота



- 1 - передняя стенка влагалища прямой мышцы живота;
- 2 - апоневроз наружной косой мышцы живота;
- 3 - кожа и подкожная жировая клетчатка;
- 4 - наружная косая мышца живота;
- 5 - внутренняя косая мышца живота;
- 6 - поперечная фасция (пунктир);
- 7 - поперечная мышца живота;
- 8 - апоневроз внутренней косой мышцы живота;
- 9 - прямая мышца живота;
- 10 - задняя стенка влагалища прямой мышцы живота;
- 11 - белая линия живота;
- 12 - париетальная брюшина;
- 13 - апоневроз поперечной мышцы

Строение передней и задней стенок влагалища прямой мышцы живота неодинаково.

На протяжении верхнего отдела прямой мышцы, выше поперечной линии, проведенной между верхними передними подвздошными остями правой и левой сторон, апоневроз внутренней косой мышцы живота расщепляется на две пластинки - переднюю и заднюю

