DIENCEPHALON Thalamus

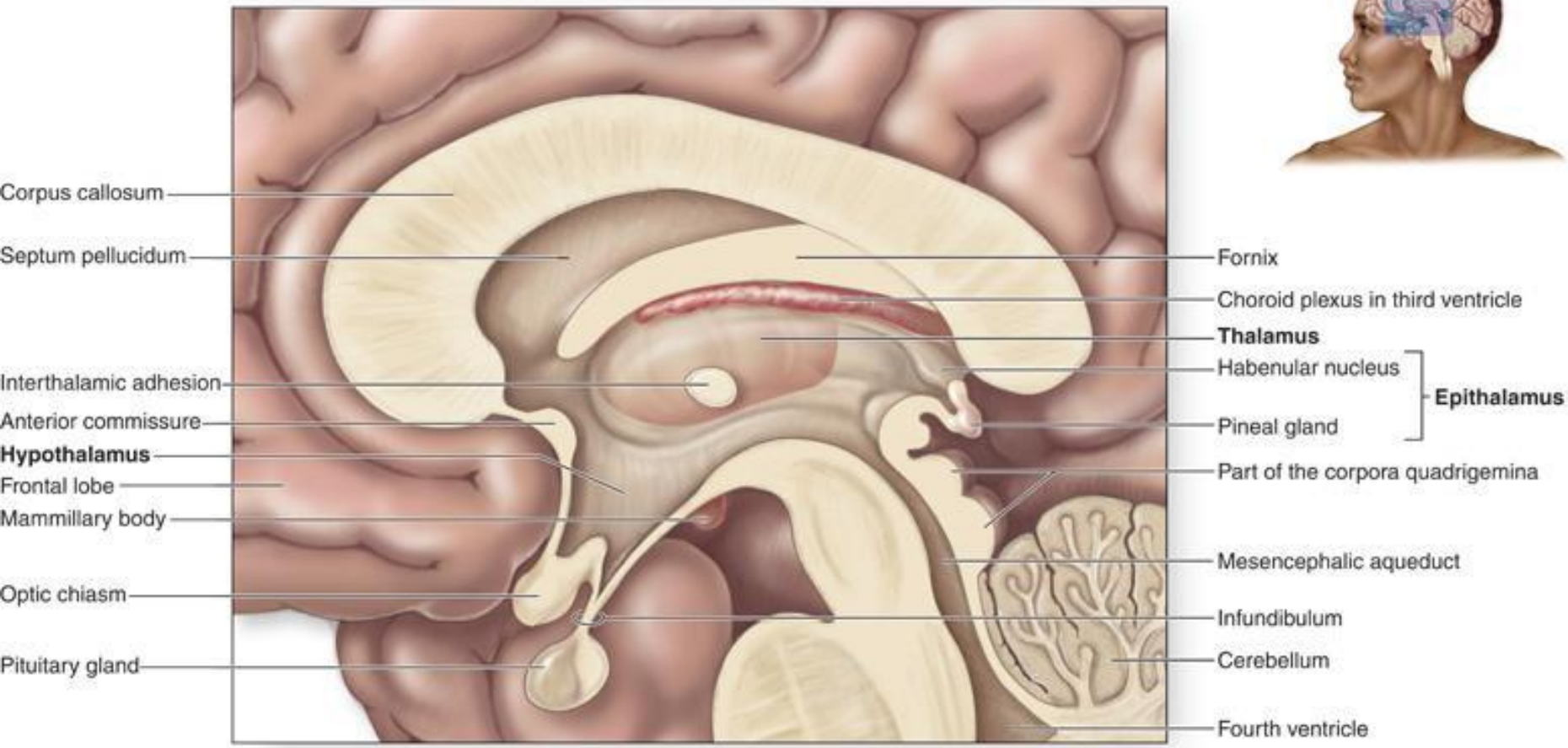

Midsagittal section

Подписи к этому рисунку на русском языке см. в презентации «Гипоталамус»

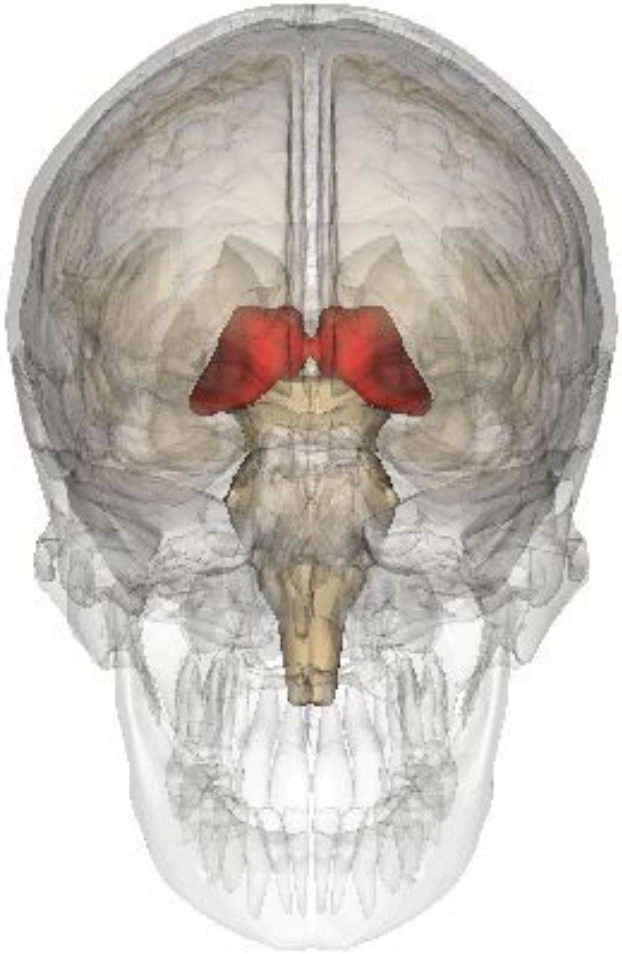

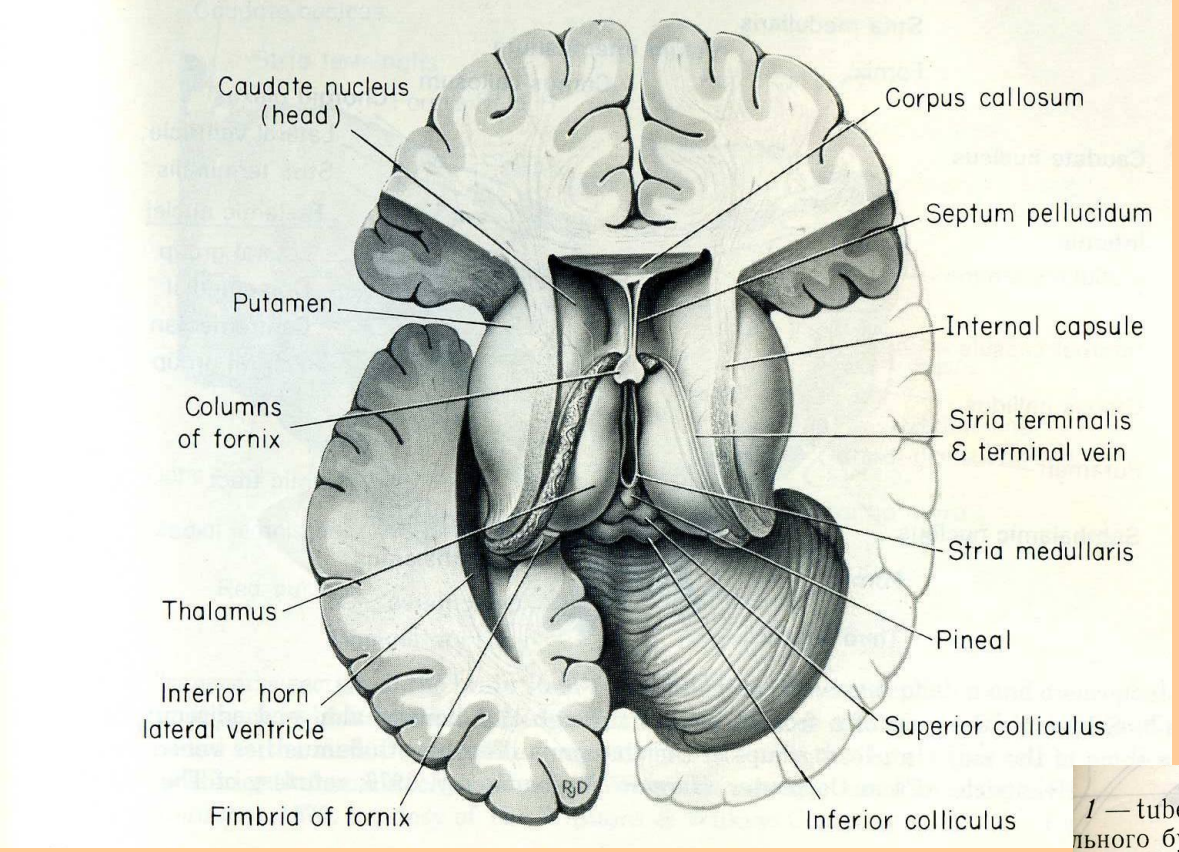

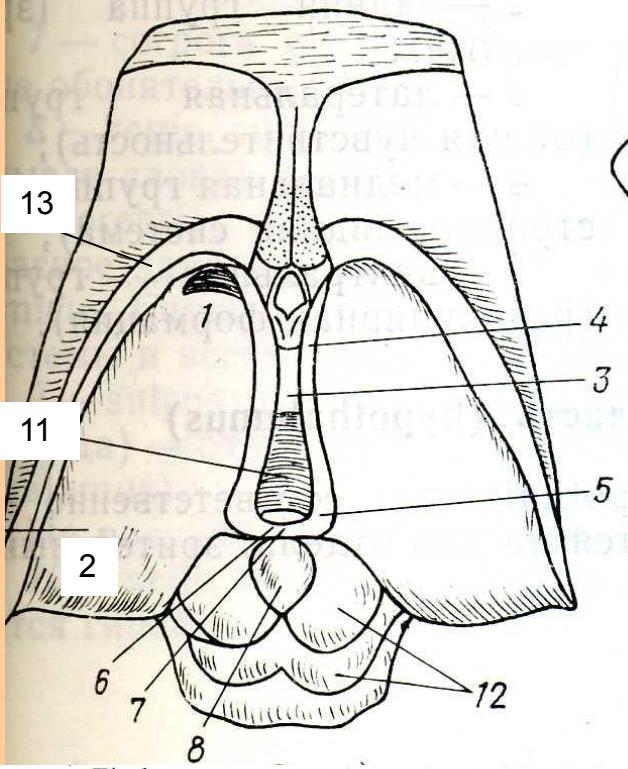

Thalamus:

1 — tuberculum anterius thalami (передний бугорок зрительного бугра);
2 — pulvinar (подушка) — подкорковый центр зрения;
3 — adhesio interthalamica (межбугорное сращение);
4 — stria medullaris thalami (мозговая полоска зрительного бугра).

Epithalamus:

5 — trigonum habenulae (треугольник поводка);
6 — habenula (поводок);
7 — commissura habenularum (спайка поводков);
8 — corpus pineale — epiphysis (шишковидное тело, эпиз).

Metathalamus:

9 — corpus geniculatum laterale (латеральное коленчатое по) — подкорковый центр зрения;
10 — corpus geniculatum mediale (медиальное коленчатое по) — подкорковый центр слуха.

На рисунке, кроме того, обозначены:
11 — ventriculus tertius (III желудочек);
12 — tectum mesencephali (крыша среднего мозга).

Вид на таламус и эпиталамус сверху

13 – stria terminalis (конечная полоска)

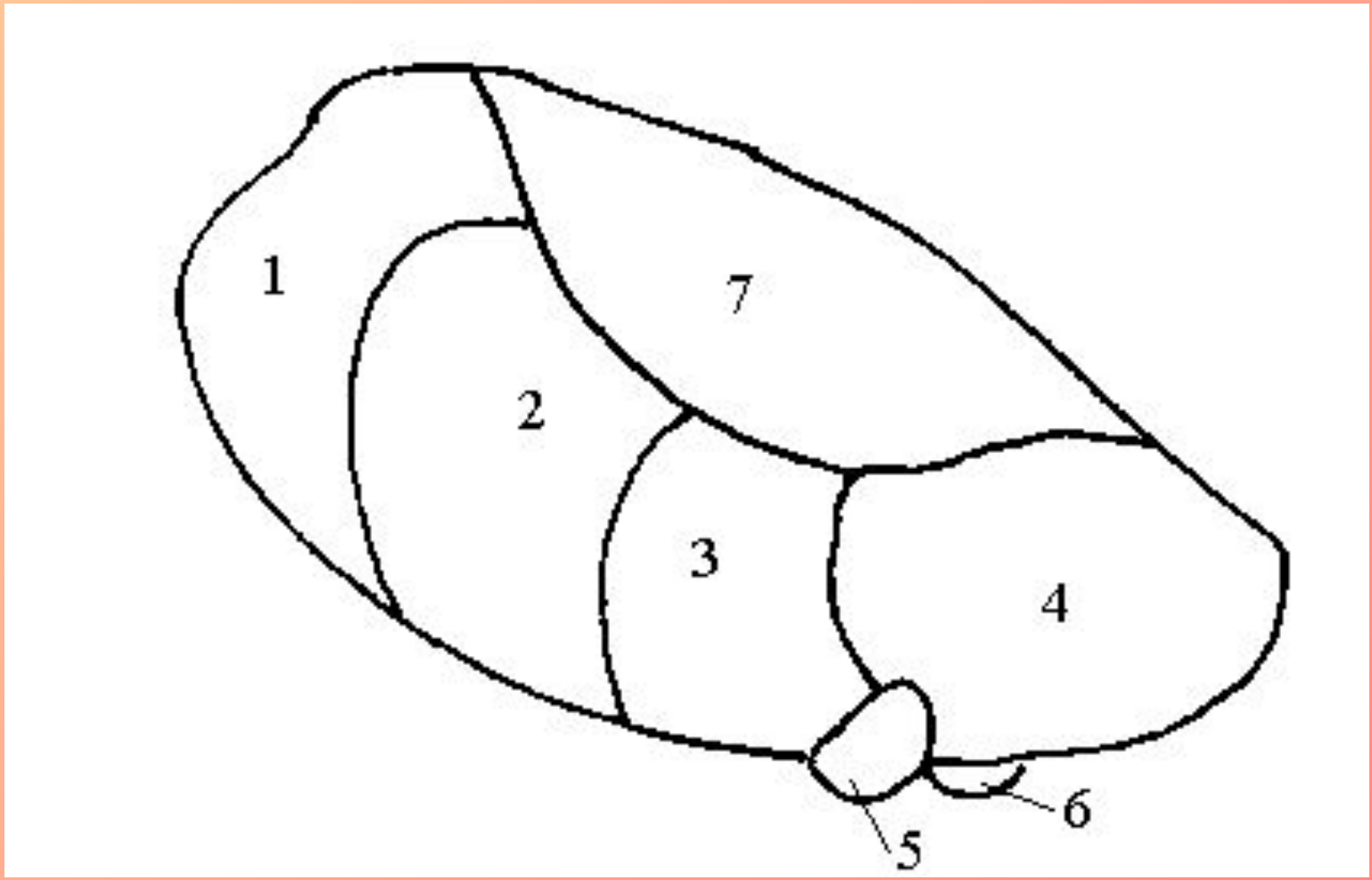

1 – лимбические ядра, 2 – вентролатеральные ядра, 3 – заднее вентральное ядро, 4 – подушка, 5 – латеральное коленчатое тело, 6 – медиальное коленчатое тело, 7 – медиодорсальное ядро.

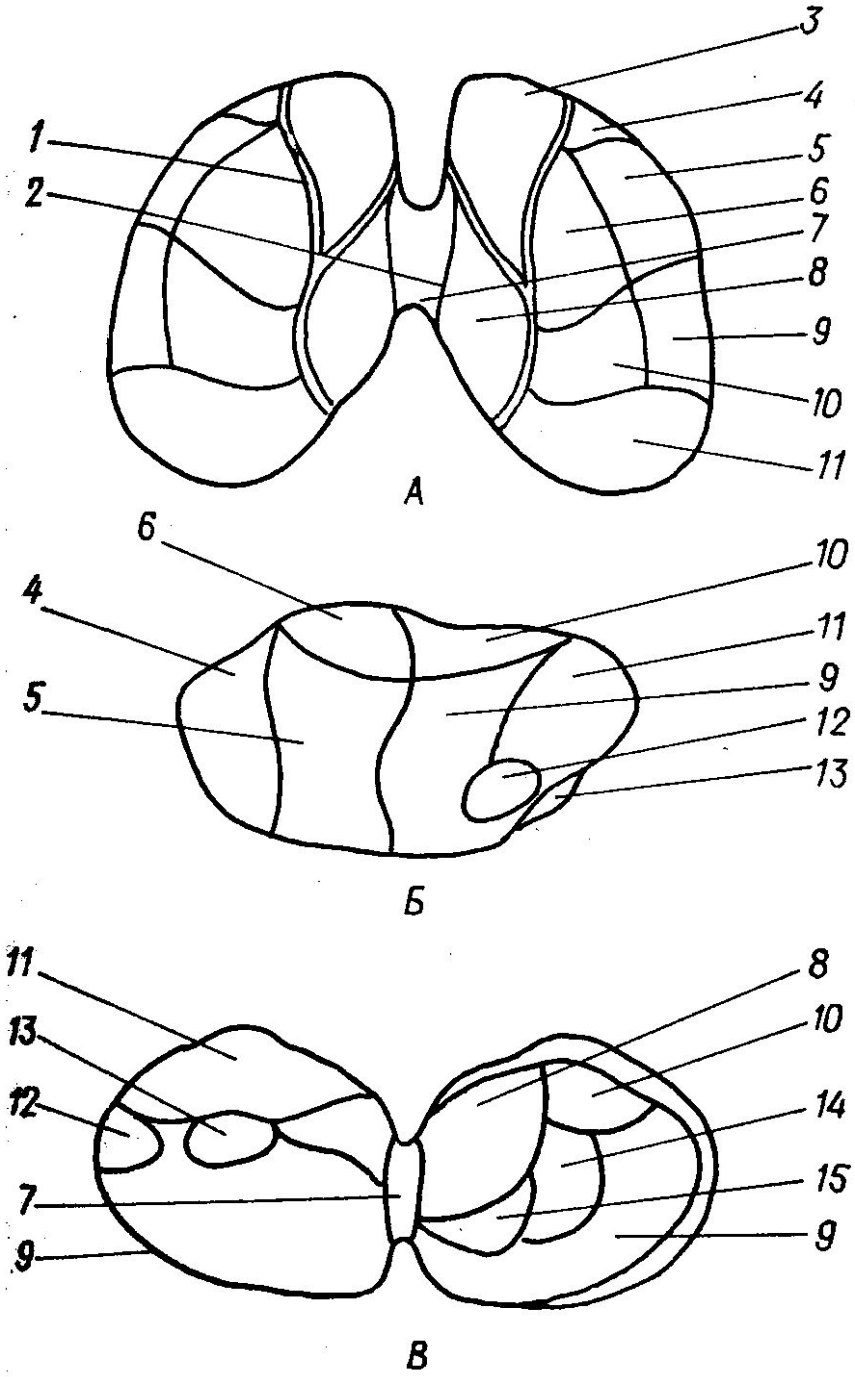

1 - внутренняя медуллярная полоска, 2 - межбугорное сращение, 3 - **передние ядра**, 4 - вентральное переднее ядро, 5 - **вентролатеральное ядро**, 6 – дорзолатеральное ядро, 7 - промежуточная масса и ядра средней линии, 8 - медиальные ядра, 9 - **вентральное заднее ядро (вентробазальный комплекс),** 10 - латеральное заднее ядро, 11 - **подушка**, 12 - **ЛКТ**, 13 - **МКТ**, 14 - центромедиальное ядро, 15 - парафасцикулярное ядро.

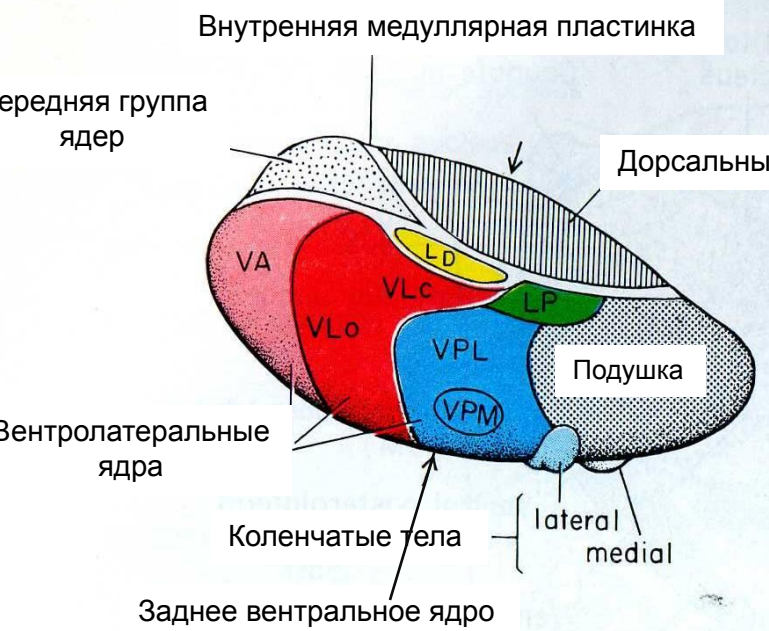

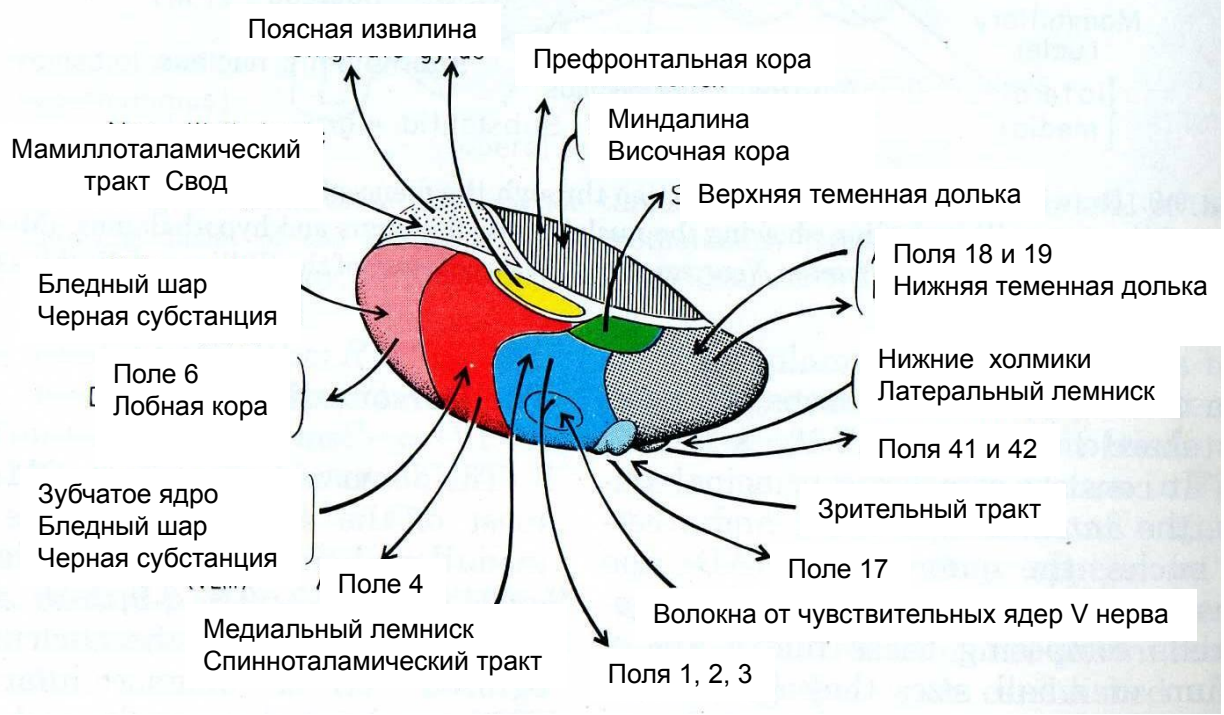

Связи таламических ядер

Корковые поля

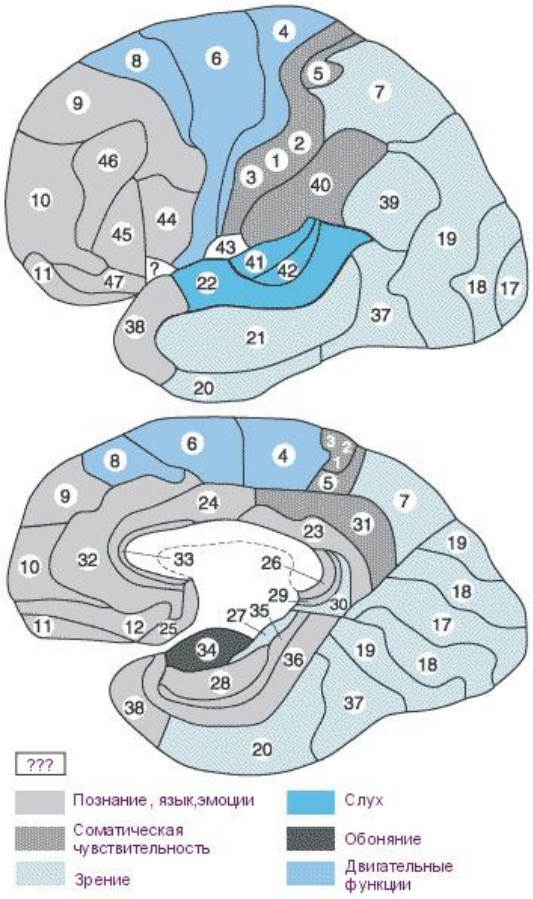

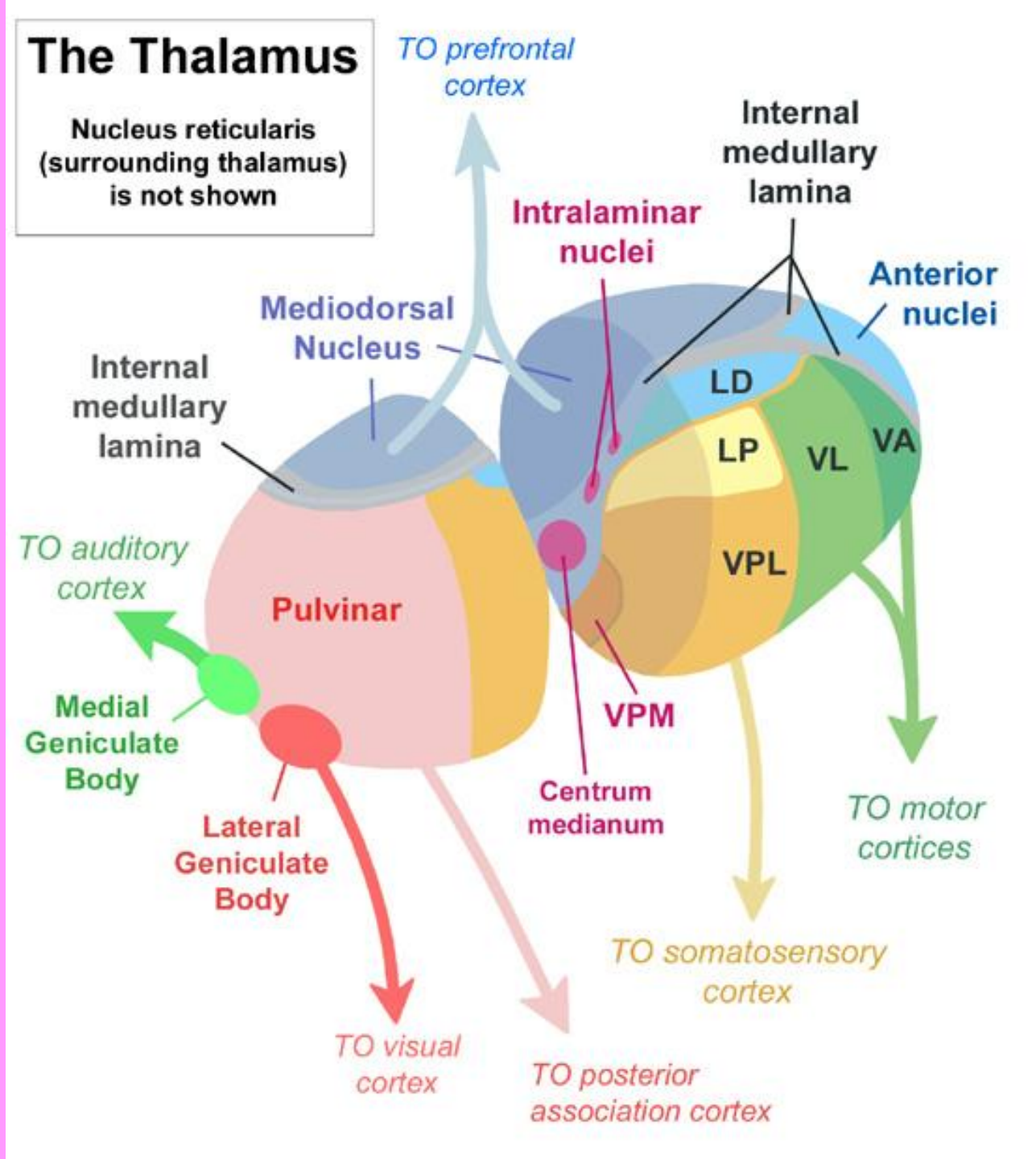
The Thalamus
Nucleus reticularis (surrounding thalamus) is not shown
TO prefrontal cortex
Internal medullary lamina
Intralaminar nuclei
Anterior nuclei
Mediodorsal Nucleus
Internal medullary lamina
LD
LP
VL
VA
VPL
TO auditory cortex
Pulvinar
Medial Geniculate Body
VPM
Centrum medianum
Lateral Geniculate Body
TO motor cortices
TO somatosensory cortex
TO visual cortex
TO posterior association cortex

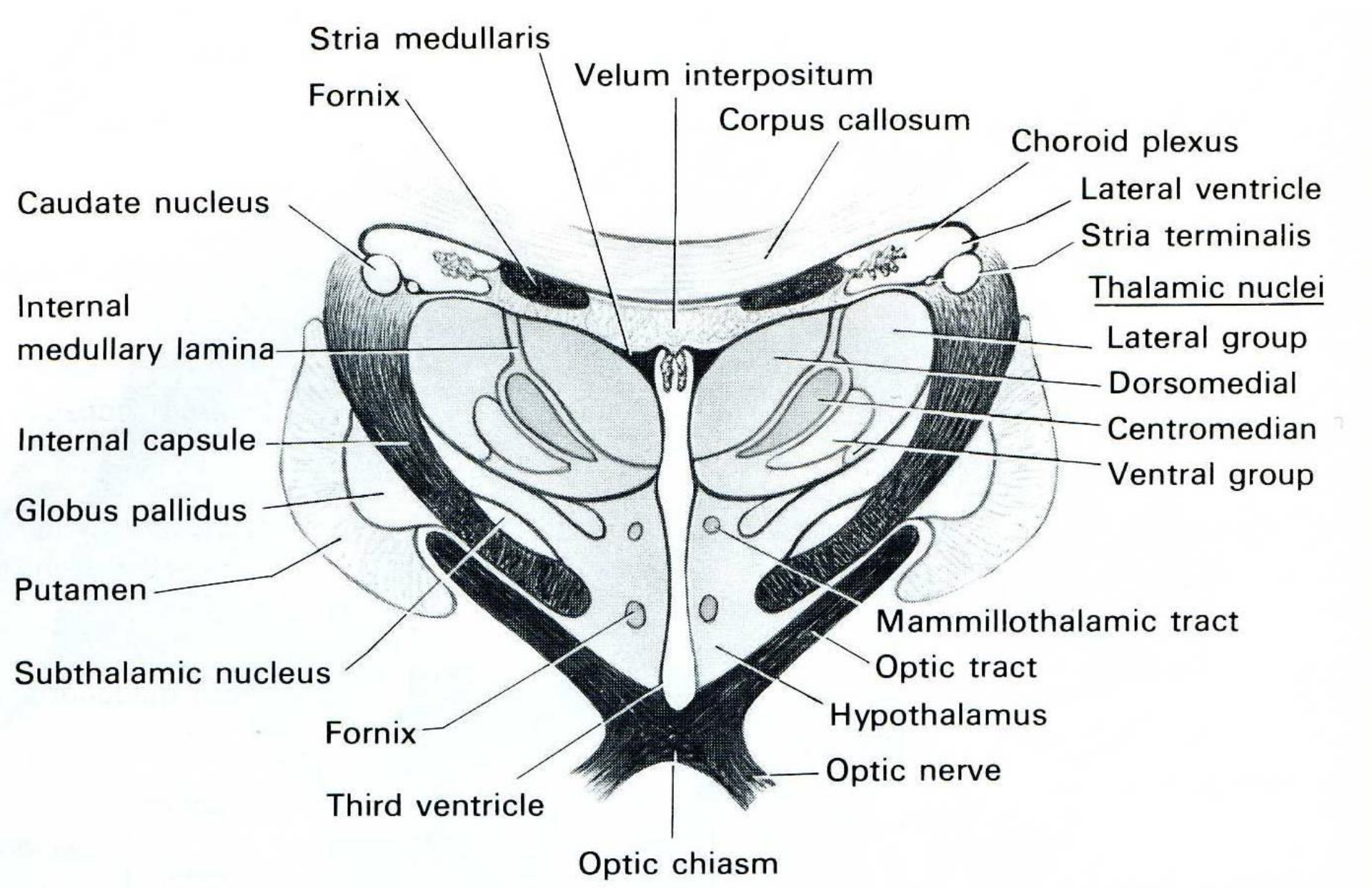

Фронтальный разрез через diencephalon, показывающий некоторые ядерные группы таламуса

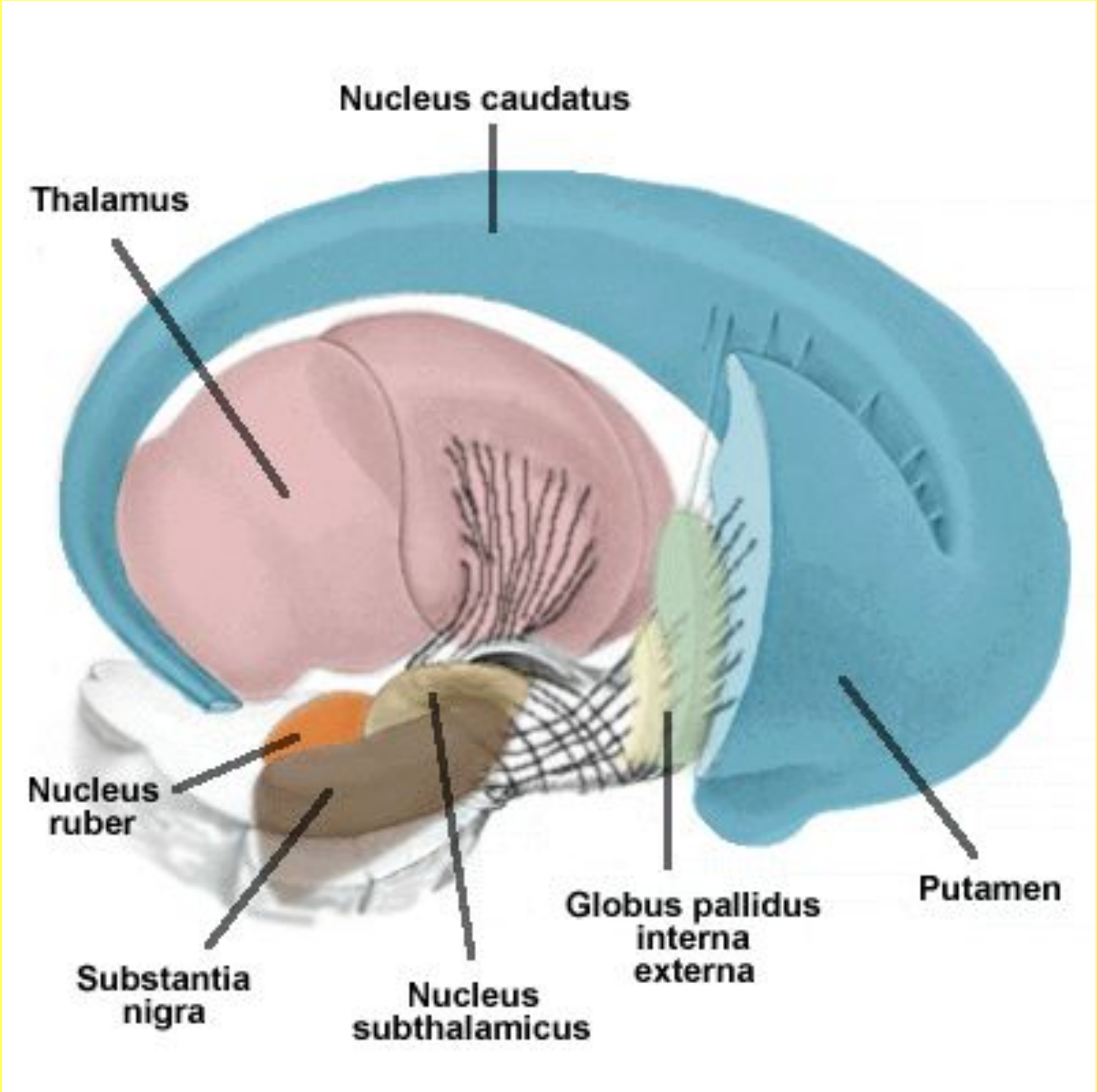
Nucleus caudatus
Thalamus
Nucleus ruber
Substantia nigra
Nucleus subthalamicus
Globus pallidus interna externa
Putamen