ФГАОУ ВО РНИМУ им. Н.И. Пирогова Минздрава России
СНК Кафедры неврологии, нейрохирургии и медицинской генетики ЛФ

ВТОРИЧНЫЕ ГОЛОВНЫЕ БОЛИ

Подготовила студентка 4 курса ЛФ
Шапошникова А.А.

Кураторы: к.м.н., доцент Чуканова А.С., аспирант 2-го года, врач-невролог Радионова Д.М.

ДИАГНОСТИЧЕСКИЕ КРИТЕРИИ ВТОРИЧНЫХ ГОЛОВНЫХ БОЛЕЙ

1. Наличие симптомов основного заболевания;

2. Данные лабораторных и инструментальных обследований, подтверждающие наличие основного заболевания;

3. Головная боль должна быть связана с началом или обострением основного заболевания;

4. Головная боль исчезает при лечении основного заболевания.

РАСПРОСТРАНЁННОСТЬ ВГБ В ОБЩЕЙ ПОПУЛЯЦИИ

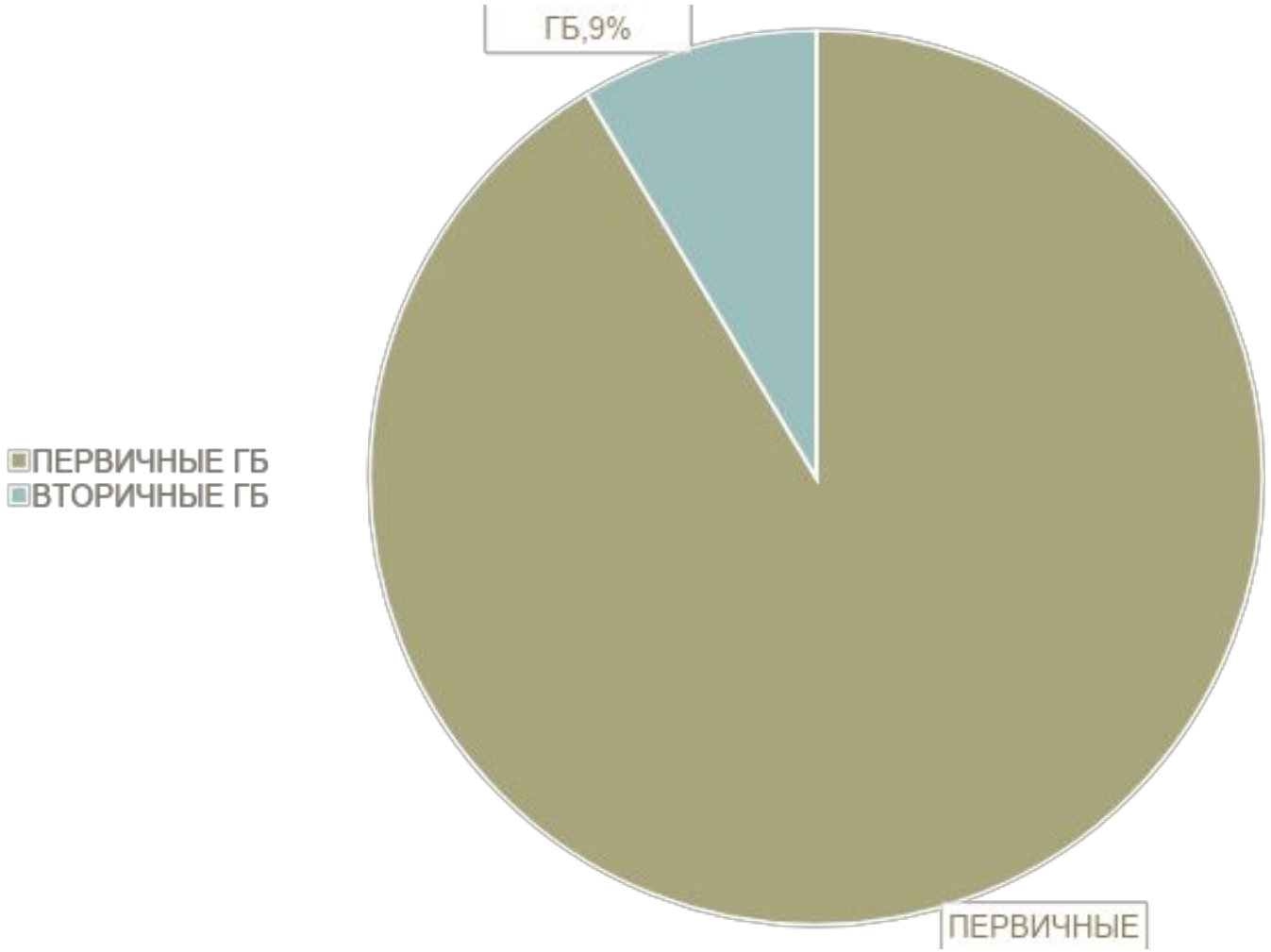

Первичных ГБ – 91%
из них:
ГБН 66%
Мигрень 14%

Вторичных – 9%
из них:
Лекарственно-индуцированная 6%

ЭТИОЛОГИЯ ВТОРИЧНЫХ ГОЛОВНЫХ БОЛЕЙ

1. Травмы головы и/или шеи;

2. Заболевания с поражениями сосудов головного мозга и шеи;

3. Несосудистые внутричерепные поражения;

4. Различные вещества или их отмена;

5. Инфекции;

6. Нарушения гемостаза;

7. Нарушения структур черепа и лица;

8. Психические заболевания.

КРАСНЫЕ ФЛАГИ – SNOPPP!

S – системные симптомы: лихорадка, онкология, иммуносупрессия, беременность

N – неврологические симптомы: отек ДЗН, патология ЧМН, двигательные нарушения

O – острое, внезапное начало, начало после 50 лет

P – предшествующее начало: прогрессирование ежедневной боли, новый тип боли, неэффективность стандартной терапии

P – поза: боль усиливается стоя/лежа

P – провокаторы: боль усиливается при кашле/чихании

ГОЛОВНАЯ БОЛЬ, СВЯЗАННАЯ С СУБАРАХНОИДАЛЬНЫМ КРОВОИЗЛИЯНИЕМ

САК в 80% - результат разрыва мешотчатой аневризмы;

Боль развивается внезапно, мгновенно – громоподобно начало;

Пациенты описывают её, как: «непереносимая», «взрывчатая», «по типу разлива кипятка»;

Интенсивная до 8 дней;

Боль в затылке и шее, напряжение мышц шеи;

Нарушение сознания, рвота, фоно- и фотофобия, кровоизлияния в сетчатку;

Сопровождается развитием менингеальных симптомов, болью в спине.

Обследования: КТ без контраста или МРТ, люмбальная пункция.

ГОЛОВНАЯ БОЛЬ, СВЯЗАННАЯ С СУБАРАХНОИДАЛЬНЫМ КРОВОИЗЛИЯНИЕМ

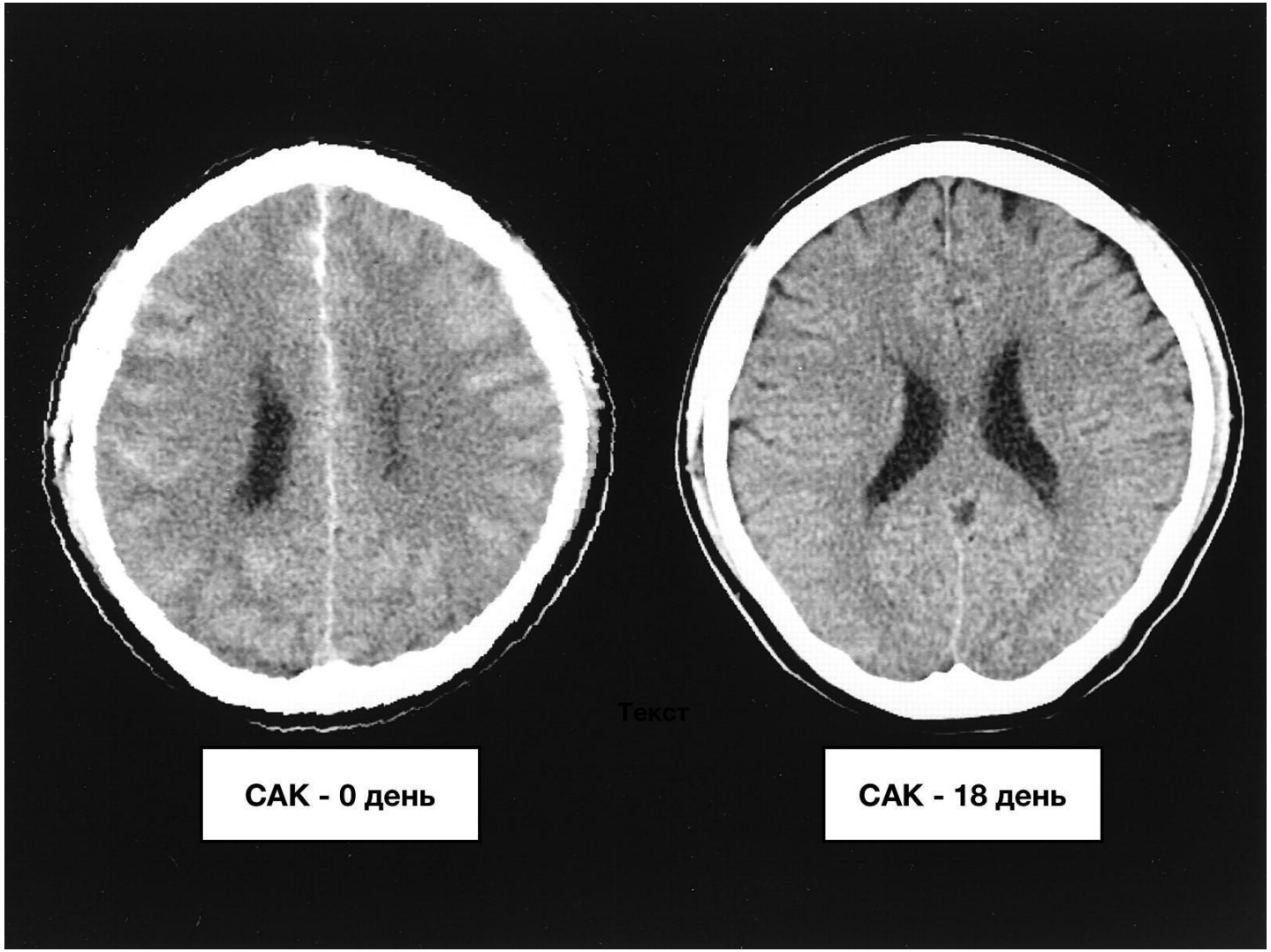

http://24radiology.ru/wp-content/uploads/2018/02/F2.large_.jpg

ГОЛОВНАЯ БОЛЬ, СВЯЗАННАЯ С СУБАРАХНОИДАЛЬНЫМ КРОВОИЗЛИЯНИЕМ

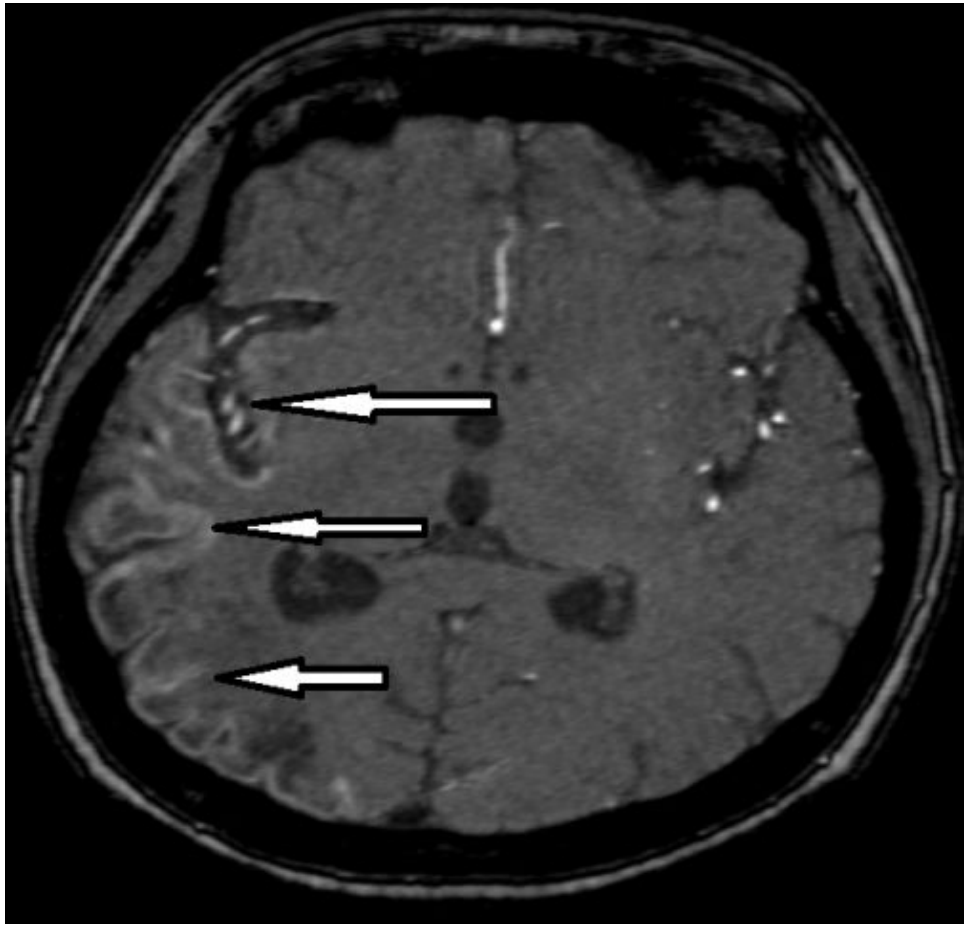

https://vrachimrt.ru/articles/3668

ГОЛОВНАЯ БОЛЬ, СВЯЗАННАЯ ДИССЕКЦИЕЙ КАРОТИДНЫХ ИЛИ ВЕРТЕБРАЛЬНЫХ АРТЕРИЙ

Встречается в 55-100% случаев, в 33-86% - первый симптом заболевания;

Боль одностороннего характера , интенсивная и продолжительная (до 4 сут.);

Сопутствуют очаговые неврологические знаки, обусловленные локальной церебральной или ретинальной ишемией;

Внезапно появившийся и сопровождающийся локальной болью синдром Горнера и шум в ушах;

У 80% пациентов – ипсилатеральные боли в лице и шее;
У 60% пациентов – локальные симптомы церебральной ишемии (до и после);
50% пациентов – боли в заднелатеральной части шеи, боль билатеральна у 1/3.

Диагностика: дуплексное сканирование, МРТ, МР-ангиография и рутинная ангиография.

СИНДРОМ ГОРНЕРА

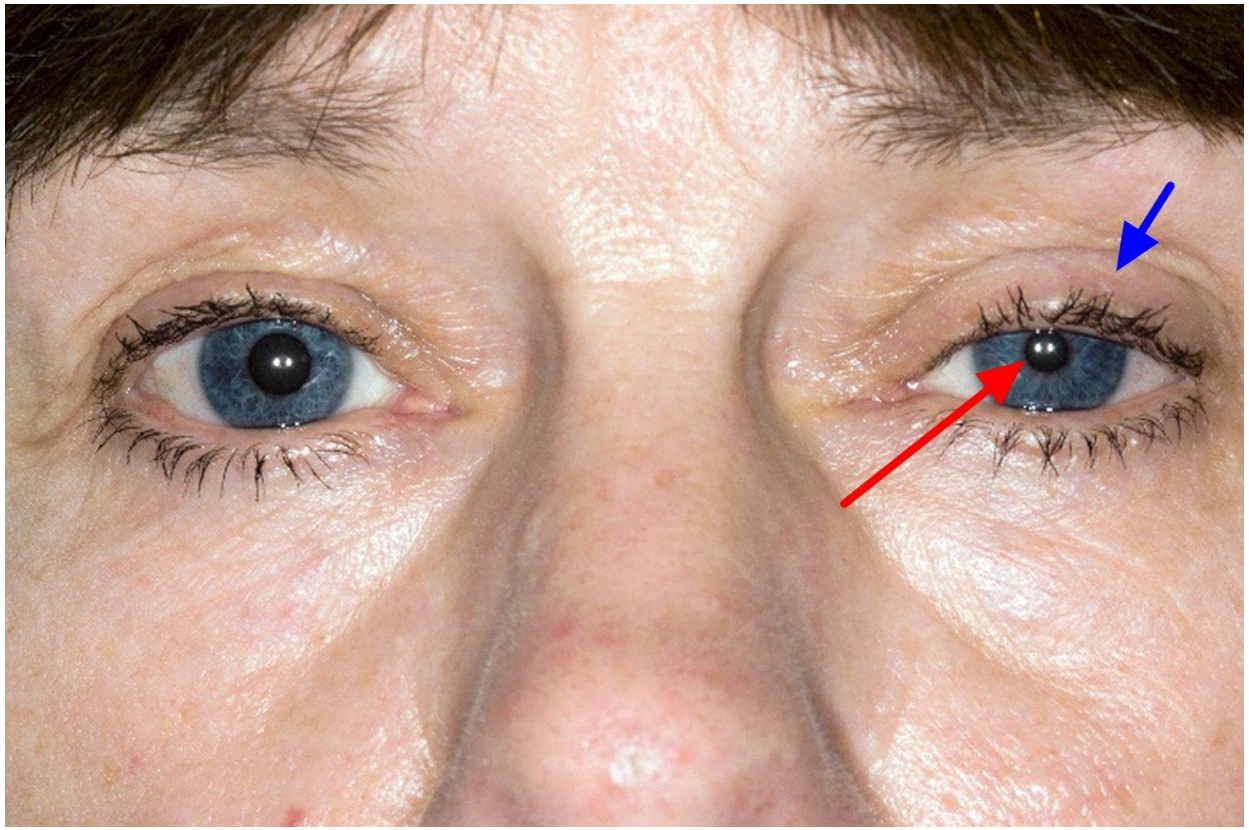

1. Односторонний миоз
2. Односторонний птоз
3.* Односторонний ангидроз лица

ЭТИОЛОГИЯ ДИССЕКЦИЙ КАРОТИДНЫХ ИЛИ ВЕРТЕБРАЛЬНЫХ АРТЕРИЙ

1. Нарушение гормонального фона (конец беременности, ранний послеродовой период, пременопаузальный период);

2. Атеросклероз коронарных сосудов (сильная деформация стенки под липидной бляшкой);

3. Механические повреждения (спорт, антифизиологичные позы);

4. Физический и эмоциональный стресс (выброс КА);

5. Ятрогенные вмешательства.

ГОЛОВНАЯ БОЛЬ, СВЯЗАННАЯ С ТРОМБОЗОМ ЦЕРЕБРАЛЬНЫХ ВЕН

Встречается в 80-90% случаев;

Диффузная ГБ высокой интенсивности, с прогрессирующим характером и признаками внутричерепной гипертензии;

При остром венозном тромбозе в 75% случаев поражаются множественные вены и синусы, у 70% - это верхний сагиттальный синус;

Тромботическая обструкция верхнего сагиттального синуса -> подъём внутричерепного давления (за счёт повышения внутривенозного) -> ГБ и отёк зрительного нерва. Распространение тромба в поверхностные кортикальные вены -> отёк ГМ, инфаркт, геморраргии и эпилептические припадки.

Возможно САК!

Диагностика: МРТ в сочетании с МР-ангиографией или КТ в сочетании с компьютерной ангиографией.

ФАКТОРЫ РИСКА ВОЗНИКНОВЕНИЯ ТРОМБОЗА

1. СД 2 типа, ожирение;

2. Женщины, принимающие гормональные контрацептивы;

3. Артериальная гипертензия;

4. ХСН и хроническая дыхательная недостаточность;

5. Онкология (L-аспарагиназа, тамоксифен), химиотерапия;

6. Воспалительные процессы: менингиты, синуситы, мастоидиты;

7. Патологии системы крови: тромбофилия, анемии, гемоглобинурия, миелопролиферативные заболевания;

8. Хирургические вмешательства.

ГБ, СВЯЗАННАЯ С СИНДРОМОМ ОБРАТИМОЙ ЦЕРЕБРАЛЬНОЙ ВАЗОКОНСТРИКЦИИ

Громоподобная головная боль или диффузная, с вариабельным началом;

Возможны: ишемический инсульт с остаточными нарушениями, синдром Балинта (симультаногнозия, оптическая атаксия, окуломоторная апраксия)***;

Этиология: избыточное применение бромокриптина. Проходит без лечения через 1-2 мес.; феохромоцитома, беременность/постродовой период, диссекция, дайвинг, аневризма;

МР-ангиография и КТ-ангиография: патологические очаги в виде сужения и расширения мозговых артерий, картина «связки сосисок» или «жемчужных бус».

** симултанагнозия - неспособность воспринимать поле зрения целиком*
** оптическая атаксия – неспособность скоординировать движения руки таким образом, чтобы прикоснуться к объекту на основании зрительной информации*
** окуломоторная апраксия – неспособность фиксировать взгляд на одном объекте*

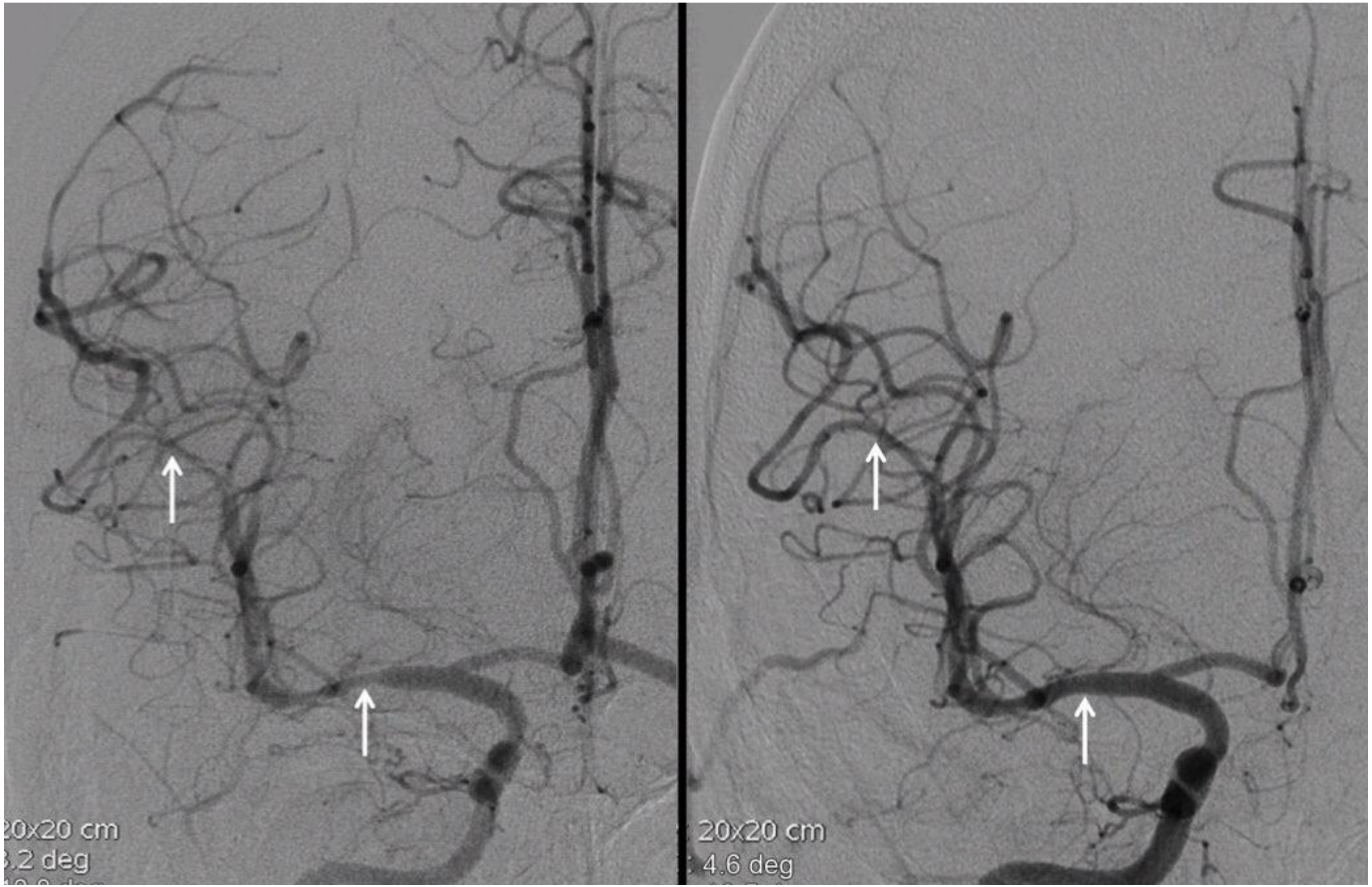

https://twitter.com/vmargar/status/1154640932236681221/photo/1

ГОЛОВНАЯ БОЛЬ, СВЯЗАННАЯ С ВИСОЧНЫМ АРТЕРИИТОМ

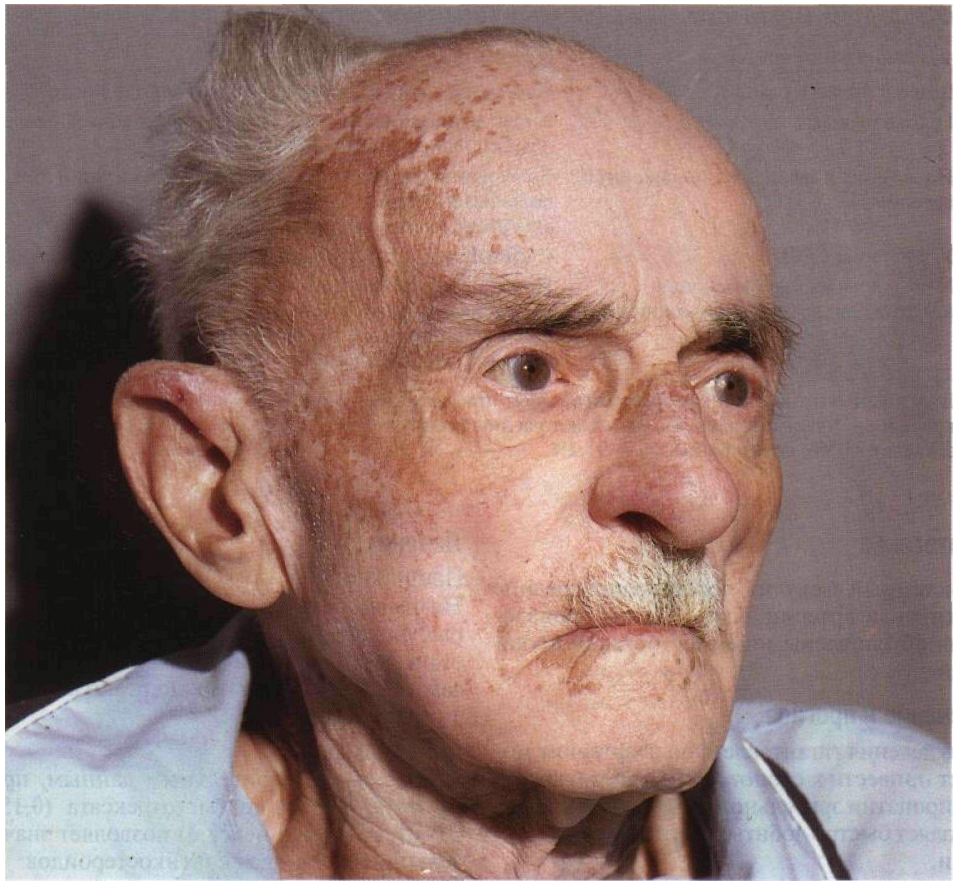

ВИСОЧНЫЙ АРТЕРИИТ/БОЛЕЗНЬ ХОРТОНА

ГБ встречается более чем у половины больных артериитами. Наиболее часто – у пожилых людей.

Клиника:

1. Головная боль;
2. Мышечное напряжение;
3. Боль при жевании;
4. Нарушение зрения (вплоть до слепоты;
5. Лихорадка (до 38гр.);
6. Полимиалгия;
7. Депрессия, раздражительность;
8. Церебральные ишемические эпизоды, деменция.

ГБ, ВОЗНИКАЮЩАЯ ПРИ ВНУТРИЧЕРЕПНОЙ **ГИПЕРТЕНЗИИ**

ИДИОПАТИЧЕСКАЯ

1. 12-20 случаев на 100.000 населения
2. Метаболическое заболевание
3. В основном у женщин с повышенной массой тела

СИМПТОМАТИЧЕСКАЯ

1. Внутричерепные объемные образования
2. Кровоизлияния, отёк ГМ, венозный застой крови, ув. ликвора
3. Очаговые симптомы!!!

КЛИНИКА ИДИОПАТИЧЕСКОЙ ВНУТРИЧЕРЕПНОЙ ГИПЕРТЕНЗИИ

1. Головная боль 75-94%;

2. Преходящие зрительные нарушения 68-72%;

3. Пульсирующий тиннитус 52-60%;

4. Боль в спине 53%;

5. Головокружение 52%;

6. Боль в шее 42%;

7. Паралич 6 пары ЧМН.

Критерии ГБ, связанной с ИВГ:

1. Новая ГБ/ухудшение ГБ;

2. Давление ликвора >250 мм вод.ст.;

3. Как минимум 1:

- ГБ привела к диагностике ИВГ
- Пульсирующий тиннитус/отек ДЗН

4. Не подходит другой тип ГБ.

МР-ПРИЗНАКИ ИДИОПАТИЧЕСКОЙ ВЧГ

1. уплощение заднего полюса склеры (80%);

2. пустое турецкое седло (70%);

3. растяжение оболочки зрительного нерва (70%);

4. двусторонний стеноз поперечных синусов;

5. контрастное усиление преламинарных отделов зрительных нервов (50%);

6. значительное расширение субарахноидальных пространств нервов (45%);

7. вертикальная извитость зрительных нервов (40%).

МР-ПРИЗНАКИ ВЧГ

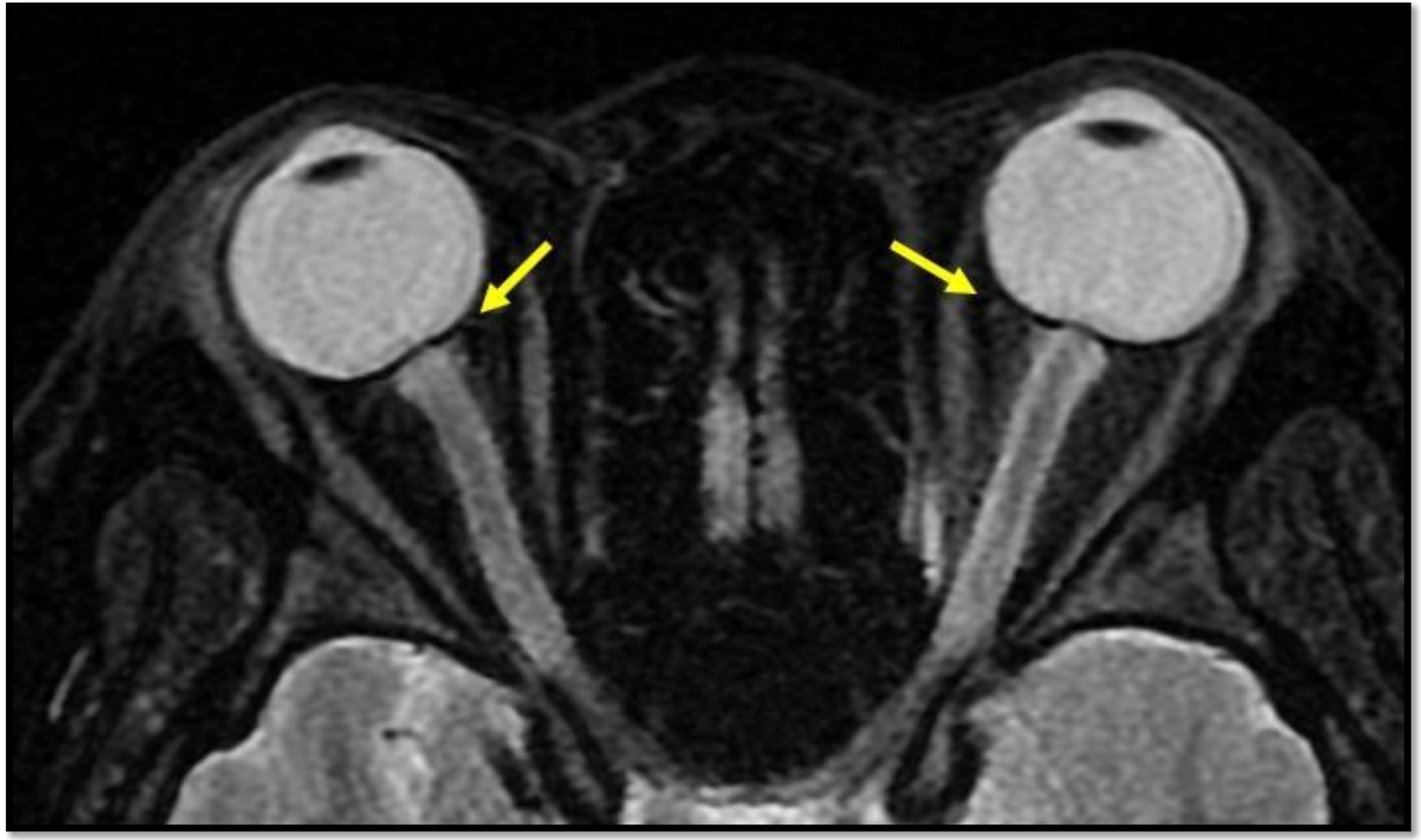

УПЛОЩЕНИЕ ГЛАЗНОГО ЯБЛОКА – Т2 С ЖИРОПОДАВЛЕНИЕМ

МР-ПРИЗНАКИ ВЧГ

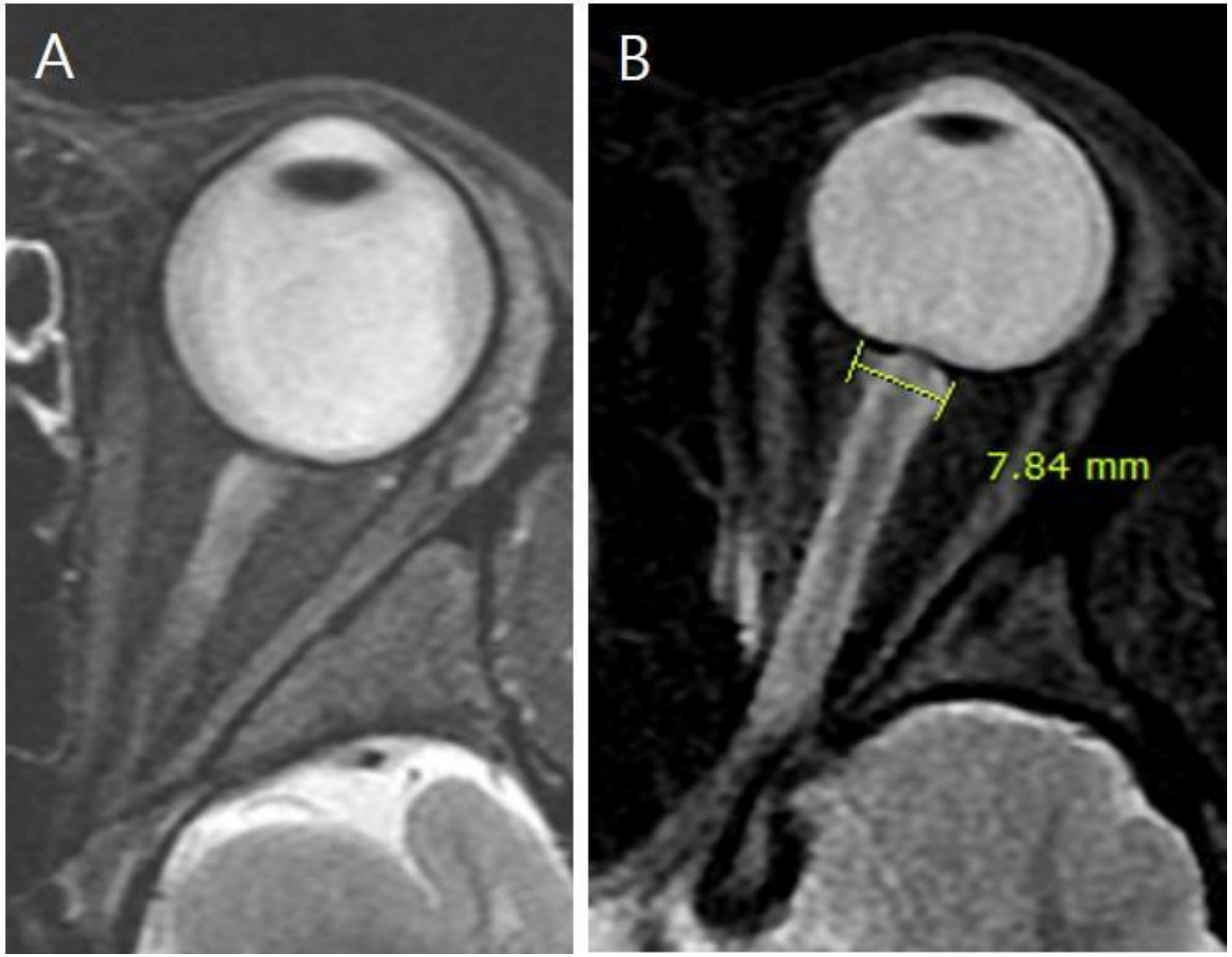

РАСТЯЖЕНИЕ ОБОЛОЧКИ ЗРИТЕЛЬНОГО НЕРВА Т2 АКСИАЛ, 70%

МР-ПРИЗНАКИ ВЧГ

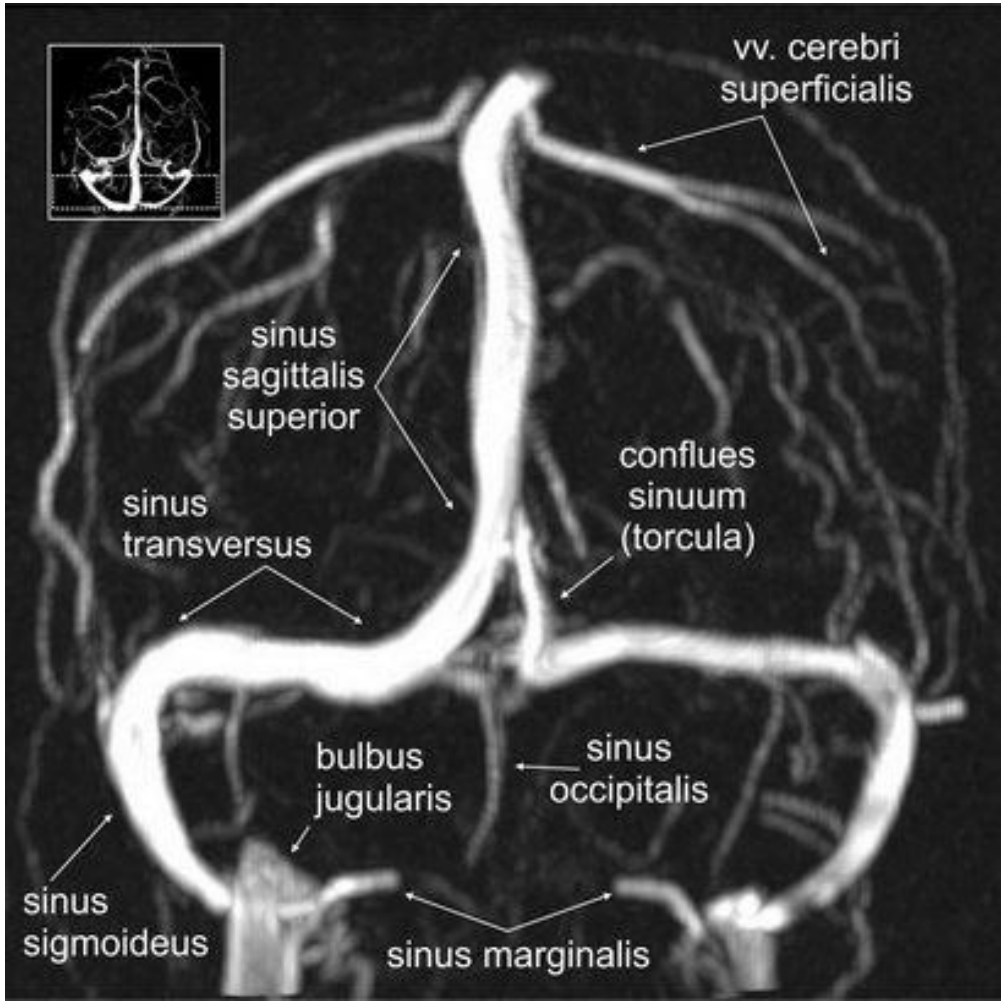

СТЕНОЗ ПОПЕРЕЧНЫХ СИНУСОВ ДВУСТОРОННИЙ (МР-ВЕНОГРАФИЯ)

НА СНИМКЕ НОРМА – СХЕМА СИНУСОВ

ГБ, ВОЗНИКАЮЩАЯ ПРИ ВНУТРИЧЕРЕПНОЙ ГИПОТЕНЗИИ

1. СПОНТАННАЯ

- Провокаторы – кашель, чихание, небольшая травма;

- Дивертикул корешковой манжеты;

- 16-38% пациентов имеют заболевания соединительной ткани (синдром Марфана, Элерса-Данлоса, АД поликистоз почек, изолированная гипермобильность суставов).

2. ПОСТПУНКЦИОННАЯ

3. ЛИКВОРНАЯ ФИСТУЛА

4. ЛИКВОРНЫЕ ШУНТЫ

КЛИНИЧЕСКИЕ ПРОЯВЛЕНИЯ ВНУТРИЧЕРЕПНОЙ ГИПОТЕНЗИИ

1. Ортостатическая головная боль (15% случаев громоподобная);

2. Изменения слуха (эхо, приглушенный звук, звон в ушах);

3. Боль и скованность в шее, между лопаток;

4. Тошнота/рвота;

5. Двоение, нечеткость зрения;

6. Фоно/фотофобия.

МРТ-ПРИЗНАКИ ВНУТРИЧЕРЕПНОЙ ГИПОТЕНЗИИ

1. Накопление контраста оболочками (не проникает в борозды, не лептоменингеальное, а пахименингеальное);

2. Растяжение синусов;

3. Субдуральные скопления жидкости (гиперинтенсивные, симметричные), гематомы;

4. Провисание головного мозга (уплощение цистерны, провисание миндалин в БЗО);

5. Признаки венозного растяжения: округление поперечного сечения венозных синусов на сагиттальной проекции.

МРТ-ПРИЗНАКИ ВНУТРИЧЕРЕПНОЙ ГИПОТЕНЗИИ

https://present5.com/patterny-kontrastnogo-usileniya-pri-mrt-i-kt-issledovanii/

МРТ-ПРИЗНАКИ ВНУТРИЧЕРЕПНОЙ ГИПОТЕНЗИИ

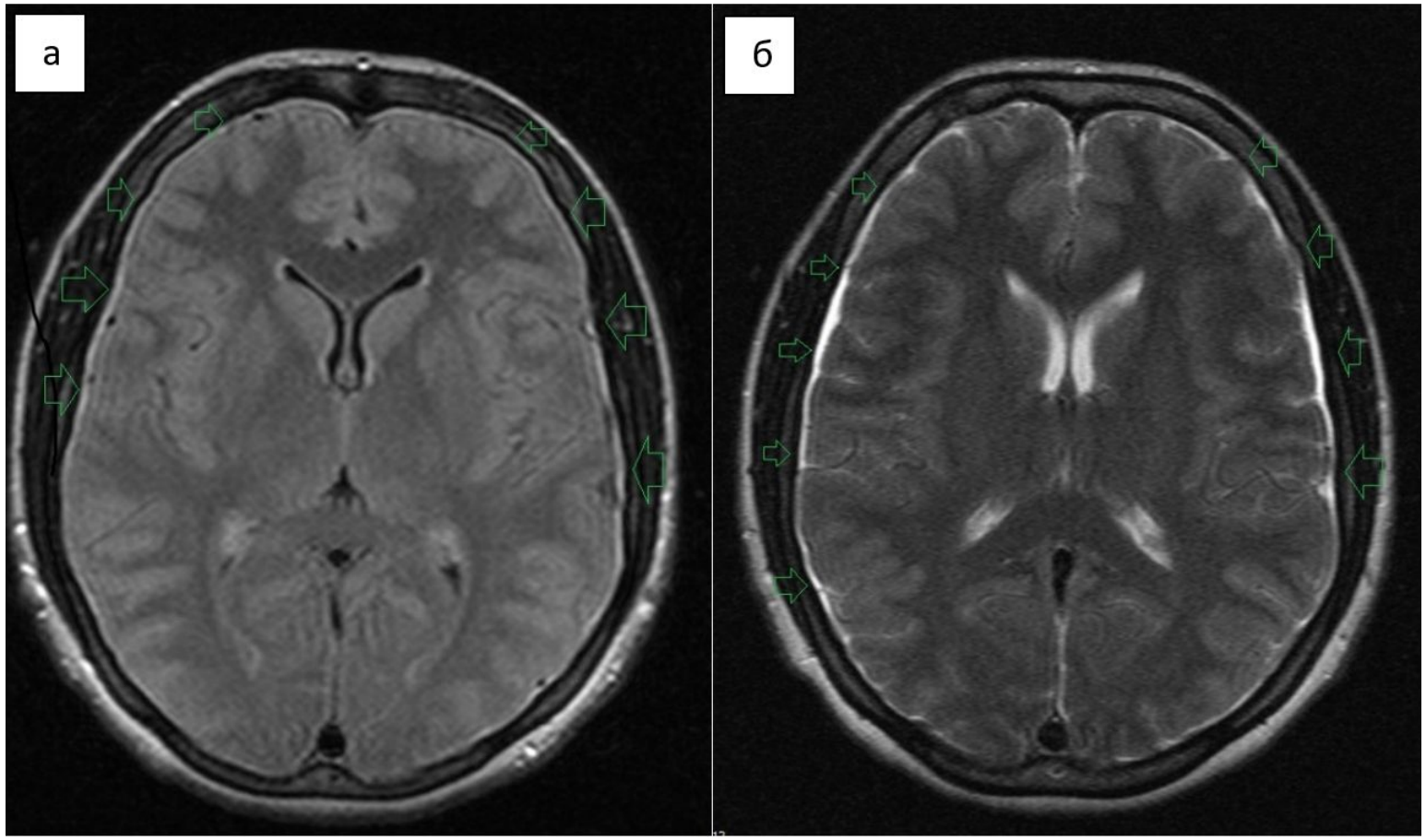

МРТ акс.сканы:
а) Т2-Flair
б) Т2-ВИ
в аксиальных проекциях, внутричерепная гипотензия.

В лобно-теменных областях с обеих сторон определяется субдуральный выпот, вероятно с геморрагическим компонентом.

https://vrachimrt.ru/article/3940

МРТ-ПРИЗНАКИ ВНУТРИЧЕРЕПНОЙ ГИПОТЕНЗИИ

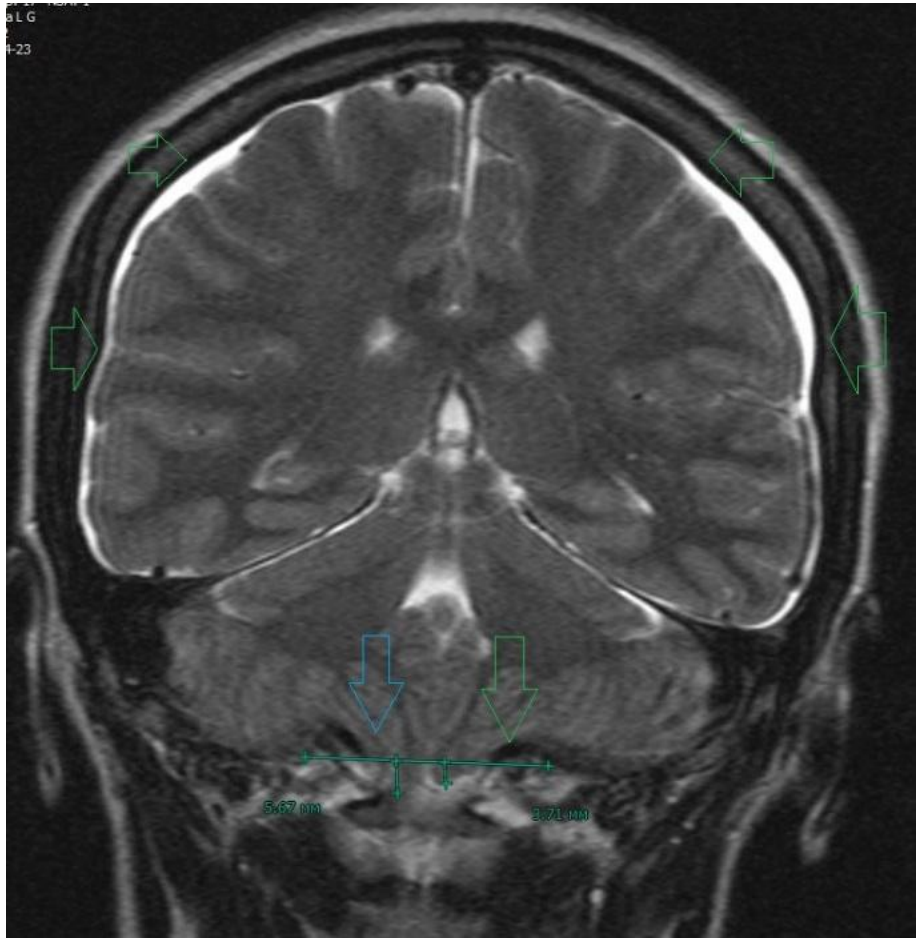

Т2-ВИ в корональной проекции, внутричерепная гипотензия.

Миндалины мозжечка расположены ниже уровня большого затылочного отверстия.

В лобно-теменных областях с обеих сторон определяется субдуральный выпот.

https://vrachimrt.ru/article/3940

ЦЕРВИКОГЕННЫЕ ГОЛОВНЫЕ БОЛИ (ЦГБ)

Определение: это боль, ощущаемая в области головы, источником которой являются структуры шеи.

Боль ощущается в области иннервации первой ветви тройничного, происходит из нервных структур первых трёх шейных сегментов.

Конвергенция тригеминальных и цервикальных афферентов на уровне тригемино-цервикального комплекса ствола мозга.

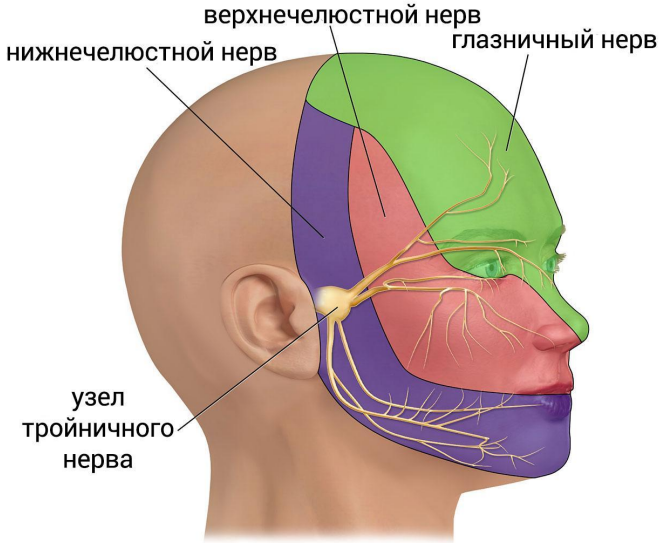

КЛИНИЧЕСКИЕ ХАРАКТЕРИСТИКИ ЦГБ:

1. Односторонняя боль, которая начинается в затылке и постепенно распространяется в лобно-глазнично-височную область;

2. Боль провоцируется движениями в шее, антифизиологическими позами или давлением на шейно-затылочную область;

3. Транзиторный эффект анестезирующих блокад большого затылочного нерва или С2-корешка;

4. Умеренная, непульсирующая боль;

5. Наличие в анамнезе травмы шеи или головы;

6. Уменьшение объема движений в шейном отделе;

7. Возникновение в некоторых случаях таких симптомов, как тошнота, рвота, фоно- и фотофобия, отек или покраснение вокруг глаза, мерцание зрения на стороне боли и трудности глотания.

ВГБ ПРИ ЧЕРЕПНО-МОЗГОВОЙ ТРАВМЕ (ПТГБ)

Головная боль - одно из частых проявлений травмы головы, шеи или головного мозга.

Часто сопровождается посттравматическим синдромом.

Потенциально играет роль в патогенезе злоупотребление анальгетическими препаратами!

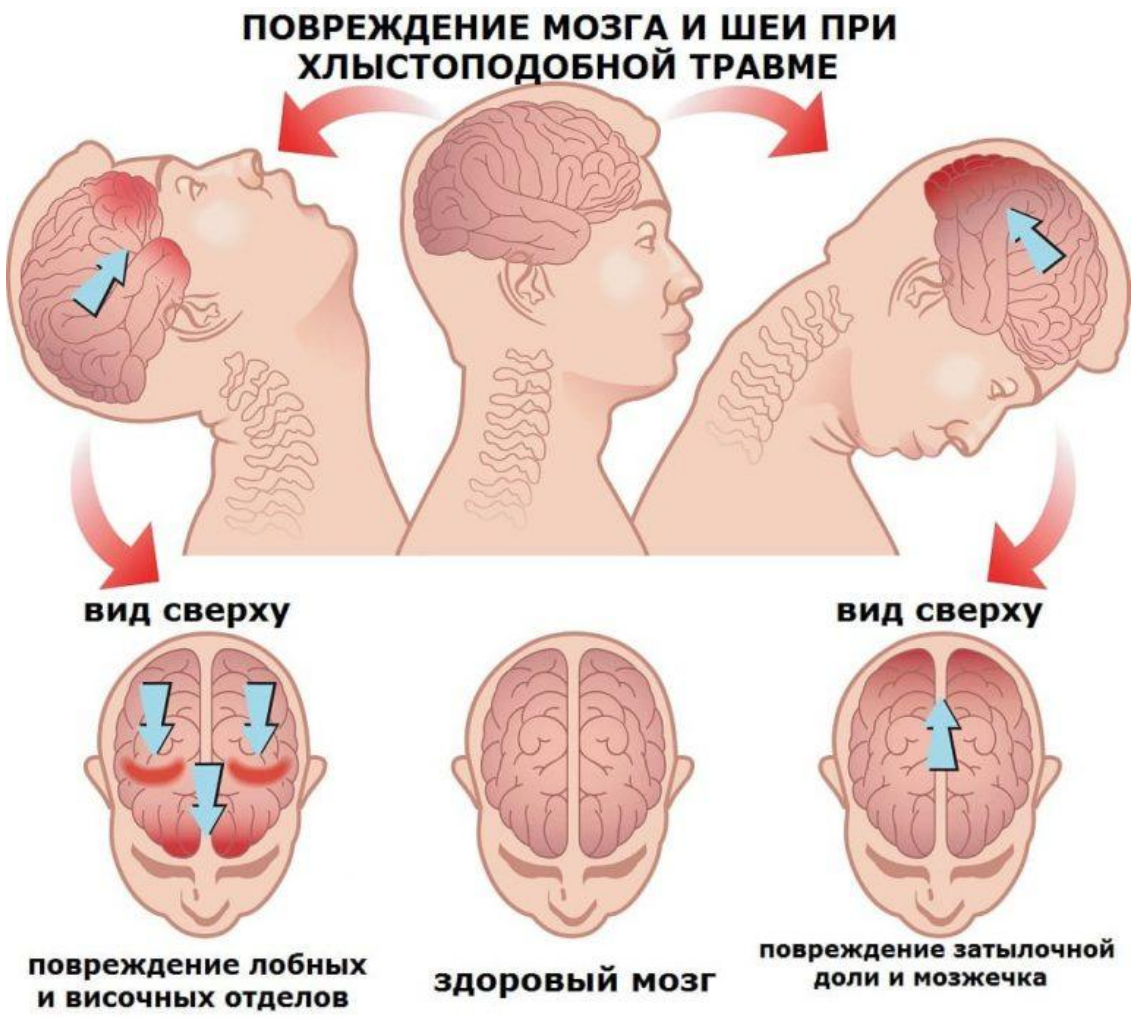

ДИАГНОСТИКА ПОСТТРАВМАТИЧЕСКОЙ ГОЛОВНОЙ БОЛИ

1. Наличие хлыстовой травмы головы в анамнезе.

2. Сведения о развитии головной боли в пределах 7 дней после одного из следующих событий:

- травмы головы;
- возвращение сознания после травмы головы;
- прекращение приема лекарств, снижающих чувствительность и способность ощущать головную боль после травмы головы.

3. Головная боль разрешается в пределах 3 мес. после травмы головы.

СПИСОК ЛИТЕРАТУРЫ

1. Книга «Головная боль. Руководство для врачей. 2-е здание.» Г.Р. Табеева

2. http://24radiology.ru/golova-i-sheya/shkala-otsenki-hant-hess-hunt-hess/

3. https://cyberleninka.ru/article/n/sluchay-spontannoy-dissektsii-koronarnoy-arterii-obzor-literatury-i-opisanie-sluchaya

4. МКГБ-3

5. Неврология и Нейрохирургия Е.И. Гусев, А.Н. Коновалов, Г.С. Бурд

6. https://radiographia.info/article/idiopaticheskaya-vnutricherepnaya-gipertenziya

7. https://vrachimrt.ru/article/3940

8. https://vrachimrt.ru/articles/3668

СПАСИБО ЗА ВНИМАНИЕ!