

**С.Ж.АСФЕНДИЯРОВ АТЫНДАҒЫ  
ҚАЗАҚ ҰЛТТЫҚ МЕДИЦИНА  
УНИВЕРСИТЕТІ**



**КАЗАХСКИЙ НАЦИОНАЛЬНЫЙ  
МЕДИЦИНСКИЙ  
УНИВЕРСИТЕТ ИМЕНИ С.Д.  
АСФЕНДИЯРОВА**

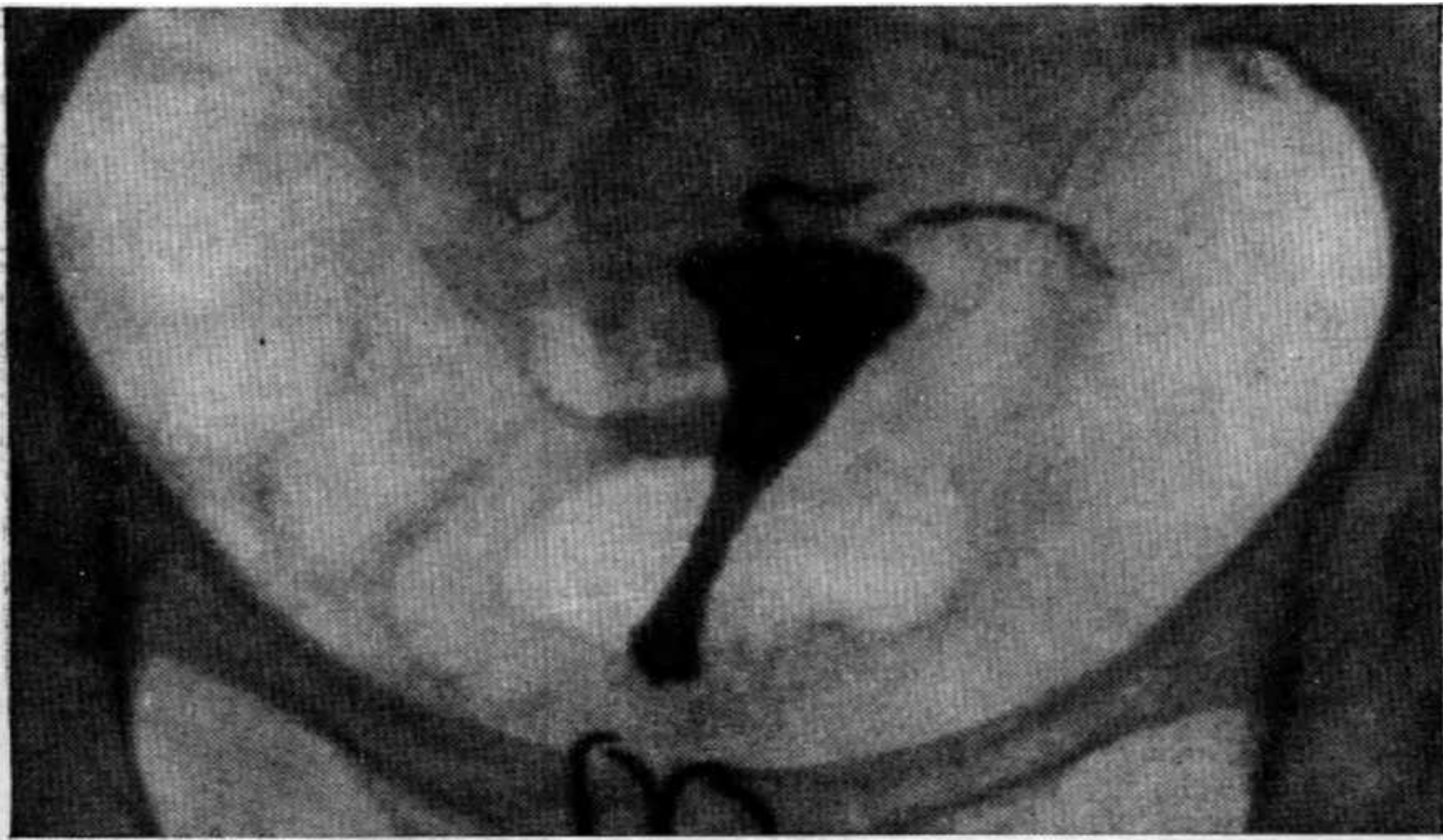
---

# **Генитальный туберкулез**

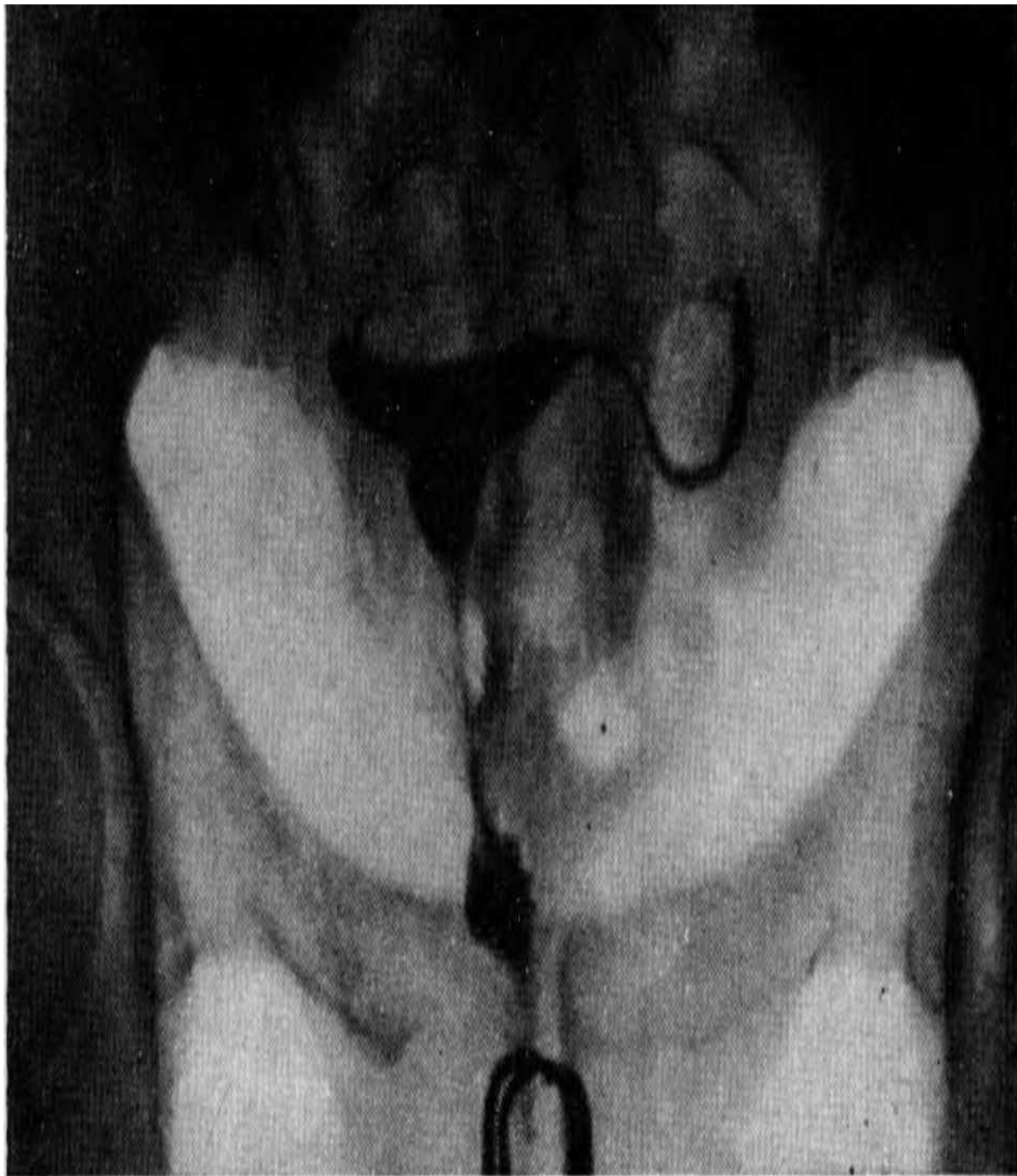- Генитальный туберкулез или туберкулез орагнов малого таза — заражение органов малого таза микобактерией туберкулеза. Обычно, туберкулез ОМТ — это не самостоятельное заболевание. Оно развивается вторично после заноса МБТ из первичного очага инфекции, чаще всего из легких. В детском возрасте у девочек происходит поражение маточных труб, а у мальчиков — семенников, как осложнения БЦЖ(вакцина против туберкулеза).

- Рентгенограммы, полученных при генитальном туберкулезе в ходе гистеросальпингографии, указывают на смещение матки вследствие спаечного процесса, наличие внутриматочных синехий, облитерацию и изменение контуров труб, кальцинаты в яичниках, трубах, лимфоузлах.

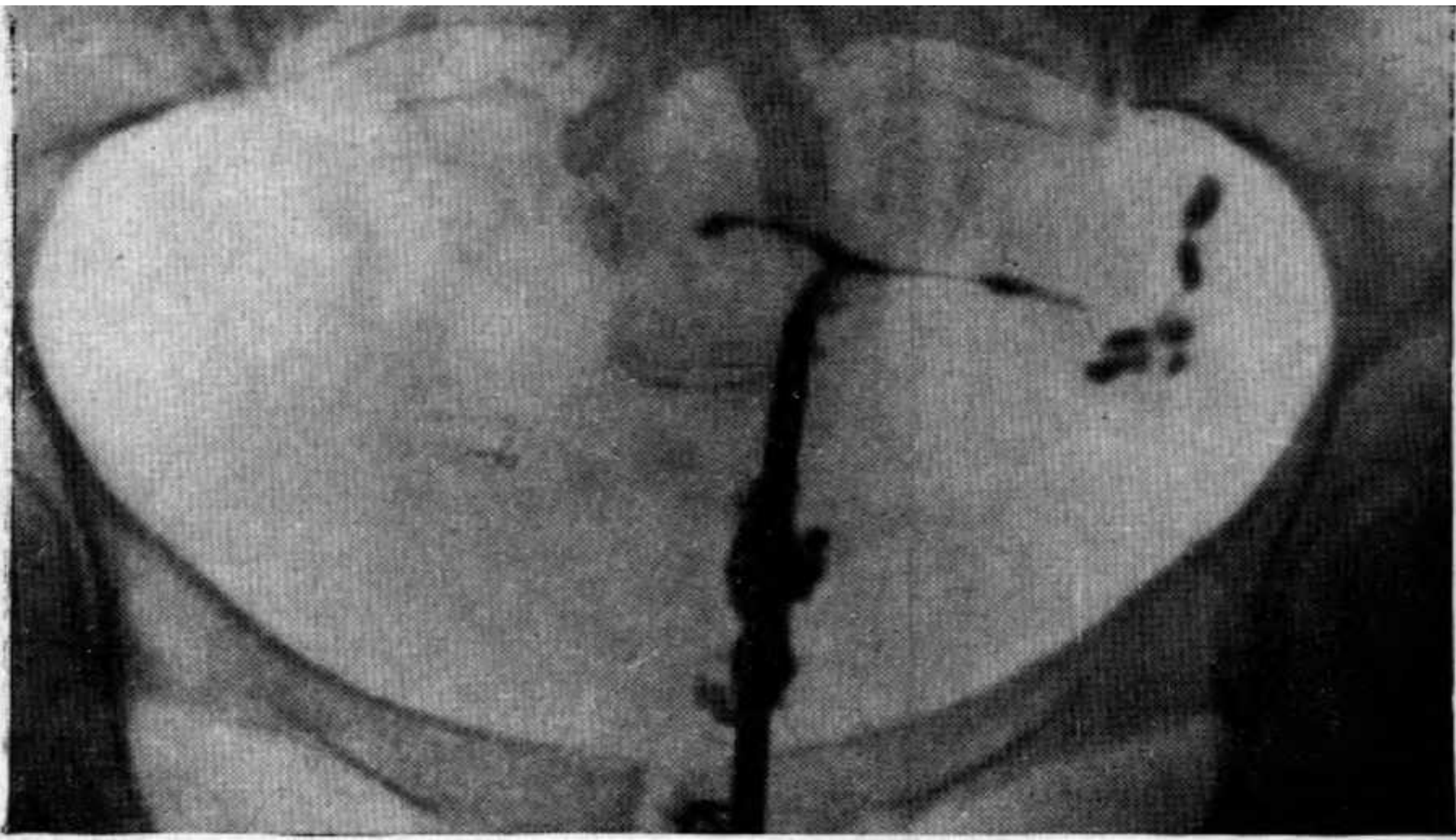
Гистеросальпингография: полость тела матки треугольной формы, нормальной величины. Обе трубы подтянуты кверху и выходят как бы из дна матки, они ригидны, контуры их «четкоподобные». Рентгенологический диагноз: туберкулезный эндометрит.



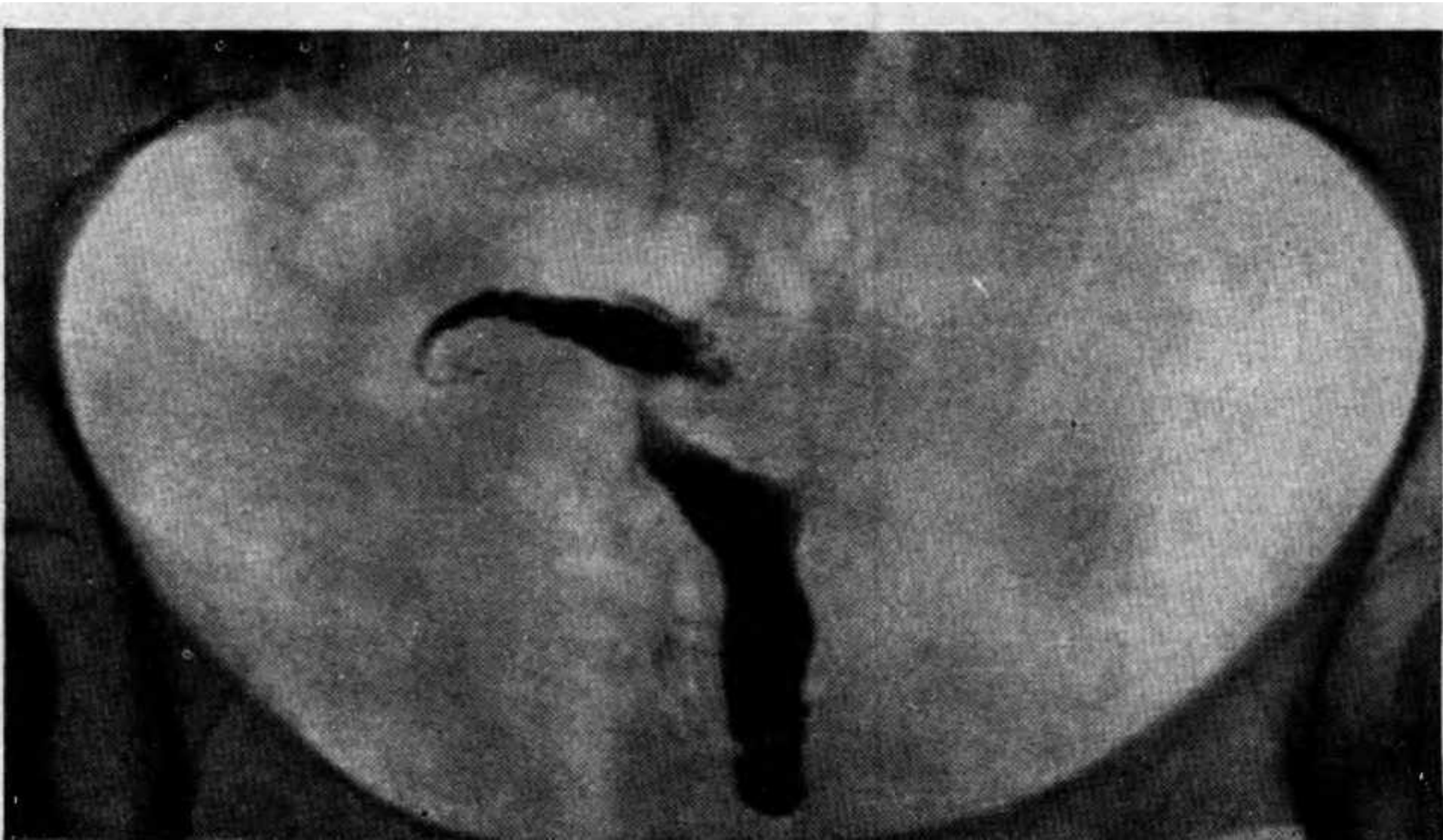Гистеросальпингография:  
полость тела матки несколько  
деформирована; левая труба  
ригидна, несколько расширена  
в дистальном конце (в конце  
левой трубы виден  
кистоцодобный карман). Над  
правым углом матки виден  
небольшой отрезок трубы.  
Заключение: туберкулезный  
эндометрит



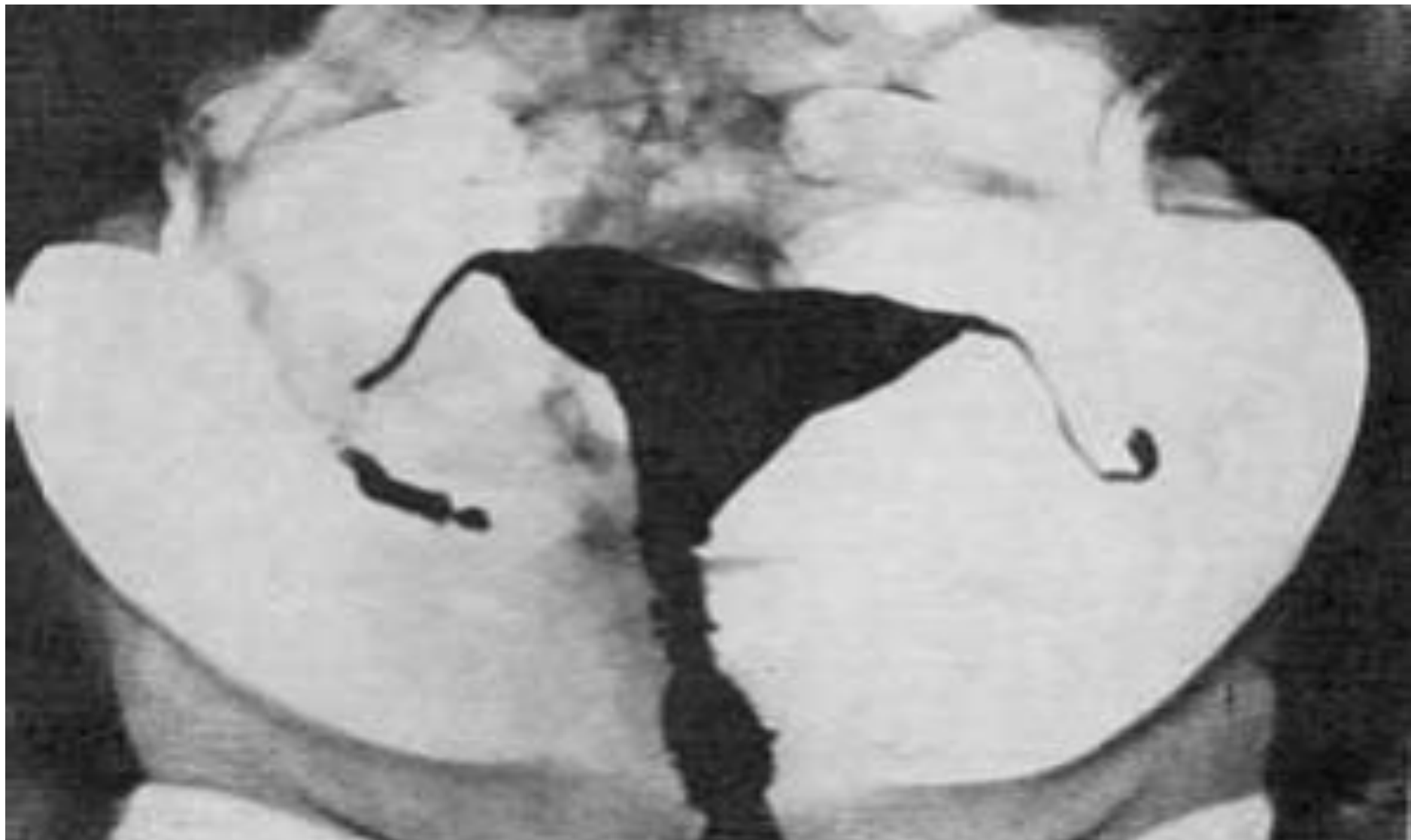Гистеросальпингография: полость тела матки значительно уменьшена и резко деформирована. Левая труба состоит как бы из отдельных сегментов «бусоподобная» или «стриктуроподобная». Заключение: туберкулезный эндометрит и туберкулезный сальпингит.



Гистеросальпингография: полость тела матки мала, цервикальный канал расширен.левой трубы на снимке не видно. Правая труба подтянута кверху. Ампулярный отдел ее расширен и имеет неровные контуры в виде структур и дивертикулов.  
Рентгенологический диагноз: туберкулезный сальпингит.

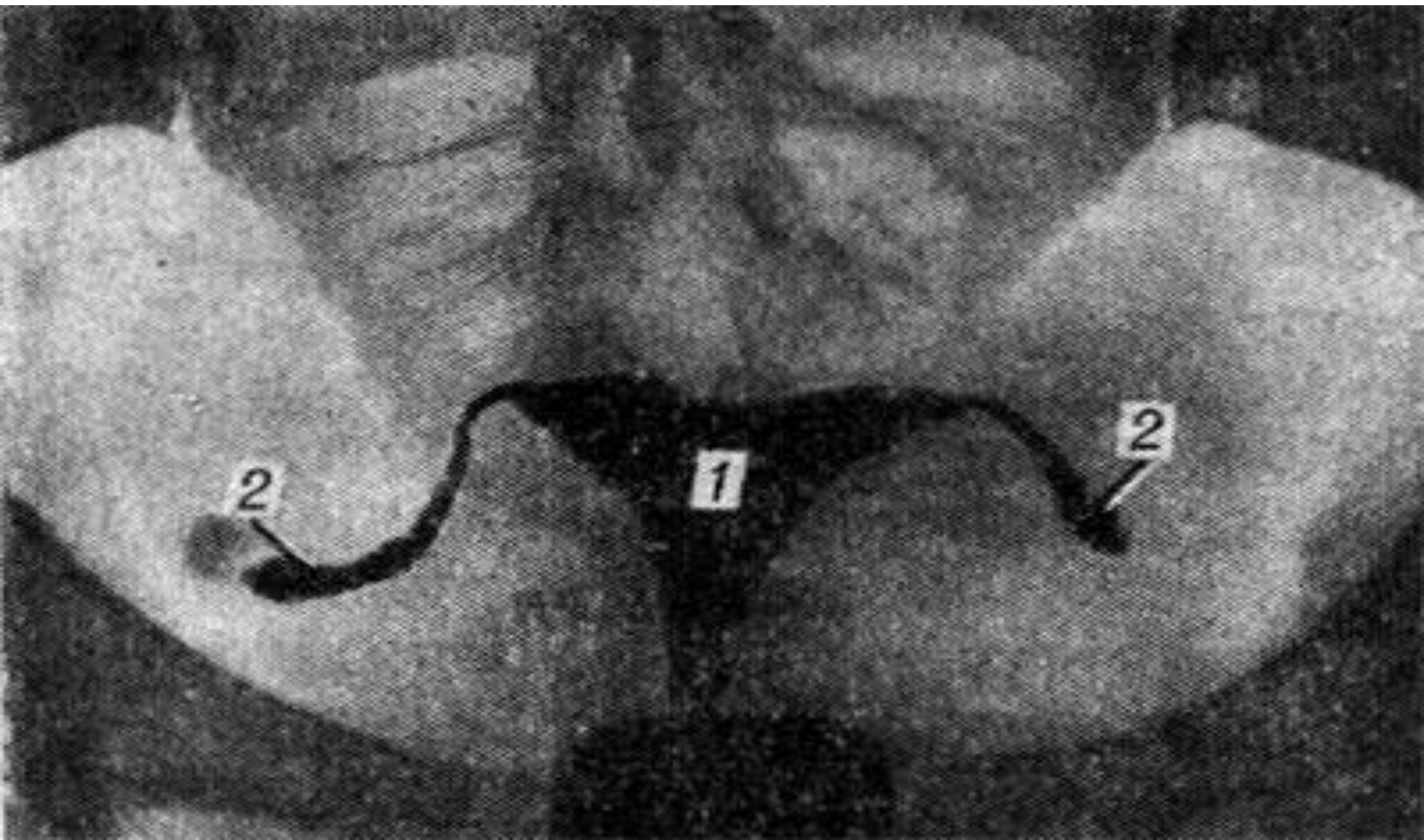


# туберкулезе маточных труб

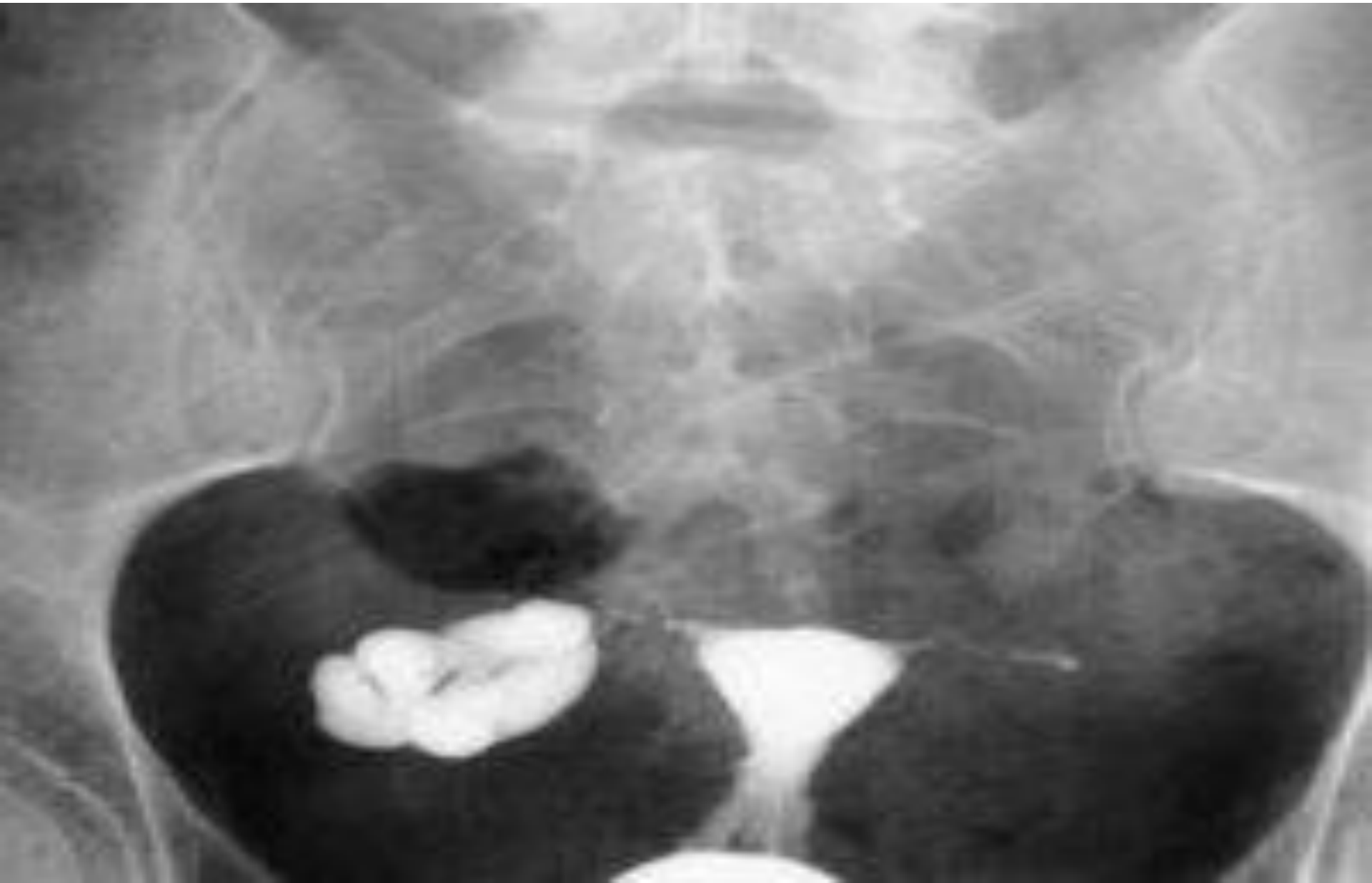



# Непроходимость труб



# Туберкулез яичников



# Литература.

- <http://ginekolog-i-ya.ru/genitalnyj-tuberkulez.html>
- Клинические протоколы МЗ РК – 2015
- *. Малая медицинская энциклопедия.  
— М.: Медицинская энциклопедия. 1991  
—96 гг.*