Совместное заседание СНО кафедры госпитальной хирургии им. В.А. Оппеля и СНО кафедры общей хирургии

Клинический случай. Резекция аневризмы инфраренального отдела аорты.

Аорто-подвздошное протезирование.

Выполнила: студентка 438 А группы
Тишкина Мария Дмитриевна

Анамнез

- Мужчина, 57 лет
- Основное заболевание: аневризма инфраренального отдела аорты (протяженностью 10,2 см от устья левой почечной артерии с переходом на левую общую подвздошную артерию; диаметр 56х52 мм)
- Сопутствующие: ЦВБ. Атеросклероз сосудов ГМ. ГБ 2, риск ССО 3. **ЯБЖ и ДПК. ГЭРБ.**

Ход операции от 02.10

- Торакотомия. Резекция аневризмы брюшного отдела аорты. Аорто-подвздошное протезирование.
- Проксимальный анастомоз по типу конец в конец м/у аортой и протезом.
- Дистальный анастомоз справа по типу конец в бок м/у правой браншей протеза и общей подвздошной артерией.
- Дистальный анастомоз слева по типу конец в конец м/у левой браншей протеза и наружной подвздошной артерией.

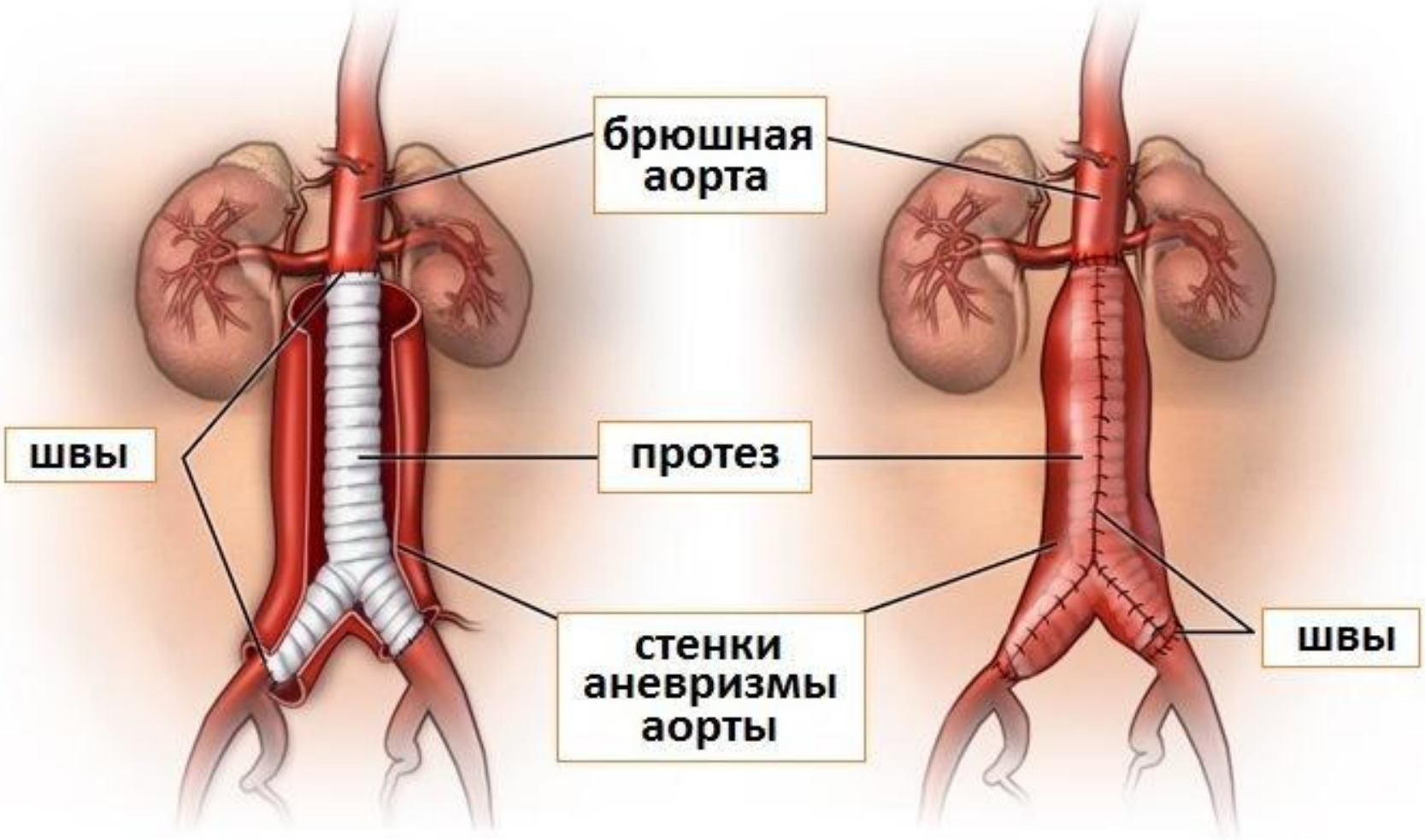
брюшная аорта
швы
протез
стенки аневризмы аорты
швы

9-й день после операции

- Потеря сознания на отделении
- Жалобы на умеренную одышку и слабость
- Кожные покровы бледные, влажные

Лабораторные данные от 11.10:

- Лейкоциты - $17,7*10^9$/л (N: $4-9*10^9$)
- Гемоглобин - 43 г/л (N: 130-160 г/л)
- Гематокрит - 0,13 (N:0,42-0,52)
- МНО – 1,56 (N: <1,3)
- Протромбиновое время-16,8 с (N: 11,5-14,5 с)

Инструментальные исследования

- На УЗИ - жидкость в левом плевральном синусе объемом около 800 мл.
- На рентгене - затемнение нижних отделов левого легочного поля за счет жидкости в плевральной полости до 7-8 ребра по задней подмышечной линии.
- Пункция – 900 мл плеврального выпота цвета «мясных помоев»

Данные ФГДС от 12.10

- Слизистая пищевода гиперемирована. Розетка кардии смыкается не полностью.
- В просвете желудка – желчь, «кофейная гуща». Слизистая гиперемирована, в теле и антральных отделах – геморрагии.
- Луковица ДПК деформирована отеком. Слизистая гиперемирована, на передней, верхней и нижней стенке определяются язвенные дефекты размером соответственно 1,3 см, 7 мм, 1 см – каждый под фибрином и гематином. Отмечается «подтекание» алой крови из края язвенного дефекта, расположенного по передней стенке.

Заключение

- Эрозивный эзофагит. Недостаточность кардии. Геморрагический гастрит. Язвы луковицы ДПК (Forrest 2 c), осложнившиеся кровотечением.
- Выполнено орошение язвенных дефектов аминокапроновой кислотой.
- Кровотечение остановлено.

Динамика на 14.10

- Пациент в ОРИТ. Состояние стабильное, средней тяжести. Активных жалоб не предъявляет.
- В анализах: лейкоциты $10,9*10^9$/л, гемоглобин 80 г/л, гематокрит 0,236
- Данных за желудочное кровотечение нет.

Выводы

- Дооперационный контроль состояния желудка (особенно у язвенников)
- Профилактическое использование омепразола
- В диагностический поиск при снижении гемоглобина обязательно должна входить ФГДС
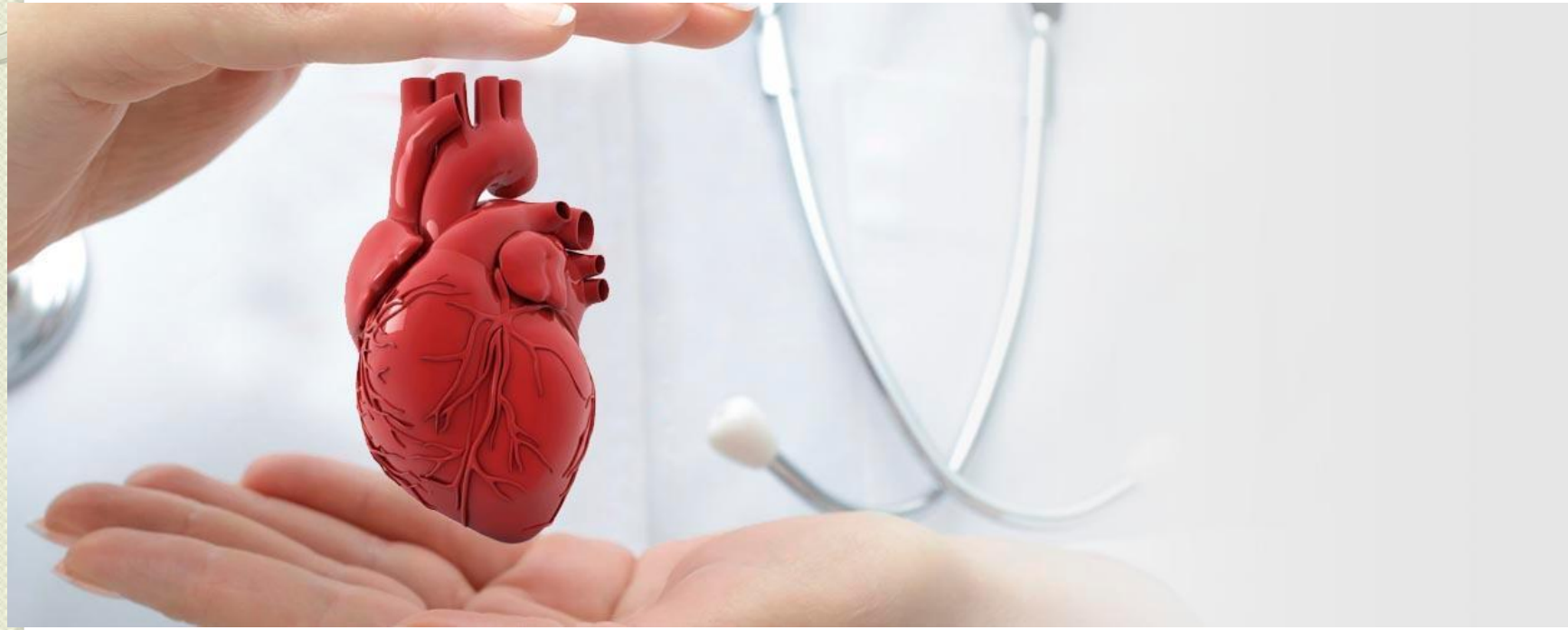
Спасибо за внимание!