

# А.Яссауи атындағы халықаралық қазақ-түрік университеті

## Тақырыбы: Пельвиоперитонит



*Орындаған: Нышанбай М.  
Қабылдаған: Бекарыстанова А.*

# ПЕЛЬВИОПЕРИТОНИТ

Пельвиоперитонит- кіші жамбас қуысындағы жергілікті перитонит формасы болып табылады. Ауру әдетте екіншілік инфекцияның жатыр қосалқылардан жамбас ішпердесіне өтуінен пайда болады. Кіші жамбас қуысында экссудат жиналады, оның фибринозды құрауы спайкалардың түзілуін жеңілдетіп, қабыну ошағын шектейді.

Кіші жамбас қуысының қалған құрсақ қуысынан изоляциялануына төменгі ішек ілмегі мен шарбы майы әсер етеді, олар да жергілікті жабысқақ процеске қатысады. Экссудат шырышты-фибринозды, іріңді, жиі жатыр тік ішек саңылауында немесе сирек жағдайда біріншілік қабыну ошағының орналасуына байланысты бүйір қалталардың бірінде жиналады.

# Пельвиоперитониттің клиникалық көрінісі.

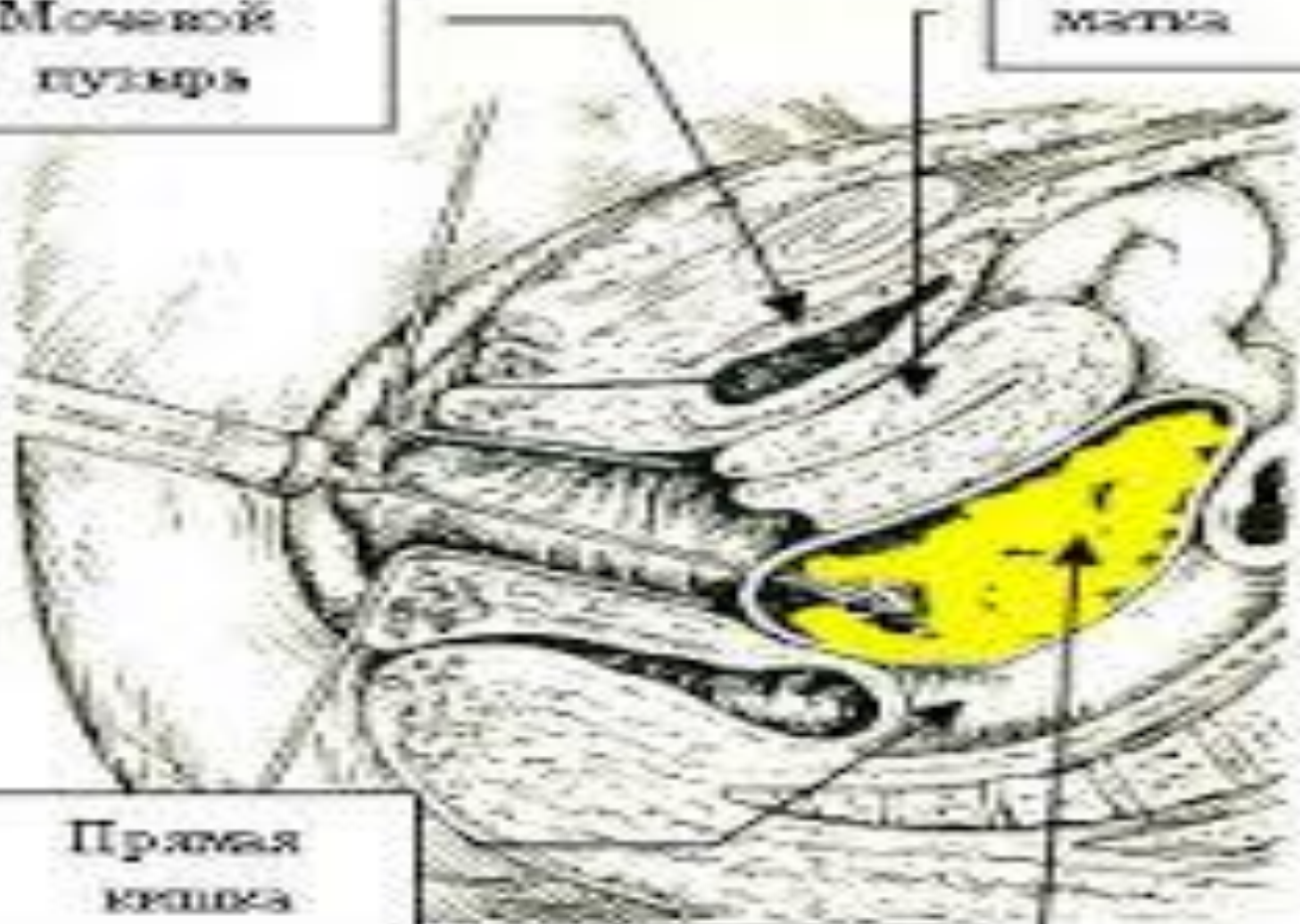
- Жалпы улану симптомдарымен, қалтырау, тұрақты жоғары қызбамен сипатталады. Тахикардия, артериалдық гипотензия байқалады. Ауру сезімі интенсивті іштің төменгі бөлігінде орналасып, сегізкөз, тік ішек, аяққа беріледі. Жатыр-тік ішек саңылауы абсцесі түзілгенде ауыру сезімі тік ішекке беріліп, ішекті қысқан тәрізді сезім пайда болады.

Мочевой  
пузырь

матка

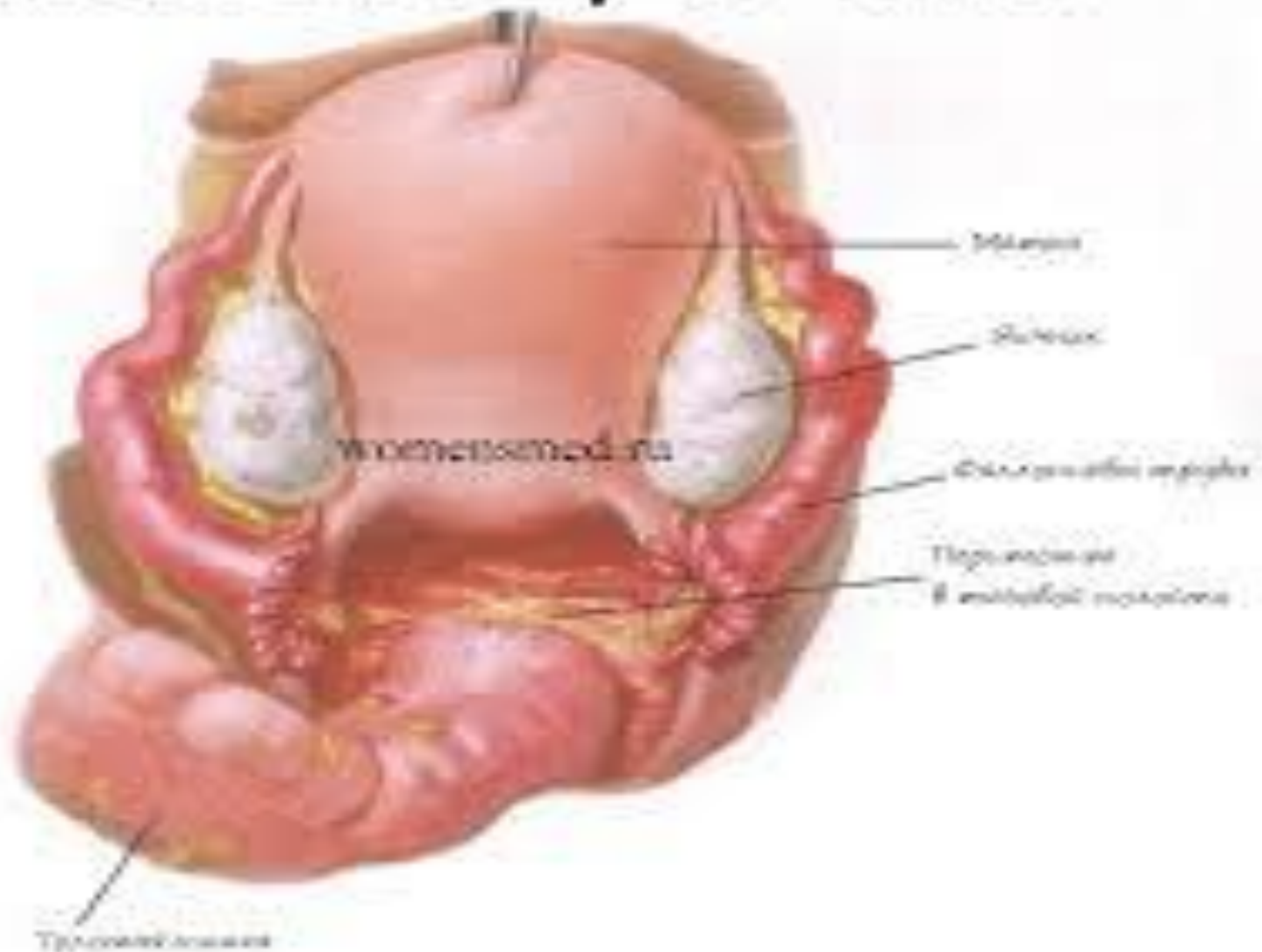
Прямая  
кишка

абсцесс



- Пельвиоперитонниттің бүйір орналасуында ауыру сезімі зақымдану жағында айқын, қасағаға берілуі мүмкін. Жүрек айну, сирек құсу, пайда болады. Нәжіс пен газ жүрмейді. Ішті тексергенде жергілікті ішастар қабырғасы кернеулі мен жергілікті іш перде тітіркену симптомы анықталады. Ауру ағымы организмнің қорғаныс мүмкіндігіне, микробтық флора вируленттілігіне байланысты.

# Пельвиоперитонит



- Науқастың қарсы тұруы жақсы болып, ем ерте жүргізілсе “абсцесс түзілгенге дейін”, жамбас іш пердесінің қабынуын оперативті емсіз тоқтатуға болады. Бұл жағдайда қабыну орнында кең және тығыз өсінділер пайда болады, кейіннен тұрақты ауыру синдромына, ішек қызметі бұзылысына бедүлікке алып келеді. Ауру ары қарай дамыса ірің бос құрсақ қуысына өтіп жайылған перитонитке алып келеді.



# Пельвиоперитонит

диагностиканың қиындығы болуы,  
пельвиоперитонит пен жатыр  
қосалқыларының іріңді түзілістері клиникасы  
ұқсастығы ажырату диагностикасын  
қиындатады. Диагнозды дәлелдеуге арнайы  
гинекологиялық зерттеу нәтижелері  
көрсетеді, бұл кезде жатыр-тік ішек  
саңылауында абсцесс болғанда артқы  
күмбездің төмен түсіп, ауру сезімінің айқын  
болуы болады немесе бүйір қалталарда  
экссудат жиналған жағдайларда қасаға  
астында зақымданған жақта, жатыр түбінде  
ісік тәрізді түзілістің пайда болуы мен  
ауыру сезімі анықталады.

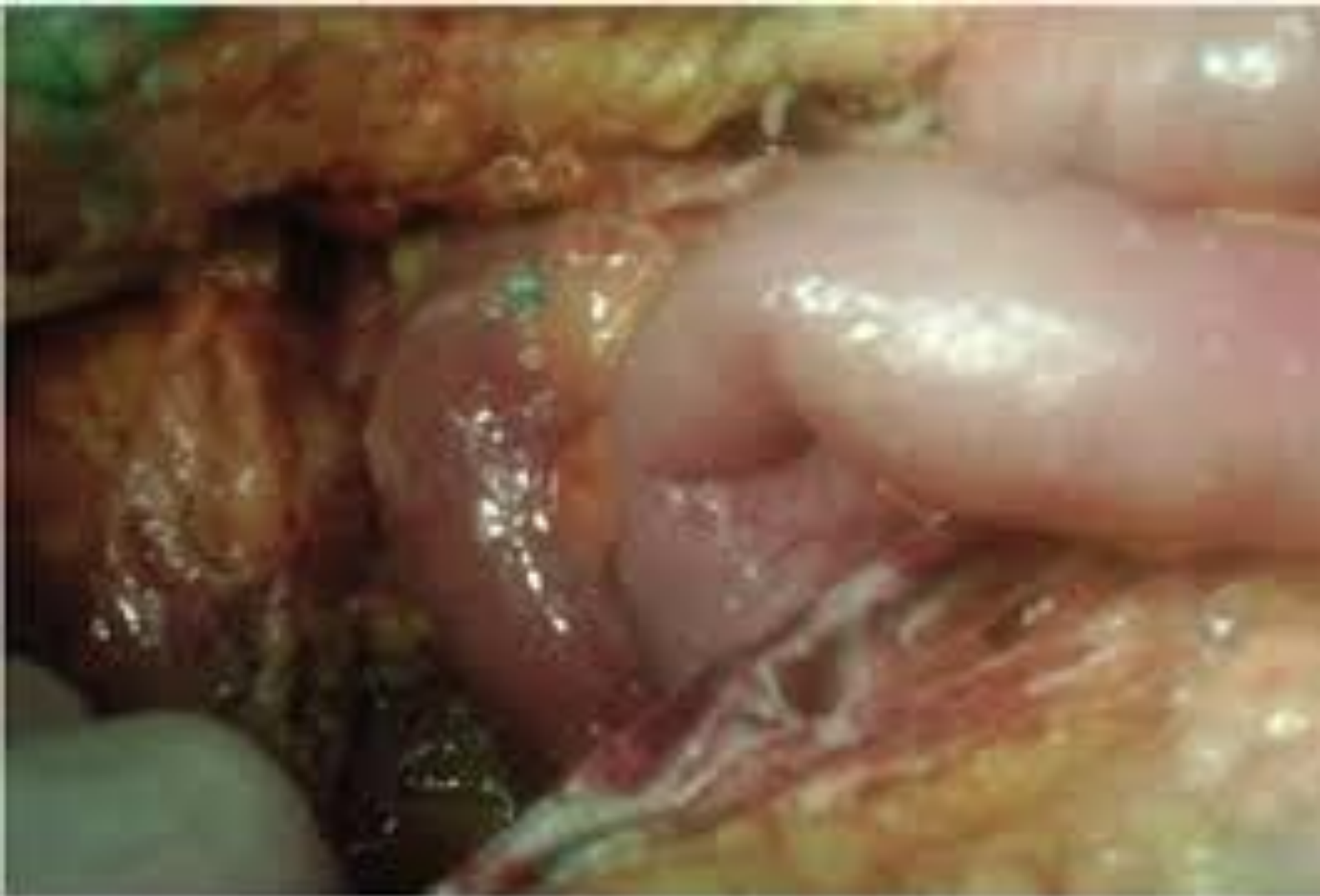

Рис. 2. Лапаротомия: разлитой гнойный перитонит

# Дифференциальді диагностика

- Пельвиоперитониттің дифференциальді диагностикасын мынадай аурулармен жүргіземіз:
- Жайылмалы перитонит(аурудың бастапқы сатысында);
- Түтікшелік жүктілік;
- Аналық без жылауығы аяқшасының бұралуымен;
- Жедел аппендецитпен;

- Жайылмалы перитонитте интоксикация өте айқын болады(тахикардия, құсу, құрсақ қуысының қатты ауырсынуы т.б.). Іштің барлық бөліктерінде перистальтика төмендейді, ал пельвиоперитонитте іштің тек қана төменгі бөліктерінде перистальтика төмендейді. Бұл перитониальді симптомдарға жатады. Пельвиоперитонит кезінде салыстырмалы түрде қарағанда қабыну процессі шектеулі болуын байқауға болады, ал диффузды перитонит кезінде процесс жайылмалы түрде жалғасады.

- Жатырдан тыс жүктілікте позадиматикалық гематоманың пайда болуымен және анамнезінде етеккірінің келмеуіне және жүктіліктің басқада белгілері болады. Сонымен қатар есінен тану, тік ішекке берілетін ауырсыну, қынаптық тексергенде қара қошқыл түсті қанды бөліністердің пайда болуы.
- Қынаптың артқы күмбезін пункция жасаған кезде қара қошқыл қанды бөлініс анықталады, ал пельвиоперитонит кезінде серозды немесе іріңді эксудат анықталады.

- Аналық без жылауығы аяқшасының бұралуы кезінде диагностика жасағанда анамнезінде осы аурумен немесе будан алдыңғы гинекологиялық тексерулер диагностиканы жеңілдетеді.
- Қынаптық тексеру кезінде жатырдың бүйірінен немесе артынан дөңгелек пішінді тугоэластикалық консистенциялы типтік құрылым анықталады. Пальпация жасағанда және қозғалтқанда ауырсынады.

- Жедел аппендицит кезінде диагноз бастапқыда эпигастри аймақпен кіндік айналасындағы ауырсынуға сай негізделеді, ал пельвиоперитонит кезінде айқын аппендикулярлы симптомдар болмайды.

# Шұғыл көмек дәрігер тактикасы

- Жатыр қосалқыларының іріңді түзілістеріндегідей гинекологиялық бөлімшеге зеңбілмен тездетіп жеткізіп, жатқызу. Науқасты тікелей кезекші дәрігерге тапсыру қажет. Пельвиоперитониттің абсцесс кезіндегі емі - оперативті.



- Жатыр-тік ішек саңылауы абсцесінде артқы күмбезді тіліп (кольпотомия), ол жерге дренаж қойып оны бірнеше тәулікке қалдырады. Абсцесс басқа жерде орналасса, абсцесті дренаждап, босату үшін лапаротомия жасалынады. Бір мезгілде антибактериалды, десенсибилизациялаушы, дезинтоксикациялаушы, жалпы ұстап тұрушы ем тағайындалады.

- Жекеленген жағдайларда (абсцестің клиникалық белгілерінің болмауы) консервативті ем жүргізіледі. Ауруханаға дейінгі кезеңде тасымалдауды қамтамасыз ететін дәрілерді тағайындау қажет. (витаминдер, антисептикалық препараттар).

# Пайдаланған әдебиеттер

- Қ.М.Тұрланов. С.А.Қалқабаева Жедел медициналық жәрдем.
- [Google.com](https://www.google.com)

