

Хирургические методы лечения слюнных свищей

Выполнил Николаиди А. И.

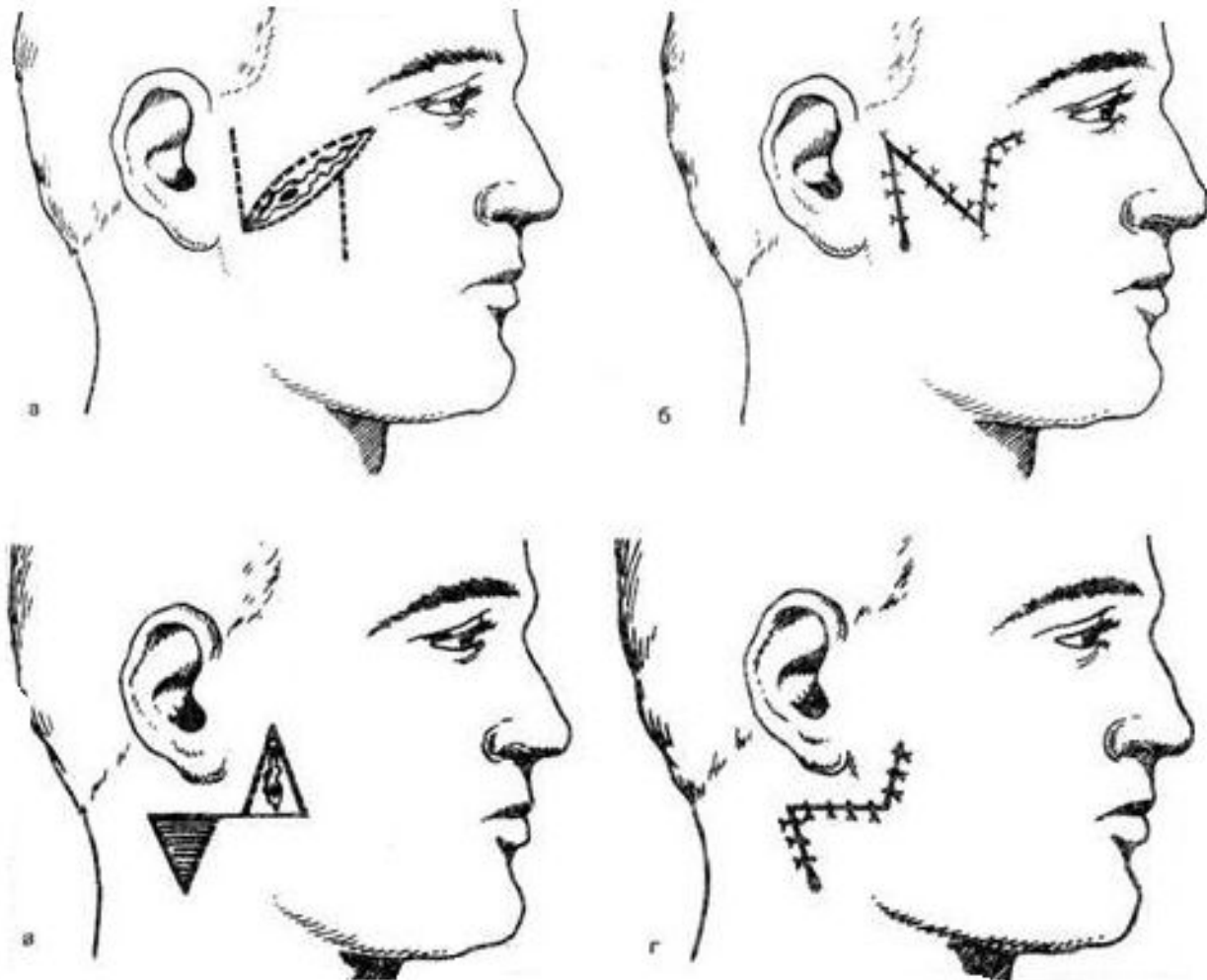
495

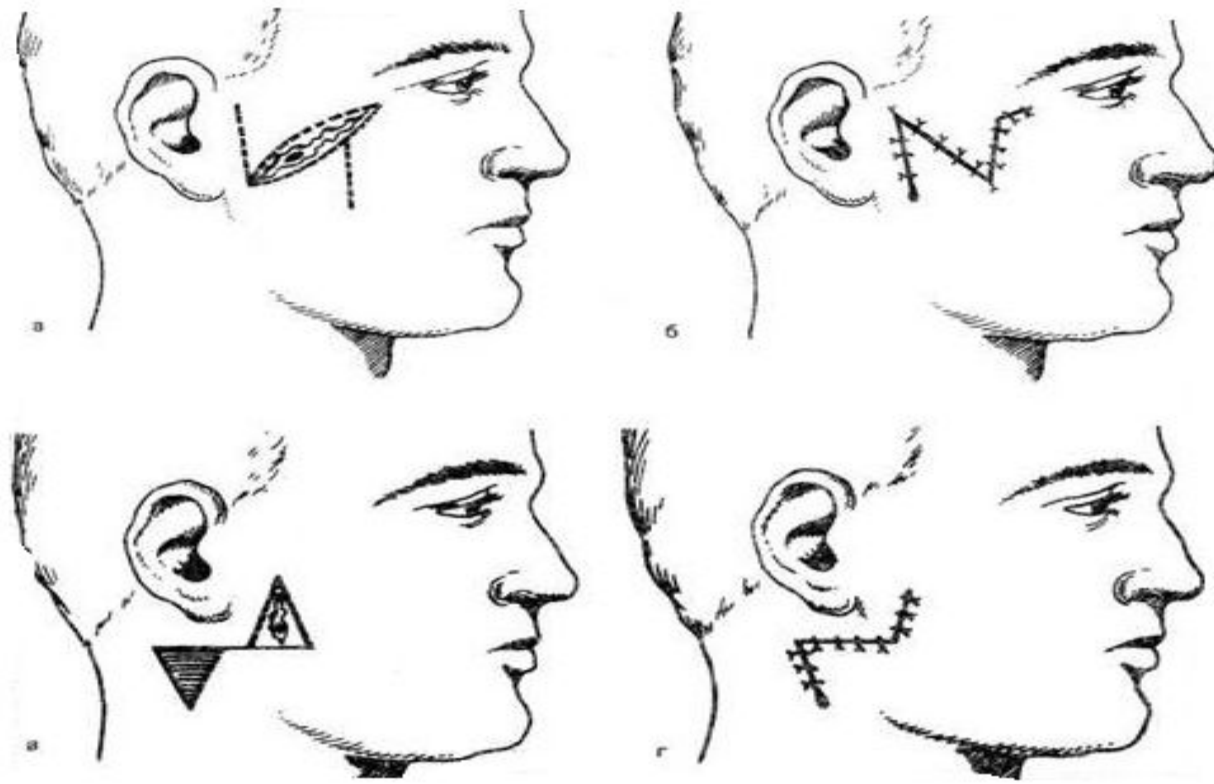
Хирургический метод К. П. Сапожкова

- ▶ Производится овальный разрез кожи вокруг устья свища, вводят в него тонкий пуговчатый зонд и, ориентируясь по нему, выделяют свищевой ход на максимальную глубину, после чего отпрепарованные ткани свищевой ходы отсекают вместе с овальным венчиком кожи, образованным при ее рассечении в начале операции.

Накладывается на подкожную клетчатку кисетный шов

Схема операции закрытия слюнного свища (по А. А. Лимбергу)

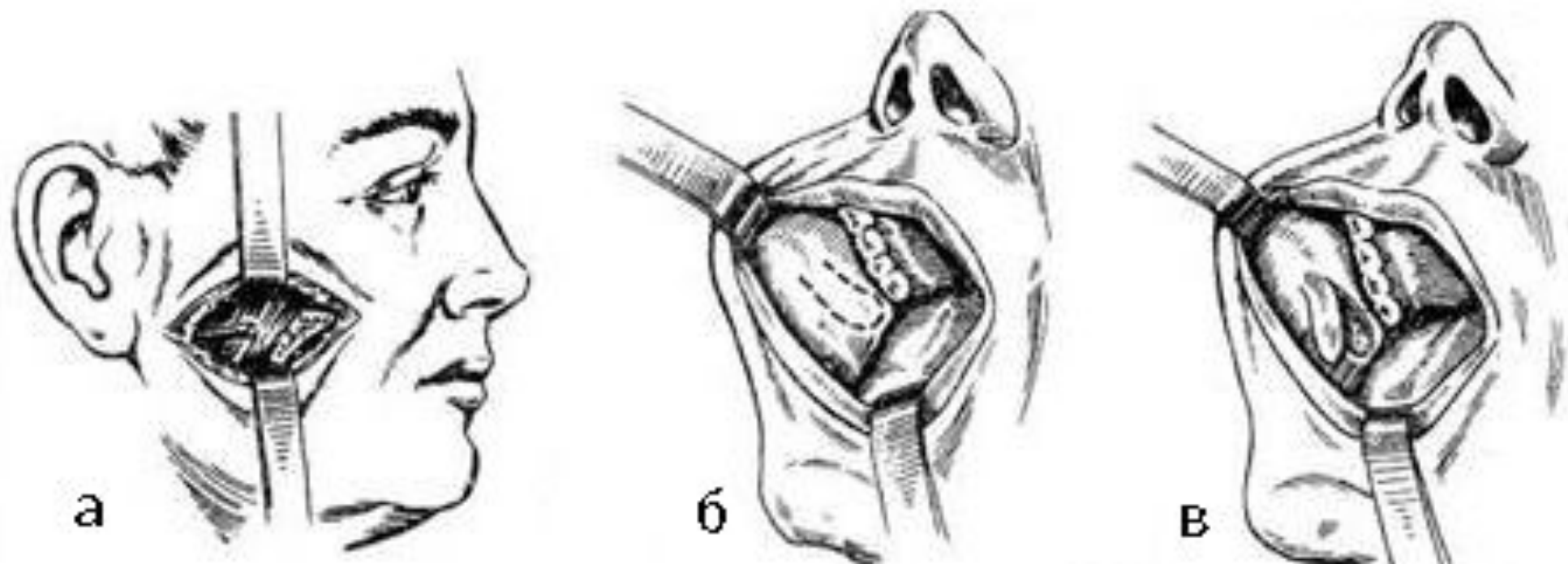


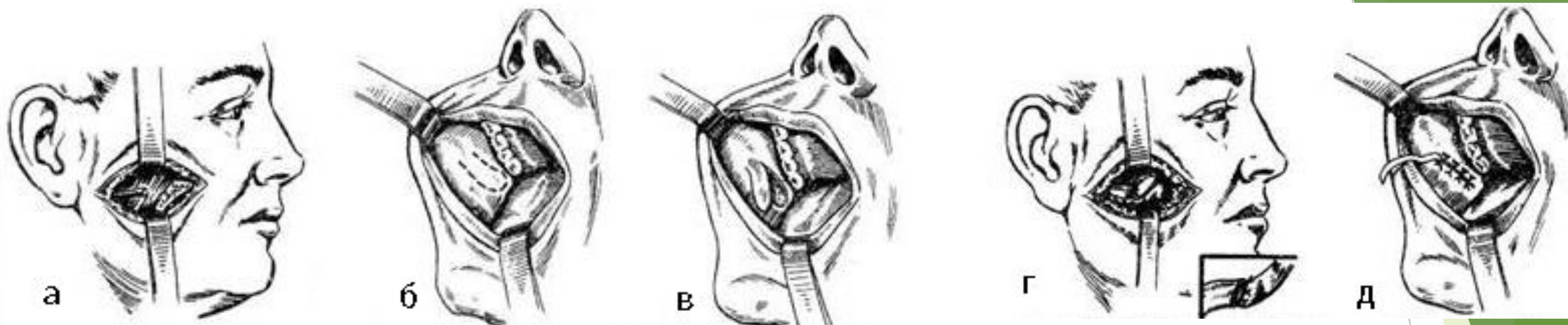


- а - иссечение свищевого хода с окружающими рубцовыми тканями и образование треугольных лоскутов;
- б - закрытие свища путем перемещения встречных треугольных лоскутов;
- в - иссечение свища и окружающих рубцовых тканей с иссечением треугольного лоскута по Бурову;
- г - закрытие свища путем перемещения тканей по Бурову

- ▶ После иссечения рубца производят перемещение встречных треугольных лоскутов под углом 45° из мягких тканей щеки либо выкраивают языкообразный лоскут в области здоровых тканей под углом 45° к рубцу со свищом. В нижнем углу раны оставляют свободный отток для слюны.
- ▶ При свищах, расположенных под мочкой уха, где перемещение треугольных лоскутов является затруднительным, целесообразно проводить иссечение рубца со свищом в виде треугольника и перемещение окружающих здоровых тканей на поврежденный участок железы с иссечением такой же величины и формы участка кожи по Бурову.

Пластическое восстановление протоков





а - выделение центрального отрезка выводного протока;

б - проекция выкраивания лоскута слизистой оболочки щеки;

в - выкраивание лоскута слизистой оболочки щеки;

г - подшивание лоскута слизистой оболочки щеки к центральному отрезку выводного протока;

д - закрытие раны на слизистой оболочке щеки с оставлением дренажа в переднем отделе раны.

Рекомендации

- ▶ Для повышения секреторной функции околоушной железы целесообразно в послеоперационном периоде назначать внутрь по 8 - 10 капель 1% раствора пилокарпина 3 раза в день перед едой в течение первых 3 дней после операции.
- ▶ Для освобождения железы от секрета первое время после операции следует производить легкий массаж щеки перед едой и после еды.