

Міністерство аграрної політики  
України  
ВП “Донецький технікум ЛНАУ”

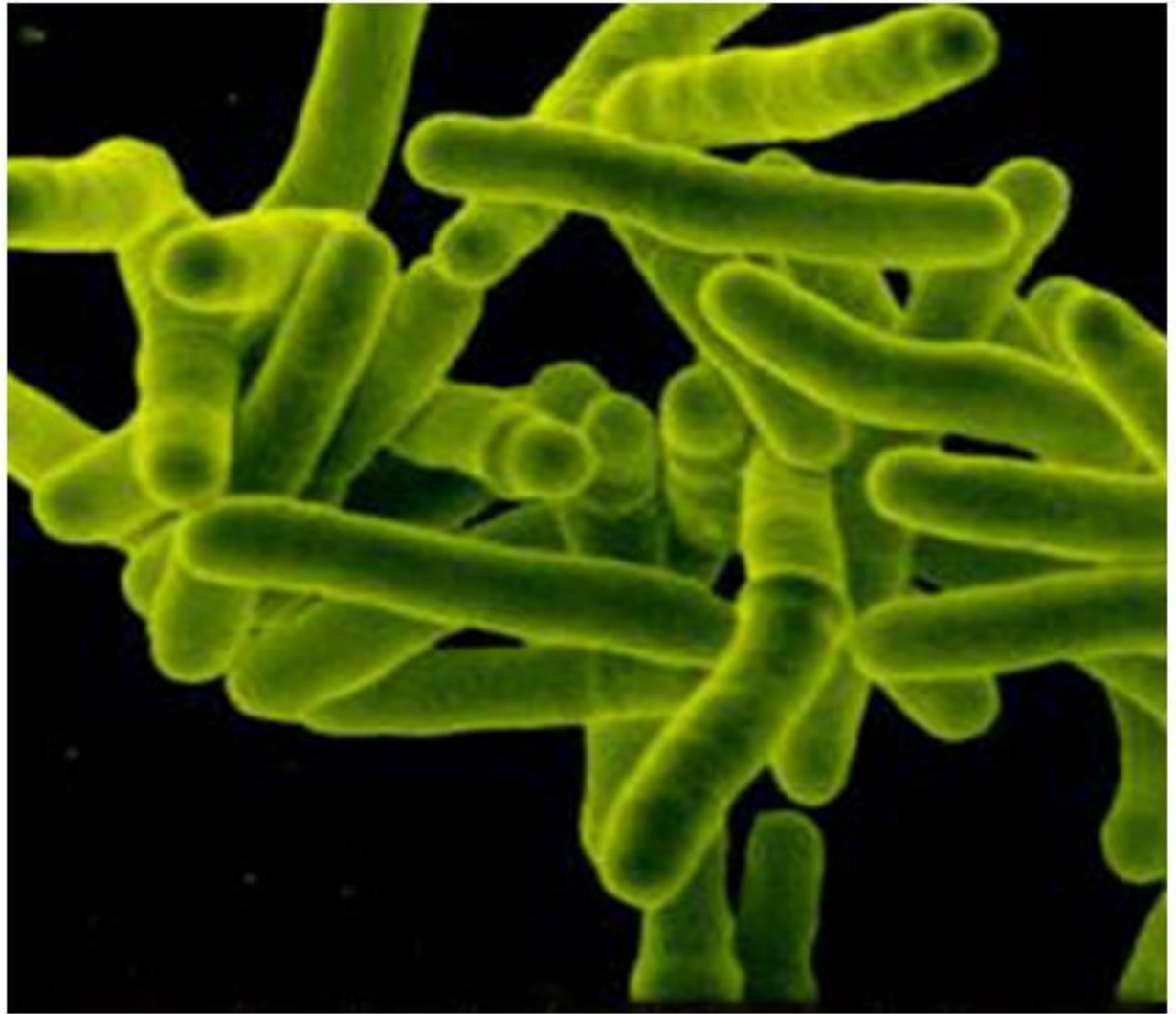
# Емфізематозний карбункул

Красногорівка 2010

# Визначення хвороби

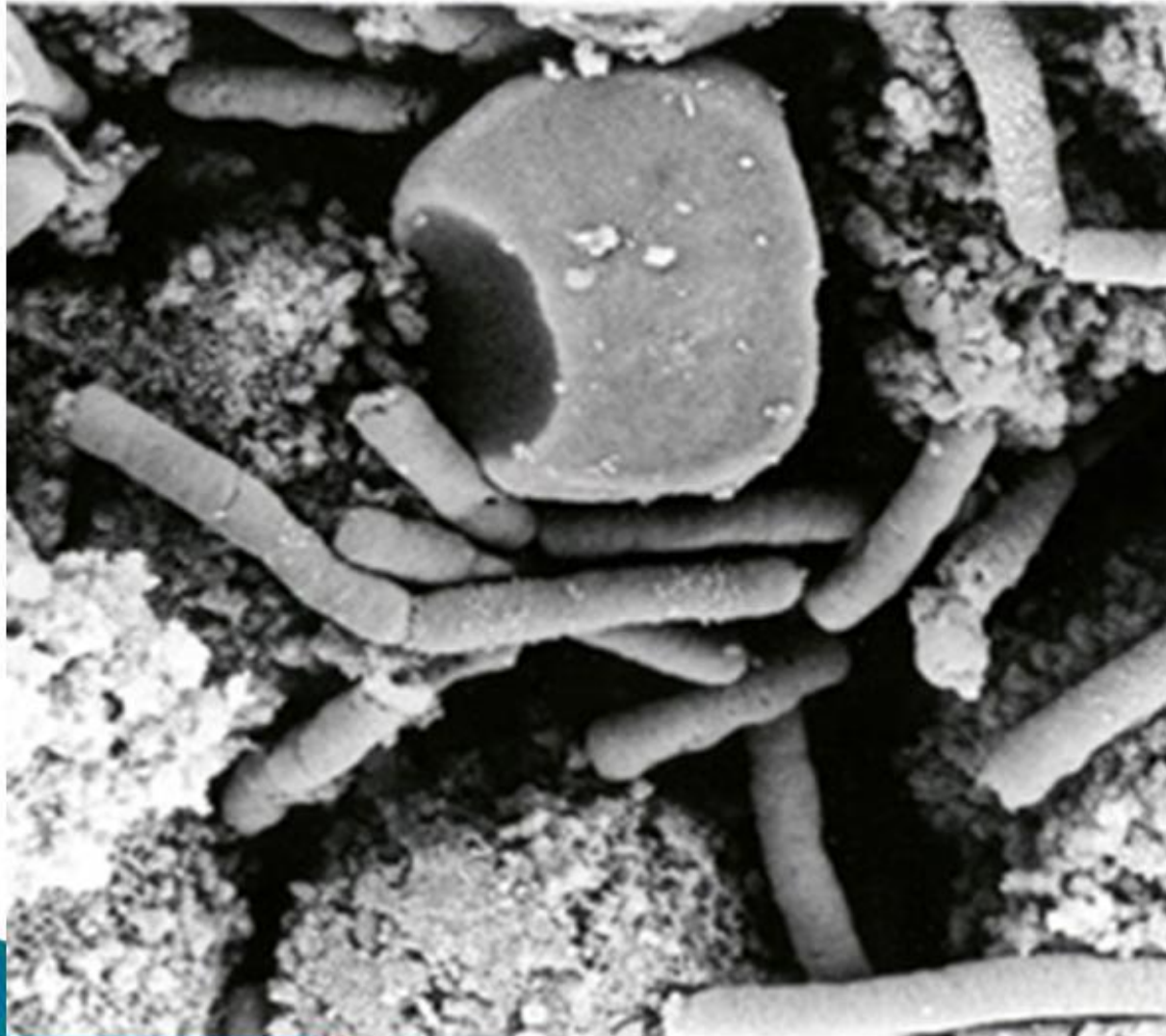Емфізематозний карбункул – (*Gangraena emphysematosa*, емкар) – гостра, контагіозна інфекційна хвороба великої та малої рогатої худоби, що характеризується розвитком у м'язах тіла крепітуючих запальних набряків.

# Збудник



*Clostridium chauvoei* – поліморфна спороутворююча анаеробна паличка

# Збудник



Кип'ятінням  
спори  
знезаражуються  
за 2 години

# Епізоотичні дані

Хворіють:



- Жуйні

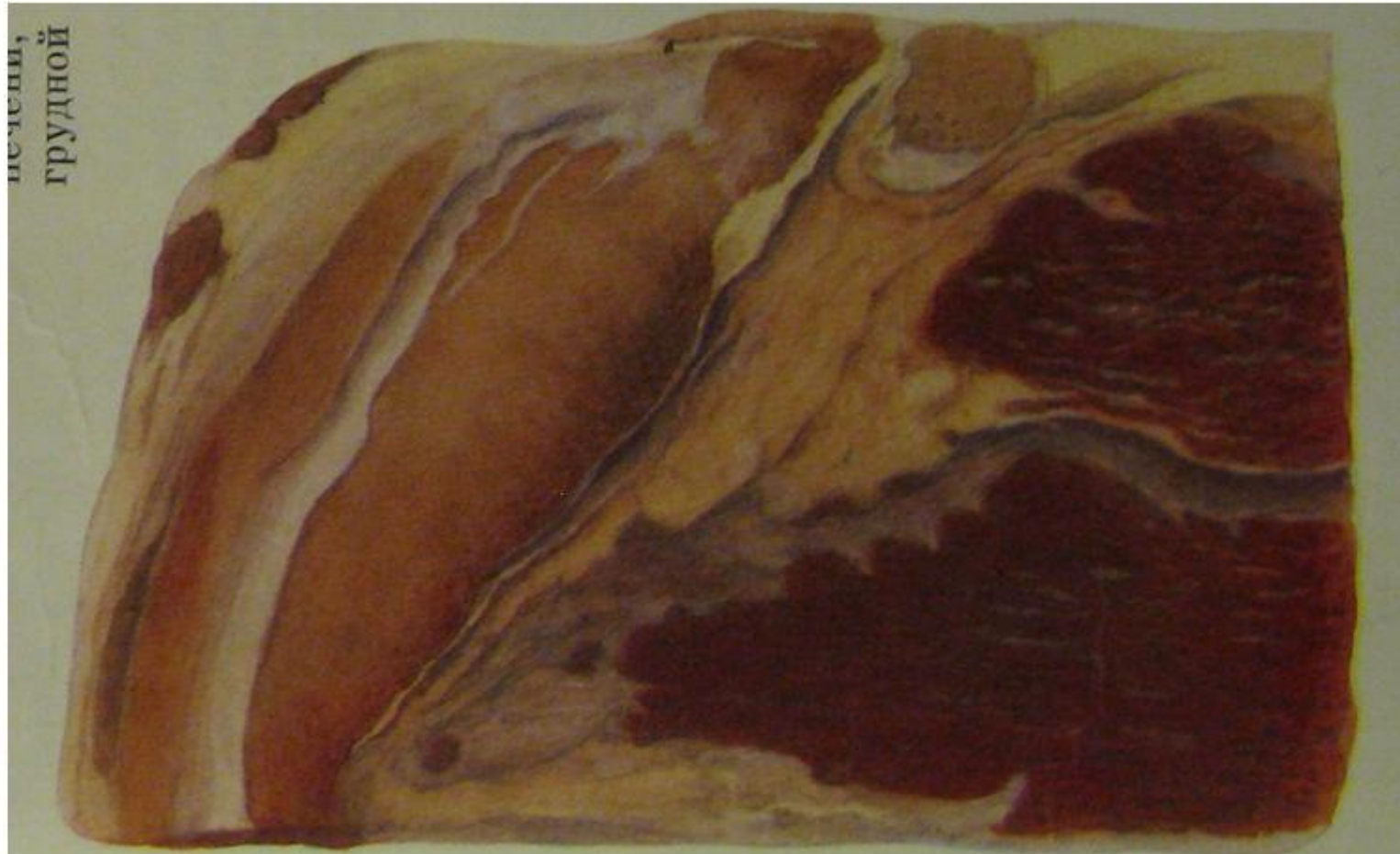
# Клінічна картина

- ▶ Пригнічення, підвищення температури,
- ▶ Поява у ділянці стегна, крупа, попереку, плеча, шиї гарячих та болючих пухлин, що швидко зростають та стають холодними, крепітуючими, безболісними.
- ▶ Шкіра уражених ділянок стає брунатного або чорного кольору.
- ▶ Відмічається кульгавість.
- ▶ Місцеві лімфовузли різко збільшені.

# Клінічна картина



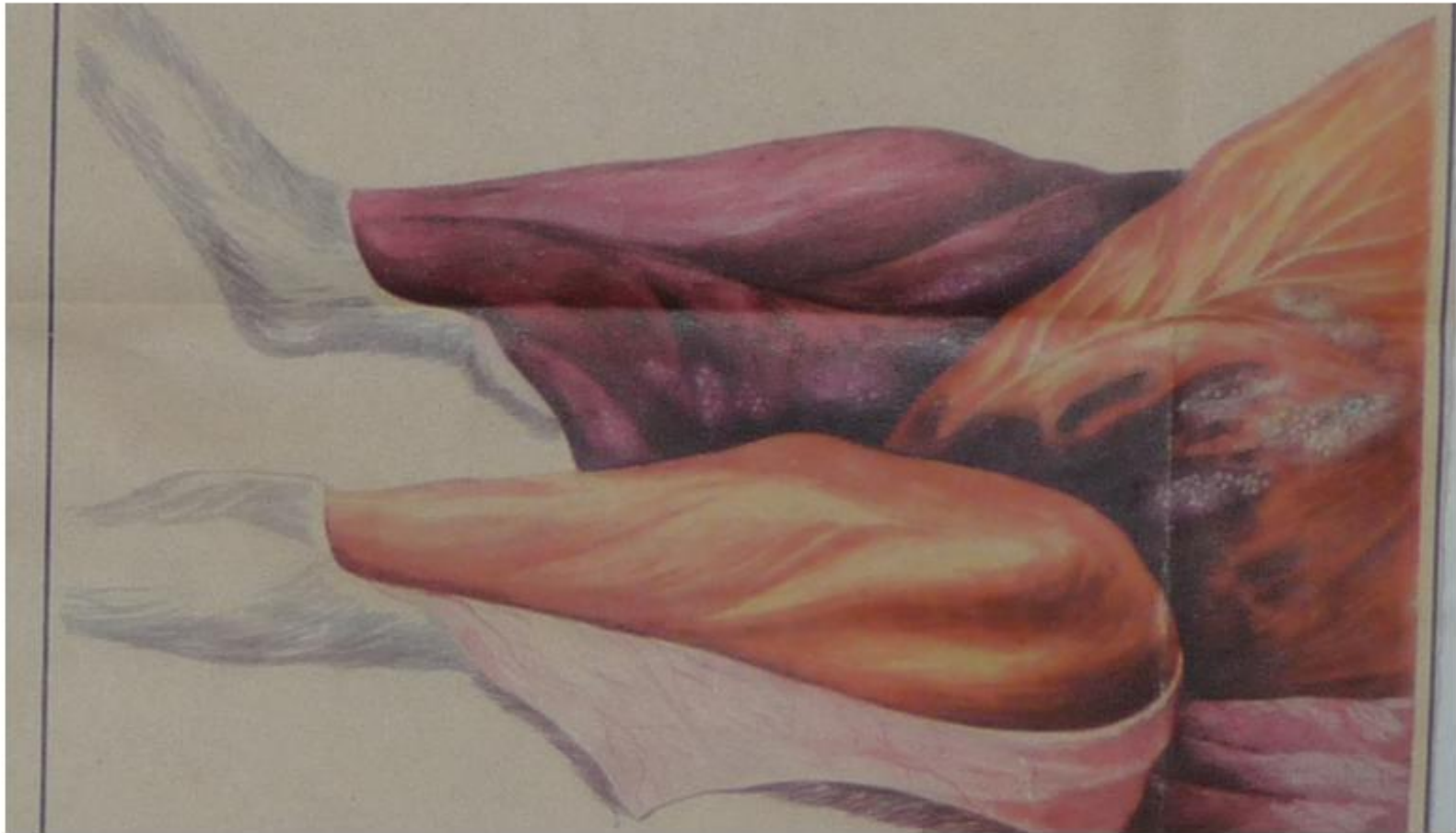# Патологоанатомічні зміни



- ▶ Уражені м'язи темно червоного кольору з крововиливами, губчасті.

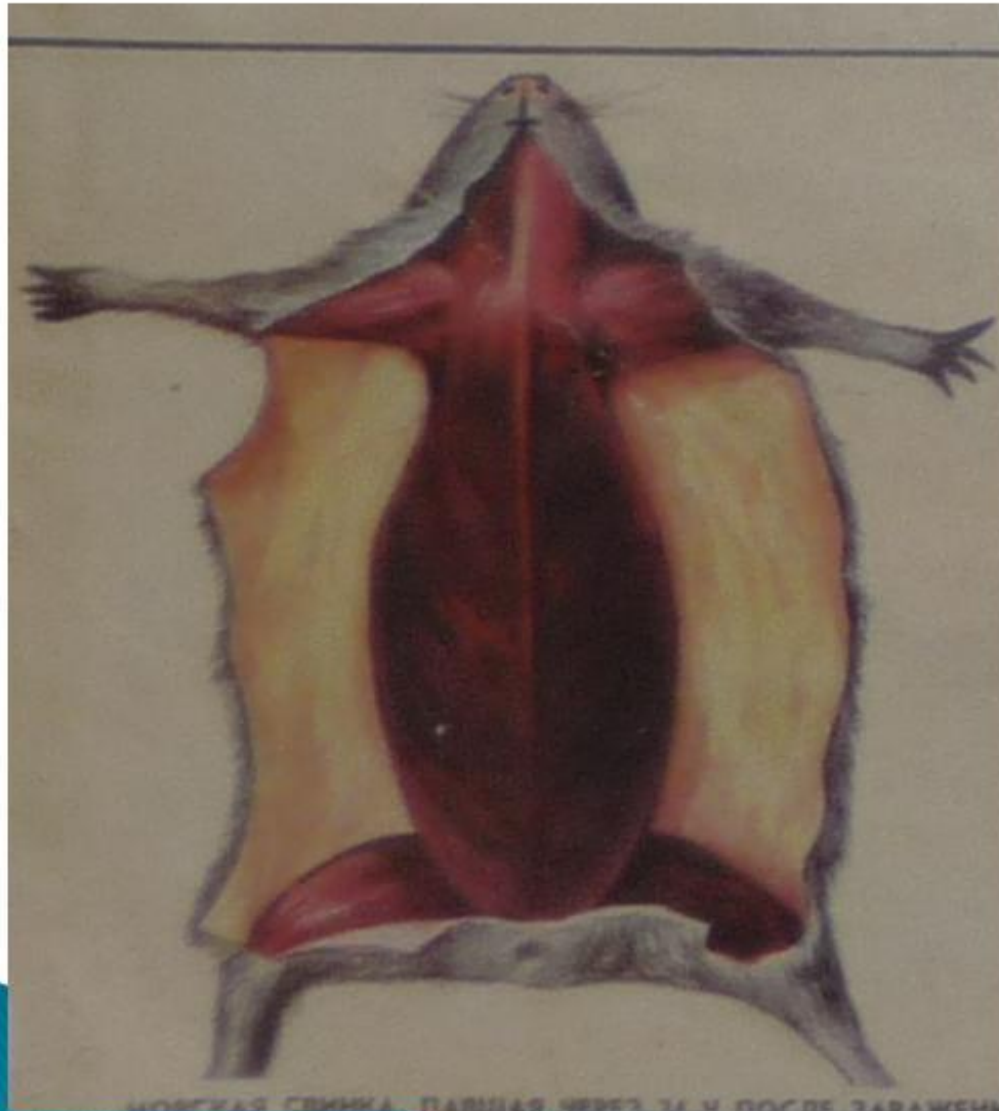


# Патологоанатомічні зміни



Підшкірна клітковина просочена набряковою рідиною з пухирцями газу

# Патологоанатомічні зміни



- ▶ Сильне здуття, з носу пінисті кров'янисті витікання.

# Лікування та профілактика

