Қалыпты анатомия кафедрасы

доцент Дакенова
Қарашаш Толеуханқызы

Тақырыбы:

“Жүректің қызметтік анатомиясы, дамуы, даму ақаулары.”

Жүрек туралы жалпы мағлұмат.

Жүрек – қантамыр жүйесінің басты ағзасы болып табылады, оның ырғақты жиырылуы қанның қозғалысын қамтамасыз етеді.

Жүрек - төрт камералық бұлшықеттік ағза, ол қанды артерияларға айдап, веналық қанды қабылдайды. Кеуде торының қуысында, ортаңғы көкірекаралық ағзаларының құрамында орналасқан.

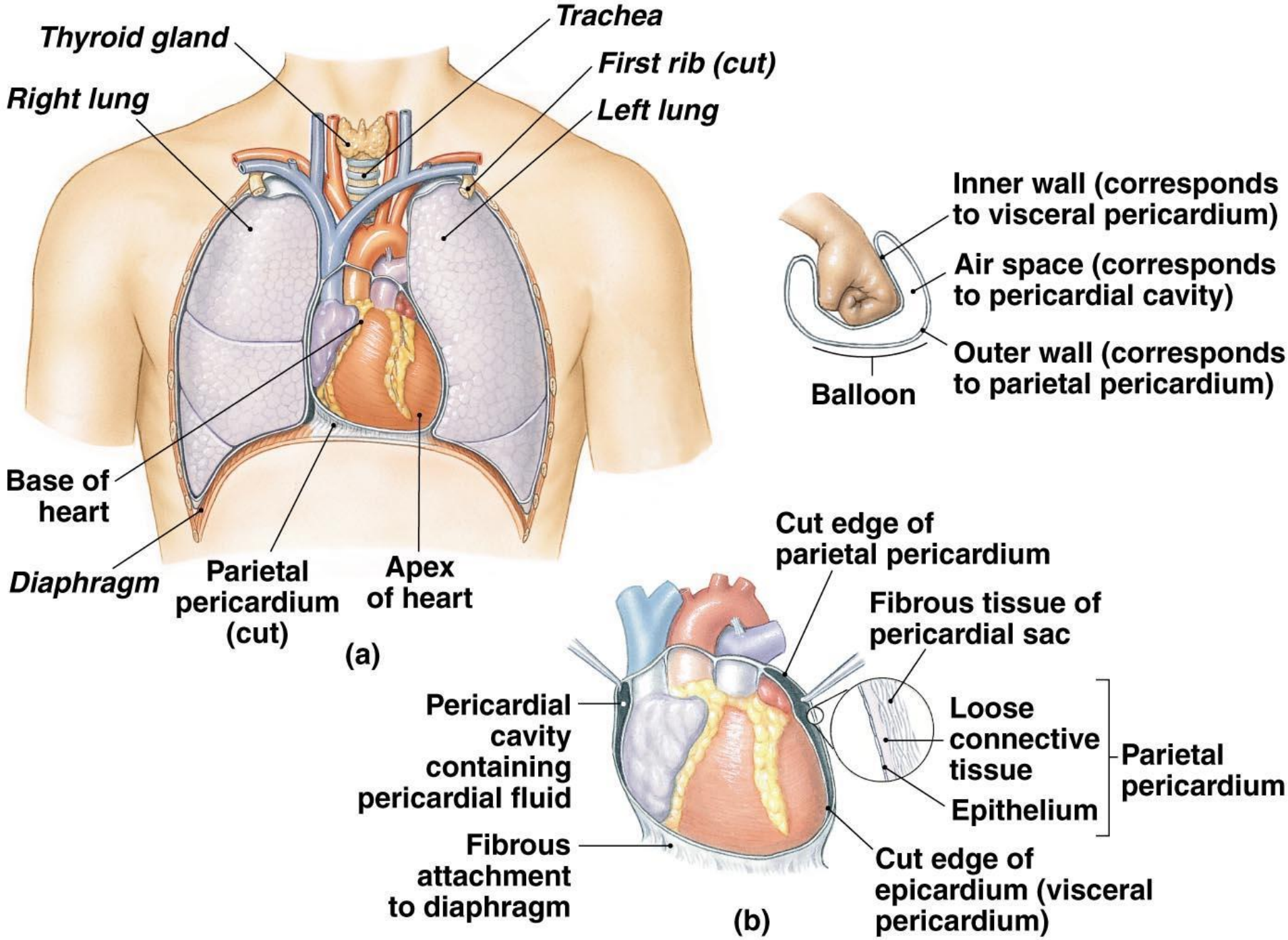

Copyright © 2007 Pearson Education, Inc., publishing as Benjamin Cummings

Scheme of human heart in anatomical position



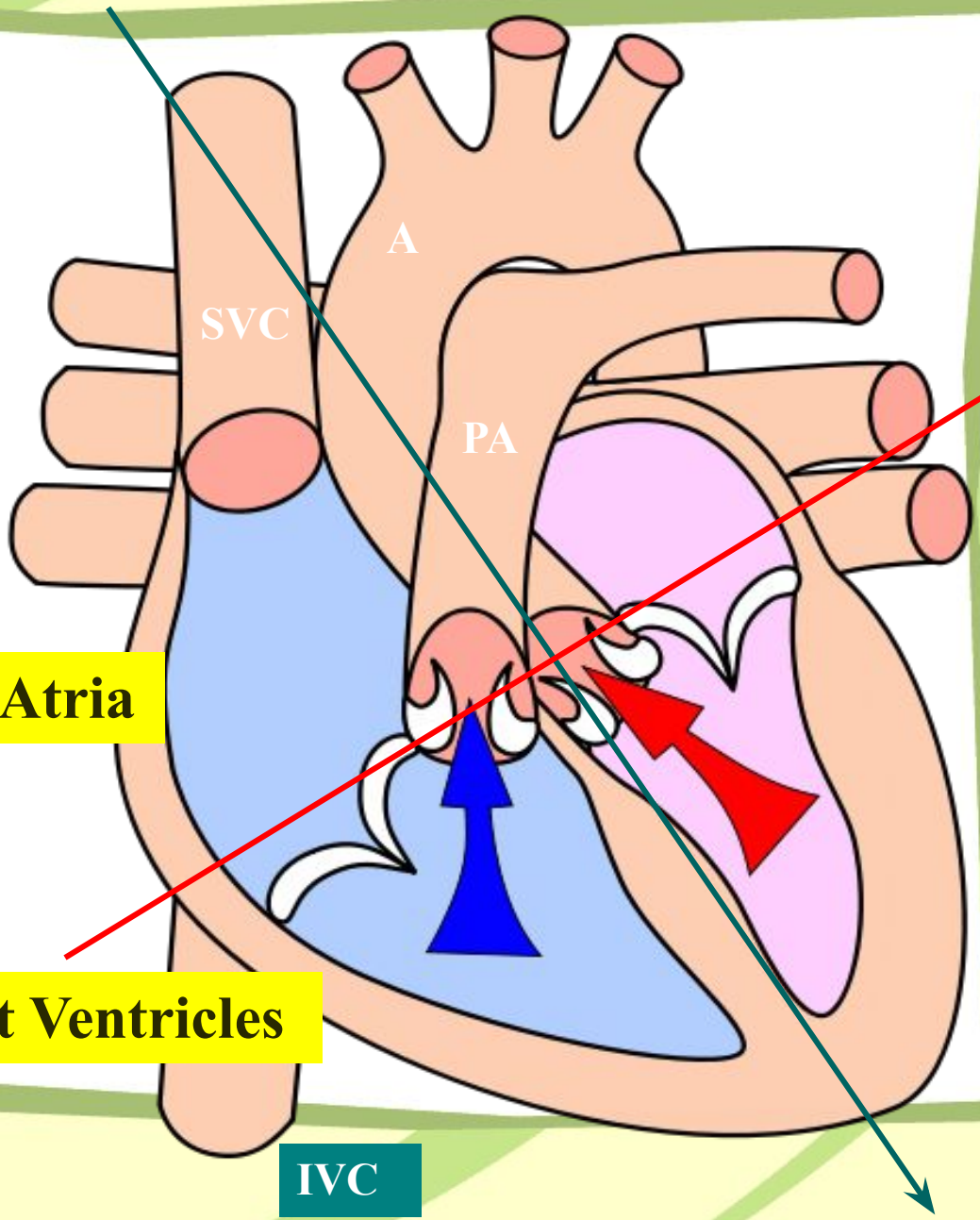

Left & Right Atria

Left & Right Ventricles

Жүрек екі жүрекше мен екі қарыншадан түзілген. **Оң** жүрекшеге жоғарғы және төменгі қуыс веналар, сонымен қатар жүректің меншікті веналары арқылы веналық (венoздық) қан құйылады.

Одан кейін, оң жақтағы жүрекше-қарынша тесігі арқылы (бұл тесікті **үш жармалы қақпақ** жабады), қан оң қарыншаға өтеді, одан- өкпе сабауына, бұл жерден өкпе артериялары арқылы өкпеге барады. Өкпеде газ алмасу үрдісі өтеді. Оттегі сіңірілген артериялық қан өкпе веналары арқылы, сол жүрекшеге түседі **(кіші қанайналым шеңбері).**

Жиектерінде екі жармалы, митральды қақпақ орналасқан, сол жақтағы жүрекше-қарынша тесігі арқылы қан сол қарыншаға, ал одан ең ірі артерия **қолқаға өтеді (үлкен қанайналым шеңбері,** сол қарыншадан басталады). Қолқадан тарайтын артериялар арқылы қан дененің барлық ағзаларына жеткізіледі.

Ағзалардан шыққан веналар бір-бірімен қосыла отырып, соңында адам денесінің ең ірі екі венасы- **жоғарғы және төменгі қуыс веналар** арқылы веналық қанды оң жүрекшеге әкеледі **(үлкен қанайналым шеңбері оң жүрекшеде аяқталады)**.

Өкпе сабауы мен қолқаның басталатын жерлерінде **жартыайлы қақпақтар** орналасқан.

Valves of the Heart

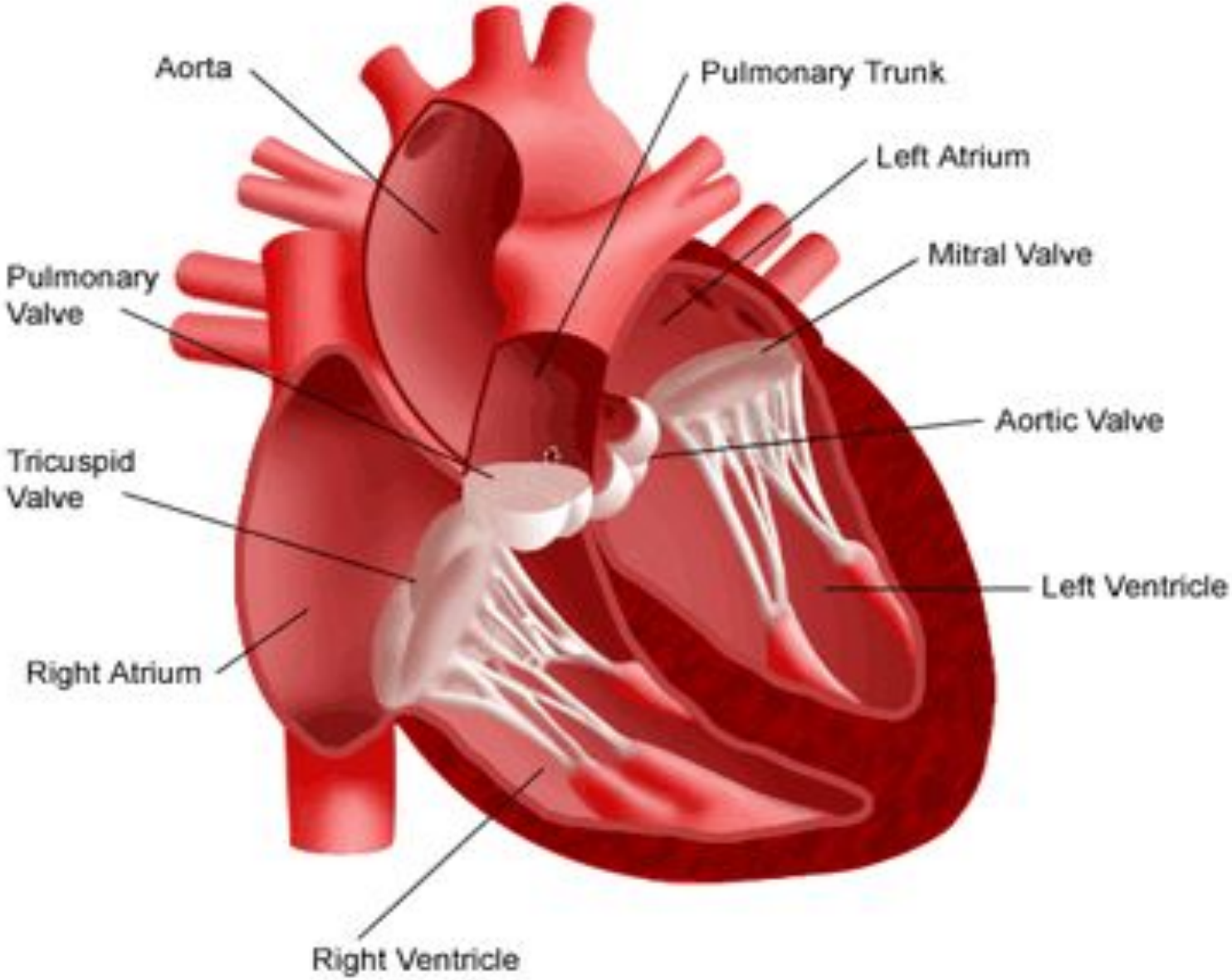

Оң жүрекше, **atrium dextrum**, сол жақтағы жүрекшеден жүрекшеаралық қалқамен, **septum interatriale**, бөлінген. Қалқада сопақ шұңқыр, **fossa ovalis**, анық көрініп тұрады. Бұл шұңқыр эмбриондық даму кезіндегі сопақ тесіктің ізі болып табылады. Оң жүрекшеге тәждік қойнау, **sinus coronaries cordis**, ашылады, бұл қойнауға жүректің меншікті веналары келіп құйылады.

Оң және сол жақ қарыншаларда қарынша-аралық қалқа, **septum interventriculare**, бөліп тұрады. Бұл қалқаның, төменгі (үлкен бөлігі) бұлшықеттік**, pars muscularis**, және жоғарғы жарғақтық бөлігі, **pars membranaceus**, ажыратылады.

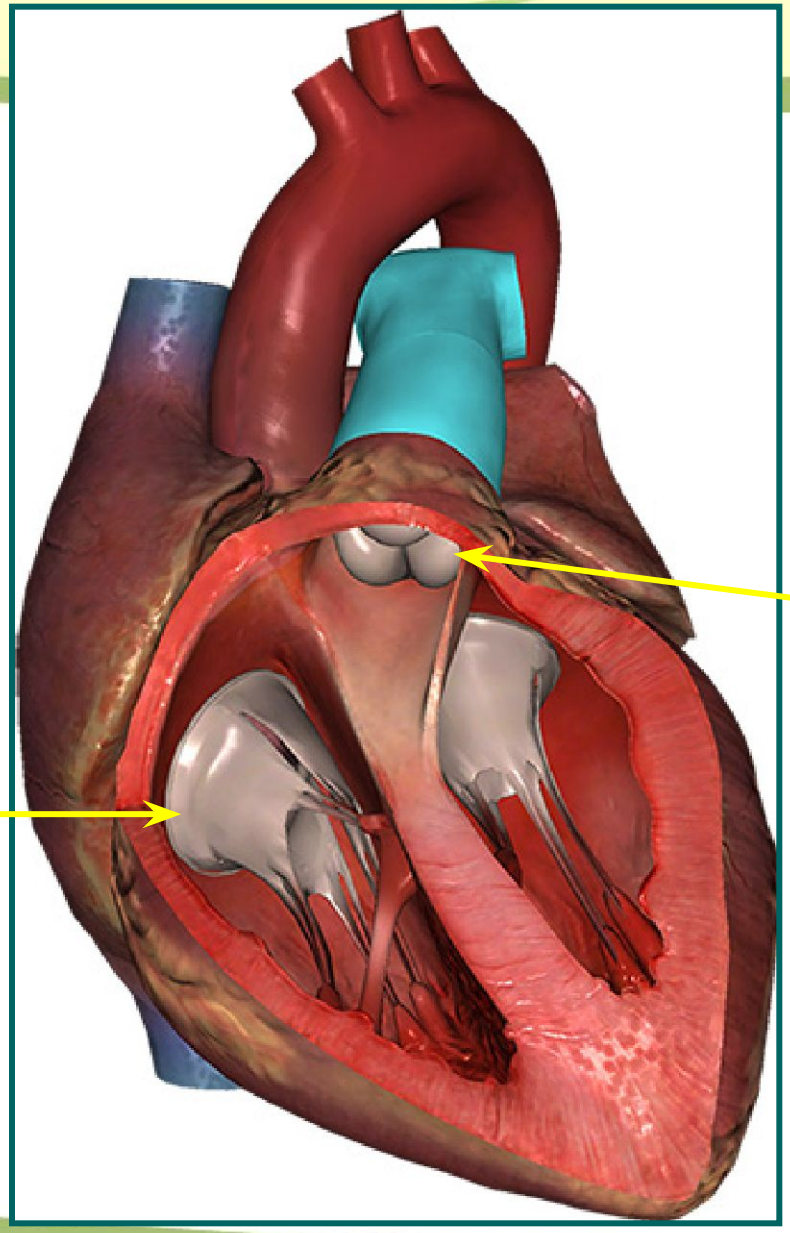

PT (Semilunar) valve

AV valves

http://www.youtube.com/watch?v=bUW-2GHfX64&feature=youtu.be

Жүрек қабырғасы 3 қабықтан тұрады:

1) ішкі – **эндокардтан**,
2) ортаңғы – **миокардтан**
3) сыртқы- эпикардтан (бұл перикардтын висцеральды бөлігі)

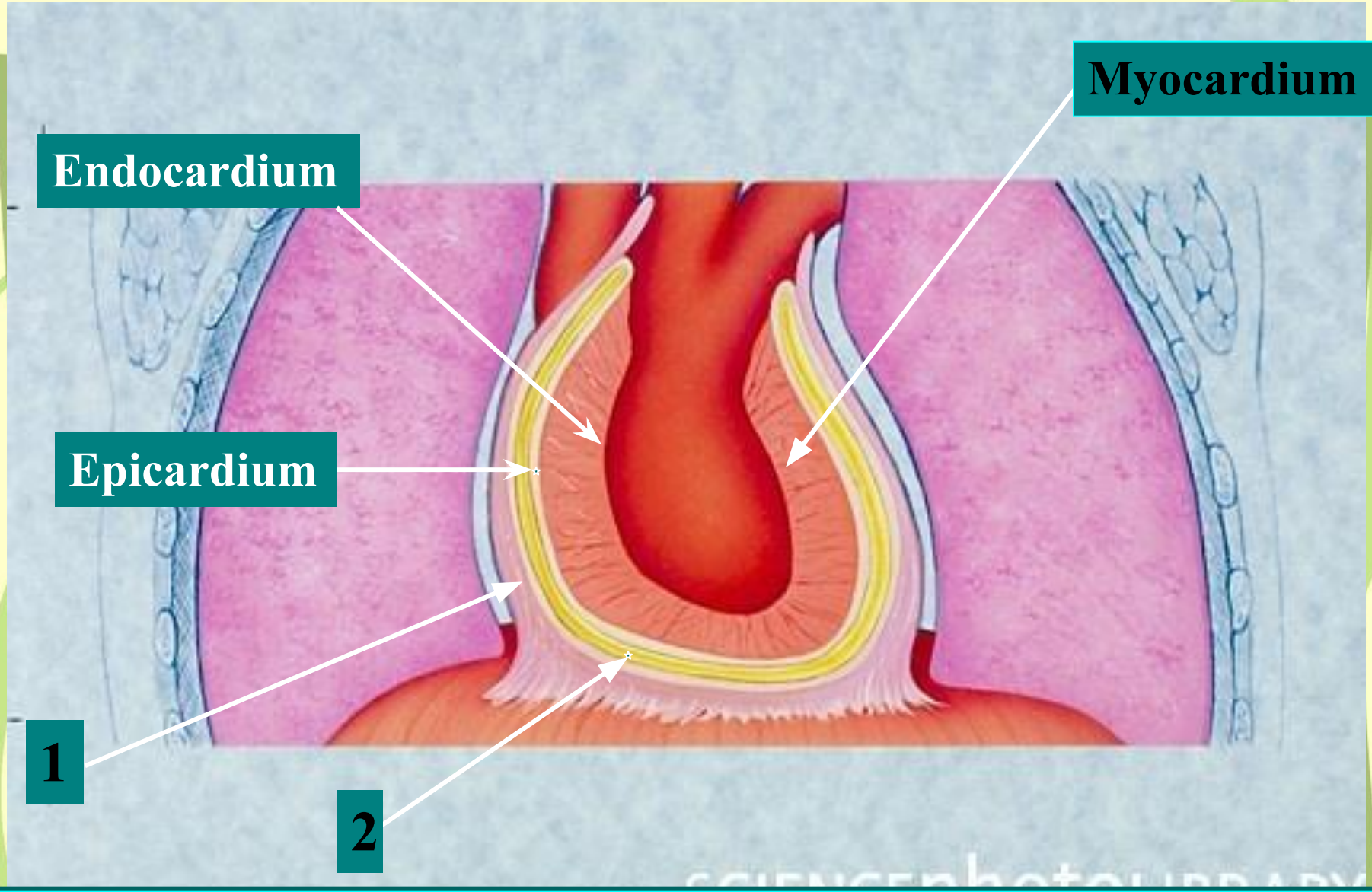

A section through the heat's wall including pericardium, a membranous sac that encloses the heart. Pericardium consists of two parts: (1) a tough outer fibrous layer and (2) a delicate *serous* part.

Анатомиялық цифралар арқылы” жүрек жиырылып қан шығарғанда оның молшері:

Жүрек **1 рет** жиырылып шығарған қанның мөлшемі 70 – 80 мл болады;

1 минутта – 4 -7 л шығарады;

1 сағатта – 300 литр;

1 тәулікте – 7 тонна;

1 жылда – 2,5 млн литр қан шығарады.

Жүректің жұмысына:

1) қоршаған орта;
2) еңбек және дем алу дағдысының өзгеруі;
3) стресстік жағдайлар әсер етеді.

Даму ауытқулары мен ақаулары.

Жүректің орналасуына байланысты ауытқулар:

Мойындық эктопия – жүрек өзінің пайда болатын бастапқы аймағында қалады.

Кеуделік эктопия – жүрек төстің алдында орналасқан, төс тұтаспаған.

Іштік эктопия – көкет дамуының бұзылуы нәтижесінде жүрек іш қуысында орналасады.

Жүрек құрылымының ауытқулары:

1) Сопақ тесік тұтаспай, ашық күйінде қалады. Жүрекше жарылған кезде веналық қанның бір бөлігі оң жүрекшеден сол жүрекшеге өтеді де, артериялық қан мен веналық қан араласады.

2) Қарыншааралық қолқаның жарғақтық және бұлшықеттік бөліктерінің бір-біріне қосылмауына байланысты, олардың арасында тесік болады. Қан сол қарыншадан оң қарыншаға өтеді.

3) Артериялық сабау, қолқа мен өкпе сабауына толық бөлінбейді.

4) Тамырлардың транспозициясы – қолқа оң қарыншадан, ал, өкпе сабауы сол қарыншадан шығады.

5) Артериялық түтіктің (Боталл түтігінің) қуысының жабылмай қалуы, тұтаспауы. Қан қысымы қолқада жоғары болуына байланысты, қан кері жүріп, өкпе сабауы арқылы оң қарыншаға түседі де оның кеңеюіне әкеліп соғады (9-12% - жалпы жүрек ауытқуларының ішінде, қыздарда жиірек кездеседі).

6) Жүрек пен тамырлардың күрделі ауытқулары – Фалло синдромдары деп

Фалло үштігі (триадасы):

1. ортақ артериялық сабау,
2. жүрекшеаралық және
3. қарыншааралық қалқаларда тесік қалады

.

Фалло төрттігі (тетрадасы):

1) Өкпе сабауы тарылған;
2) Қарыншааралық қалқаның ақауы (тесігі);
3) Қолқаның оң жақта орналасуы (сол доғаның орнына доға оң жаққа жүреді);
4) Оң қарынша қабырғасының гипертрофиясы (қалыңдауы).

Фалло бестігі (пентадасы):

1) Өкпе сабауының тарылуы;
2) Қарыншааралық қолқаның ақауы;
3) Қолқаның оң жақта орналасуы;
4) Оң қарынша қабырғасының гипертрофиясы;
5) Жүрекшеаралық қолқаның ақауы;
6) Үшжармалы, екі жармалы және қолқа мен өкпе сабауы қақпақтарының ақаулары.

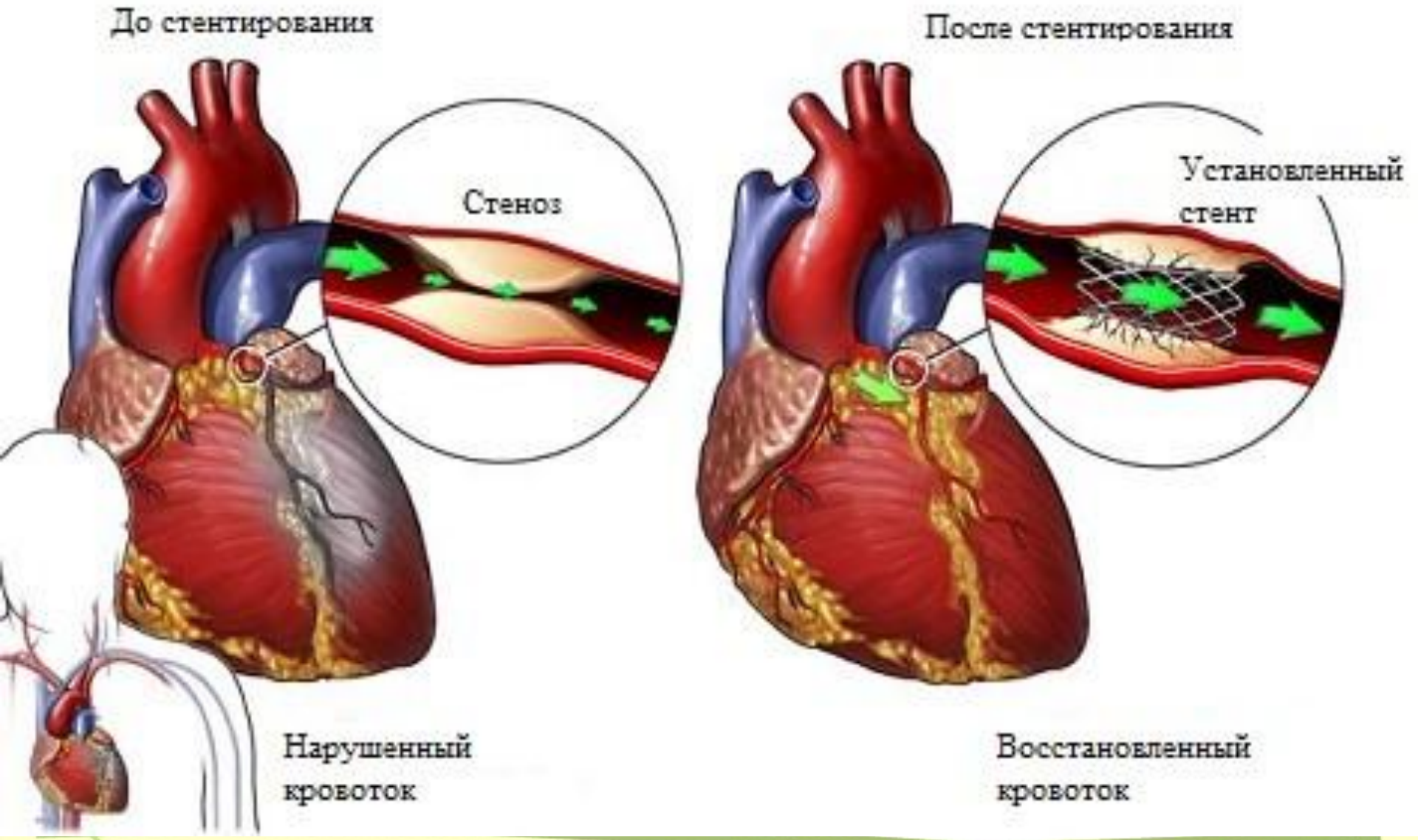
До стентирования
Стеноз
Нарушенный кровоток
После стентирования
Установленный стент
Восстановленный кровоток

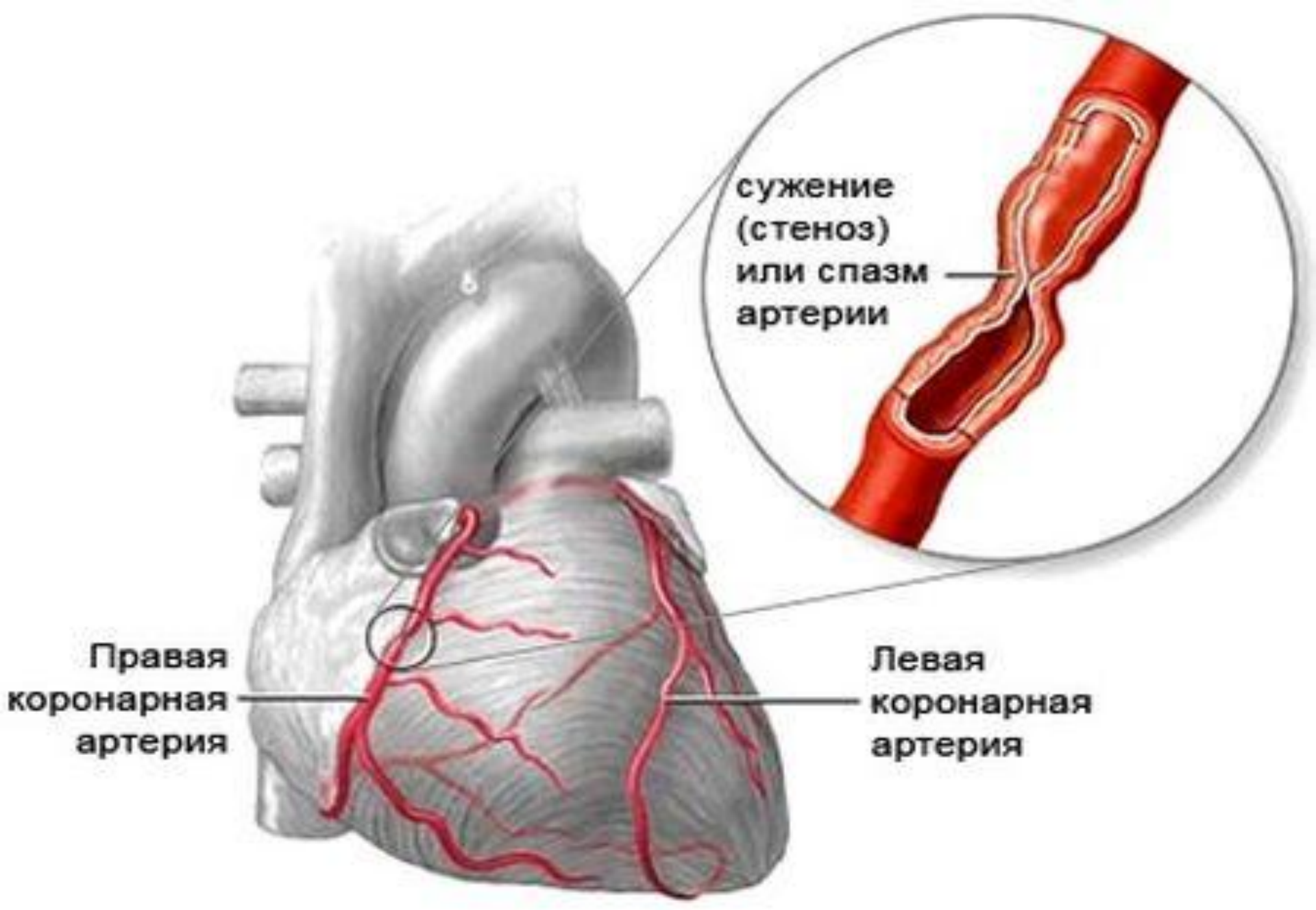
сужение
(стеноз)
или спазм
артерии
Правая
коронарная
артерия
Левая
коронарная
артерия

Назарыңызға рахмет!