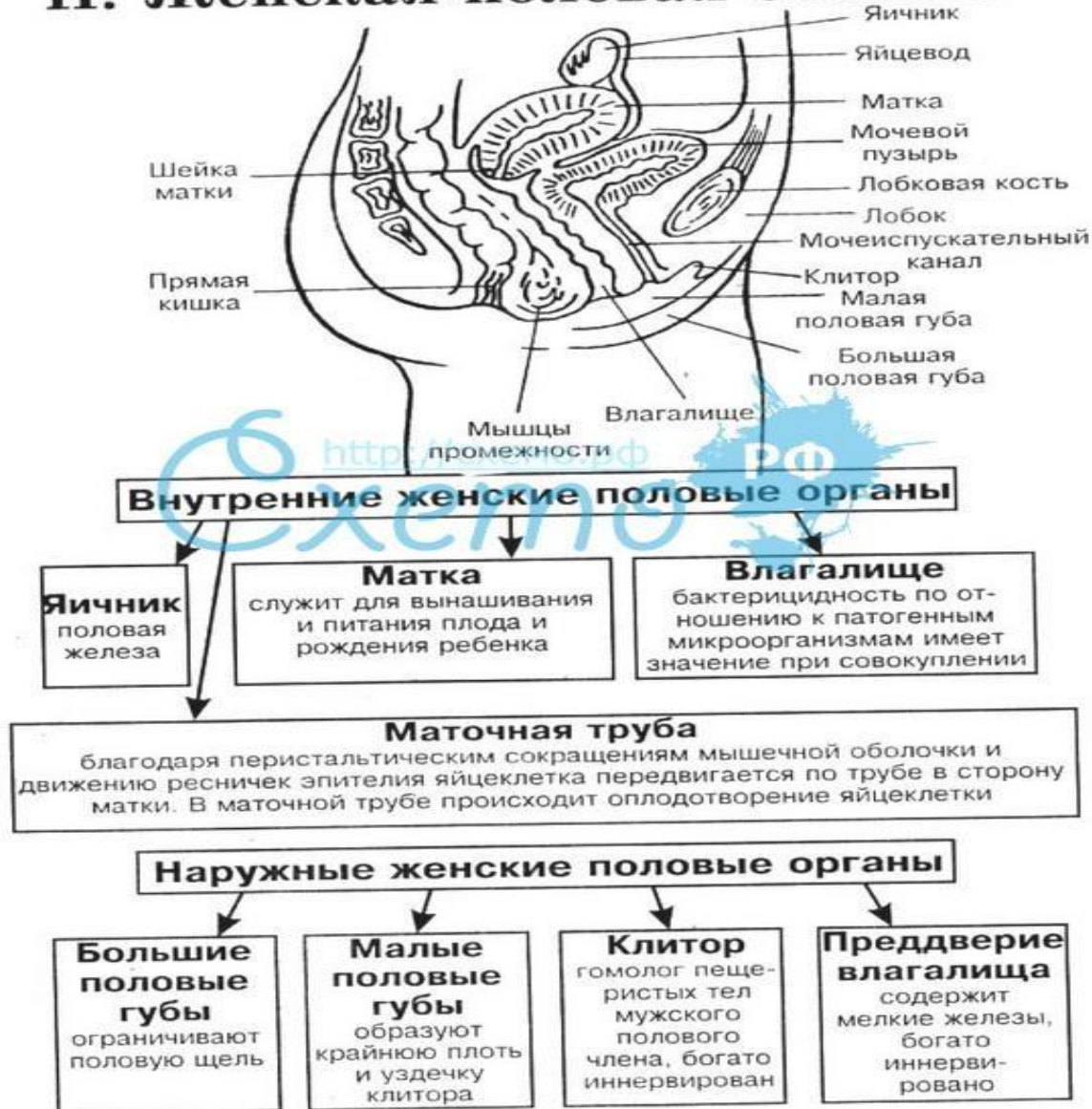


# Женская половая система

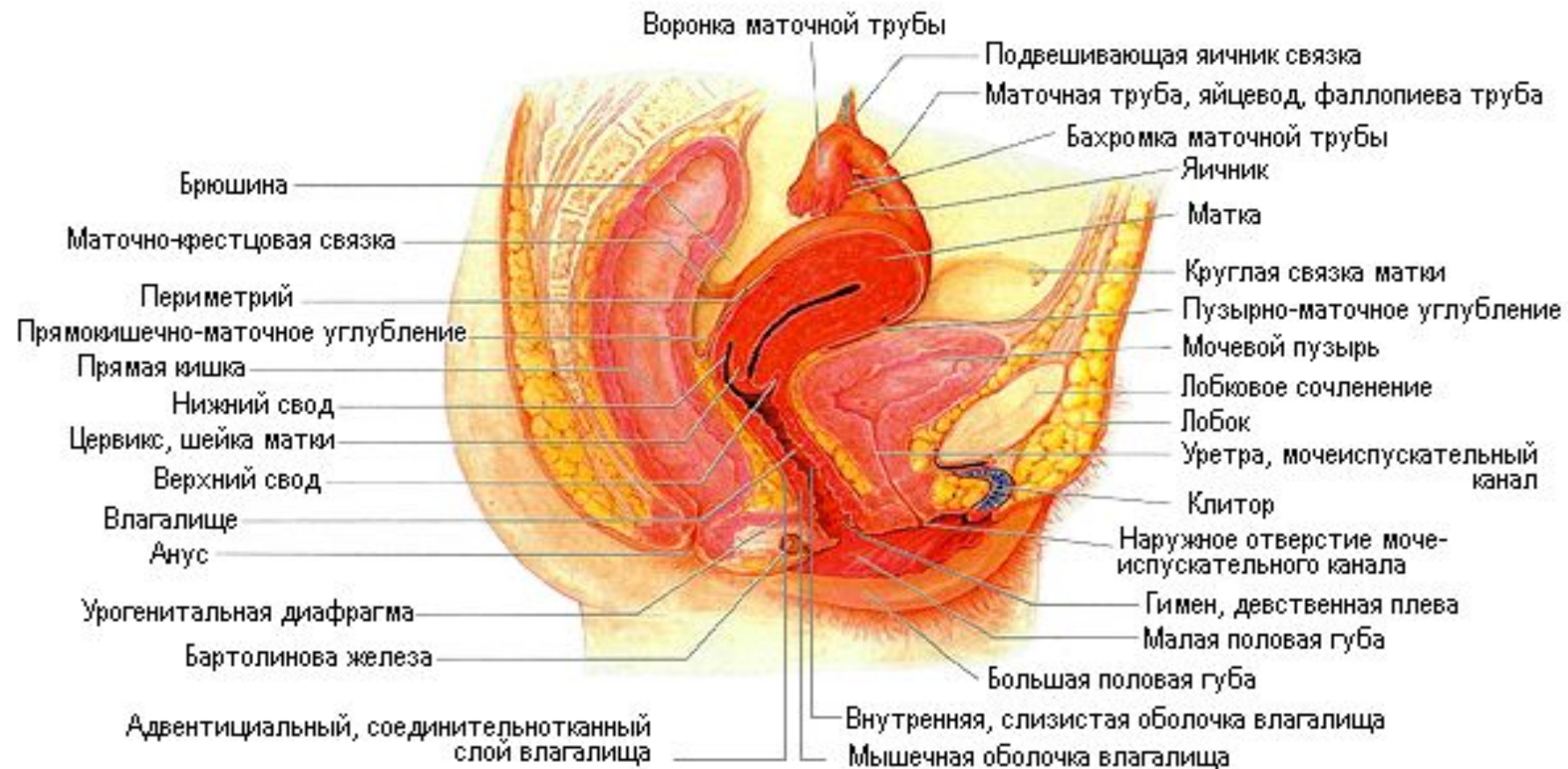# Половая система человека

## II. Женская половая система



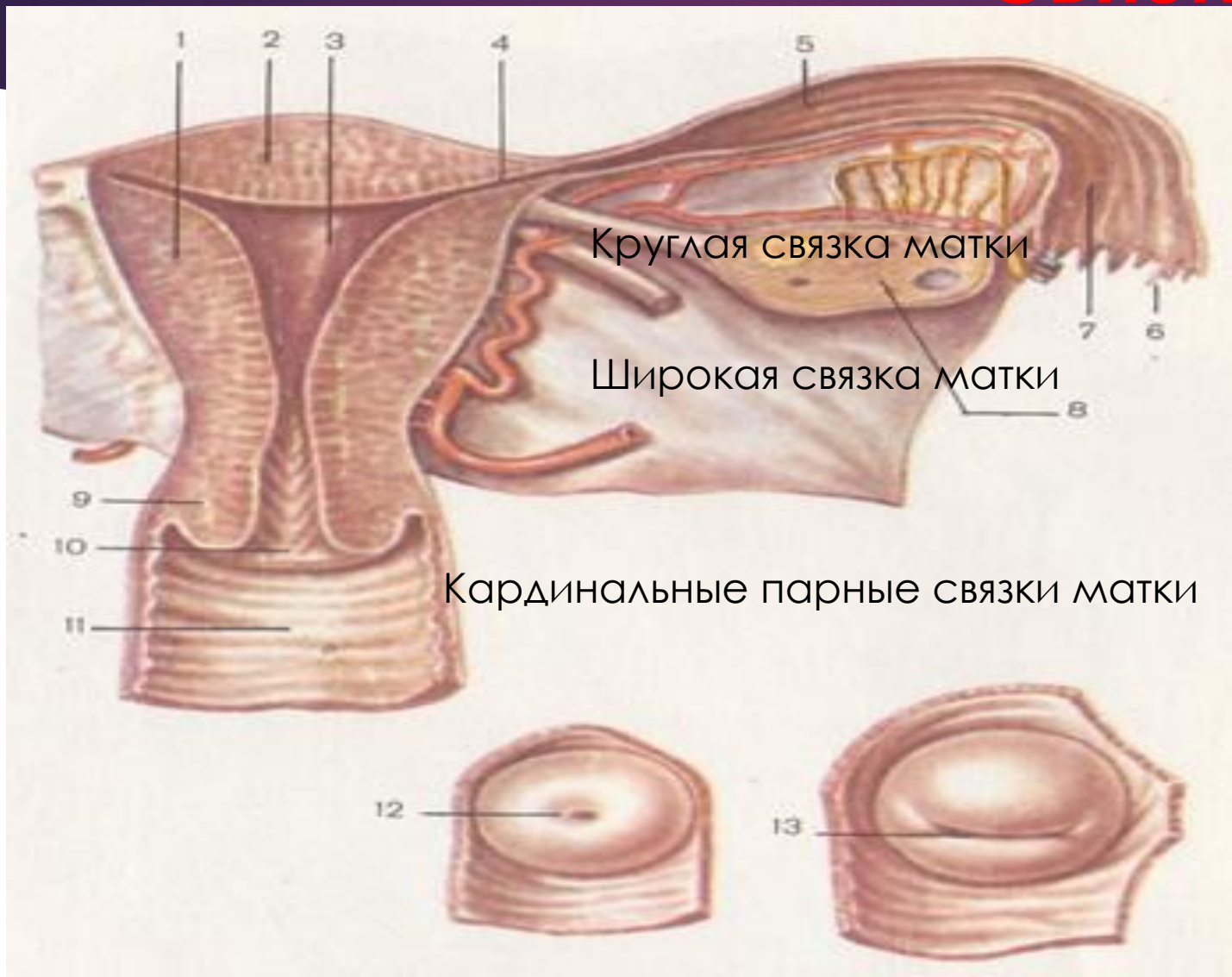
# Синтопия матки

## Внутренние половые органы женщины

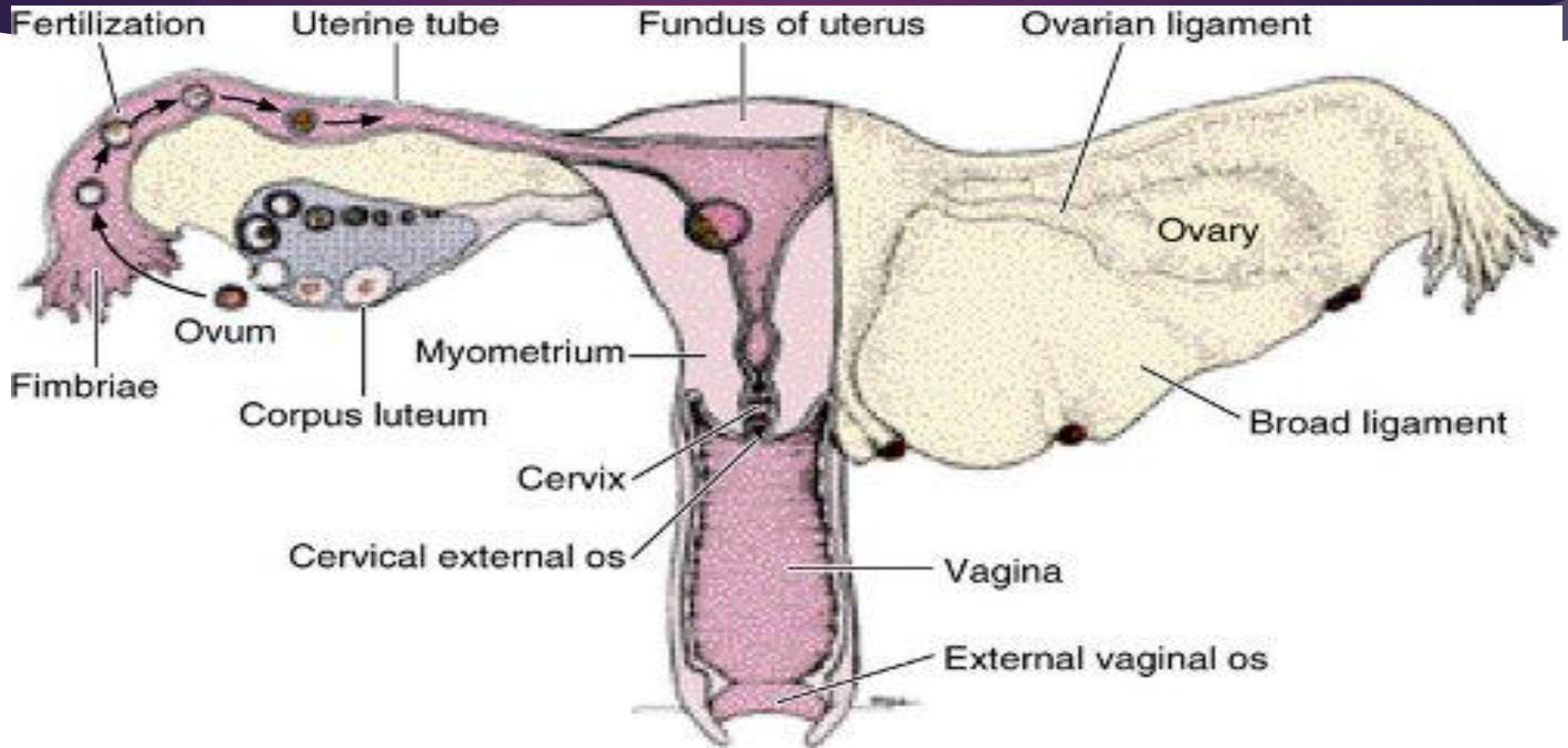


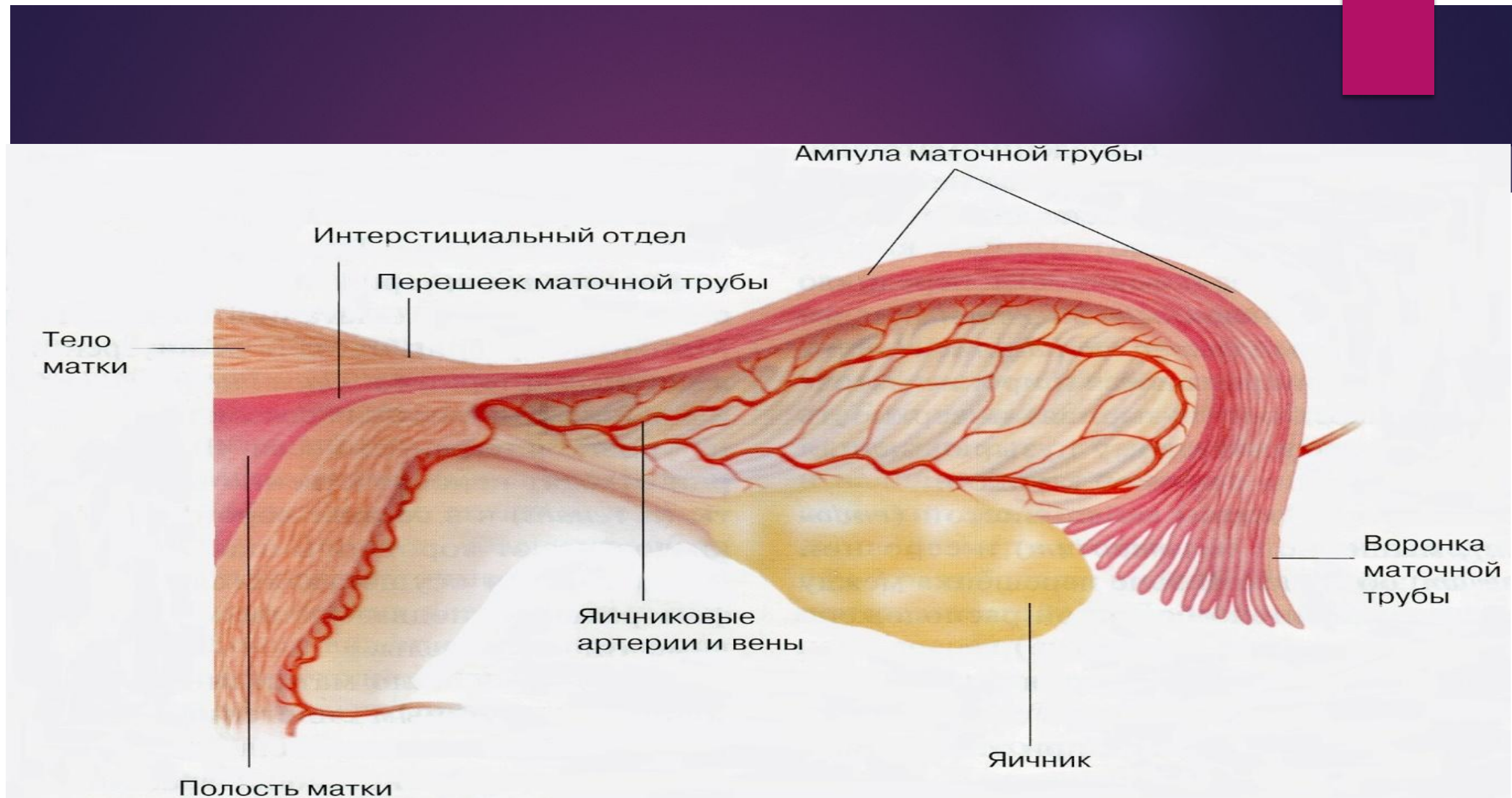
# Фиксирующий аппарат –

# СВЯЗКИ МАТКИ



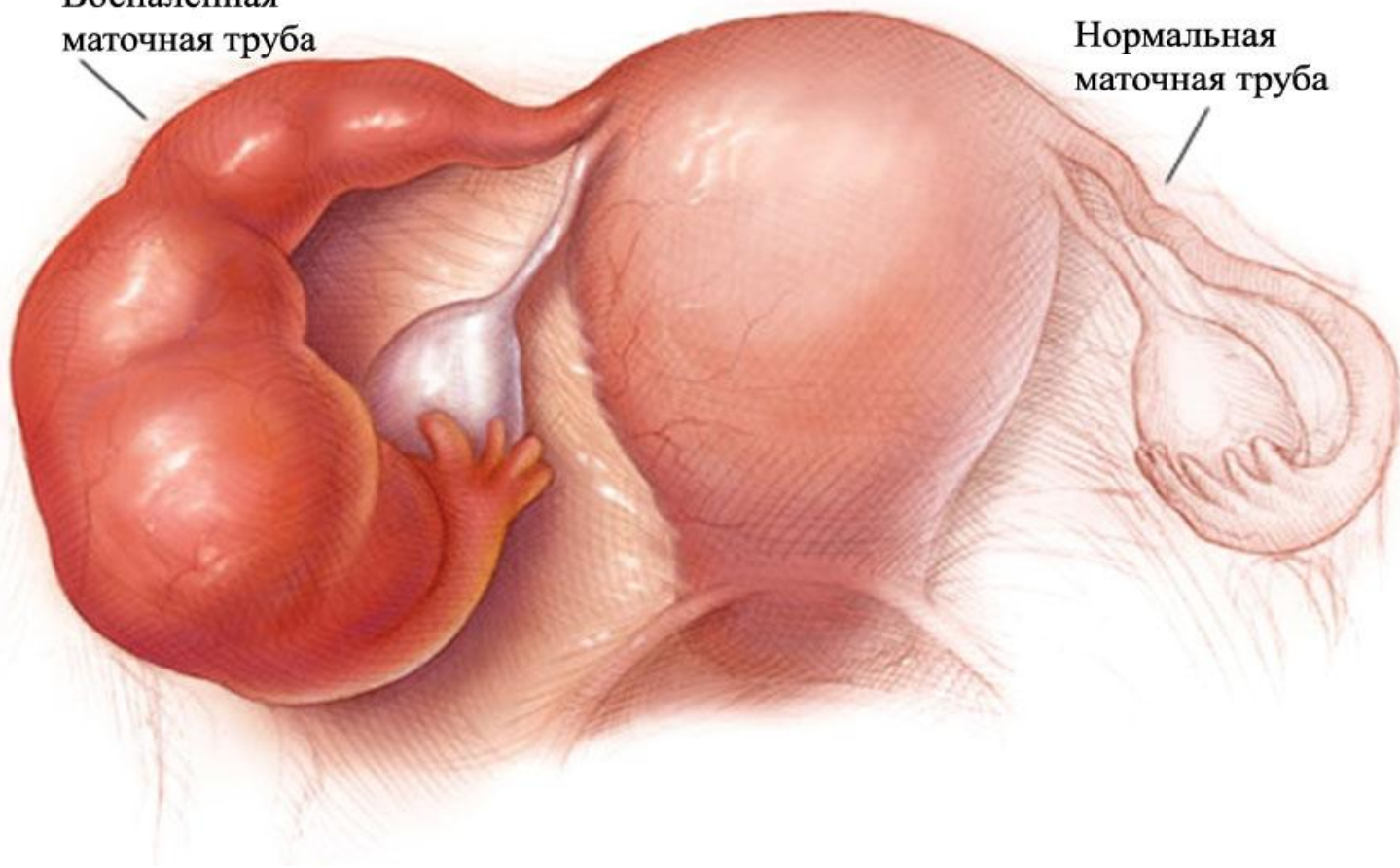
# Схема перемещения яйцеклетки





Воспаленная  
маточная труба

Нормальная  
маточная труба

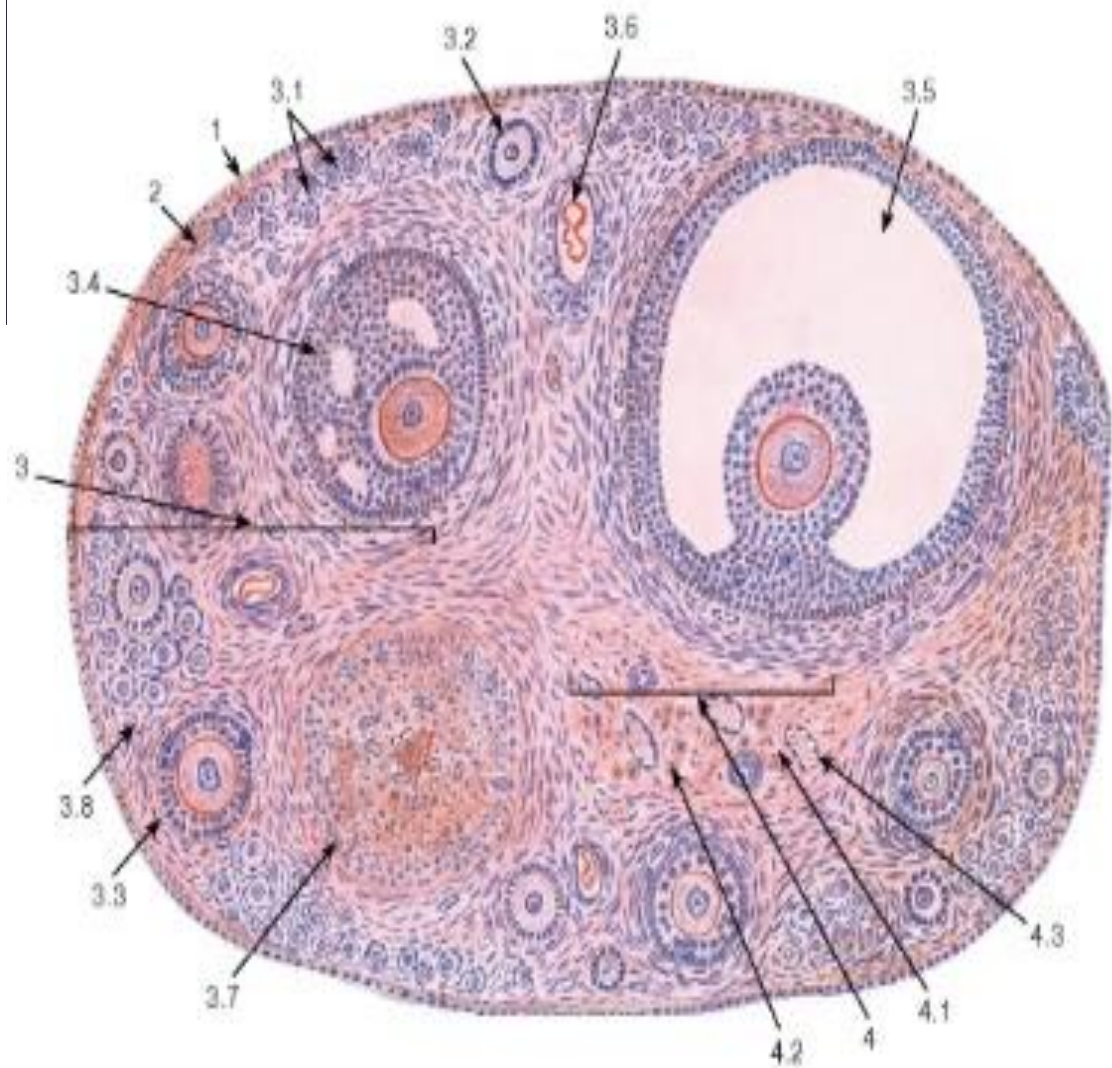


# Воронка с бахромками (фото)






# Строение яичника

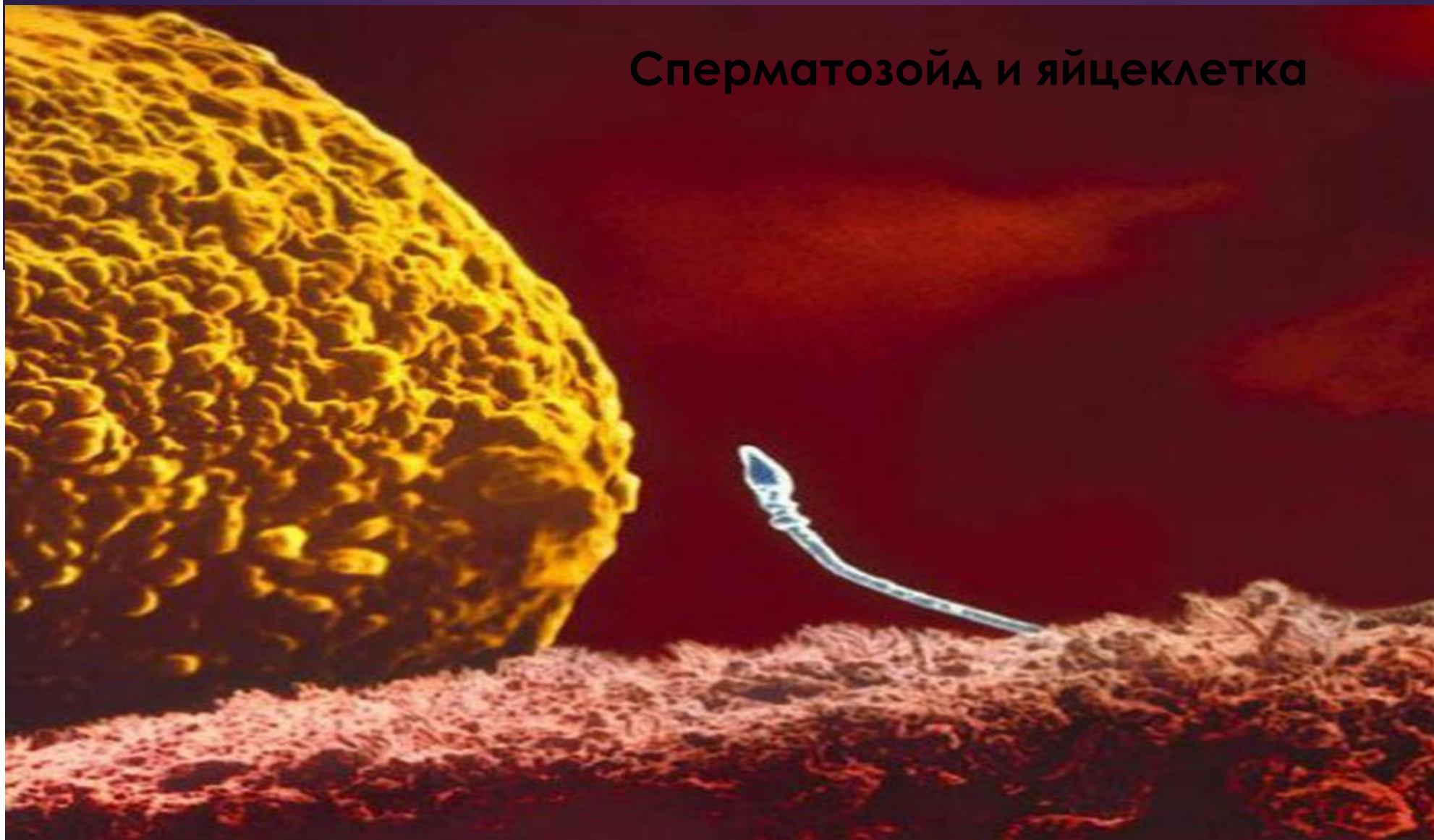

1 - поверхностный эпителий (мезотелий); 2 - белочная оболочка; 3 - корковое вещество: 3.1 - примордиальные фолликулы, 3.2 - первичный фолликул, 3.3 - вторичный фолликул, 3.4 - третичный фолликул (ранний антральный), 3.5 - третичный (зрелый предовуляторный) фолликул - граафов пузырек, 3.6 - атретический фолликул, 3.7 - желтое тело, 3.8 - строма коркового вещества; 4 - мозговое вещество: 4.1 - рыхлая волокнистая соединительная ткань, 4.2 - хилусные клетки, 4.3 - кровеносные сосуды

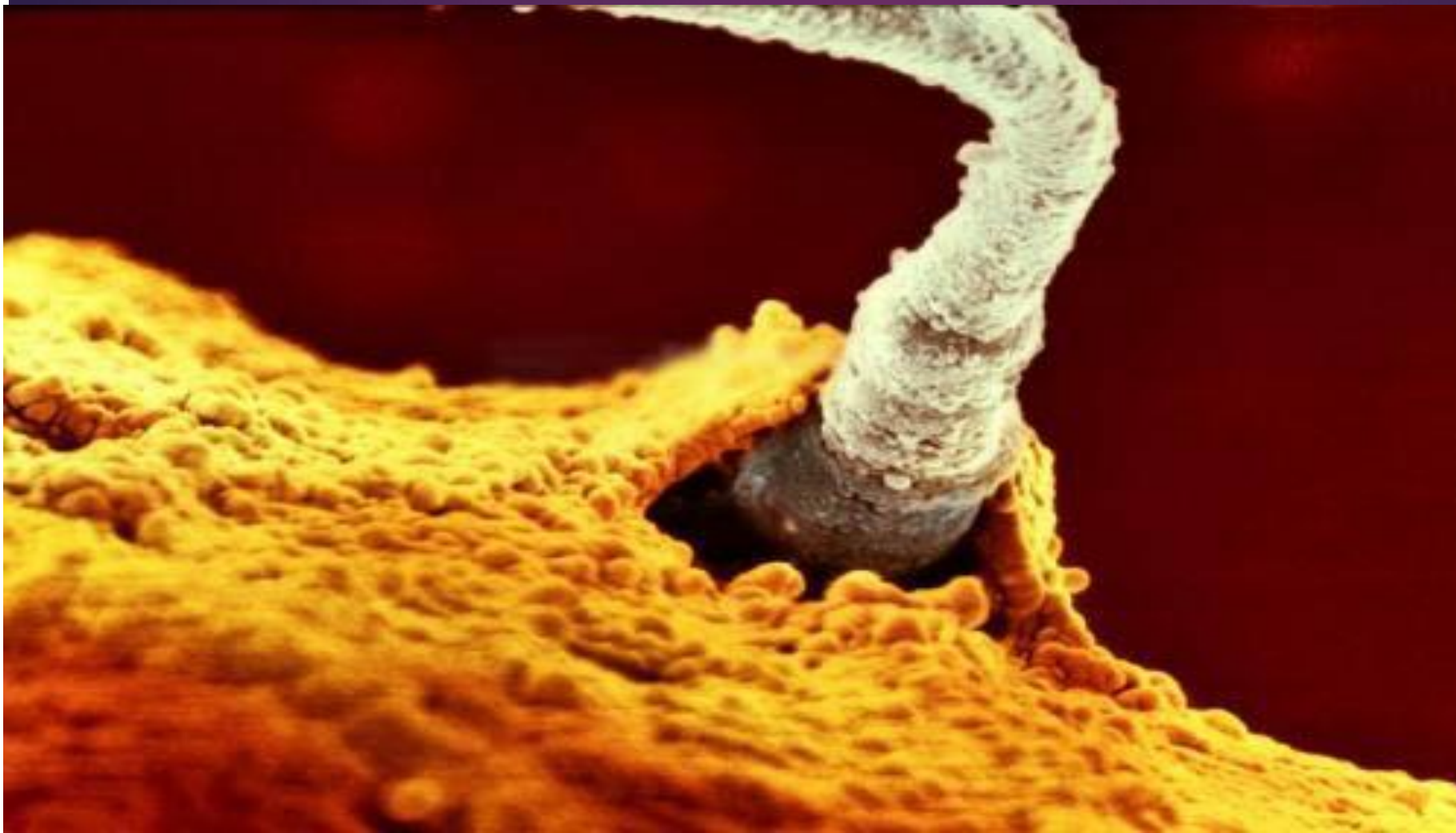

**яйцеклетка**

## Сперматозойд и яйцеклетка



# Оплодотворение



# Варианты имплантации оплодотворённой яйцеклетки

