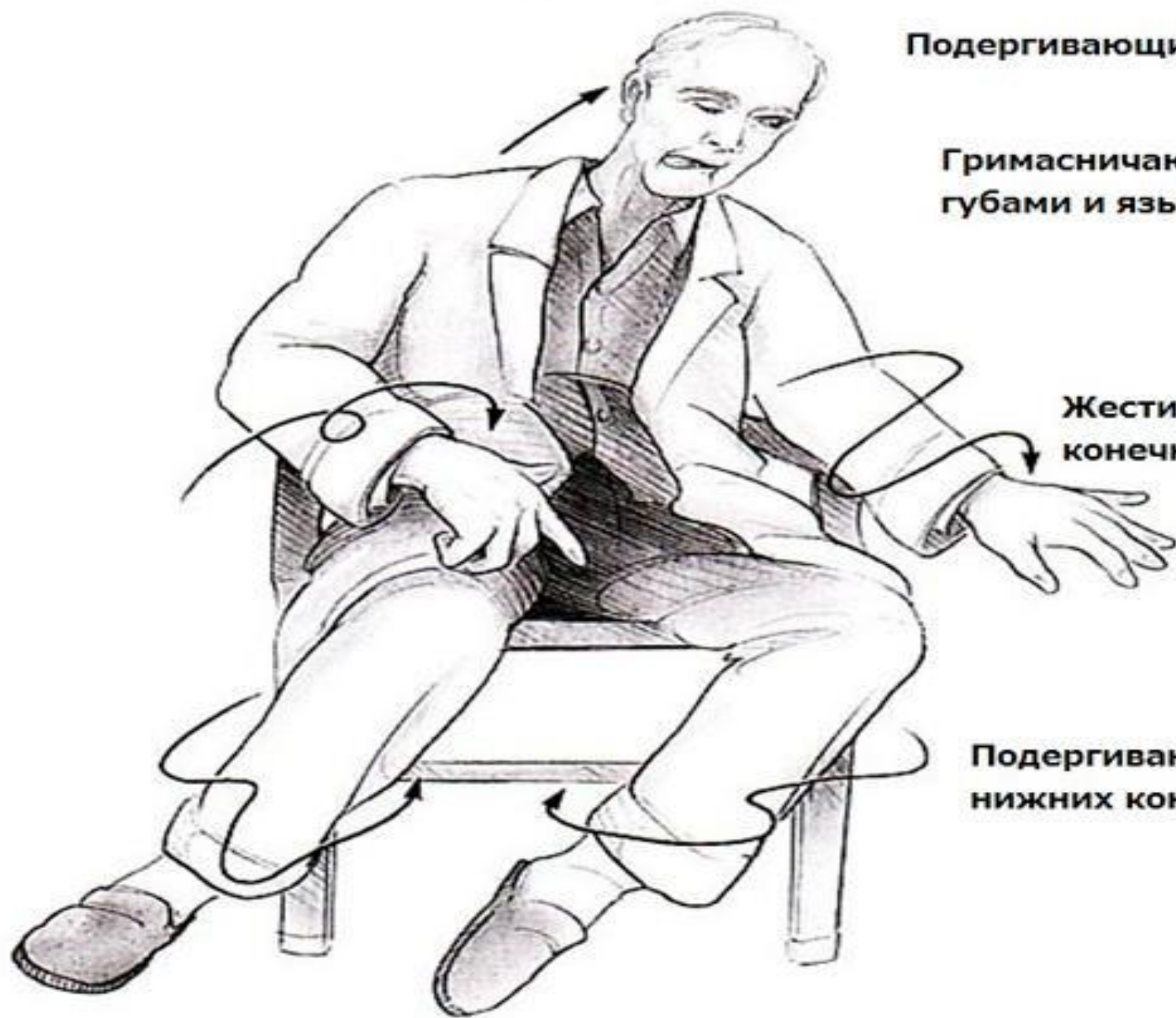


ФЕДЕРАЛЬНОЕ ГОСУДАРСТВЕННОЕ БЮДЖЕТНОЕ ОБРАЗОВАТЕЛЬНОЕ УЧРЕЖДЕНИЕ  
ВЫСШЕГО ОБРАЗОВАНИЯ  
«РОССИЙСКИЙ НАЦИОНАЛЬНЫЙ ИССЛЕДОВАТЕЛЬСКИЙ МЕДИЦИНСКИЙ УНИВЕРСИТЕТ  
ИМЕНИ Н.И.ПИРОГОВА»  
МИНИСТЕРСТВА ЗДРАВООХРАНЕНИЯ РОССИЙСКОЙ ФЕДЕРАЦИИ

# Хорея

Подготовили  
студенты группы 1.3.10а  
Розенберг Л.С.  
Капранова Д.Д.





Подергивающие движения головой

Гримасничающие движения лицом,  
губами и языком


Жестикуляция верхними  
конечностями

Подергивающее движение  
нижних конечностей

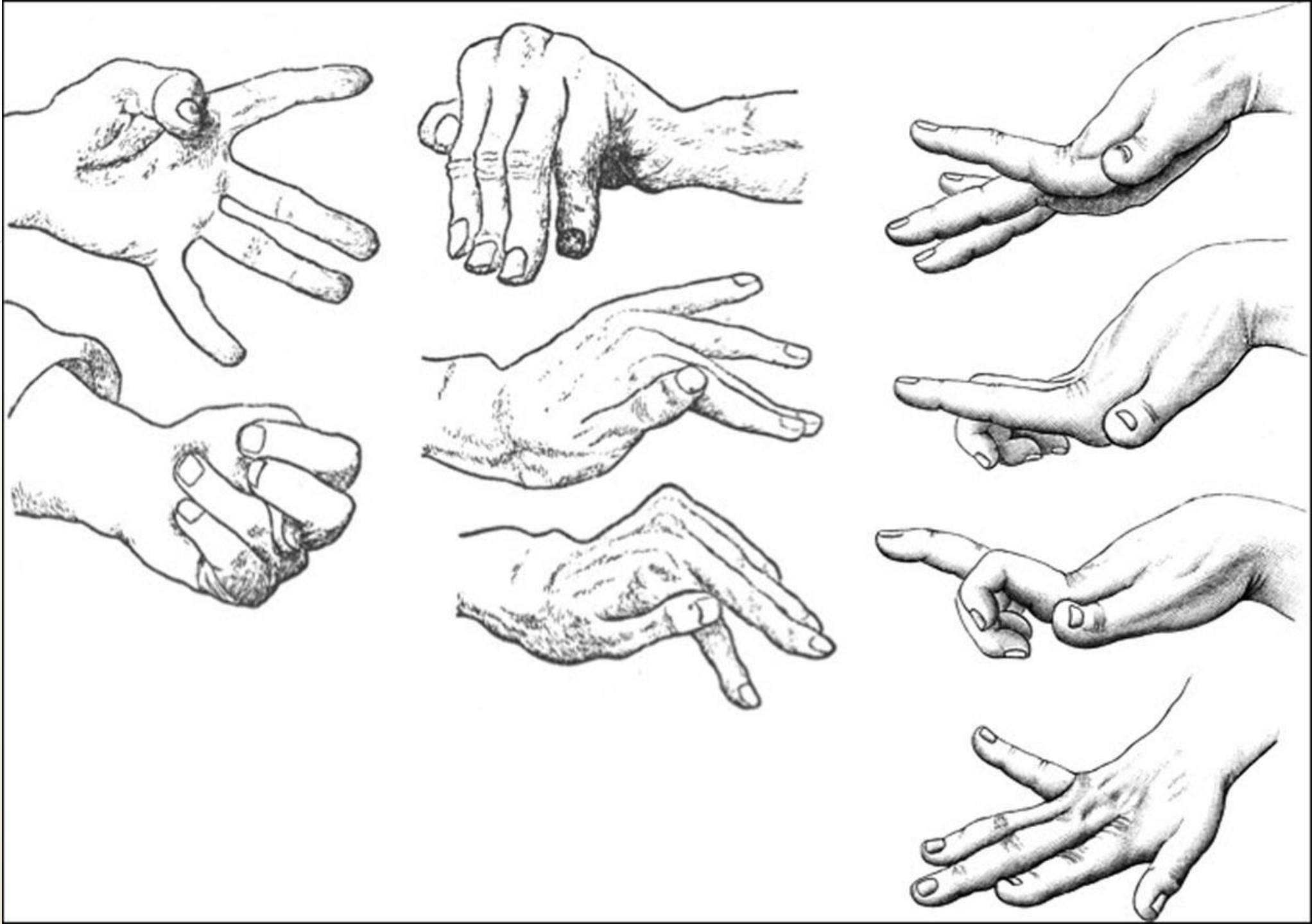
# Хорея Гентингтона (“пляска святого Вита”)



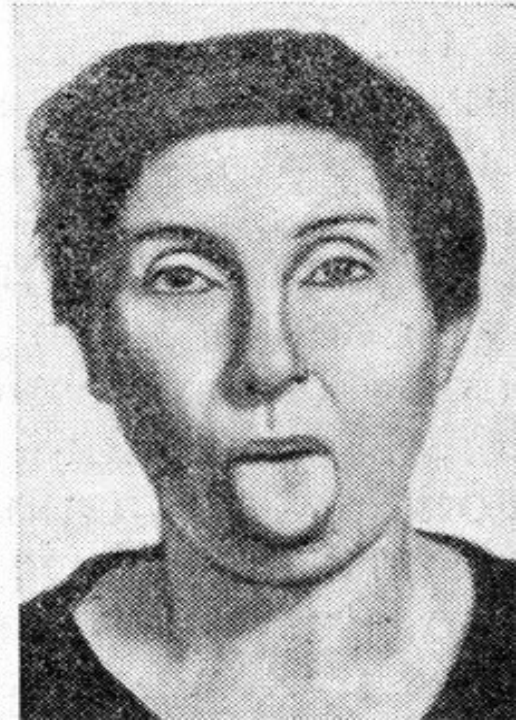
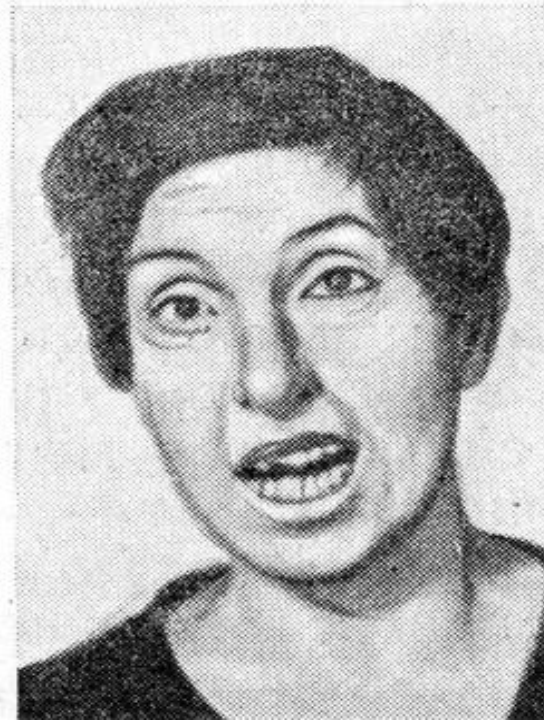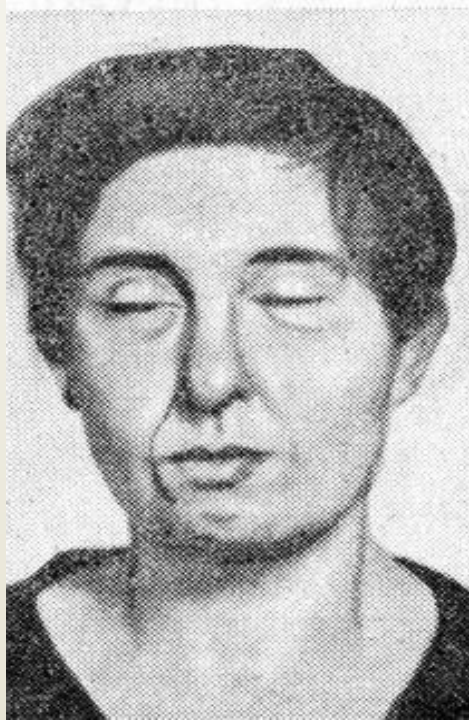# БАЛЛИЗМ



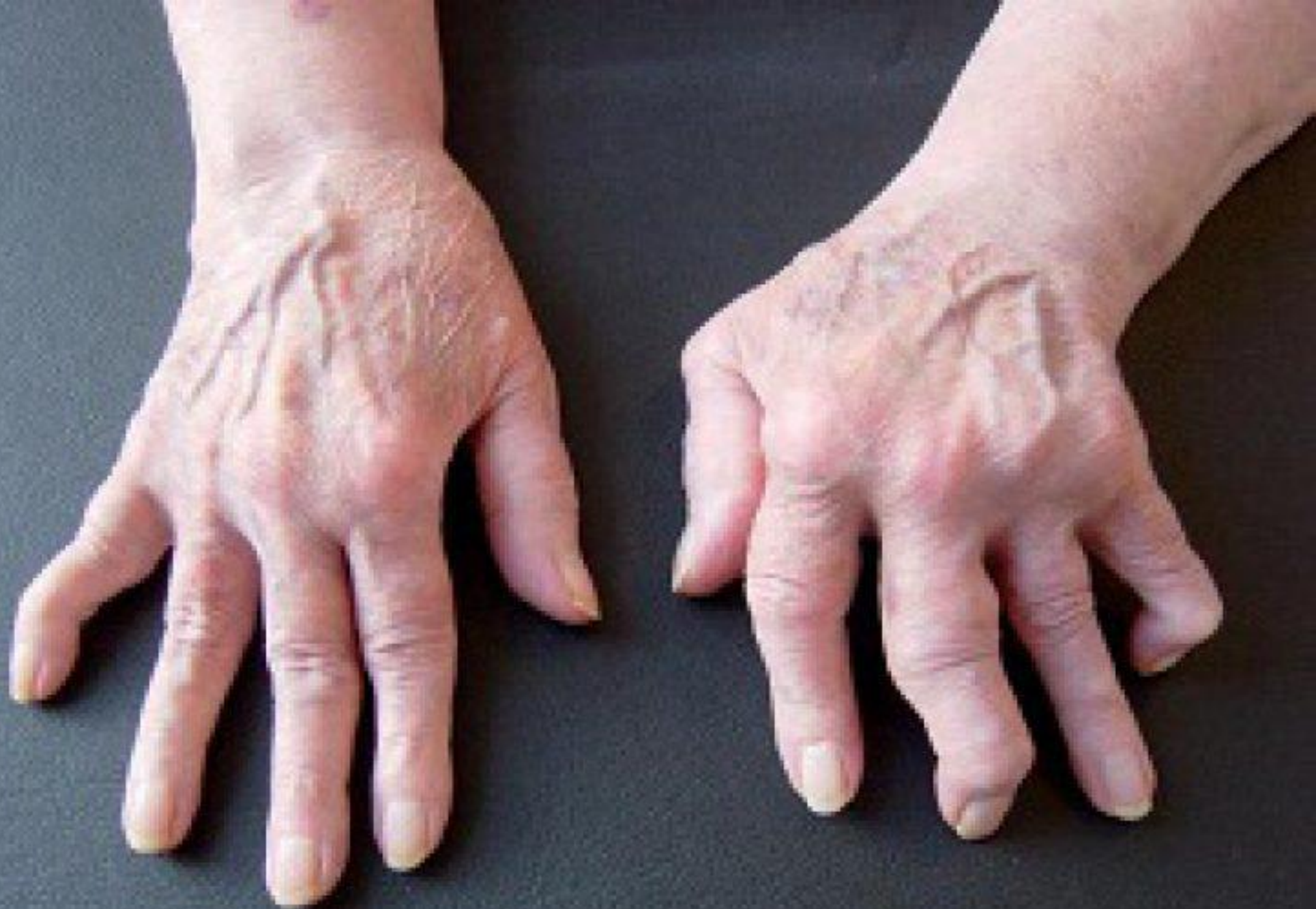# атетоз



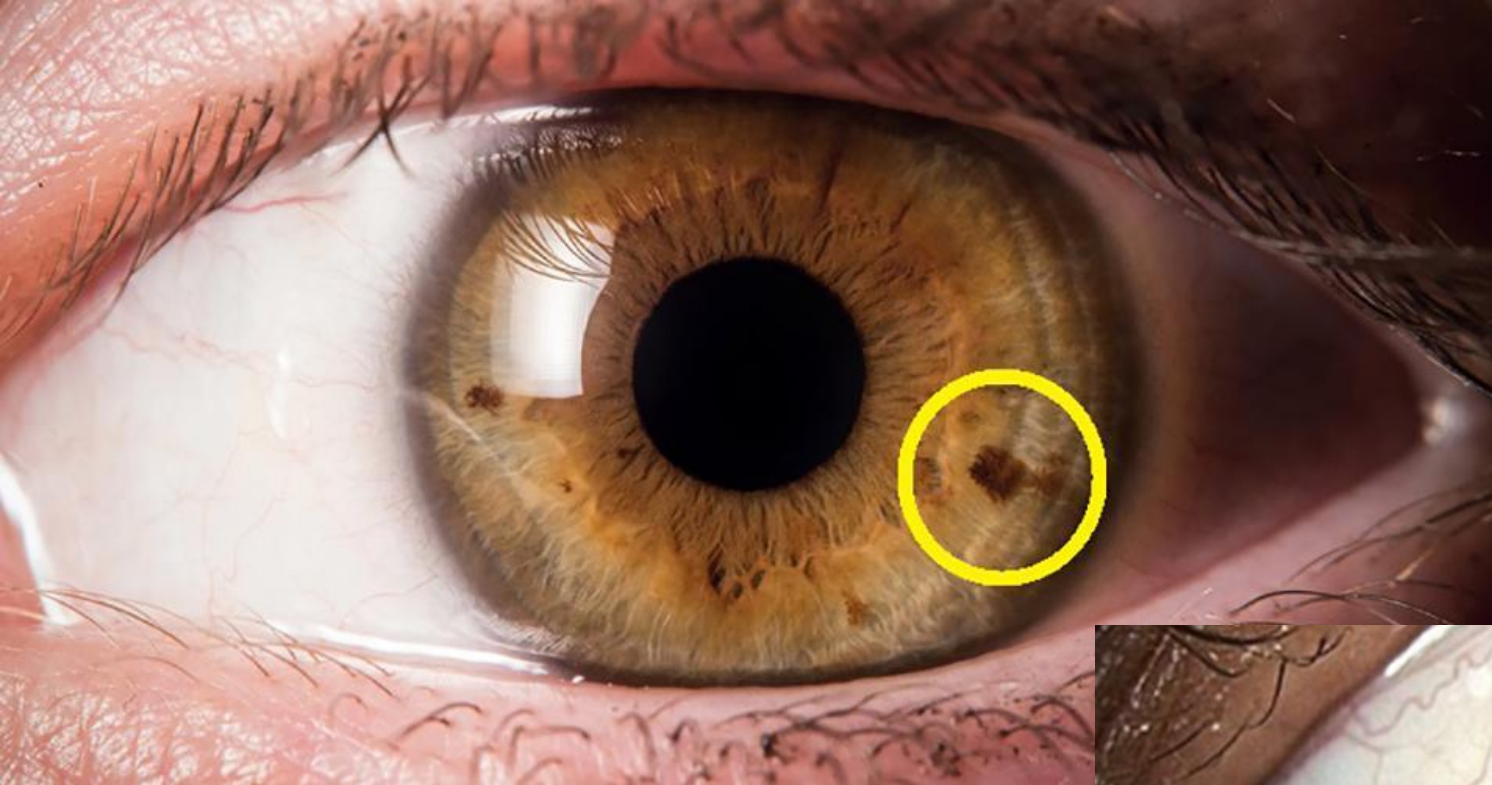
# Гримасы



**СИМПТОМ  
«ПАЛЬЦЫ,  
ИГРАЮЩИЕ  
НА  
ПИАНИНО»**

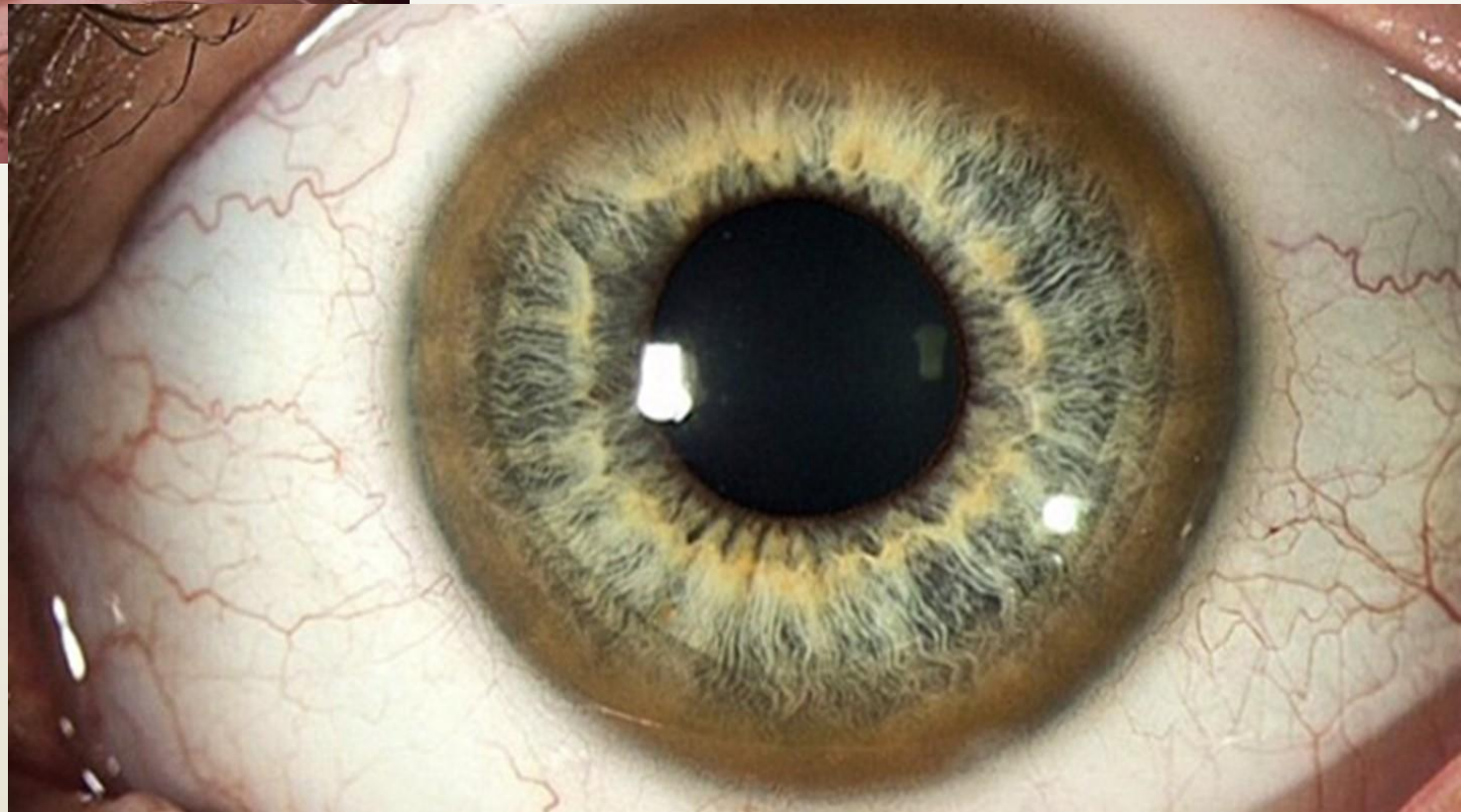





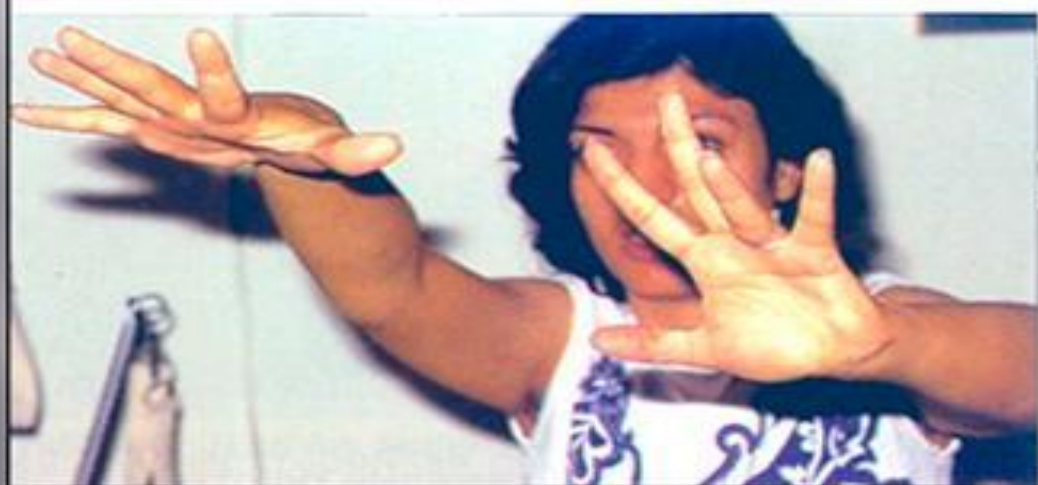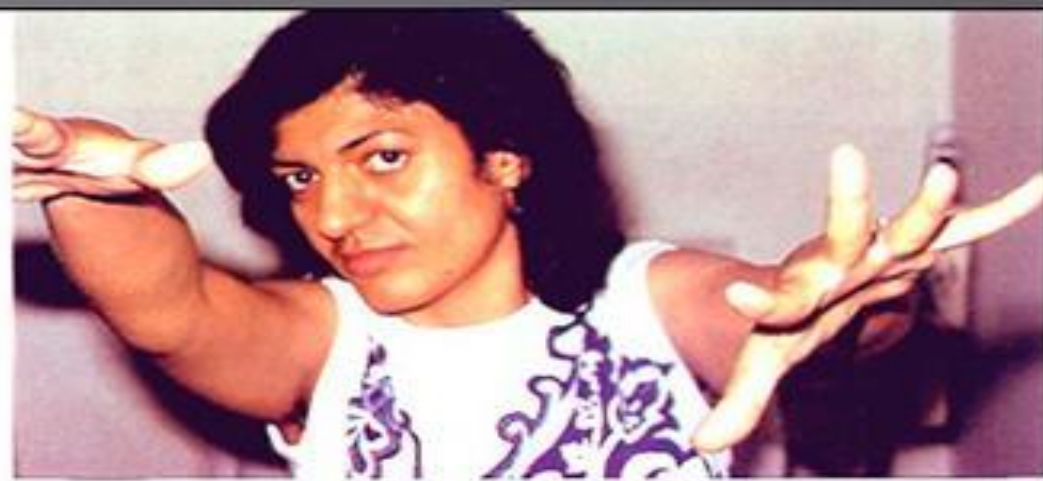бурые пятна  
Кайзера-  
Флейшера

бурые  
кольца  
Кайзера-  
Флейшера





## Малая хоррея (хоррея Сиденгама)



Непроизвольные движения головы и пальцев при попытке держать руки прямо перед собой.

# Ревматическая хорея

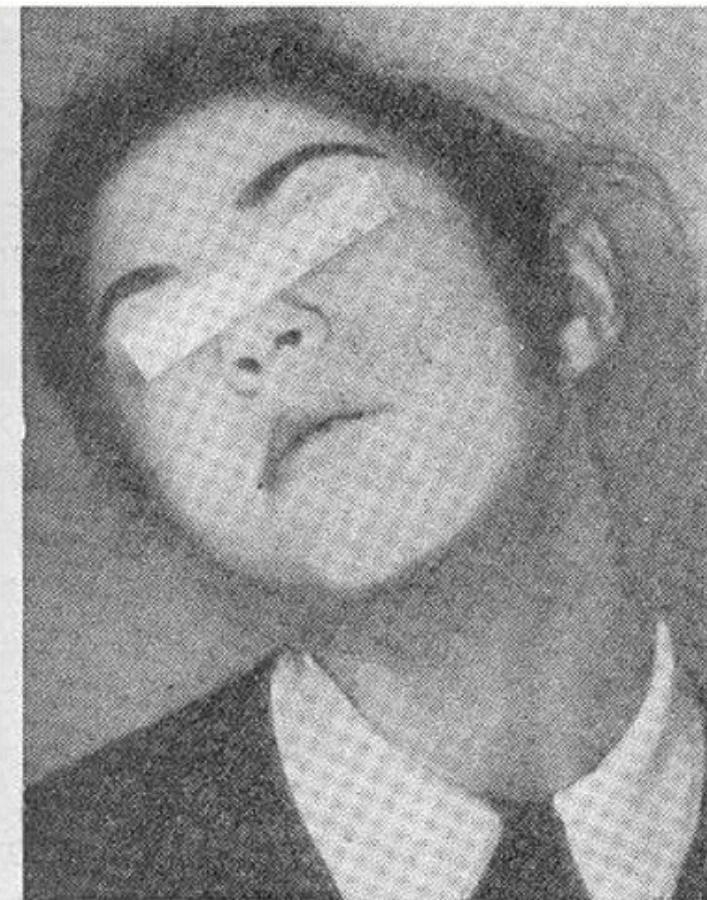

Рис. 210. Ревматический энцефалит. Гиперкинез в виде поворота головы вправо с вытягиванием шеи (из диссертации А. П. Куцемиловой — Институт неврологии АМН СССР).

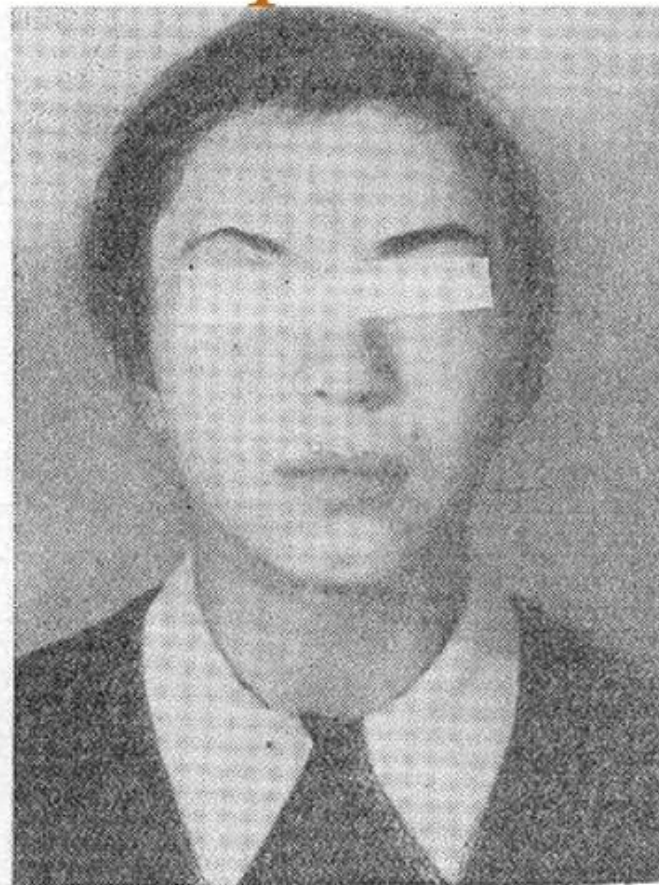
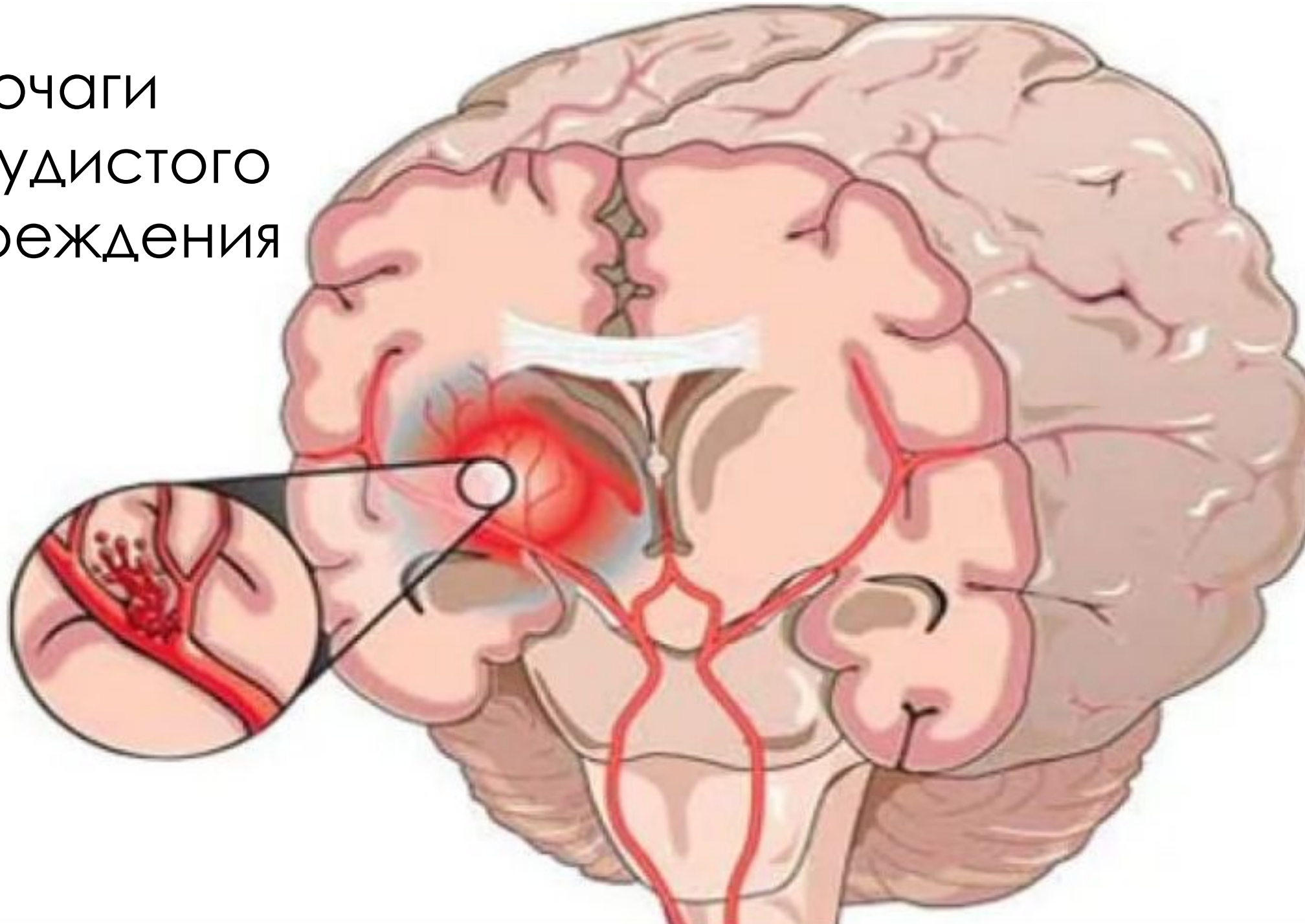
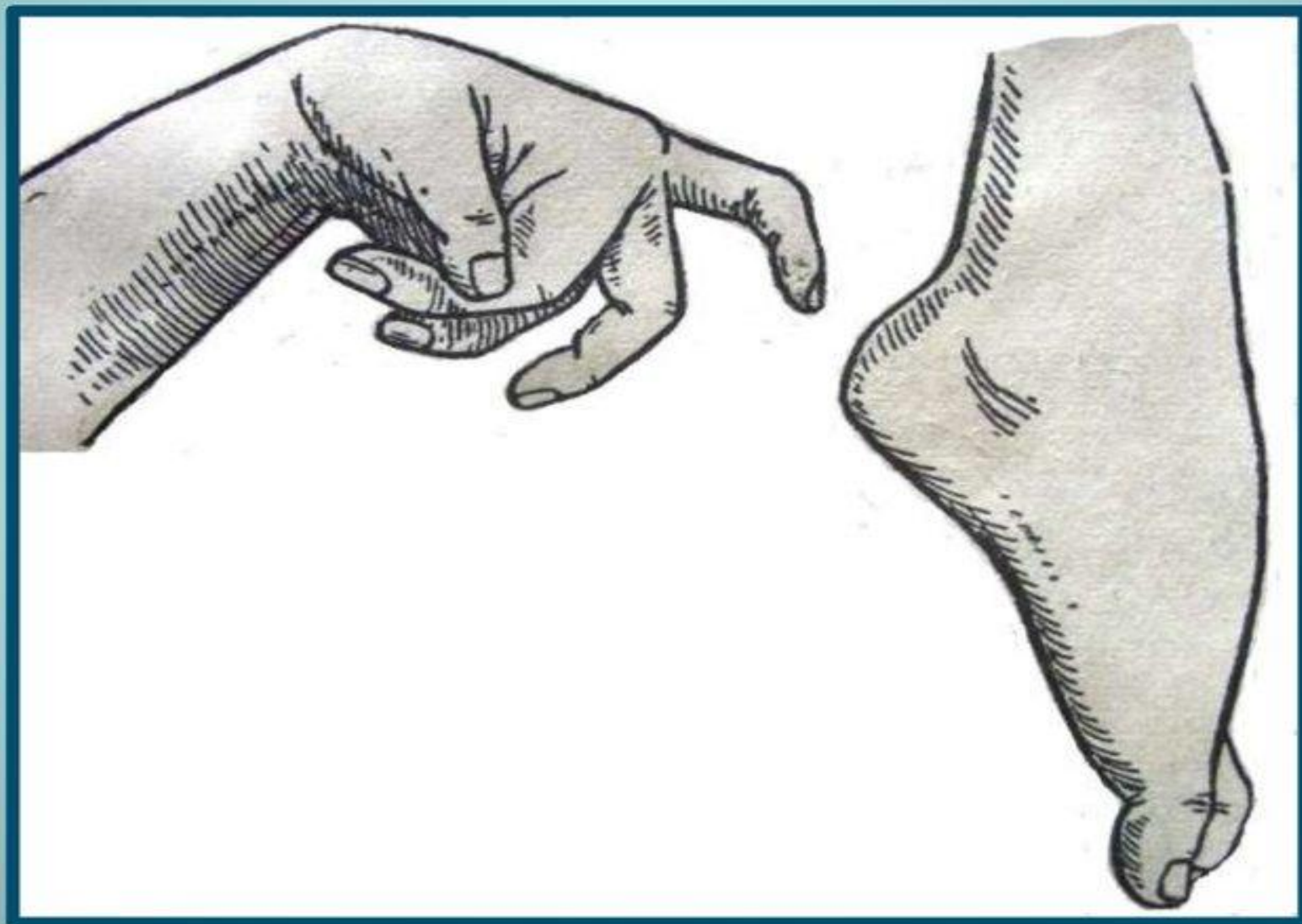


Рис. 211. Спокойное положение больной (пауза между отдельными насильственными движениями).

очаги  
сосудистого  
повреждения



# «Рука акушера» и «конская стопа» при гипопаратиреозе



# Неврологический осмотр

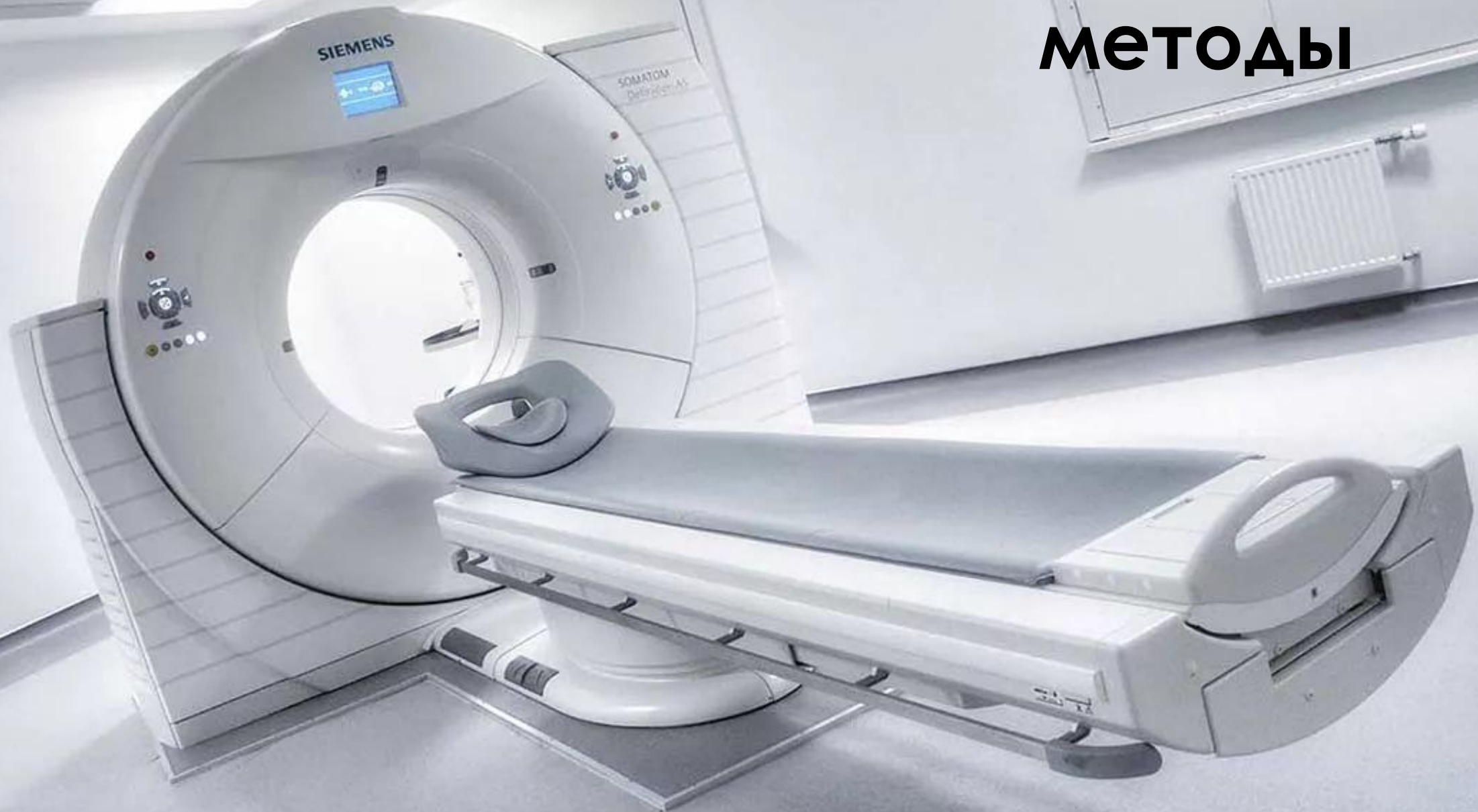

# Анализ крови





# Диагностические методы







Спасибо  
за внимание!