СПИННОМОЗГОВЫЕ НЕРВЫ
N.N. SPINALES

Периферическая нервная система

Спинномозговой отдел
(31 пара С М Н)

Краниальный отдел
(12 пар Ч М Н)

По функциональному признаку

соматическая

вегетативная

Спинномозговой соматический отдел включает в себя:

- - корешки спинномозговых нервов;
- - ствол спинномозгового нерва;
- - спинальный ганглий;
- - ветви спинномозговых нервов;
- - нервные сплетения;
- - периферические нервы;
- - нервные окончания.

Периферический нерв

Периферический нерв, окр. гем.-эоз.

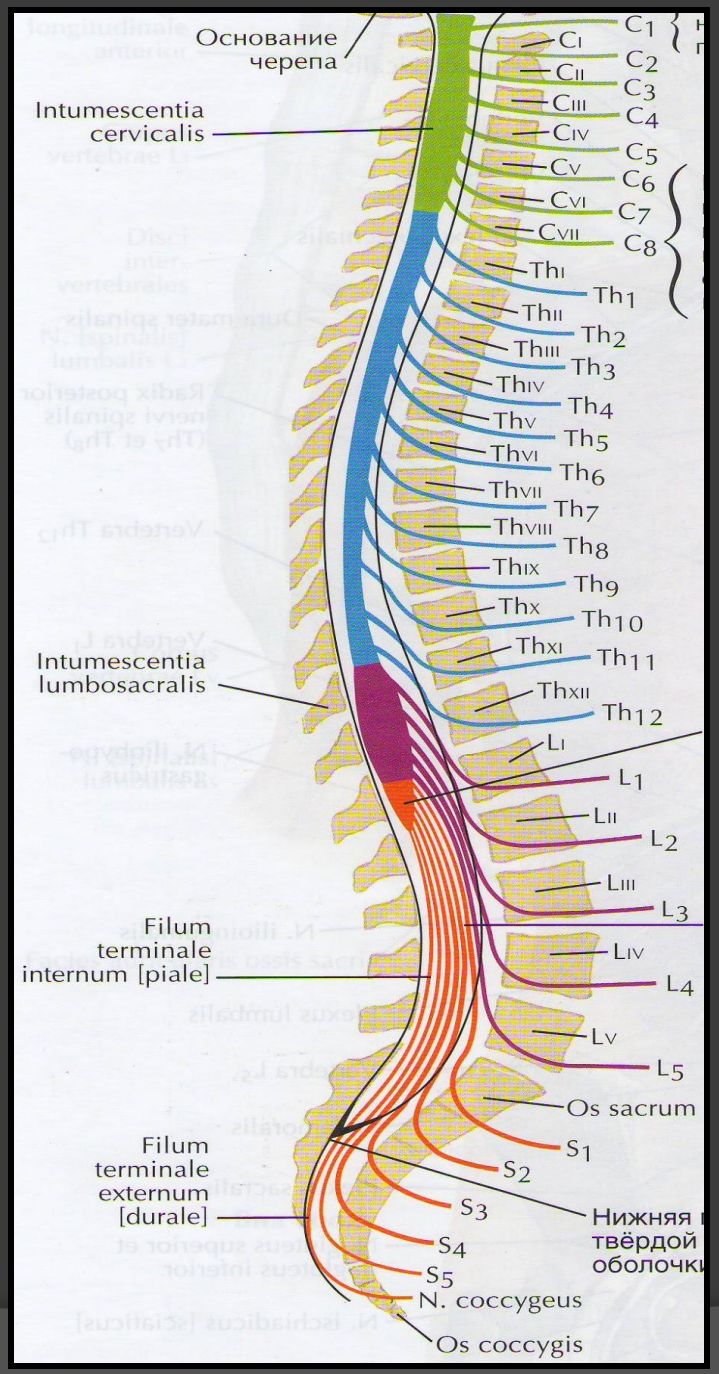

Спинномозговые нервы, nn. spinales, 31 пара, соответствуют сегментам спинного мозга.

8 шейных – C (cervicales);
12 грудных – Th (thoracici);
5 поясничных – L(lumbales);
5 крестцовых – S (sacrales);
1 копчиковый -Co (coccygei).

Спинномозговой нерв образуется от слияния 2 корешков спинного мозга:

- *заднего, чувствительного* (radix dorsalis, s. sensoria), который представляет собой периферический отросток ПУПН спинального ганглия;

- *переднего, двигательного* (radix ventralis, seu motoria), который является совокупностью аксонов мотонейронов передних рогов серого вещества спинного мозга.

Образование спинномозгового нерва

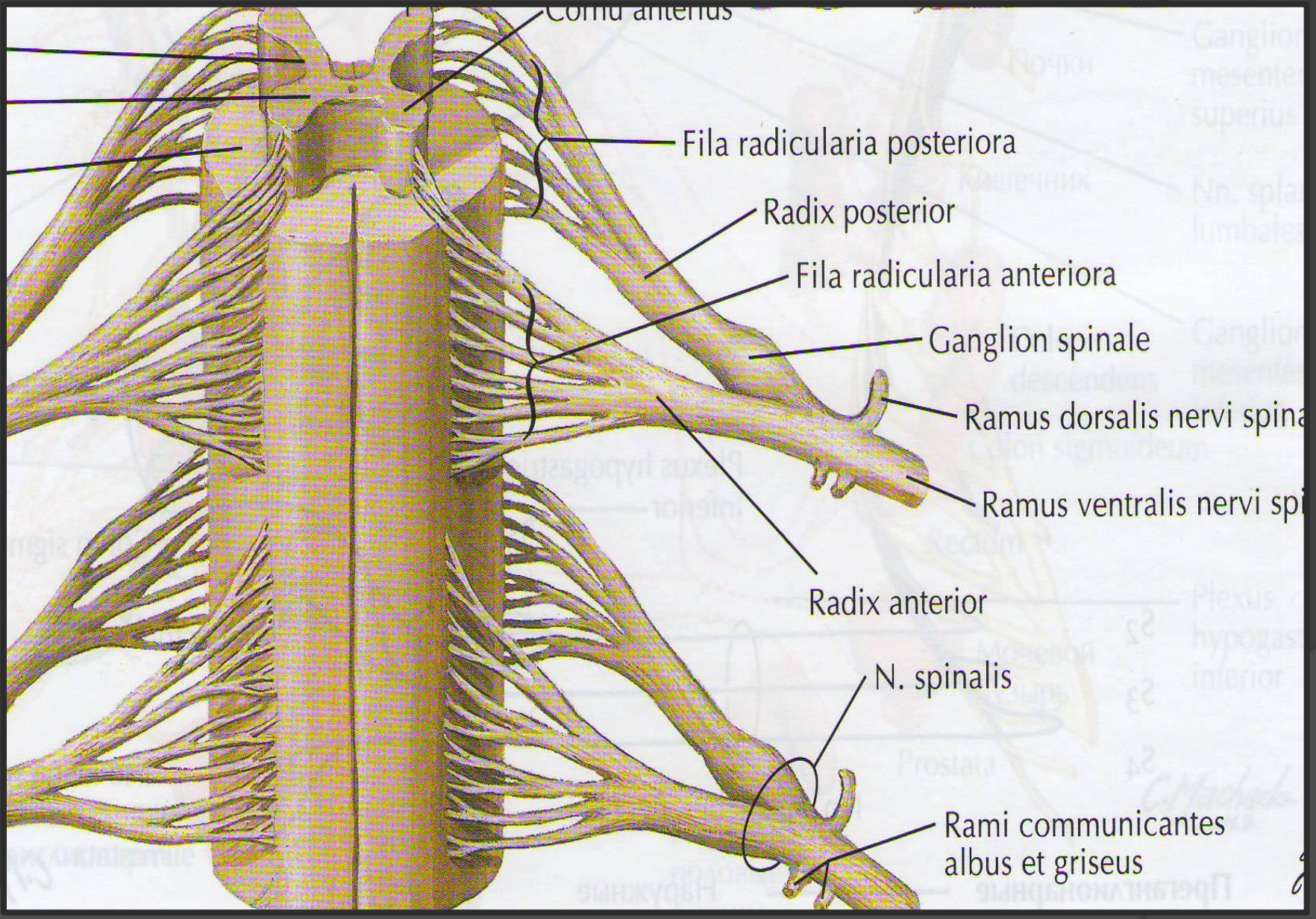

- Передний и задний корешки сливаются и образуют короткий (до 1,0 см) ствол спинномозгового нерва, *truncus nervi spinalis*.

- Покинув межпозвоночное отверстие, каждый СМН делится на 4 ветви:
- *1 -задняя ветвь* – для иннервации мышц спины и кожи над ними;
- *2 -передняя ветвь* – для иннервации конечностей;
- 3 –*менингеальная ветвь* для иннервации оболочек спинного мозга;
- 4 - *соединительная ветвь* для соединения с симпатическим стволом (C 8- L 3).

Формирование спинномозгового нерва, его ветви и состав их волокон

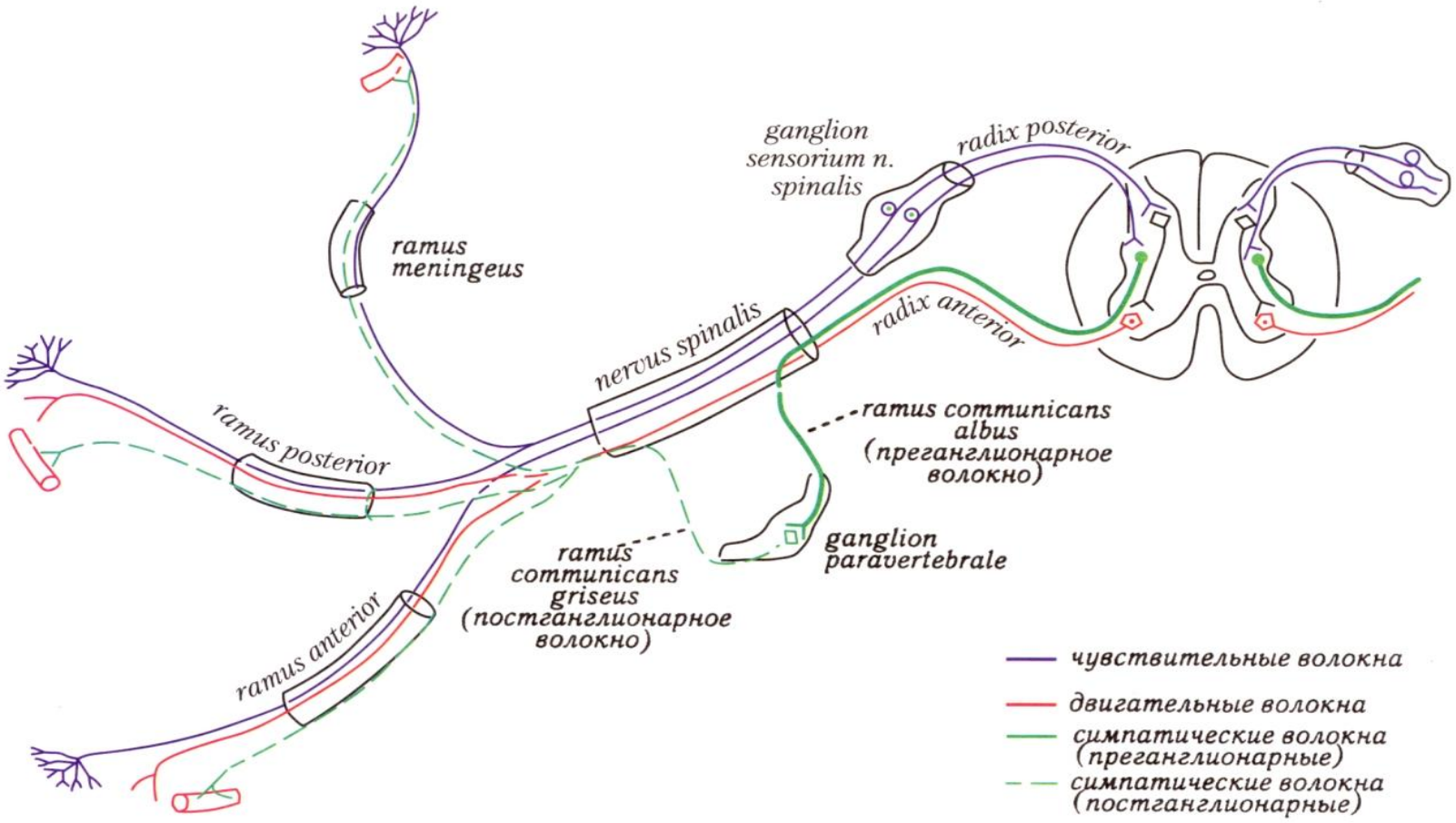

Схема 3. Формирование спинномозгового нерва, его ветви и состав их волокон.

- Вблизи спинного мозга корешки спинномозговых нервов лежат в подпаутинном пространстве и окружены мягкой мозговой оболочкой. В межпозвоночном отверстии они окружены твердой мозговой оболочкой, переходящей в периневрий.

- СМН имеют в своем составе разное количество волокон. Это определяется размерами иннервируемой области, насыщенностью рецепторами и дифференцировкой скелетных мышц.

- По составу СМН являются смешанными.

Спинномозговой нерв и его ветви

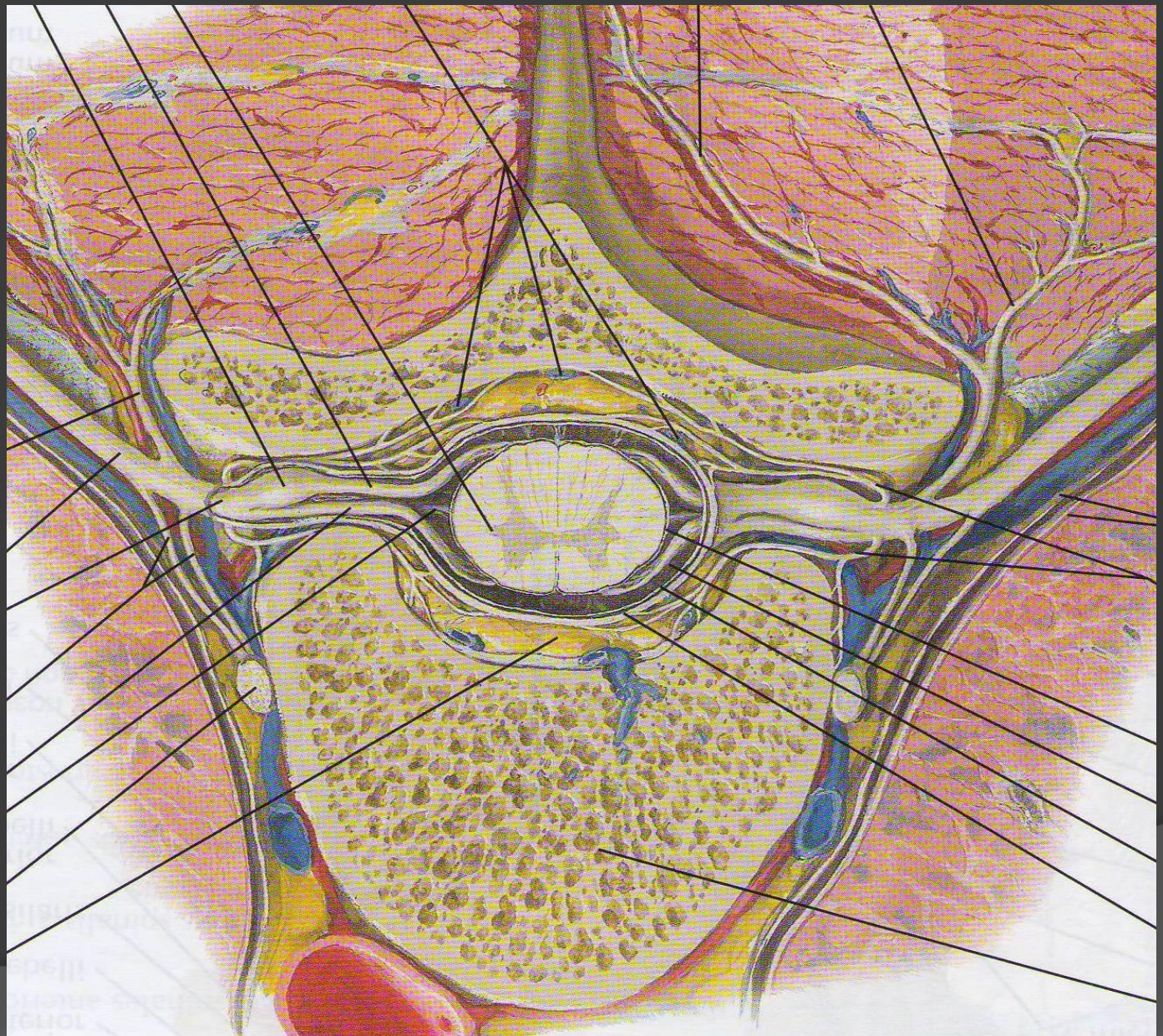

dorsum

ventrum

- Передние ветви СМН сохраняют метамерное строение только в грудном отделе –12 пар межреберных нервов.

- В остальных отделах сегментарность СМН утрачивается и передние ветви из соседствующих сегментов переплетаются, образуя *СПЛЕТЕНИЯ*,

PLEXUS.

Различают: шейное, плечевое, поясничное и крестцовое сплетения.

Шейное сплетение (pl.cervicalis)

образовано передними ветвями C1-C4. Располагается на глубоких мышцах шеи .

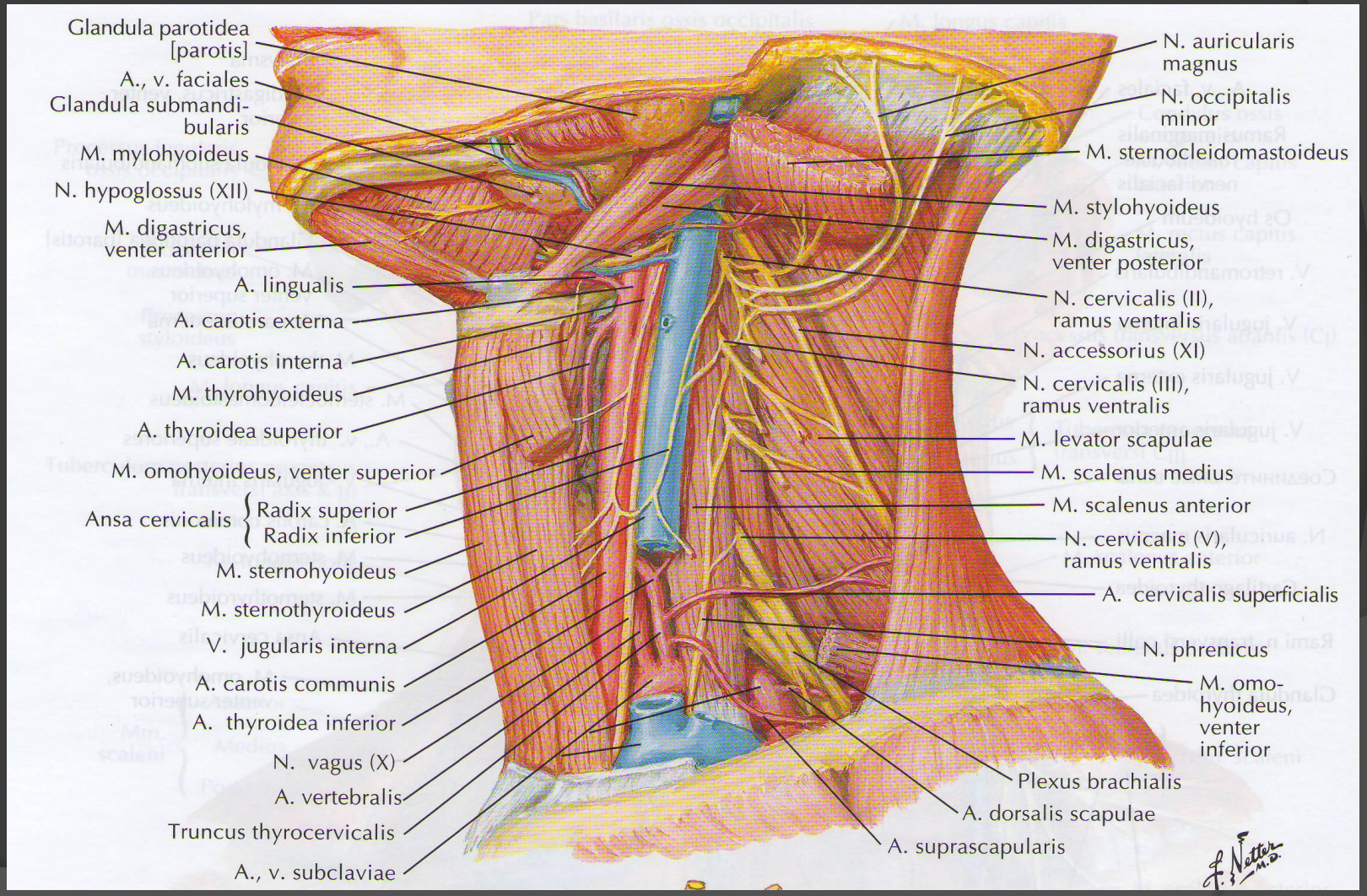

- Из шейного сплетения формируются кожные (чувствительные), мышечные (двигательные) и смешанная ветвь.

- Кожные ветви иннервируют кожу затылка, ушную раковину, наружный слуховой проход, кожу шеи, кожу над грудными мышцами.

- Мышечные ветви иннервируют глубокие мышцы шеи, мышцы, расположенные ниже подъязычной кости, а также грудино-ключично-сосцевидную мышцу и трапецивидную мышцу (совместно с добавочным нервом).

- Смешанная ветвь – диафрагмальный нерв - n.phrenicus, иннервирует плевру, перикард, диафрагму, капсулу печени.

Шейное сплетение (схема).

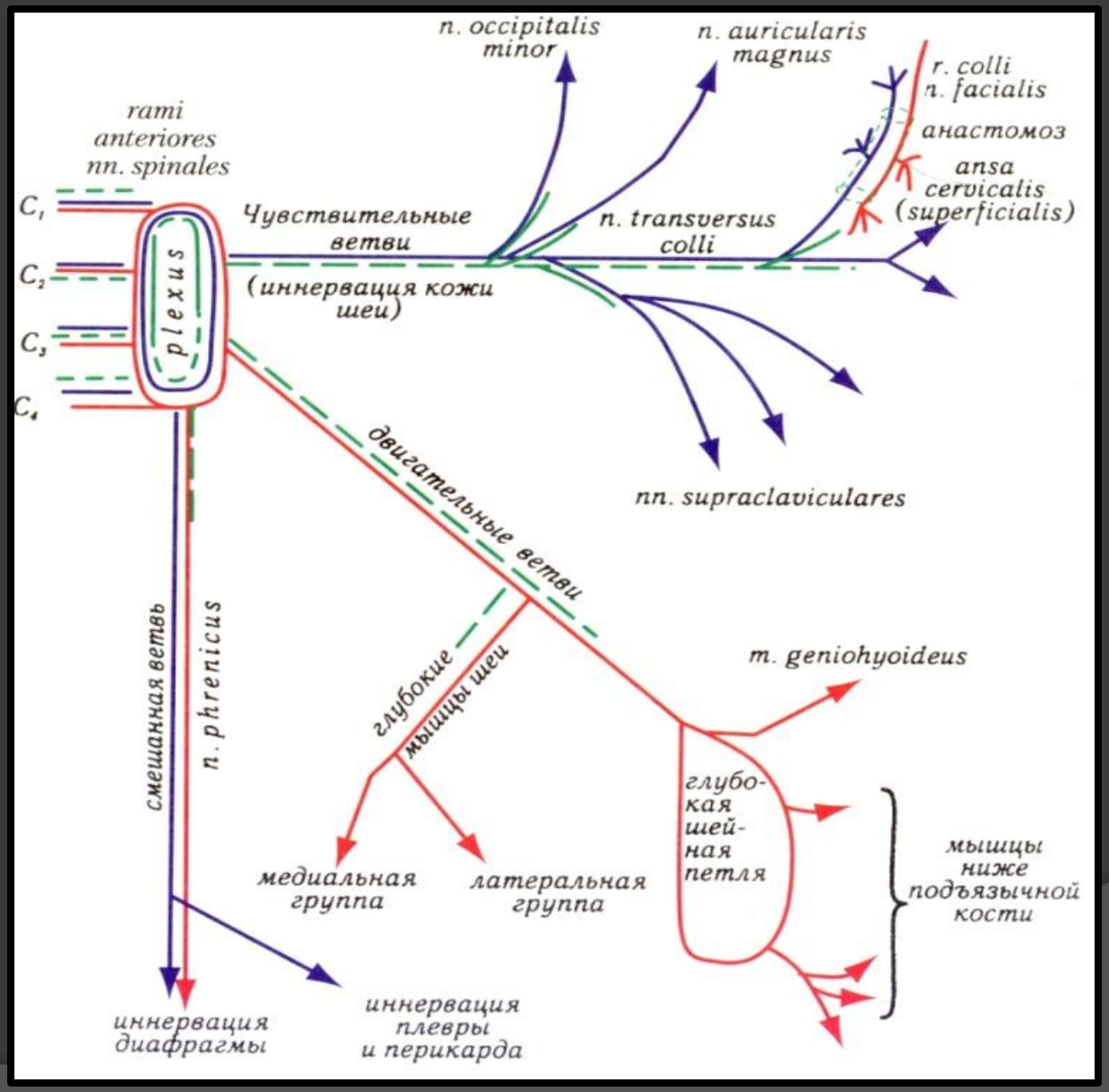

Плечевое сплетение, pl.brahialis

- Образовано передними ветвями спинномозговых нервов, исходящих из С 5-С 8 (Th 2).

- Выходит через промежуток между передними и средними лестничными мышцами в надключичную ямку, располагаясь выше и кзади от подключичной артерии.

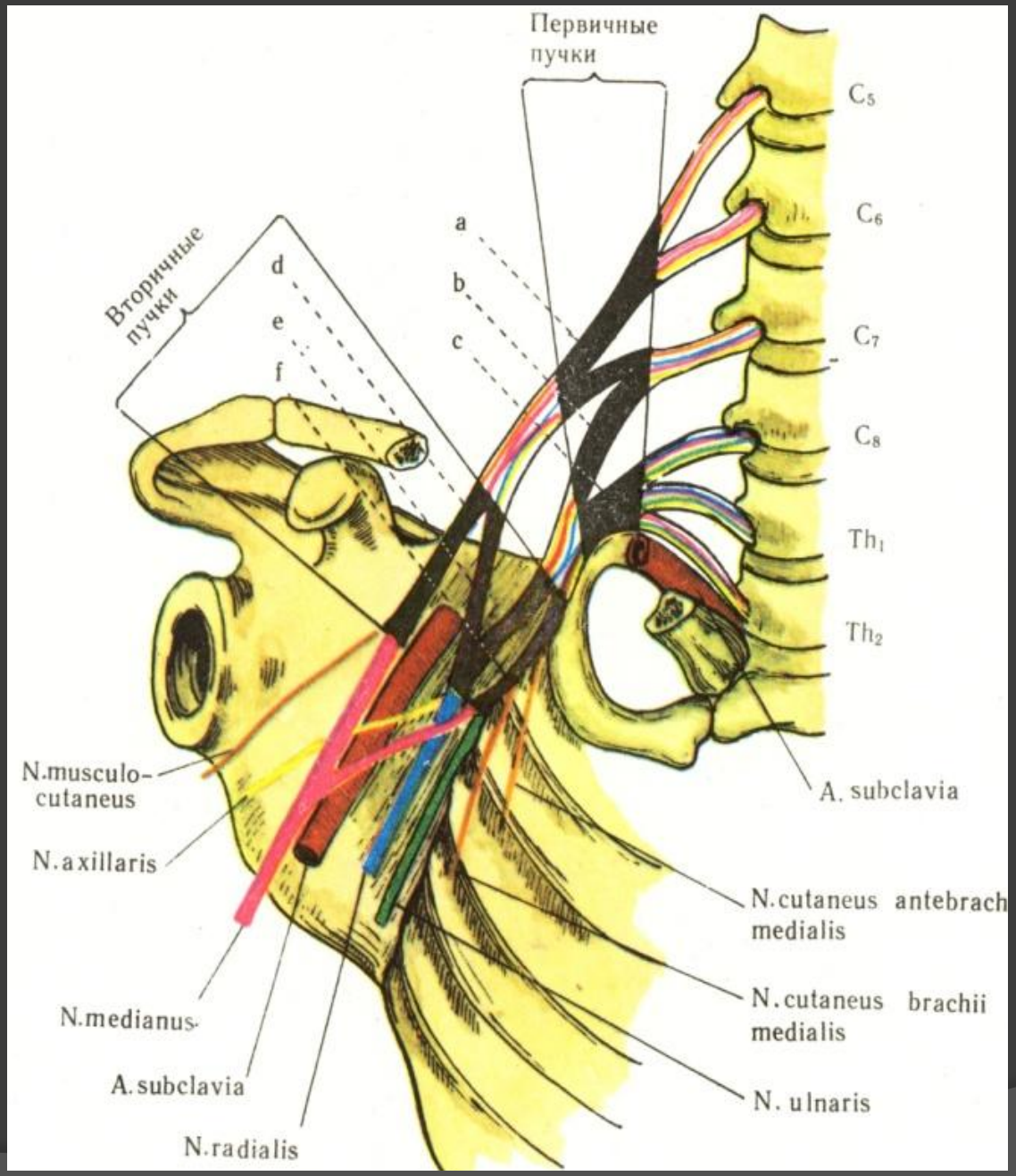

- Формирует 3 толстых пучка : (латеральный, медиальный и задний), идущих в подкрыльцовую ямку и окружающих подкрыльцовую артерию.

- Из плечевого сплетения исходят короткие и длинные ветви.

- Короткие – в надключичном отделе - иннервируют мышцы плечевого пояса. Самый толстый из коротких – подмышечный нерв ***(n.axillaris)*** иннервирует плечевой сустав, дельтовидную и большую круглую мышцу.

Длинные ветви плечевого сплетения подразделяются на 2 группы:

- переднюю (для сгибателей и пронаторов);
- заднюю (для разгибателей и супинаторов).

К передней группе относятся :

- мышечно-кожный *(n.musculocutaneus)* – сгибатели плеча и предплечья, локтевой сустав, кожу передне-латеральной поверхности предплечья;
- серединный (*n.medianus),* на плече ветвей не дает, иннервирует мышцы-пронаторы предплечья, сгибатели кисти и пальцев;
- локтевой *(n. ulnaris)*, его кожные ветви иннервируют кожу тыла кисти, ладони и пальцев, мышечные – сгибатели предплечья, кисти и пальцев;

- медиальный кожный нерв плеча (*n.cutaneus brachii medialis*) – кожа передне-медиальной поверхности плеча;

- медиальный кожный нерв предплечья (*n.cutaneus antebrachii medialis)* - кожа медиальной поверхности предплечья.

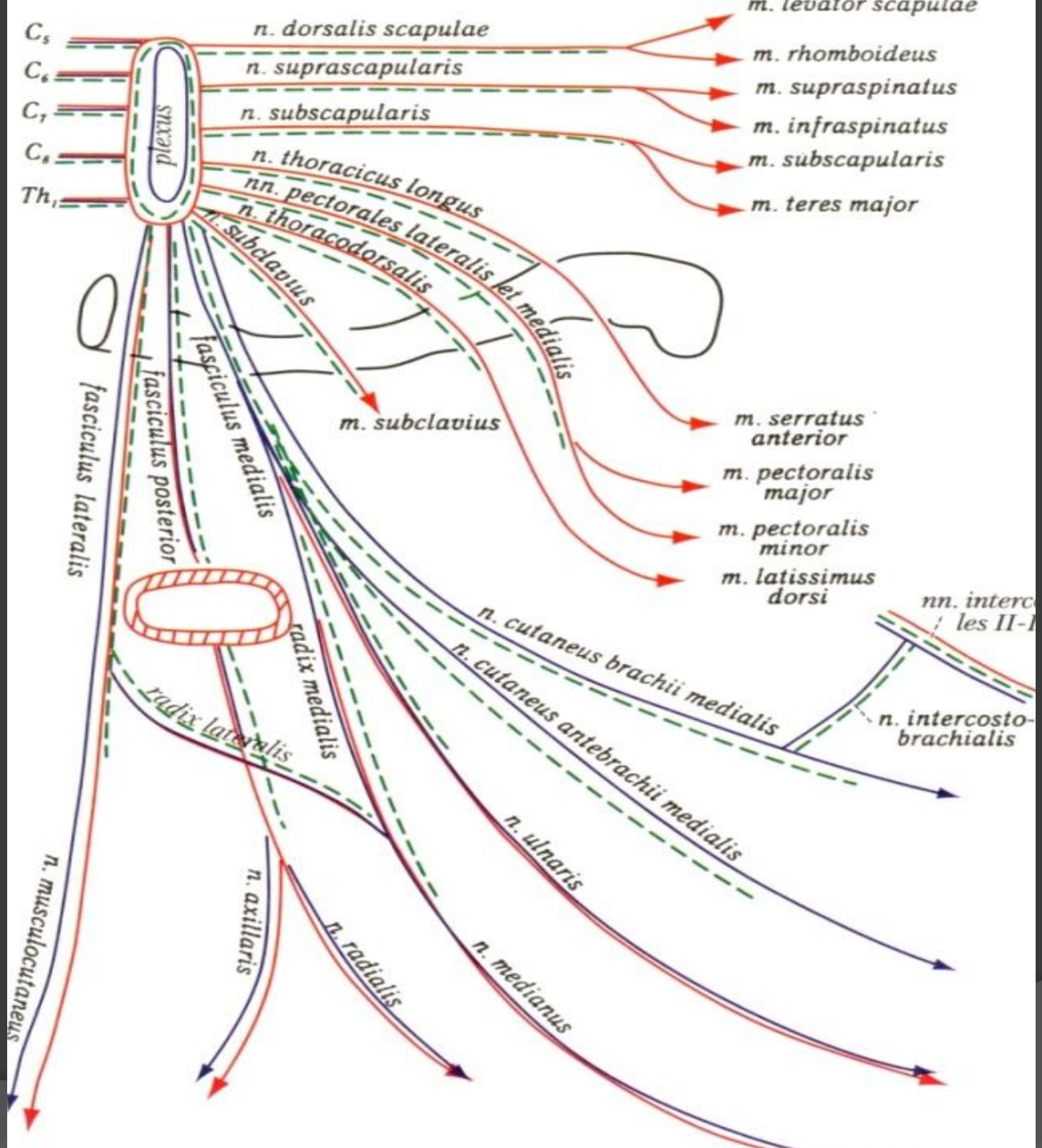
C_5
C_6
C_7
C_8
Th_1
plexus
n. dorsalis scapulae
n. suprascapularis
n. subscapularis
n. thoracicus longus
nn. pectorales lateralis et medialis
n. thoracodorsalis
n. subclavius
m. levator scapulae
m. rhomboideus
m. supraspinatus
m. infraspinatus
m. subscapularis
m. teres major
m. subclavius
m. serratus anterior
m. pectoralis major
m. pectoralis minor
m. latissimus dorsi
fasciculus lateralis
fasciculus posterior
fasciculus medialis
radix medialis
radix lateralis
n. cutaneus brachii medialis
n. cutaneus antebrachii medialis
n. intercosto-brachialis
n. ulnaris
n. medianus
n. radialis
n. axillaris
n. musculocutaneus

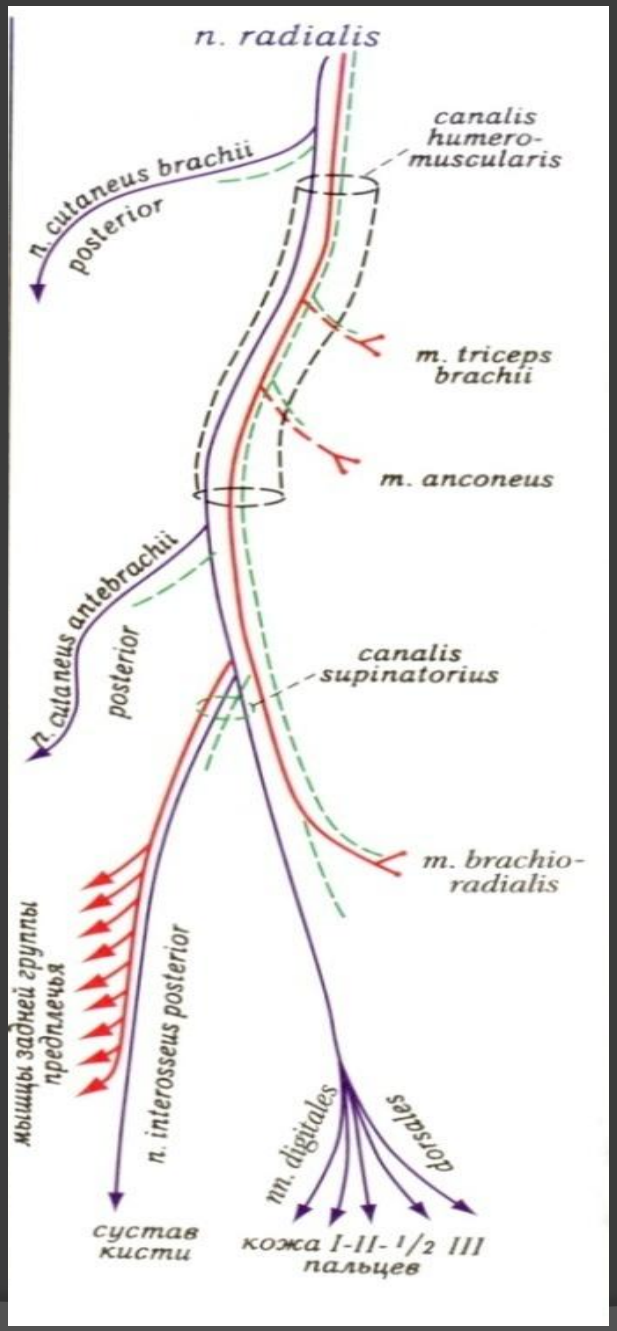

Задняя группа представлена лучевым нервом (***n.radialis)***, идущим по задней стороне плеча. Этот нерв иннервирует все разгибатели плеча и предплечья, супинаторы, а также кожу над ними.

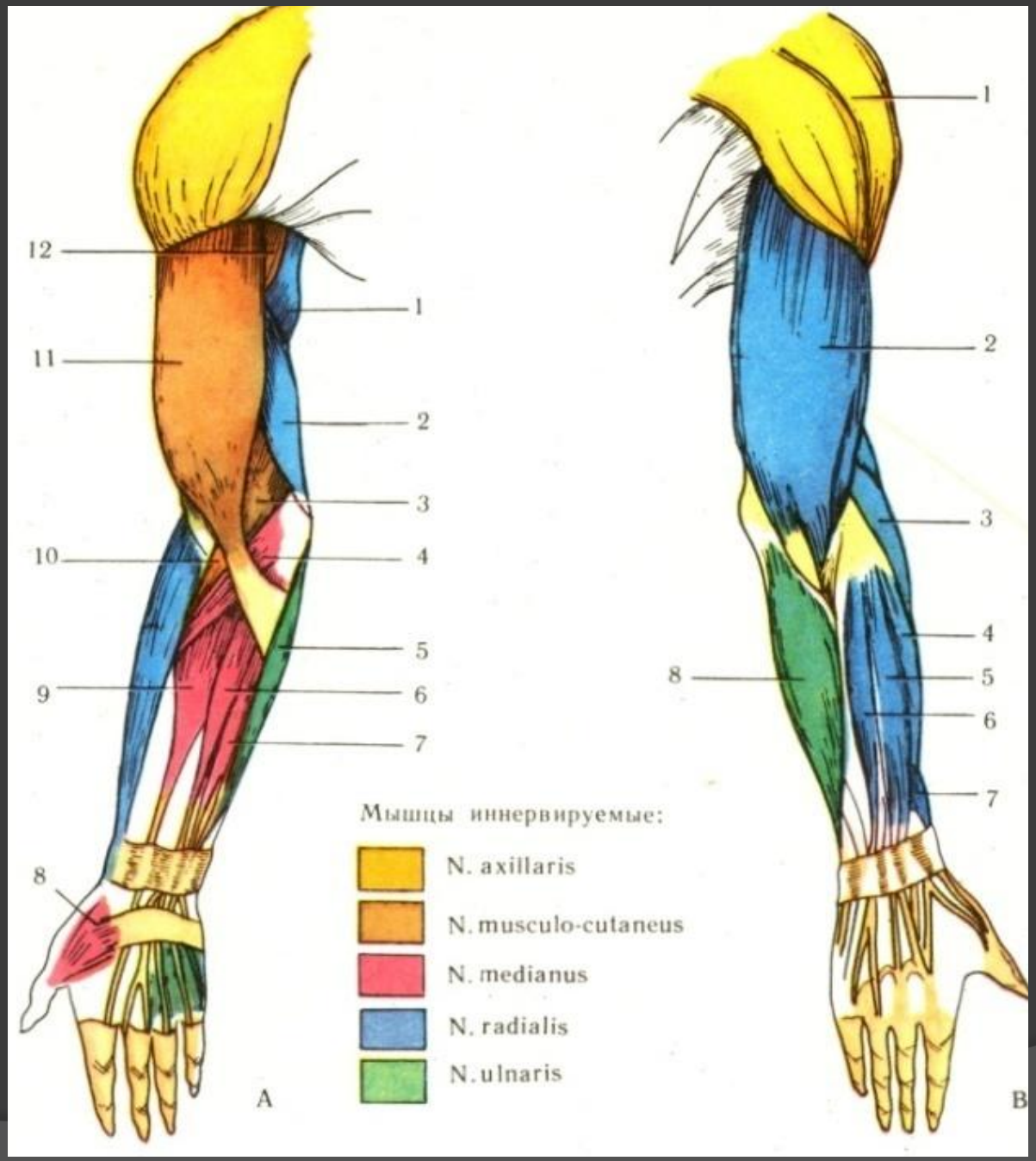

Зоны иннервации мышц верхней конечности ветвями плечевого сплетения

Межреберный нерв, его ветви.

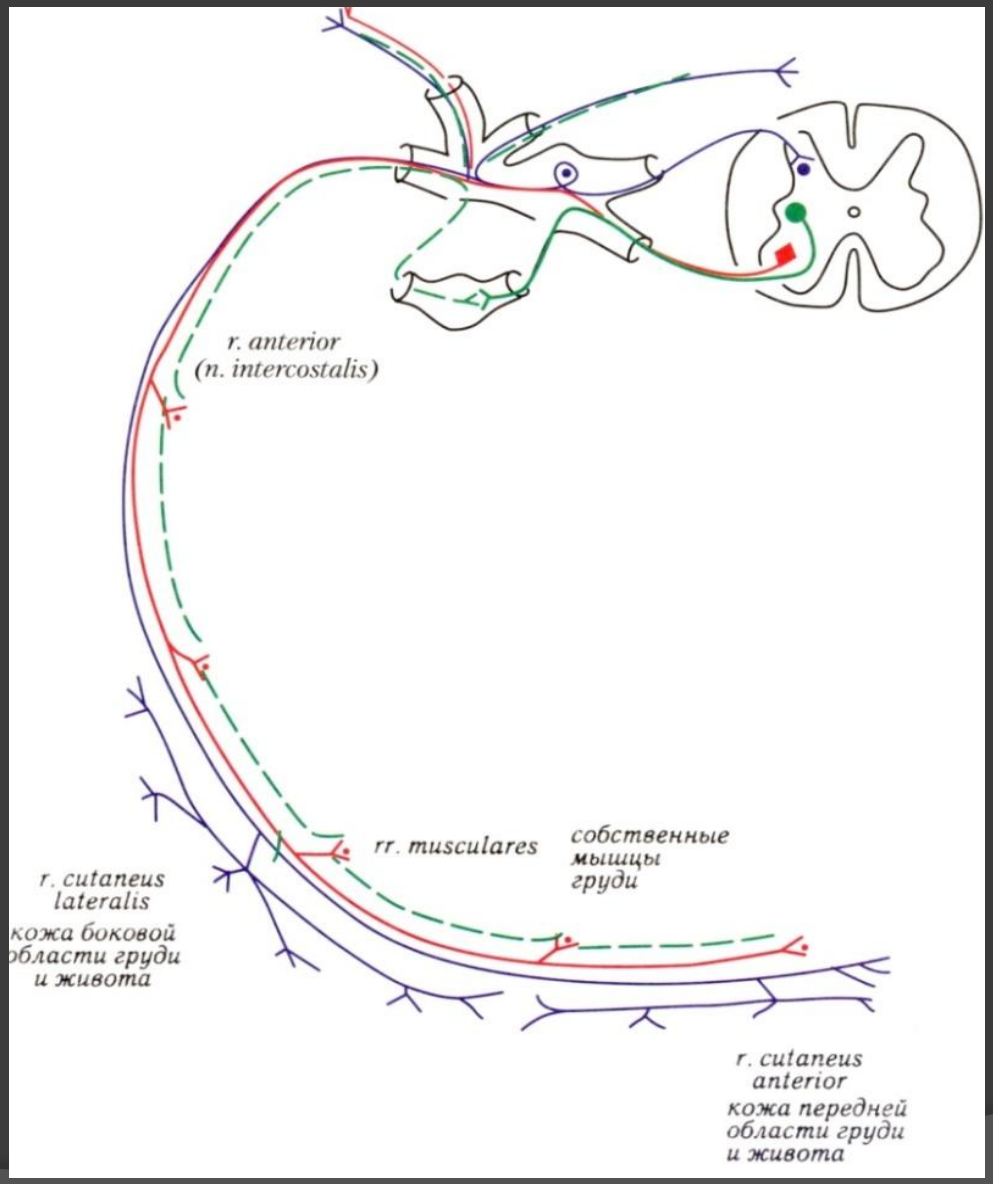

- Передние ветви грудных нервов

(**Th 1- Th12**) идут в межреберных промежутках и называются n.n. intercostales. Верхние 6 нервов доходят до края грудины, нижние 6 – разветвляются в толще брюшной стенки.

Ветви межреберных нервов

Поясничное сплетение

- Формируется передними ветвями
- Th 12- L 3,4.

- Располагается в толще большой поясничной мышцы, кпереди от поперечных отростков поясничных позвонков.

- Отдает ***короткие мышечные ветви*** к поясничным мышцам.

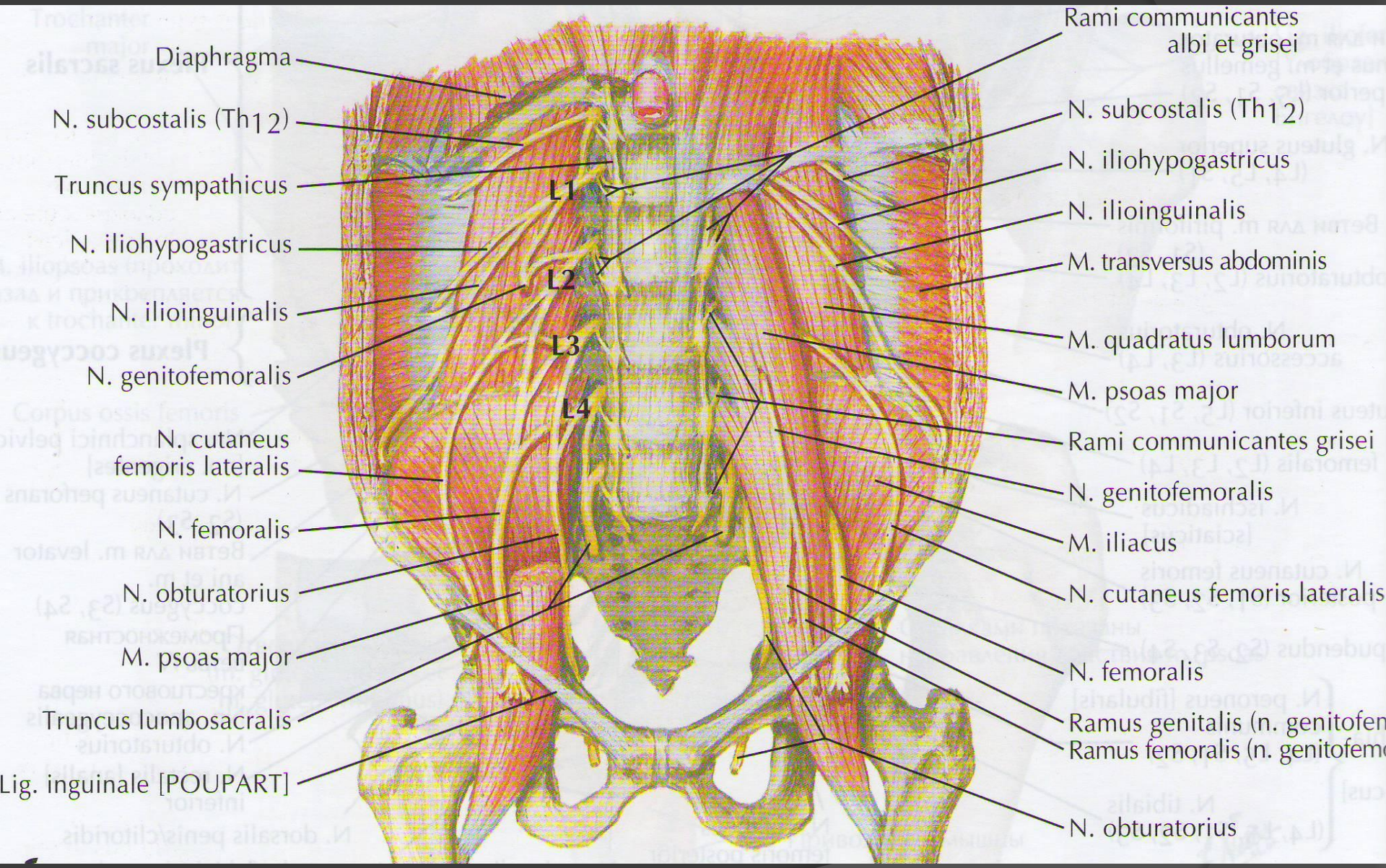
Diaphragma
N. subcostalis (Th12)
Truncus sympathicus
N. iliohypogastricus
N. ilioinguinalis
N. genitofemoralis
N. cutaneus femoris lateralis
N. femoralis
N. obturatorius
M. psoas major
Truncus lumbosacralis
Lig. inguinale [POUPART]
L1
L2
L3
L4
Rami communicantes albi et grisei
N. subcostalis (Th12)
N. iliohypogastricus
N. ilioinguinalis
M. transversus abdominis
M. quadratus lumborum
M. psoas major
Rami communicantes grisei
N. genitofemoralis
M. iliacus
N. cutaneus femoris lateralis
N. femoralis
Ramus genitalis (n. genitofem
Ramus femoralis (n. genitofem
N. obturatorius

Поясничное сплетение

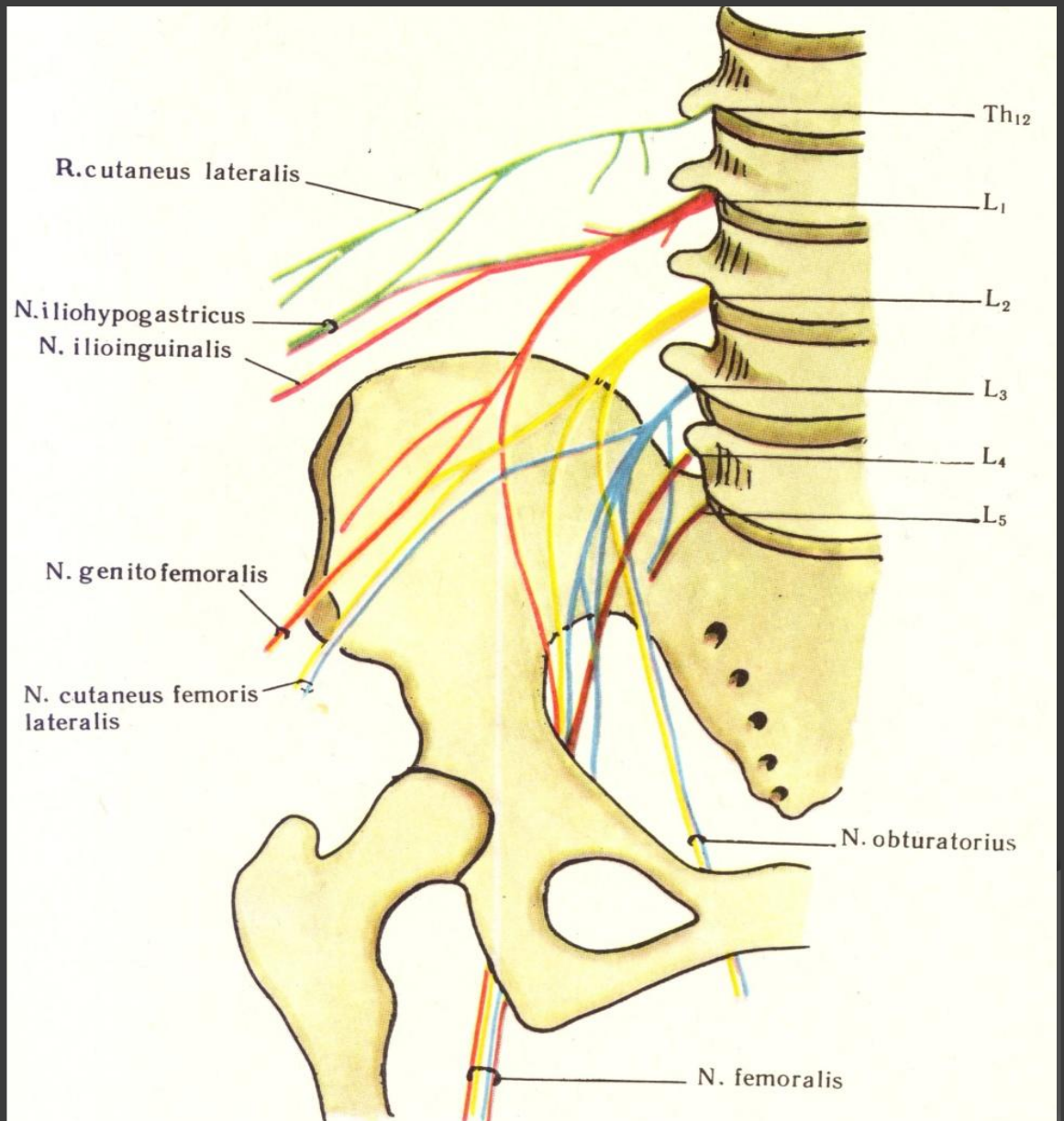

- Подвздошно-подчревный нерв (n.iliohypogastricus) иннервирует мышцы живота, кожу ягодиц, паховый канал.

- Подвздошно-паховый нерв (n.ilioinguinalis) иннервирует кожу половых органов.

- Бедрено-половой нерв (n.genitofemoralis) инн. кожу бедра, оболочки яичка.

- Латеральный кожный нерв бедра (n.cutaneus femoris lateralis) иннервирует кожу бедра до колена.

- Бедренный нерв (n. femoralis) иннервирует мышцы передней поверхности бедра и кожу над ними.

- Запирательный нерв (n.obturatorius) иннервирует тазобедренный сустав, приводящую группу мышц и кожу над ними.

Крестцовое сплетение

Образовано передними ветвями 4 и 5 поясничных и 4 крестцовыми нервами.

Делится на короткие и длинные ветви.

Короткие ветви:

- мышечные - для мышц таза;
- верхний и нижний ягодичные нервы (n.gluteus superior et inferior)- ягодичные мышцы и кожа над ними;
- половой нерв (n. pudendus) иннервирует половые органы, содержит много вегетативных волокон.

Крестцовое сплетение

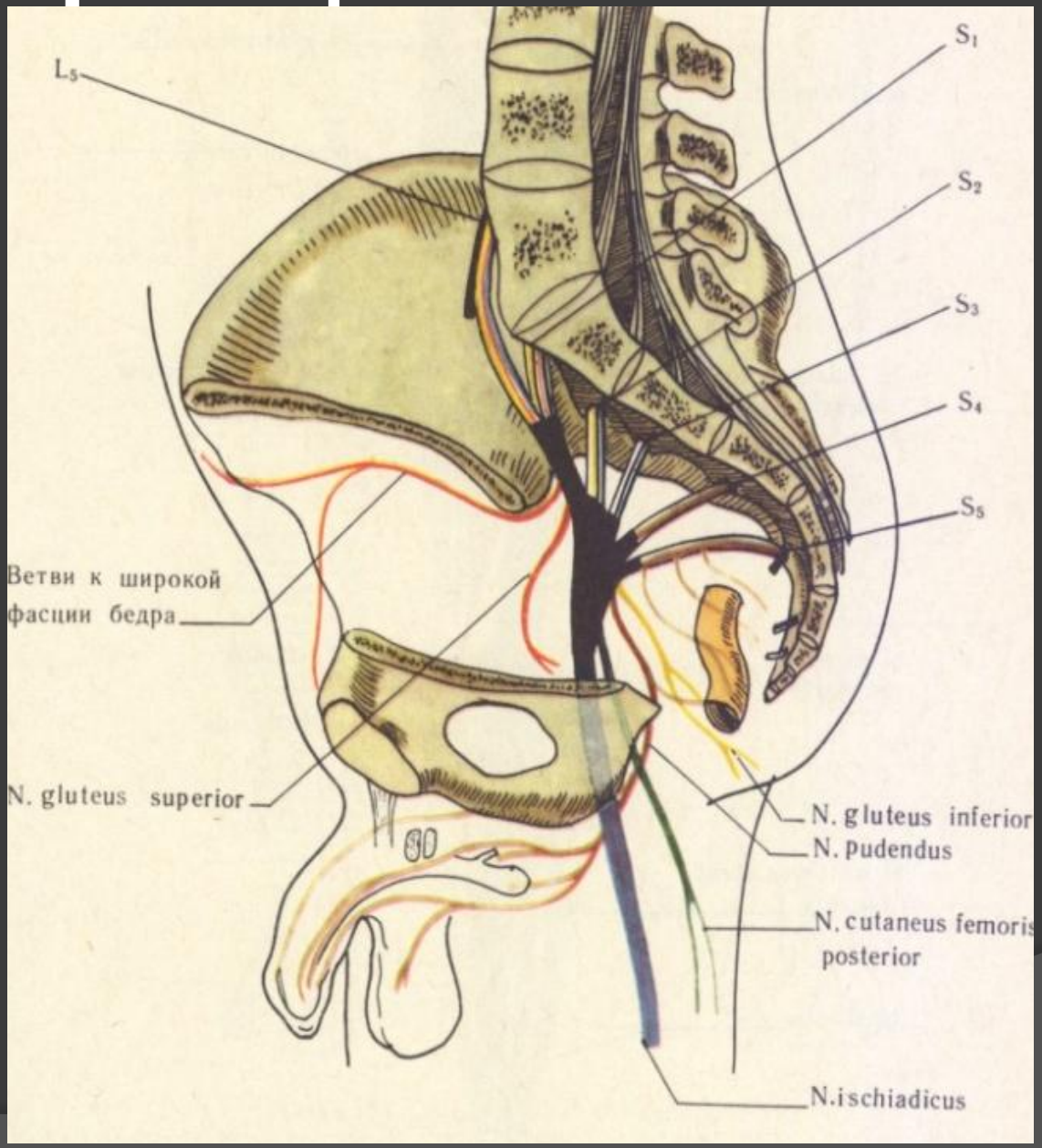

Длинные ветви:

- - задний кожный нерв бедра (*n.cutaneus femoris posterior*) – иннервирует кожу бедра, икроножную область, промежность;

- - седалищный нерв (*n.ischiadicus*) выходит на бедро под сгибателями голени, в подколенной ямке делится на более толстый, медиально расположенный большеберцовый нерв (n.tibialis) и латеральный – малоберцовый нерв (n.fibulares, s. peroneus communis).

- Большеберцовый нерв иннервирует заднюю группу мышц голени, коленный и голеностопный суставы, кожу медиальной поверхности голени.

- Малоберцовый нерв делится на мышечные, кожные ветви, а также на внутреннюю и поверхностную ветви для иннервации стопы.

- В составе крестцового сплетения присутствует много парасимпатических волокон, начинающихся от боковых рогов II – IV крестцовых сегментов спинного мозга. Они образуют внутренностные тазовые нервы для иннервации мочевого пузыря, сигмовидной и прямой кишки, внутренних половых органов.

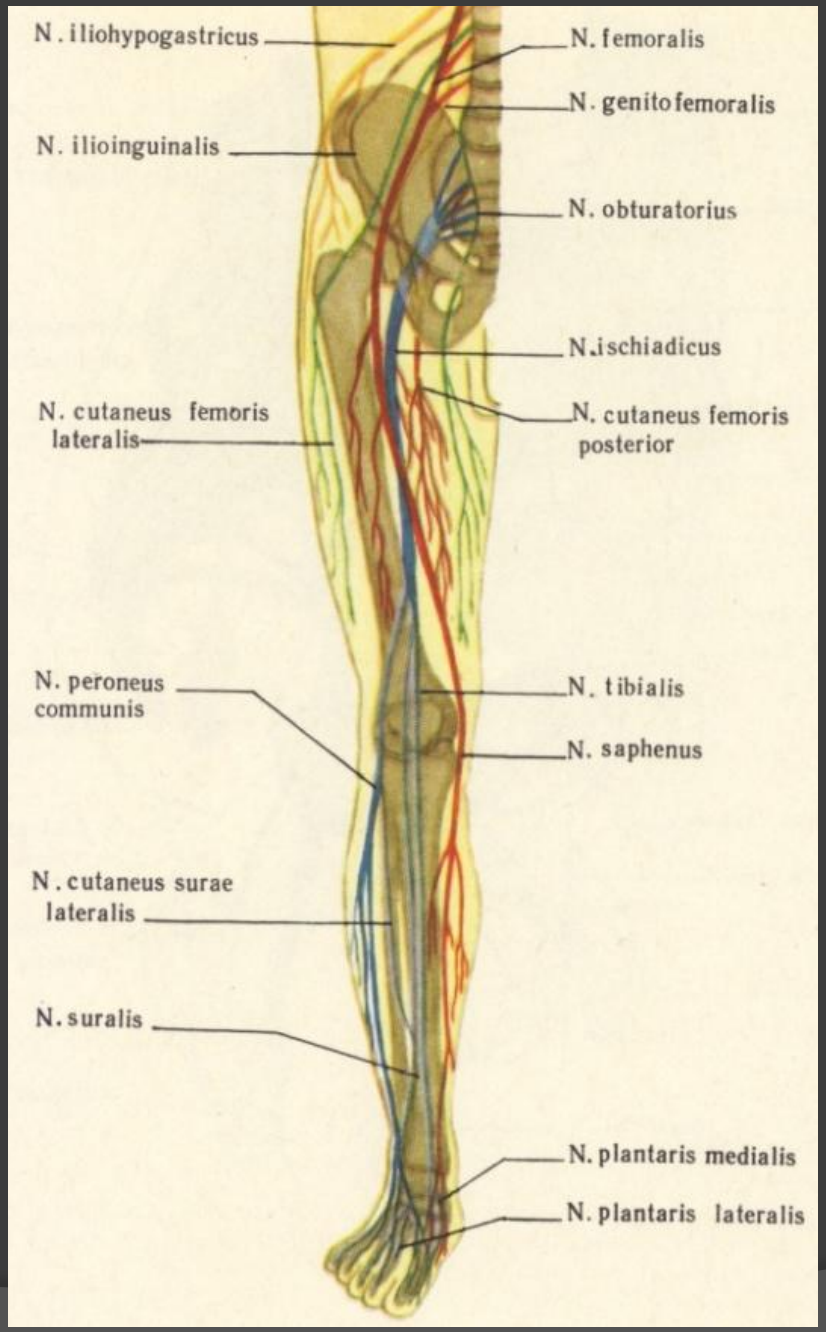

Короткие и длинные ветви поясничного и крестцового сплетений, участвующие в иннервации нижней конечности

Копчиковое сплетение

- Образовано передними ветвями V крестцового и копчиковых нервов. Из него идут тонкие n.n. anococcygei, которые разветвляются в коже вокруг копчика и заднего прохода.

Благодарю за внимание