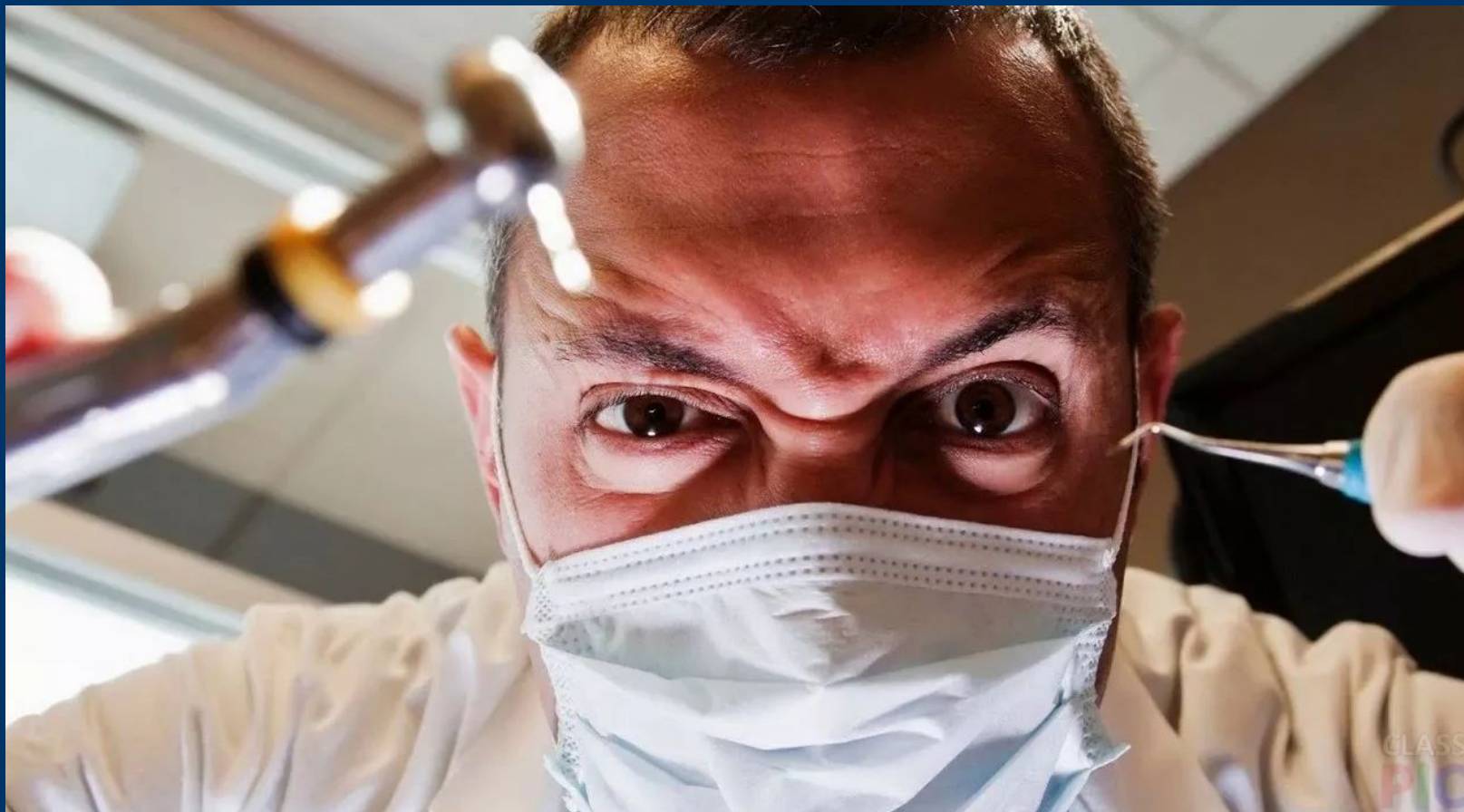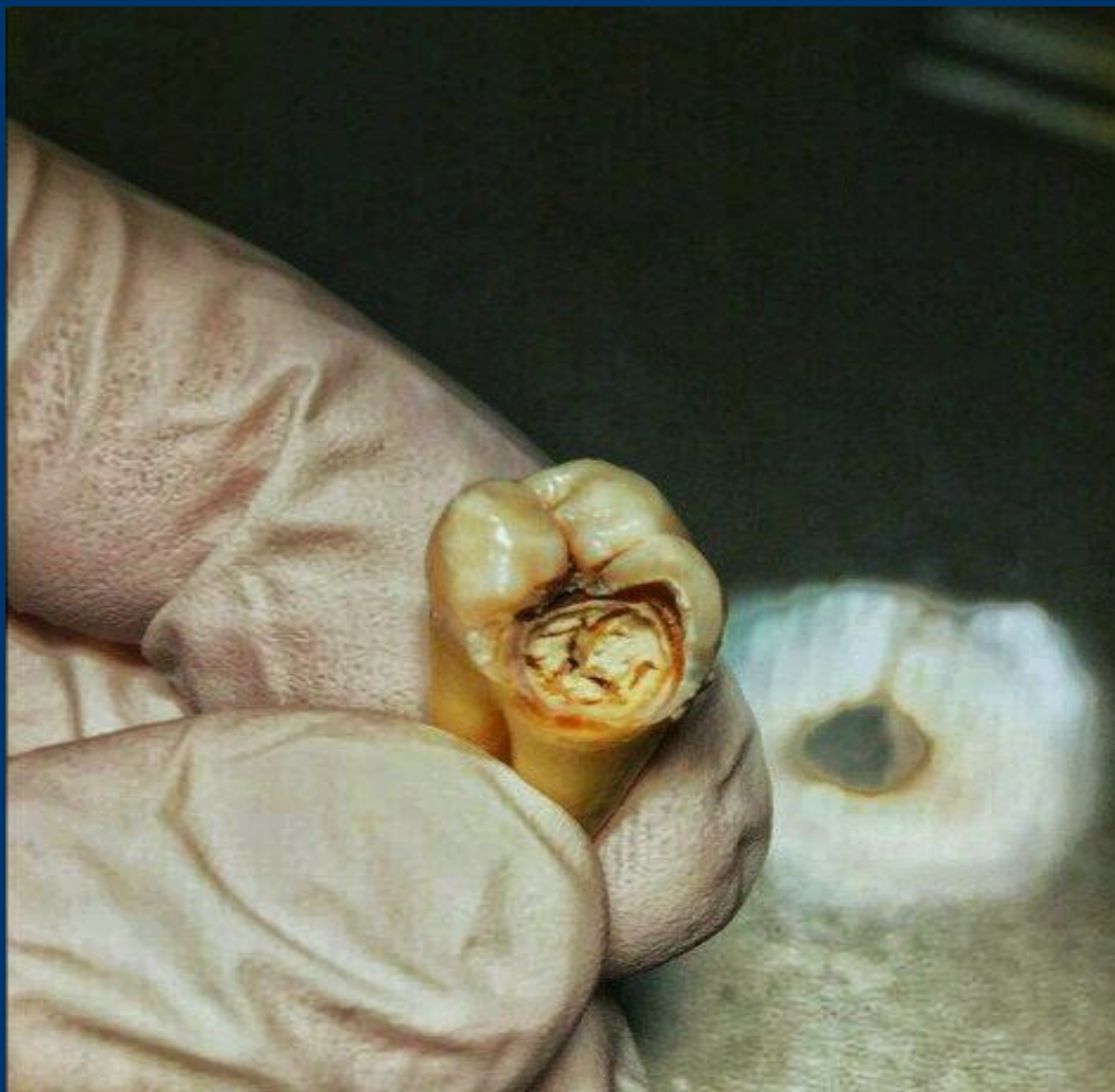


Тщетные попытки лечения пульпита на удаленных зубах...




Пытался: студент 4 курса 6 группы стоматологического факультета Ефимовский Алексей Сергеевич

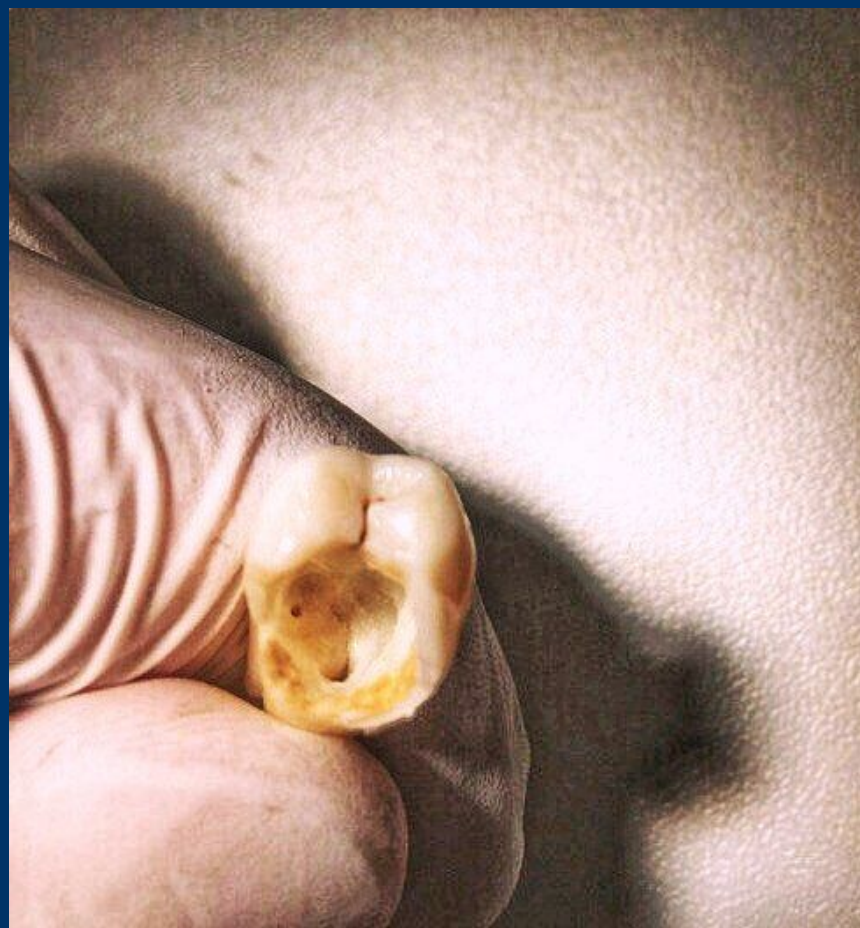
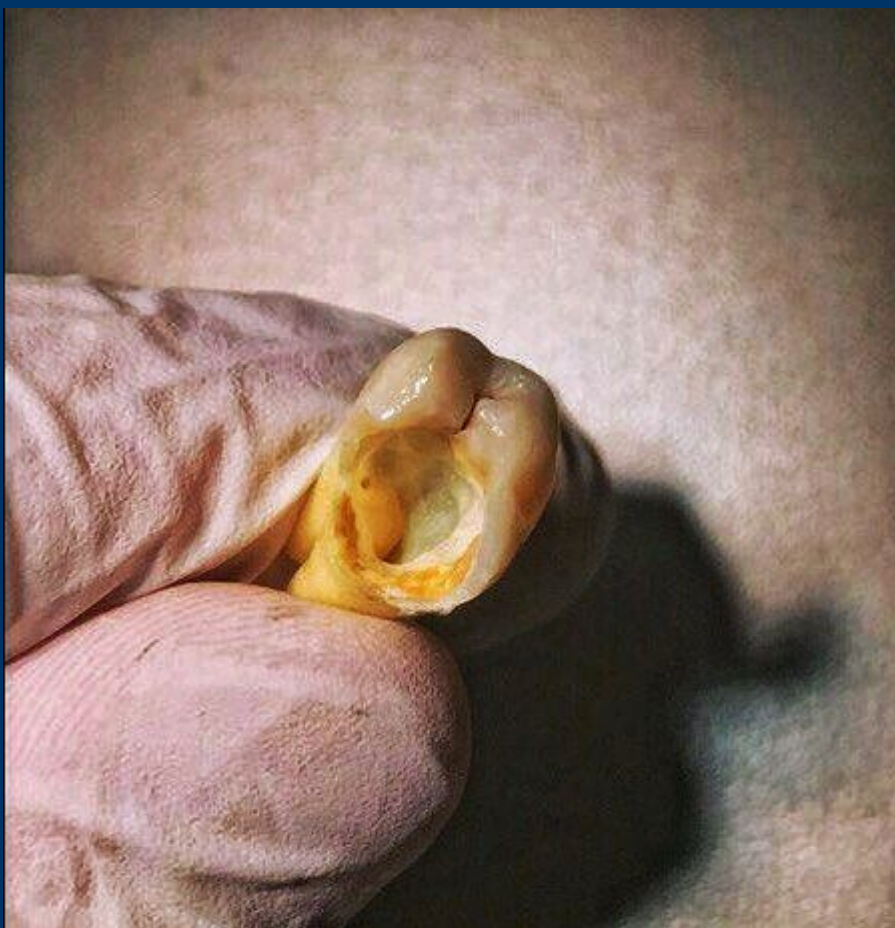Предположительно зуб 47, имеет обширный дефект на дистальной поверхности



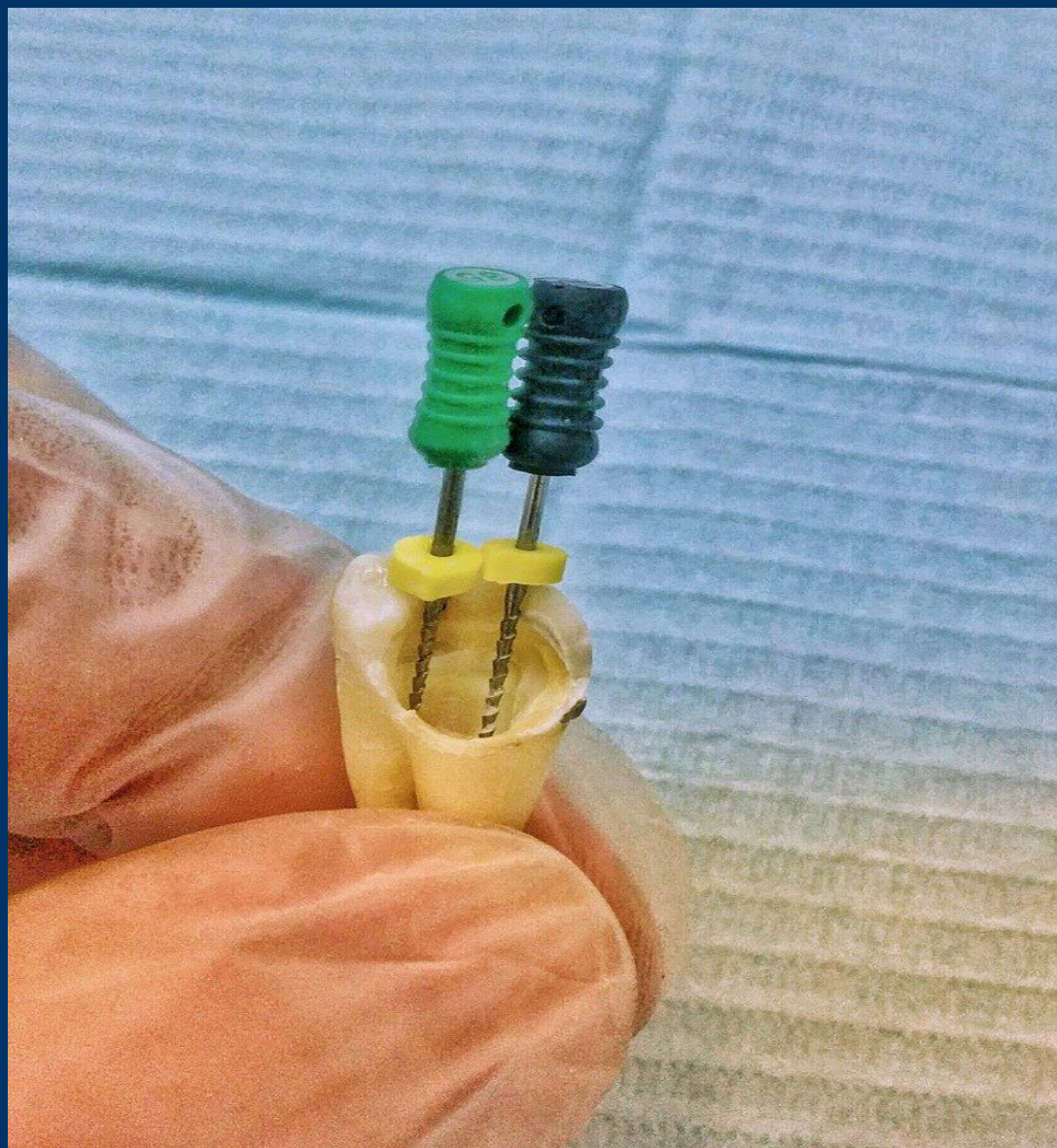Вот восстановление анатомической целостности с помощью 3D технологий



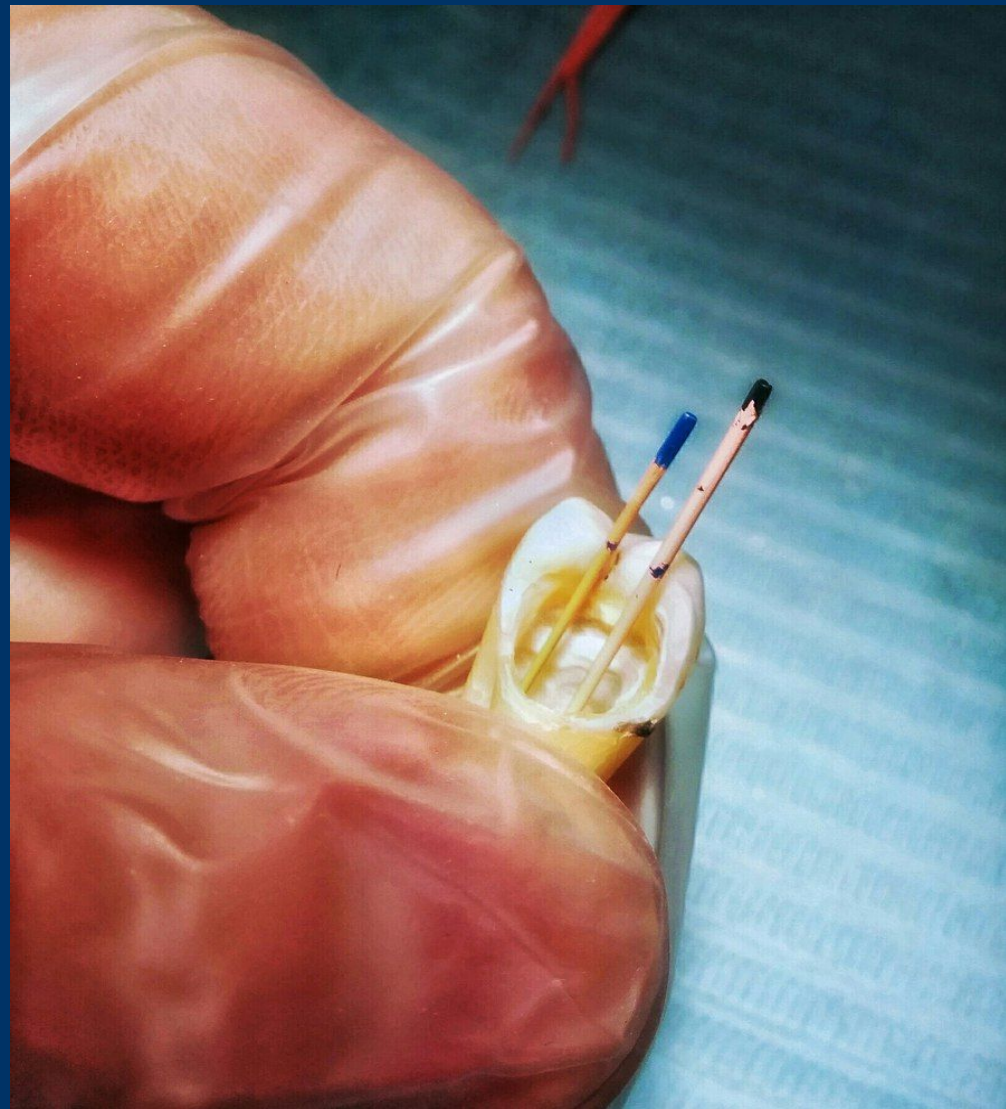
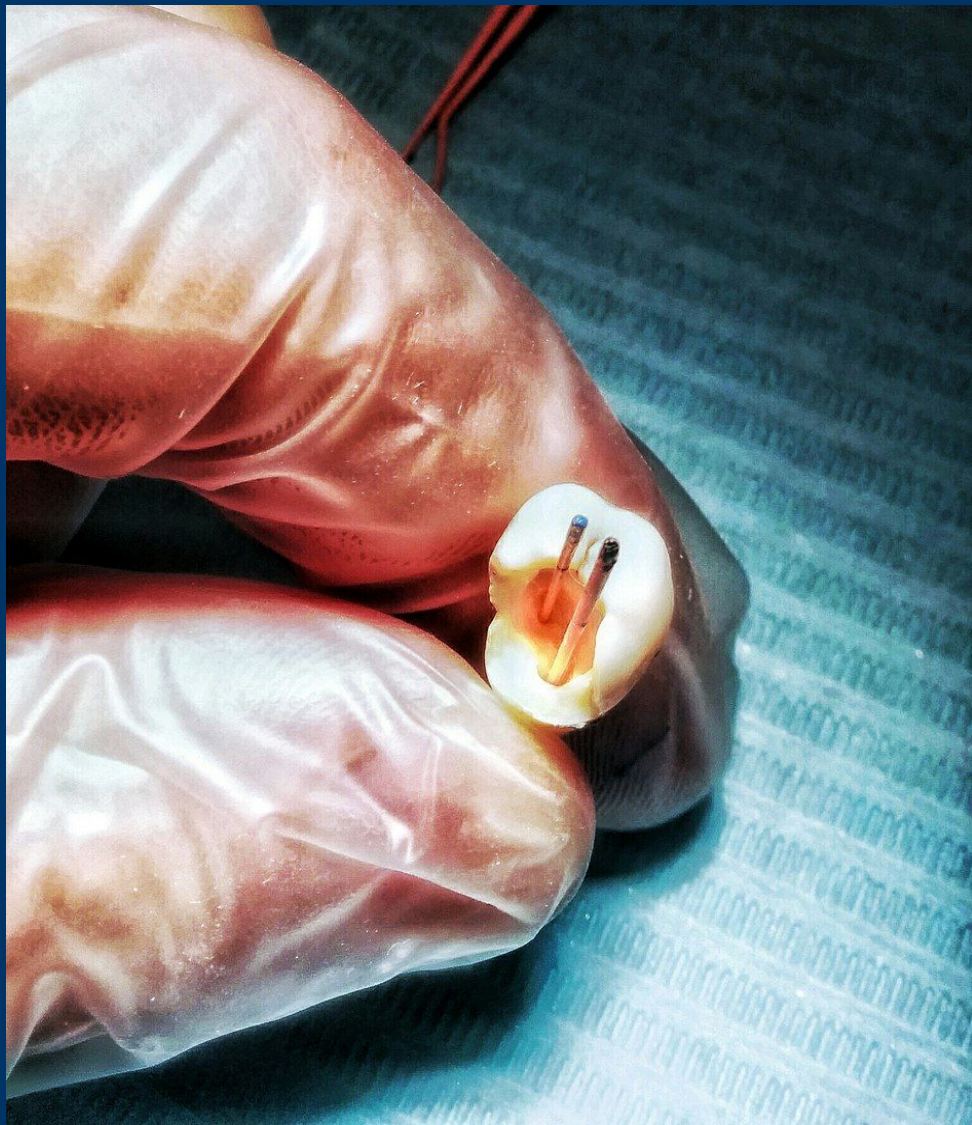
Препарирование кариозной полости и обнаружение устьев к/к



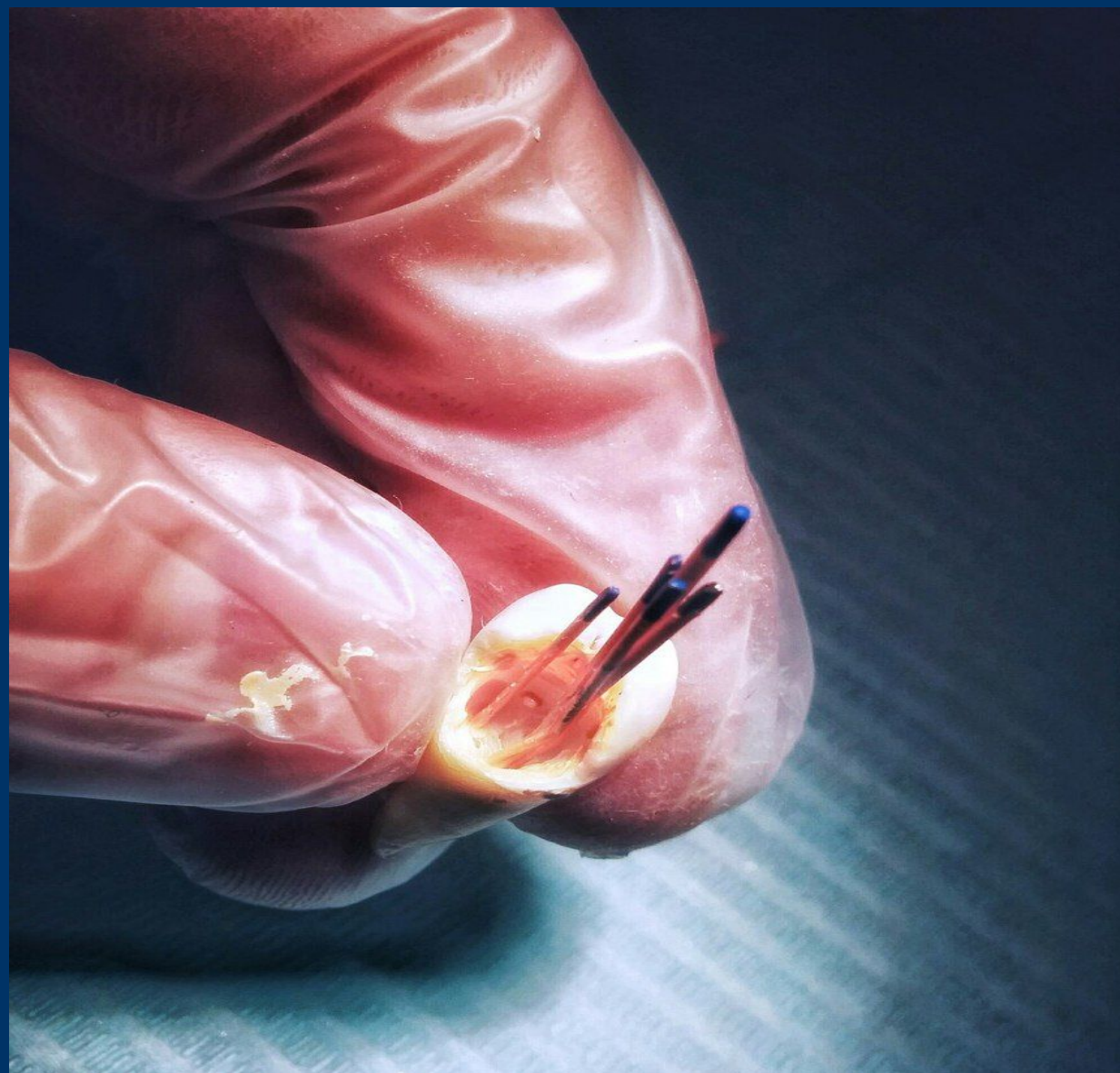
Механическая обработка к/к



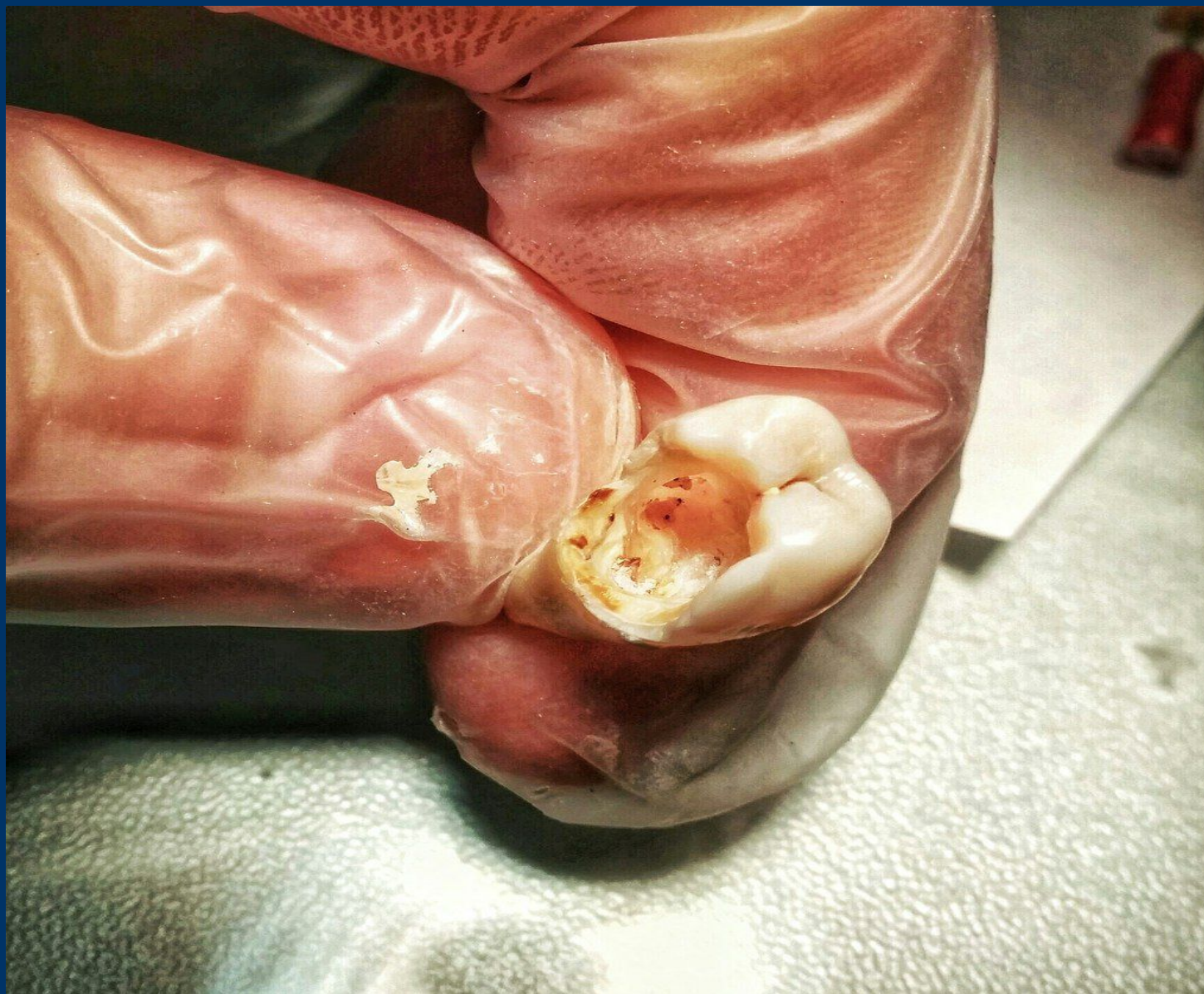Подбор, калибровка, припасовка гутаперчевых штифтов



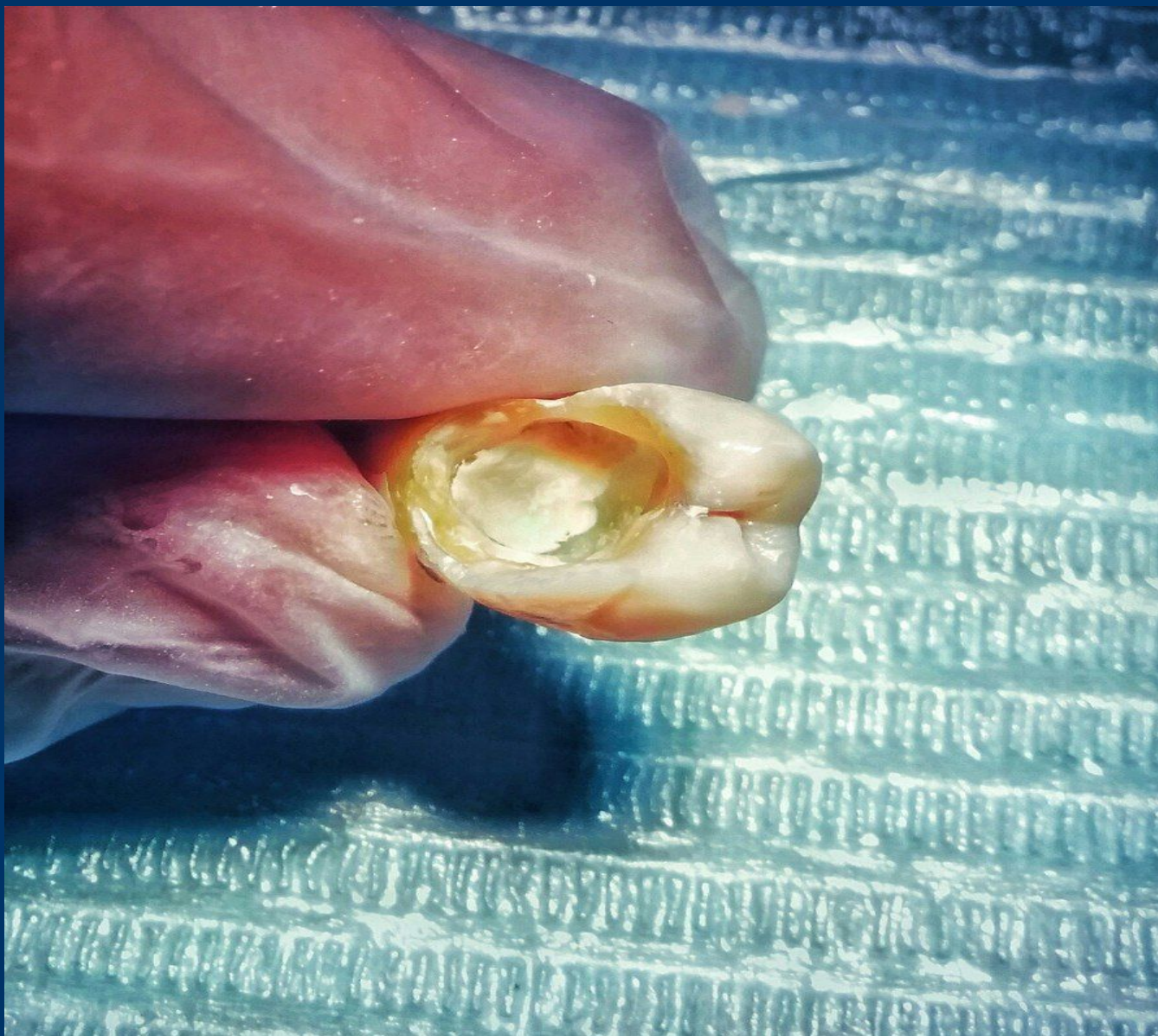Пломбирование к/к (эндометазон + гутаперча)



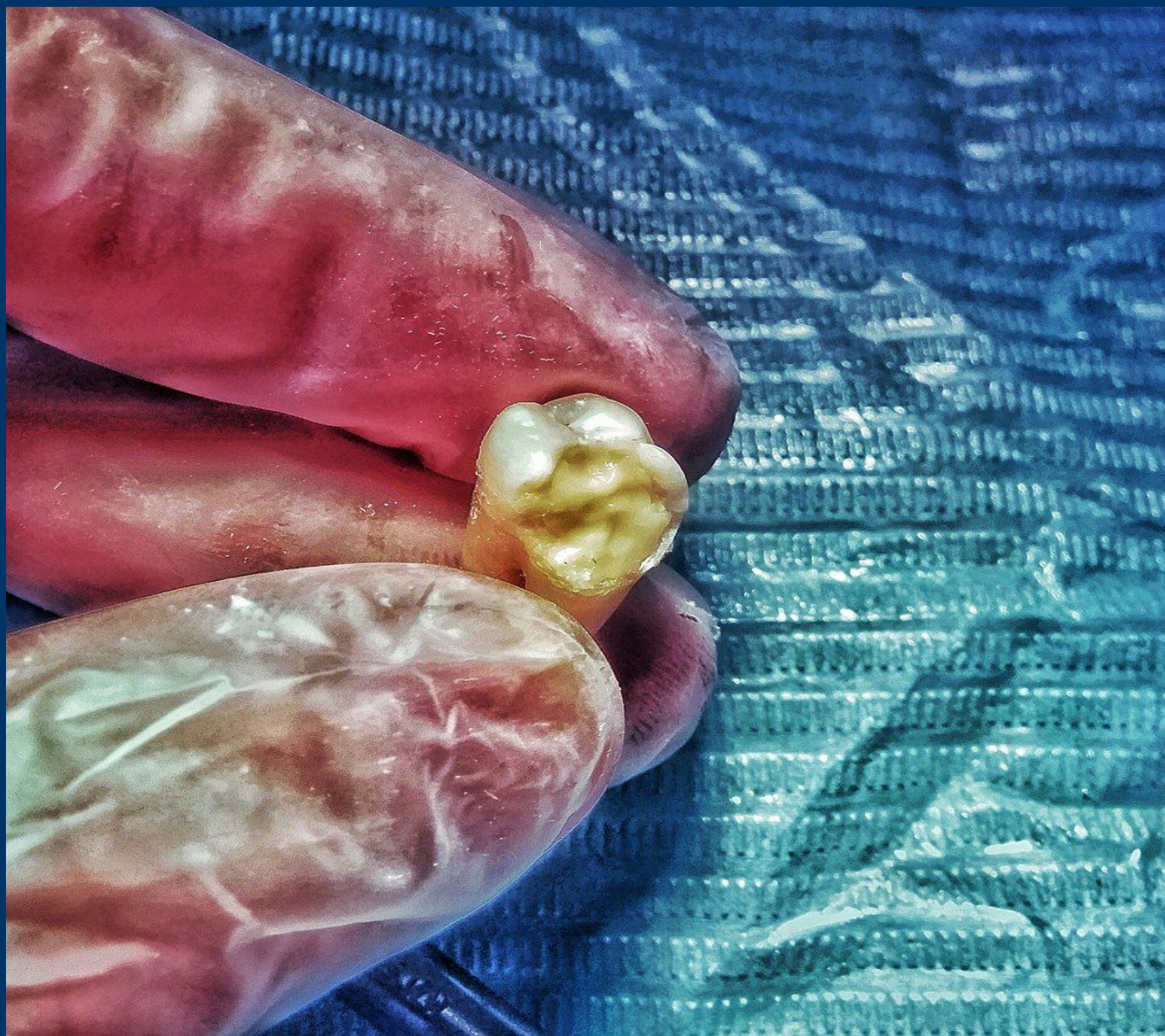Прижигание гутаперчи



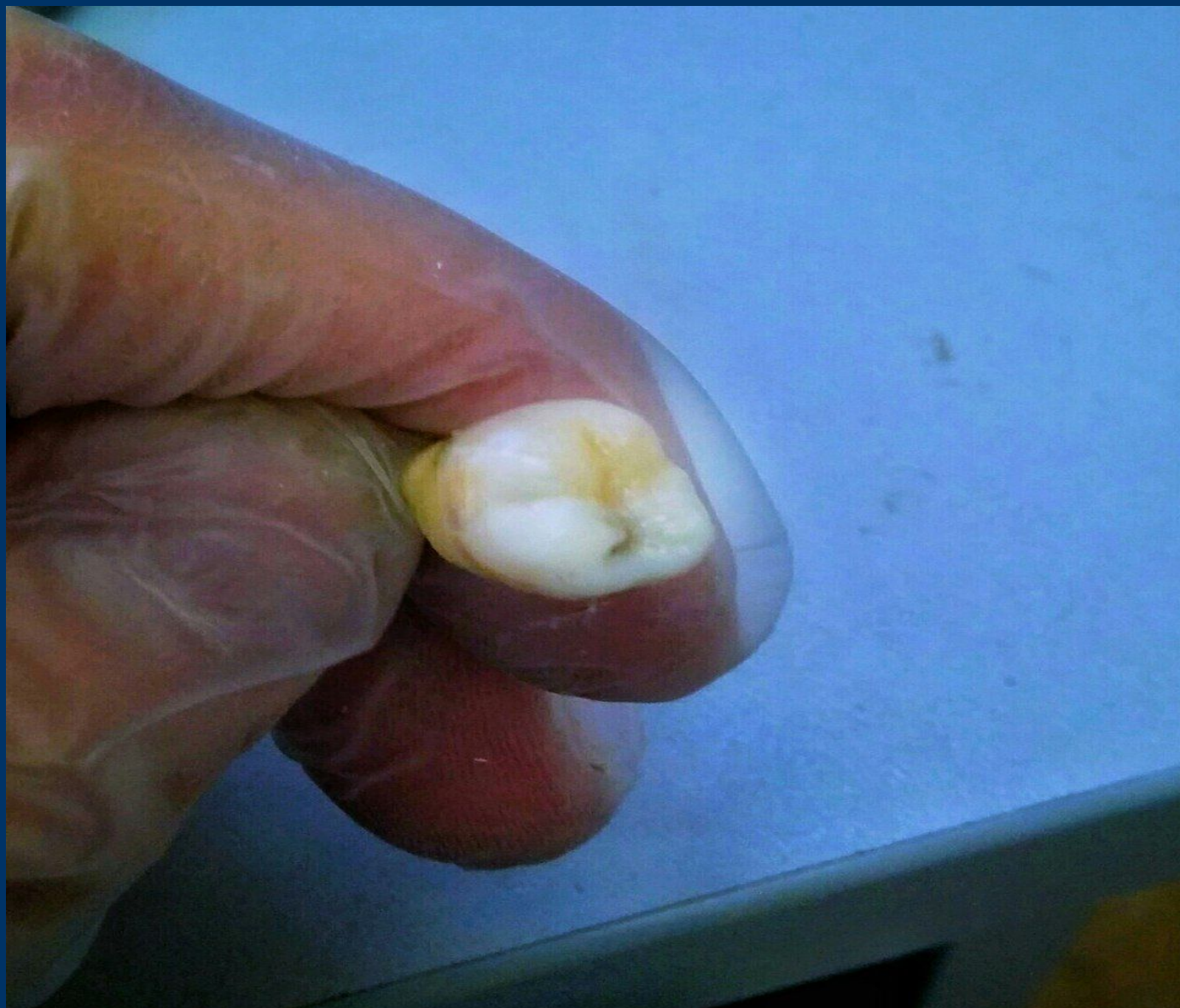Изолирующая прокладка (кетак моляр)



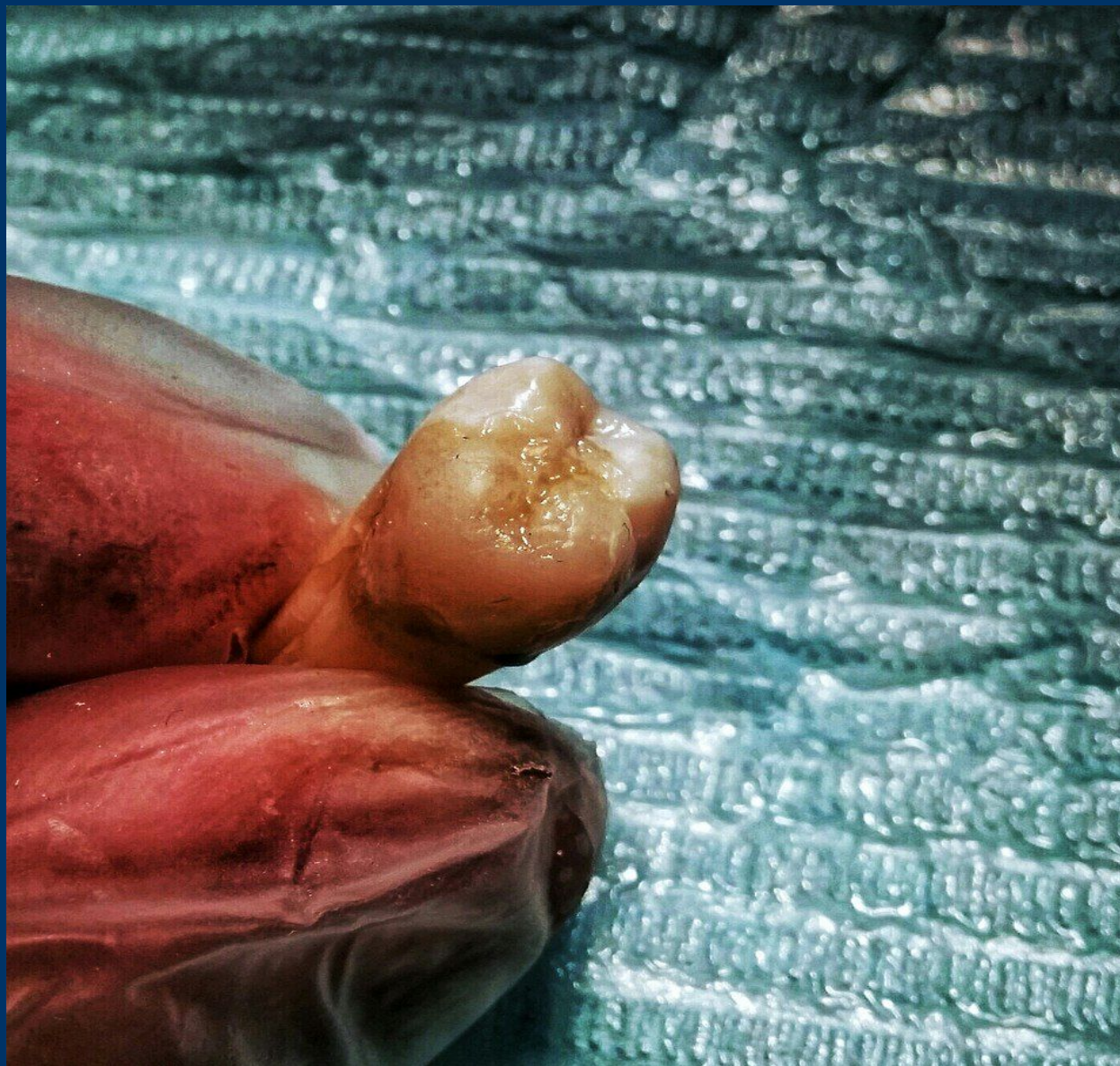Формирование дентина (композит А3)

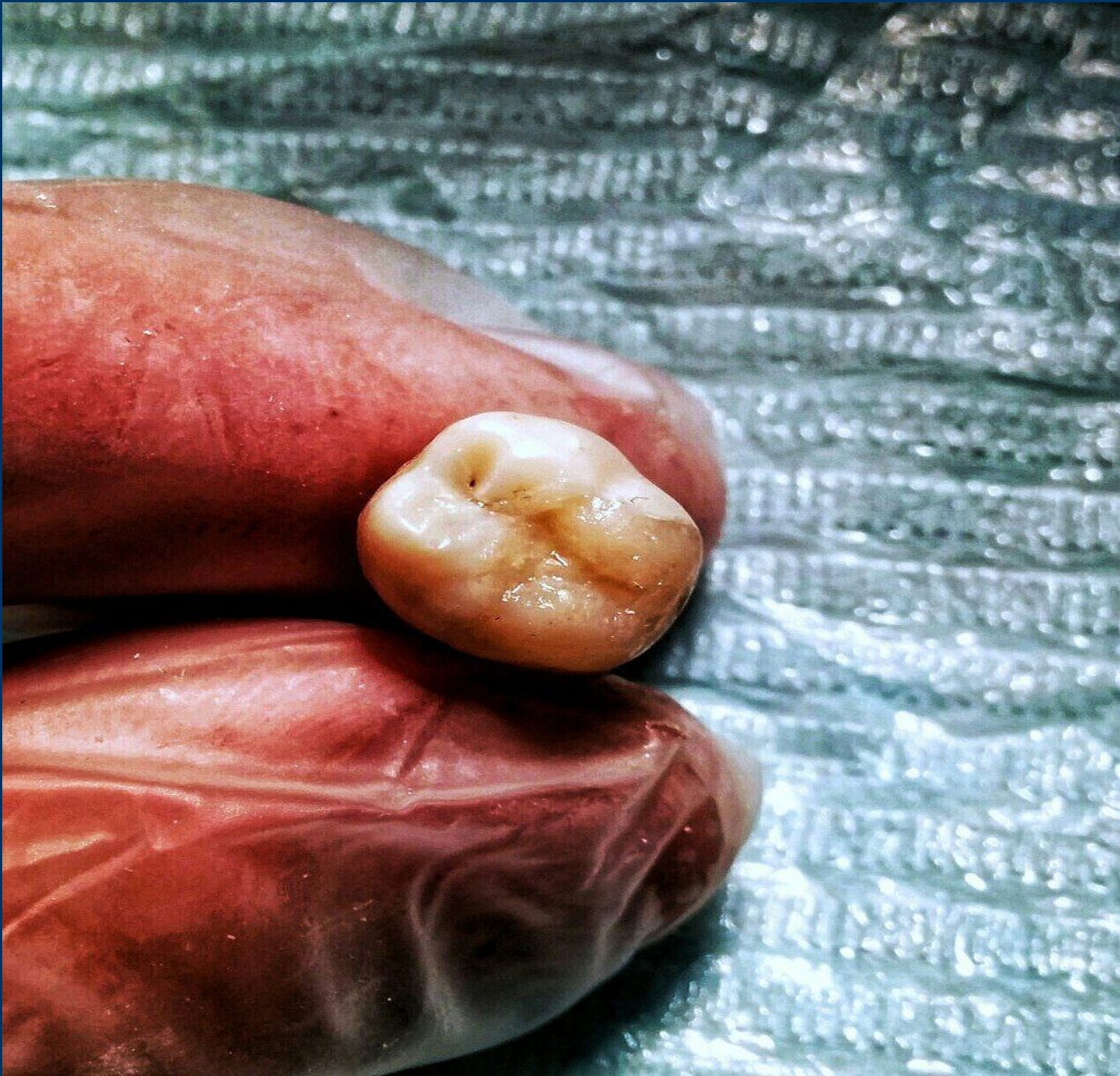


Формирование бугров и фиссур (композит А2)



Шлифовка, полировка







Спасибо за внимание!

