Кровоснабжение головного мозга
Реактивность и адаптивность мозговой гемодинамики

Кафедра нервных болезней и нейрохирургии с курсом ФПК и ППС ГОУ ВПО КубГМУ Минсоцразвития России

Профессор кафедры д.м.н. Заболотских Наталья Владимировна

Кровоснабжение головного мозга

- Осуществляется парными ВСА (a. carotida interna) и ПА (a. vertebralis)
- ВСА берет начало от ОС, а ПА– от подключичной артерии.
- В полости черепа от ВСА отходит глазная артерия (a. ophthalmica) и разделяется на ПМА и СМА (a. cerebri anterior et media).
- От мозговой части ВСА отходят также задняя соединительная артерия и передняя ворсинчатая артерия.
- ПА, отдав ряд ветвей к спинному мозгу, твердой мозговой оболочке, и задние нижние мозжечковые артерии соединяясь, образуя ОА (a. basilaris).
- ОА посылает ряд ветвей к мозжечку, мосту и лабиринту и разделяется на две ЗМА (a.cerebri posterior).

- На основании мозга, над турецким седлом вокруг участка, ограниченного зрительным перекрестом, серым бугром и сосцевидными телами, образуется артериальный круг большого мозга.
- Он связывает в общую систему две внутренние сонные артерии с позвоночно-базилярной артериальной системой.

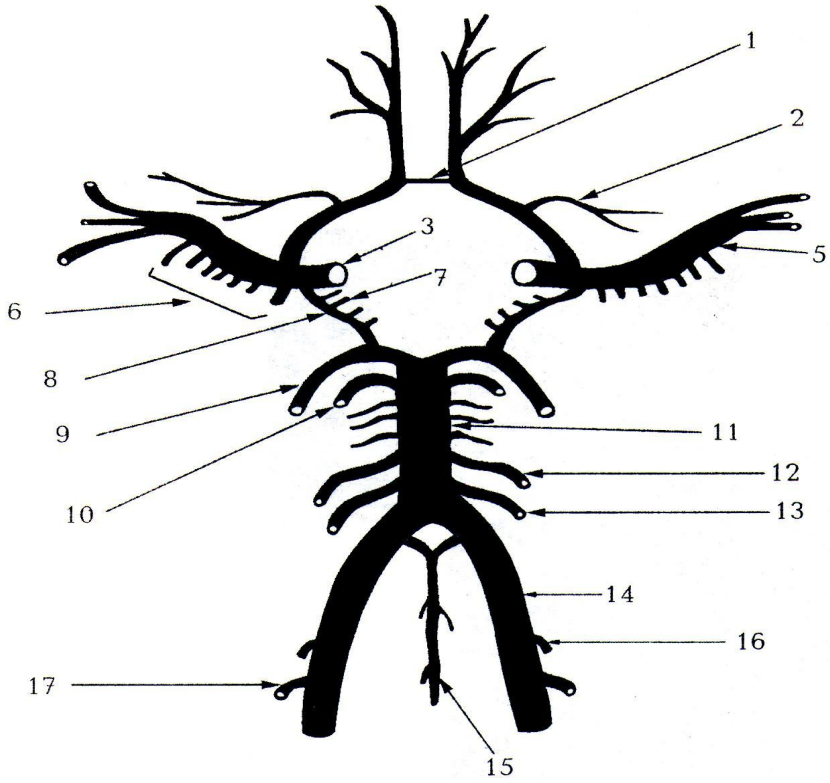

1 – передняя соединительная артерия
2 – возвратная ветвь передней мозговой артерии
3 – внутренняя сонная артерия
4 – передняя мозговая артерия
5 – средняя мозговая артерия
6 – стриарные ветви
7 – передняя артерия сосудистого сплетения
8 – задняя соединительная артерия
9 – задняя мозговая артерия
10 – верхняя артерия мозжечка
11 – основная артерия
12 – артерия лабиринта
13 – передняя нижняя артерия мозжечка
14 – позвоночная артерия
15 – передняя спинномозговая артерия
16 – задняя нижняя артерия мозжечка
17 – задняя спинномозговая артерия
18 – передняя нижняя артерия мозжечка

Заболевания и патологические состояния, приводящие к нарушениям кровообращения мозга

1. Атеросклероз
2. Гипертоническая болезнь (эссенциальная гипертензия)
3. Болезни с симптоматической артериальной гипертензией
4. Сочетание атеросклероза с артериальной гипертензией
5. Вазомоторные дистонии
   - 5.0. Нейроциркуляторная дистония
   - 5.1. Вегетососудистая дистония
6. Артериальная гипотония (гипотензия)
7. Патология сердца и нарушение его деятельности
8. Аномалия сердечно-сосудистой системы
9. Патология легких, ведущая к легочно-сердечной недостаточности с нарушением венозного кровообращения в мозге
10. Инфекционные и аллергические васкулиты
11. Токсические поражения сосудов мозга (экзогенные, эндогенные)
12. Заболевания эндокринной системы
13. Травматические поражения сосудов мозга и его оболочек
14. Сдавление артерий и вен (при изменениях позвоночника, опухолях и др.)
15. Болезни крови

Клиническая симптоматика поражений артериальных бассейнов

Внутренняя сонная артерия

- Атеросклероз ВСА наиболее выражен на протяжении 2 см. от устья
- О тяжелом стенозе (более 75%) часто свидетельствует шум над сонной артерией. При прогрессировании стеноза он уменьшается, при окклюзии – исчезает.
- Поражение экстракраниального сегмента обычно протекает более благоприятно в виде ТИА или малых инсультов, что объясняется компенсаторным кровотоком по анастомозам, образующим виллизиев круг
- При функциональной неполноценности виллизиева круга возможно наличие грубого неврологического дефицита в сочетании с угнетением сознания.
- При сохранном коллатеральном кровотоке в виллизиевом круге окклюзия ВСА может протекать бессимптомно

Тромбоз и эмболия вызывают поражение латеральной поверхности полушария ГМ, коры ГМ в зоне СМА:

- контралатеральный брахиоцефальный гемипарез (гемиплегию) или монопарез руки
- Гемианопсию
- Преходящая или стойкая монокулярная слепота из-за поражения глазничной артерии. При этом внезапно появляется тень, пересекающая поле зрения сверху вниз или снизу вверх, выпадает верхняя или нижняя половина поля зрения
- При поражении доминантного полушария — афазия, алексия, апраксия

- Крупные эмболы могут частично закупоривать сосуд, перемещаться или растворятся, что приводит к волнообразному течению (смена улучшений и ухудшений) – прогрессирующий инсульт

Или возникают обширные инфаркты белого вещества и коры зоны васкуляризации СМА и ПМА:

- Абулически-акинетический синдром или сопор, гемиплегия и гемианестезия, афазия или анозогнозия
- Степень угнетения сознания зависит от величины инфаркта

Зоны васкуляризации ПМА и клиническая картина

- Внутренняя поверхность лобной и теменной доли, парацентральную дольку, глазничную часть лобной доли, передние 2/3 мозолистого тела
- На латеральной поверхности - верхняя и частично средняя лобные извилины, верхняя часть центральной извилины
- На нижней поверхности мозга – прямая извилина, обонятельный тракт и треугольник и передние отделы мозолистого тела

Глубокие ветви снабжают переднюю ножку внутренней капсулы, переднее продырявленное вещество, миндалевидное тело, переднюю гипоталамическую область и нижнюю часть головки хвостатого ядра

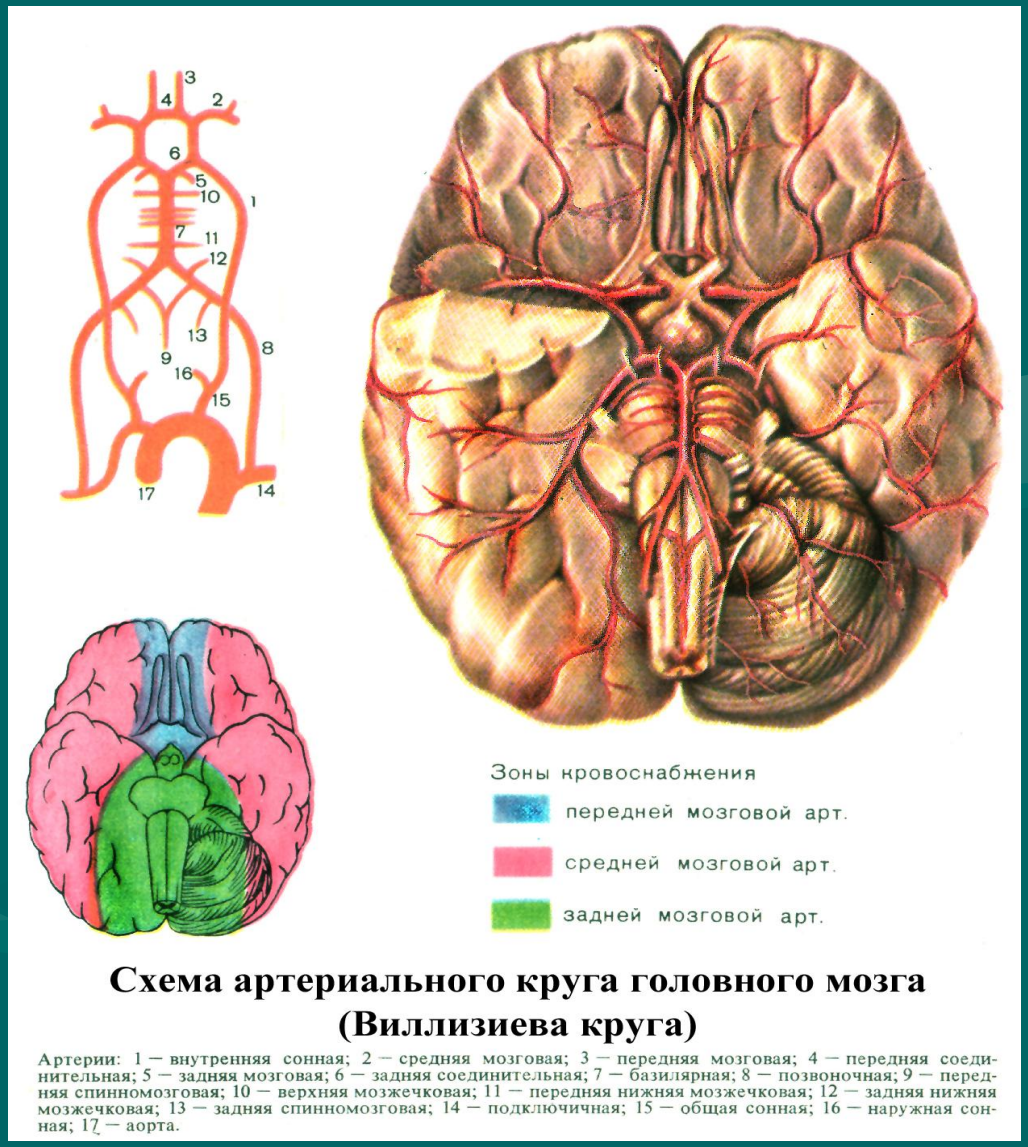

Схема артериального круга головного мозга (Виллизиева круга)

Артерии: 1 — внутренняя сонная; 2 — средняя мозговая; 3 — передняя мозговая; 4 — передняя соединительная; 5 — задняя мозговая; 6 — задняя соединительная; 7 — базилярная; 8 — позвоночная; 9 — передняя спинномозговая; 10 — верхняя мозжечковая; 11 — передняя нижняя мозжечковая; 12 — задняя нижняя мозжечковая; 13 — задняя спинномозговая; 14 — подключичная; 15 — общая сонная; 16 — наружная сонная; 17 — аорта.

Передняя мозговая артерия (медиальная поверхность полушарий ГМ)

- Контралатеральный гемипарез с преобладанием в проксимальном отделе руки и дистальном отделе ноги (передняя центральная извилина лобной доли)
- корковая гипестезия ноги, преимущественно стопы и голени (постцентральная извилина теменной доли)
- Вследствие поражения парацентральной дольки возможны нарушения мочеиспускания и дефекации (недержание мочи)
- Характерны рефлексы орального автоматизма и хватательные рефлексы (насильственное захватывание — симптом Янишевского) (заднемедиальная часть лобной доли);
- Возможны поведенческие изменения – аспонтанность, дурашливость, неопрятность, элементы асоциального поведения, снижение мотивации или расторможенность (лобная психика).
- Иногда возникают афатические нарушения, обеднение спонтанной речи

- Парез взора с девиацией глаз в сторону поражения (корковый центр произвольного взора в противоположную сторону (лобная доля)
- При двустороннем поражении наблюдаются абулия и акинетический мутизм, а также «лобная» атаксия и апраксия ходьбы
- Степень угнетения сознания зависит от величины инфаркта

Зоны васкуляризации СМА

- Самый крупный ствол ВСА
- Расположена в сильвиевой борозде между нижней лобной и верхней височной извилинами

Кровоснабжает:

- верхнелатеральную поверхность полушарий ГМ (кроме верхнемедиальной поверхности лобной доли и нижних извилин височной и затылочных долей

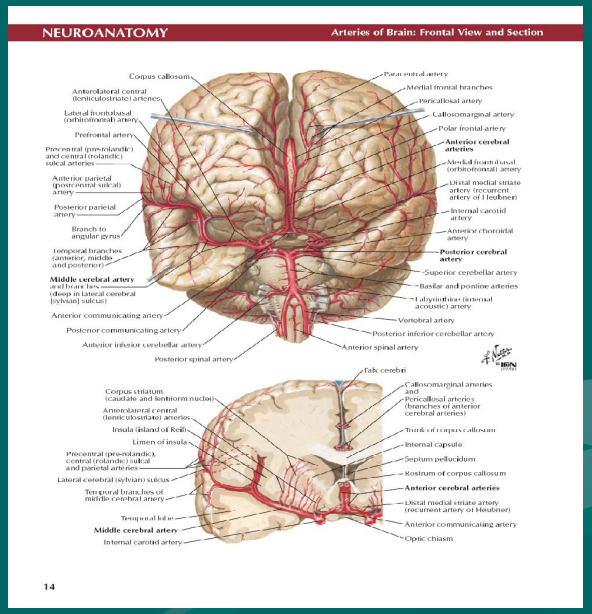

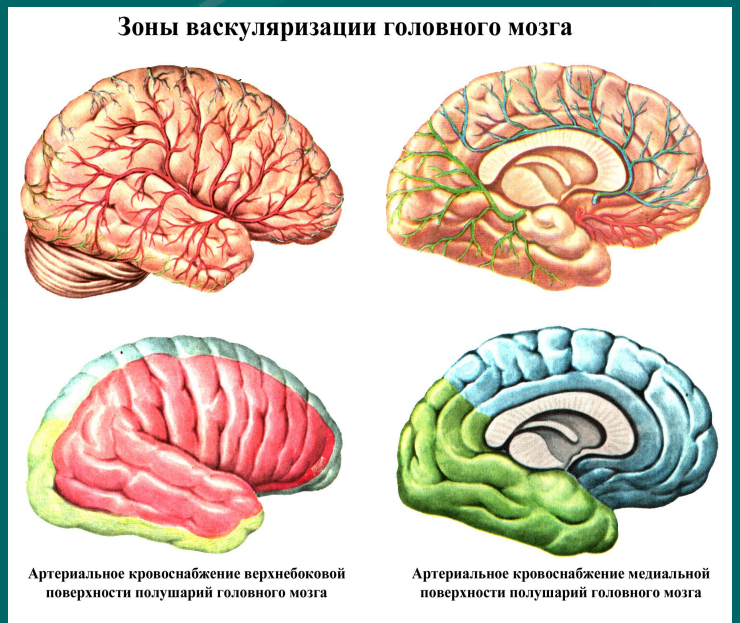

- В сильвиевой борозде делится на верхнюю и нижнюю ветви
- Нижняя ветвь кровоснабжает нижние отделы коры теменной доли и височную доли
- Верхняя ветвь – лобную долю и верхние отделы теменной доли

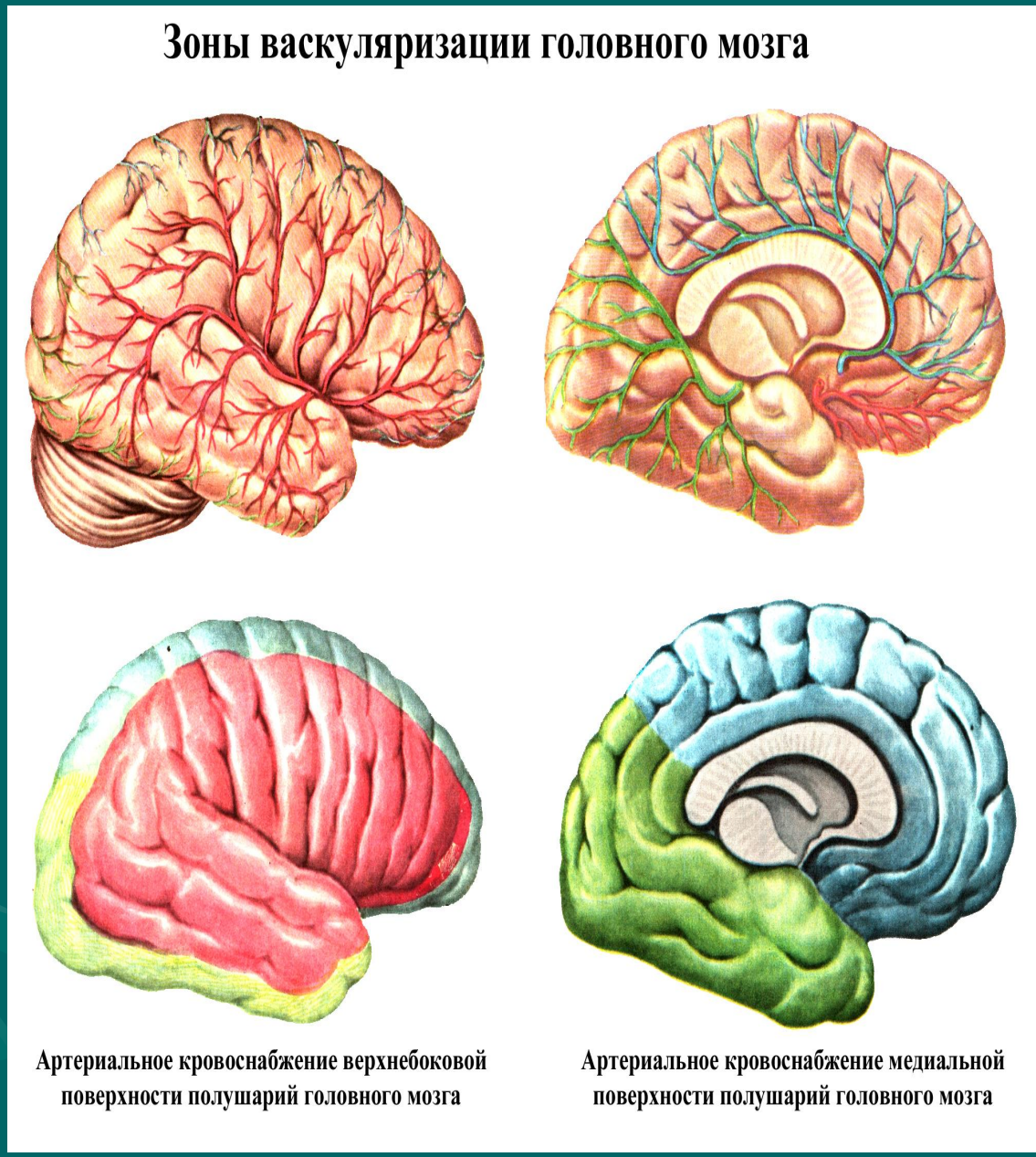

- От проксимальной части СМА отходят пенетрирующие артерии, снабжающие скорлупу, наружную часть бледного шара, заднюю ножку внутренней капсулы, лучистый венец, верхнелатеральные отделы головки хвостатого ядра

Артериальное кровоснабжение подкорковых структур

Фронтальный срез

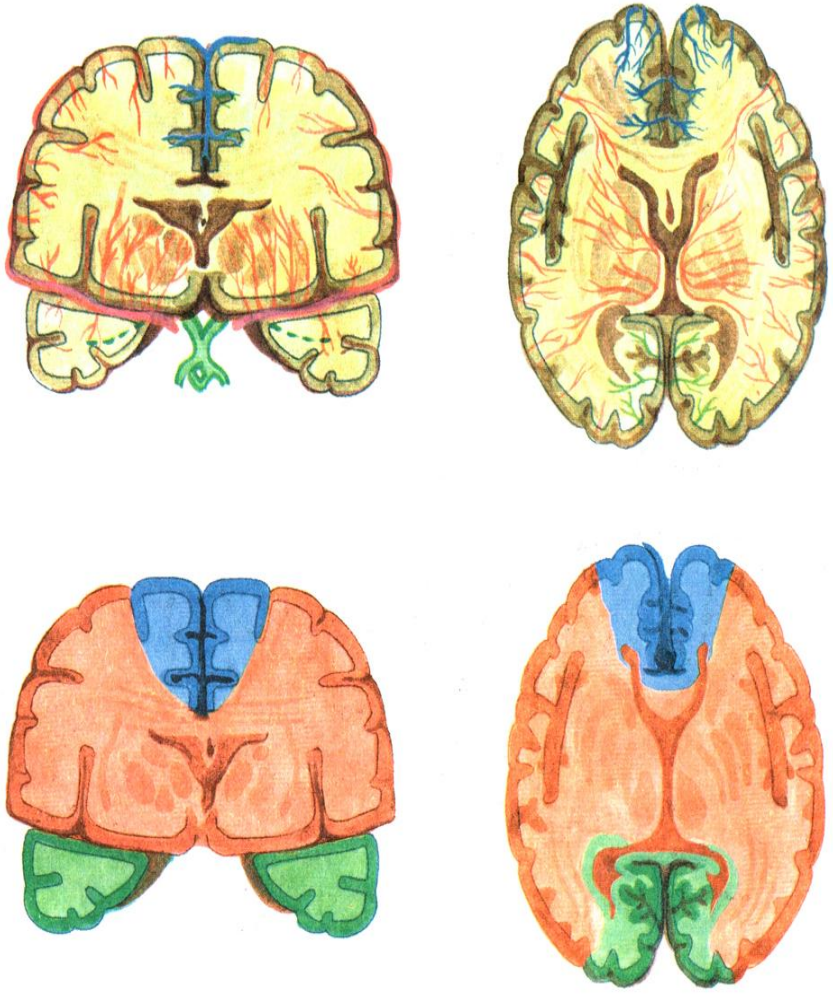

Горизонтальный срез

Красный - средняя мозговая артерия;
Синий - передняя мозговая артерия;
Зеленый - задняя мозговая артерия.

Средняя мозговая артерия

Артерия кровоснабжает большую часть подкорковых узлов и внутренней капсулы, кору височной и теменной долей

Локализация ИИ в зоне ее кровоснабжения является наиболее частой и является чаще всего следствием эмболии

- При поражении ствола артерии до отхождения от него глубоких ветвей развивается тотальный инфаркт с развитием контралатеральных грубых гемиплегии, гемианестезии и гемианопсии, девиация головы и глаз и фиксация взора в сторону пораженного полушария. При поражении доминантного полушария присоединяется тотальная афазия, недоминантного - контралатеральное игнорирование пространства, анозогнозия, дизартрия
- При поражении артерии после отхождение глубоких ветвей (обширный корково-подкорковый инфаркт) имеет место сходная симптоматика, однако выраженная в несколько меньшей степени (более глубокий парез в руке).
- При инфаркте в области кровоснабжения поверхностных ветвей СМА — остро развивается девиация головы и глаз в сторону патологического очага, тотальная афазия и ипсилатеральная идиомоторная апраксия (при поражении доминантного полушария). При поражении субдоминантного полушария развивается контралатеральное игнорирование пространства, анозогнозия, дизартрия
- Степень угнетения сознания зависит от величины инфаркта

- При поражении нижних ветвей СМА могут развиться двигательные нарушения, сенсорная аграфия и астериогноз
- Часто развиваются дефекты полей зрения - гомонимная гемианопсия или верхняя квадрантная гемианопсия (зрительные пути в белом веществе нижней части теменной доли или височной доли)
- Поражение доминантного полушария приводит к развитию сенсорная афазия (Вернике) (сенсорная речевая область височной доли доминантного полушария) с нарушением понимания речи и пересказывания, парафазическими семантическими ошибками
- При поражении нескольких стриатокапсулярных артерий — выраженный контралатеральный гемипарез (гемиплегия), или гемигипестезия и гемипарез

Закупорка одной пенетрирующей (стриатокапсулярной) артерии приводит к формированию лакунарного инфаркта

- Изолированный гемипарез (контралатеральная теменная и лобная двигательные области коры)
- Изолированная гемигипестезия (контралатеральная соматосенсорная область коры)
- Атактический гемипарез или гемипарез в сочетании гемигипестезией (контралатеральная теменная область коры)
- Монопарез кисти в сочетании с моторной афазией (моторная речевая область Брока, лобная доля доминантного полушария)
- Парез мимической мускулатуры в сочетании с монопарезом руки и моторной афазией (моторная речевая область Брока, лобная доля доминантного полушария)
- Сенсорная афазия (Вернике) без пареза в сочетании с контралатеральной гомонимной гемианопсией (нижняя ветвь СМА, сенсорная речевая область височной доли доминантного полушария)
- Одностороннее затруднение целенаправленных движений - апраксия (недоминантная теменная доля)

Зоны васкуляризации ЗМА

- В 75% случаев ЗМА отходит от ОА, в 20% - одна из них от ВСА, в 5% - обе отходят от ВСА как задние соединительные артерии

Пенетрирующие артерии снабжают

- Ножки ГМ, черную субстанцию, красные ядра, глазодвигательные ядра, РФ среднего мозга, субталамические ядра, медиальный продольный пучок и медиальную петлю, покрышку среднего мозга, верхние холмики четверохолмия, гиппокамп
- Таламус и субталамическую область с обеих сторон, коленчатые тела, сосудистые сплетения третьего и бокового желудочков

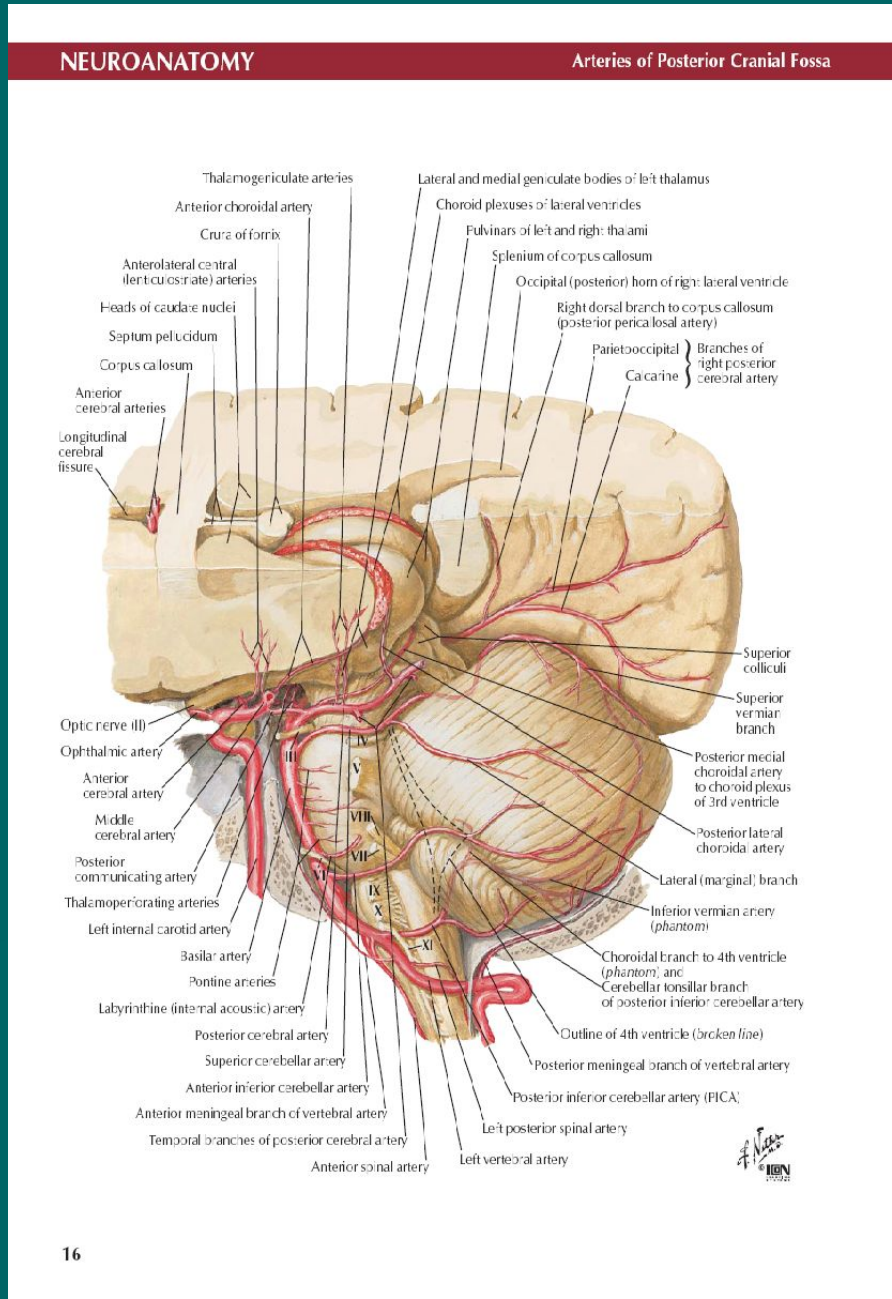

- Кору затылочной доли в области шпорной борозды, зрительных ассоциативных полей
- Нижнемедиальные поверхности височных долей
- Парагиппокампальную извилину, гиппокамп
- Таким образом, нарушения кровообращения в ЗМА сопровождаются инфарктами затылочной и медиобазальных отделов височной доли, ствола мозга и таламуса

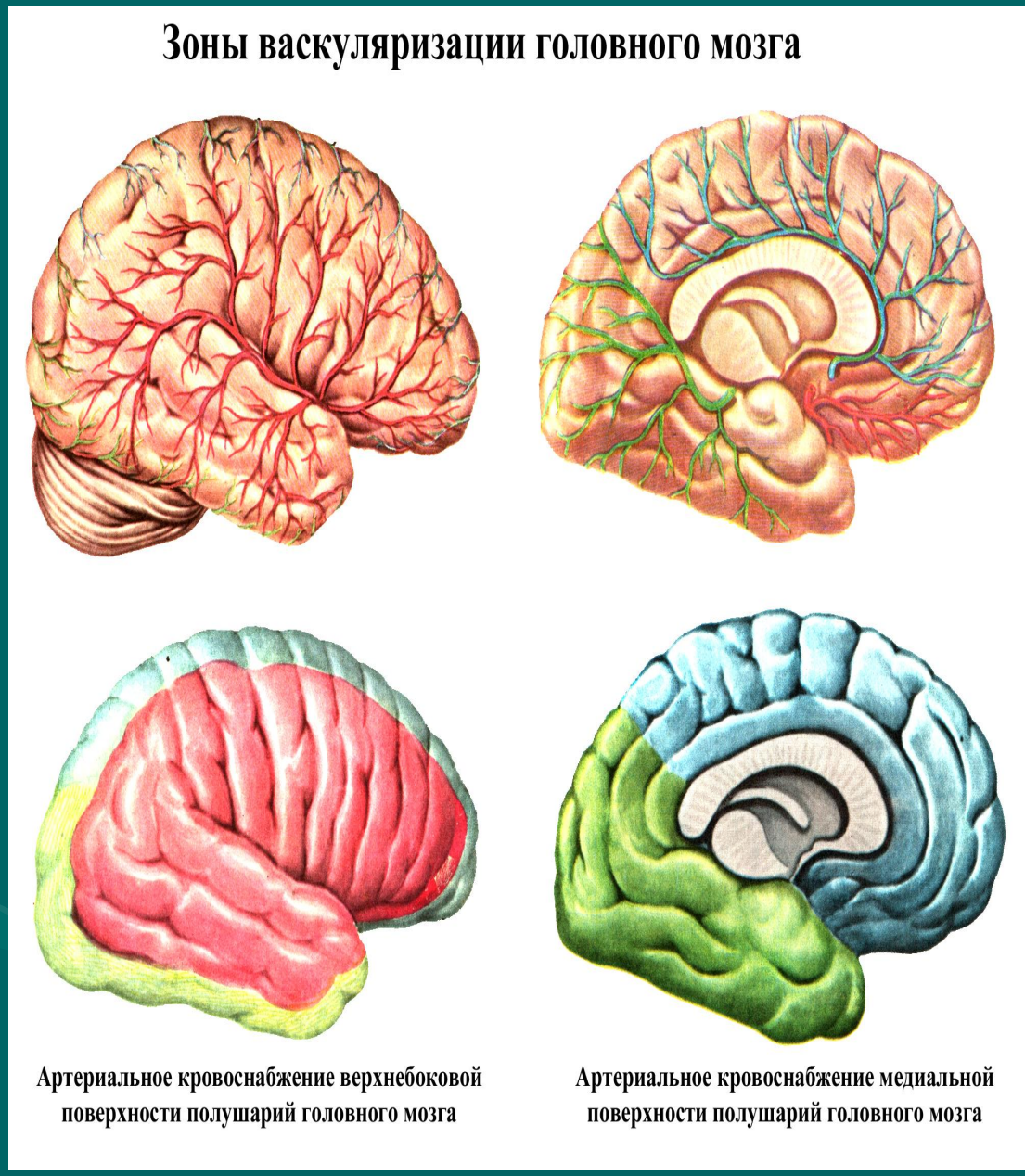

Задняя мозговая артерия

Окклюзия проксимального сегмента ЗМА (до задней соединительной артерии) может приводить к развитию инфарктов среднего мозга, медиальной части таламуса и субталамической области.

- Возникает гемиплегия (поражение ножки мозга), контралатеральная атаксия (поражение проводников, связывающих мозжечок, красное ядро и таламус)
- Синдром Клода - поражение глазодвигательного нерва и контралатеральная атаксия
- Синдром Вебера - поражение глазодвигательного нерва и контралатеральная гемиплегия
- Контрлатеральный гемибализм – поражение субталамического ядра
- Повреждение заднемедиальных отделов таламуса приводит к угнетению сознания, парезу взора вверх, контралатеральной гемигипестезии, акинетическому мутизму и амнезии

- При поражении вентро-латеральной области таламуса возникает синдром Дежерина-Русси — гемианестезия, гемиатаксия, хореоатетоз, гемипарез (при распространении инфаркта на заднюю ножку внутренней капсулы), через несколько месяцев появляются жгучие боли и парестезии на контралатеральной стороне
- Инфаркты медиальной поверхности височной доли и затылочной доли проявляются контралатеральной гомонимной гемианопсией, фотопсиями, зрительными галлюцинациями
- Закупорка артерии доминантного полушария (медиальная поверхность височной доли и гиппокамп) проявляется внезапной амнезией, которая восстанавливается через некоторое время (память контролируется обоими полушариями)

- При поражении доминантного полушария и вовлечении мозолистого тела возможна развитие амнестической афазии, алексии, аграфии, агнозии на лица, цвета
- Повреждение латеральной области таламуса вызывает формирование лакунарного инфаркта, проявляющегося только нарушением чувствительности.
- Двустороннее поражение приводит к «корковой слепоте», при этом фотореакции на свет сохранены.

Альтернирующие симптомы ствола при поражении ветвей ЗМА

- **синдром Вебера (поражение III пары на стороне очага (мидриаз с утратой зрачковых реакций, птоз, расходящееся косоглазие) и гемиплегия на противоположной стороне);**
- **синдром Бенедикта, синдром красного ядра - поражение III пары на стороне очага и экстрапирамидные симптомы (интенционное дрожание, хореоатетоз, изменение тонуса по пластическому типу) в противоположных конечностях, легкий гемипарез**
- **синдром Клода, нижний синдром красного ядра - поражение III пары на стороне очага и мозжечковые симптомы (интенционный гемитремор, гемиатаксия, дисметрия) в противоположных конечностях**
- **Синдром Фуа– (верхний синдром красного ядра) – на противоположной стороне очага – гемиатаксия, интенционный тремор, хореоатетоз, возможна гемианестезия без признаков поражения III пары на стороне очага**
- **Синдром Парино – поражение на уровне верхних бугров четверохолмия - паралич взора вверх, нарушение конвергенции, частичный двусторонний птоз век, миоз**

Позвоночная и задняя нижняя мозжечковая артерии

- V1 сегмент – от устья ПКА до входа в отверстия поперечных отростков С5 или С6 позвонков
- V2 – отверстия поперечных отростков С6 –С2 позвонков
- V3 – от выхода из отверстия С2 – огибает заднюю дугу атланта и прбодает твердую мозговую оболочку на уровне затылочного отверстия
- V4 – до слияния и образования ОА
- Атеросклероз обычно развивается в 1 и 4 сегментах
- 2-3 сегменты поражаются чаще за счет расслаивания, сдавления остеофитами

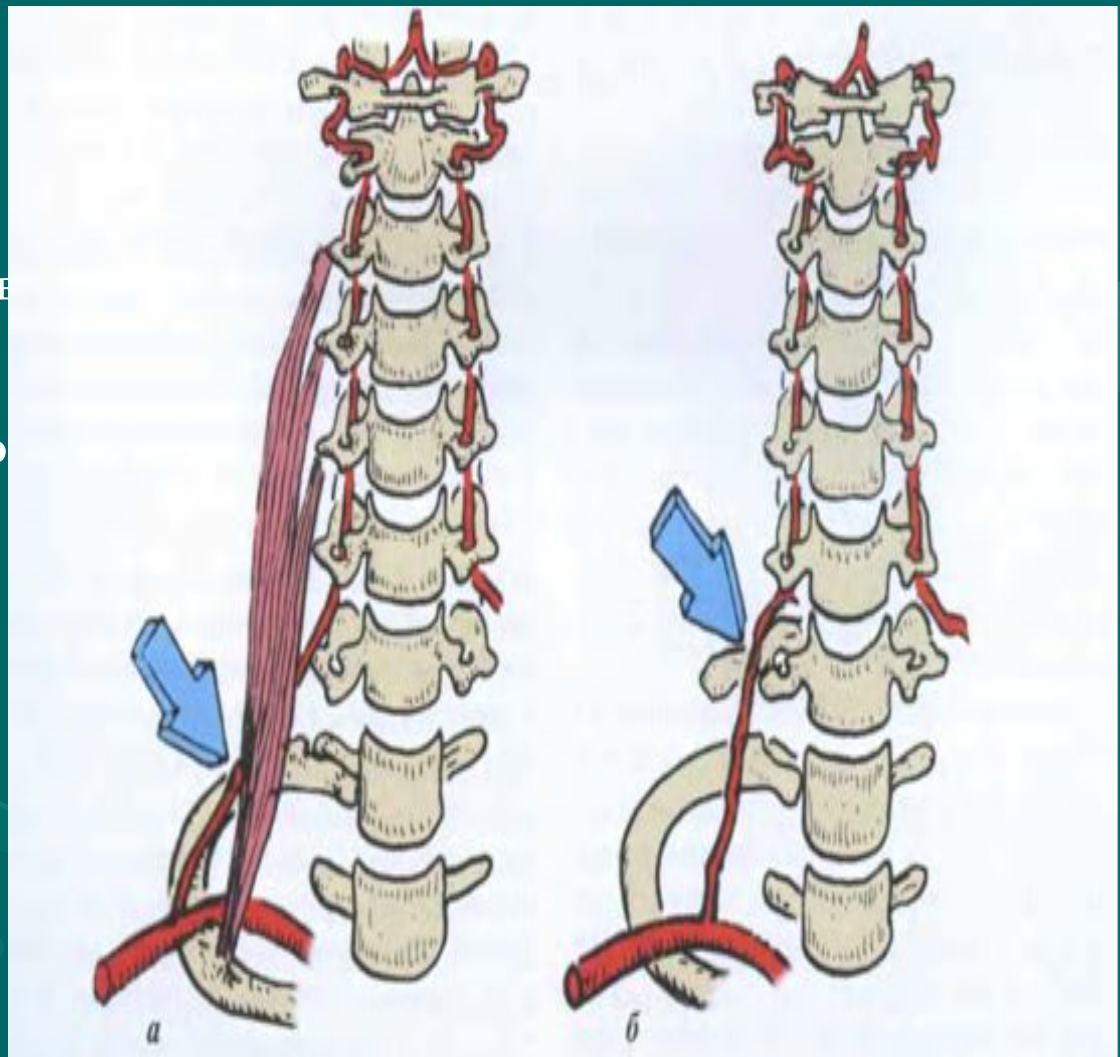

Рис. 6.25. Компрессия позвоночной артерии до вхождения в канал поперечных отростков: *а* – аномалия отхождения; *б* – добавочное шейное ребро

- Ветви к стволу мозга и мозжечку отходят только от 4 сегмента
- задняя нижняя мозжечковая артерии снабжает латеральную часть ствола мозга и нижнюю поверхность мозжечка

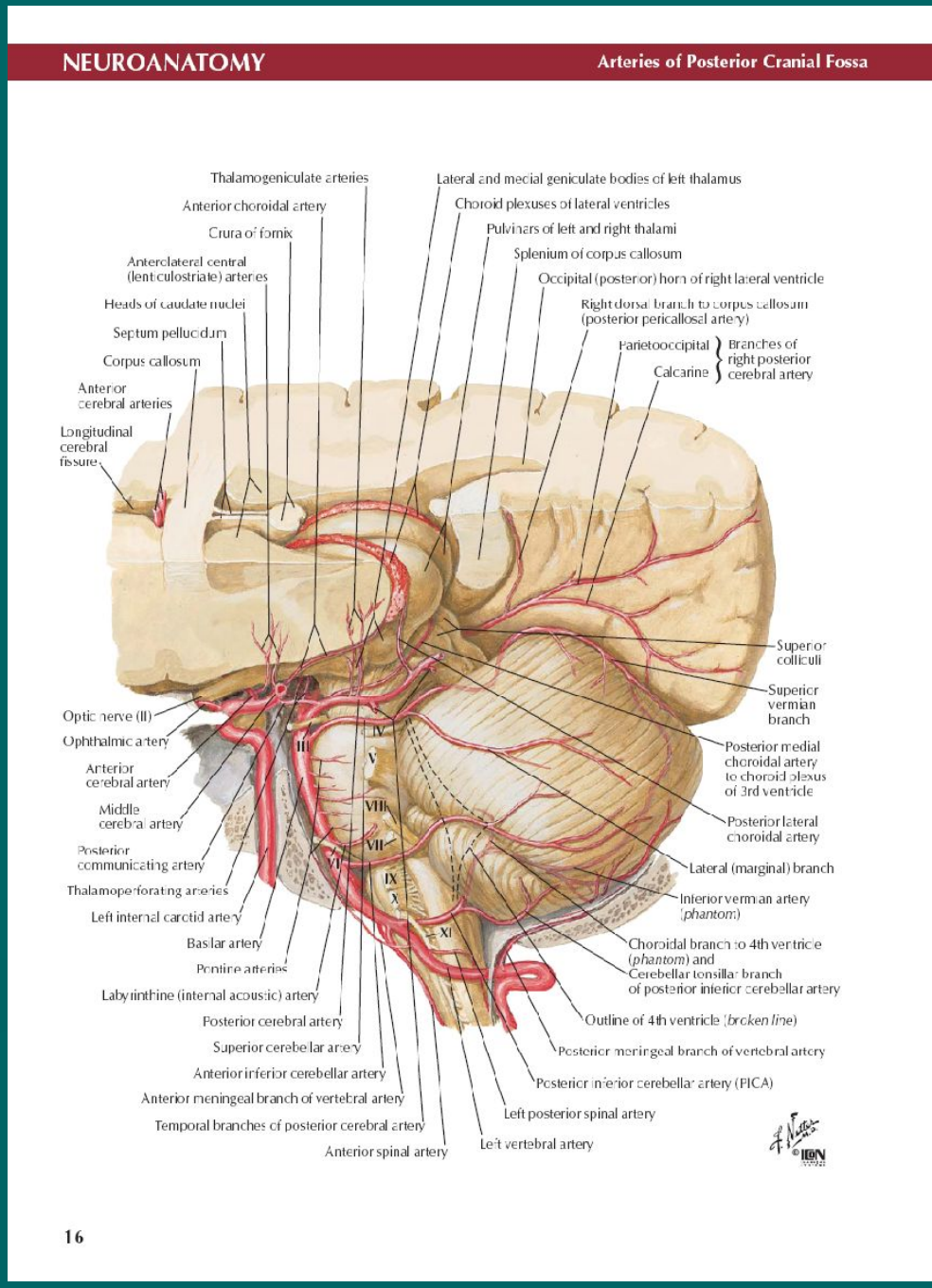

Позвоночная артерия

- Инфаркты чаще поражают дорсолатеральную поверхность продолговатого мозга и задненижнюю поверхность мозжечка (синдром Валенберга-Захарченко)- латеральный синдром продолговатого мозга
- Альтернирующий синдром в следствие ишемии в бассейне позвоночной или нижней задней мозжечковой артерии с поражением IX, X, V пар ЧМН, мозжечковых и симпатических путей на стороне очага и проводниковыми симптомами на противоположной.
- Проявляется головокружением, тошнотой, рвотой, икотой, дизартрией, осиплостью голоса, расстройством глотания.
- На стороне поражения – гипестезия на лице, снижение корнеального рефлекса, глоточного рефлексов, парез мягкого неба, мышц глотки, гемиатаксия, синдром Горнера, нистагм при взгляде в сторону поражения.
- На противоположной стороне – снижение болевой и температурной чувствительности по гемитипу, возможен гемипарез.

Синдром Валленберга-Захарченко (дорсолатеральный синдром продолговатого мозга)

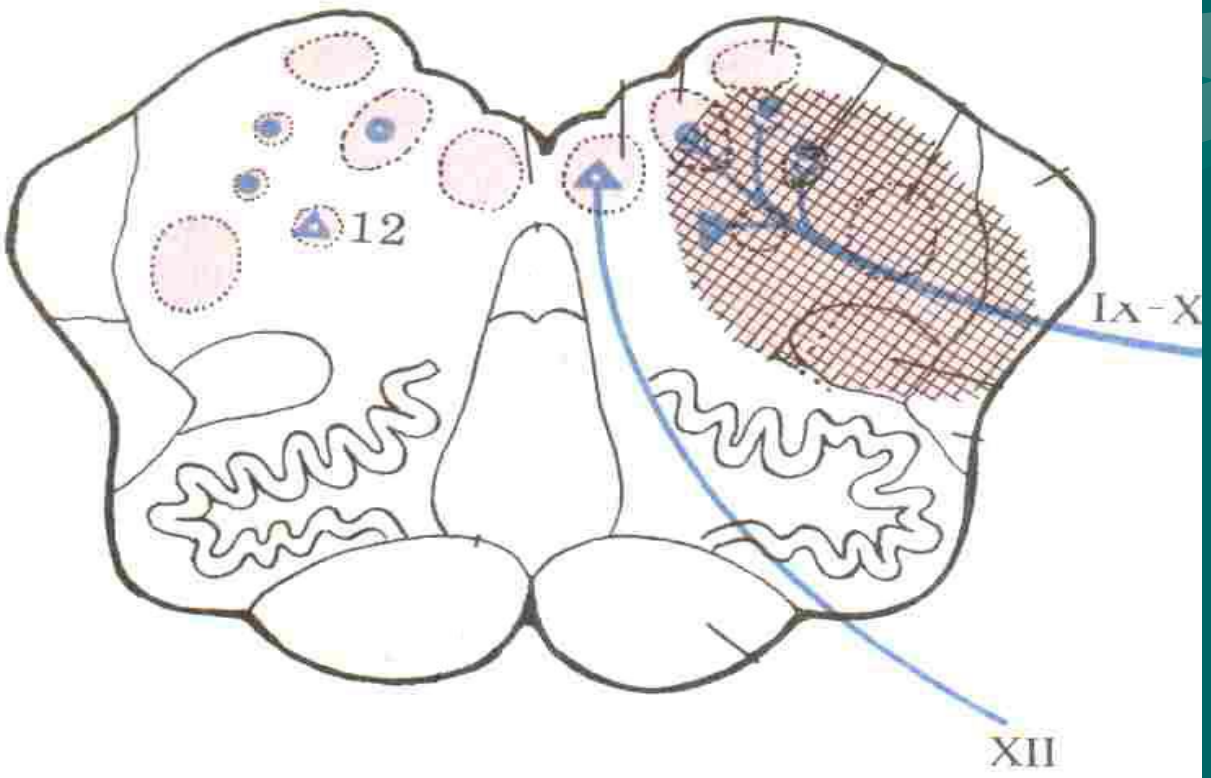

- Медиальный синдром продолговатого мозга (развивается редко)

Поражаются пирамиды продолговатого мозга – контралатеральный гемипарез без вовлечения лицевой мускулатуры

- При поражении медиальной петли и подъязычного нерва – парез мышц языка на стороне поражения , нарушение проприоцептивной чувствительности – контралатерально.
- ИИ мозжечка приводит в повышению давления в ЗЧЯ - - внезапная остановка дыхания. Незадолго до остановка дыхания может наблюдаться сонливость, патологические разгибательные рефлексы, дизартрия, двусторонняя слабость мимических мышц, неустойчивость при ходьбе, головокружение, тошнота, рвота.

- Преходящие нарушения проявляются головокружением, онемением ипсилатеральной части лица и контралатеральных конечностей, диплопией, охриплостью голоса, дизартрией, дисфагией. Гемипарез развивается редко

Альтернирующие синдромы продолговатого мозга

- Синдром Джексона (V рис) – патологический очаг находится на одной стороне продолговатого мозга. Поражается корешок подъязычного нерва (XII пары) и волокна корково-спинномозгового пути. Проявляется недостаточность XII пары (периферический паралич мышц языка) на стороне поражения и центральным гемипарезом на противоположной стороне.

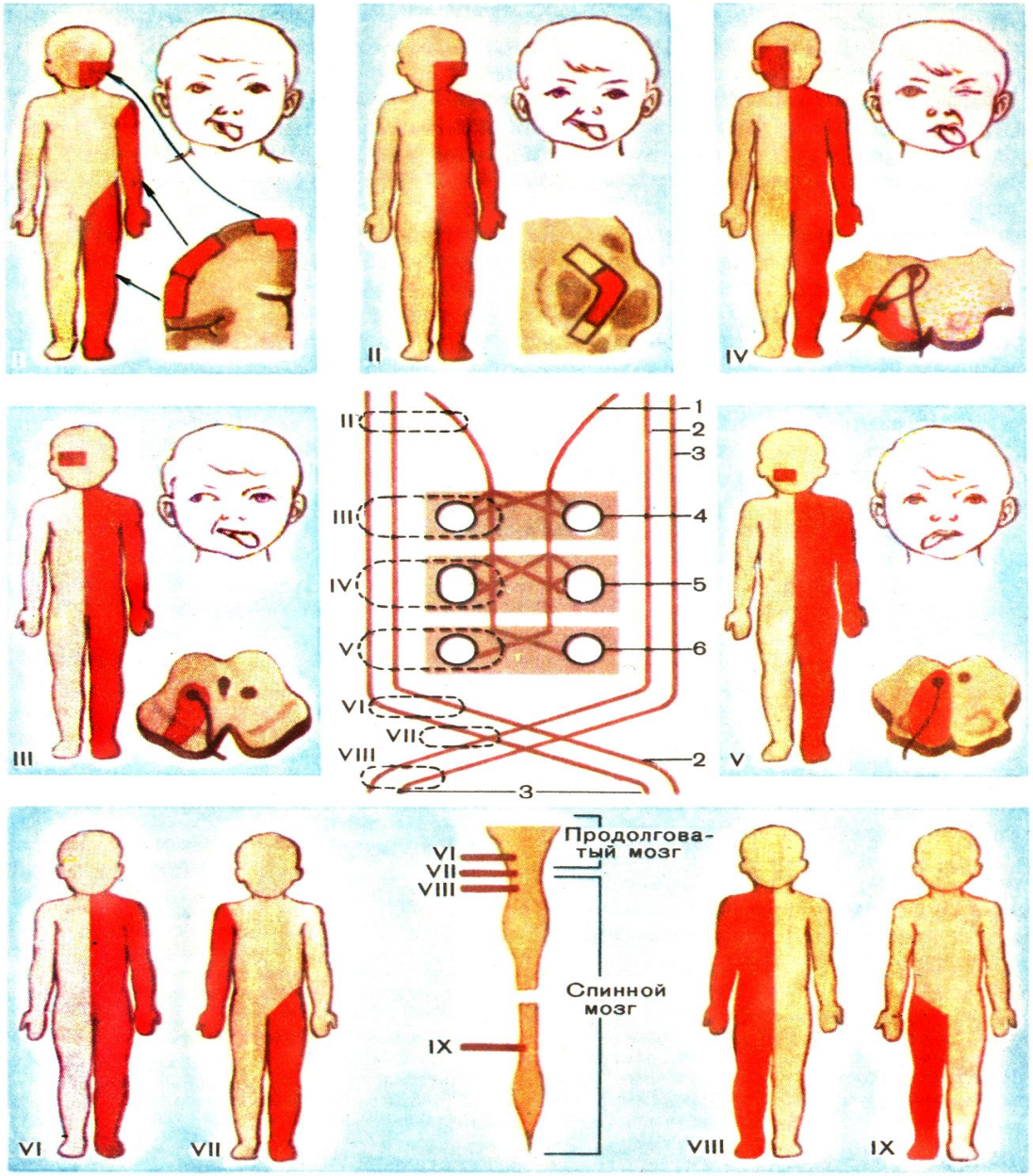

Основные синдромы двигательных нарушении при поражении центрального и периферического мотонейронов.

Локализация поражения: I — правая передняя центральная извилина; II — двигательная зона правои внутренней капсулы; III - средний мозг; очаг справа; IV– мост головного мозга, очаг справа; V — продолговатыи мозг, очаг справа; VI — VIII — перекрест пирамид; IX — половинное поражение спинного мозга справа в нижне-грудном отделе: 1 — корково-ядерный путь; 2—3 — корково-спинномозговой

Синдром Воллештейна

- Поражение в покрышке продолговатого мозга верхней части двойного ядра и спино-таламического пути. На стороне поражения - парез голосовой связки, на противоположной – нарушение болевой и температурной чувствительности.

Синдром Тапиа

- На стороне очага – поражение ядер или корешков XI (добавочный) и XII (подъязычный) пар ЧМН (периферический паралич грудино-ключично-сосцевидной мышцы и половины языка), на противоположной – центральный гемипарез.

Синдром Шмидта (сфенофаринголарингеальная гемиплегия)

- Альтернирующий синдром, сопровождающийся периферическим парезом мягкого неба, глотки, голосовой связки, грудино-ключично-сосцевидной мышцы в связи с поражениям IX (языкоглоточного), X (блуждающего), бульбарной части ядра XI (добавочного) и XII (подъязычного) нервов
- Дисфагия, дизартрия, дисфония, фасцикуляции в языке, парез грудино-ключично-сосцевидной мышцы на стороне поражения (голова отклонена в пораженную сторону)
- На противоположной стороне – центральный гемипарез, иногда - гемигипестезия

Синдром Бабинского -Нажотта

Синдром обусловлен поражением заднебокового отдела продолговатого мозга и моста

- На стороне поражения -синдром Горнера, мозжечковая атаксия в конечностях (атаксия, нистагм, асинергия)
- На противоположной – спастический гемипарез, диссоциированная гемианестезия (выпадает болевая и температурная)

Синдром Авеллиса

- На стороне поражения - периферический паралич половины языка, мягкого неба и голосовой связки (IX, X, XII нервы) – дисфония, дисфагия
- На противоположной – спастический гемипарез, возможна - гемигипестезия

Двустороннее поражение продолговатого мозга

Бульбарный паралич – двусторонее поражение ядер и корешков IX, X, XII пар ЧМН.

- Дисфагия - нарушение глотания (поперхивание, попадание жидкой пищи в нос),
- Дисфония (афония) - осиплость голоса, носовой оттенок голоса (назолалия),
- Дизартрия или анартрия – нарушение произношения трудно артикулируемых слов, нарушение речи.
- Атрофия и фасцикулярные подергивания мышц языка.
- Выпадает (снижается) глоточный и небный рефлексы
- Ограничение подвижности языка, явисание мягкого неба
- Возникает при сосудистых, некоторых дегенеративных и наследственных заболеваниях – БАС, сирингобульбия, полиомиелит, спинальные амиотрофии (бульбо-спинальная кеннеди), окулофарингеальная миопатия, параксизмальная миоплегия, дистрофическая миотония, клещевой энцефалит, ОВДП и др.

Псевдобульбарный паралич

- Центральный паралич мышц , иннервируемых IX, X, XII парами ЧМН.
- Клинические проявления аналогичны таковым при бульбарном параличе (дисфония, дисфагия, дизартрия)
- Рефлексы орального автоматизма (хоботковый, ладонно-подбородочный и др., насильственный смех и плач
- Повышены глоточный, небный рефлексы
- Атрофии и фасцикуляции мышц языка отсутствуют
- Возникает при двустороннем поражении корково-ядерных путей (сосудистые заболевания, перинатальная патология, ЧМТ, дегенеративные заболевания – БАС, множественная системная атрофия и др.)

Основная артерия

- Снабжает основание воролиева моста и верхние отделы мозжечка
- Парамедиальные ветви, в количестве 7-10, снабжают основание моста по обе стороны от средней линии
- Короткие огибающие (5-7) – латеральные 2/3 моста, средние и верхние ножки мозжечка
- Длинные огибающие (верхняя мозжечковая и передняя нижняя мозжечковая а.) снабжают полушария мозжечка

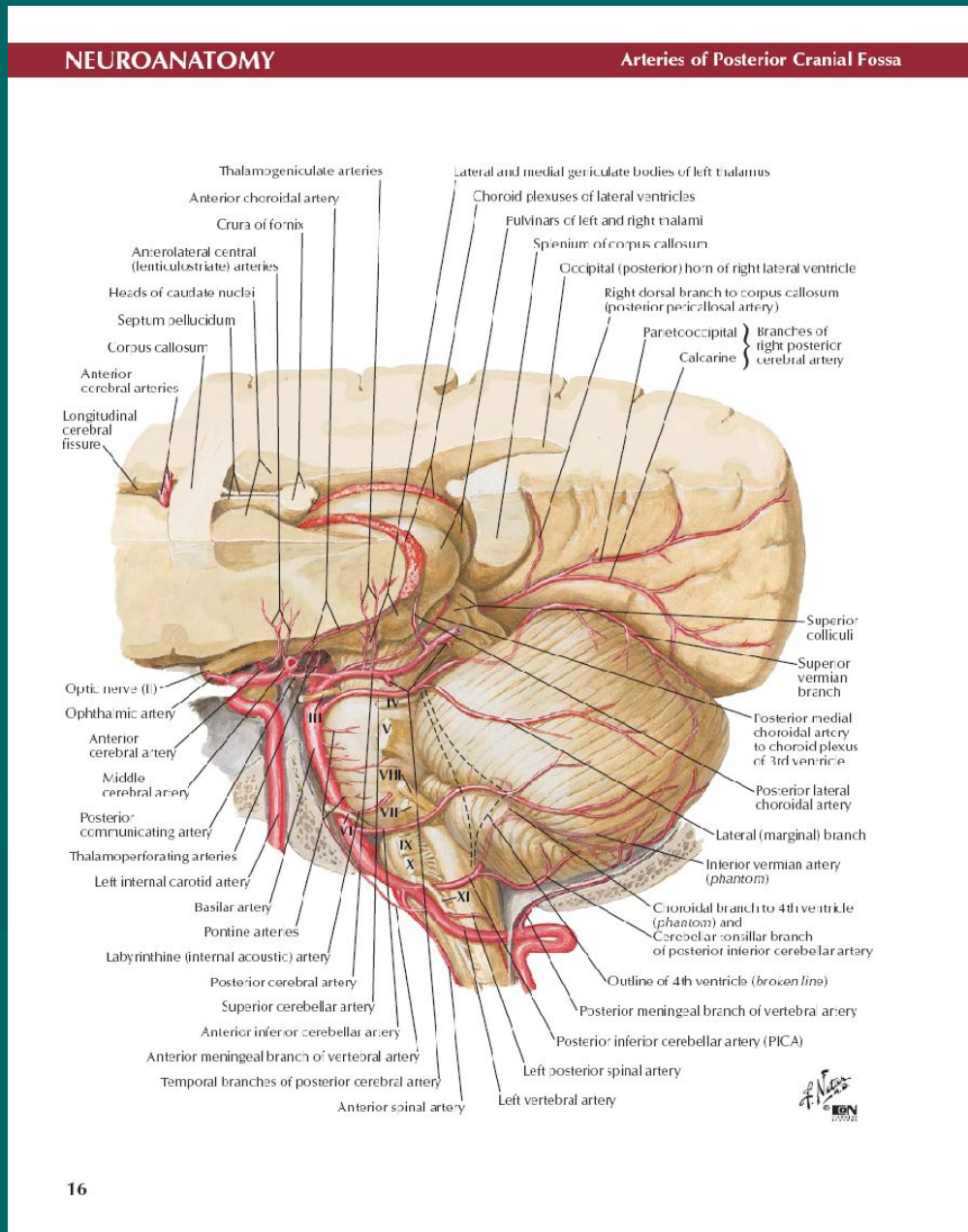

Основная артерия

- Тромбоз ОА приводит к повреждению среднего мозга и моста, являясь, таким образом, одной из наиболее жизнеопасных форм ИИ
- При тотальной закупорке артерии возникают выраженное угнетение сознания, тетраплегия, двустороннее поражение III – VII пар черепных нервов, резкое нарушение дыхания и кровообращения, экстензорные судороги, часто быстро наступает смерть
- При двустороннем поражении варолиева моста развивается синдром изоляции (синдром запертого человека, состояние деэфферентации): двустороннее повреждение корково-ядерных и корково-спинномозгового путей, но ретикулярная формация , надъядерные волокна к глазодвигательной мускулатуре, чувствительные восходящие пути не повреждены. Наблюдается полная обездвиженность при сохранности вертикальных движений глазных яблок и моргания. Отсутствие адекватной реакции на внешние стимулы из-за тетраплегии, паралича черепных нервов (отсутствие речи, мимики и глотания).
  Сознание сохранено, понимают речь.

При тромбозе отдельных ветвей основной артерии развивается альтернирующие синдромы:

- **Синдром Мийяра-Гублера – поражение ядра лицевого нерва и пирамидного пути. Периферический паралич мимической мускулатуры на стороне поражения и центральный гемипарез на противоположной**
- **Синдром Фовилля - поражение ядра лицевого нерва, ядра VI и пирамидного пути. На стороне поражения – периферический парез мимической мускулатуры и наружной прямой мышцы глаза (сходящееся косоглазие), центральный гемипарез на противоположной стороне**

Синдром Фовиля

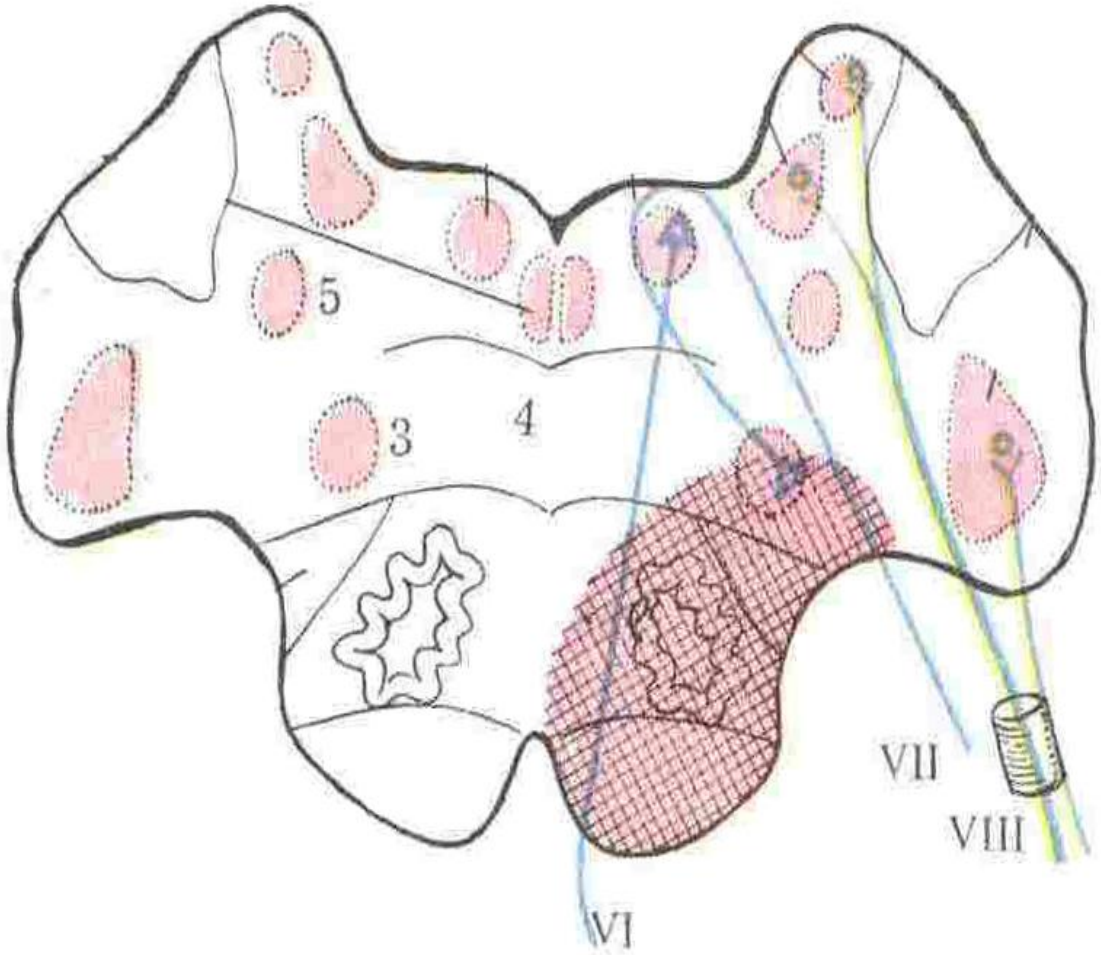

- **Синдром Бриссо-Сикара:** поражение медиального отдела моста – раздражение ядра лицевого нерва , повреждение пирамидного тракта. На стороне поражения – гемиспазм мимической мускулатуры лица, на противоположной стороне- центральный гемипарез
- **Синдром Грене:** поражение передней трети моста - ядра V нерва и спино-таламического тракта. На стороне поражения - нарушение болевой и температурной чувствительности на лице по сегментарному типу, гемигипостезия, исключая лицо на противоположной стороне
- **Синдром Гасперини:** поражение V, VI, VII, VIII нервов и спино-таламического тракта в покрышке моста. На стороне поражения – гипестезия на лице по сегментарному типу, периферический парез мимической мускулатуры и наружной прямой мышцы глаза (сходящееся косоглазие), снижение слуха. На противоположной стороне - гемианестезия половины тела, исключая лицо

- Горизонтальный паралич взора - «глаза отворачиваются от очага»

При поражении мостового центра взора (в близи от ядра VI нерва) возникает паралич взора в сторону очага. На стороне поражения приводит к функциональному доминированию контралатерального центра и глазные яблоки отклоняются в сторону сохраненного центра – «глаза отворачиваются от очага»

Клиническая картина ТИА

Самая частая причина ИИ – атеросклероз устья ВСА

Реже (преимущественно у негров и азиатов) – атеросклероз сифона ВСА S-образный изгиб ВСА в области пещеристого синуса) или проксимального сегмента СМА или ПМА

Еще реже - атеросклероз устья ОСА

Типичная картина ТИА в системе сонной артерии характеризуется быстрым развитием следующей неврологической симптоматики:

- двигательные нарушения (слабость - затруднение или неловкость движений одной или обеих конечностей);
- расстройство чувствительности (потеря чувствительности или парестезии, распространяющиеся на одну или более конечности на той же стороне);
- афазия (степень выраженности может варьировать от полного отсутствия речи до минимальных расстройств и включать (или не включать) затруднения при чтении, письме, счете);
- падение зрения на один глаз или часть глаза при условии, что зрение на обоих глазах ранее нарушено не было (преходящая слепота или преходящее снижение зрения).

Системе мозгового кровообращения присущи ряд уникальных закономерностей функционирования.

- Одной из этих особенностей является то, что скорость кровотока в диастолу в нормальных условиях никогда не равна нулю (не прекращается)
- В норме величина мозгового кровообращения является достаточно постоянной, из-за существования ряда механизмов, определяющих процессы регуляции и ауторегуляции тонуса сосудов, как на экстра- так и на транскраниальном уровне.
- Регуляция тонуса сосудов осуществляется за счет сочетанного действия центральных (неврогенного и гуморального) и локальных (миогенного, метаболического, эндотелиального) механизмов. Конечной целью всех регуляторных реакций является обеспечение поступления объема крови, достаточного для выполнения органом или тканью специфических функций при адекватном уровне их метаболических процессов.
- Ауторегуляция мозгового кровотока – постоянство мозгового кровотока при изменении системного артериального давления, которая реализуется взаимодействующими регуляторными механизмами миогенной, метаболической и нейрогенной природы.
- Мозговая ауторегуляция (МА) в норме работает исправно в диапазоне САД от 50 до 170 мм рт. ст. (Н.П.Митагвария,1983; R.L.Hughson et al., 2001), при росте венозного давления до 6 - 10 мм рт.ст. и при повышении давления спинномозговой жидкости до 100 мм рт.ст. (Ю.Е.Москаленко, 1986).
- Эффектором всех регуляторных воздействий являются гладкие мышцы мозговых сосудов, сокращение или расслабление которых приводит к соответствующим изменениям просветов сосудов и уровня мозгового кровотока.

- Такое постоянство мозгового кровотока при изменениях артериального давления осуществляется преимущественно миогенными механизмами регуляции, т.е. непосредственными сократительными реакциями гладких мышц мозговых сосудов в ответ на разную степень их растяжения внутрисосудистым давлением.
- При повышении артериального давления мелкие сосуды мозга суживаются, увеличивая сопротивление току крови, и, наоборот, при снижении САД – расширяются, вызывая уменьшение цереброваскулярного сопротивления кровотоку.
- Такие активные изменения сосудистого просвета обнаружены как в магистральных сосудах мозга, так и в системе пиальных артерий (Г.И.Мчедлишвили и соавт., 1972).

- Мозговая ауторегуляция потока крови у нормальных индивидуумов гарантирует, что падение перфузионного давления уравновешено вазодилятацией мозговых мелких артерий, что в нормальных условиях поддерживает адекватный мозговой кровоток.
- Этот церебро-васкулярный резерв может быть оценен, измеряя изменения в мозговом потоке крови, которые происходят в ответ на вазодилятацию. Считается, что гемодинамика декомпенсирована, если нет ответа на вазодилятаторные стимулы (мелкие артерии максимально расширены и неспособны расширяться дальше в ответ на дополнительные вазодилятаторные стимулы)

При хроническом снижении кровотока в определенном сосудистом бассейне возникает ауорегуляторная вазодилятация – расширение резистивных сосудов, за счет которого происходит компенсация кровотока через коллатеральные сосуды. При недостаточности коллатеральных источников возникает нарушение гемодинамики – синдром «нищей перфузии», что проявляется снижением или отсутствием ауторегуляторного ответа на гиперкапнические стимулы.

Компенсаторные возможности системы мозгового кровообращения

Еще одной из особенностей системы мозгового кровообращения является наличие компенсаторных возможностей сосудистой системы (коллатеральных и функциональных)

Коллатеральные:

- приток крови в пораженный бассейн из других магистральных артерий противоположной ВСА, ПМА или ПА через передние и задние соединительные артерии (через систему вилизиева круга).

В таких случаях может наблюдаться компенсаторное увеличение ЛСК в противоположной ВСА, ПМА на 40-50%, что может полностью компенсировать гемодинамический дефицит.

- компенсация за счет формирования глазничного анастомоза – через ветви глазничной артерии, анастомозирующие с ветвями НСА на лице

- Возможны и другие пути КК – корковые и внутримозговые, но они менее эффективны. Эти компенсаторные перестройки в системе мозгового кровотока являются коллатеральными.

2. Функциональные пути компенсации мозгового кровотока.

- Изменение кровоснабжения отдельной области мозга при увеличении ее функциональной активности достигается перераспределением крови в сосудах и изменением (увеличение) скорости кровотока в нужной зоне – функциональная гиперемия
- Ауторегуляция мозгового кровотока при падении перфузионного давления - вазодилятация мозговых мелких артерий, что в нормальных условиях поддерживает адекватный мозговой кровоток
- Примером изучения метаболического контура ауторегуляции МК служат различные дыхательные пробы

- При стенозах более 65-70% развиваются как локальные, так и системные эффекты.
- Дистальнее стеноза отмечается снижение объемной и линейной скорости потока, а также уровень перфузионного давления.
- При наличие у стенозированной артерии ветвей, анастомозирующих с другими артериальными стволами, перфузионный дефицит в дистальном отделе приводит к коллатеральному перераспределению кровотока.
- При адекватном, полноценном коллатеральном перераспределении перфузионный дефицит дистальнее зоны стеноза полностью компенсируется.
- В случае, если коллатеральная компенсация оказывается недостаточной, уменьшение степени перфузионного дефицита происходит за счет дополнительного расширения просвета артерий, прежде всего микроциркуляторного русла, в ответ на метаболические нарушения, возникающие вследствие недостаточности притока крови (гиперкапния, ацидоз).

- Существование мощной системы коллатерального кровообращения позволяет поддерживать достаточный уровень мозгового кровотока даже в условиях тяжелого поражения одной или двух магистральных артерий.
- В случае множественного поражения сосудов компенсаторные возможности оказываются недостаточными, создаются предпосылки для развития ИИ.
- Риск возникновения ИИ возрастает при нарушении ауторегуляции мозгового кровообращения.
- В этой ситуации важным фактором, приводящим к возникновению острой церебральной ишемии, является нестабильность артериального давления с его колебаниями как в сторону значительного повышения, так и снижения.
- В условиях выраженного стенозирующего поражения церебральных артерий артериальная гипотензия, как физиологическая (во время сна), так и развивающаяся на фоне патологических состояний (острый инфаркт миокарда, кровопотеря), является патогенетически более значимой, чем умеренная артериальная гипертензия.
- **Недостаточность коллатеральных и функциональных источников компенсации обуславливает реальный перфузионный дефицит и, как правило, сопровождается развитием клинической симптоматики.**

- Гемодинамически значимым стенозом является тот стеноз (обычно более 60-75%), который приводит к дистальному перфузионному дефициту (или дистальному снижению перфузионного давления) вследствие недостаточности коллатеральных и функциональных источников компенсации.
- Наиболее достоверным методом неинвазивной оценки гемодинамической значимости считается позитронно-эмиссионная томография, позволяющая на основании анализа метаболических нарушений судить о наличии перфузионного дефицита.
- Остальные методики, в частности УЗДГ, позволяют лишь косвенно судить о гемодинамической значимости стеноза или окклюзии.

- Состояние ауторегуляции может быть оценено по выраженности изменений после более или менее длительного периода регионарной гипотензии, вызванной временной окклюзией магистрального сосуда
- По прекращении компрессии отмечается преходящее повышение мозгового кровотока вследствие компенсаторной вазодилятации или «преходящий гиперемический ответ», который служит индикатором ауторегуляции.
- Преходящий гиперемический ответ в средней мозговой артерии по прекращении пальцевой компрессии сонной артерии на шее возникает вследствие компенсаторной вазодилятации резистивных сосудов мозга.
- Критерием присутствия ауторегуляторного ответа считается повышение посткомпрессионной систолической ЛСК не менее чем на 10% (и более, в среднем на 20-25%), что позволяет рассчитать ряд индексов, характеризующих резерв вазодилататорного ответа на снижение перфузионного давления.

Коэффициент Овершута (КО)

$КО=V_3/V_1$ (норма 1,39±0,11)

Сила ауторегуляции (САР)

$САР=(V_3 x V_2)/V_1$ (норма 0,8±0,23), где

V_1 – исходная ЛСК в СМА

V_2 – средняя ЛСК во время компрессии ОСА

V_3 – средняя ЛСК первого-второго пиков после компрессии

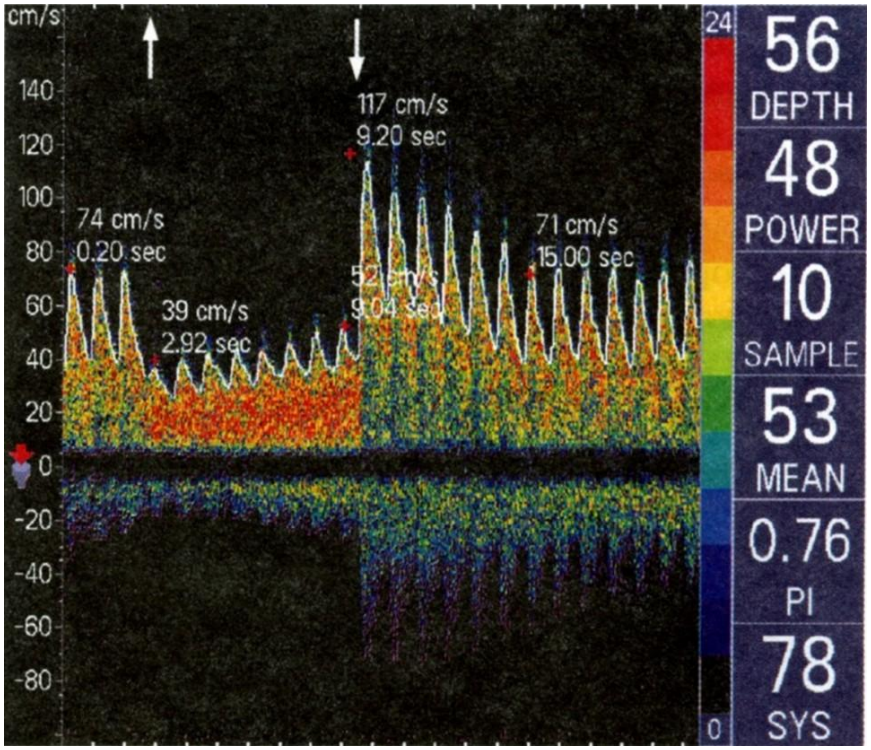

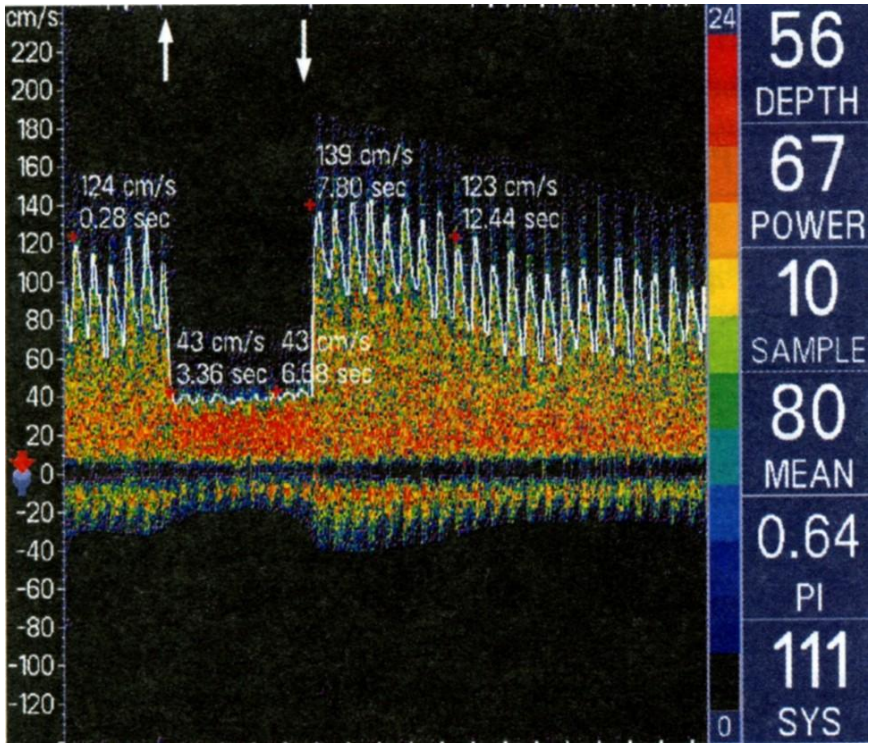

- Компрессия общей сонной артерии осуществляется на протяжении пяти сердечных циклов и прекращается в диастолу. Одновременно проводится мониторирование ЛСК в ипсилатеральной СМА (М1-М2 сегментов) с помощью транскраниальной допплерографии.
- При этом регистрируются исходная средняя ЛСК (V1), средняя ЛСК во время компрессии (V2), средняя ЛСК первого-второго пиков после компрессии (V3). Рассчитывается коэффициент Овершута КО=V3/V1 (КО в норме равен 1,39±0,11).

- В случаях грубой патологии наблюдается нарушение ауторегуляции мозгового кровотока вплоть до ее полного исчезновения.
- КО оказался более чувствительным показателем для оценки резерва ауторегуляции и является одним из наиболее ценных диагностических и прогностических критериев качества компенсации патологических процессов и показателем функционального состояния системы мозгового кровообращения.

Прогнозирование неблагоприятного исхода в остром периоде ИИ (первые 5 суток) по данным ТКДГ (сохранение грубого неврологического дефицита или летальный исход)

- Уменьшение ЛСК в СМА ниже 30 - 35 см/сек
- Допплерографические признаки окклюзии СМА (отсутствие или выраженное снижение ЛСК в СМА при одновременном увеличении ЛСК в ипсилатеральной ПМА, снижение или отсутствие вазодилататорного резерва на стороне ИИ)
- Паттерн затрудненной перфузии на фоне повышения ВЧД (изменение ЛСК синхронно с актом дыхания, PI>1,05)
- Паттерн гиперперфузии (увеличение ЛСК) со снижением показателей периферического сопротивления и церебро-васкулярной реактивности

Прогнозирование благоприятного исхода в остром периоде ИИ (первые 5 суток) по данным ТКДГ (сохранение легкого или умеренного неврологического дефицита)

- симметричный магистральный кровоток
- паттерн затрудненной перфузии на фоне периферической вазоконстрикции и артериолосклероза
- при асимметричном магистральном кровотоке (ЛСК в СМА более 50 см/сек на стороне поражения)

Патофизиология ишемического инсульта

- **Снижение мозгового кровотока до критического порога приводит к развитию инфаркта – ишемического некроза мозговой ткани.**
- **Необратимые изменения в этих условиях развиваются в течение 5—8 мин. Наступает гибель нейронов в центральной области инфаркта**
- **«Ядерная» зона инфаркта - область мозга с наиболее выраженным снижением кровотока (до 10мл/100г/мин)**
- **По периферии зоны ядра инфаркта расположена область с редуцированным кровотоком, достаточным для жизнеобеспечения нейронов, однако не позволяющим реализовывать их нормальные функции. Эта область мозговой ткани получила название «ишемическая полутень».**
- **Ишемической полутенью, содержит функционально пострадавшую, но пока жизнеспособную мозговую ткань, которая кровоснабжается из коллатеральных сосудов.**

- **Этот участок мозговой ткани может трансформироваться в инфаркт вследствие вторичного повреждения нейронов, индуцированного патохимическими каскадами, приводящими к развитию цитотоксического и эксайтотоксического эффектов**

- **Зона «ишемической полутени», или пенумбры -скорость кровотока до 20-40мл/100г/мин) - в которой присутствуют лишь функциональные, но не структурные изменения.**
- **Адекватное терапевтическое воздействие позволяет минимизировать очаг поражения за счет восстановления функций нервной ткани в зоне «ишемической полутени». При неблагоприятном течении происходят массивная гибель нейронов, глиальных клеток и расширение зоны инфаркта.**
- **Одной из важнейших задач является коррекция зоны полутени (пенумбры),чтобы «оглушенные» не превратились в «мертвые»**

Формирование инфаркта мозга

на фоне снижения церебрального кровотока

- Аноксическая деполяризация мембран, смерть клетки
- Энергетический дефицит, глутаматная эксайтотоксичность, увеличение содержания Внутриклеточного Са 2+
- Лактат-ацидоз, цитотоксический отек
- Снижение белкового синтеза, селективная экспрессия генов

Развитие острой церебральной ишемии запускает каскад патологических биохимических реакций.

- Острая ишемия приводит к переходу метаболизма на энергетически невыгодный путь – анаэробный гликолиз, что, с одной стороны, вызывает быстрое истощение запасов глюкозы, а с другой – резкое снижение pH клеточной среды за счет накопления молочной кислоты.
- Следствием этого является нарушение работы ионных насосов и неконтролируемое поступление в клетки ионов натрия и кальция, а также воды, т. е. развитие цитотоксического отека.
- Одновременно происходит активация процессов перекисного окисления липидов с деградацией клеточных мембран и активацией лизосомальных ферментов, в еще большей степени усугубляющих повреждение ткани мозга.

- **В условиях острой ишемии мозга наблюдается выброс в синаптическую щель возбуждающих нейротрансмиттеров, в первую очередь – глутамата и аспартата, которые, вызывая деполяризацию постсинаптической мембраны, приводят к быстрому истощению энергетических субстратов.**
- **Помимо ишемической гибели нейронов, в первую очередь приводящей к поражению клеточных мембран, в описываемых условиях запускаются процессы апоптоза – программируемой гибели клеток, в результате чего увеличивается зона поражения.**

Апоптоз – результат действия отдельной функциональной системы, включающей в себя гены индукторы апоптоза (гены «клеточной смерти»), с реализацией через цитотоксические сигналы, цитотоксические рецепторы при сохранности специфических клеточных протеаз.

- В зависимости от особенностей локализации очага поражения, его размеров, индивидуального характера протекания метаболических процессов формирование очага инфаркта продолжается на протяжении от 3—6 до 48—56 ч.
- Последующая организация очага инфаркта малых размеров заканчивается образованием глиомезодермального рубца.
- При обширных очагах возможно формирование кист.

Отличительные черты некроза и апоптоза

Некроз

1. Есть внешнее, повреждающее клеточную мембрану воздействие
2. Ядро сморщивается, хроматин конденсируется
3. Повреждаются внутриклеточные мембранные структуры
4. Во внеклеточную среду выходят вещества, обуславливающие развитие воспалительной реакции
5. Повреждаются митохондрии и нарушается энергообразование
6. Клетка разрушается, и её части поглощаются иммунокомпетентными клетками
7. На месте погибшей клетки происходит соединительнотканное замещение

Апоптоз

1. Нет внешнего воздействия, повреждающего клеточную мембрану
2. Ядро сморщивается, хроматин конденсируется на конечных стадиях процесса
3. Не повреждаются внутриклеточные мембранные структуры
4. Не развивается воспалительная реакция
5. Нарушается энергообразование в митохондриях
6. Элементы цитоплазмы отщепляются в мембранных пузырьках и поглощаются соседними клетками или тканевыми макрофагами
7. На месте погибшей клетки не формируется соединительная ткань

- В зависимости от особенностей локализации очага поражения, его размеров, индивидуального характера протекания метаболических процессов формирование очага инфаркта продолжается на протяжении от 3—6 до 48—56 ч.
- Последующая организация очага инфаркта малых размеров заканчивается образованием глиомезодермального рубца.
- При обширных очагах возможно формирование кист

- Нередко следствием обширного ишемического инсульта является значительный перифокальный отек мозга. В результате этого развивается дислокация мозга с развитием вклинения в вырезку намета мозжечка или в большое затылочное отверстие. Процесс вклинения обусловливает формирование вторичного стволового синдрома, вплоть до возникновения кровоизлияний в покрышку среднего мозга и мост. Нарастающий отек ствола, нарушение функций жизненно важных центров (сосудодвигательного, дыхательного) являются одной из основных причин летальности при ИИ

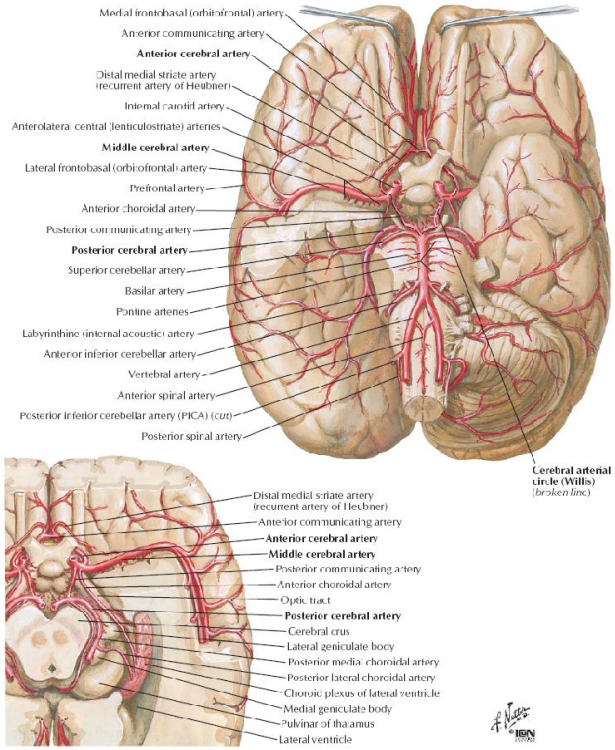
Medial frontobasal (orbitofrontal) artery
Anterior communicating artery
Anterior cerebral artery
Distal medial striate artery (recurrent artery of Heubner)
Internal carotid artery
Anterolateral central (lenticulostriate) arteries
Middle cerebral artery
Lateral frontobasal (orbitofrontal) artery
Prefrontal artery
Anterior choroidal artery
Posterior communicating artery
Posterior cerebral artery
Superior cerebellar artery
Basilar artery
Pontine arteries
Labyrinthine (internal acoustic) artery
Anterior inferior cerebellar artery
Vertebral artery
Anterior spinal artery
Posterior inferior cerebellar artery (PICA) (cut)
Posterior spinal artery
Cerebral arterial circle (Willis) (broken line)
Distal medial striate artery (recurrent artery of Heubner)
Anterior communicating artery
Anterior cerebral artery
Middle cerebral artery
Posterior communicating artery
Anterior choroidal artery
Optic tract
Posterior cerebral artery
Cerebral crus
Lateral geniculate body
Posterior medial choroidal artery
Posterior lateral choroidal artery
Choroid plexus of lateral ventricle
Medial geniculate body
Pulvinar of thalamus
Lateral ventricle

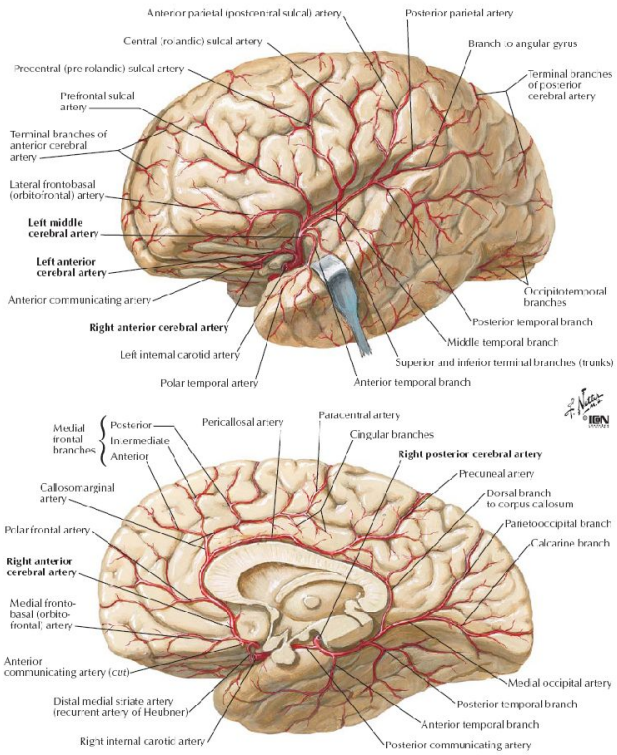

Note: Anterior parietal (postcentral sulcal) artery also occurs as separate anterior parietal and postcentral sulcal arteries

Vessels dissected out: inferior view

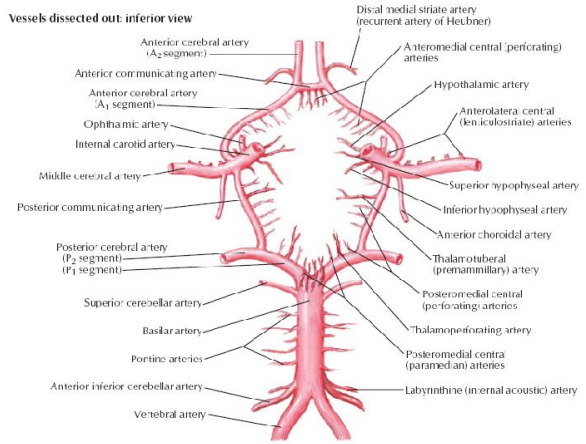

Vessels in situ: inferior view

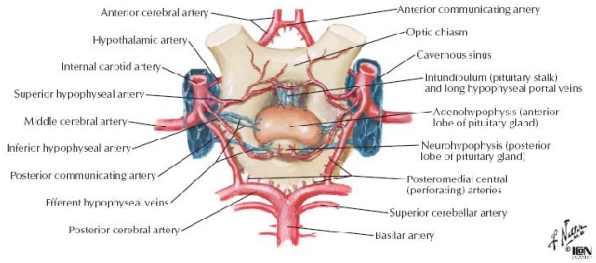

Артериальное кровоснабжение подкорковых структур

Фронтальный срез

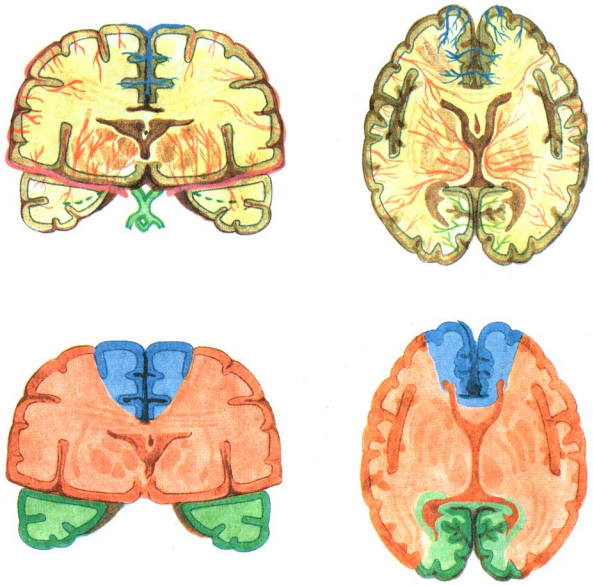

Горизонтальный срез

Красный - средняя мозговая артерия;
Синий - передняя мозговая артерия;
Зеленый - задняя мозговая артерия.

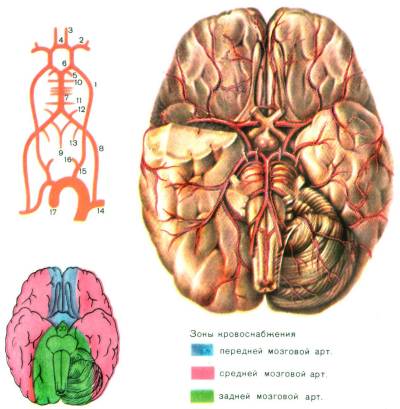

Схема артериального круга головного мозга (Виллизиева круга)

Артерии: 1 — внутренняя сонная; 2 — средняя мозговая; 3 — передняя мозговая; 4 — передняя соединительная; 5 — задняя мозговая; 6 — задняя соединительная; 7 — базилярная; 8 — позвоночная; 9 — передняя спинномозговая; 10 — верхняя мозжечковая; 11 — передняя нижняя мозжечковая; 12 — задняя нижняя мозжечковая; 13 — задняя спинномозговая; 14 — подключичная; 15 — общая сонная; 16 — наружная сонная; 17 — аорта.

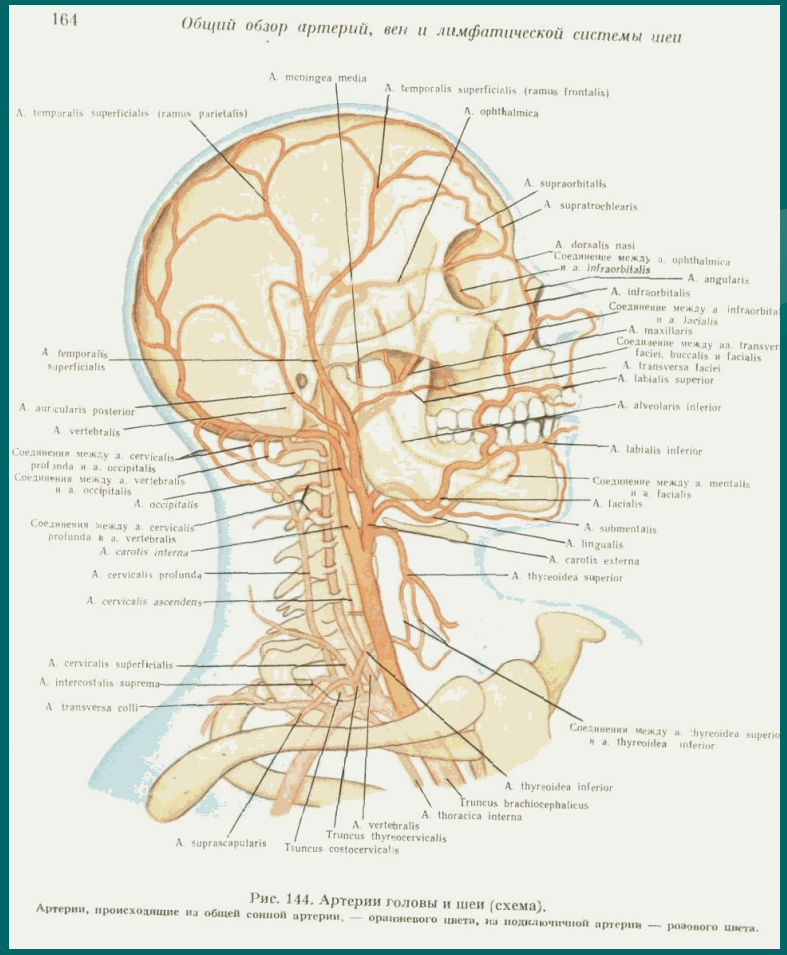

Рис. 144. Артерии головы и шеи (схема).

Артерии, происходящие из общей сонной артерии, — оранжевого цвета, из подключичной артерии — розового цвета.