Орган слуха

111ЛФ

Преддверно-улитковый орган organum vestibulocochleare

1. Наружное ухо
2. Среднее ухо
3. Внутреннее ухо

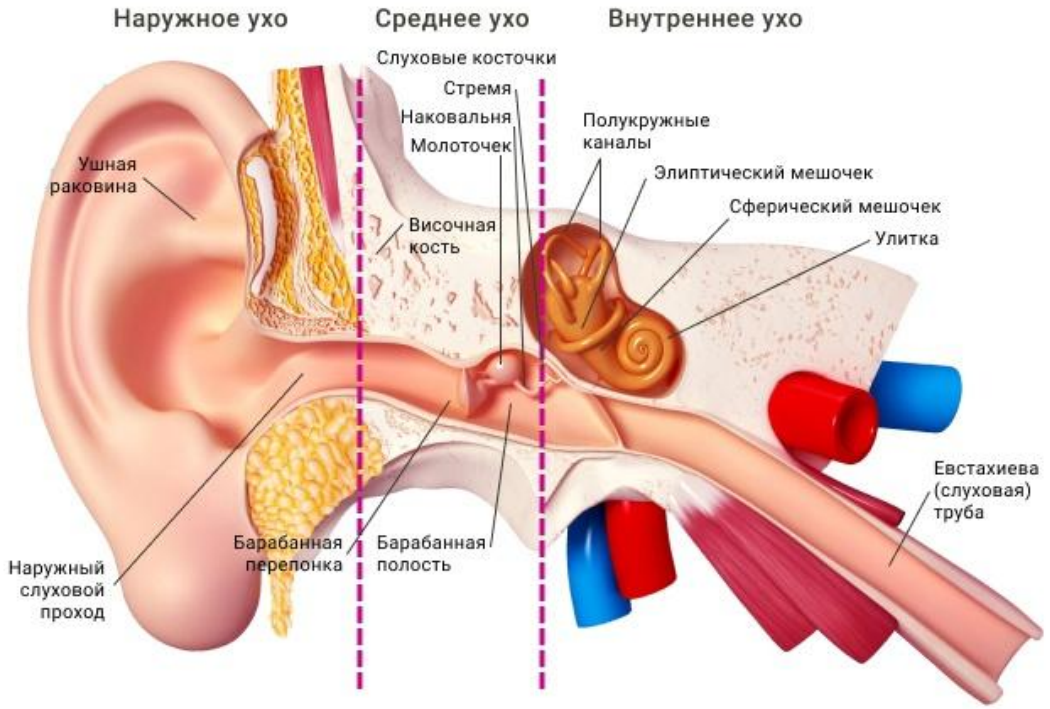

НАРУЖНОЕ УХО
auris externa

1. **Ушная раковина**, auricular

- представляет собой сложной формы эластический хрящ ушной раковины,cartilago auriculae, покрытый кожей:

- Долька (мочка) ушной раковины, lobules auriculae
- Завиток, helix
- Ножка завитка, crus helicis
- Бугорок ушной раковины, tuberculum auriculae
- Противозавиток, antihelix
- Ножки противозавитка, crura antihelices
- Треугольная ямка, fossa triangularis
- Ладья, scapha
- раковина уха, concha auriculae
- Челнок раковины, cymba conchae
- Полость раковины, cavum conchae
- Наружный слуховой проход, meatus acusticus externus
- Козелок, tragus
- Противокозелок, antitragus
- Межкозелковая вырезка, incisura intertragicia

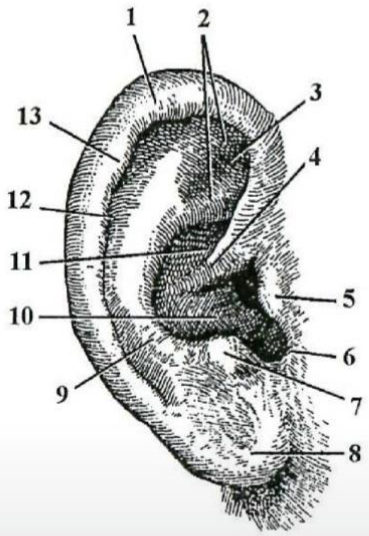

Рис. 17. **Ушная раковина**:
1 – helix; 2 – crura antihelicis; 3 – fossa triangularis; 4 – crus helicis; 5 – tragus; 6 – incisura intertragica; 7 – antitragus; 8 – lobulus auriculae; 9 – antihelix; 10 – cavum conchae; 11 – cymba conchae; 12 – scapha; 13 – tuberculum auriculae

НАРУЖНОЕ УХО
auris externa

2. **Наружный слуховой проход**, meatus acusticus externus :

- **1) части наружного слухового прохода**:
- а) хрящевая часть, pars cartilaginea (наружная);
- б) костная часть, pars ossea (внутренняя).
- **2) стенки наружного слухового прохода:**
- а) передняя стенка граничит с височно-нижнечелюстным
- суставом;
- б) к нижней стенке хрящевой части и отчасти к передней его стенке прилежит околоушная железа, glandula parotidea;
- в) верхняя стенка костного слухового прохода обращена в среднюю черепную ямку;
- г) задняя стенка костного слухового прохода граничит с сосцевидными ячейками; рядом с ней проходит вертикальная часть канала лицевого нерва;

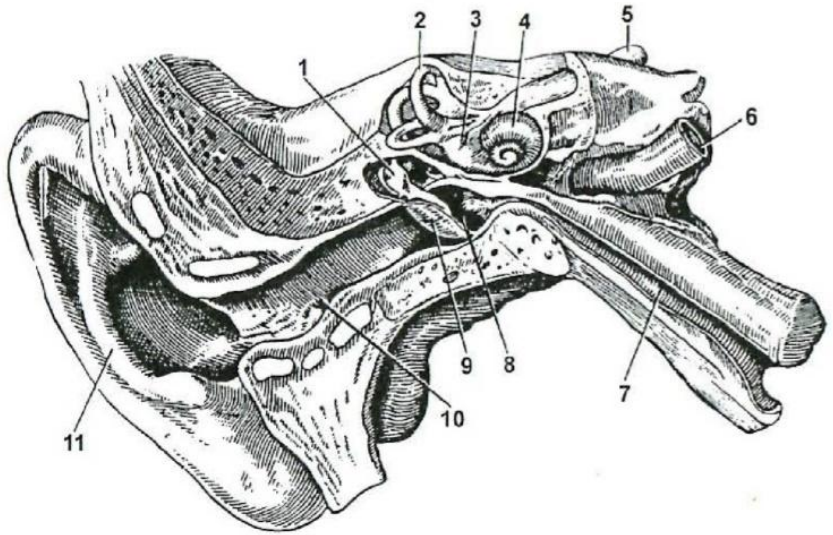

Рис. 18. **Орган слуха и равновесия**:
1 – malleus; 2 – canalis semicircularis anterior; 3 – vestibulum; 4 – cochlea; 5 – n. vestibulocochlearis; 6 – a. carotis interna; 7 – tuba auditiva; 8 – cavitas tympani; 9 – membrana tympanica; 10 – meatus acusticus externus; 11 – auricula

НАРУЖНОЕ УХО
auris externa

Барабанная перепонка, membrane tympanica, разграничивает наружный слуховой проход и барабанную полость, отделяя наружное ухо от среднего:

- барабанная перепонка представляет собой достаточно прочную, сравнительно мало эластическую мембрану;

- **1) части барабанной перепонки:**
  - а) натянутая часть, pars tensa, — часть, соответствующая ¾ окружности, фиксированной в барабанной борозде, sulcus tympanicus, барабанной части височной кости;
  - б)ненатянутая часть, pars flaccida, — верхняя часть, укрепленная в incisura tympanica чешуи височной кости;
- **2) слои барабанной перепонки:**
  - а) наружный слой состоит из плоского многослойного эпителия —продолжение кожи наружного слухового прохода;
  - б) соединительнотканная основа включает два слоя волокон: наружный - радиальный; внутренний — циркулярный;
  - в) внутренний слой представлен плоским реснитчатым эпителием

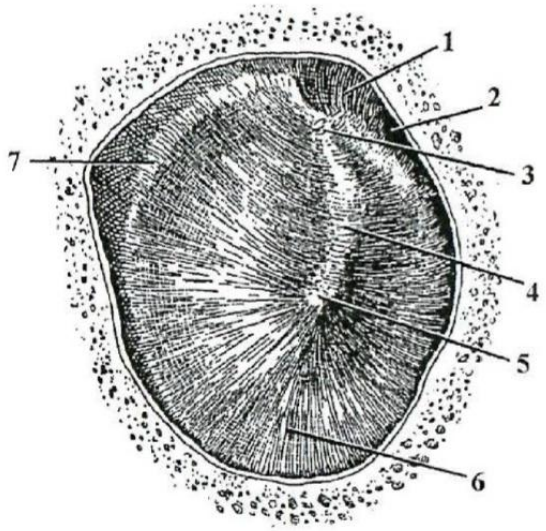

Рис. 19. **Барабанная перепонка**. Вид со стороны наружного слухового прохода: 1 – pars flaccida; 2 – incisura tympanica; 3 – prominentia mallearis; 4 – stria mallearis; 5 – umbo; 6 – pars tensa; 7 – limbus membranae tympanicae

Среднее ухо, auris media

- ***1. Барабанная полость, cavitas tympani,*** представляет собой пространство, расположенное межд наружным слуховым проходом и лабиринтом:
- содержимым барабанной полости являются слуховые косточки, их связочный аппарат, мышцы, сосуды и нервы
- стенки барабанной полости, содержащиеся в ней связки и мышцы покрыты слизистой оболочкой
- *Стенки барабанной полости:*
- 1) **латеральная стенка барабанной полости** — перепончатая стенка, paries labyrinthicus :
- представлена барабанной перепонкой и обрамляющей ее костью;
- барабанная перепонка закрывает внутреннее отверстие наружного слухового прохода;
- 2) **медиальная стенка барабанной полости** — лабиринтная стенка, paries labyrinthicus, отделяет среднее ухо от внутреннего уха:
- мыс, promontorium, костный выступ, расположенный в центре медиальной стенки:
- мыс образован куполом улитки;
- на поверхности мыса имеются бороздки, которые в ряде мест, углубляясь, образуют костные кана
- в них проходят нервы, образующие барабанное сплетение, plexus tympanicus
- окно улитки, fenestra conchleae, расположено в области задне-нижнего края мыса:
- окно улитки закрыто вторичной барабанной перепонкой, membrana tympanica secundaria
- окно преддверия, fenestra vestibule, находится в области задне-верхнего края мыса;
- в окне преддверия фиксировано основание стремени
- кпереди от овального отверстия находится сухожилие мышцы, напрягающей барабанную перепонку, tendo m. tensoris tympani, огибающее улитковый отросток, processus

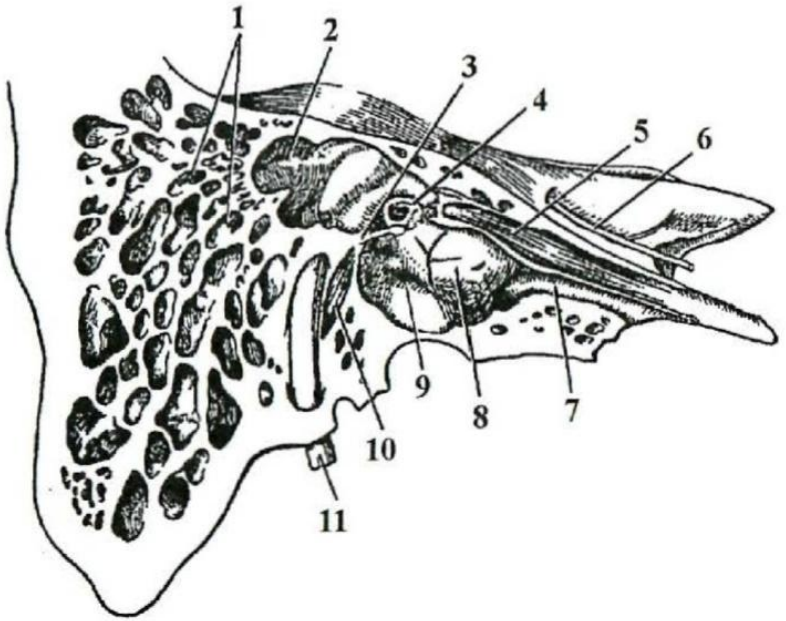

Рис. 20. **Структуры среднего уха** (сагиттальный распил височной кости): 1 – cellulae mastoideae; 2 – antrum mastoideum; 3 – eminentia pyramidalis; 4 – stapes; 5 – m. tensor tympani; 6 – n. petrosus major; 7 – pars ossea tubae auditivae; 8 – promontorium; 9 – fenestra cochleae; 10 – m. stapedius; 11 – n. facialis

Среднее ухо, auris media

- **3) передняя стенка барабанной полости — сонная стенка, paries caroticus:**
  - название стенки обусловлено близким расположением внутренней сонной артерии, a. carotis interna;
  - она имеется только в нижней половине барабанной полости;
  - верхнюю часть стенки занимает устье слуховой трубы;
  - над слуховой трубой находится полуканал мышцы, напрягающей барабанную перепонку;
  - в передней стенке имеются канальцы, по которым проходят нервные волокна и сосуды, происходящие из внутреннего сонного сплетения, plexus caroticus internus
- **4) задняя стенка барабанной полости — сосцевидная стенка, paries mastoideus**
  - пирамидальное возвышение, eminentia pyramidalis,— небольшой выступ в средней части задней стенки; внутри него находится стременная мышца, m. stapedius;
  - кнаружи от , eminentia pyramidalis, имеется отверстие, через которое барабанная струна, chorda tympani, покидает барабанную полость;
  - позади пирамидального возвышения лежит лицевой нерв n. facialis
  - канальцы для нервов и сосудов прободают заднюю стенку в нескольких точках, связывая барабанную полость с сосцевидным отростком;
- **5) верхняя стенка барабанной полости — покрышечная стенка, paries tegmentalis**, составляет крышу барабанной полости, одновременно являясь частью дна средней черепной ямки:
  - - в ней часто имеются дигесценции (шели), поэтому твердая мозговая оболочка находится в непосредственном контакте со слизистой оболочкой барабанной полости;
- **6) нижняя стенка барабанной полости — яремная стенка, paries jugularis**, является дном барабанной полости:
  - - углубление полости среднего уха (recessus hypotympanicus) находится на дне барабанной полости;
  - - под костным дном этого углубления расположен латеральный отдел яремной ямки, в котором находится луковица внутренней яремной вены, bulbus venae jugularis internae;
  - -через дно барабанной полости проходят барабанный нерв, нижние барабанная артерия и вена;

Среднее ухо, auris media

- Отделы барабанной полости:

1) *верхний отдел* - надбарабанная полость, epitympanum

2) *средний отдел* - барабанная пазуха, sinus tympanicus, соответствует натянутой части барабанной перепонки

3) *нижний отдел* — подбарабанная полость, hypotympanum, лежит ниже уровня барабанной перепонки

Среднее ухо, auris media

- Содержимое барабанной полости
  - 1) слуховые косточки, :
  - а) молоточек, malleus
  - б) наковальня, incus
  - в) стремя (стремечко), stapes
  - 2)мышцы слуховых косточек, musculi ossicorum auditus
  - а)мышца, напрягающая барабанную перепонку, m. tensortypani
  - б) стременная мышца, m. stapedius

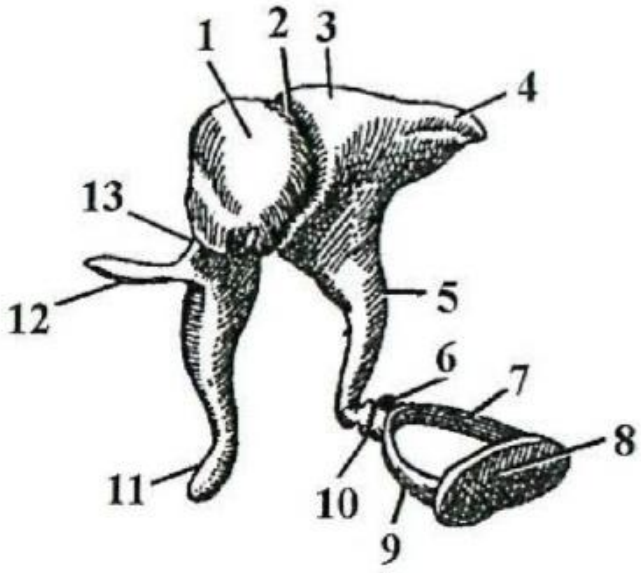

Рис. 21. **Слуховые косточки и их соединения:**
1 – caput mallei; 2 – art. incudomallearis; 3 – corpus incudis; 4 – crus breve; 5 – crus longum; 6 – caput stapedis; 7 – crus posterius; 8 – basis stapedis; 9 – crus posterius; 10 – art. incudostapedia; 11 – manubrium mallei; 12 – processus anterior; 13 – collum mallei

Среднее ухо, auris media

- **2. Слуховая труба, tuba auditiva**, представляет собой соединяющий носоглотку и барабанную полость:
- 1)части слуховой трубы
  - костная часть слуховой трубы, pars ossea tubae auditivae
  - хрящевая часть слуховой трубы, pars cartilaginea tubae auditivae :
- 2) отверстия слуховой трубы:
  - а) глоточное отверстие слуховой трубы, ostium pharyngeum tubae audicae, расположено ка латеральной стенке носоглотки на уровне заднего конца нижней носовой раковины;
  - б) барабанное отверстие, ostium tympanicum tubae audicae, находится в передне-нижнем отделе передней стенки барабанной полости
- **3. Сосцевидные ячейки, cellulae mastoideae**, представляют собой систему полостей сосцевидной части височной кости:
  - сосцевидная пещера, antrum mastoideum
  - передне-латеральная стенка пещеры представлена костной стенкой наружного слухового прохода.

Внутреннее ухо, auris interna

1. **Костный лабиринт**, labyrinthus osseus, включает в себя улитку, преддверие и костные полукружные каналы:

- компактное вещество лабиринта отличается особой твердостью, поэтому костный лабиринт можно извлечь из височной кости как отдельную структуру;

- 1) улитка, cochlea
- 2) преддверие,vestibullum, в костном лабиринте занимает центральное положение

Отверстия преддверия

а) на латеральной стенке имеется окно преддверия, fenestra vestibulli (верхнее), и окно улитки, fenestra cochleae(нижнее):

б) на медиальной стенке имеется внутреннее отверстие водопровода преддверия, aperture interna aqueductus vestibuli, — апертура канальца преддверия;

в)преддверие сообщается стремя полукружными каналами пятью отверстиями: тремя ампулярными и двумя простыми;

г) на дне преддверия впереди от ампулярного отверстия заднего полукружного канала находится улитковое углубление, recessus cochlearis, из которого берет начало полость улитки.

д) в преддверии находятся мелкие отверстия для прохождения ветвей преддверной и улитковой частей преддверно-улиткового нерва (УП пара);

- 3) костные полукружные каналы, canals semicircularis ossei, расположены в трех различных плоскостях почти перпендикулярно друг другу

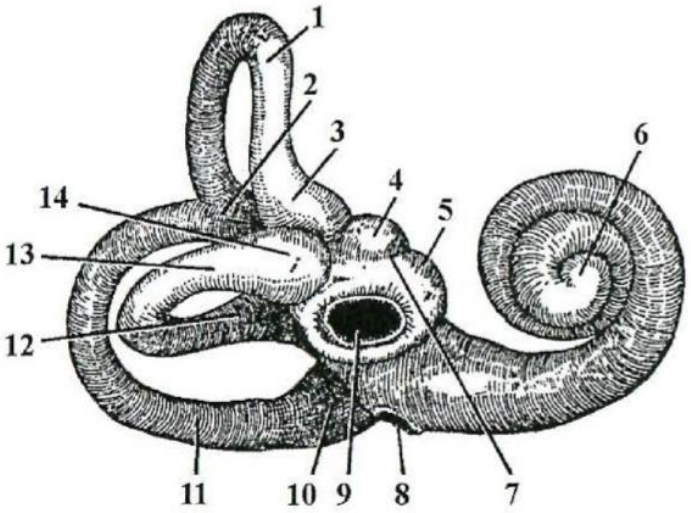

Рис. 23. **Костный лабиринт**:
1 – canalis semicircularis anterior; 2 – crus commune; 3 – ampulla ossea anterior; 4 – recessus ellipticus; 5 – recessus sphericus; 6 – cupula cochleae; 7 – вдавление crista vestibuli; 8 – fenestra cocleae; 9 – fenestra vestibuli; 10 – ampulla ossea posterior; 11 – canalis semicircularis posterior; 12 – canalis semicircularis lateralis (crus simplex); 13 – canalis semicircularis lateralis (crus ampullare); 14 – ampulla ossea lateralis

Внутреннее ухо, auris interna

2. **Перепончатый лабиринт**, labyrinthus membranaceus, состоит из улиткового протока (перепончатой улитки), двух мешочков преддверия, трех перепончатых полукружных протоков, водопроводов преддверия и улитки:

- 1) улитковый проток, ductus cochlearis, расположен внутри костной улитки
- 2) мешочки преддверия

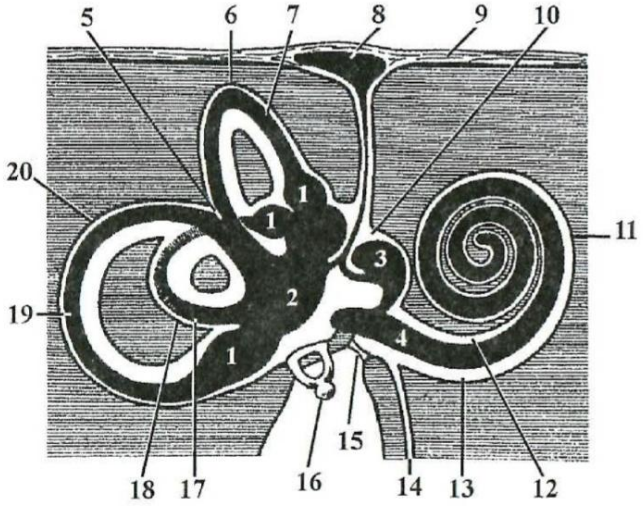

Рис. 24. **Костный и перепончатый лабиринты** (схема):
1 – ampulla membranacea; 2 – utriculus; 3 – sacculus; 4 – ductus cochlearis; 5 – crus membranaceus commune; 6 – canalis semicircularis anterior; 7 – ductus semicircularis anterior; 8 – saccus endolymphaticus; 9 – dura mater; 10 – vestibulum; 11 – cochlea; 12 – scala vestibuli; 13 – scala tympani; 14 – ductus perilymphaticus; 15 – membrana tympanica secundaria; 16 – stapes; 17 – ductus semicircularis lateralis; 18 – canalis semicircularis lateralis; 19 – ductus semicircularis posterior; 20 – canalis semicircularis posterior

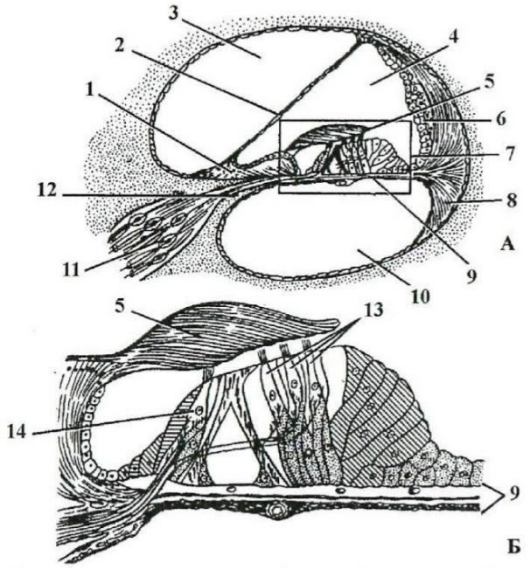

Рис. 25. **Поперечный распил улитки** (схема). А – поперечный распил; Б – строение Кортиева органа:
1 – limbus spiralis; 2 – membrana vestibularis; 3 – scala vestibuli; 4 – ductus cochlearis; 5 – membrana tectoria; 6 – stria vascularis; 7 – organum spirale; 8 – lig. spirale; 9 – membrana basilaris; 10 – scala tympani; 11 – ganglion cochleare; 12 – lamina spiralis ossea; 13 – наружные волосковые клетки; 14 – внутренние волосковыке клетки

Внутреннее ухо, auris interna

3. **Полукружные протоки**:

- передний, задний и латеральный полукружные протоки, ducti semicirculares anterior, posterior et laterales, повторяют форму полукружных каналов лабиринта;

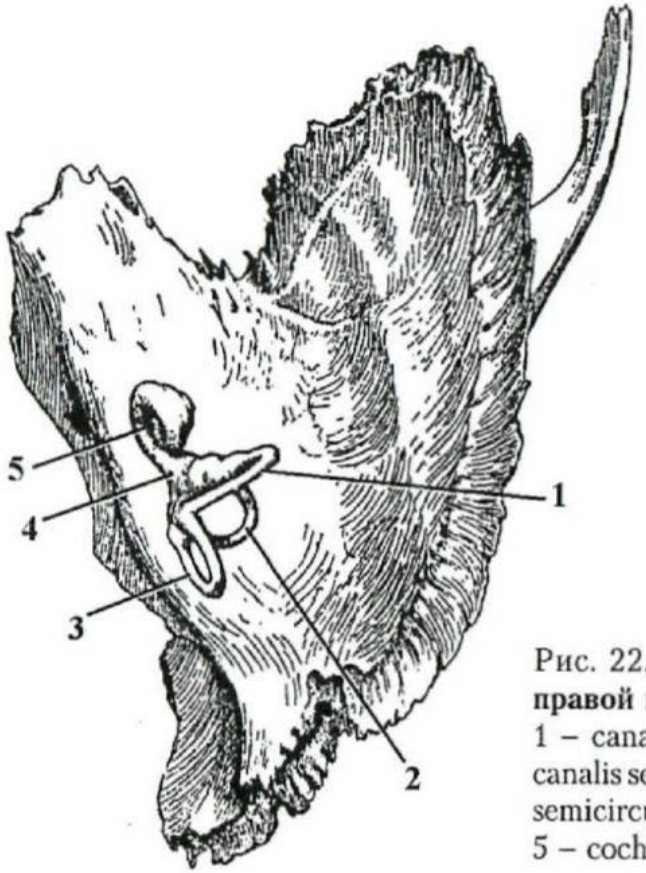

Рис. 22. **Расположние лабиринта в правой височной кости** (схема):
1 – canalis semicircularis anterior; 2 – canalis semicircularis lateralis; 3 – canalis semicircularis posterior; 4 – vestibulum; 5 – cochlea

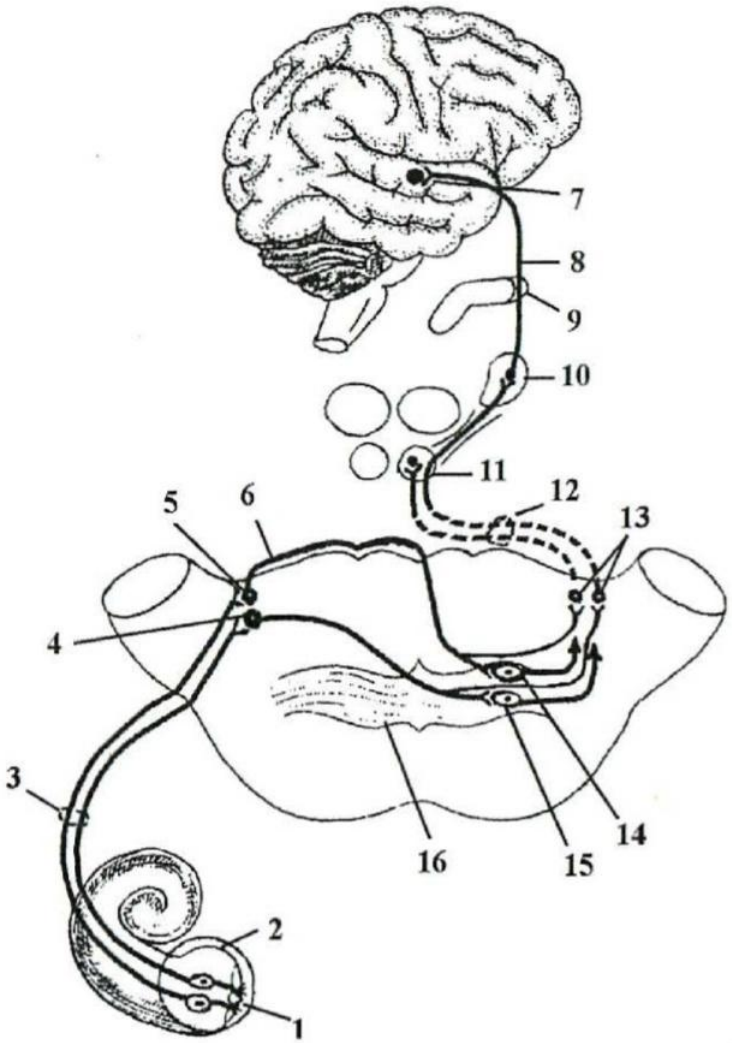

Рис. 34. **Проводящий путь слухового анализатора** (схема):
1 – organum spirale; 2 – ganglion cochleare; 3 – pars cochlearis n. vestibulo-cochlearis; 4 – nucleus cochlearis anterior; 5 – nucleus cochlearis posterior; 6 – striae medullares ventriculi quarti; 7 – gyrus temporalis superior; 8 – radiatio acustica (tr. geniculotemporalis); 9 – capsula interna; 10 – corpus geniculatum mediale; 11 – colliculus inferior; 12 – lemniscus lateralis; 13 – nuclei lemnisci; 14 – nucleus posterior corporis trapezoidei; 15 – nucleus anterior corporis trapezoidei; 16 – corpus trapezoideum

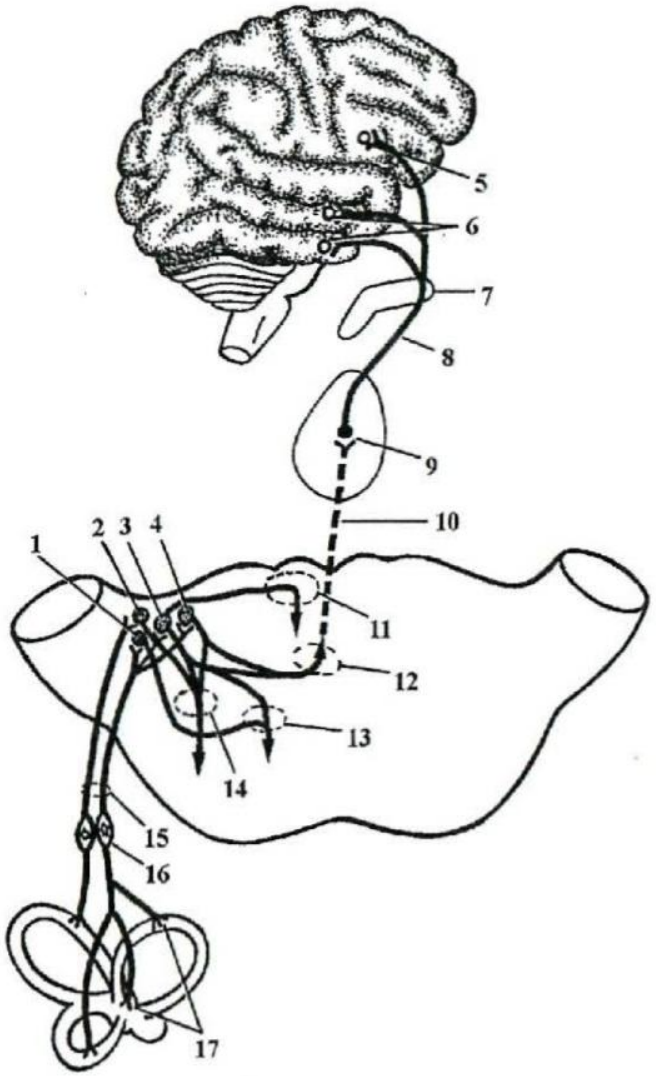

Рис. 35. **Проводящий путь вестибулярного анализатора** (схема):
1 – nucleus vestibularis inferior; 2 – nucleus vestibularis superior; 3 – nucleus vestibularis lateralis; 4 – nucleus vestibularis medialis; 5 – gyrus frontalis inferior; 6 – gyri temporales medius et inferior; 7 – capsula interna; 8 – tr. thalamocorticalis; 9 – nuclei mediani thalami; 10, 12 – tr. vestibulothalamicus; 11 – fasciculus longitudinalis medialis; 13 – tr. vestibulospinalis; 14 – tr. vestibulocerebellaris;15 – n. vestibulocochlearis; 16 – g. vestibulare; 17 – maculae et cristae ampullares

Функции органа слуха

Говоря о функциях органа слуха, физиологи описывают их в соответствии с анатомическими образованиями. Так для каждого отдела есть свои специфические задачи:

- ловит звуки и направляет их далее (наружное ухо);
- передает звуковую волну (наружное и среднее ухо);
- защищает от инфекций, громких звуков, повреждений внутренних отделов (наружное ухо, барабанная перепонка);
- трансформирует энергию звука в электрическую (внутреннее ухо).

- Функции слуха эволюционно тесно связаны с оповещением об опасности и коммуникациями в сообществе. Чтобы надолго сохранить способность слышать долго, необходимо соблюдать простые правила профилактики снижения слуха.

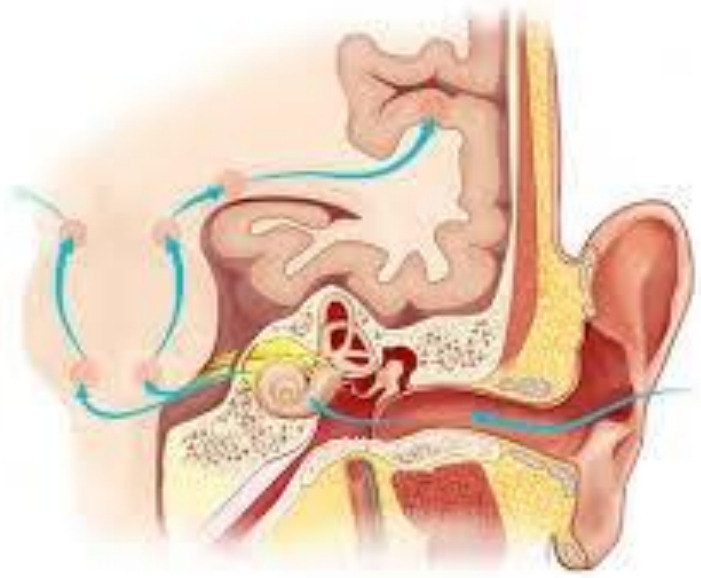

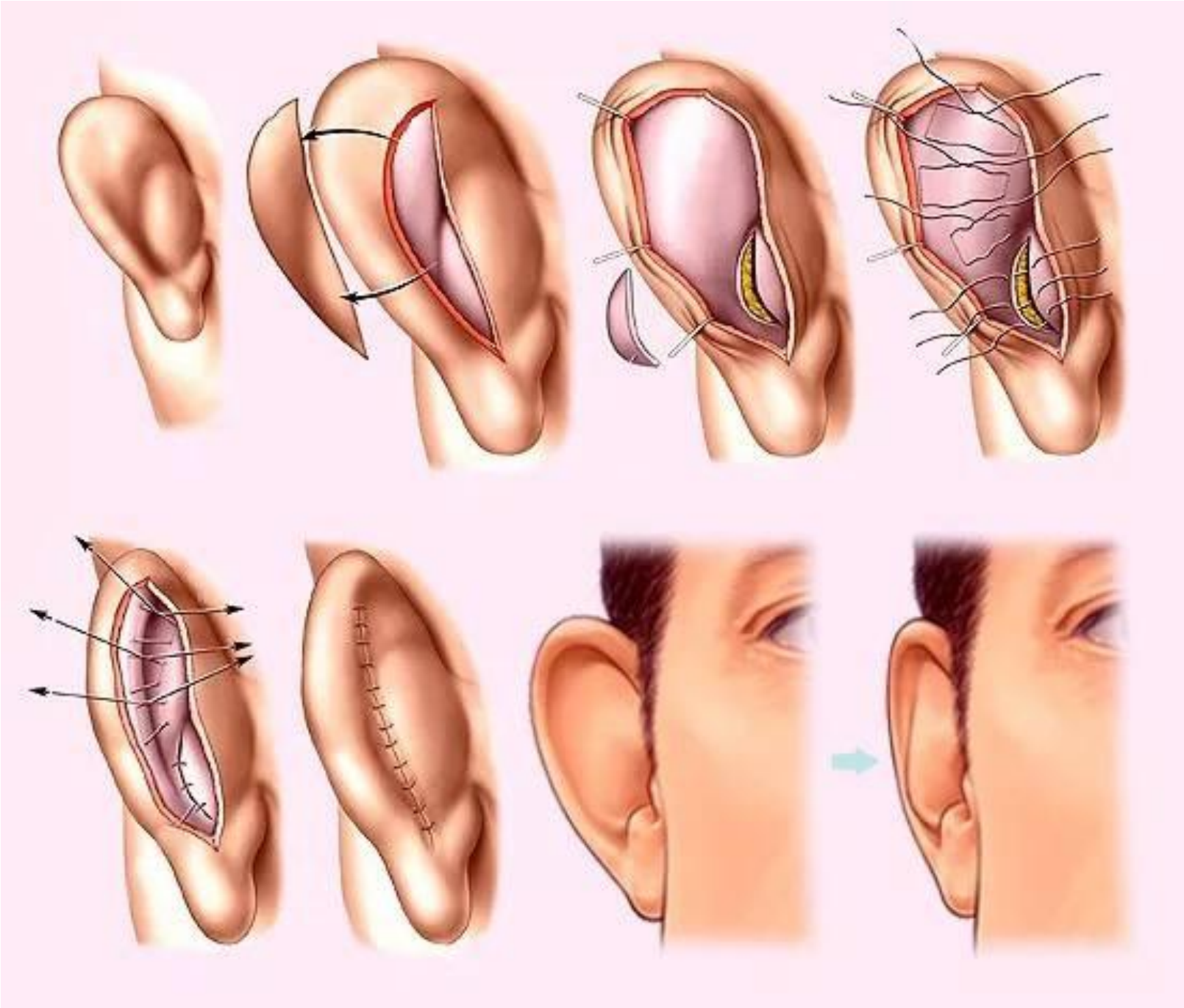

Викторина

1. Анатомическое образование, которое выполняет роль проводниковой части слухового анализатора

1) Слуховая труба

2) Слуховые косточки;

3) Слуховые нервы;

4) Улитка.

2. В каком отделе височной кости находится среднее ухо?

1) пирамида;

2) сосцевидный отросток;

3) тимпанальный отдел;

4) чешуя височной кости.

3. Вестибулярный аппарат образован

1) двумя мешочками;

2) двумя мешочками и тремя полукружными каналами;

3) только полукружными каналами;

4) улиткой и двумя полукружными каналами.

4. Внутреннее ухо включает в себя

1) вестибулярный аппарат;

2) жидкости;

3) костный лабиринт, расположенный в височной кости;

4) круглое и овальное окна.

5. Внутреннее ухо отделено от среднего

1) барабанной перепонкой;
2) костным лабиринтом;
3) пластинкой с двумя отверстиями;
4) сосудистой оболочкой.

6. Внутренняя слуховая труба обеспечивает

1) выравнивание давления;
2) защиту уха;
3) усиление звуковых колебаний.

7. Давление на барабанную перепонку, равное атмосферному со стороны среднего уха, обеспечивается

1) слуховой трубой;
2) слуховыми косточками;
3) улиткой;
4) ушной раковиной.

8. Если постоянно слушать громкую музыку через наушники, то это может привести к

1) воспалению барабанной перепонки;
2) воспалению слизистой оболочки носа;
3) развитию музыкального слуха;
4) развитию тугоухости.

9. За барабанной перепонкой органа слуха человека располагается

1) вестибулярный аппарат;

2) внутреннее ухо;

3) наружный слуховой проход;

4) среднее ухо и слуховые косточки.

10. Звуковоспринимающие рецепторы у человека располагаются

1) в жидкости лабиринта внутреннего уха;

2) на барабанной перепонке;

3) на мембране перепончатой перегородки улитки;

4) на поверхности ушной раковины.

Ответы☺ ☺ ☺

1. **3** – слуховые нервы
2. **3** - тимпанальный отдел
3. **2** - двумя мешочками и тремя полукружными каналами
4. **134** - вестибулярный аппарат; костный лабиринт, расположенный в височной кости; круглое и овальное окна
5. **3** - пластинкой с двумя отверстиями
6. **1** - выравнивание давления
7. **1** - слуховой трубой
8. **4** - развитию тугоухости.
9. **4** - среднее ухо и слуховые косточки
10. **3** - на мембране перепончатой перегородки улитки