Мышцы живота. Мышцы пояса и свободного отдела нижней конечности.

Regiones abdominnales:

- Epigastrium-надчревье:

r.epigastrica=надчревная область,

r.hypochondriace dextra et sinistra=правая и левая подреберные области

Arcus costales dex et sin=правая и левая реберные дуги

Angulus infrasternalis=подгрудинный угол

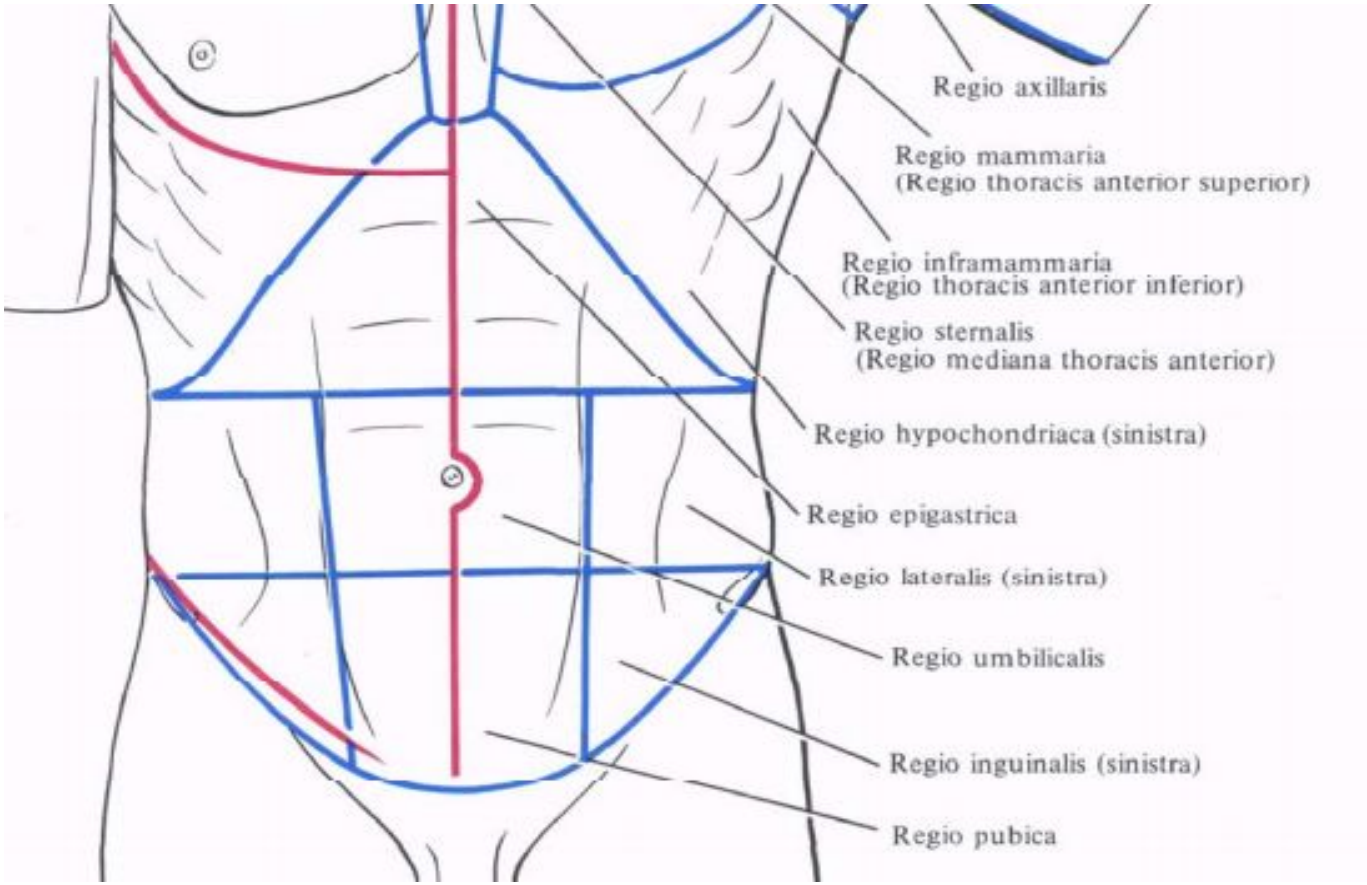

- Mesogastrium-чревье

r.lateralis daxtra et sinistra=правая и левая области живота

r.umbilicalis=пупочная область

Linea alba abdominalis

Anulus umbilicalis->на уровне соединения III и IV v.lumbales

Intersectiones tendineae=сухожильные перемычки 3-4

- Hypogastrium-подчревье

r.inguinales dextra et sinistra=правая и левая паховые области

r.pubica=лобковая область

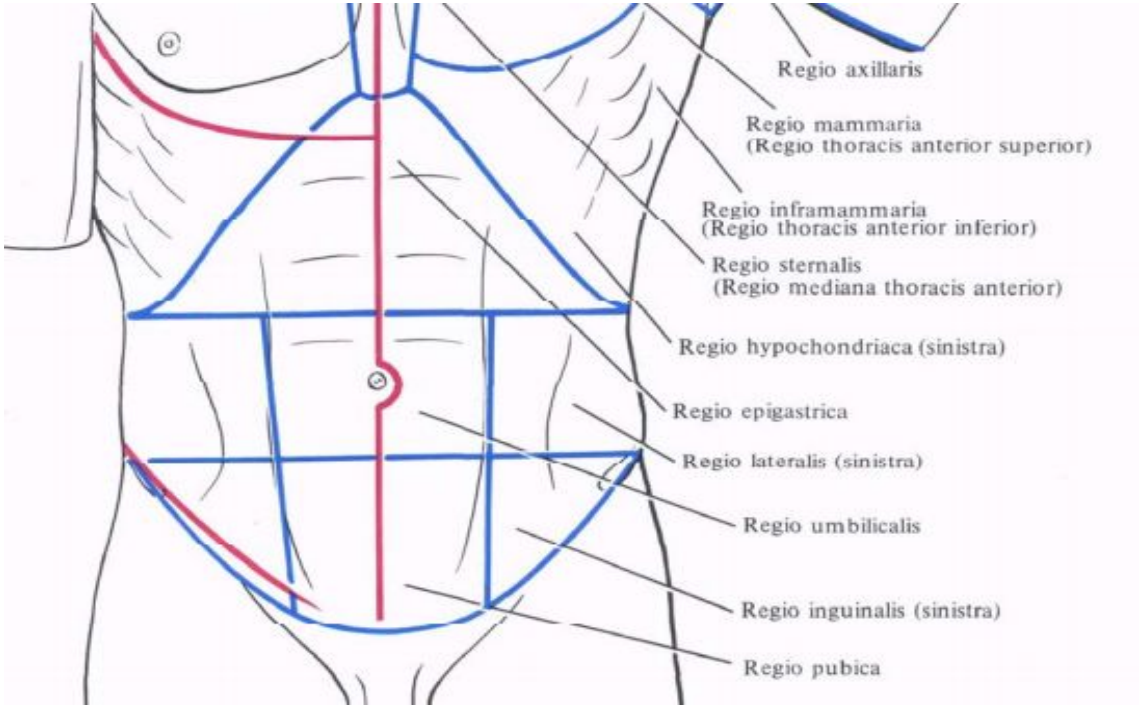

Vagina m.recti abdominalis=влагалище прямой мышцы живота

Образована апоневрозами всех трех широких мышц брюшной стенки. Влагалище имеет lamina anterior et posterior(верхних 2/3 мышцы). Задняя пластинка снизу образует linea arcuata=дугообразная линия-выпуклая кверху, расположена на уровне на 4-5 см ниже уровня пупочного кольца

А – на уровне мечевидного отростка; Б – выше дугообразной линии; В – ниже дугообразной линии; Г – над лобковым симфизом.

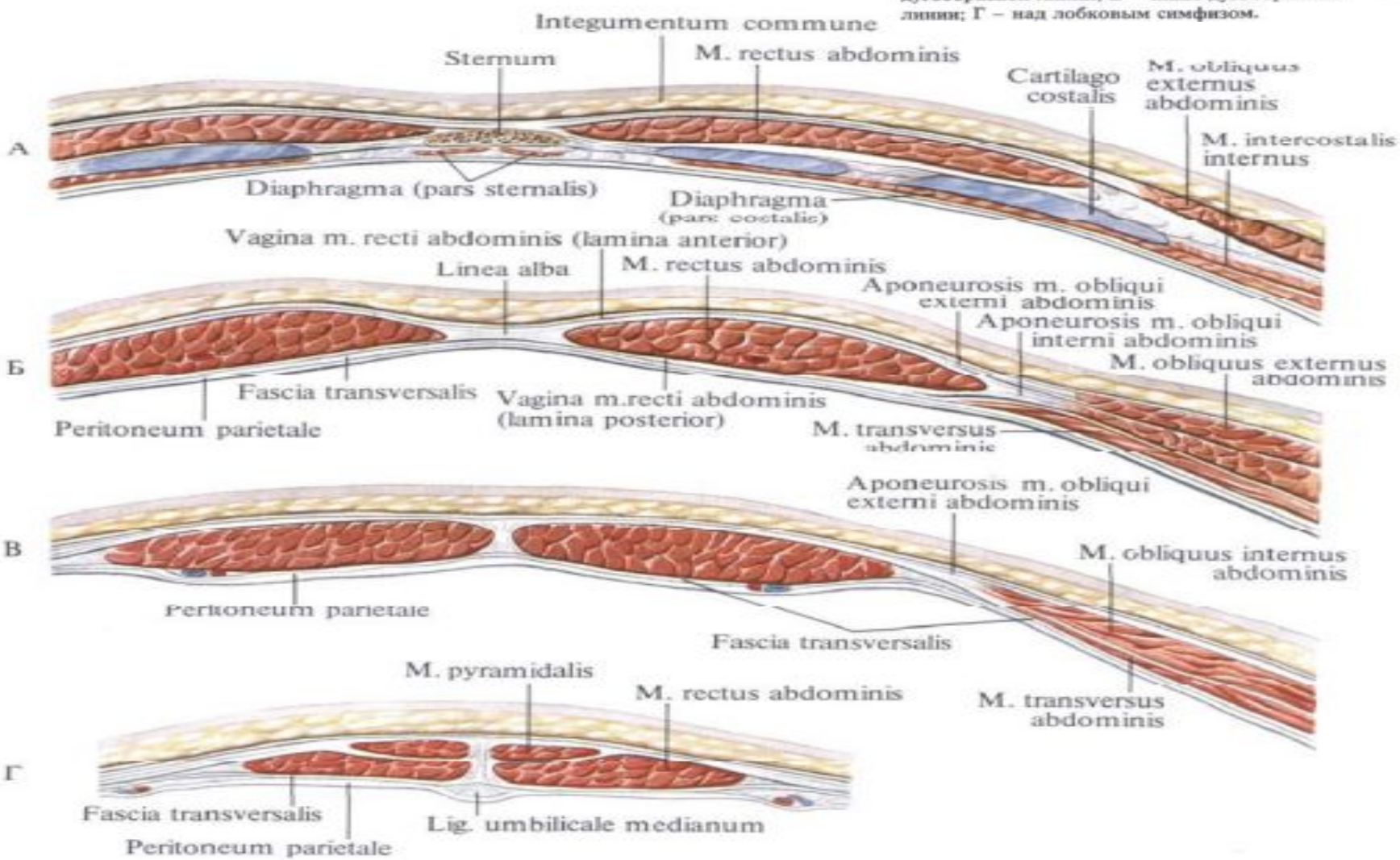

Linea alba abdominalis=белая линия живота

Расположена от мечевидного отростка до лобкового симфиза. Линия образована переплетающимися пучками апоневрозов всех трех пар широких мышц брюшной стенки. В верхнем отделе белая линия более тонкая и широкая (до 1-2 см), между пучками апоневрозов остаются щели, которые могут явиться местом образования грыж белой линии живота, книзу она суживается, но становится более плотной. Посередине – anulus umbilicalis, на месте которого во внутриутробном периоде развития было округлое отверстие, пропускавшее пупочные сосуды (v. et a. umbilicales). В этом месте часто образуются грыжи пупочного

Фасции живота

F.superficialis abdominalis – посередине срастается с белой линией, а внизу – с паховой связкой.

F.transversalis – покрывает внутреннюю поверхность поперечной мышцы живота и внутреннюю поверхность заднего листка влагалища прямой мышцы, а ниже дугообразной линии – прямую мышцу. Внизу фасция срастается с паховой связкой. Образует Anulus inguinalis profundus->медиальный край более выражен-> lig.interfoveolare=межъямочкое

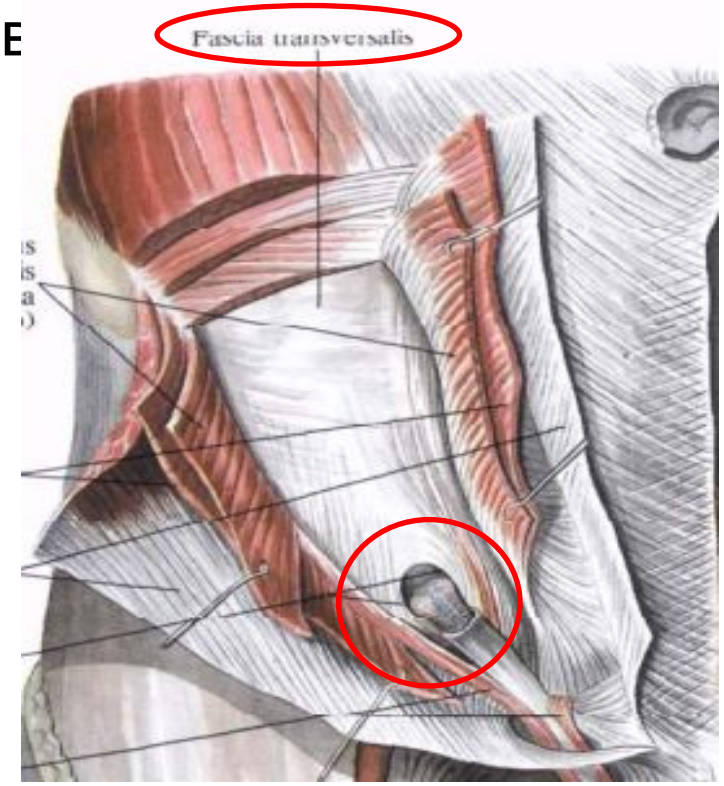

Складки брюшины на передней стенки живота

Plica umbilicalis mediana=срединная пупочная складка – от верхушки мочевого пузыря к пупку (lig. umbilicalis medianus -облитерированный мочевой ход зародыша=urachus)

Plica umbilicalis medialis=медиальная пупочная складка – от боковой поверхности МП к пупку (a.umbilicalis – облитер.пупочная артерия)

Plica umbilicalis lateralis=латеральная пупочная складка (a. et vv. epigastricae inferiori)

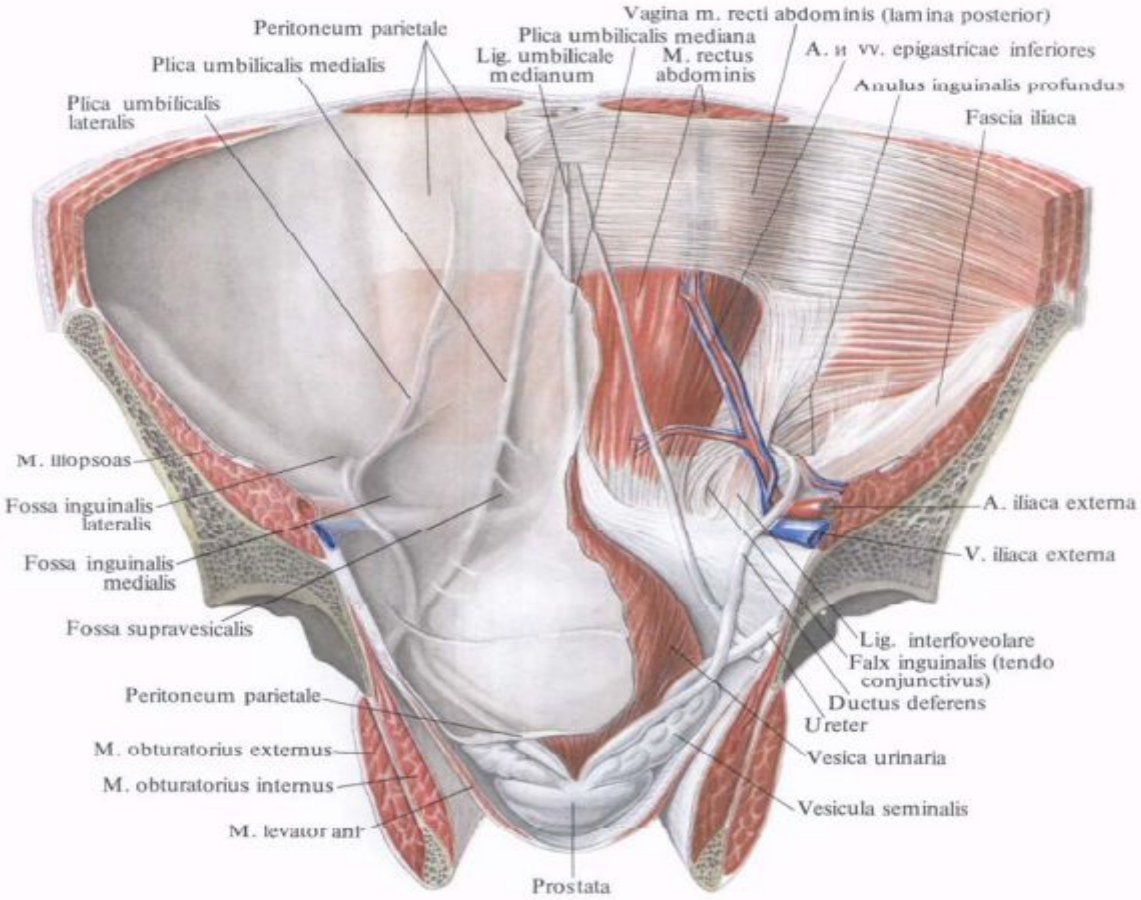

Ямки передней стенки живота

Fossa inguinalis lateralis=латеральная паховая ямка->соответсвует глубокому паховому кольцу

Fossa inguinalis medialis=медиальная паховая складка->соответсвует наружному паховому кольцу

Fossa supravesicalis=надпузырна ямка

Эти ямки могут явиться местами выпячиваний внутренностей (грыж), которые, пройдя через брюшную стенку, выходят через паховое кольцо в мошонку.

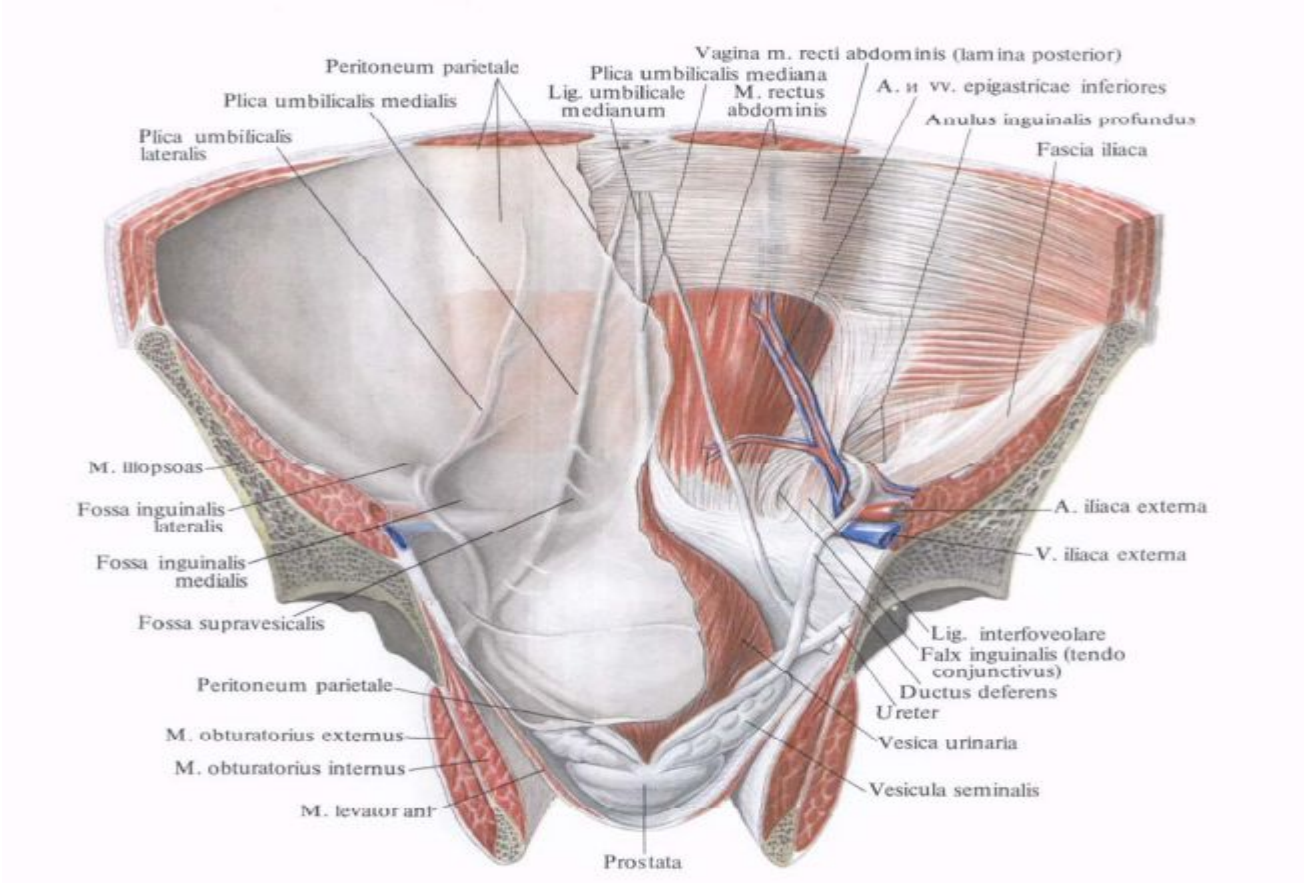

Canalis inguinalis

У мужчин – Funiculus spermaticus=семенной канатик

У женщин – Lig.teres uteri=круглая связка матки

От поверхностного пахового кольца, расположенного над верхней ветвью лобковой кости, направляется косо латерально кверху и назад к глубокому паховому кольцу, которое находится на 1,0-1,5 см выше середины паховой связки. Длина канала 4-5 см.

<u>Стенки канала:</u>

- передняя-апоневроз наружной косой мышцы живота
- задняя-поперечная фасция живо
- нижней-паховая связка
- верхняя-нижние края внутренней и поперечной мышц живота

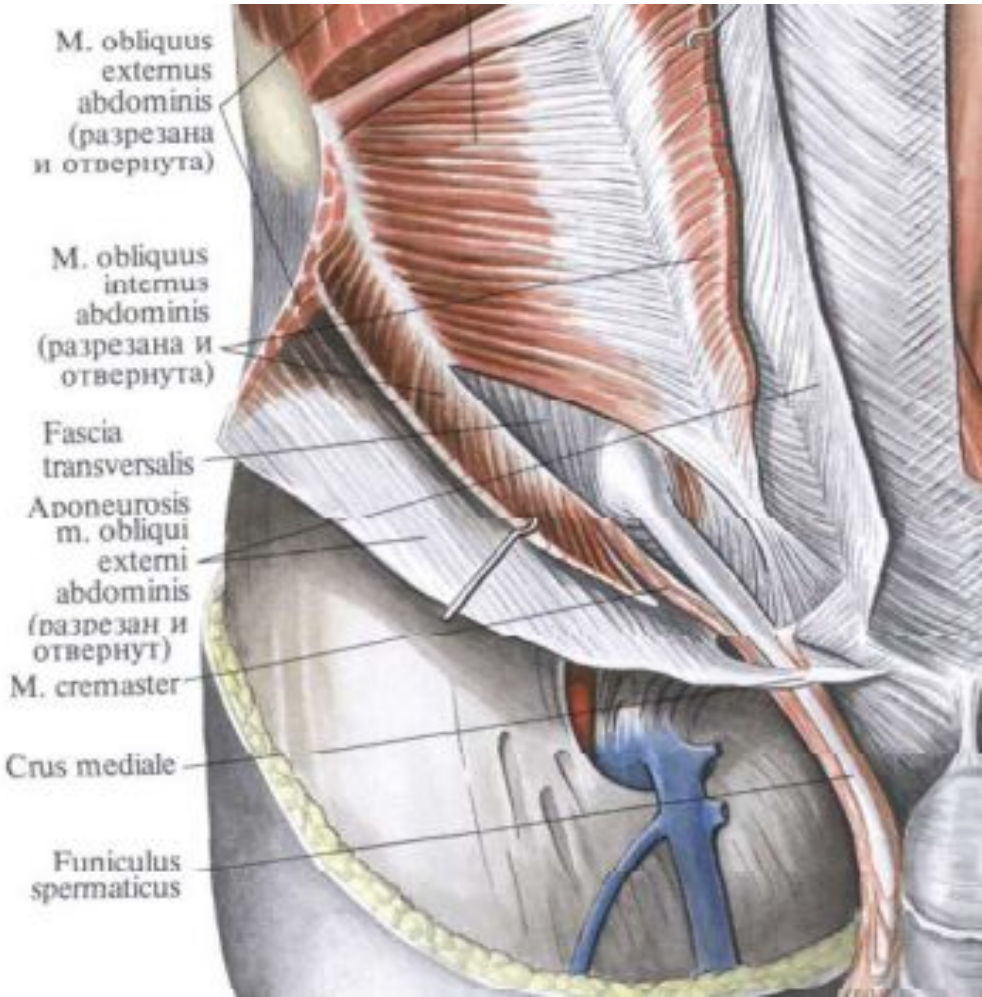

Anulus inguinalis superficialis (2,5-3,0x1,0-2,5 см)

сверху и снизу – crus mediale et crus laterale

латерально – fibrae intercrurales

Доступно исследованию. В норме пропускает мизинец – кожу мошонки вверх и латерально. При больших размерах оценивают как расширение поверхностного па а.

Anulus inguinals profundus - Углубление поперечной фасции живота

медиально- lig.interfoveolare

Нижний край апоневроза поперечной мыш
загибаясь вниз, прикрепляется к бугорку и
лобковой кости-> falx inguinalis=паховый сер

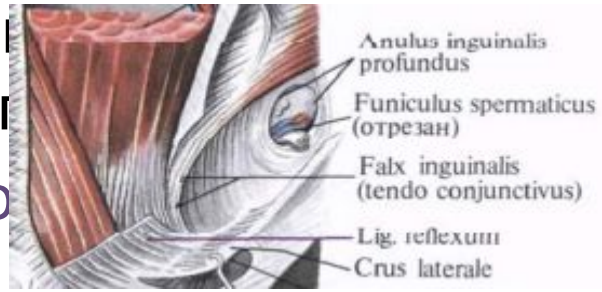

Медиальней залегают нижние надчревные артерия и вены – учитывать при рассечениях глубокого пахового кольца.

Фасции верхней конечности

Фасции пояса в/конечности:

- f.deltoidea
- f.supraspinata et infraspinata
- f.subscapularis

Фасции свободной в/конечности:

- f.axillaris
- f.brachii->septum intermusculare brachii laterale et mediale
- f.antebrachii

Фасции кисти:

- f.palmaris manus=ладонная фасция кисти

f.superficialis-покрывает мышцы возвышения большого пальца и мизинца, в центре-aponeurosis palmaris в виде треугольника(основание вниз, к пальцам), срастается с retintaculum flexorum, образует canalis carpi (залегают влагалище сухожилия длинного сгибателя большого пальца и общее синовиальное влагалище сгибателей пальцев)

f.profudus-покрывает межкостные ладонные мышцы.

Ладонная фасция образует fibrosae digitorum manus для сухожилий сгибателей пальцев.

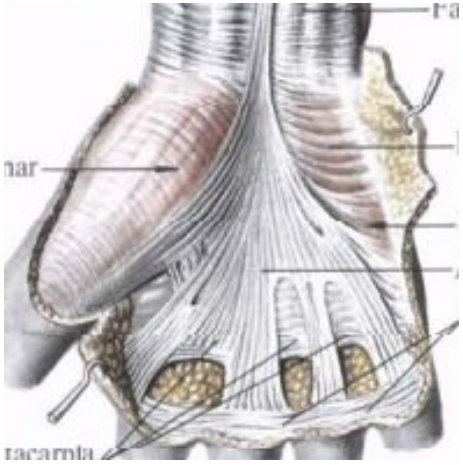

- f.dorsalis manus=тыльная фасция кисти

f.superficialis-покрывает сухожилия разгибателей

f.profudus-покрывает тыльные межкостные мышцы

На уровне лучезапястного сустава и запястья и ладонной и тыльной стороны располагаются **синовиальные влагалища**, через которые проходят сухожилия мышц-Функция: уменьшение трения сухожилий о кости.

На ладонной стороне:

- vagina communis mm.flexorum=общее влагалище сгибателей(поверхностного и глубокого сгибателей пальцев)
- vagina tedinis m.flexoris pollicis longi=влагалище, сухожилия длинного сгибателя большого пальца кисти
- vaginae tedinum digitorum manus=влагалища су кисти

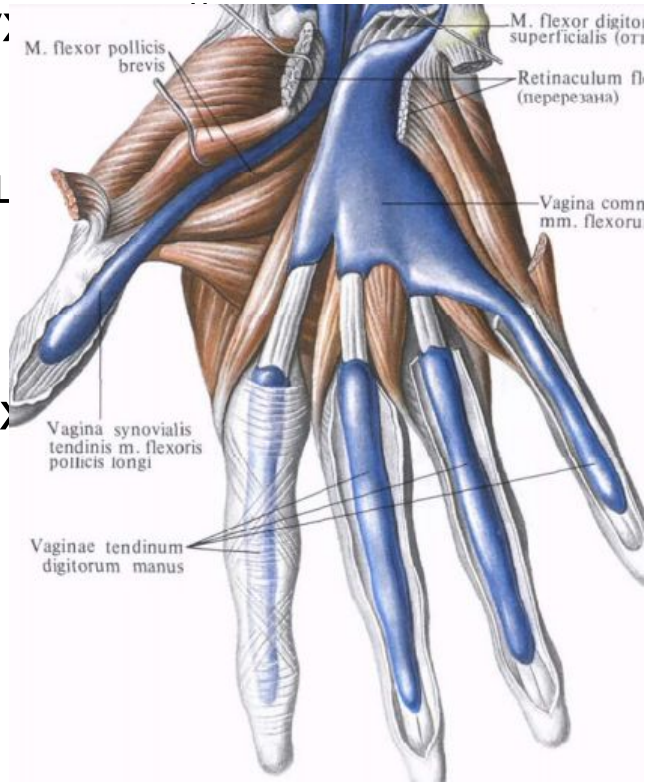

!Синовиальные влагалища сухожилий II-V пальц кисти содержат сухожилия поверхностного и глубокого сгибателей пальцев и протягиваются на указательном, среднем и безымяном пальцах +от уровня пястно-фаланговых суставов до основания дистальных фаланг. Влагалище сухожилией мизинца сообщается с общим влагалищем сгибателей.

На тыльной стороне:

6 синовиальных влагалищ, каждое из них содержит сухожили определенных мышц, расположенных на тыльной поверхности предплечья, начиная с лучевой стороны:

1-mm.abductoris pollicis longi et extensor pollicis brevis

2-mm.extensorum carpi radialium

3-m. extensoris pollicis longi

4-m. extensoris digitorum и m. extensoris indicium

5-m. extensoris digiti minimi

6-m. extensor carpi ulnaris

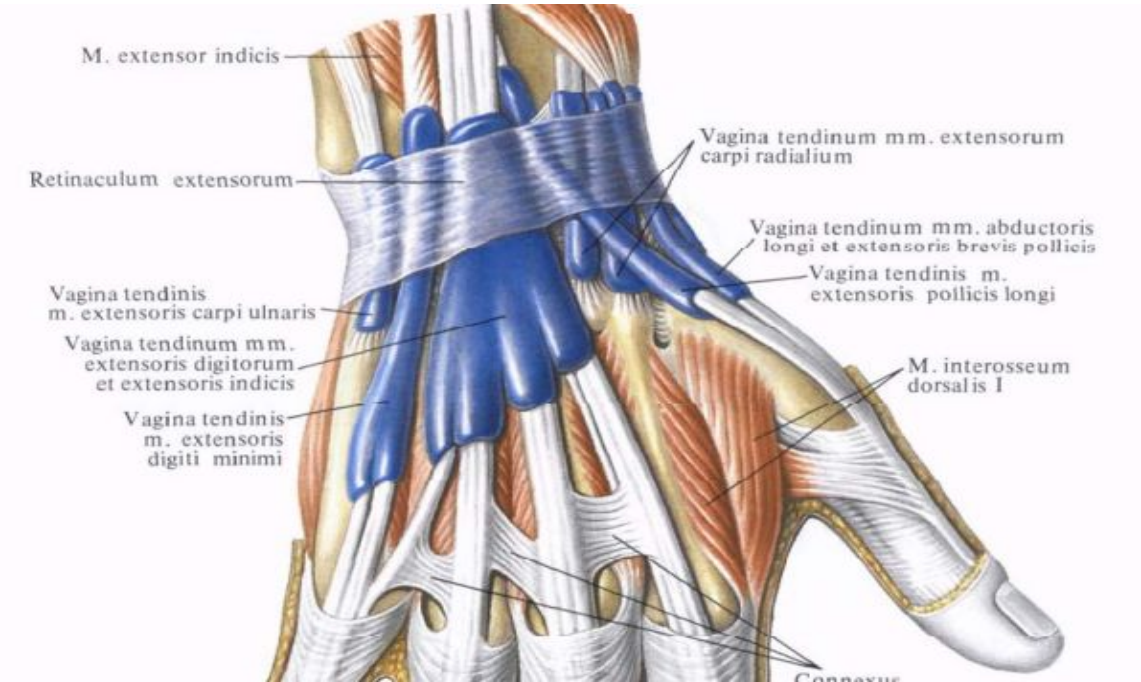

Треугольники на передней грудной области:

1.Ключично-грудной

2.Грудной

3.Подгрудной

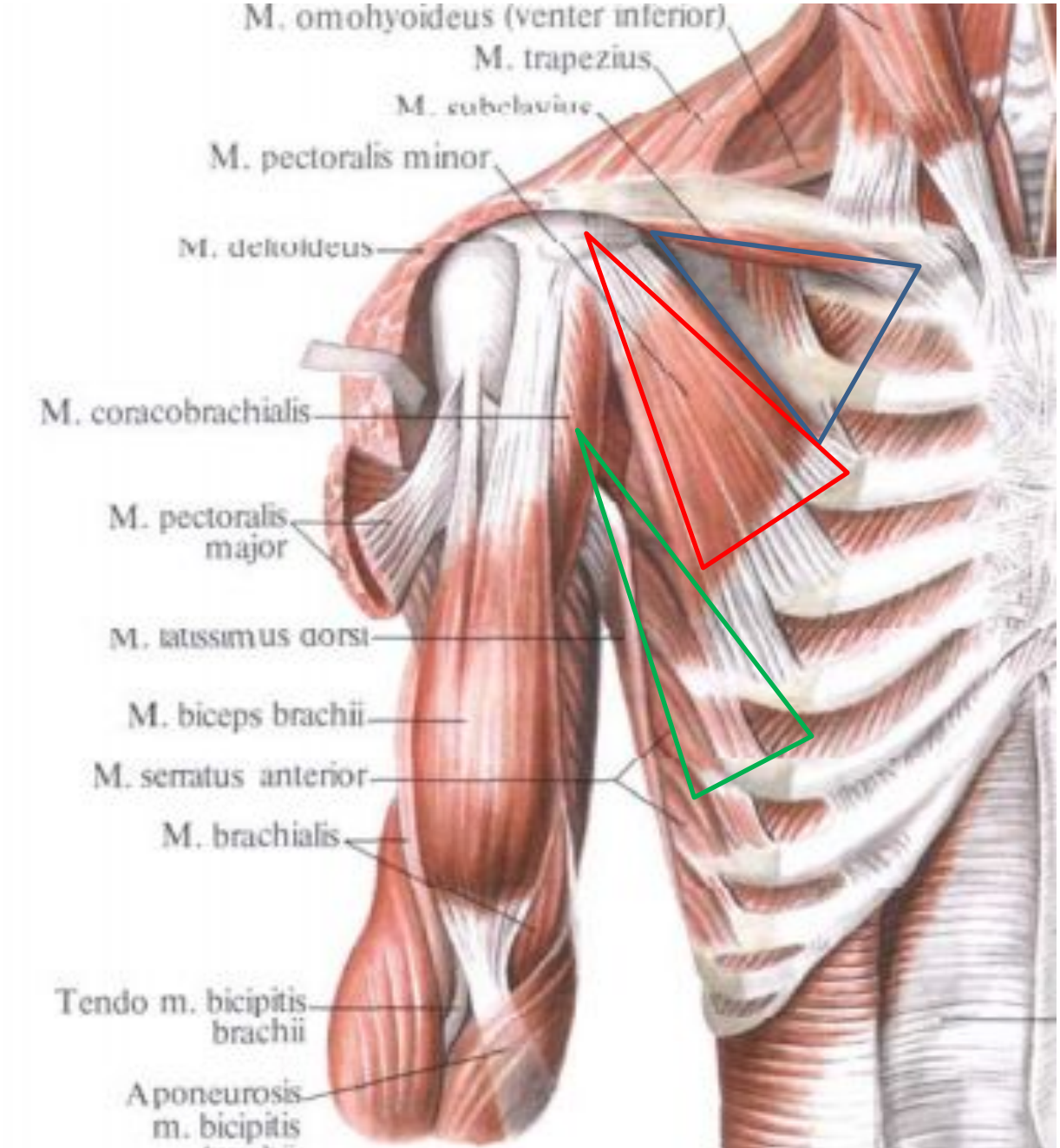

Fossa axillaris

В region axillaris между латеральной поверхностью стенки грудной клетки и медиальной поверхностью плеча.

По форме= четырехсторонняя. Пирамида.

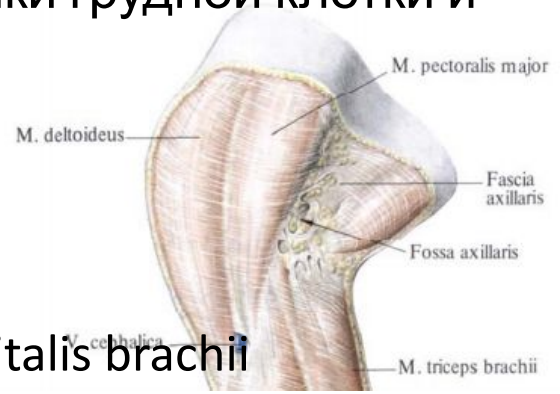

Стенки:

- медиальная – m.serratus anterior
- латеральная – m.coracobrachialis и caput brevis m.bicipitalis brachii
- передняя - mm.pectorales major et minor
- задняя – m.subscapularis, m.teres major, m.latissimus dorsi

Отверстия:

- трехстороннее
- четырехстороннее

Между отверстиями длинная головка трехглавой мышцы. Через отверстия проходят сосуды и нервы.

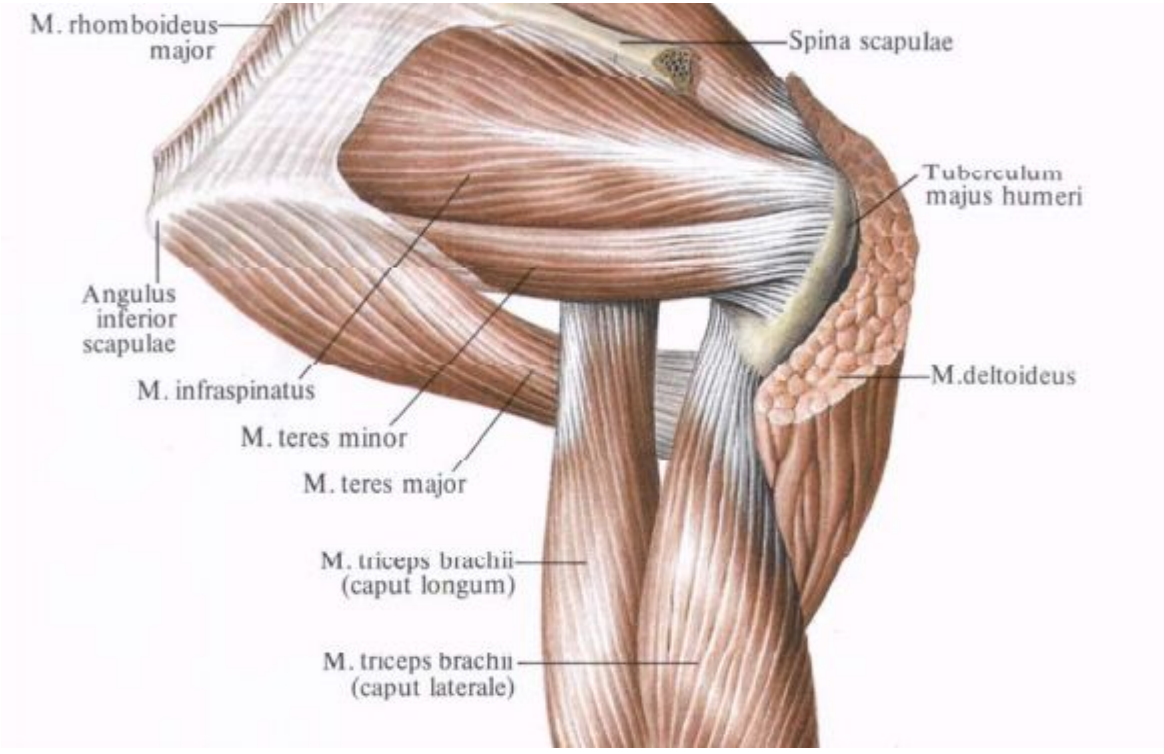

Canalis n.radialis

Располагается на задней поверхности плеча, между плечевой костью и трехглавой мышцей плеча на протяжении борозды лучевого нерва.

Входное(верхнее) отверстие канала – с медиальной стороны на уровне границы между верхней и средней третями тела плечевой кости. Ограничено: костью, латеральной и медиальной головками трехглавой мышцы плеча.

Выходное(нижнее) отверстие канала – на латеральной стороне плеча, между плечевой и плечелучевой средней и нижней третями плеч

В канале проходит n.radialis вместе с глубокими артерией и венами плеча.

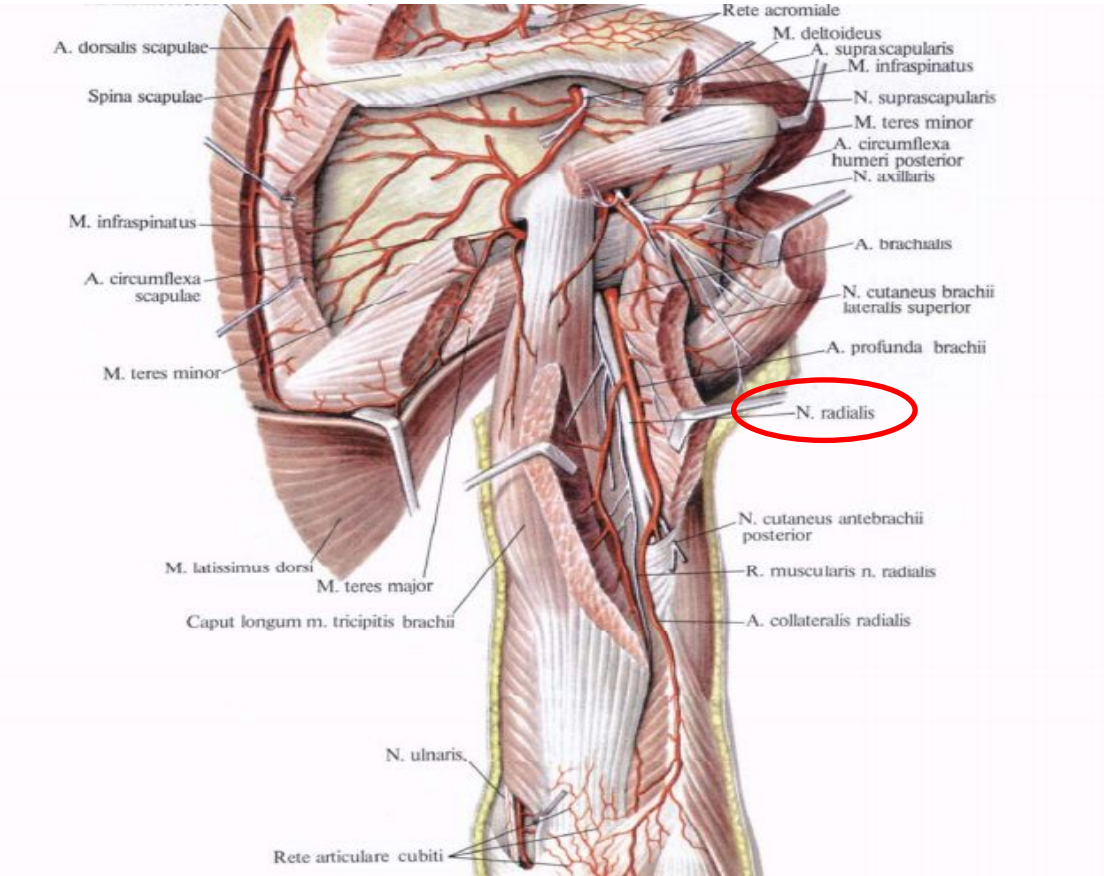

Fossa cubitalis

Расположена в region cubiti anterior.

Ограничена:

внутри - m.brahialis,

медиально – m.pronator teres->sulcus medialis(ulnaris)

латерально – m.brachioradialis->sulcus lateralis(radialis)

В локтевой ямке залегают сосуды и нервы.

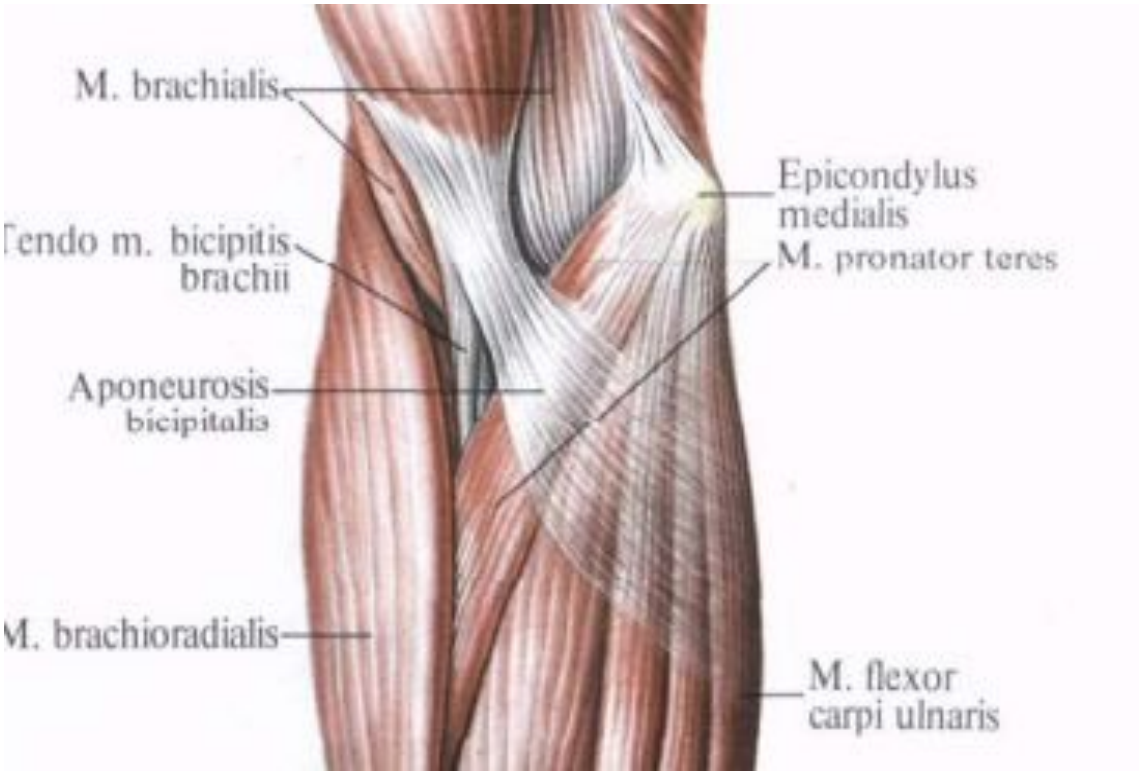

Canalis obtarotorius

Образован запирательной бороздой лобковой кости и верхнем краем внутренней запирательной мышцы. Длина канала 2,0-2,5 см.

Через канал выходят запирательные сосуды и нерв из полости таза к приводящим мышцам бедра.

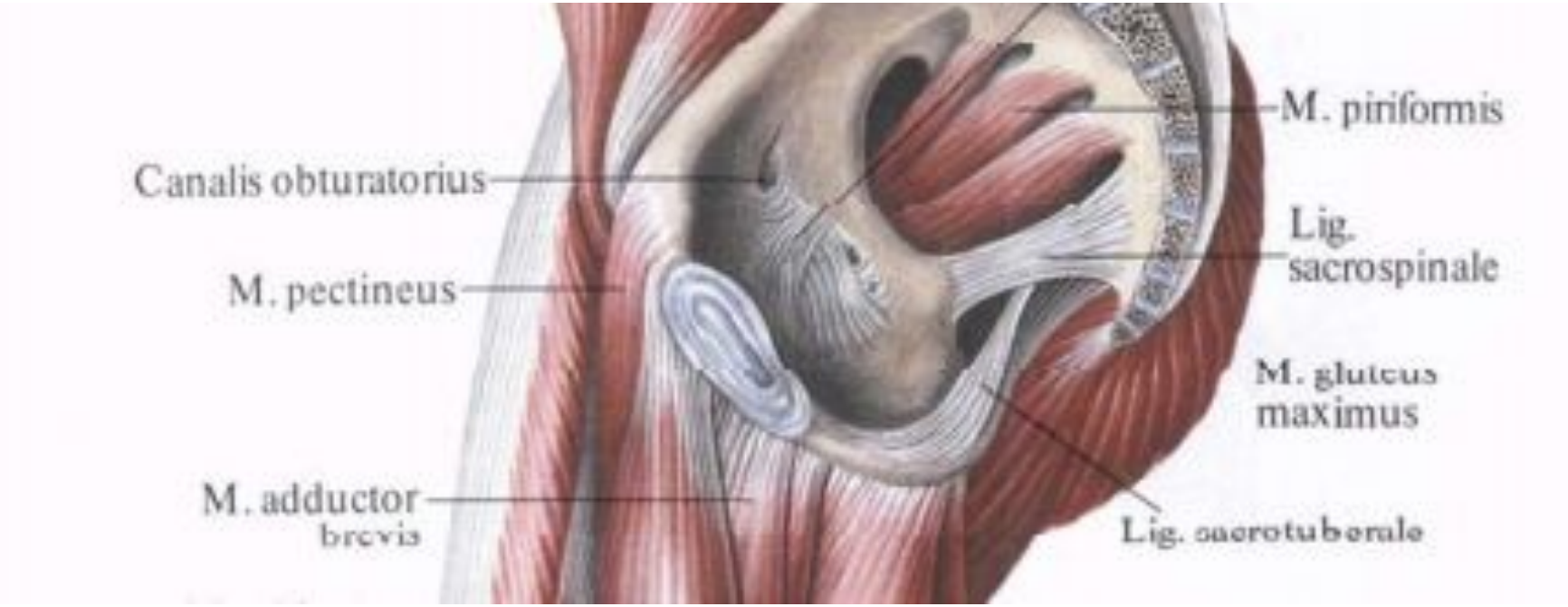

Позади паховой связки находятся **мышечная и сосудистая лакуны**, которые разделяются подвздошно-гребенчатой дугой= перекидывается от паховой связки и лобковому возвышению.

Lacuna musculorum-латерально от дуги, ограничена

- спереди и сверху – паховая связка
- сзади – подвздошная кость
- медиально – подвздошно-гребенчатая дуга

Подвздошно-поясничная мышца и бедренный не

Lacuna vasorum-медиально от дуги, ограничена:

- спереди и сверху – паховая связка
- сзади и снизу – гребенчатая связка
- латерально - подвздошно-гребенчатая дуга
- медиально – лакунарная связка

Бедренные артерия и вены и лимфатические сос

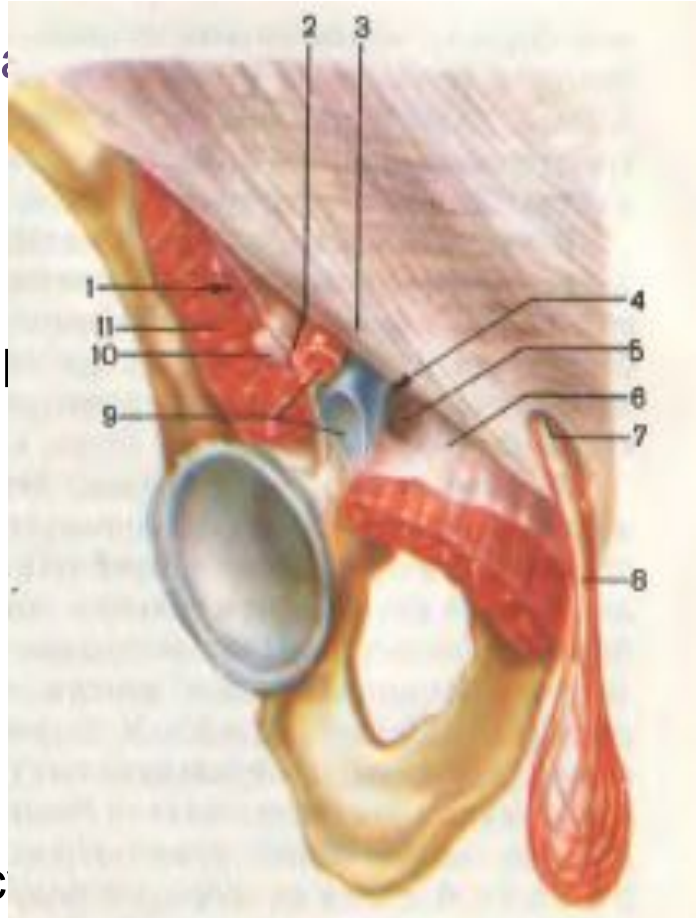

Рис. 179. Мышечная и сосудистая лакуны, поверхностное паховое кольцо; правая сторона.

1 — lacuna musculorum; 2 — arcus iliopectineus; 3 — lig. inguinale; 4 — lacuna vasorum; 5 — anulus femoralis; 6 — lig. lacunare; 7 — anulus inguinalis superficialis; 8 — funiculus spermaticus; 9 — a. et v. femorales; 10 — n. femoralis; 11 — m. iliopsoas.

Canalis femoralis

Образуется при развитии грыжи.

Anulus femoralis – в медиальной части сосудистой лакуны.

Ограничено:

- спереди – паховой связкой
- сзади – гребенчатой связкой
- медиально – лакунарной связкой
- латерально – бедренной веной

Стенки бедренного канала:

- передняя – паховая связка и верхний рог серповидного края широкой фасции
- латеральная – бедренная вена
- задняя – глубокая пластинка широкой фасции, покрывающая гребенчатую мышцу

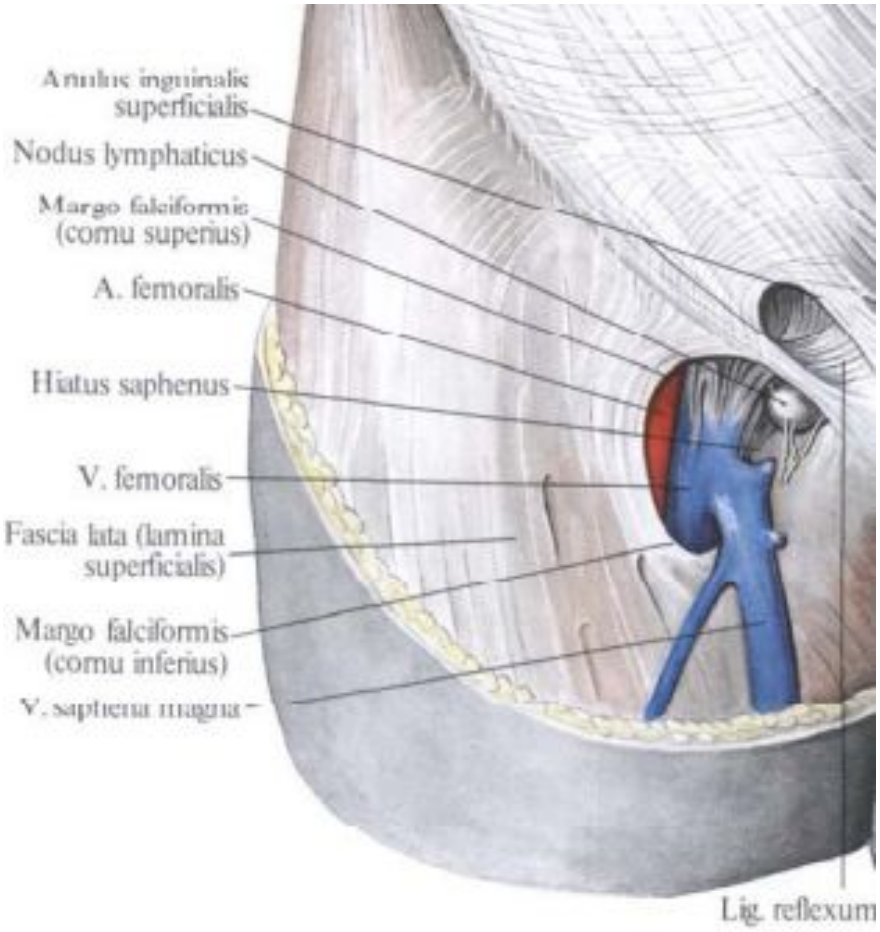

Canalis adductorius=Приводящий канал

Бедренные артерия, вена, подкожный нерв.

Ограничен:

m.vastus medialis, m.adductus magnus, фасция

нижнее и крупное отверстие – hiatus tendinous(adductorius)

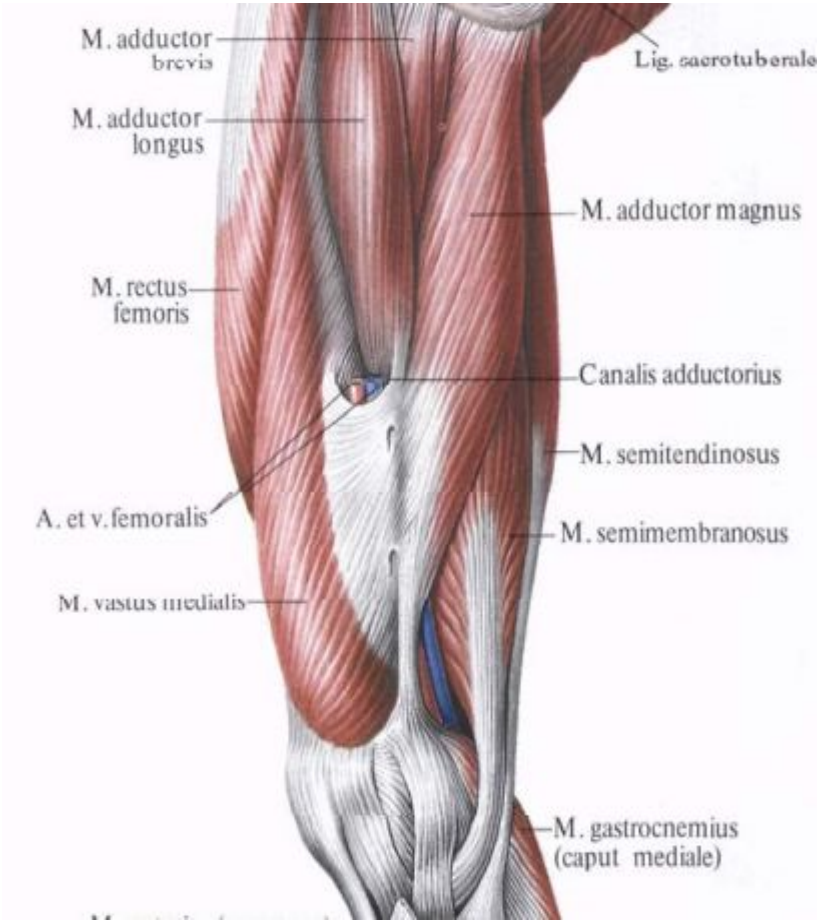

Fossa poplitea

В области задней поверхности колена,имеет форму ромба.

Границы:

- сверху и латерально – двуглавая мышца
- сверху и медиально – полуперепончатая мышца
- снизу – обе головки игроножной мышцы и подошвенная мышца
- дно – подколенная поверхность бедренной кости, задняя поверхность су сустава

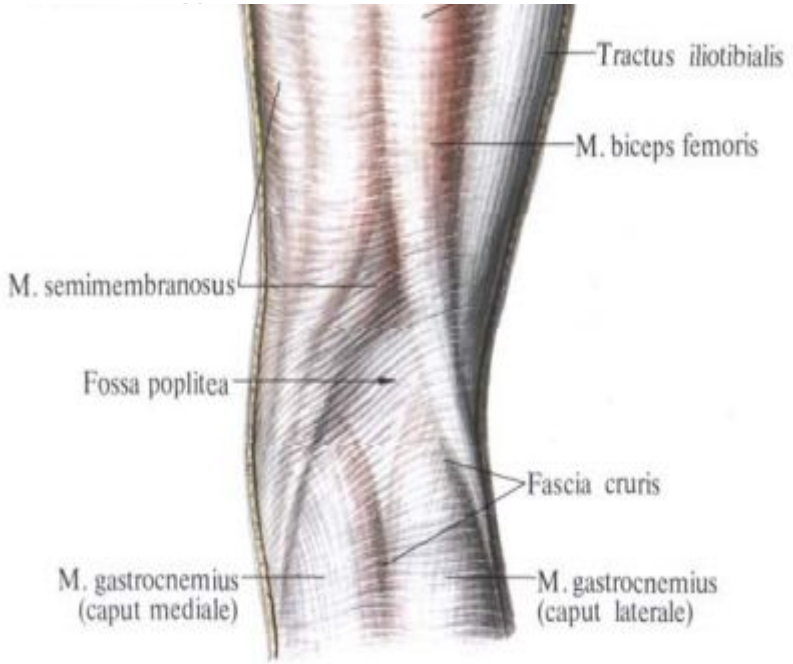

Canalis cruropopliteus

Между передней поверхностью камбаловидной мышцы и глубокими мышцами задней группы голени. Проксимально канал открывается в подколенной ямке.

Отверстие ограничено:

- спереди – m.popliteus,
- сзади – сухожильной дугой

камбаловидной мышцы.
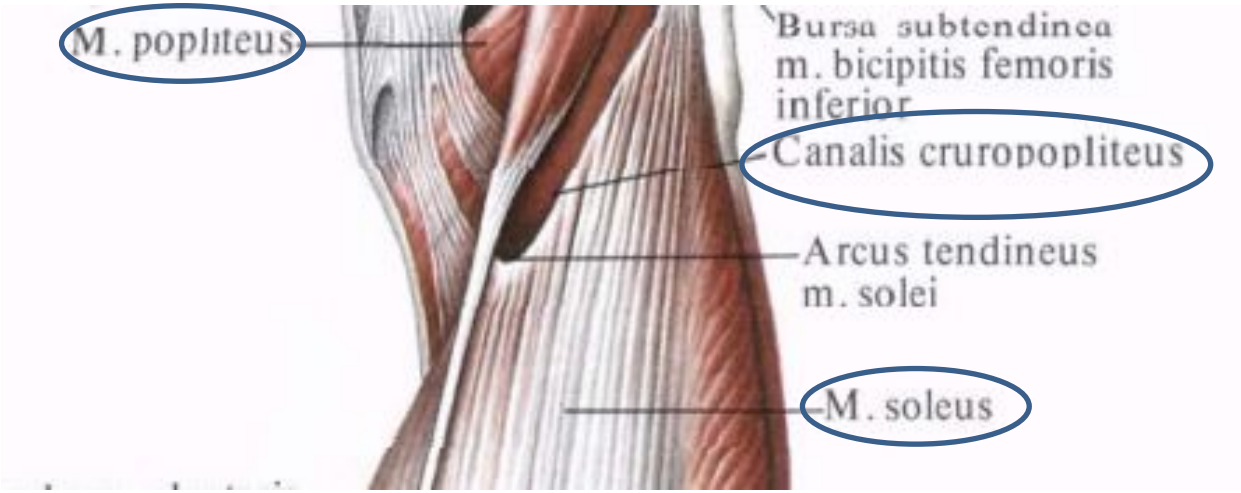
В межкостной перепонке голени в проксимальной части имеется переднее отверстие канала.