



קמפוס שיאים

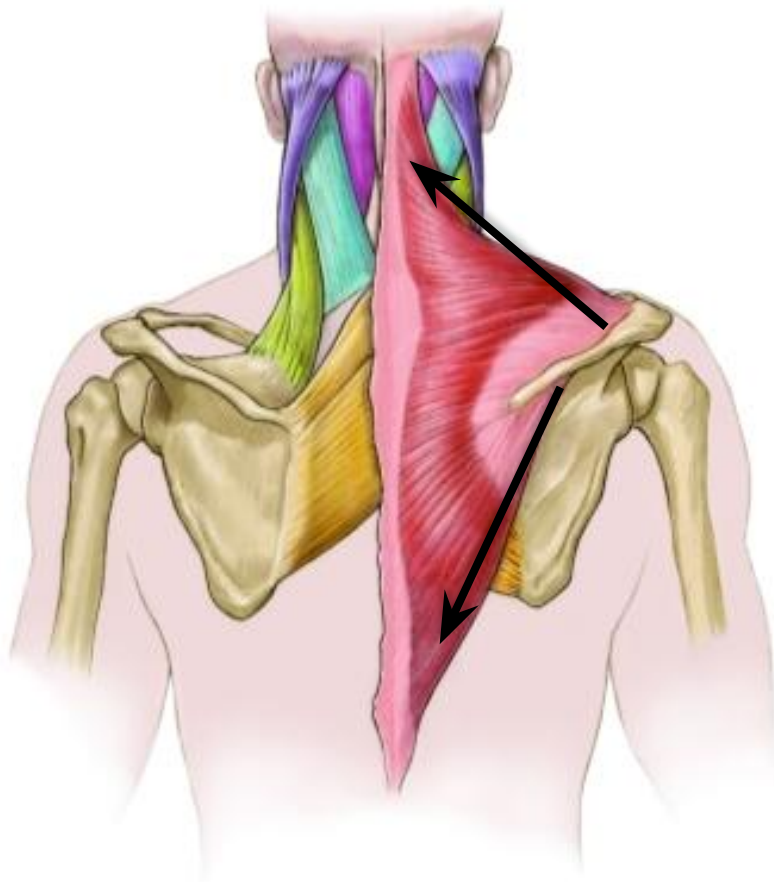
מרכז להסמכות בספורט ובתנועה
במועדון הספורט באוניברסיטת ת"א

אנטומיה טופוגראפית

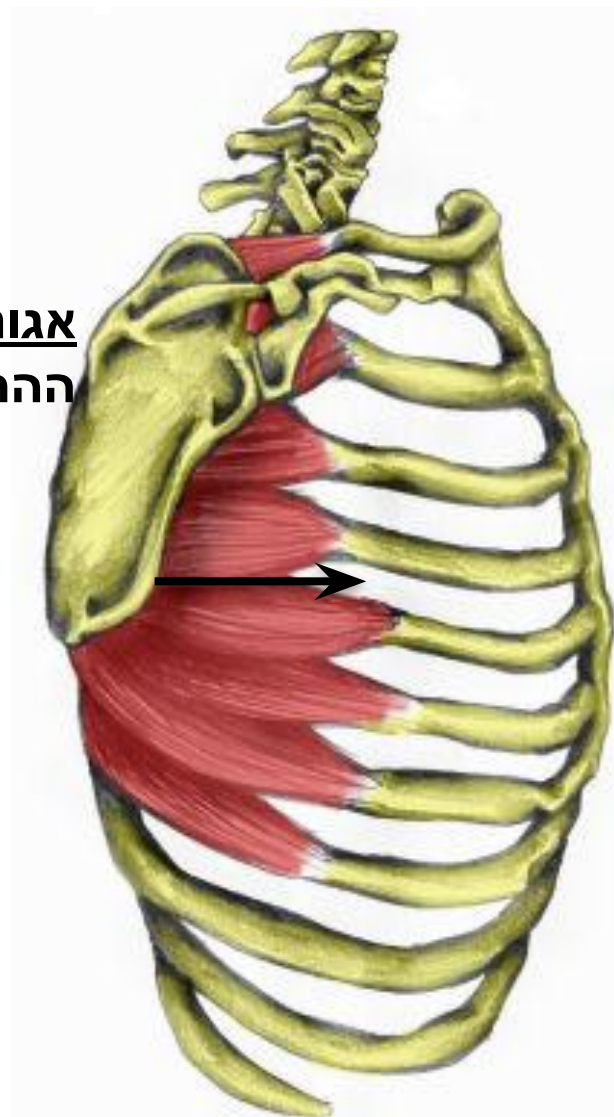
נכתב ע"י תומר עציוני

מרצה בקמפוס שיאים

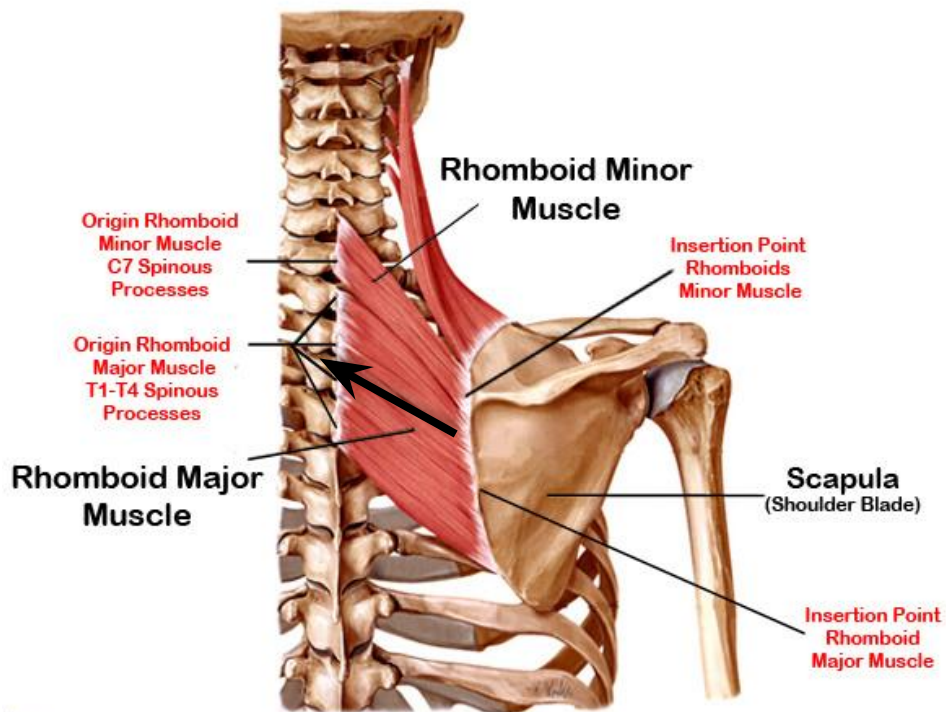
אסיטנט: U+L Trapezius עובדים
בצימוד כוחות לתנועת הרוטאציה



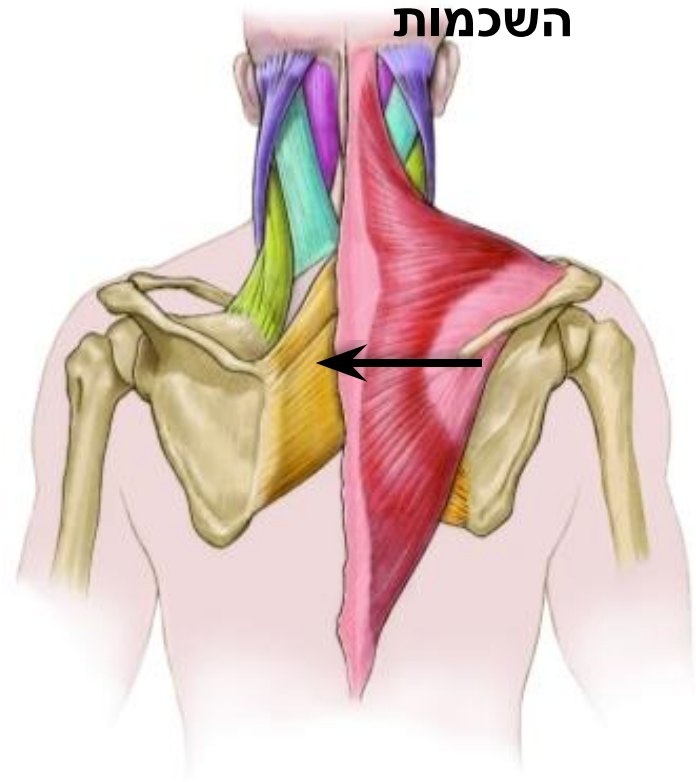
אגוניסט: S.A עושה את
ההרחקה בשכמות



אסיסטנט: Rhomboid עושה את הרוטאציה המדיאלית בשכמות

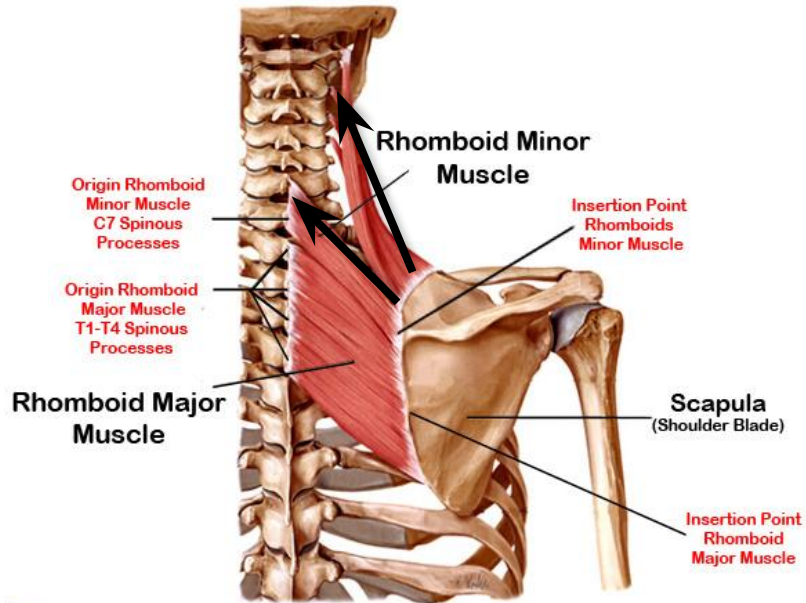


אגוניסט: M.T: עושה את קירוב השכמות

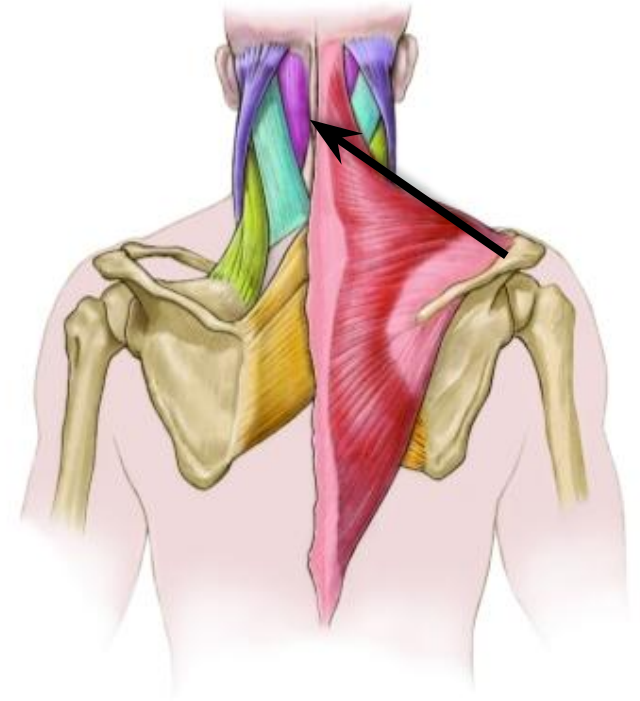


אסיסטנט: Rhomboid Minor

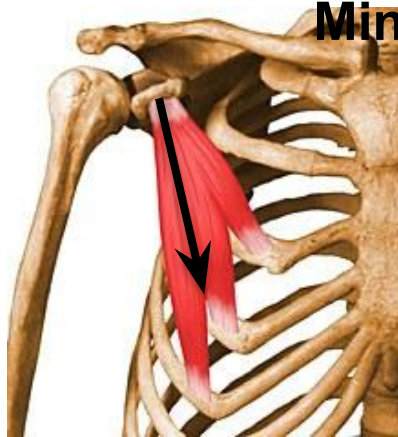
אסיסטנט: Elevator Scapulae



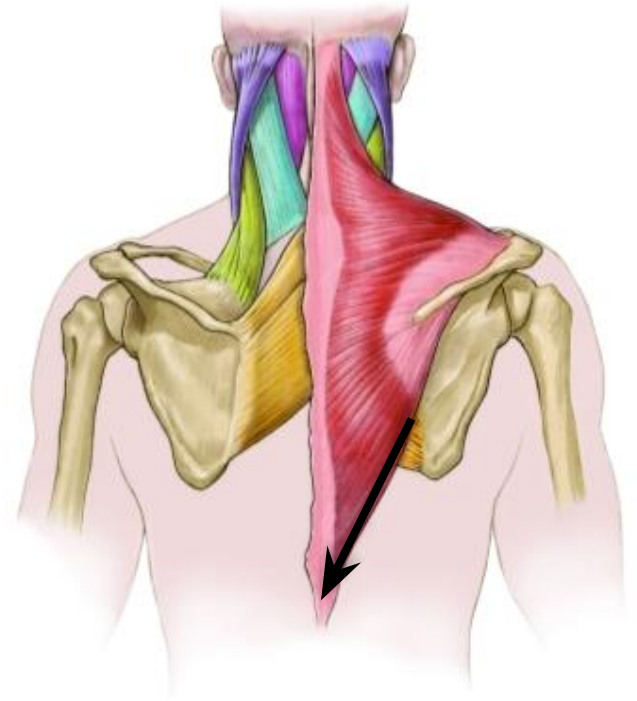
אגוניסט: U.T עושה את הרמת השכמה



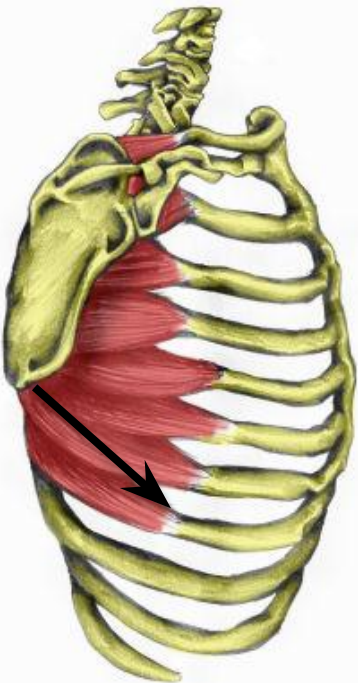
אסיטנט: Pectoralis Minor



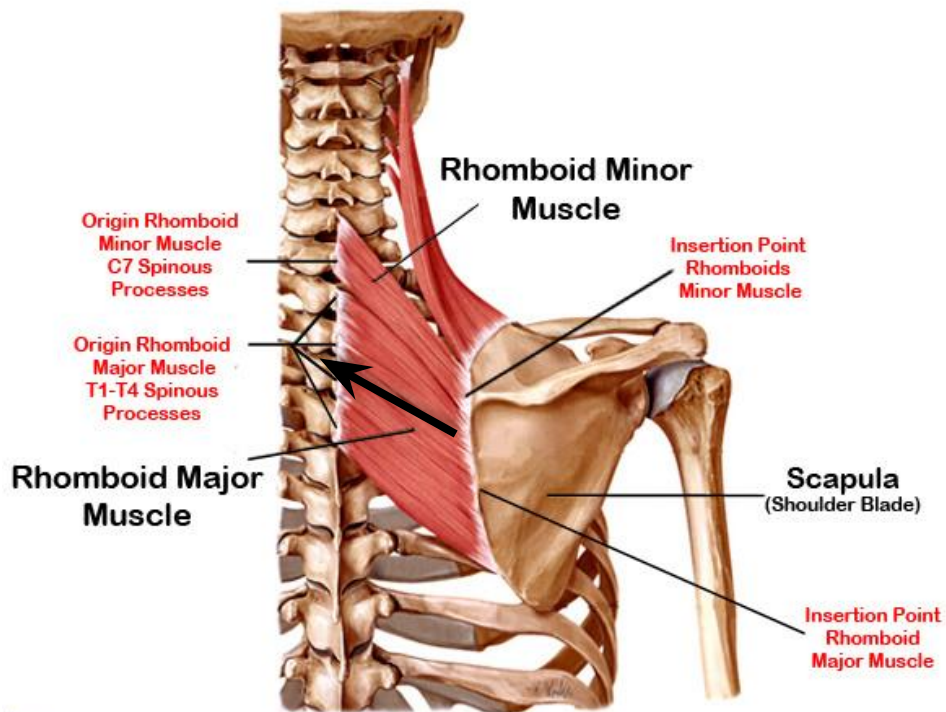
אגוניסט: L.T. עושה את הורדת השכמה



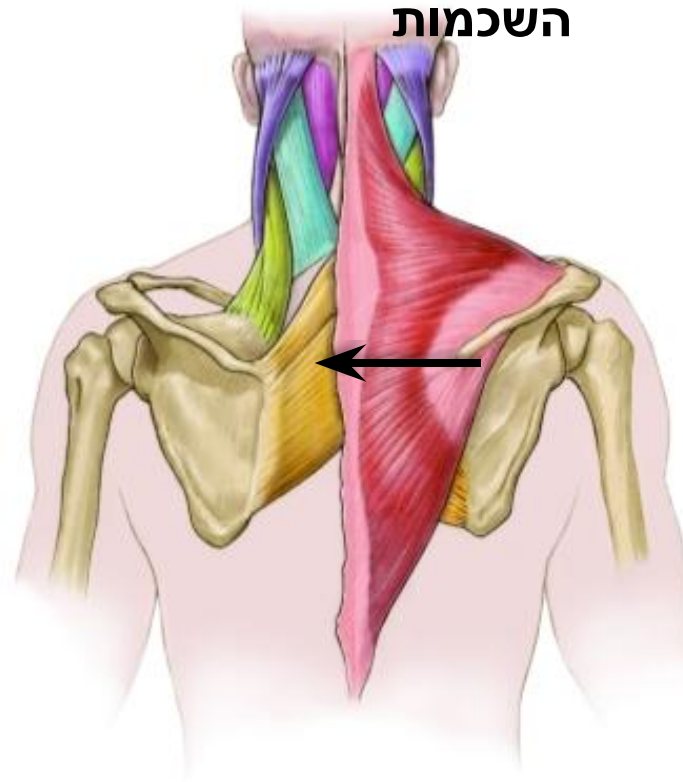
אסיטנט: S.A. סיבים תחתונים



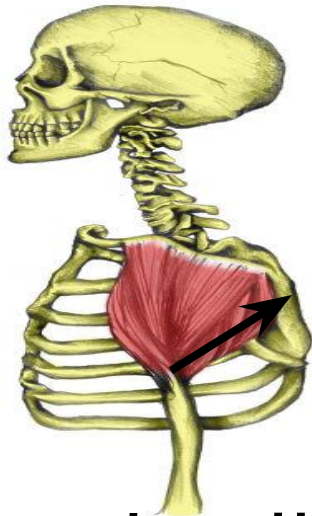
Rhomboid : אסיטנט



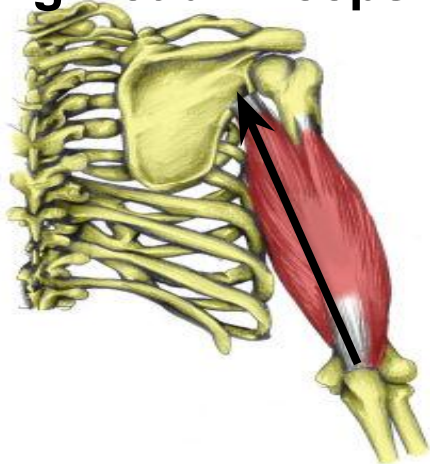
אגוניסט: M.T עושה את קירוב השכמות



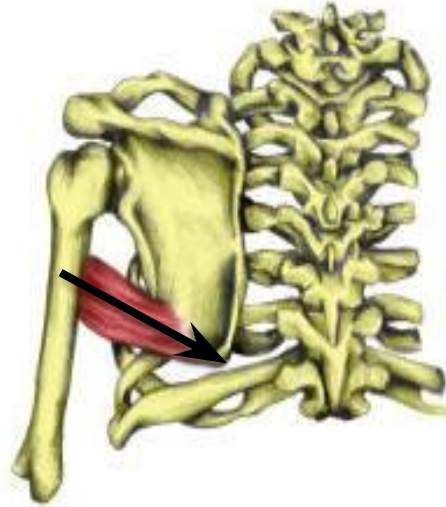אסיטונט: P.D



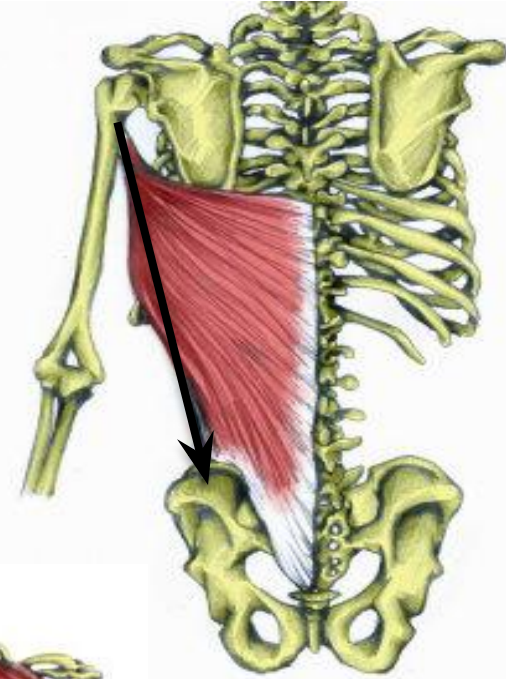
אסיטונט: Long Head Triceps



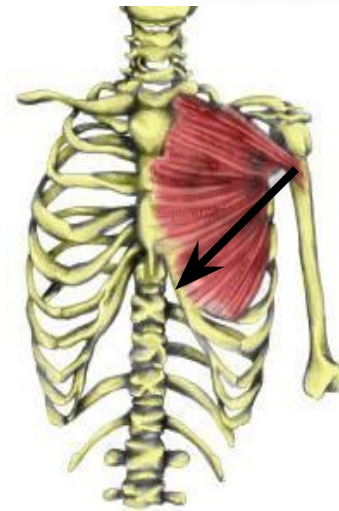
אסיטונט: Teres Major



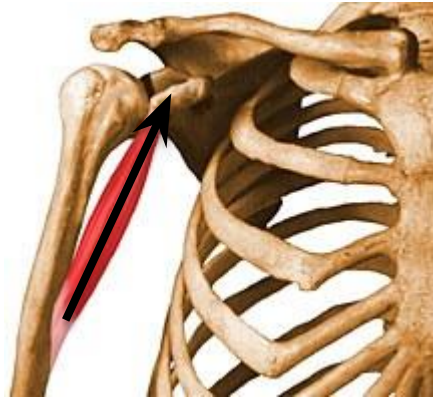אגוניסט: L.D



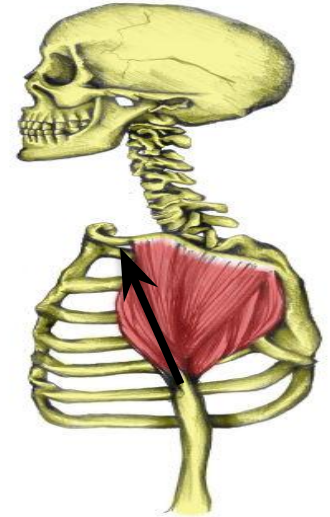**אסיטונט:
Pectoralis
Lower**



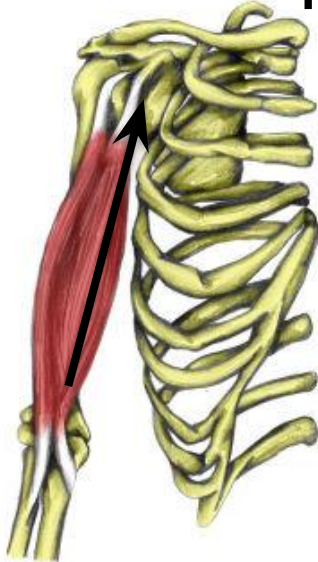
אסיטנט: Coracobrachialis



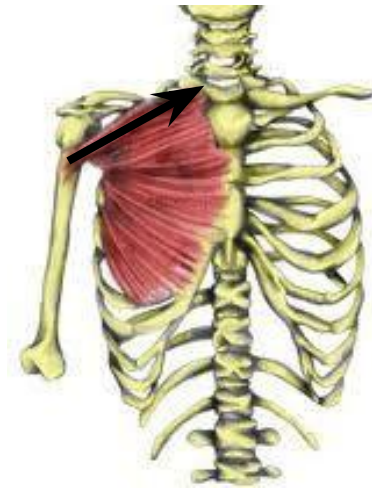אגוניסט: A.D עושה את הכפיפה



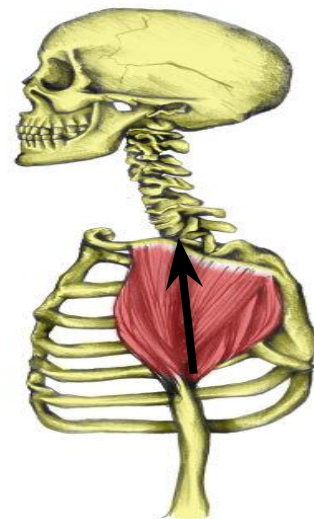
אסיטנט: Short Head Of Biceps



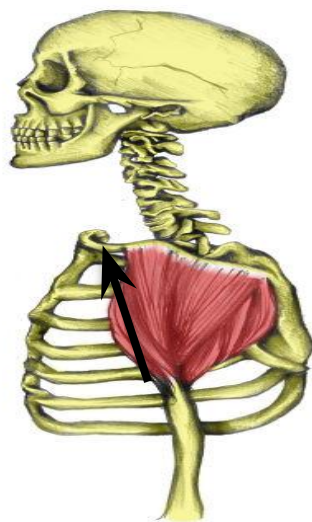אסיטנט: Upper Pectoralis



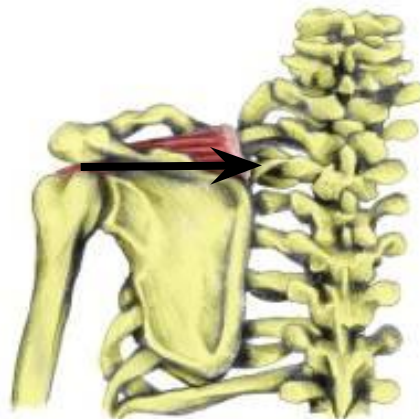אגוניסט: M.D. עושה את ההרחה



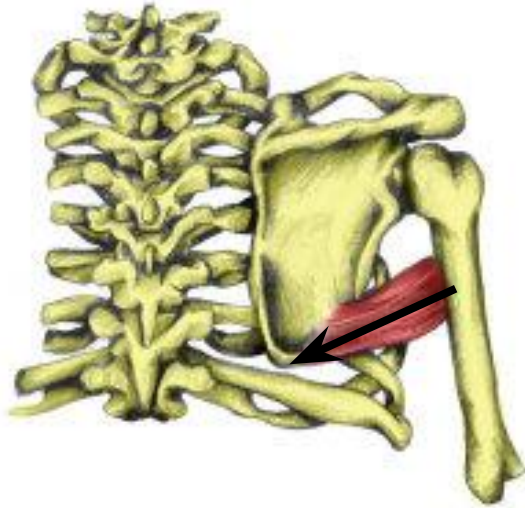
אסיסטנט: A.D.



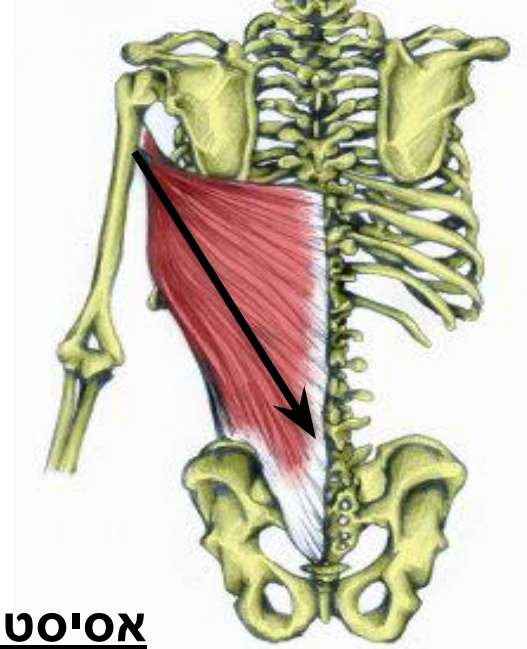אסיסטנט: Supraspinatus



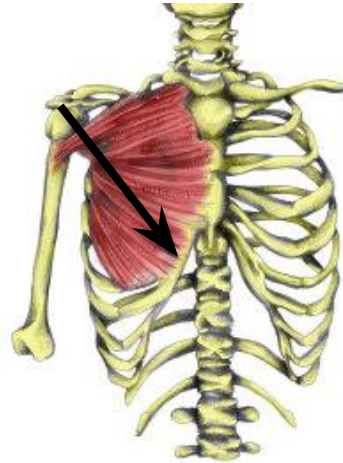
Teres Major : אסיסטנט



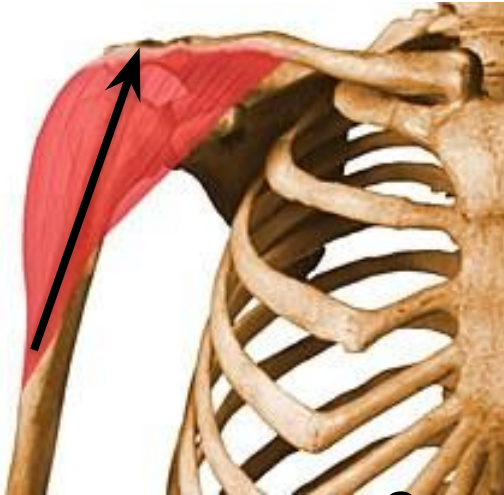L.D : אגוניסט



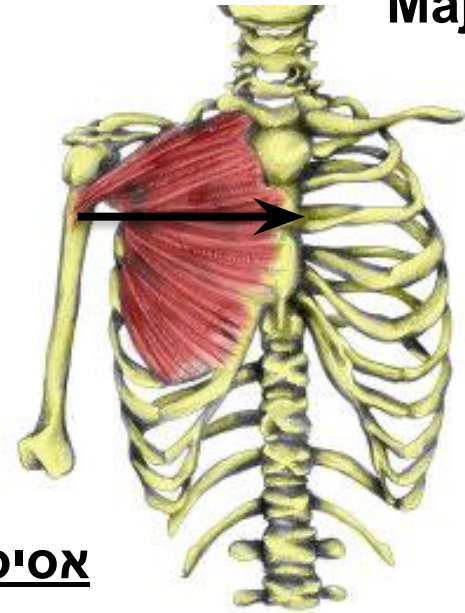
Pectoralis Lower : אסיסטנט



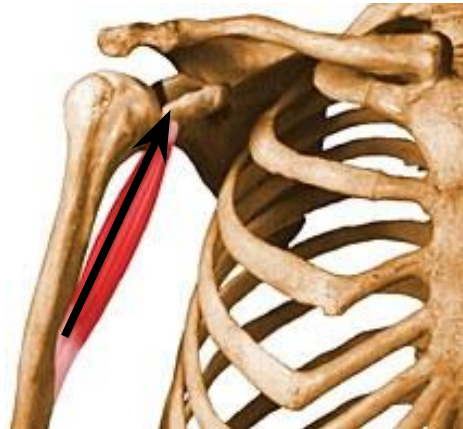Anterior Deltoid : אסיטנט



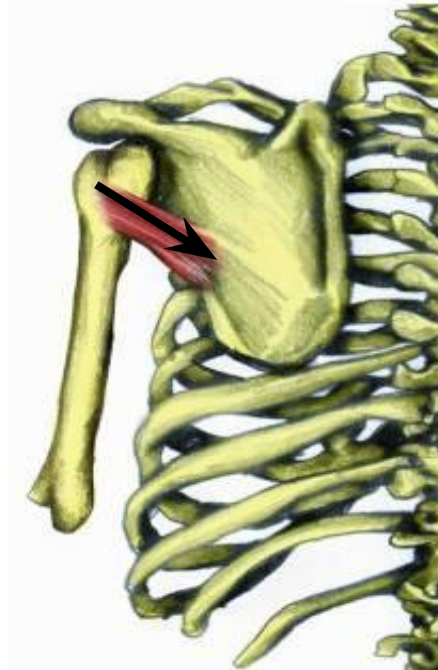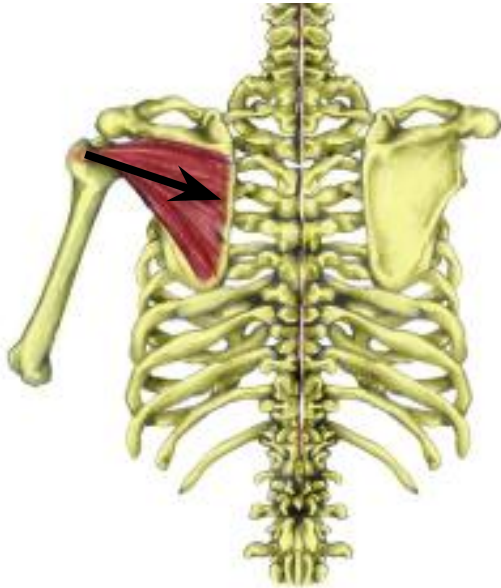**Pectoralis: אגוניסט
Major**



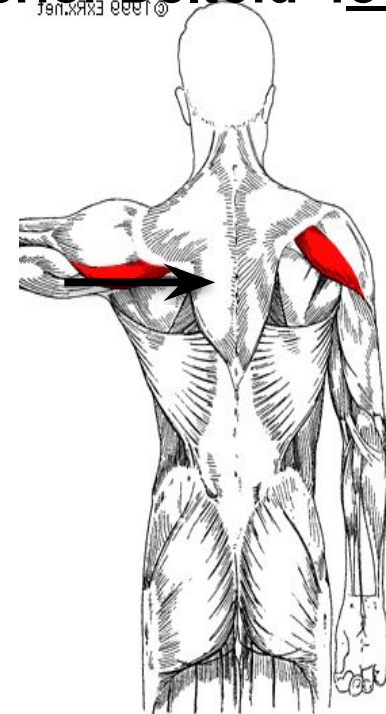
Coracobrachialis : אסיטנט



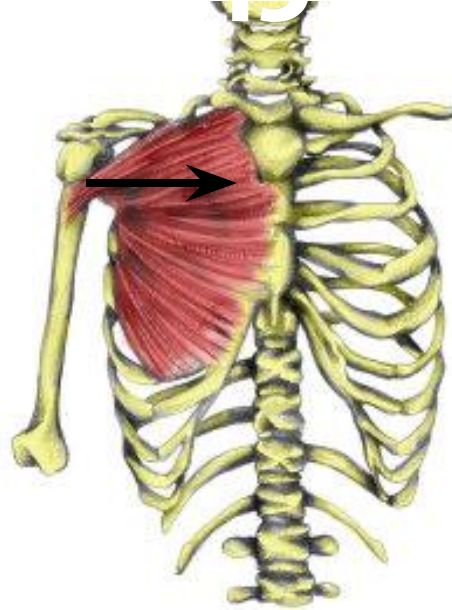
אסיטונט: Infrspinatus



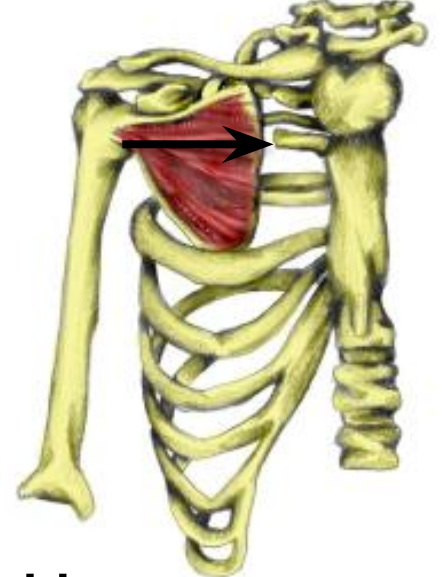
אגוניסט: Posterior Deltoid



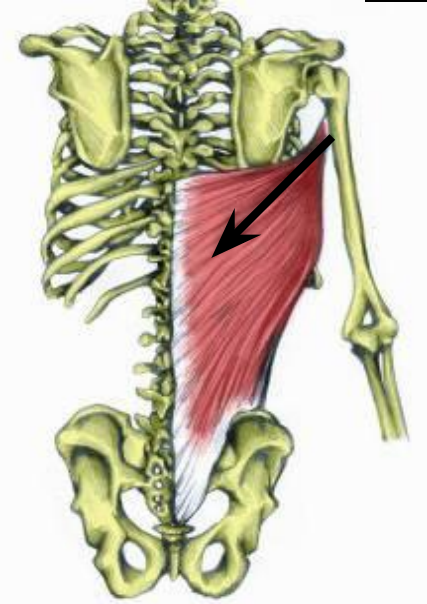
אסיטנט: Pectoralis Major



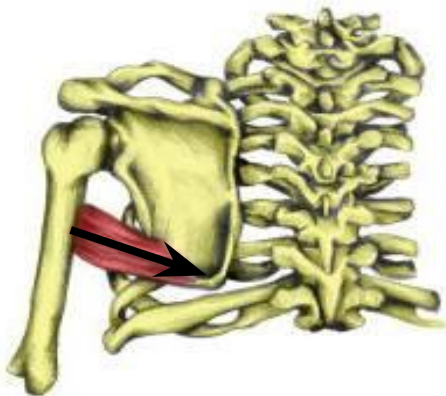
אגוניסט: Subscapularis



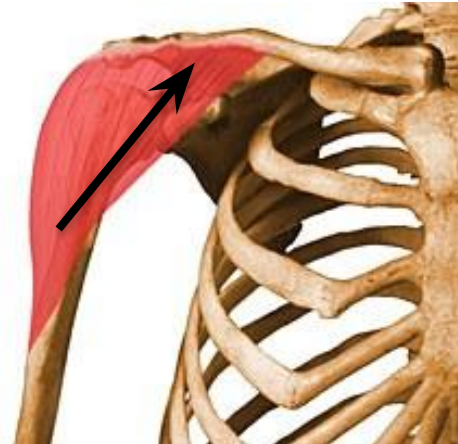אסיטנט: Latisimus Dorsi



אסיטנט: Teres Major

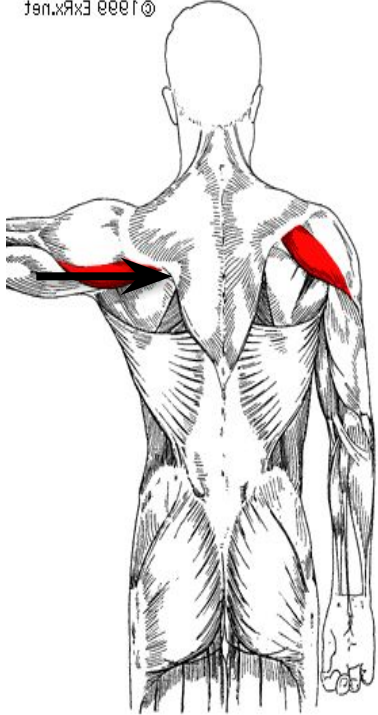


אסיטנט: Anterior Deltoid

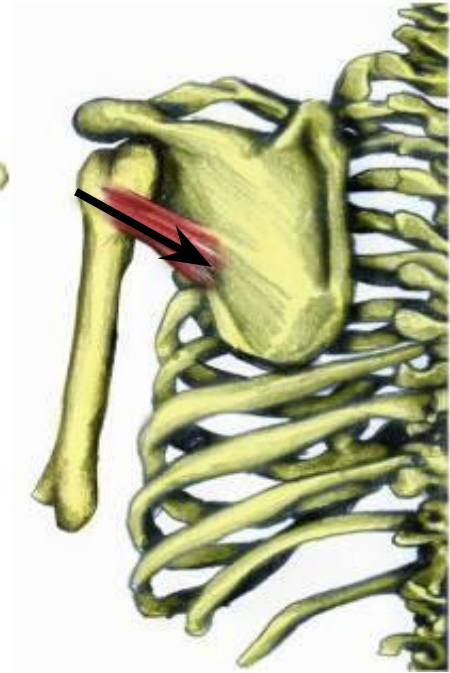
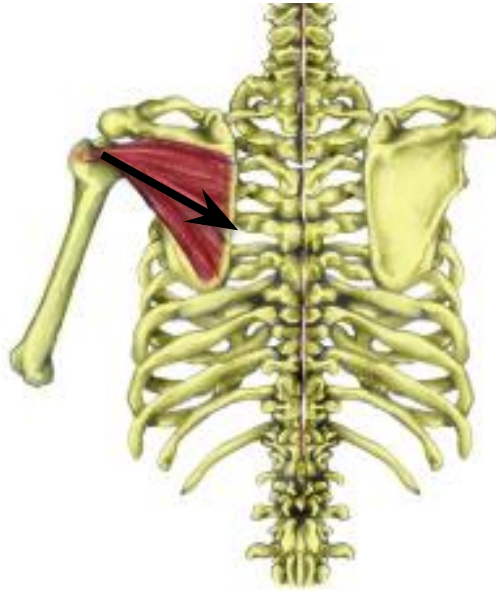

אסיטנט: Posterior Deltoid

© 1999 Elsevier

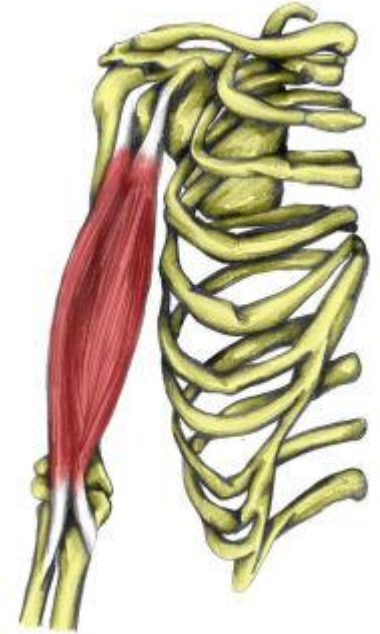
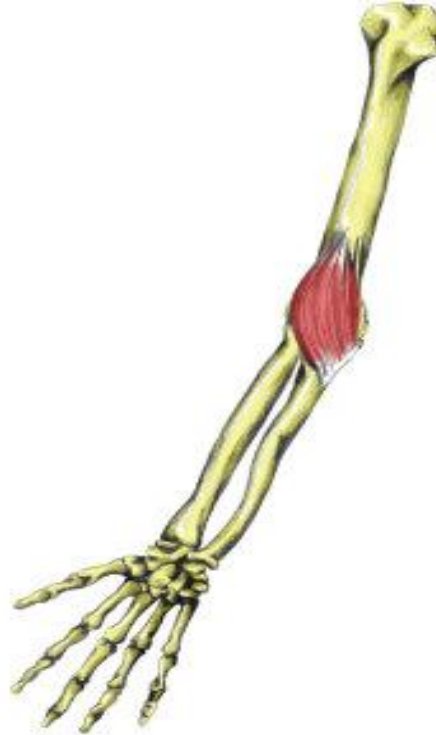
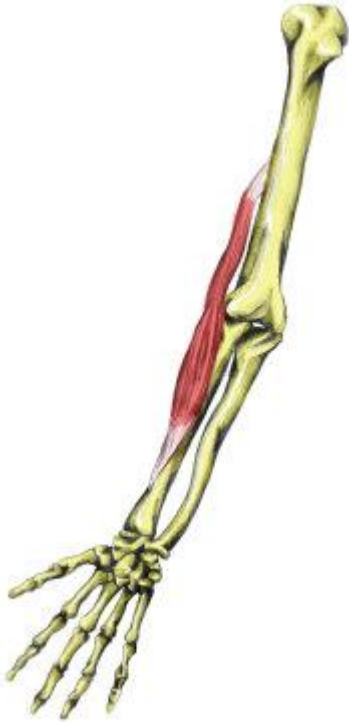
אגוניסט: Infraspinatus + Teres Minor



אגוניסט ב-

Pronation: Brachialis



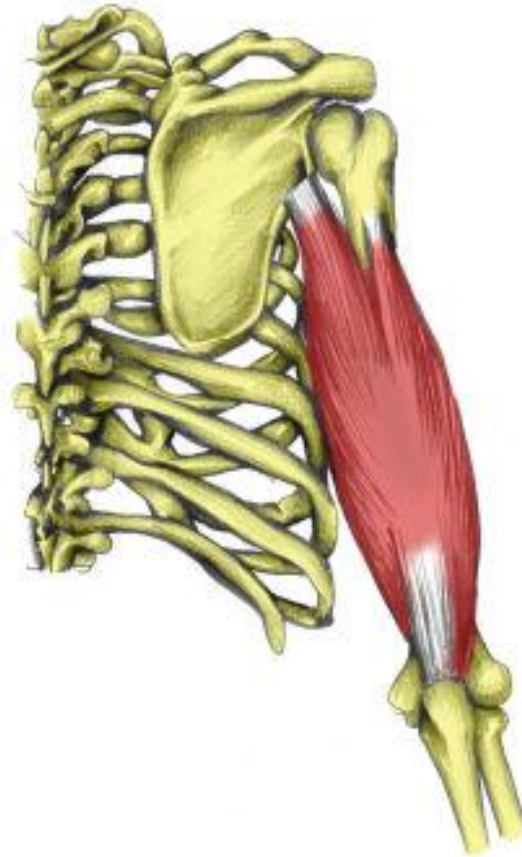
אגוניסט בסופינאצייה:

Biceps Brachii

אגוניסט ב-: Mid position:

Brachoradialis

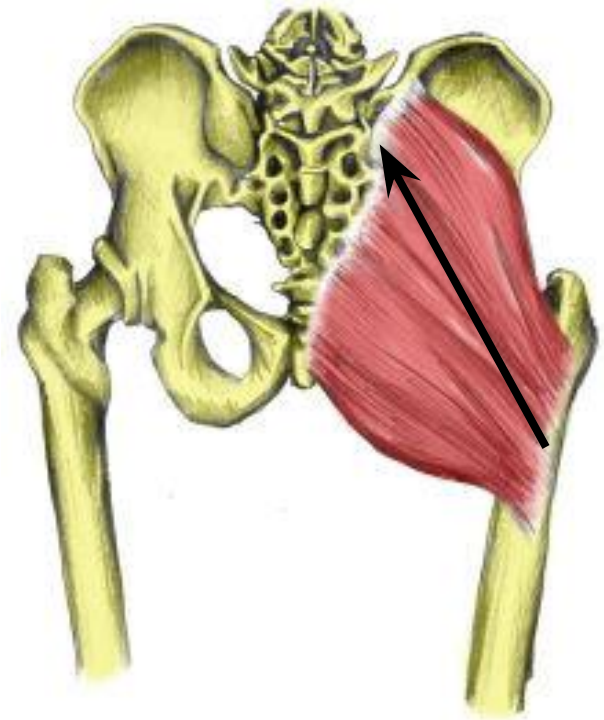
אגוניסט: Triceps Brachii



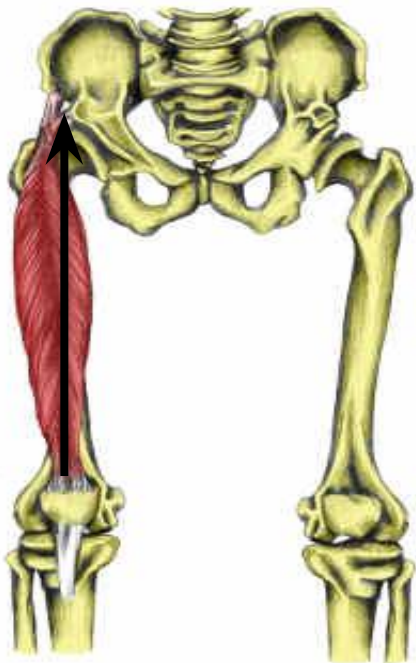
Hamstrings אסיסטנט:



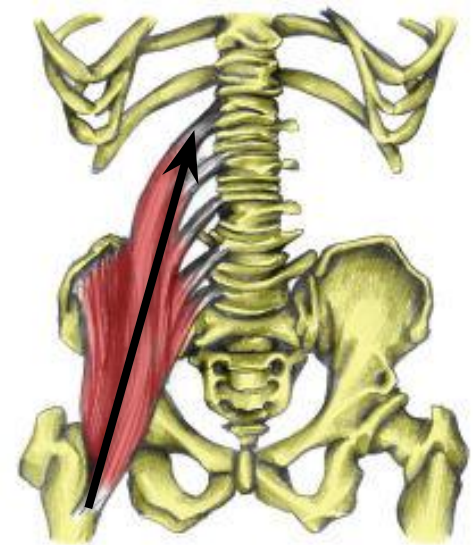
Gluteus Maximus אגוניסט:



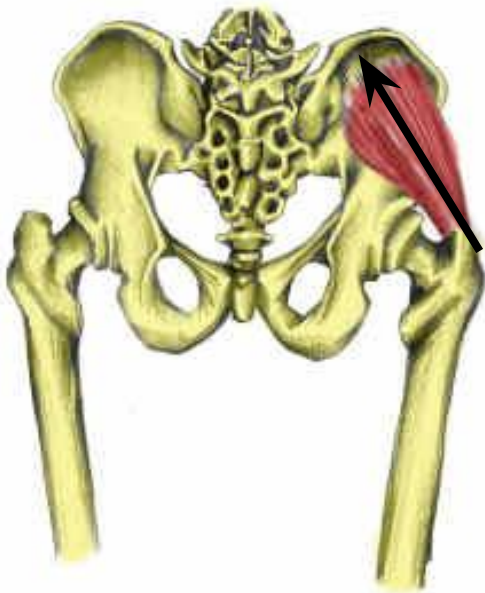
אסיסטנט: Rectus femoris



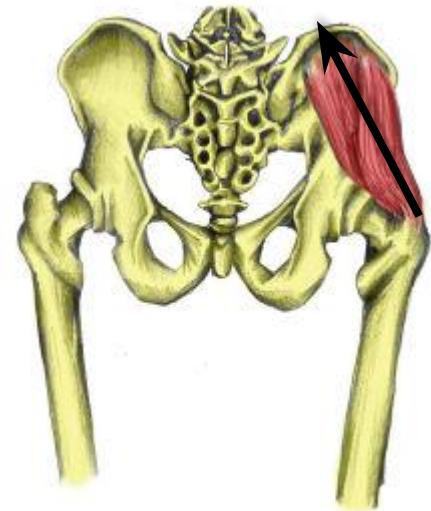
אגוניסט: Ilio Psoas

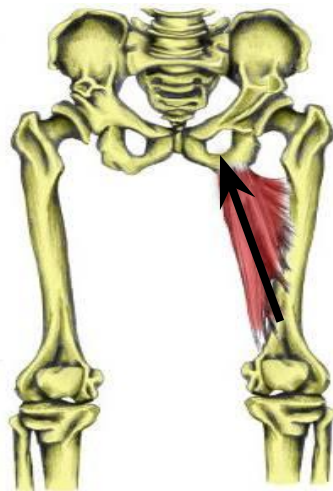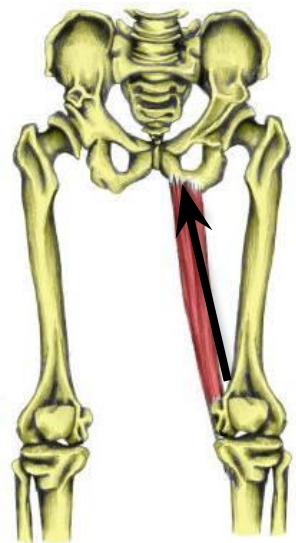
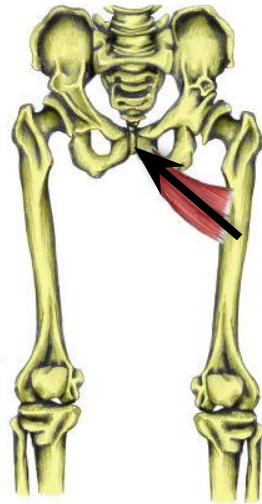
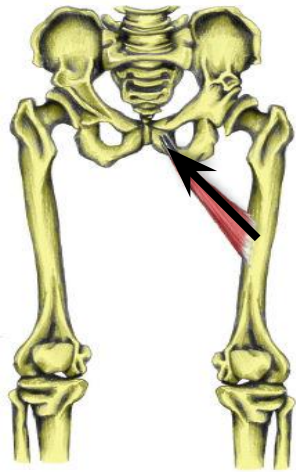


Gluteus Minimus אסיטנט:



Gluteus Medius אגוניסט:

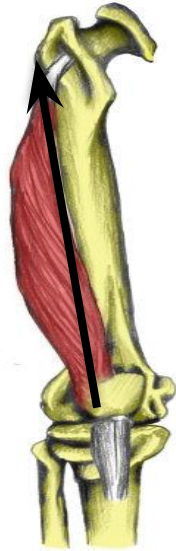



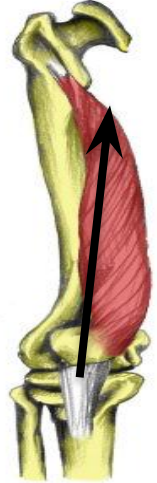
אגוניסט: קבוצת המקרבים

Quadrices אגוניסט

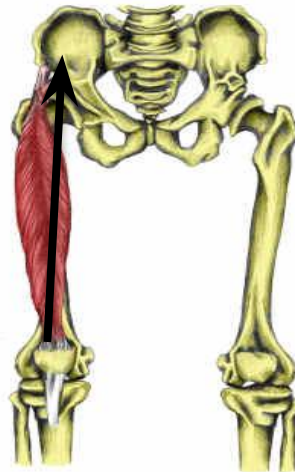Vastus Laterals



Vastus Medialis



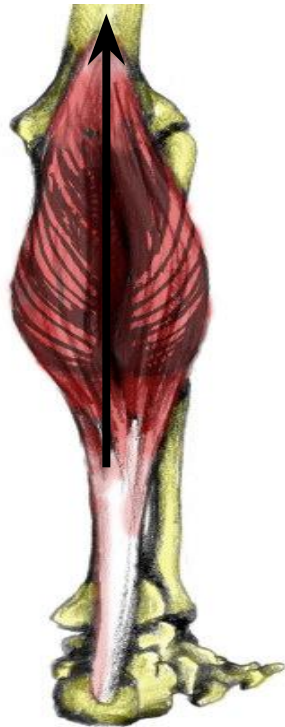**Rectus אגוניסט
Femoris**



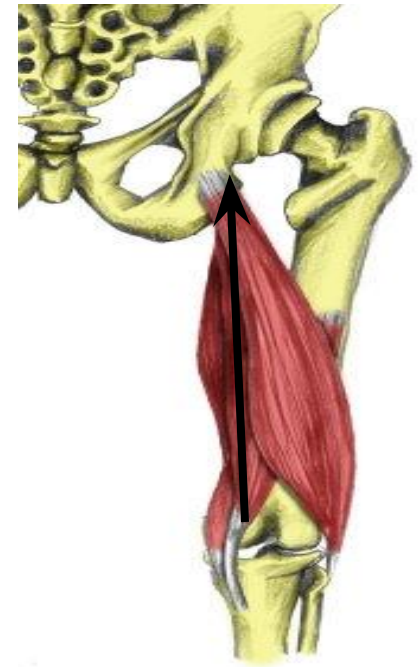Intermedius



גאסטרונומוס: אסיסטנט



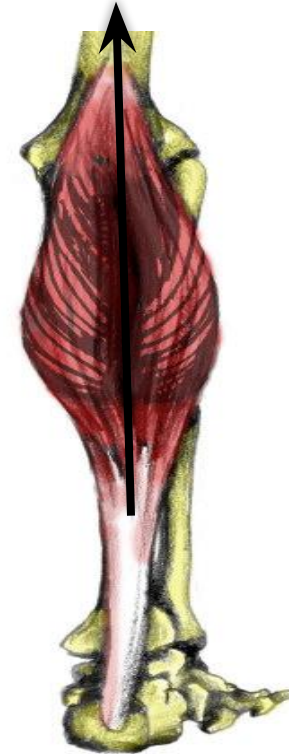האמוסטרינגס: אגוניסט



Soleus: אסיסטנט



Gastrocnemius: אגוניסט



Tibalis Anterior אגוניסט



