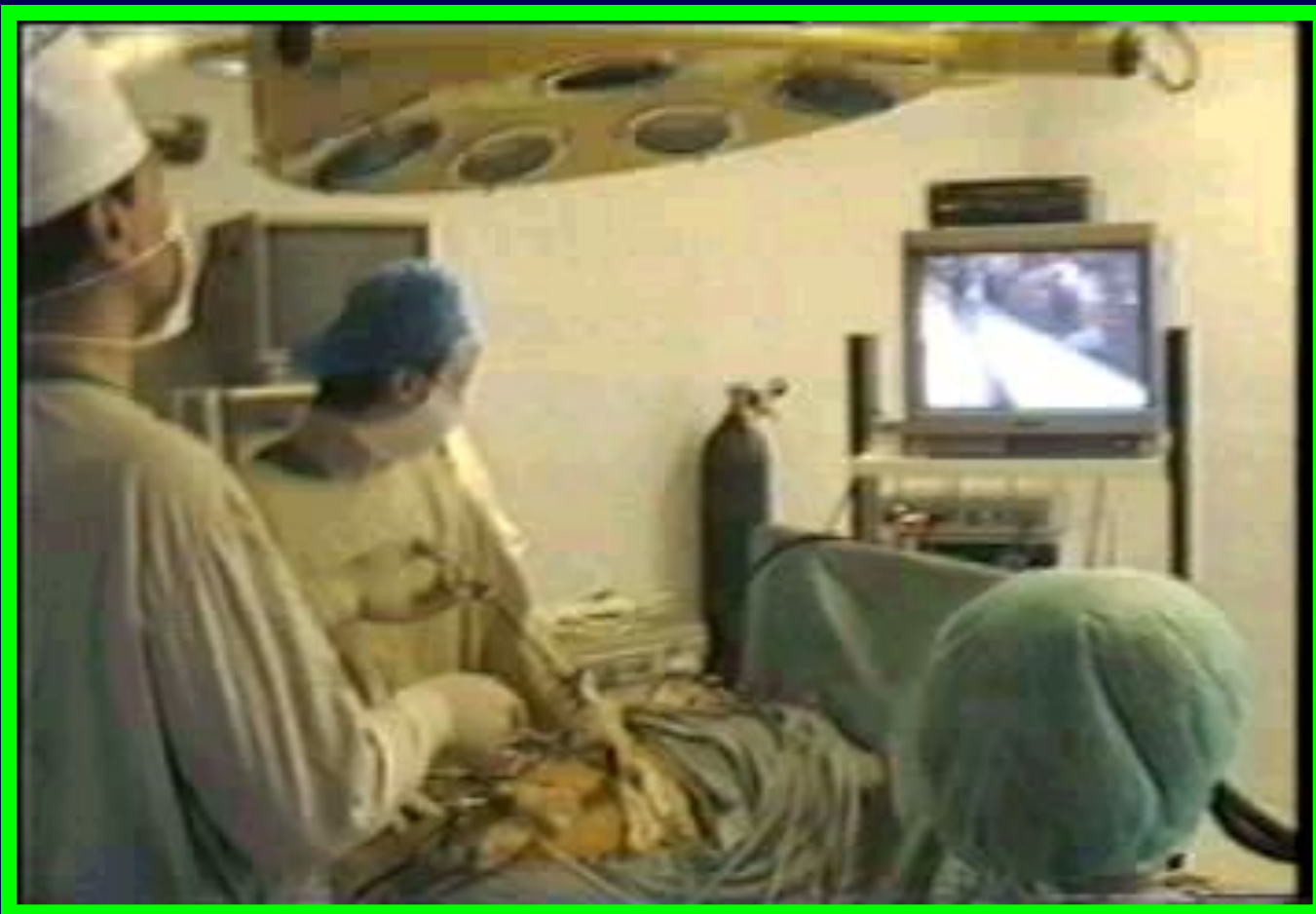

ХИРУРГИЧЕСКОЕ ЛЕЧЕНИЕ
ГАСТРОЭЗОФАГЕАЛЬНОЙ
РЕФЛЮКСНОЙ БОЛЕЗНИ

ОБСЛЕДОВАНИЕ

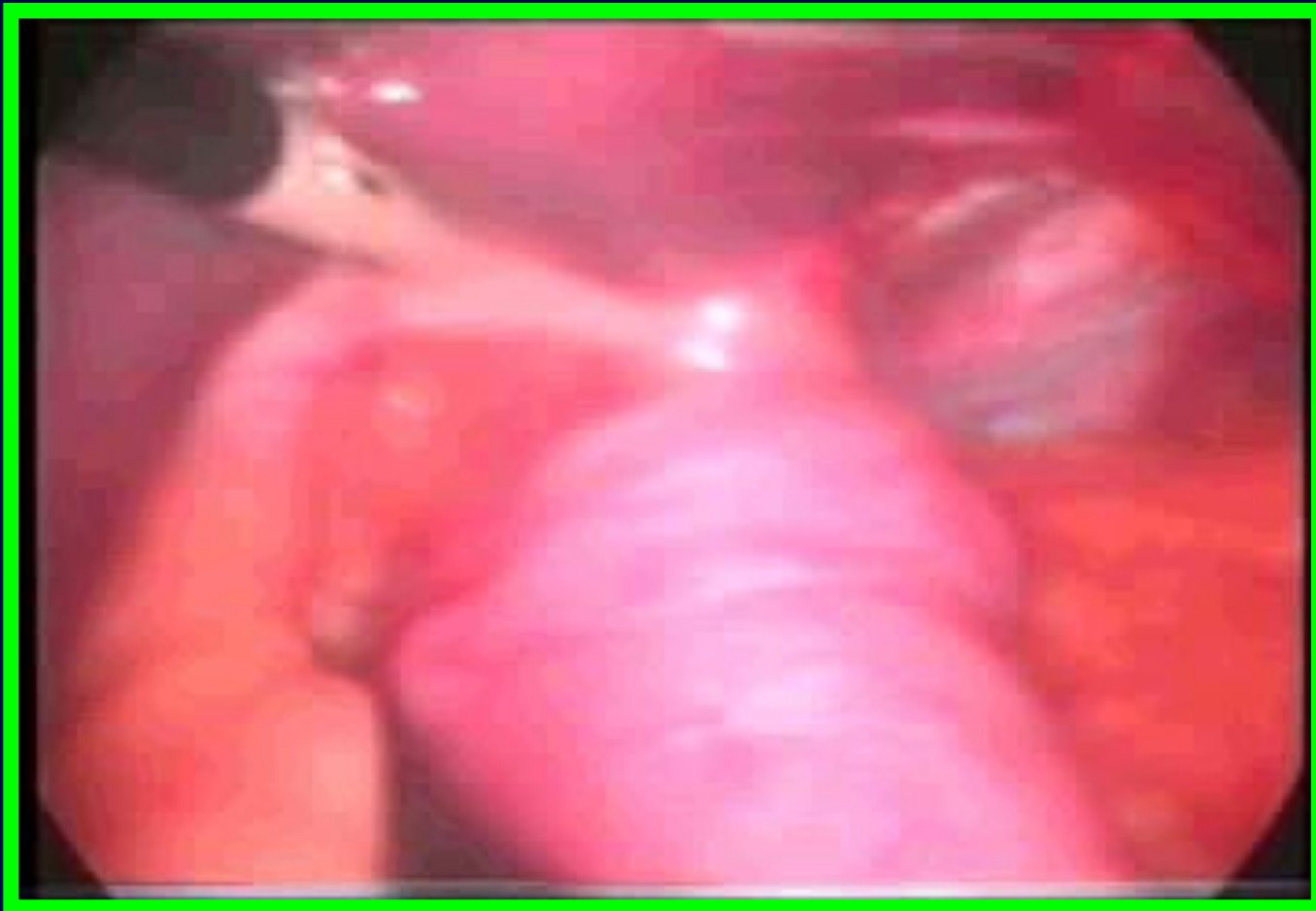- эндоскопическое исследование
- рентгенологическое исследование (полипозиционная рентгенография пищеводно-желудочного перехода)
- суточная пищеводная рН-метрия
- манометрия нижнего пищеводного сфинктера

РАСПОЛОЖЕНИЕ ОПЕРАЦИОННОЙ БРИГАДЫ



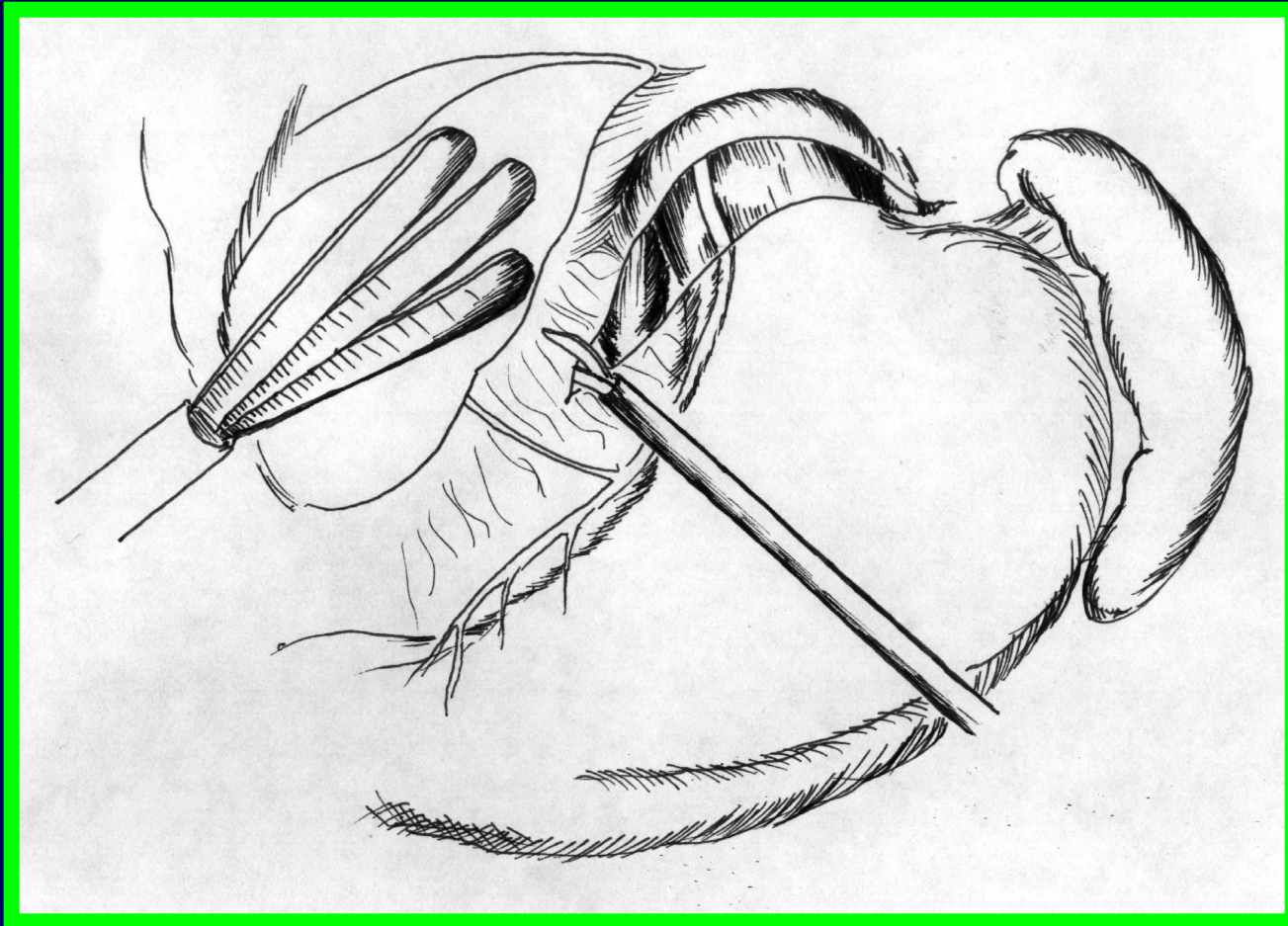
ЭТАПЫ ОПЕРАЦИИ

РЕВИЗИЯ ГРЫЖИ



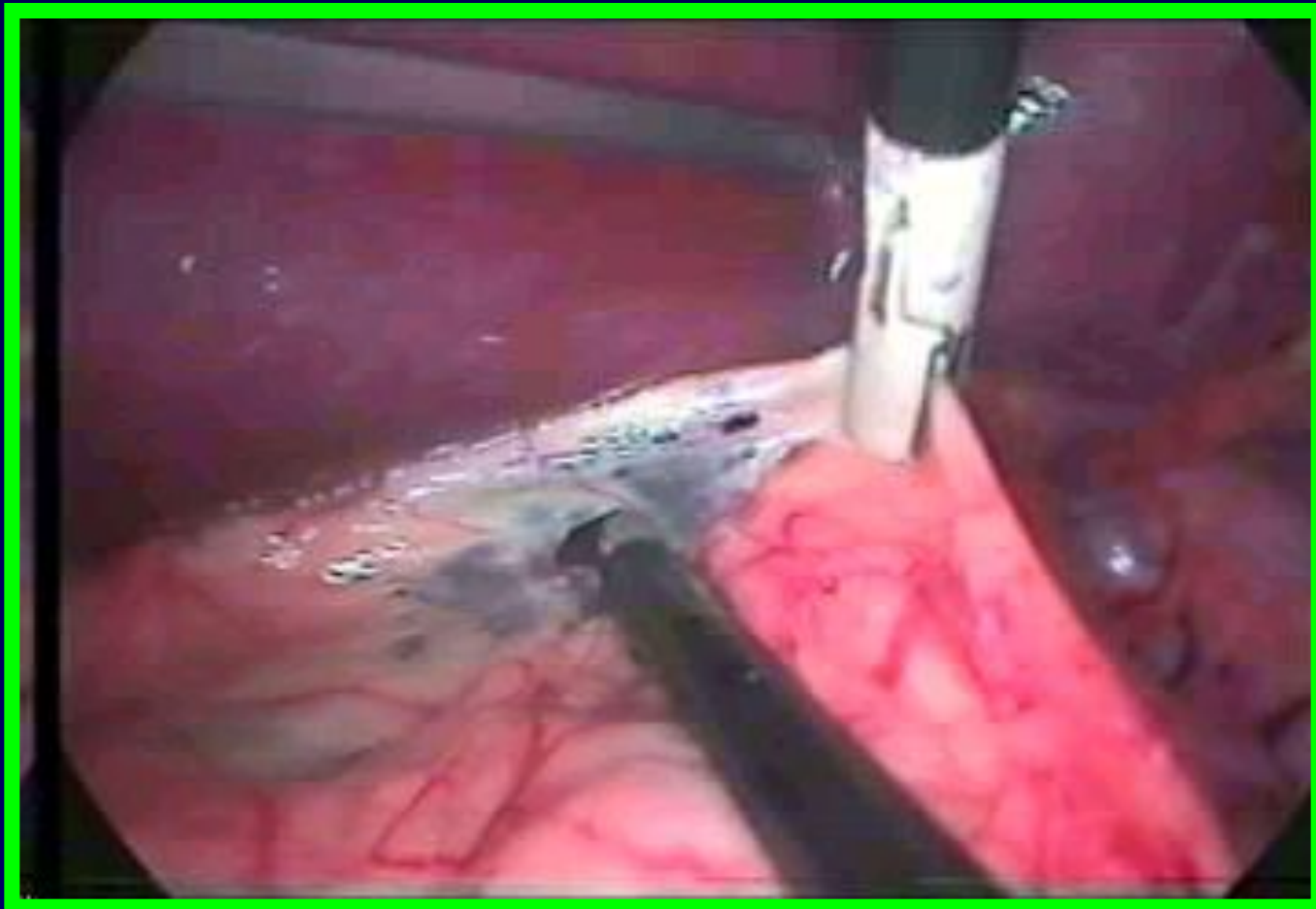ЭТАПЫ ОПЕРАЦИИ

МОБИЛИЗАЦИЯ ПИЩЕВОДНО- ЖЕЛУДОЧНОГО ПЕРЕХОДА



ЭТАПЫ ОПЕРАЦИИ

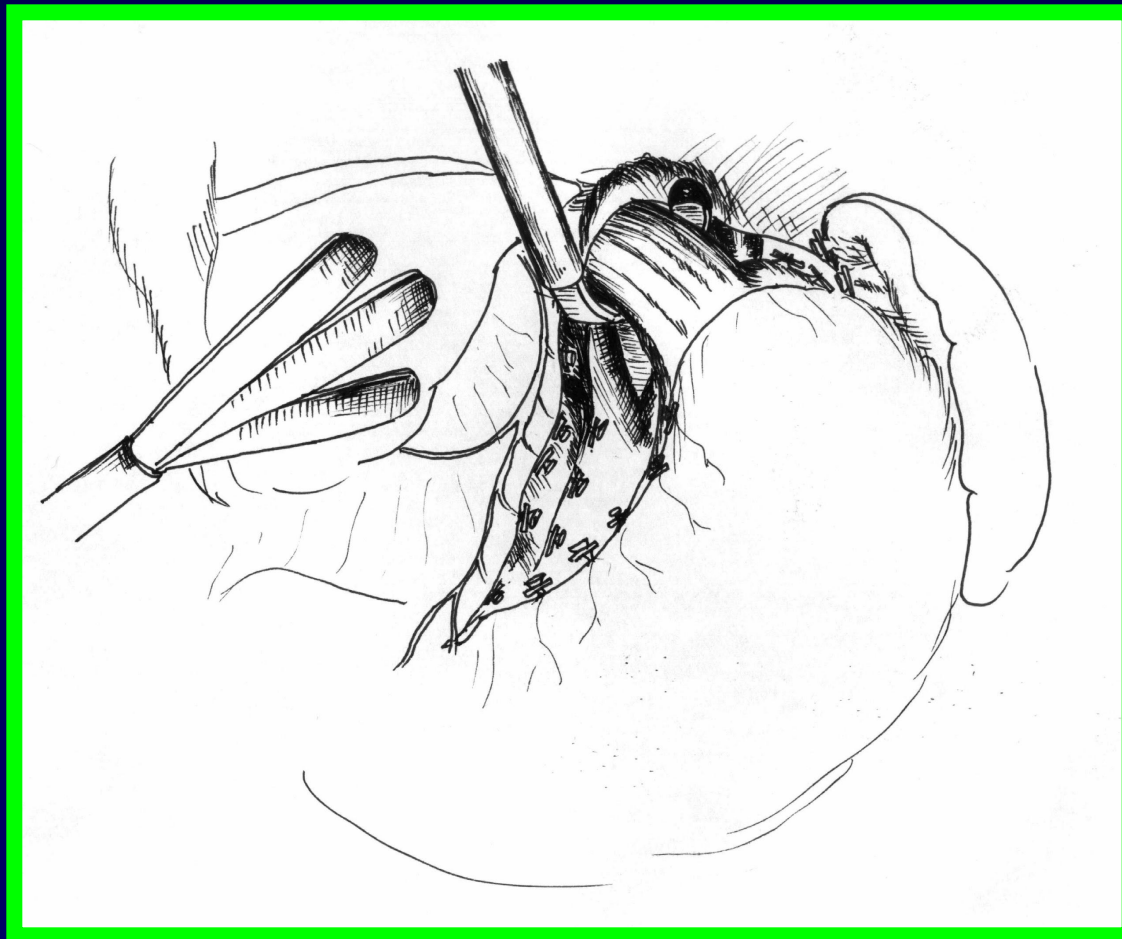
МОБИЛИЗАЦИЯ ПИЩЕВОДНО- ЖЕЛУДОЧНОГО ПЕРЕХОДА



ЭТАПЫ ОПЕРАЦИИ

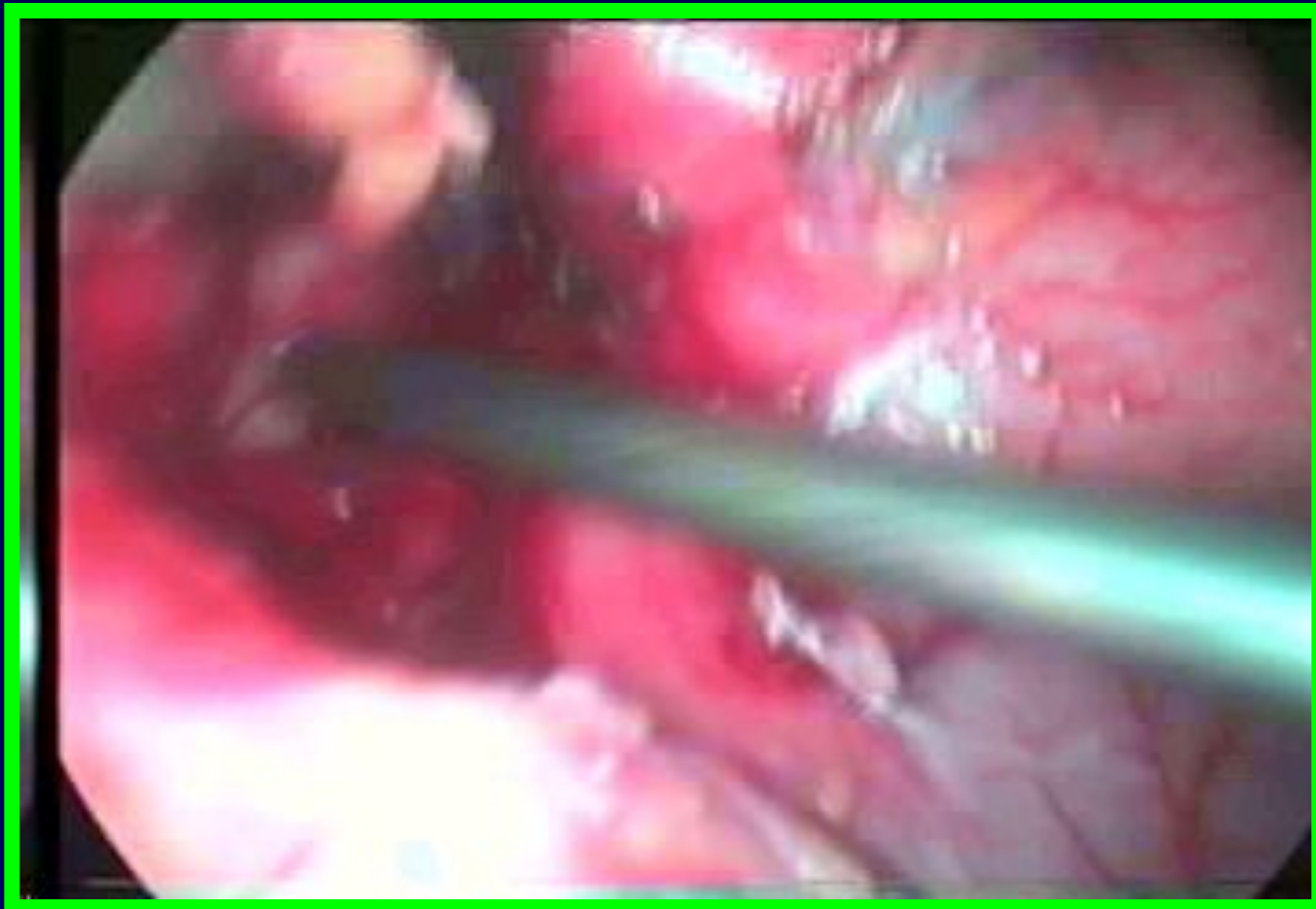
МОБИЛИЗАЦИЯ ПИЩЕВОДНО- ЖЕЛУДОЧНОГО ПЕРЕХОДА (СПВ)

СХЕМА ОПЕРАЦИИ



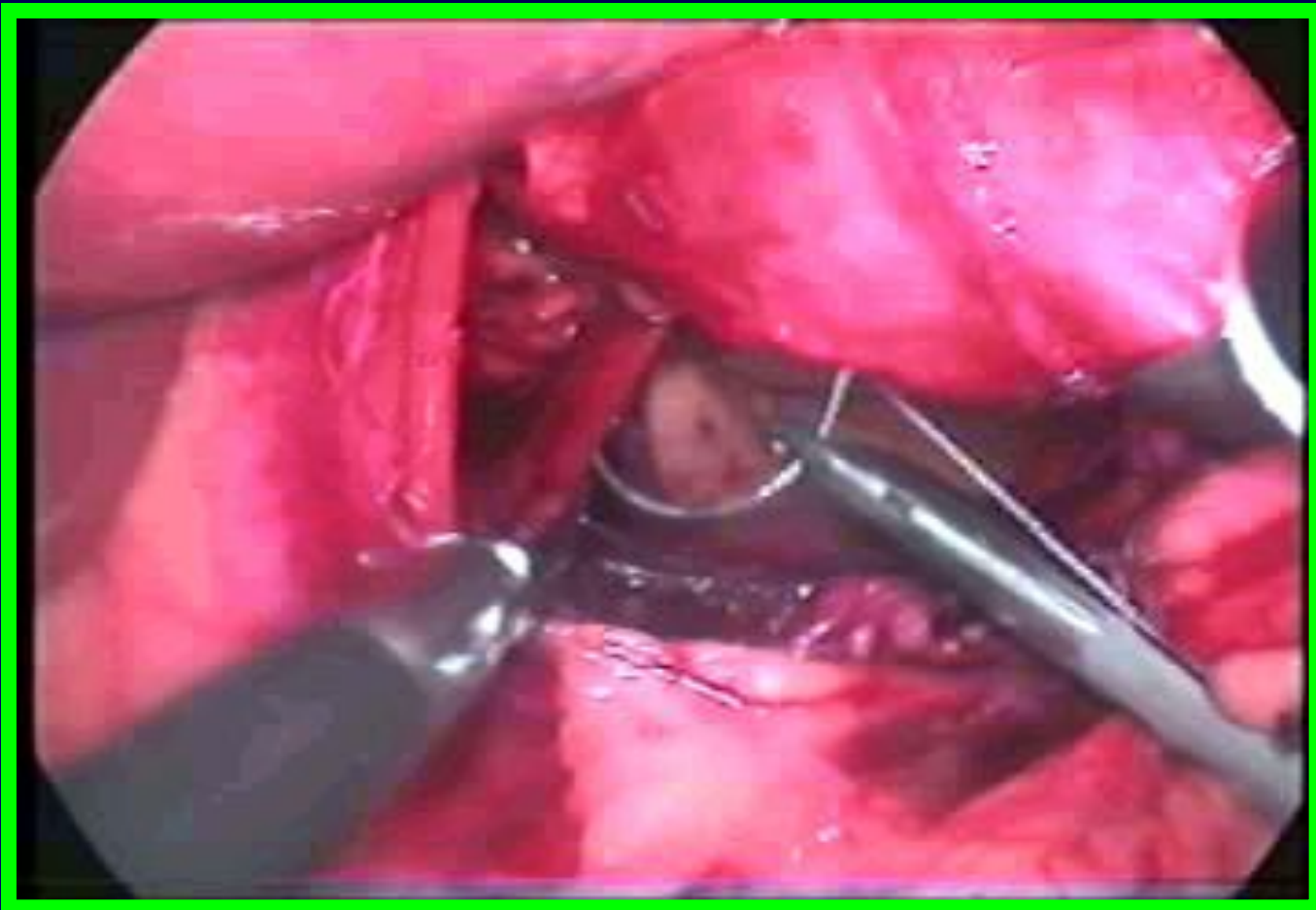
ЭТАПЫ ОПЕРАЦИИ

МОБИЛИЗАЦИЯ ПИЩЕВОДНО- ЖЕЛУДОЧНОГО ПЕРЕХОДА (СПВ)



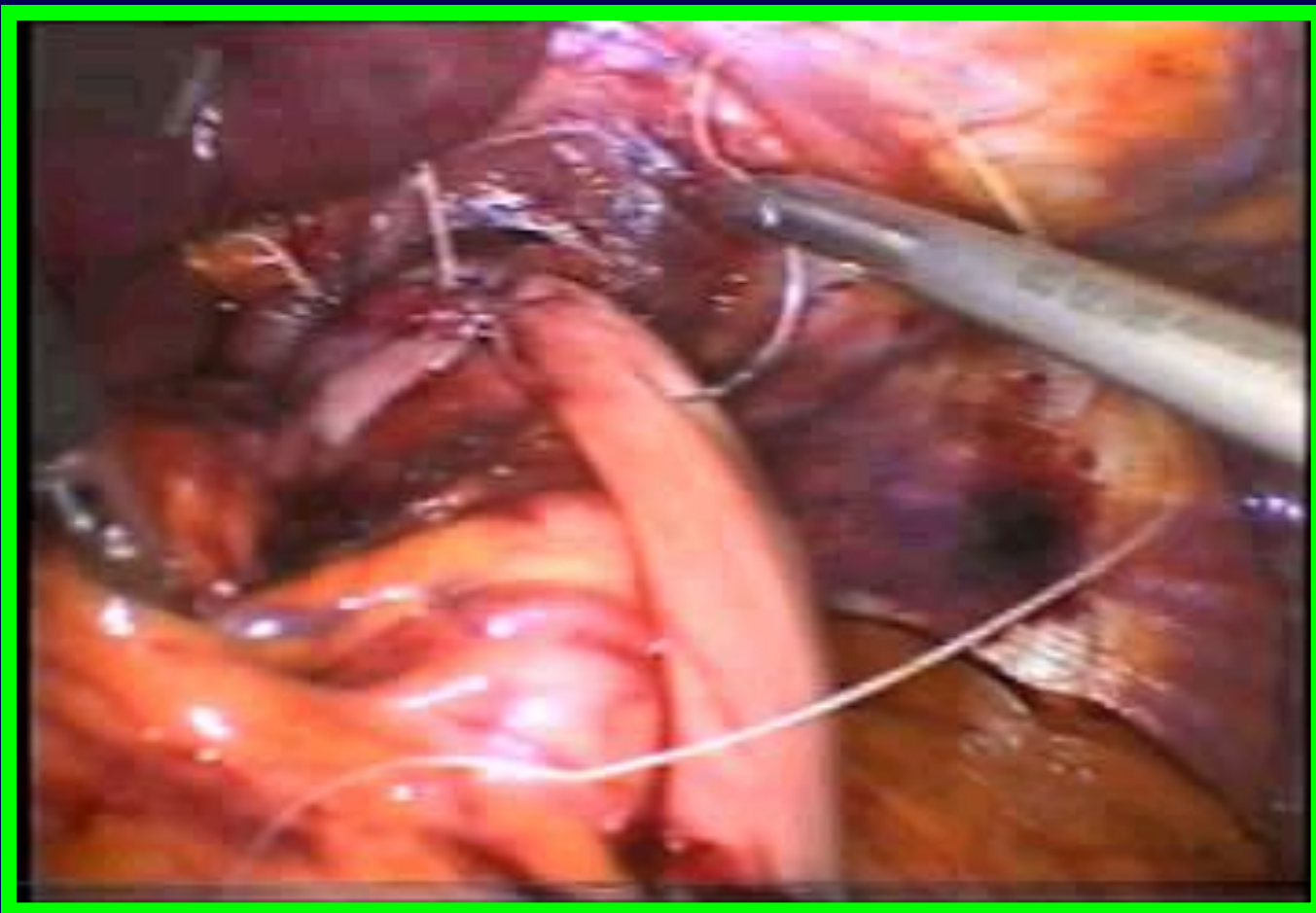
ЭТАПЫ ОПЕРАЦИИ

ЗАДНЯЯ КРУРОРАФИЯ



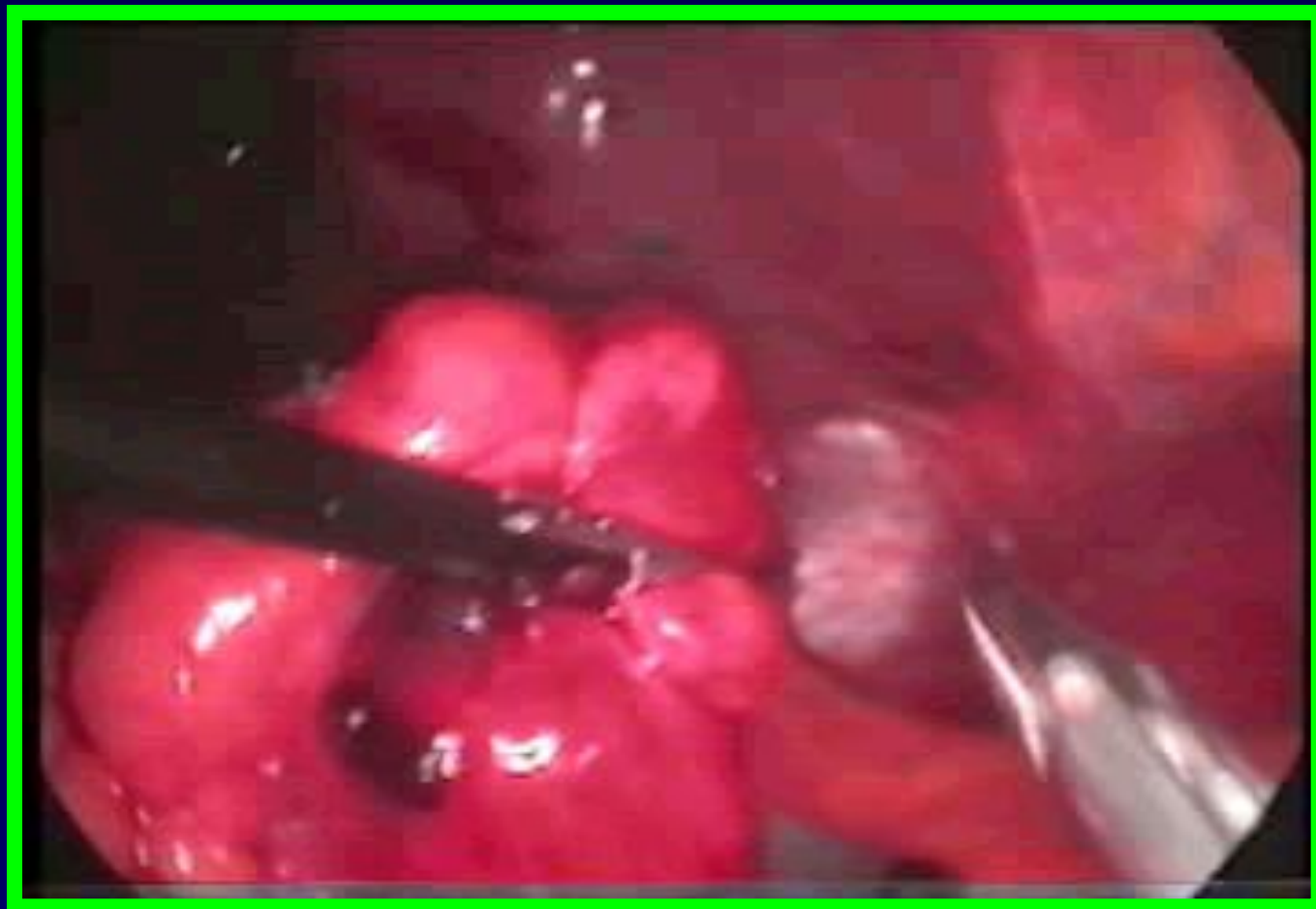ЭТАПЫ ОПЕРАЦИИ

ФУНДОПЛИКАЦИЯ ПО **NISSEN**



ЭТАПЫ ОПЕРАЦИИ

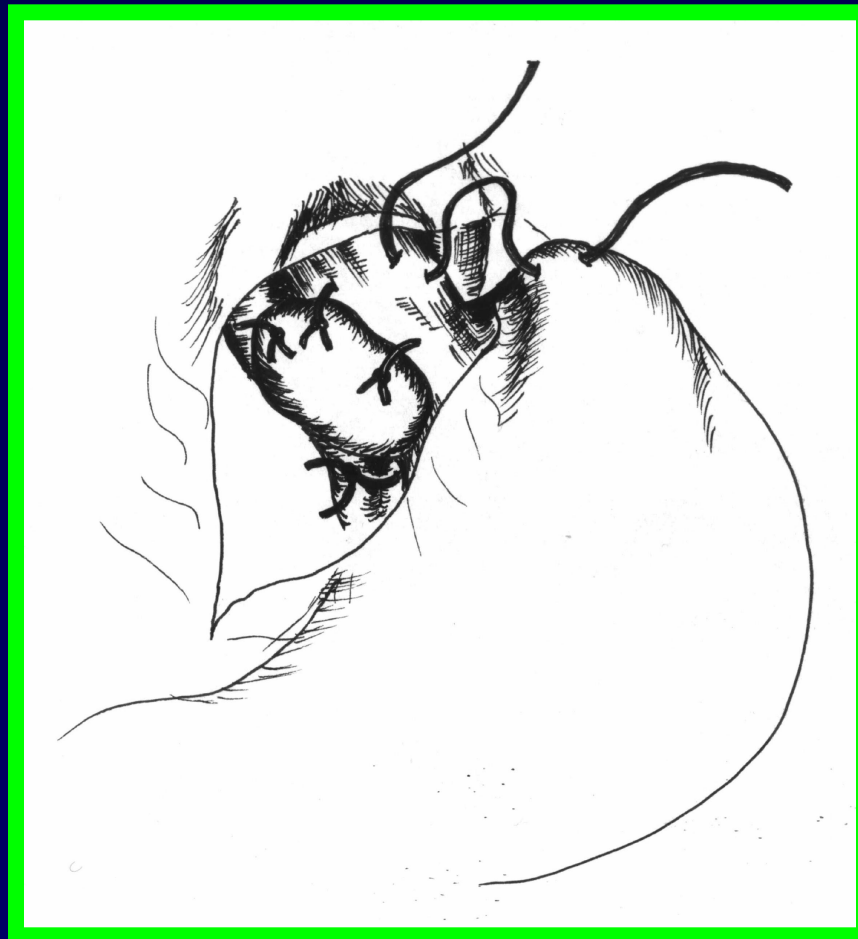ФУНДОПЛИКАЦИЯ ПО **NISSEN-ROSETTI**



ЭТАПЫ ОПЕРАЦИИ

ФУНДОПЛИКАЦИЯ ПО **TOURNET**

СХЕМА ОПЕРАЦИИ



ЭТАПЫ ОПЕРАЦИИ

ФУНДОПЛИКАЦИЯ ПО **TOURPET**

