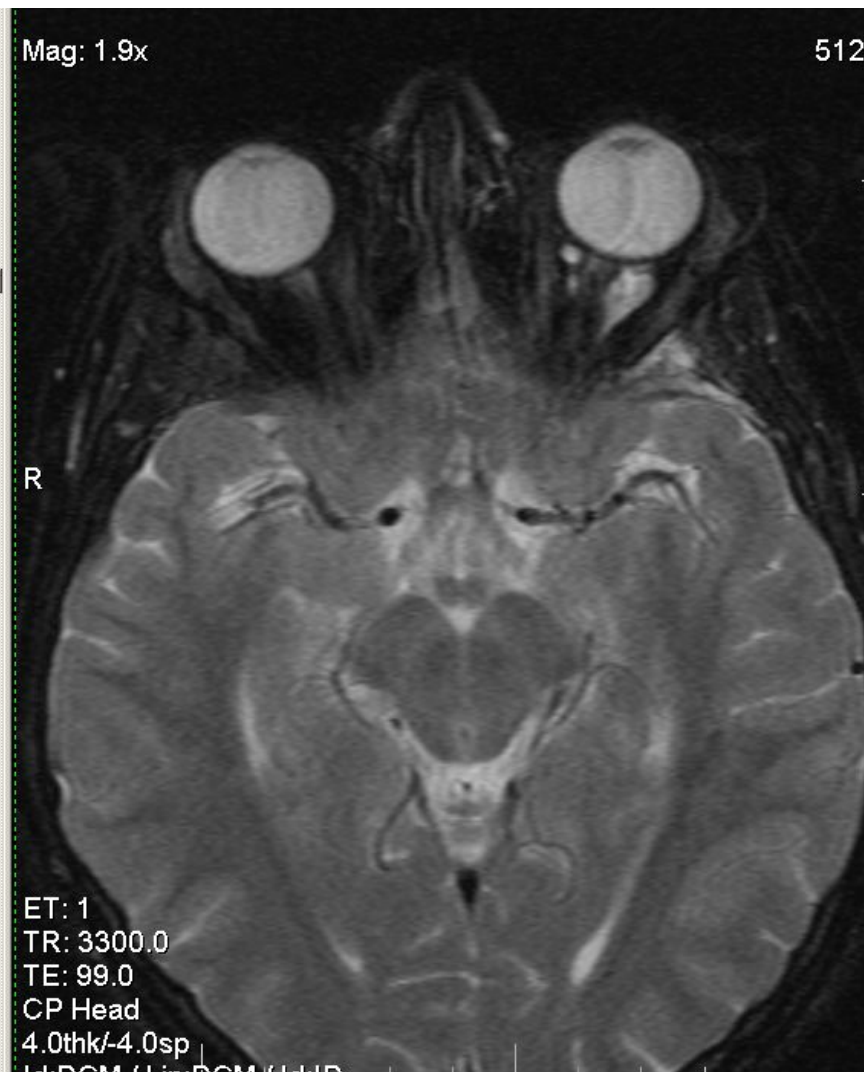
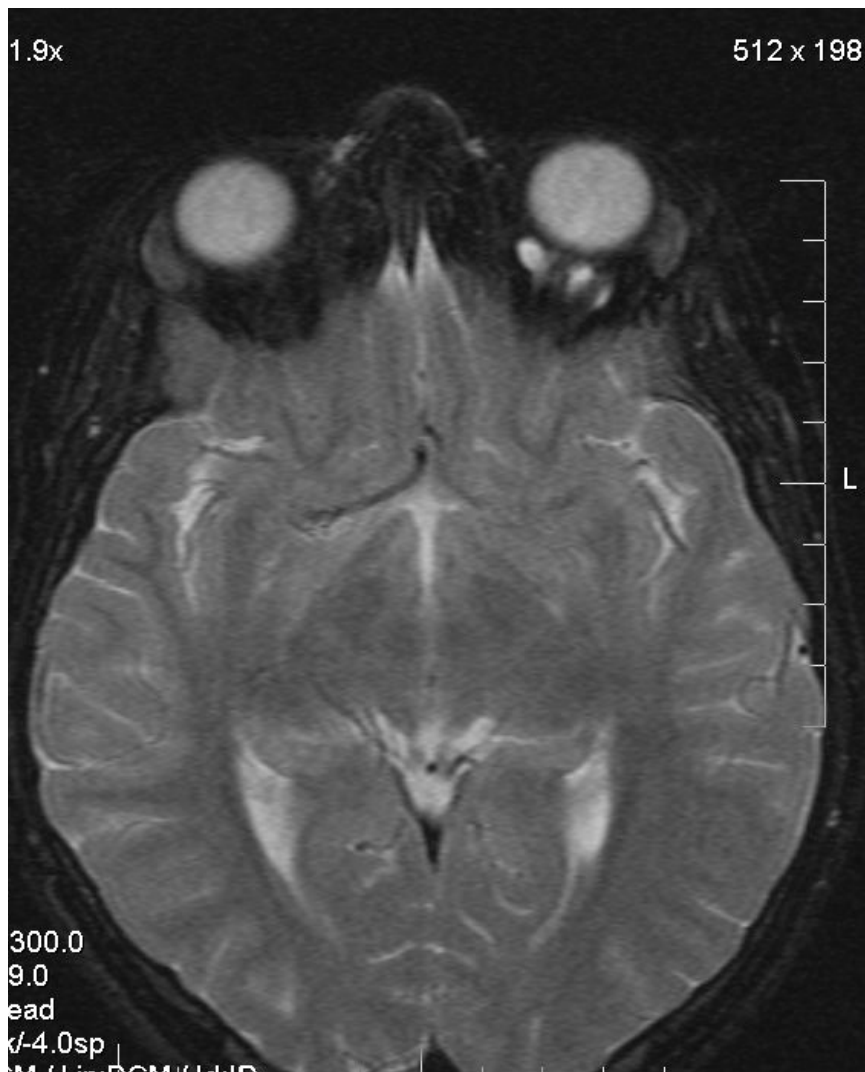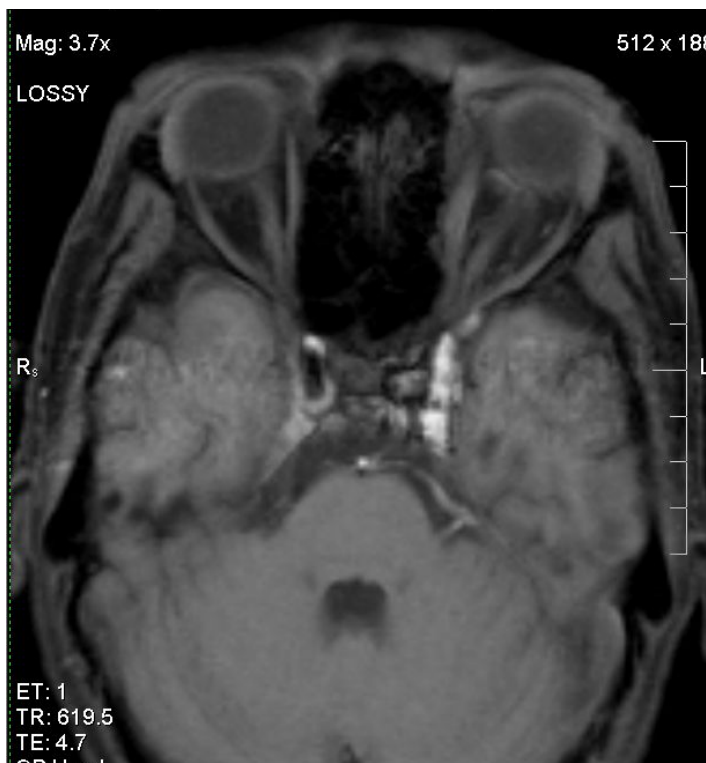
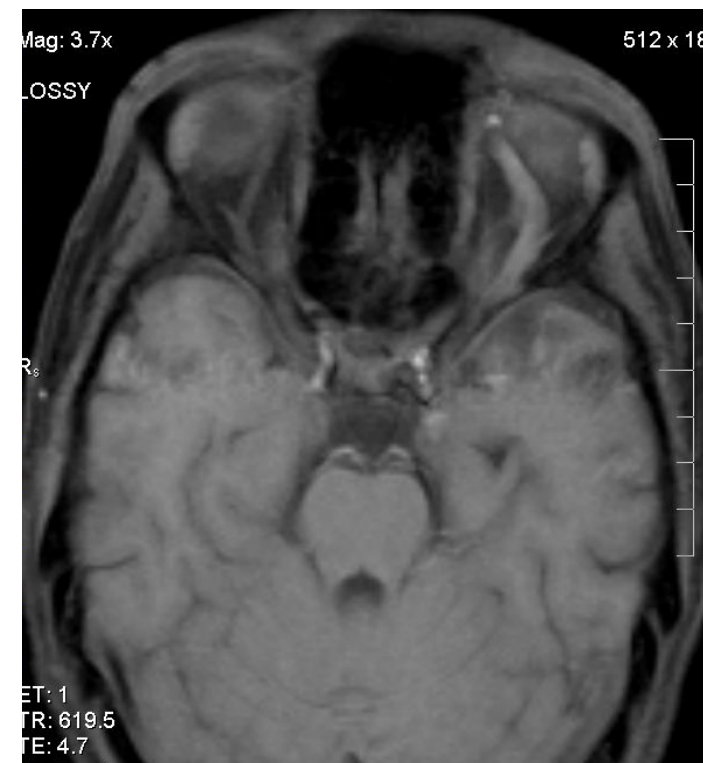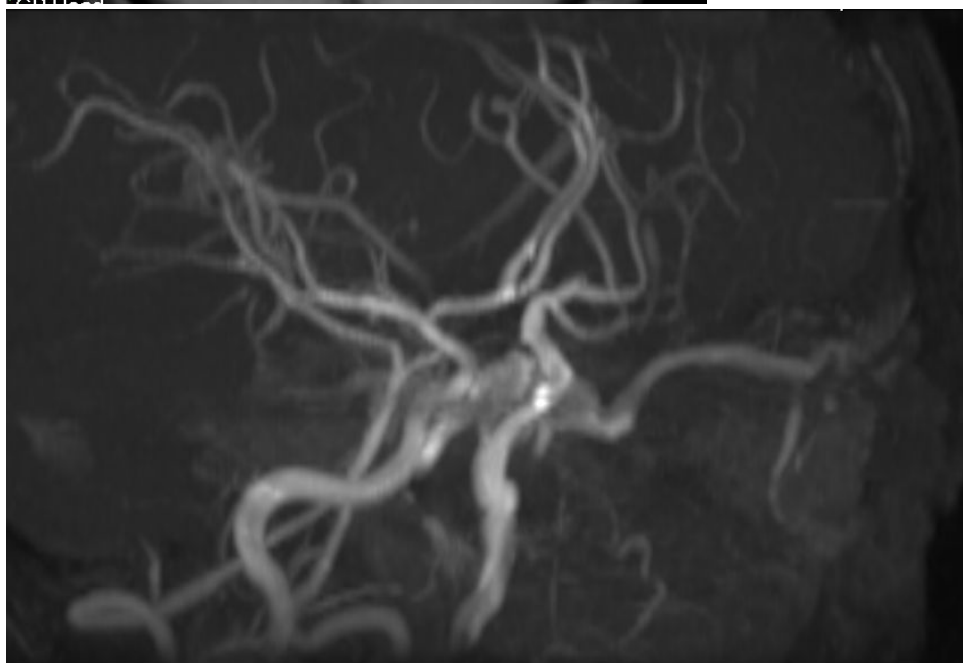


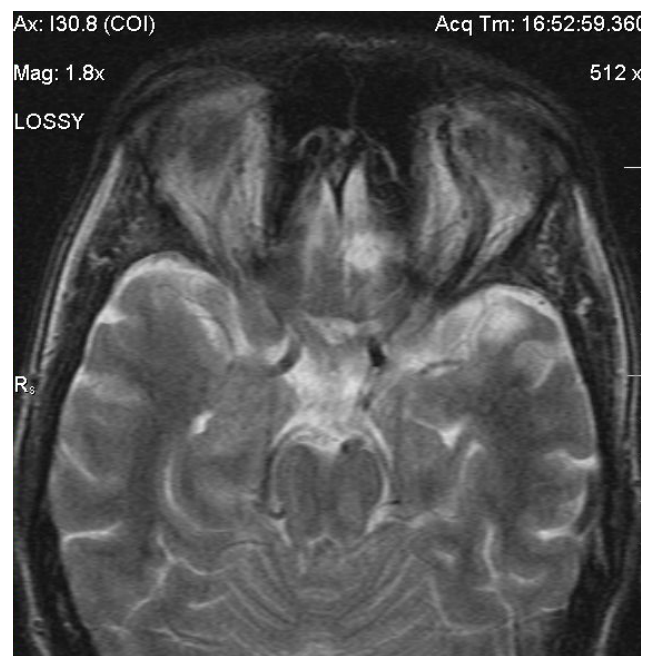Периневральная ретробульбарная киста

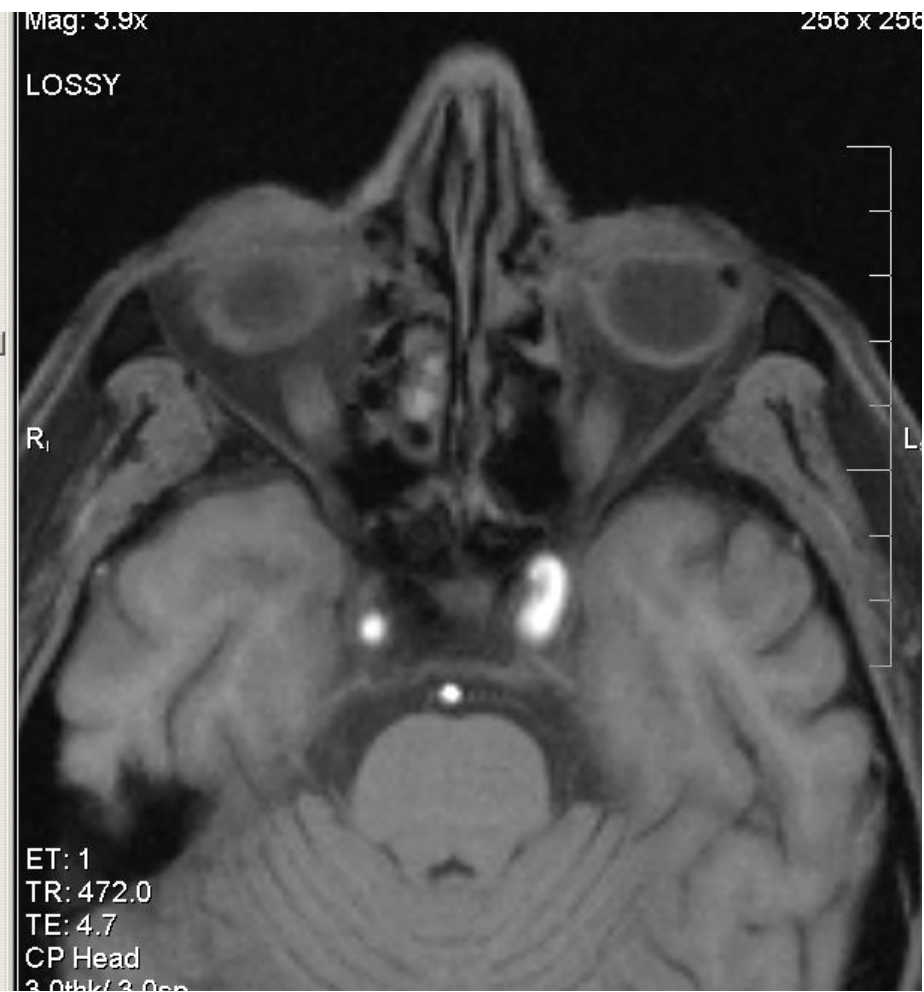
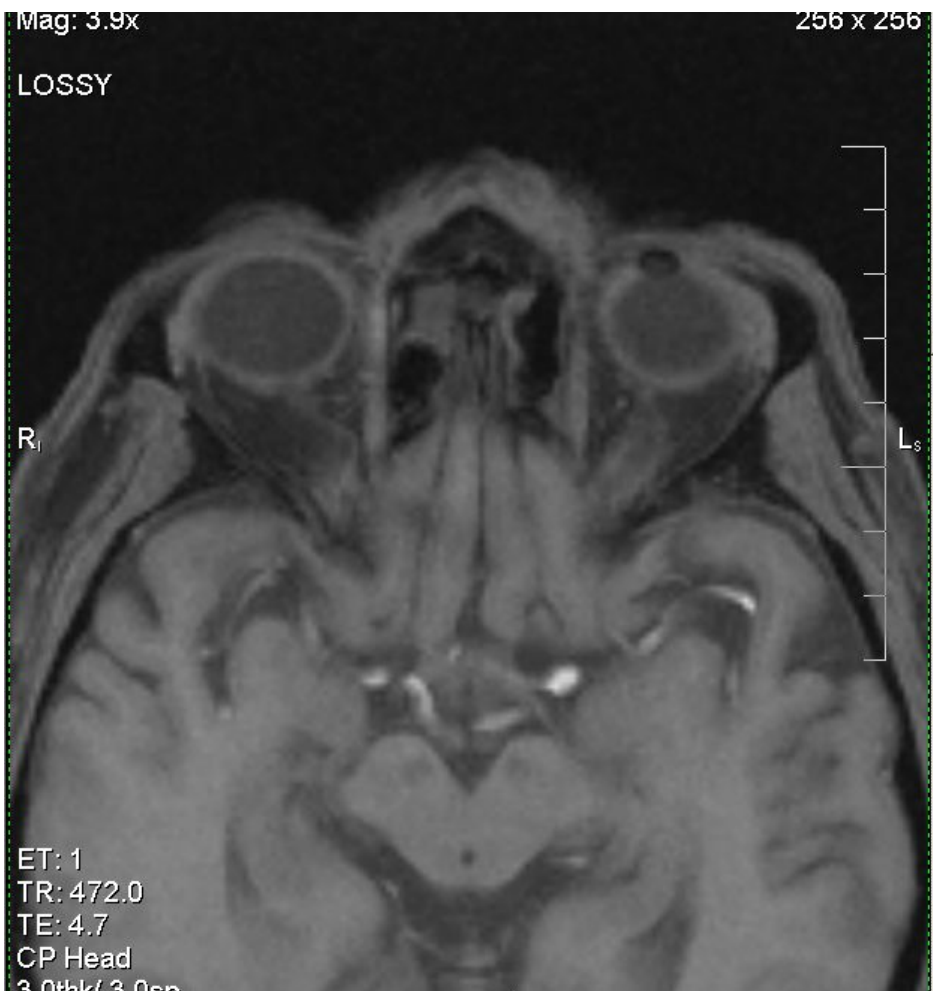


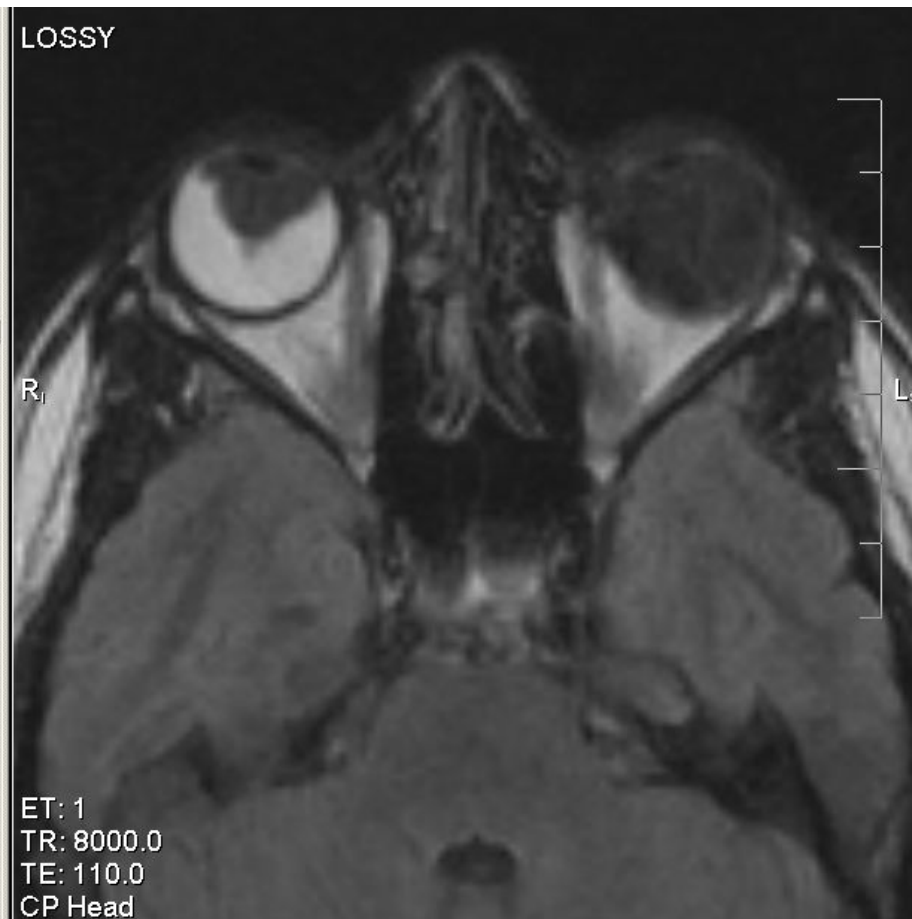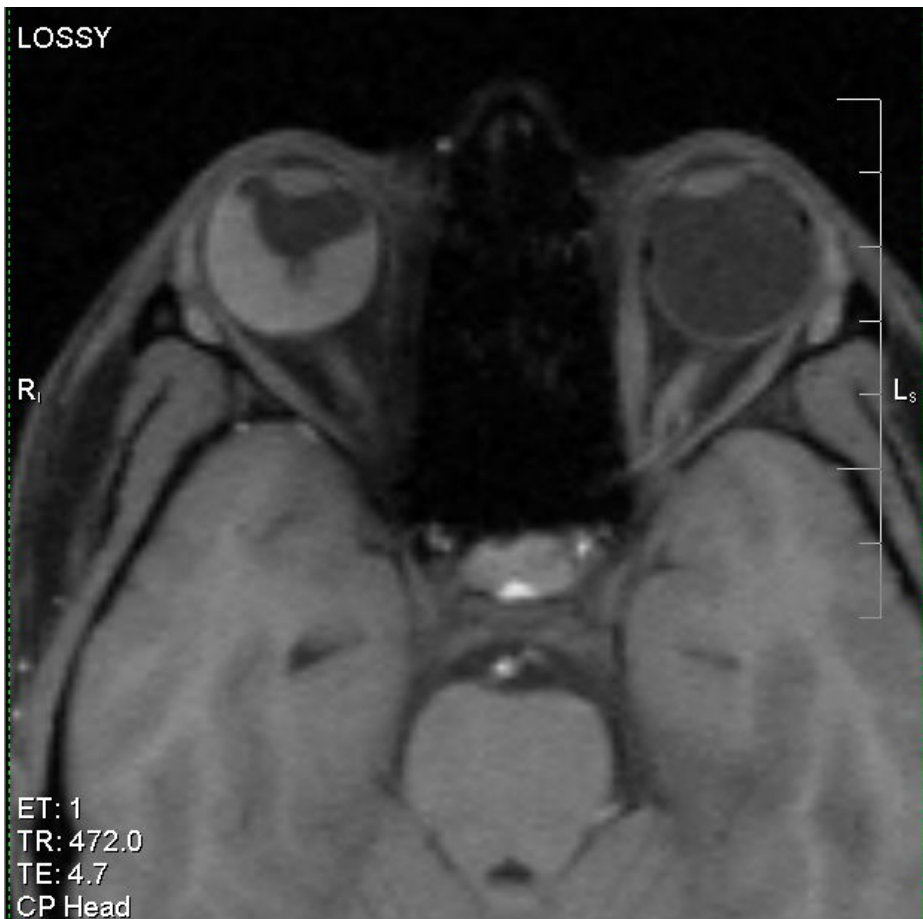Каротидо-
кавернозное
сосудье

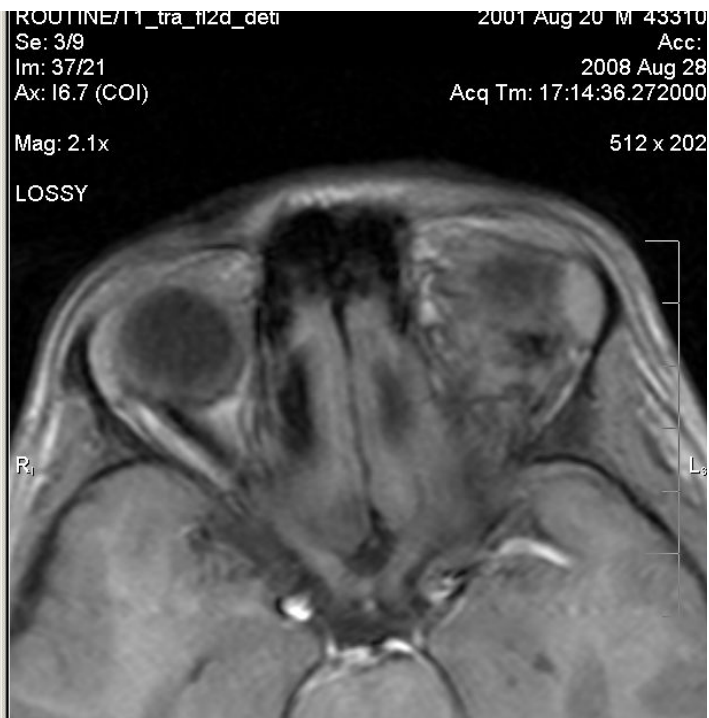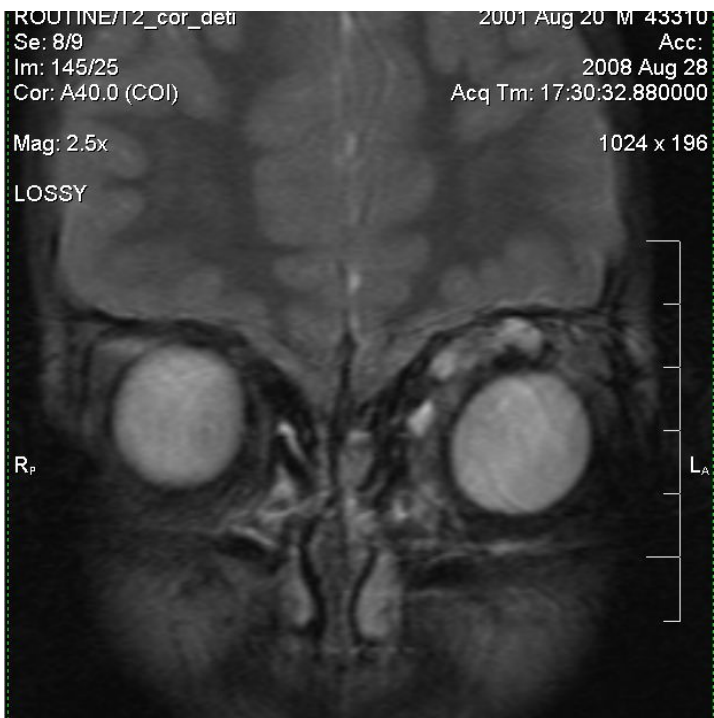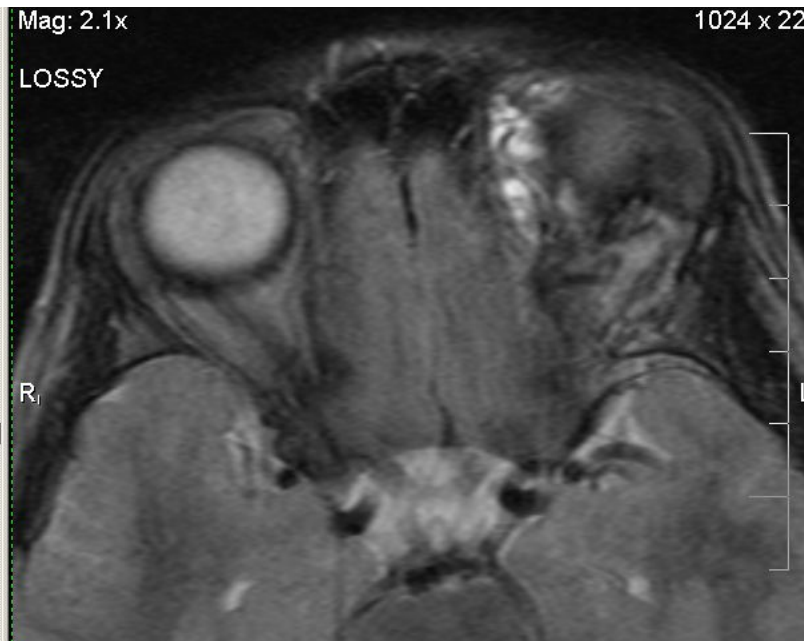


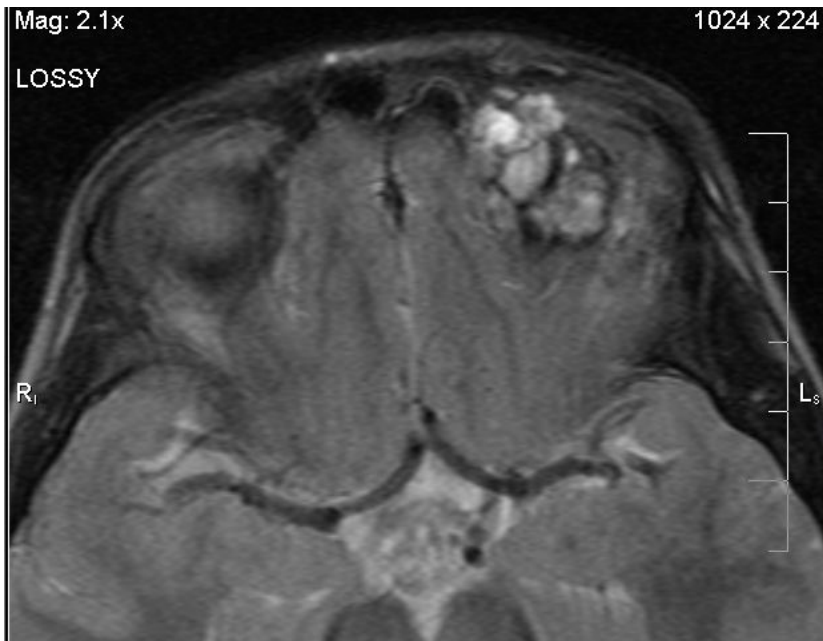Образования (фибромы?) роговицы левого глазного яблока

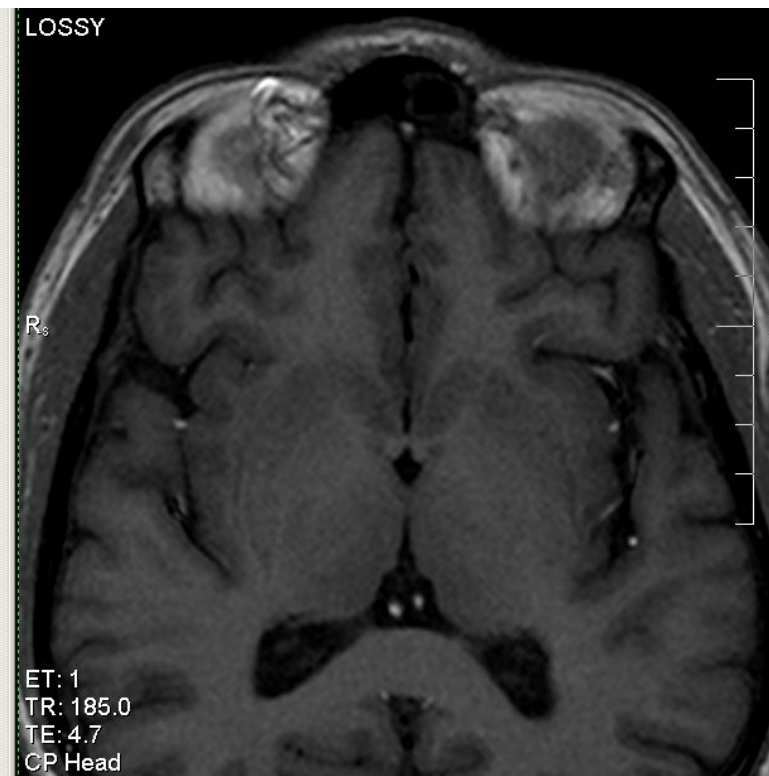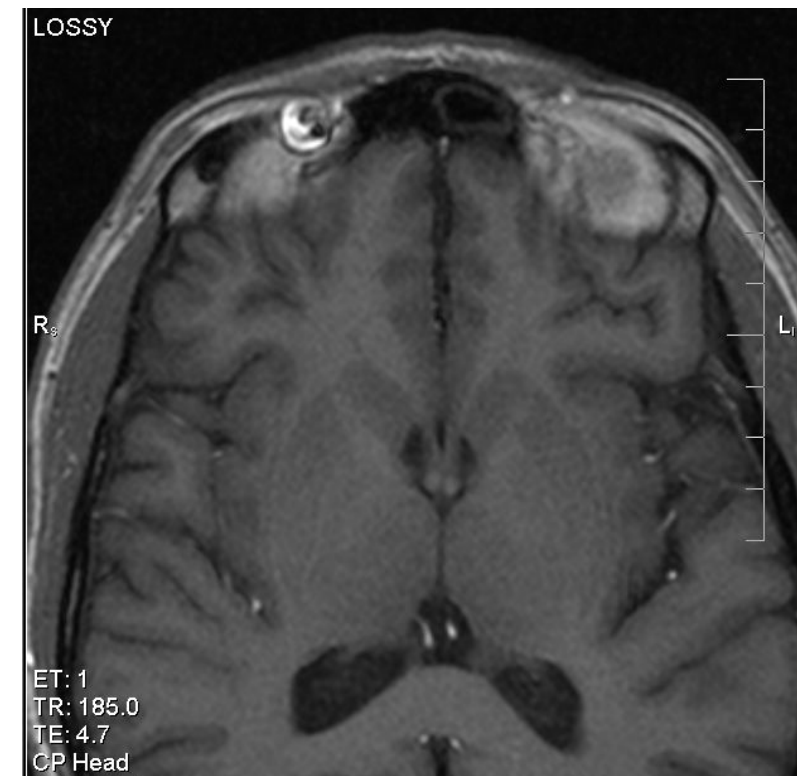
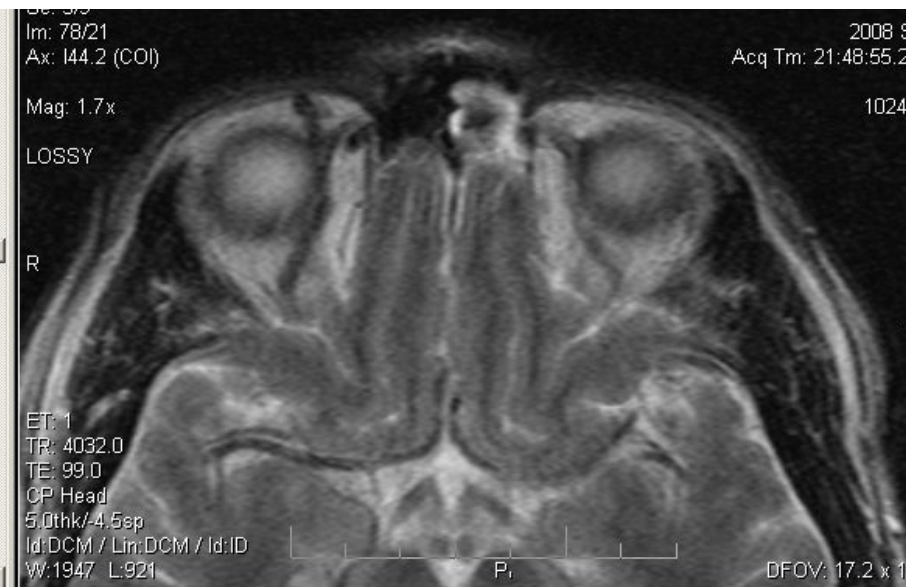
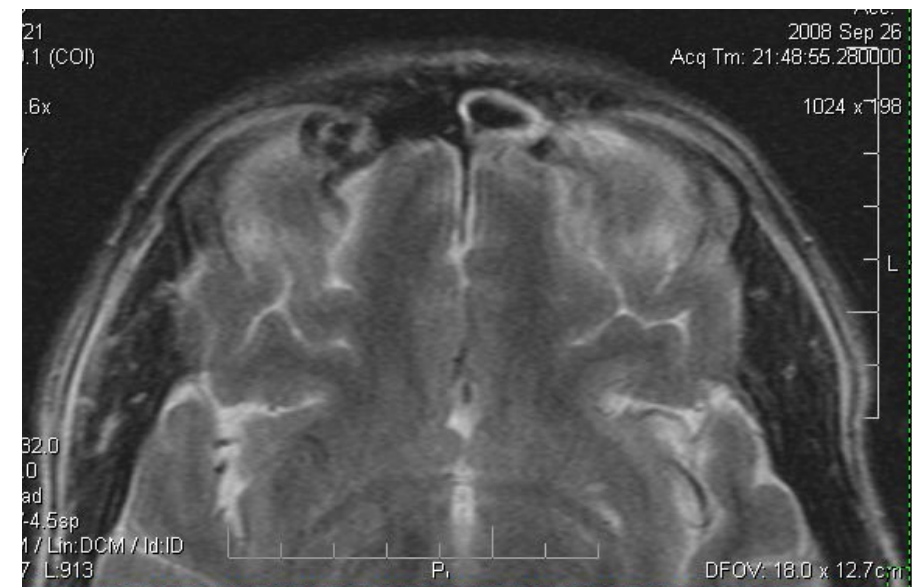


Послеоперационные изменения слева (х.з. чего
тама ☺)
Справа врожденная отслойка сетчатки и амавроз.





Ангиома левой
орбиты



Ангиома
Правой
орбиты