Дефференциальная диагностика:перфоративная язвеная болезни,желудочное кроватечение и не специфический язвени колит.

Выполнил:Баракзай-Барялай
Факультет: ОМ 5 курса гр 79-1
Проверил:прфессор.Хвостиков.Е.И
Г. Альматы :Г.2016

Перфорация

- является одним из самых тяжелых осложнений язвенной болезни желудка кшки по частоте занимает 4-е место после острого аппендицита, ущемленных грыж и острой кишечной непроходимости (в среднем 1,5 случая на 10 000 населения). Операции по поводу перфоративной язвы желудка по частоте занимают 3-е место после аппендэктомии и грыжесечения, составляя около 5 % от числа всех экстренных операций на органах брюшной полости.

Для типичной клинической картины перфорации:

- типа. Кожа конечностей холодная на ощупь. характерна внезапная резкая боль в надчревной области, которую больные сравнивают с ударом кинжала или ножа («кинжальная» боль). Вслед за этим нередко наблюдается однократная рвота. Больные занимают вынужденное положение - полусидя с приведенными к животу нижними конечностями, согнутыми в тазобедренных и коленных суставах. Лицо бледное. Лоб покрыт капельками холодного липкого пота. Видимые слизистые оболочки синюшны Дыхание поверхностное, редкое, грудного

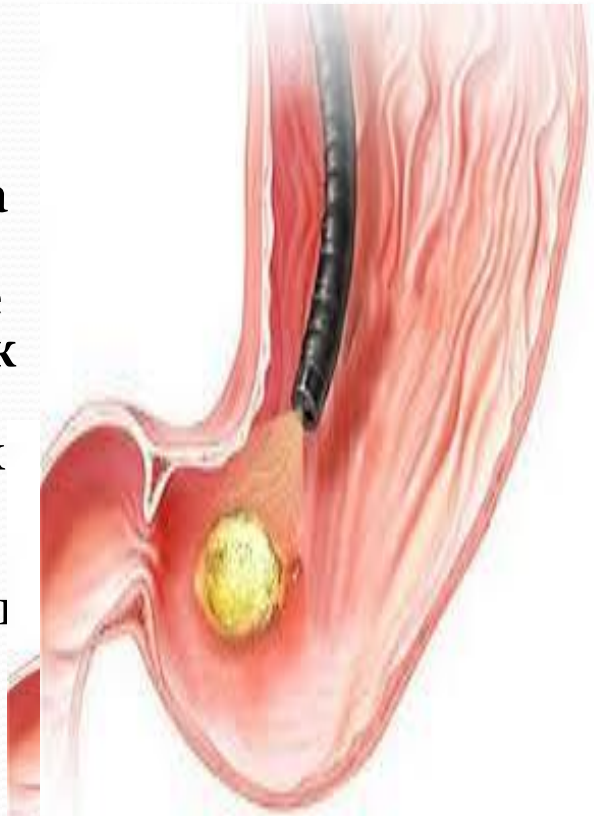

Диагностика перфоративной язвы желудка

Диагностика перфоративной язвы в типичных случаях (перфорация в свободную брюшную полость) не представляет особых затруднений. Все же прободную язву желудка следует дифференцировать от таких болезней, как острый панкреатит, гастралгическая форма инфаркта миокарда, табетический криз.

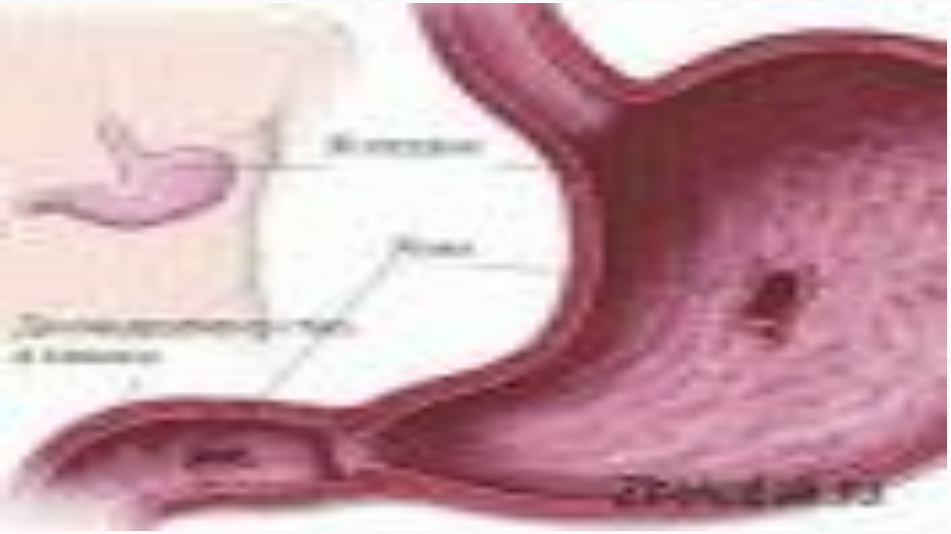

Желудочно-кишечные кровотечения представляют собой осложнения различных заболеваний, общей чертой для которых является кровотечение в полость пищеварительного тракта с последующим дефицитом объема циркулирующей крови. Кровотечения из желудочно-кишечного тракта (ЖКТ) грозный симптом, который требует экстренной диагностики и лечебных мероприятий.

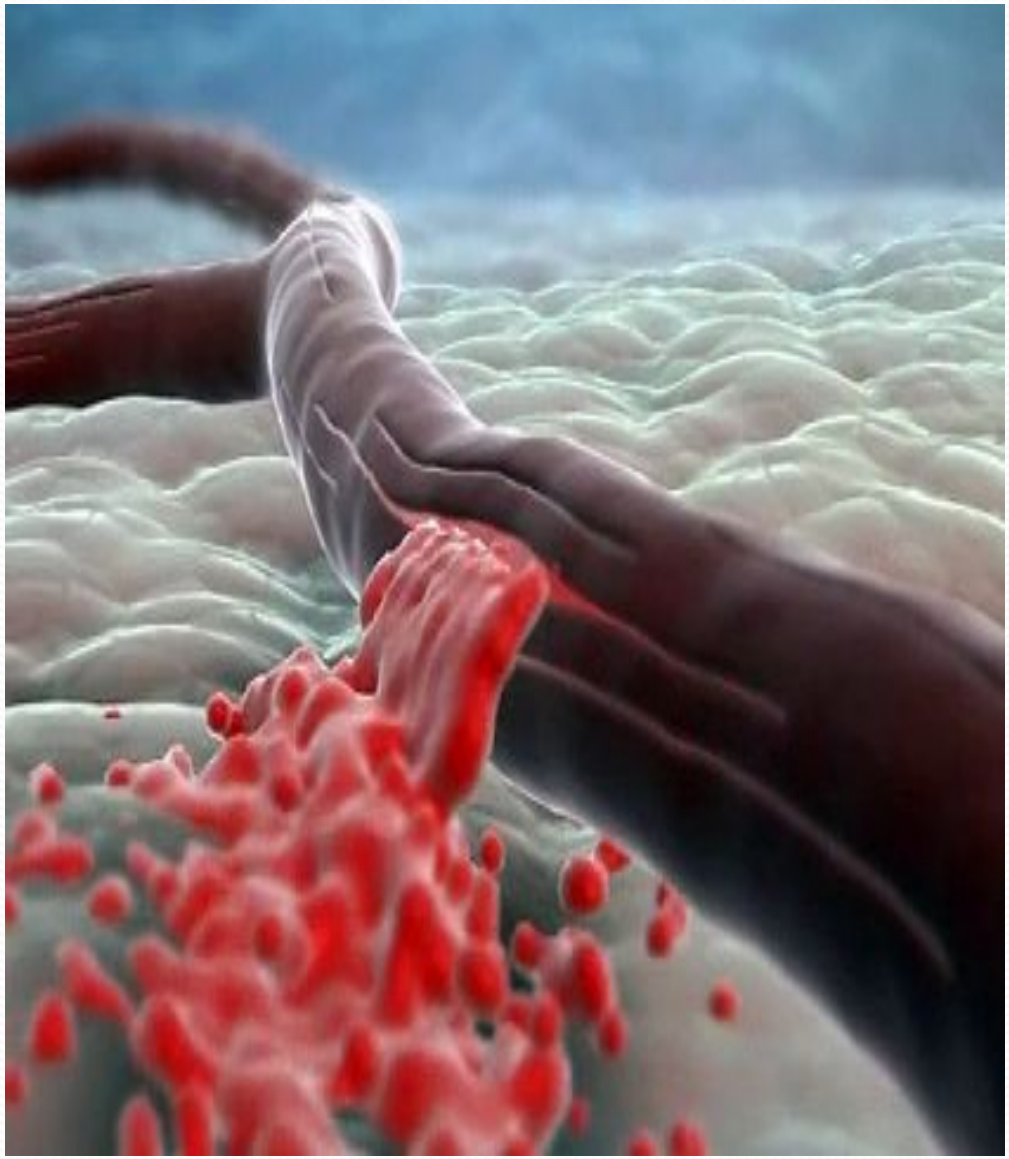

- **Источники кровотечений:**

Желудок более 50% всех кровотечений из ЖКТ

- 12-перстная кишка до 30%
- кровотечений Ободочная и прямая кишка около 10%
Пищевод до 5%
Тонкий кишечник до 1%

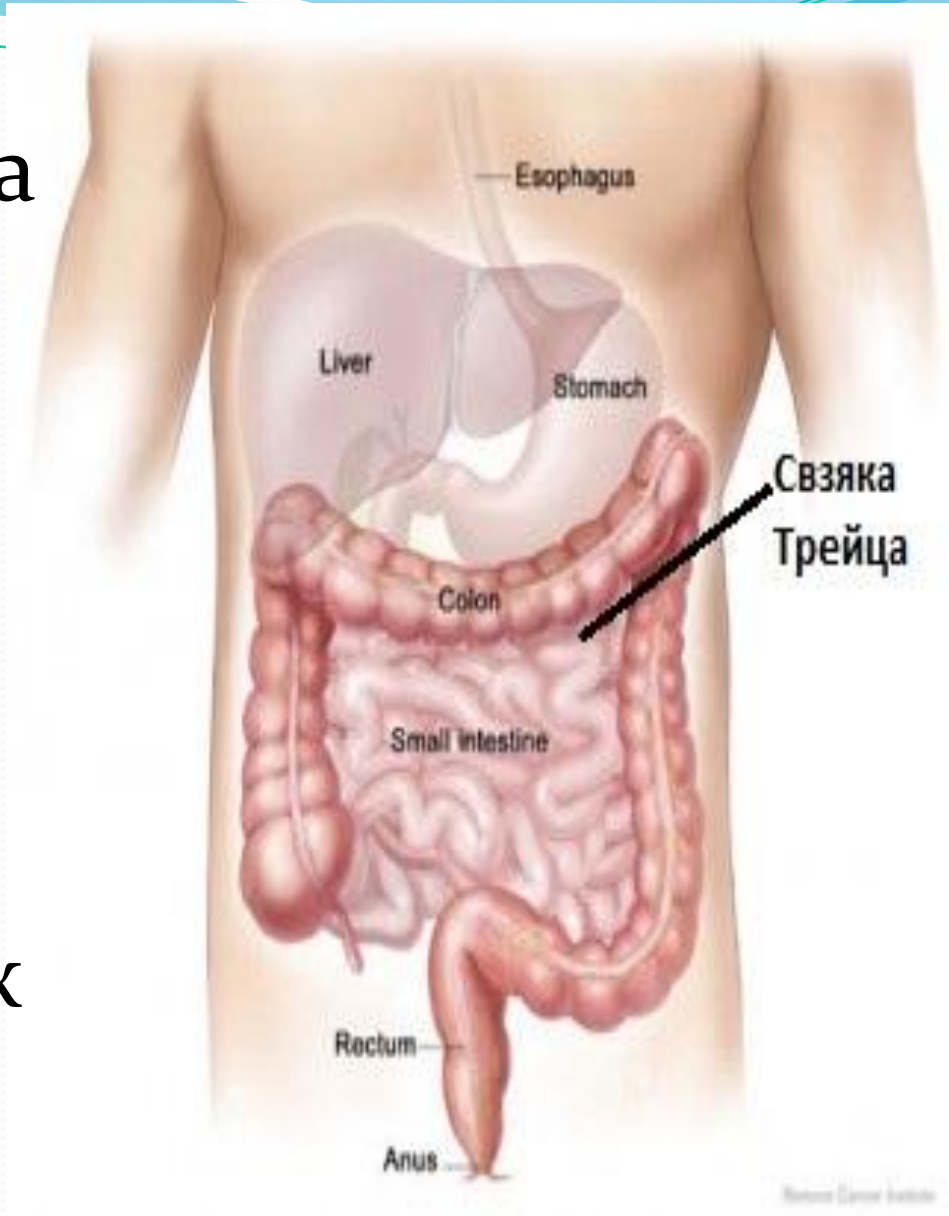

Симптомокомплекс желудочно-кишечнои кровотечения

Кровотечения из верхних отделов ЖКТ

Явный период кровотечения из верхних отделов ЖКТ, как правило, начинается со рво кровью (ярко-красная кровь, темные сгустки или рвота «кофейной гущей») или появлениз мелены (черный, дегтеобразный, мажущийсз стул со специфическим, зловонным запахом) однако следует отметить, что при массивном кровотечении из верхних отделов ЖКТ в кал также может появиться обильная алая кровь. Такой пациент жалуется на слабость, сердцебиения, одышку. Он охотно сообщает, что давно уже страдает язвенной болезнью и настоящее время у него отмечалось обострен но 2 дня тому назад боли у него прошли, но начала нарастать слабость и бледность.

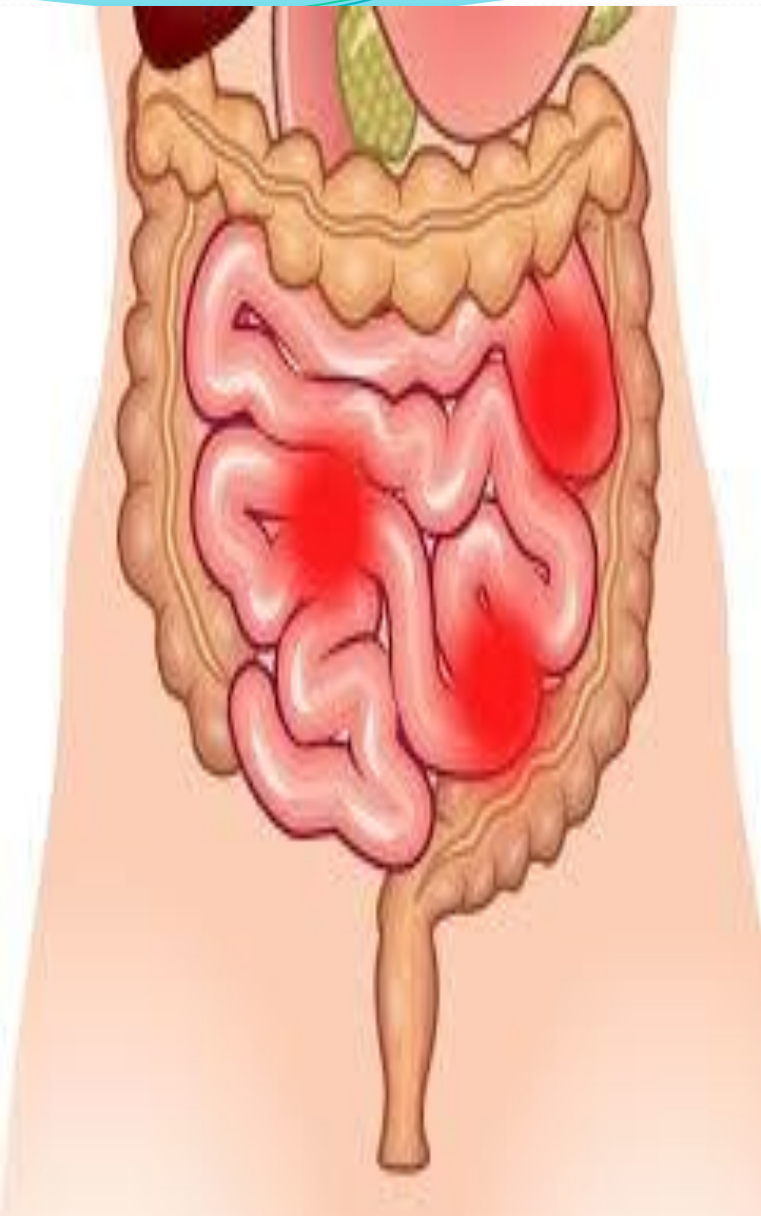

- Одновременно у больного отмечаются беспокойство или заторможенность, бледность, снижение АД, тахикардия, а в ряде случаев у пациентов с серьезной кровопотерей может регистрироваться и брадикардия, связанная с вагусным влиянием.

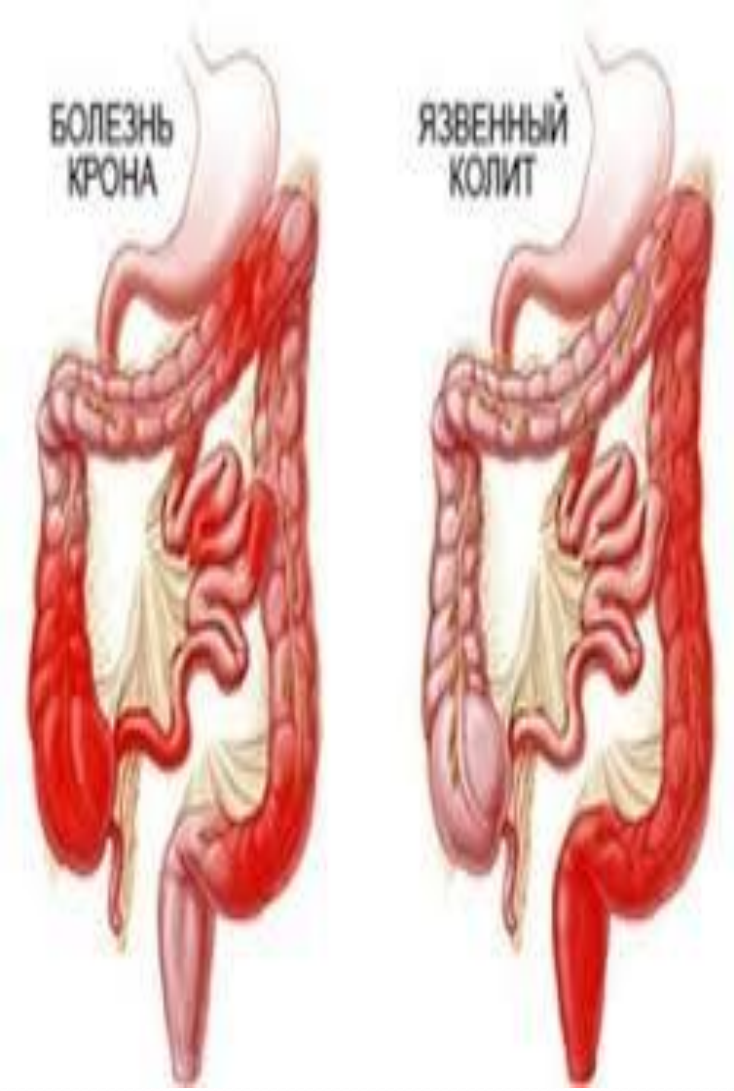

Неспецифический язвенный колит

- (НЯК) – это
- хроническое рецидивирующее заболевание кишечника иммунной природы, характеризующееся диффузным воспалением слизистой оболочки толстого отдела кишечника (прямойи ободочной кишки)

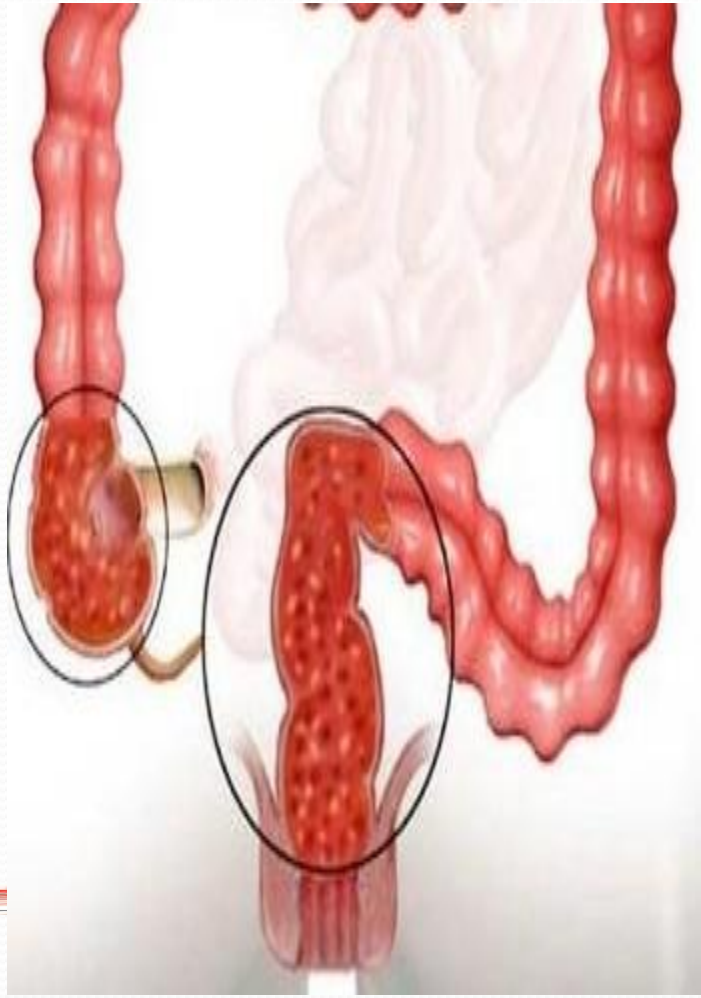

- Причины развития неспецифического язвенного колита
- Точных сведений о причине развития болезни в настоящее время нет. Среди факторов, способствующих развитию НЯК, следует в первую очередь назвать наследственную предрасположенность. Считается, что основой заболевания является иммунное воспаление кишечной стенки вследствие выработки антител к клеткам толстого кишечника. По-видимому, этот процесс запускается инфекционными агентами. Иммунные механизмы обуславливают также вовлечение в патологический процесс других органов и систем, к которым относятся поражения кожи, глаз (ириты, иридоциклиты, конъюнктивиты), полости рта, суставов и др.

- **Симптомы неспецифического язвенного колита**
- Ведущими проявлениями неспецифического язвенного колита являются частый жидкий стул с примесью крови, слизи или гноя, кровотечения из анального отверстия. При тяжелом течении частота стула достигает 20 раз в сутки и более (в том числе в ночное время). При НЯК пациенты жалуются на сильные схваткообразные боли в животе, усиливающиеся после еды. Иногда больные предъявляют жалобы на ложные позывы к дефекации и чувство неполного опорожнения кишечника.
- **Осложнения при неспецифическом язвенном колите**
- - кишечные кровотечения;
  - разрыв стенки кишки;
  - формирование свищей и абсцессов;
  - сужение просвета кишечника.
- Неспецифический язвенный колит
- Неспецифический язвенный колит (НЯК) – это хроническое рецидивирующее заболевание кишечника иммунной природы, характеризующееся диффузным воспалением слизистой оболочки толстого отдела кишечника (прямой и

Литература

- 1. Savides T.J., Jensen D.M. Gastrointestinal bleeding. In: Feldman M, Friedman LS, Brandt LJ, eds. Sleisenger and Fordtran's Gastrointestinal and Liver Disease. 9th ed. Philadelphia, Pa: Saunders Elsevier; 2010.
  2. Маев И.В., Кучерявый Ю.А., Оганесян Т.С. Диагностика и лечение неварикозных кровотечений из верхних отделов желудочно-кишечного тракта: взгляд врача общей практики. Фарматека. 2011; 2: 32–39.
  3. Руководство по неотложной хирургии органов брюшной полости. Под редакцией В.С. Савельева. М.: Триада-Х; 2005.
  4. Targownik LE, Nabalamba A. Trends in management and outcomes of acute nonvariceal upper gastrointestinal bleeding: 1993-2003. Clin Gastroenterol Hepatol 2006; 4: 1459–66.
  5. Paspatis G.A., Matrella E., Kapsoritakis A., et al. An epidemiological study of acute upper gastrointestinal bleeding in Crete, Greece. Eur J Gastroenterol Hepatol. 2000; 12: 1215–1220.
  6. Lewis J.D., Bilker W.B., Brensinger C. et al. Hospitalization and mortality rates from peptic ulcer disease and GI bleeding in the 1990s: Relationship to sales of nonsteroidal anti-inflammatory drugs and acid suppression medications. Am J Gastroenterol. 2002; 97:2540–9.