Министерство здравоохранения и социального развития РФ
ГОУ ВПО «Ижевская государственная медицинская академия»

Лабораторный практикум по гистологии

(учебное пособие)

Ижевск - 2011

УДД 611-018(076.5)
ББК 28.706я73

Авторы:
И.В. Титова, Г.В. Шумихина, Т.Г. Глушкова
Рецензенты:
Д.м.н., профессор Л.С. Исакова,
Д.б.н., профессор Л.И. Растегаева

Л 125 Лабораторный практикум по гистологии: электронное учебное пособие / И.В. Титова, Г.В. Шумихина, Т.Г. Глушкова. – Ижевск, 2011

Электронное учебное пособие подготовлено в соответствии с Примерной программой по дисциплине гистология, эмбриология и цитология (Москва, 2002), и перечнем основных микропрепаратов, рекомендуемых для изучения студентами.

Учебное пособие рекомендуется для самоконтроля при подготовке к итоговым занятиям и экзамену по гистологии и включает фотографии с микропрепаратов, изучаемых студентами на лабораторных занятиях.

Предназначено для самостоятельной аудиторной и внеаудиторной работы студентов лечебного и педиатрического факультетов

Уважаемые студенты!

Диагностика микропрепаратов является необходимым элементом врачебных знаний. Описание препаратов представляют врачу-клиницисту цитологические, патологоанатомические, гематологические лаборатории. Врач должен понять представленный медицинский документ и использовать его для постановки диагноза. Основы диагностики микропрепаратов закладываются в ходе изучения гистологии, эмбриологии и цитологии, где студент должен овладеть умением микроскопировать гистологические, гистохимические и эмбриологические препараты, идентифицировать органы, ткани, их клеточные и неклеточные структуры на микроскопическом уровне.

Для анализа микропрепаратов удобно пользоваться следующими схемами.

Схема описания микропрепарата по общей гистологии:

1. Определите ткань или ткани на препарате, метод окраски. Дайте название препарата.
2. Укажите структуры, которые подтверждают ваш вывод о типе ткани.

Схема описания микропрепарата по частной гистологии:

1. Определите тип органа (паренхиматозный или полый), метод окраски.
2. Выделите специфические для данного органа структуры. Назовите орган.
3. Определите структурные компоненты и тканевой состав органа.

В данном пособии представлены фотографии микропрепаратов, которые изучаются на практических занятиях и предлагаются для диагностики на экзамене по гистологии. Большинство препаратов даны как на малом, так и на большом увеличении. Переключение слайдов осуществляется с помощью клавиш «space» или «enter». Название препарата, метод окраски и обозначения структур вызываются повторным нажатием клавиши для того, чтобы вы могли проверить свои знания.

Общая гистология (учение о тканях)

1.Накопление краски макрофагами (гистиоцитами) соединительной ткани

(трипановый синий-кармин)

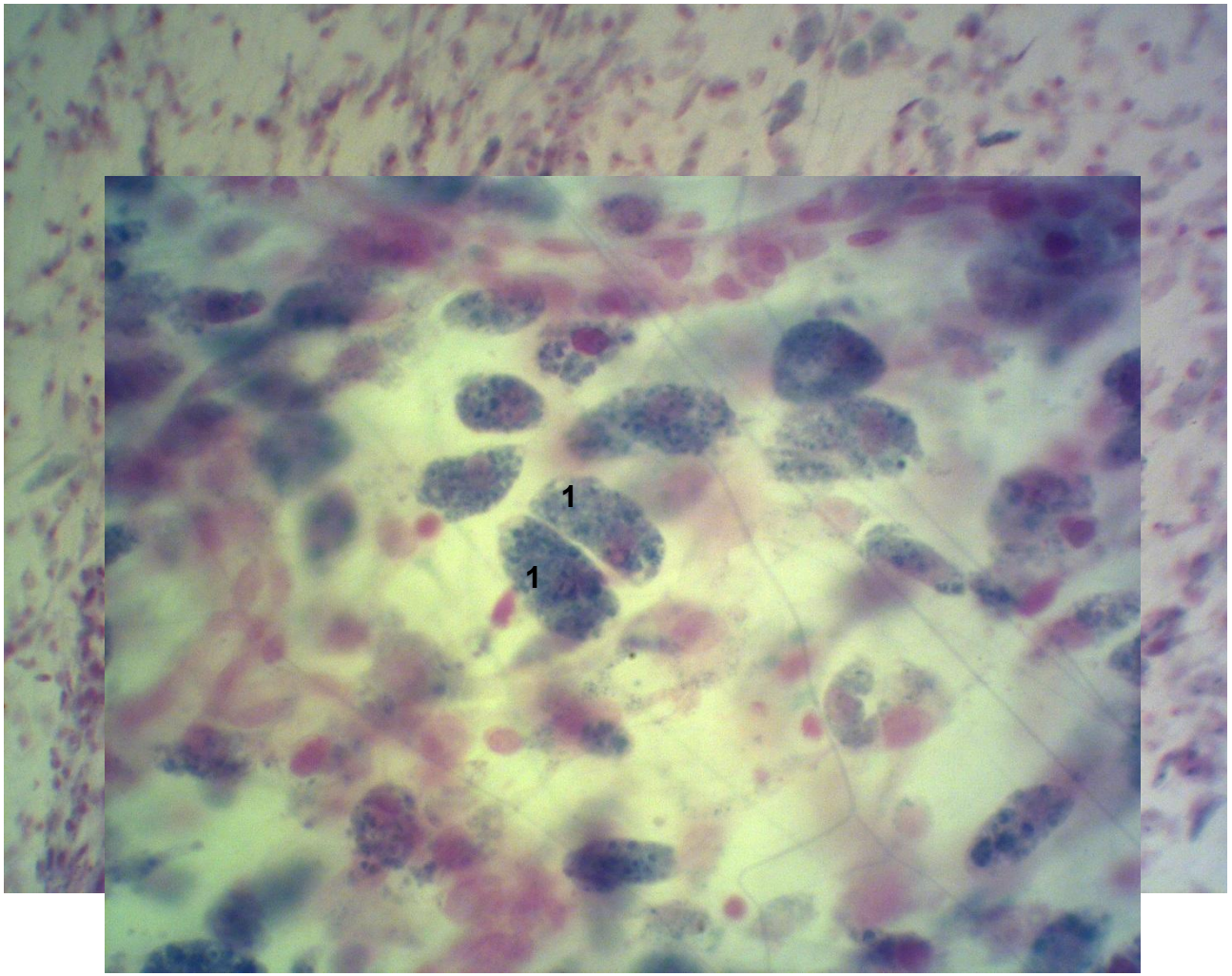

1 – макрофаги с включениями трипанового синего в цитоплазме

2.Многослойный неороговевающий эпителий нижней поверхности языка

(гематоксилин – эозин)

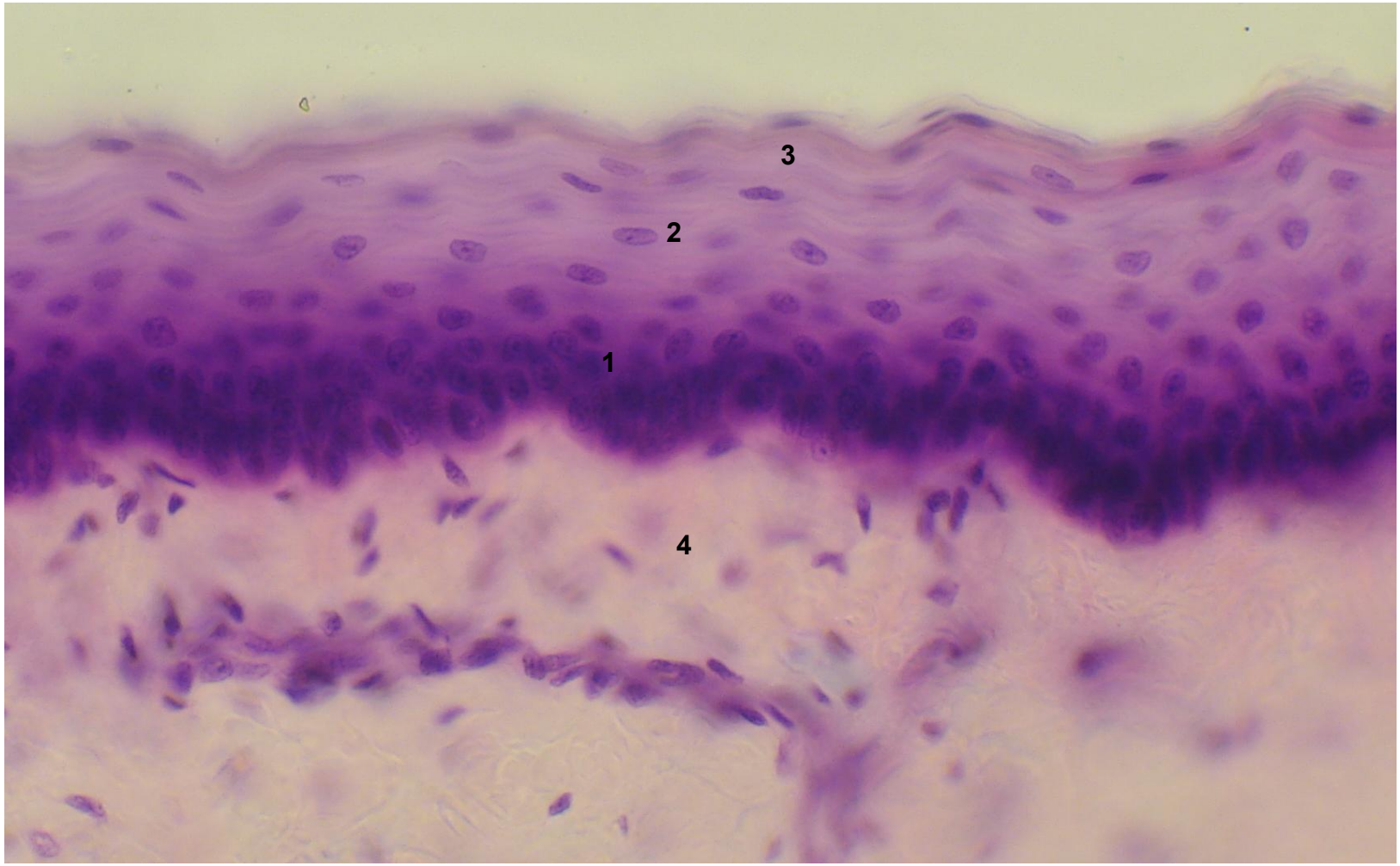

1 – базальный слой эпителия, 2 – промежуточный слой эпителия, 3 – поверхностный слой эпителия, 4 – рыхлая соединительная ткань

3.Мезотелий – однослойный плоский эпителий (тотальный препарат)

(импрегнация серебром)



1 – плазмолеммы соседних эпителиальных клеток, образующие интердигитации

4.Переходный эпителий мочевого пузыря

(гематоксилин – эозин)

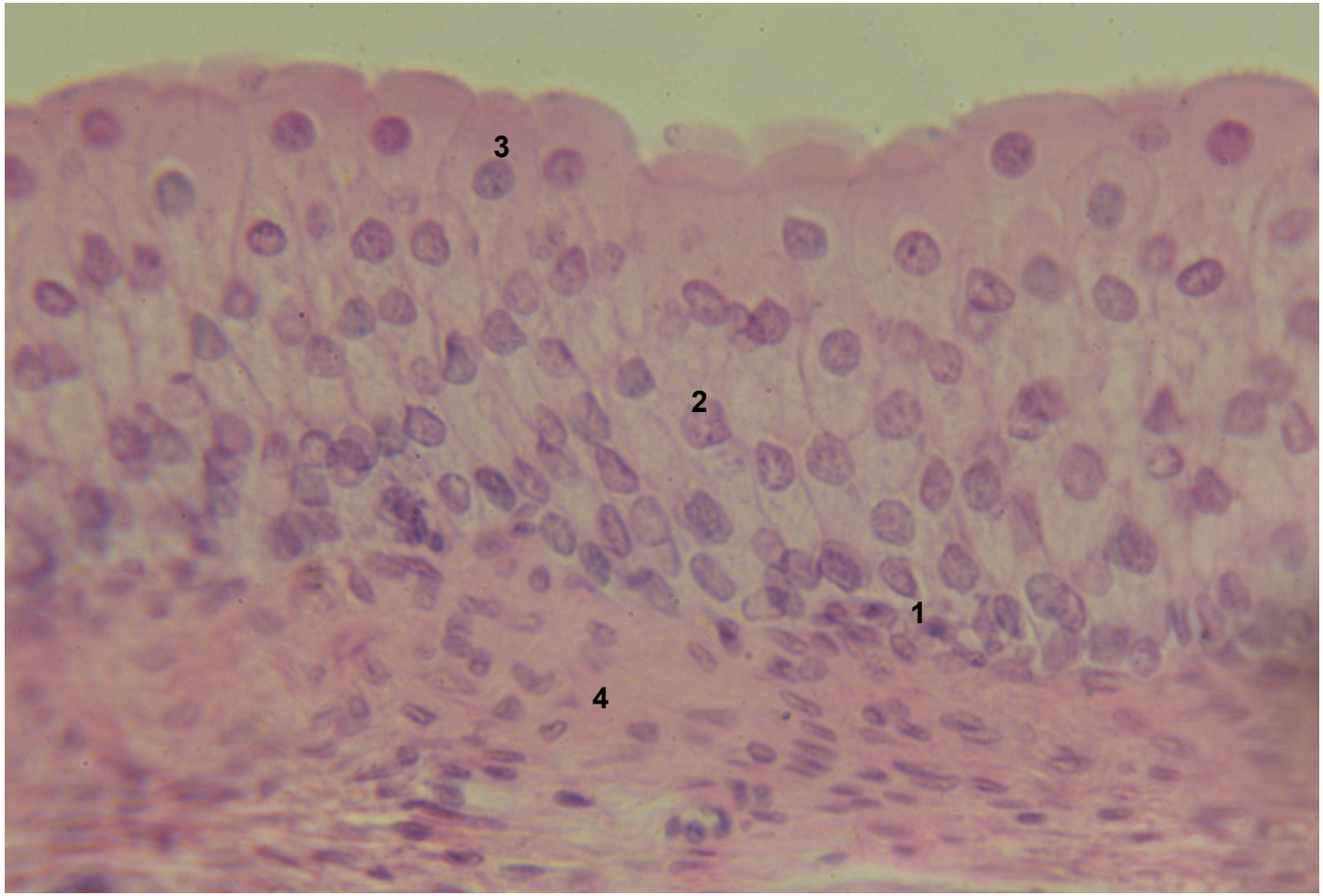

Слои эпителия: 1 – базальный, 2 – промежуточный, 3 – поверхностный (покровный); соединительная ткань (4)

5.Многослойный плоский ороговевающий эпителий кожи пальца

(гематоксилин – эозин)

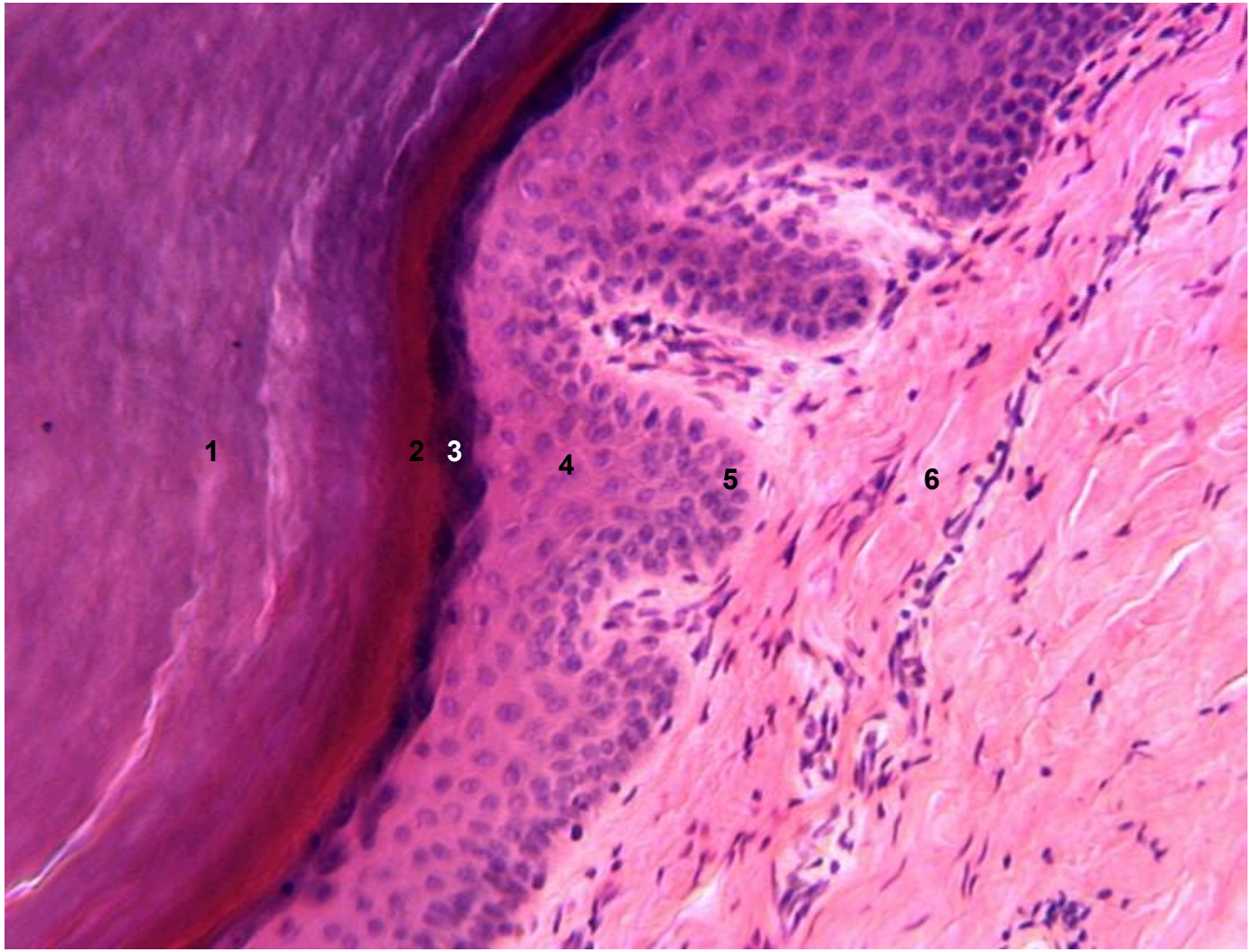

Слои эпидермиса: 1 – роговой, 2 – блестящий, 3 – зернистый, 4 – шиповатый, 5 – базальный; соединительная ткань (6)

6.Рыхлая соединительная ткань

(железный гематоксилин)

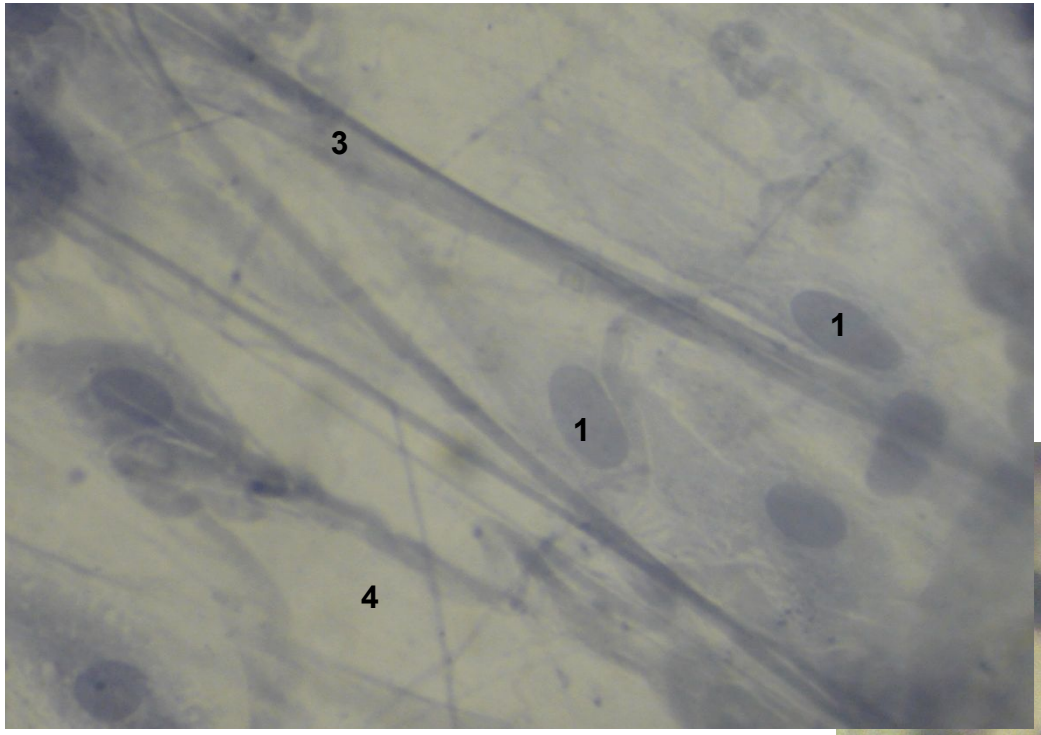

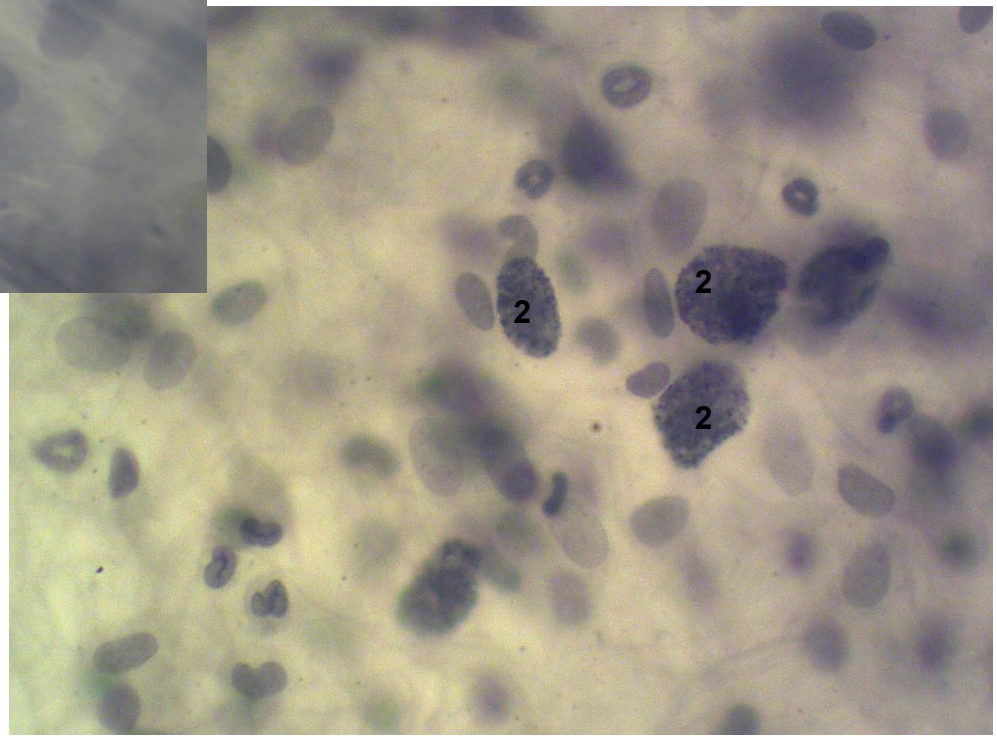

1 – фибробласты, 2 – тучные клетки, 3 – коллагеновые волокна, 4 – аморфное вещество

7.Рыхлая соединительная ткань

(железный гематоксилин)

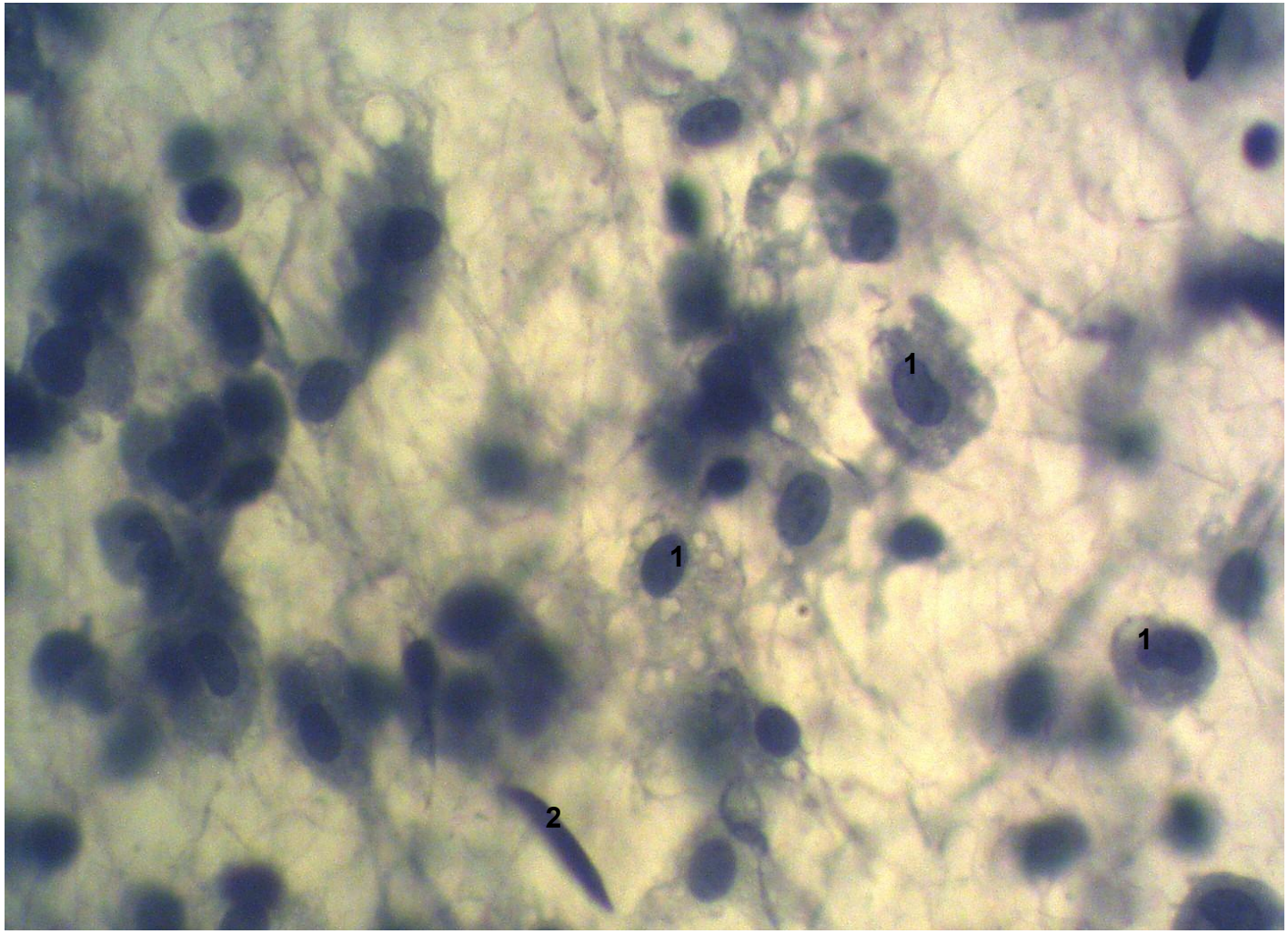

1 – макрофаги, 2 - фиброцит

8.Плотная неоформленная соединительная ткань кожи пальца

(гематоксилин – пикрофуксин)



1 – эпидермис, 2 – плотная неоформленная соединительная ткань, 3 – жировая ткань

9.Сухожилие в продольном срезе

(гематоксилин – эозин)

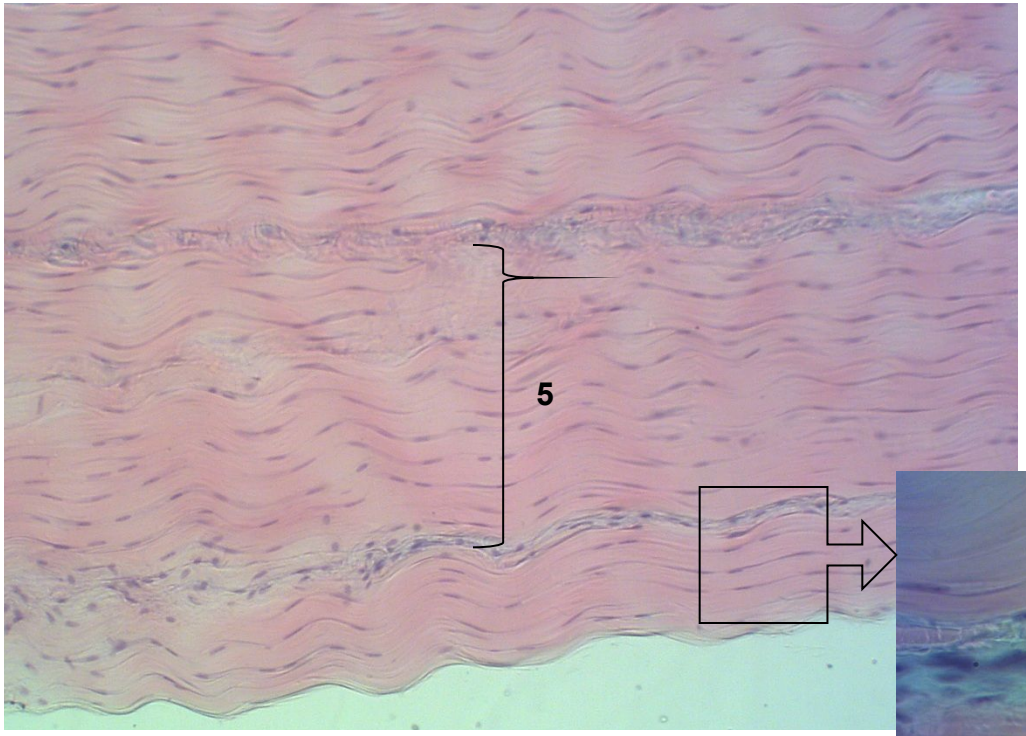

1 – фиброциты,

2 – коллагеновые волокна,

3 - эндотеноний

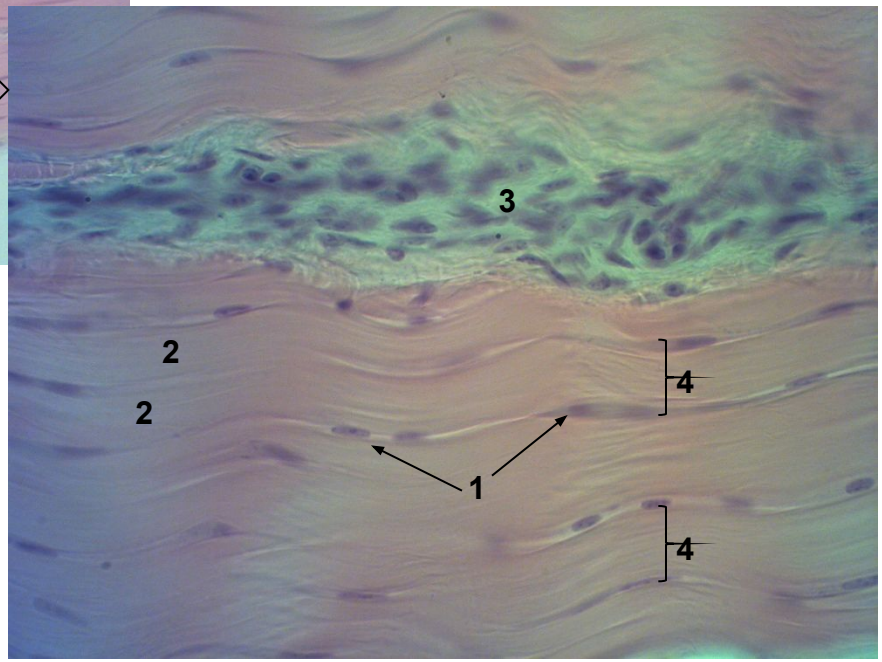

4 – сухожильный пучок 1 порядка,

5 - сухожильный пучок 2 порядка

10.Гиалиновый хрящ

(гематоксилин – эозин)

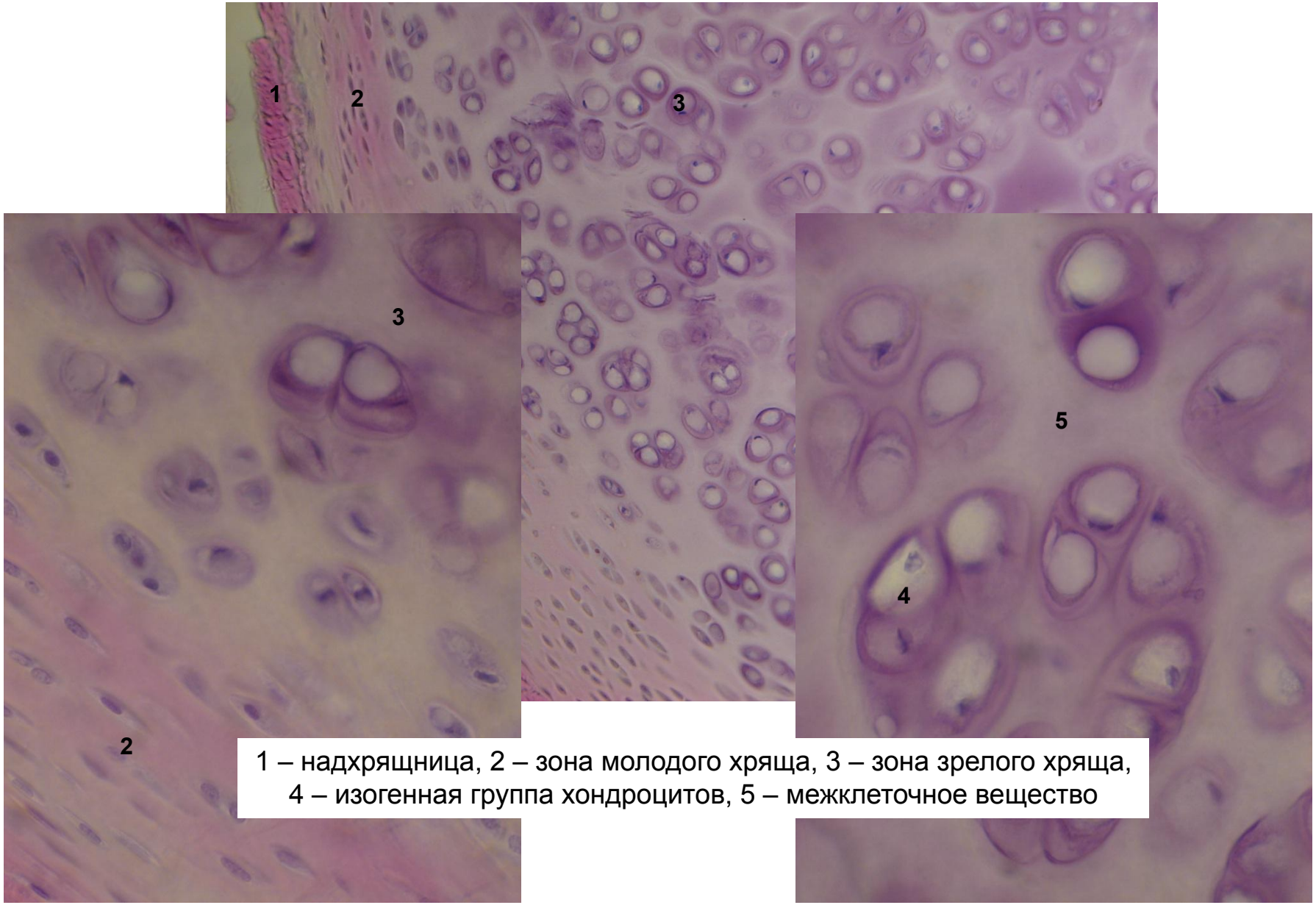

1 – надхрящница, 2 – зона молодого хряща, 3 – зона зрелого хряща, 4 – изогенная группа хондроцитов, 5 – межклеточное вещество

11.Эластический хрящ

(гематоксилин – орсеин)

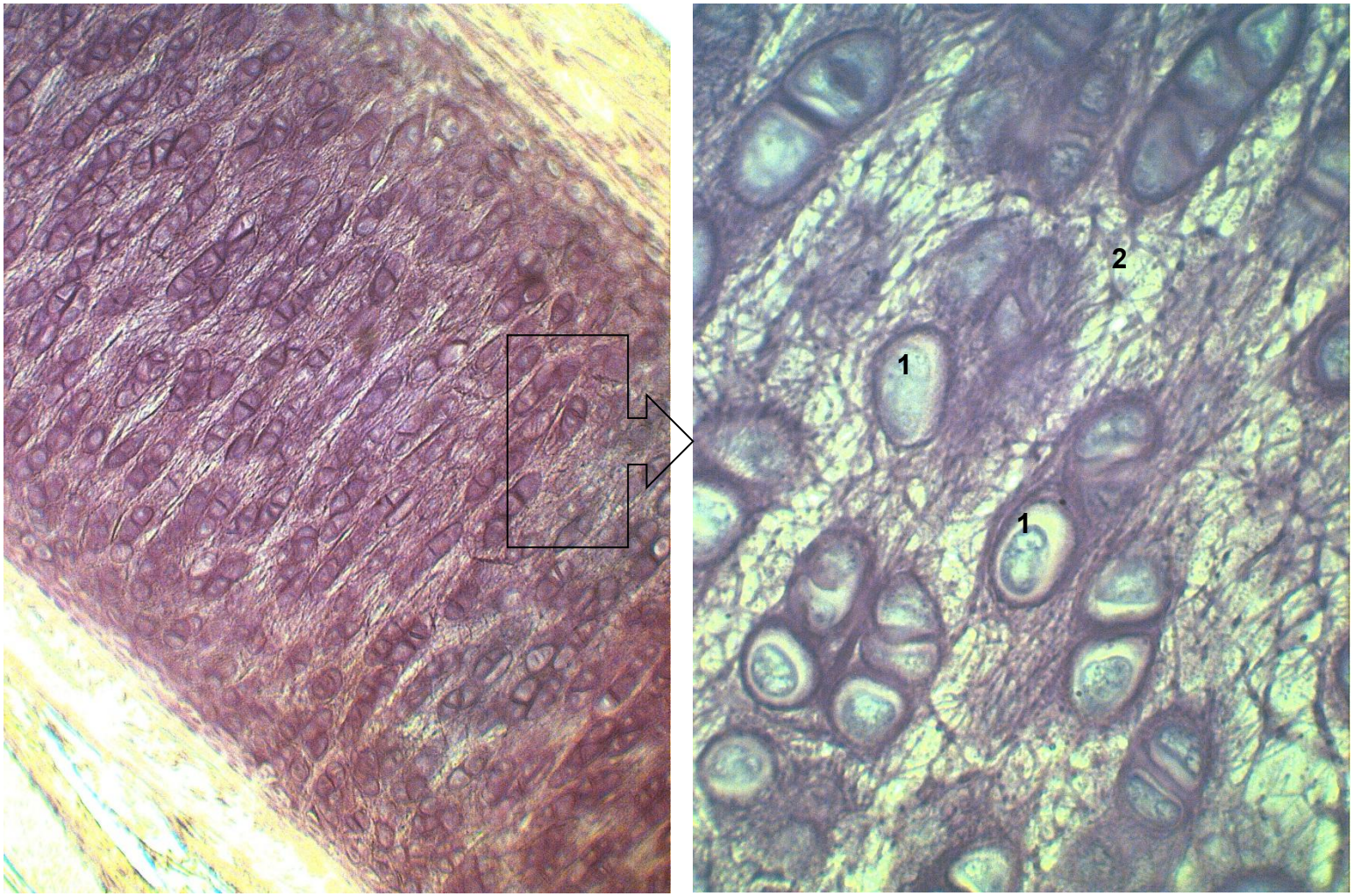

1 – хондроциты в лакунах, 2 – межклеточное вещество с эластическими волокнами

12.Развитие костной ткани из мезенхимы (прямой остеогенез)

(гематоксилин – эозин)

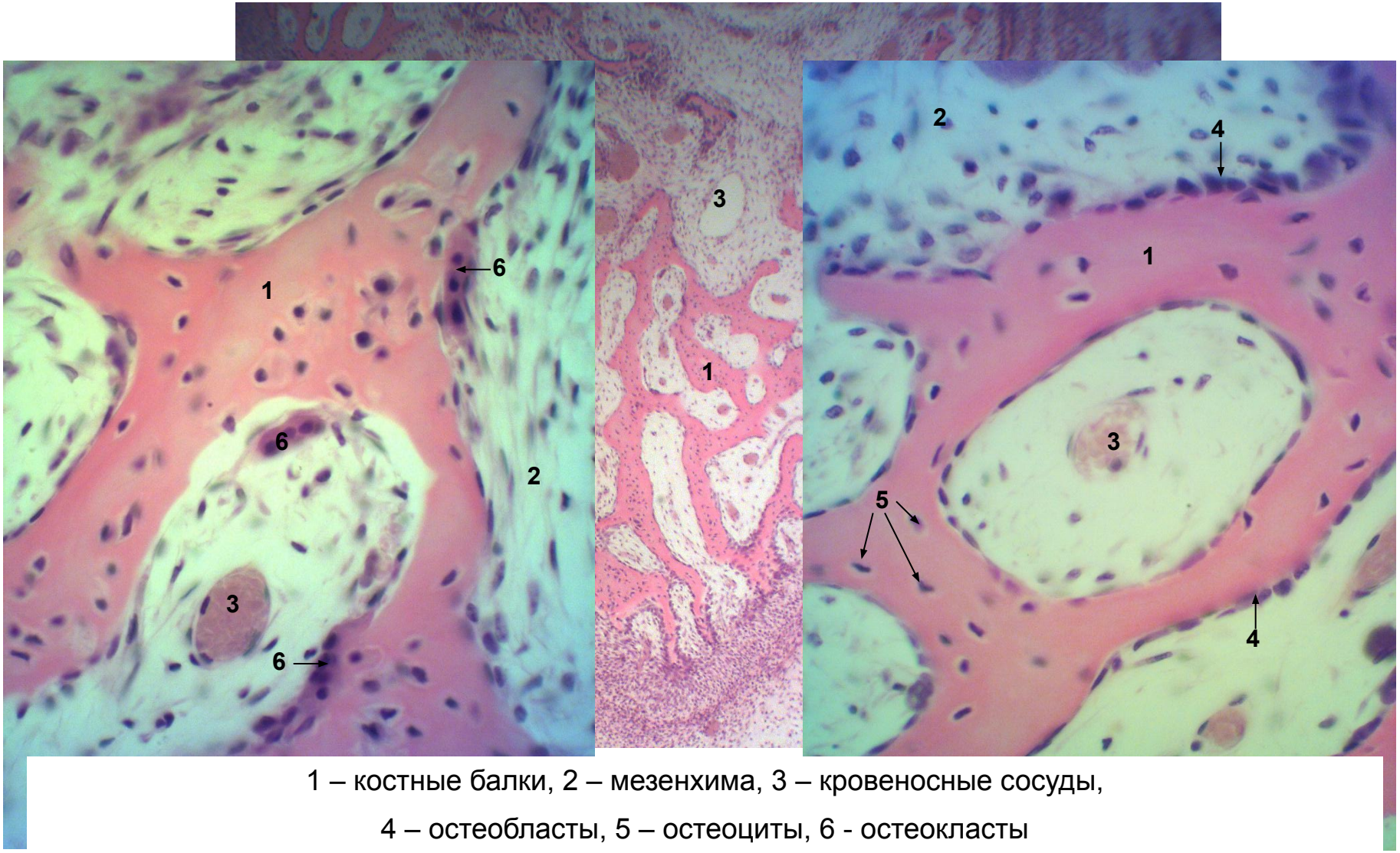

1 – костные балки, 2 – мезенхима, 3 – кровеносные сосуды,

4 – остеобласты, 5 – остеоциты, 6 - остеокласты

13.Развитие костной ткани на месте хряща (непрямой остеогенез)

(гематоксилин – эозин)

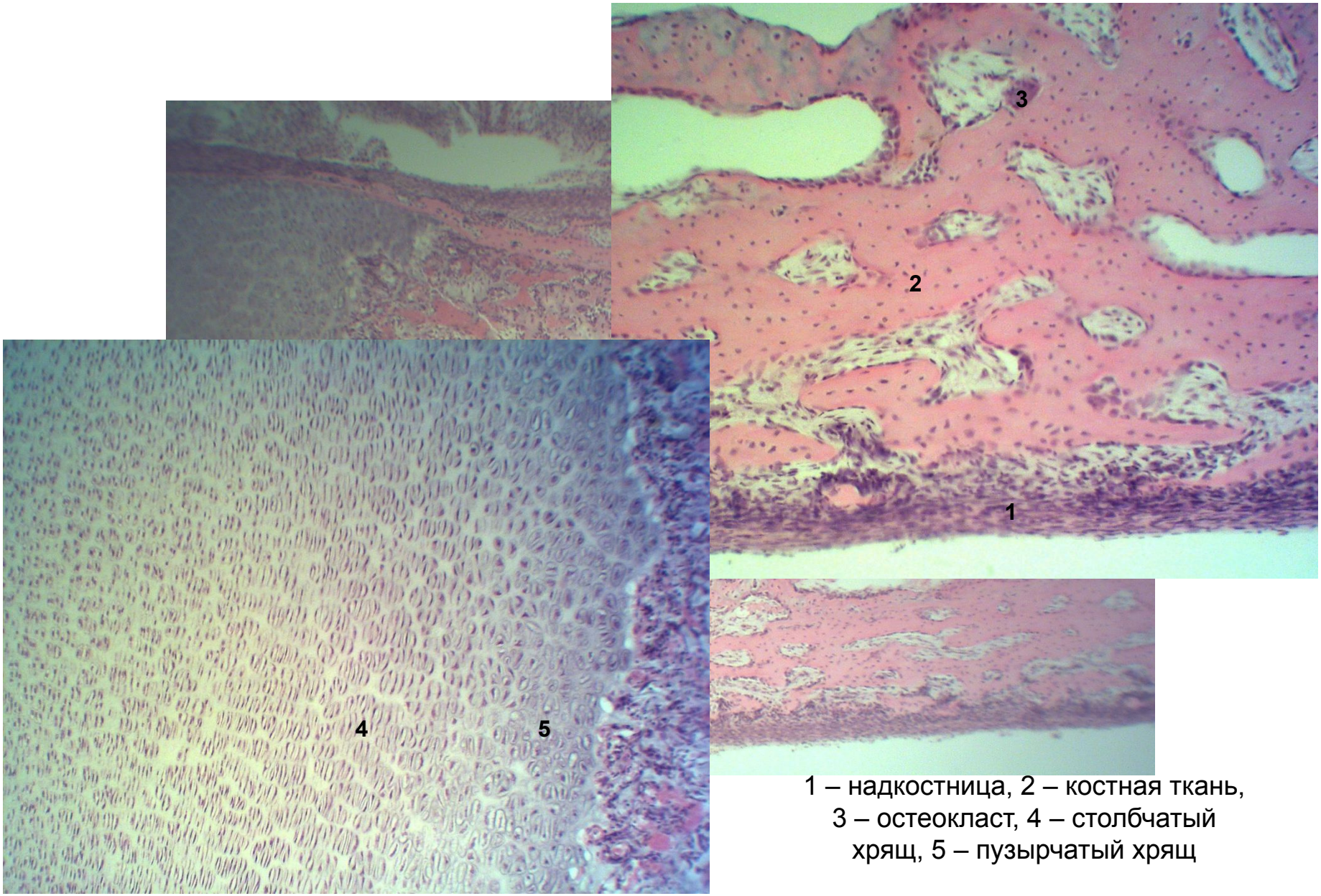

1 – надкостница, 2 – костная ткань, 3 – остеокласт, 4 – столбчатый хрящ, 5 – пузырчатый хрящ

14.Поперечный срез берцовой кости

(метод Шморля – тионин, пикриновая кислота)

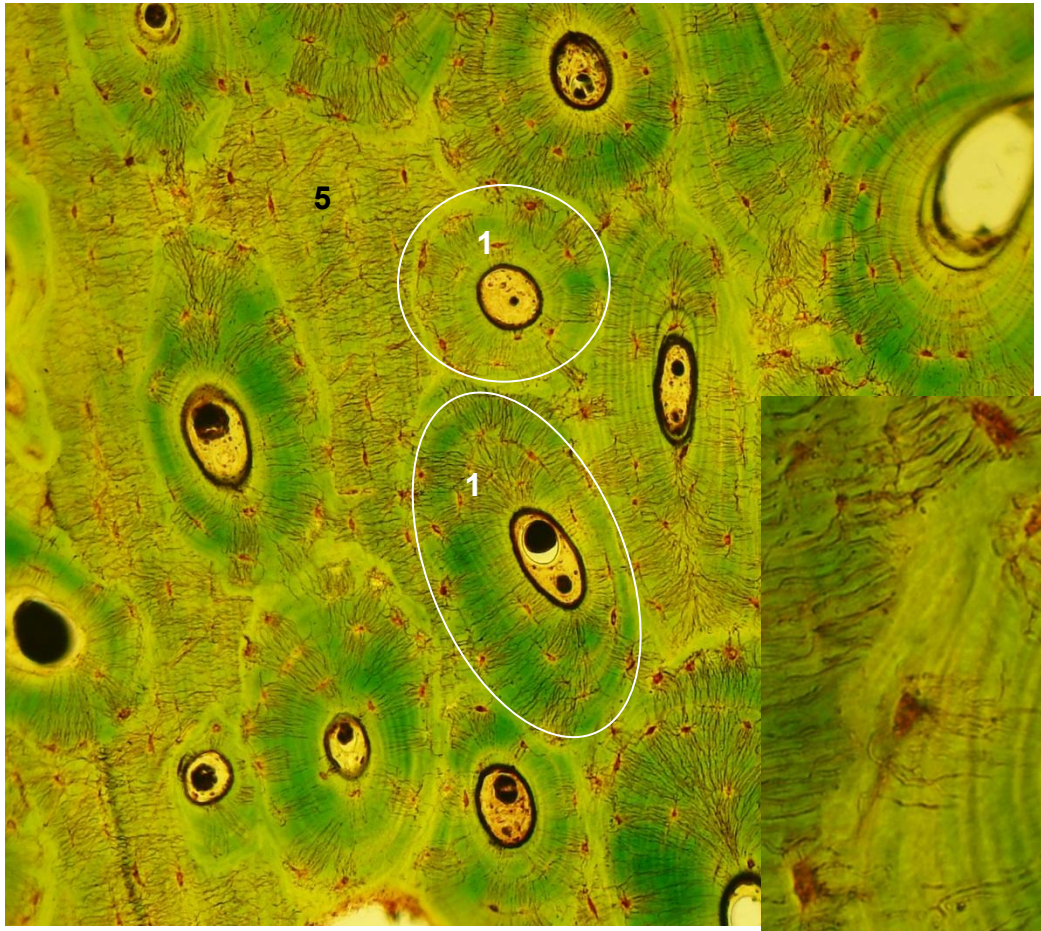

1 – остеоны, 2 – канал остеона,

3 - кровеносный сосуд, 4 – остеоциты,

5 – вставочные пластинки

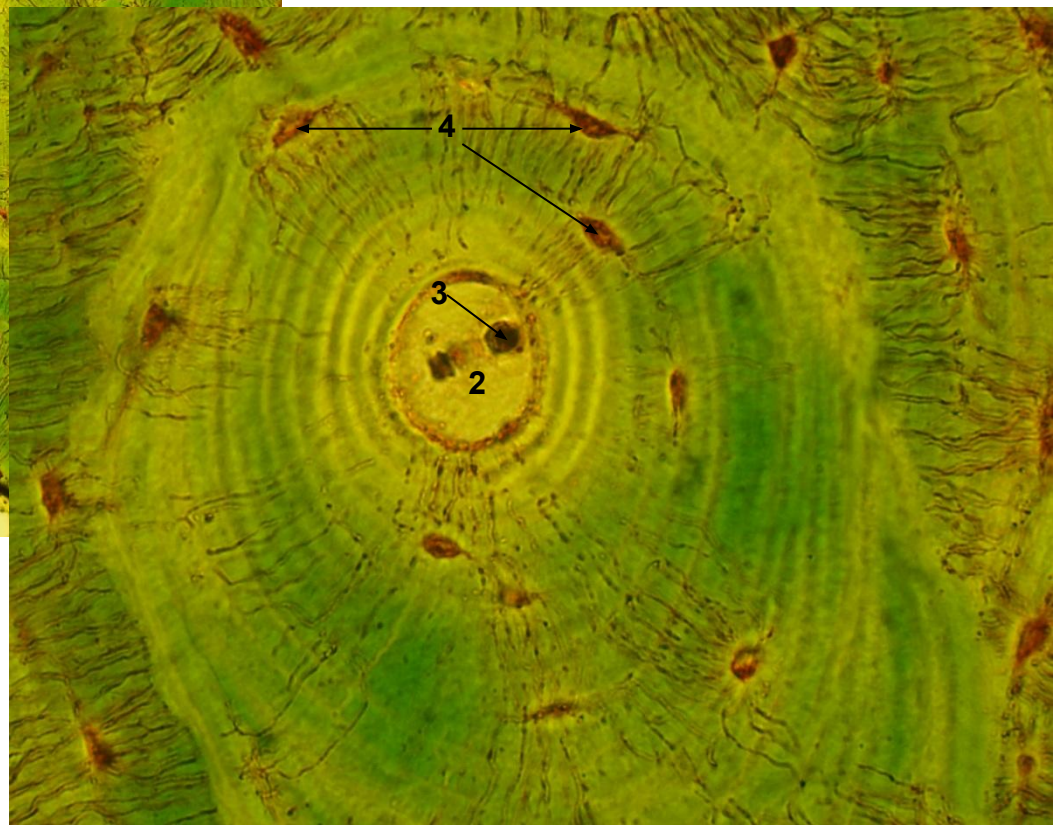

15.Ретикулярная ткань лимфатического узла

(гематоксилин-эозин)

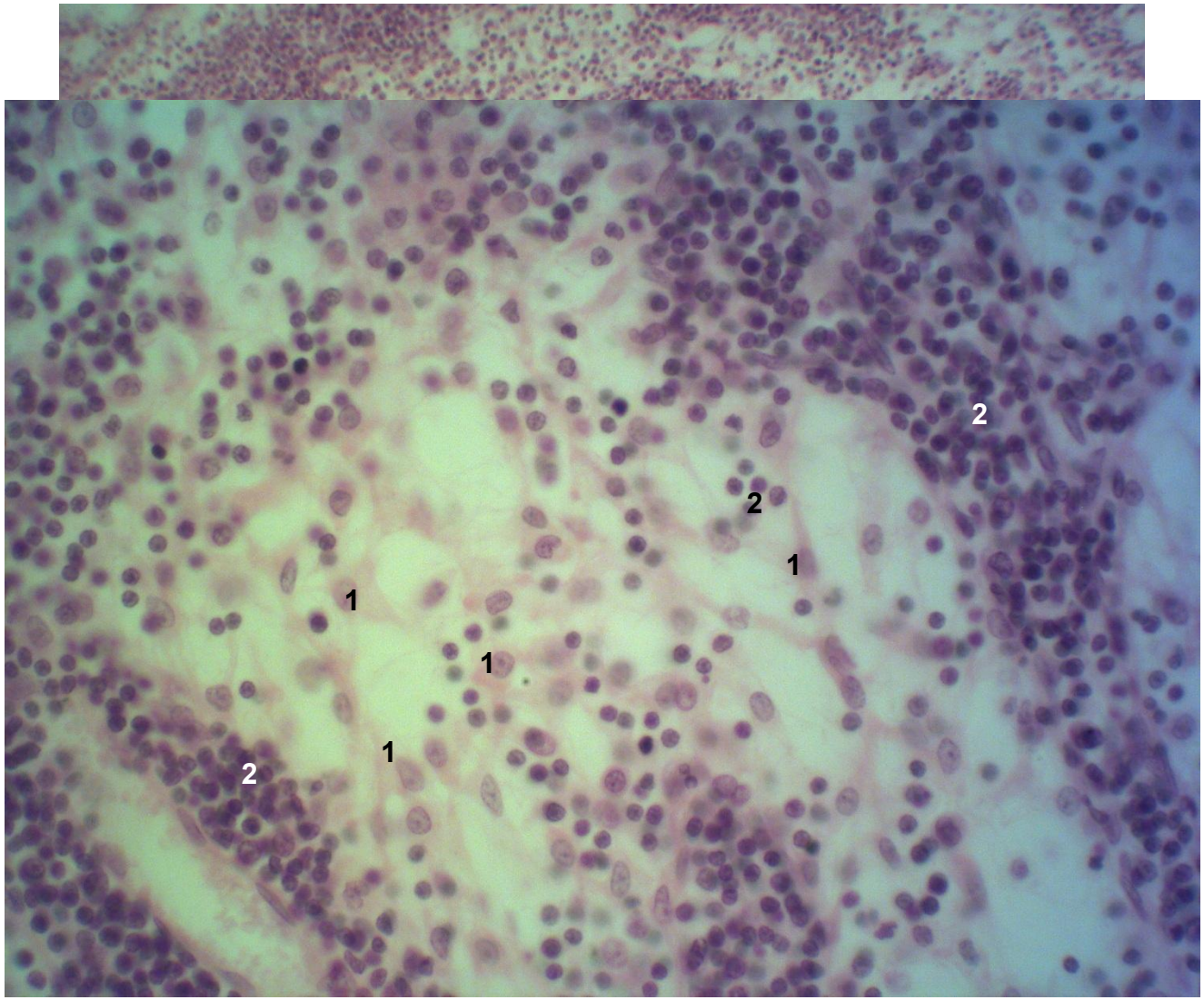

1 – ретикулярные клетки, 2 - лимфоциты

16.Скелетная мышечная ткань

(железный гематоксилин)

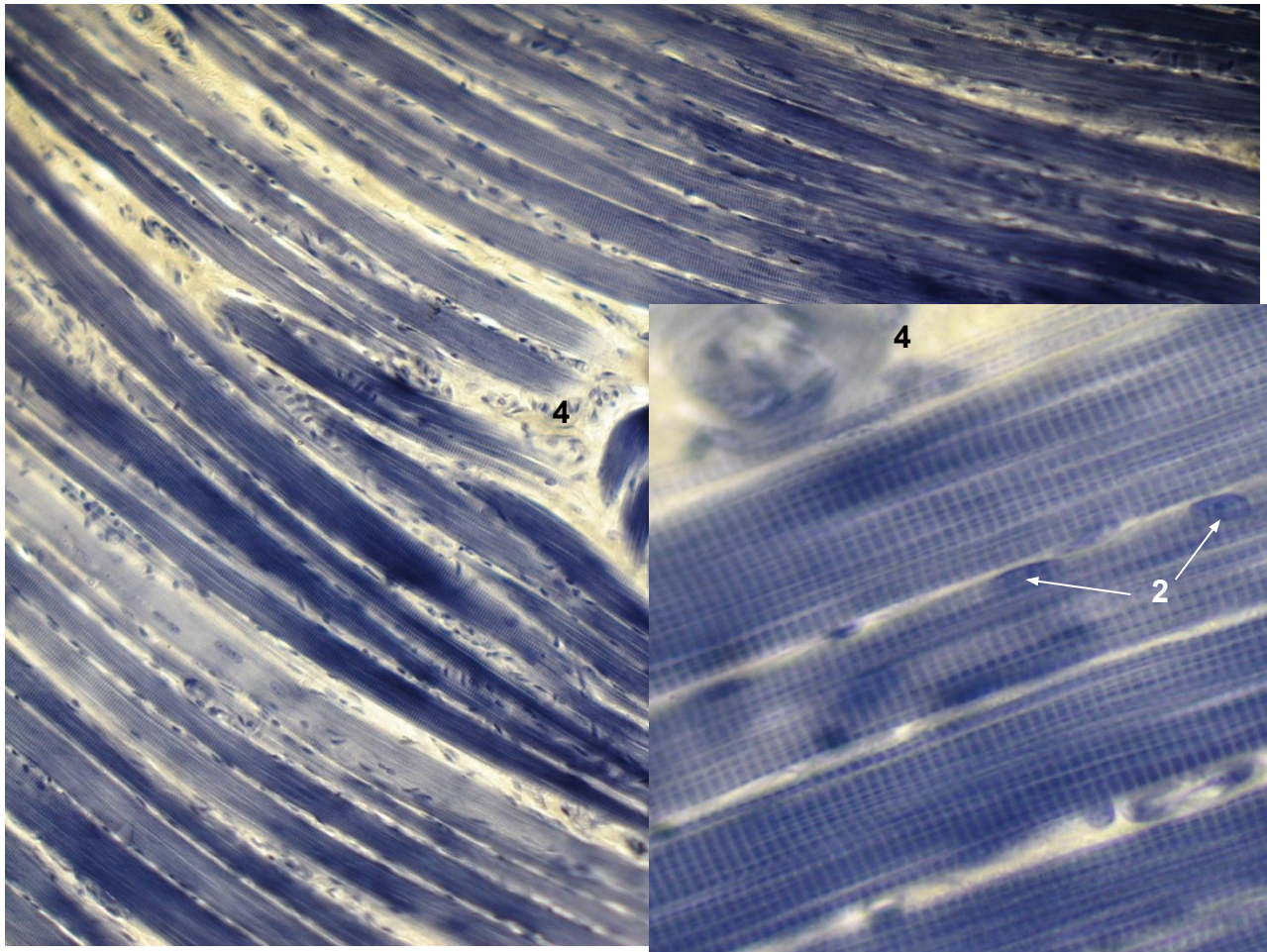



1 – мышечные волокна (миосимпласты), 2 – ядра миосимпласта, 3 – эндомизий, 4 - перимизий

17.Сердечная мышечная ткань

(железный гематоксилин)

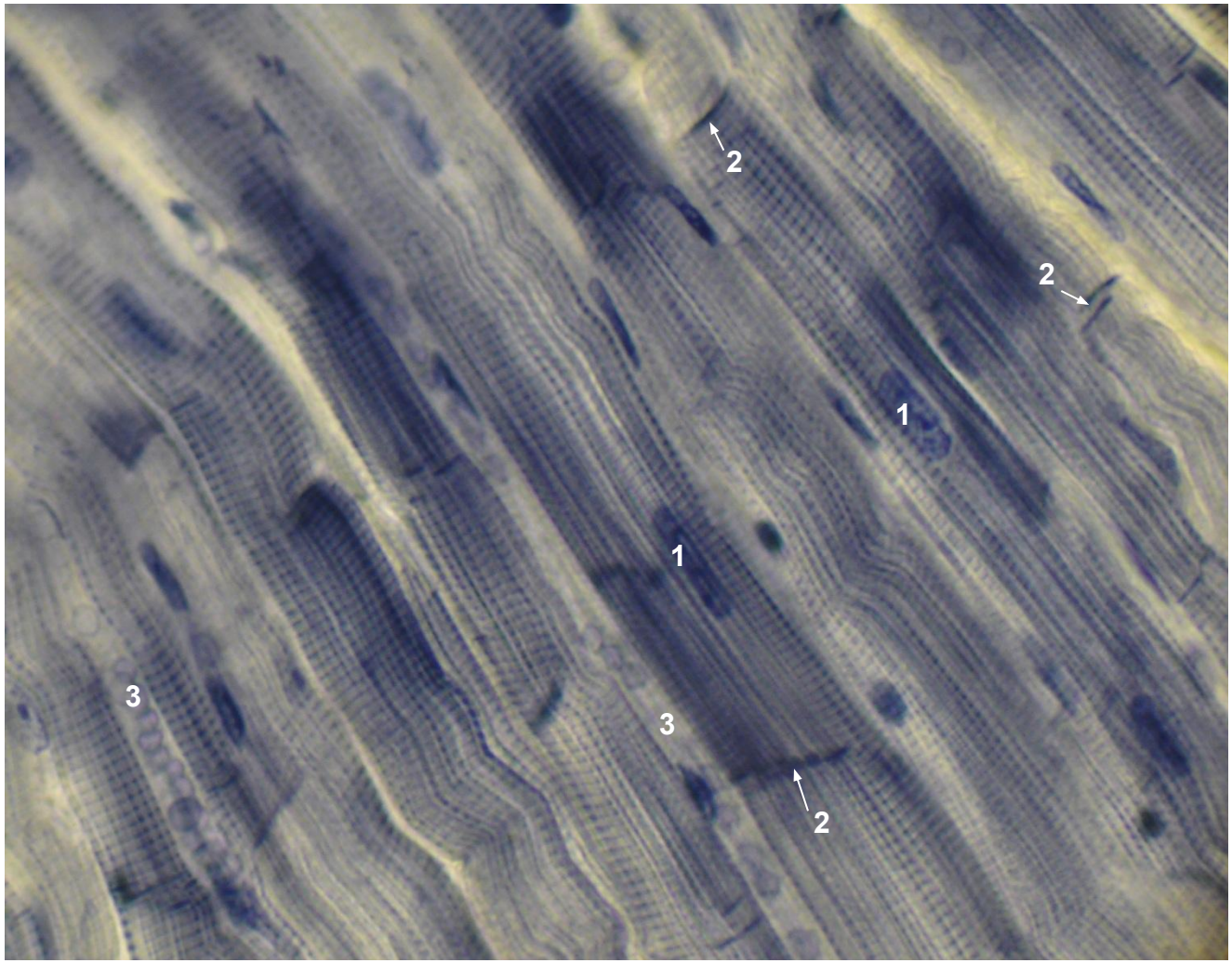

1 – ядра кардиомиоцитов, 2 – вставочные диски,
3 – соединительная ткань с кровеносными капиллярами

18.Базофильное вещество в нейронах

(толуидиновый синий)

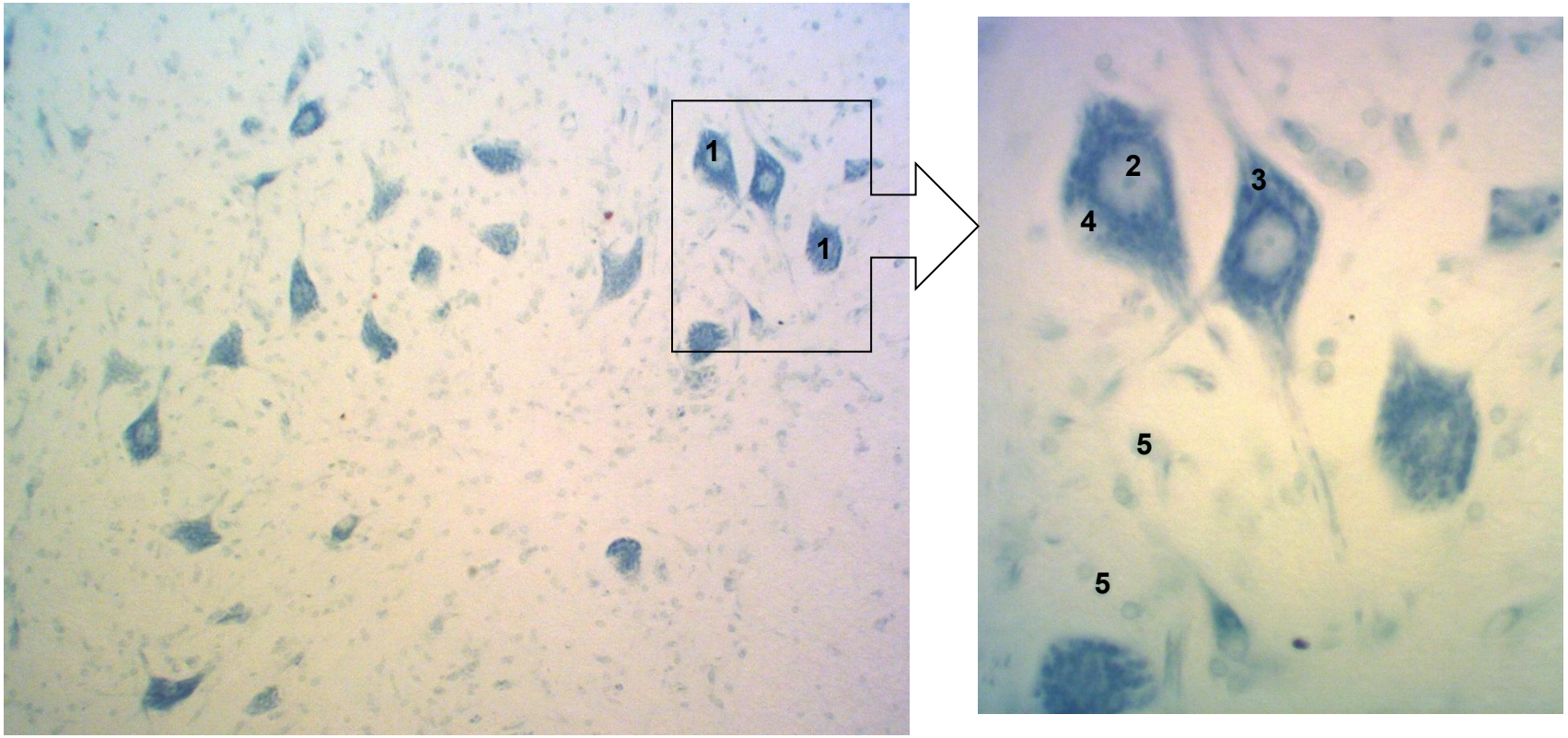

1 – мультиполярные нейроны, 2 - ядро с ядрышком, 3 - цитоплазма с глыбками базофильного вещества, 4 - аксонный холмик, 5 – ядра глиоцитов

19.Миелиновые нервные волокна

(импрегнация осмием)

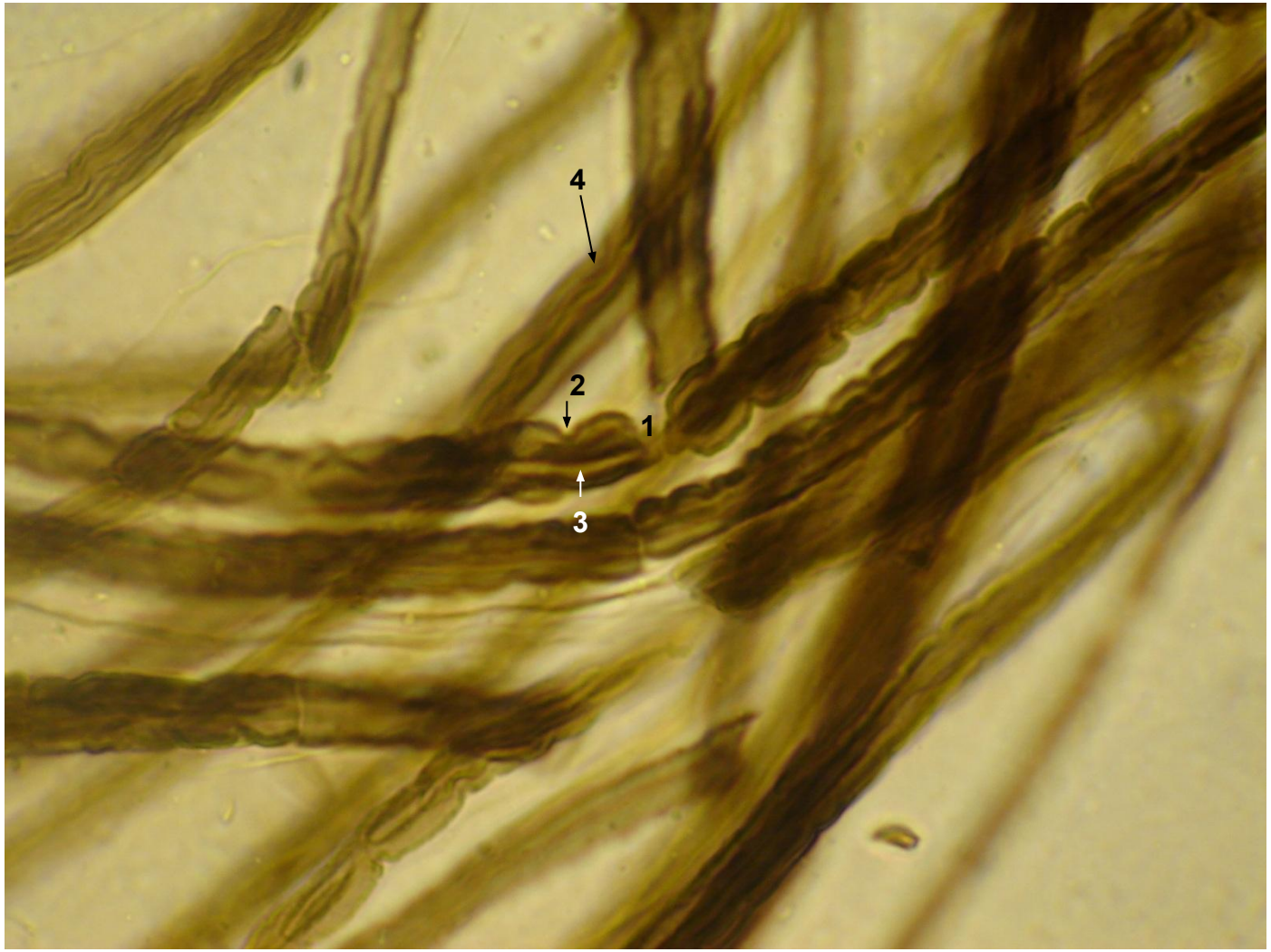

1 – перехват Ранвье, 2 – насечка,
3 – осевой цилиндр, 4 - миелин

20.Безмиелиновые нервные волокна

(гематоксилин – эозин)

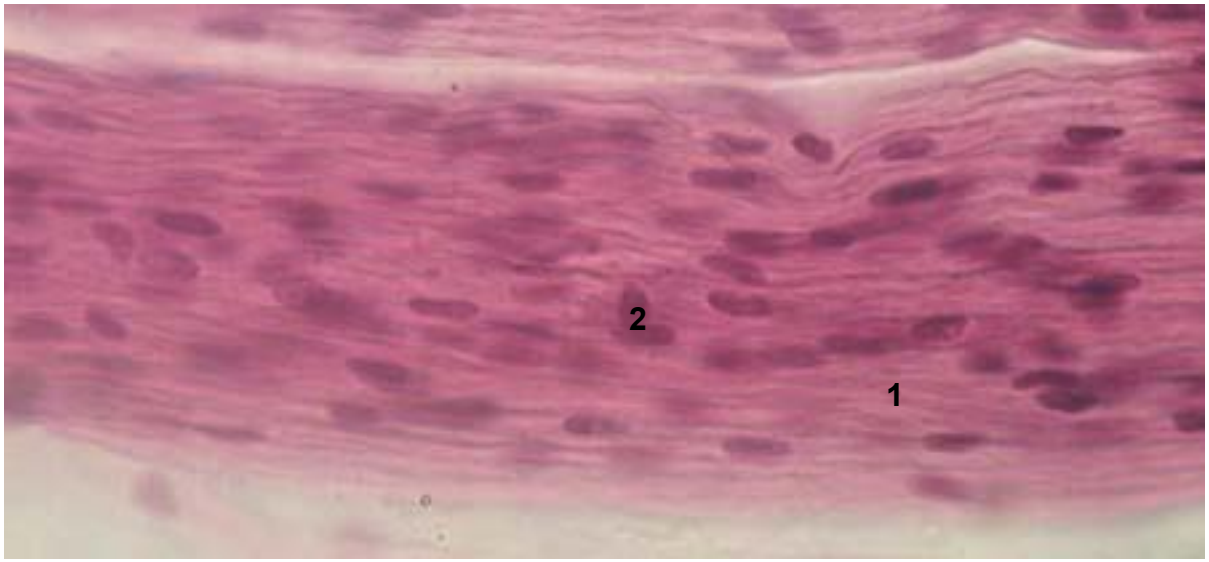

1 – осевые цилиндры (отростки нейронов), 2 – ядра леммоцитов

21.Мазок крови человека

(метод Романовского – Гимзы)

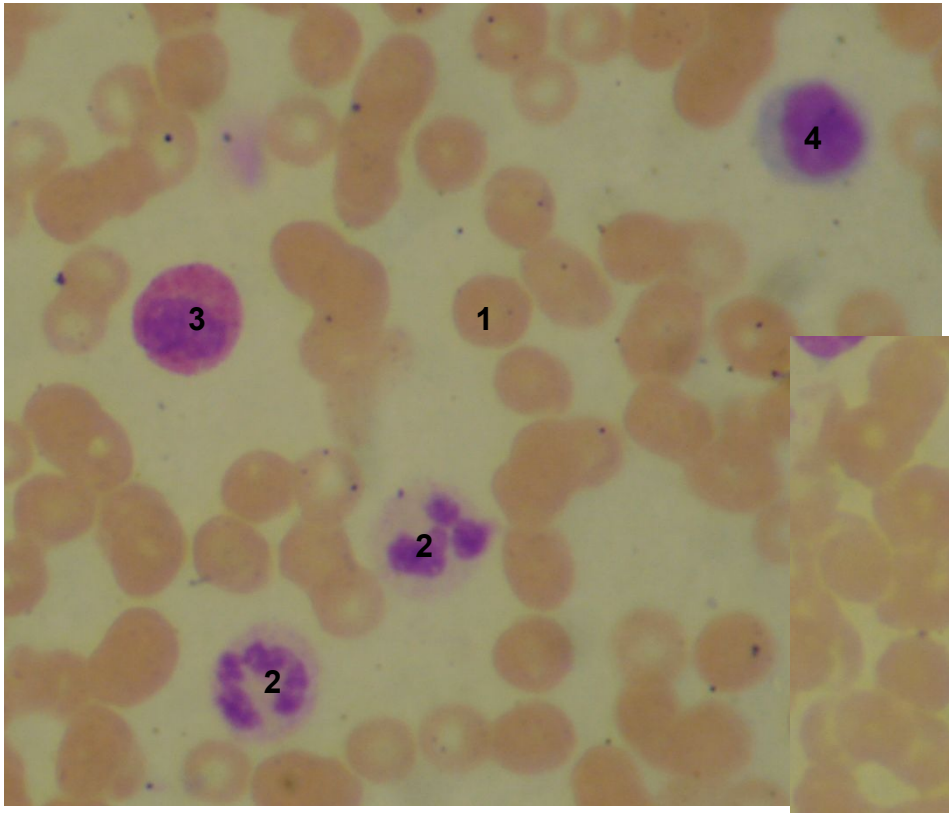

1 – эритроциты, 2 – нейтрофилы,

3 - эозинофилы

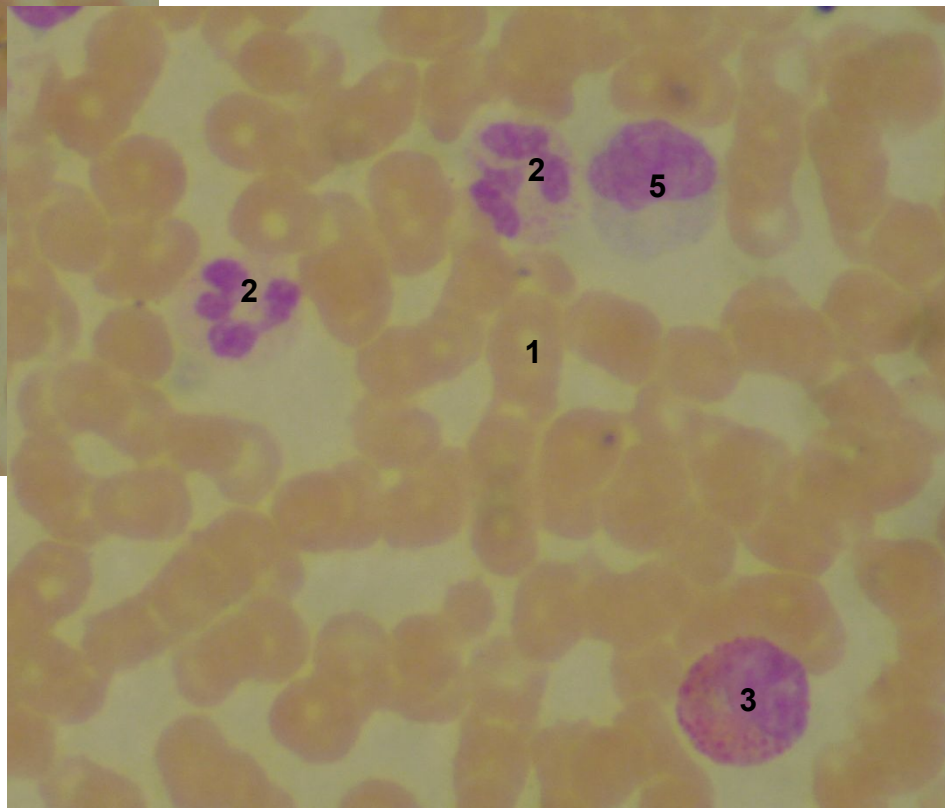

4 – лимфоцит, 5 - моноцит

22.Мазок крови человека

(метод Романовского – Гимзы)

23.Мазок красного костного мозга

(метод Романовского – Гимзы)

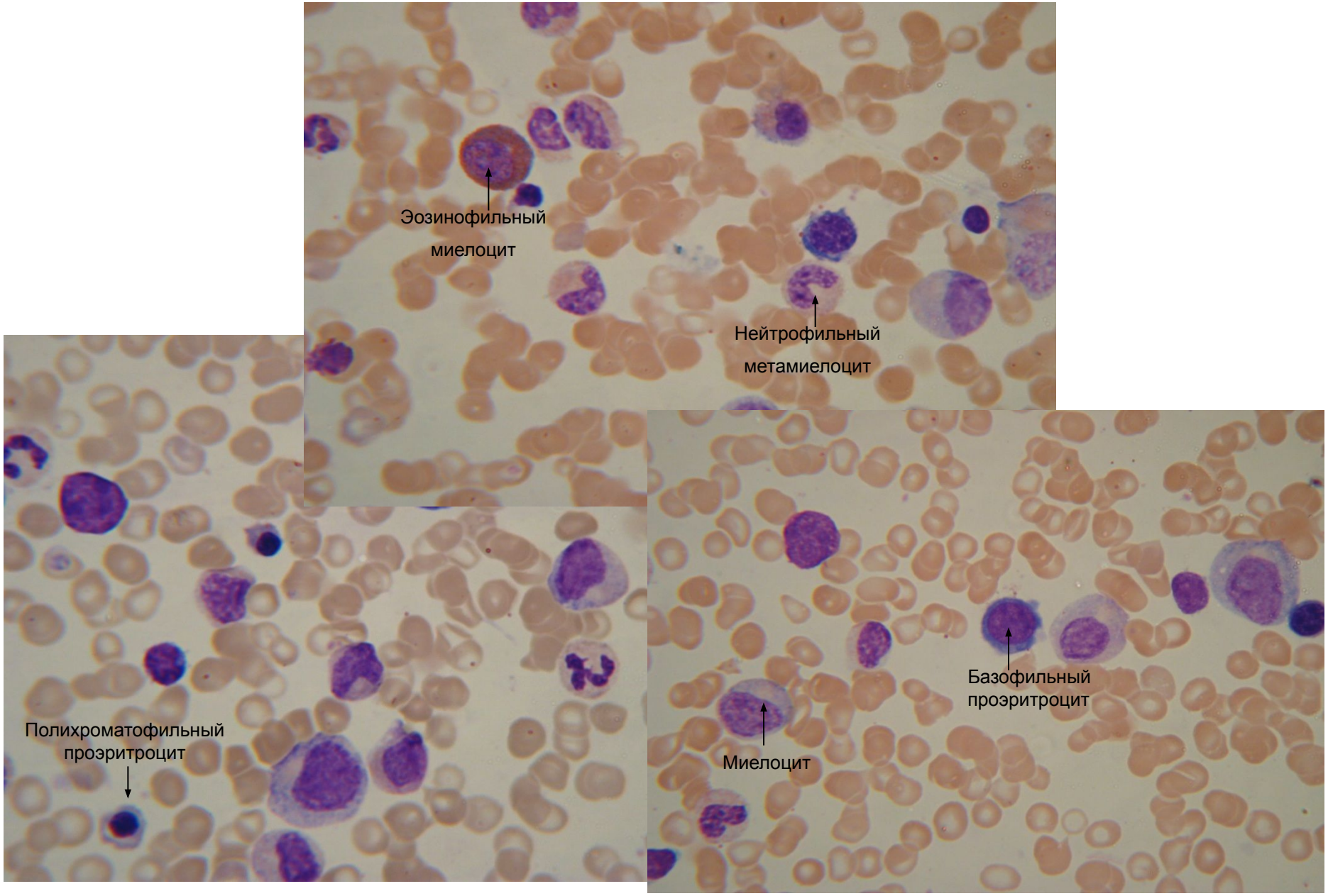

24.Сперматозоиды человека

(гематоксилин – эозин)

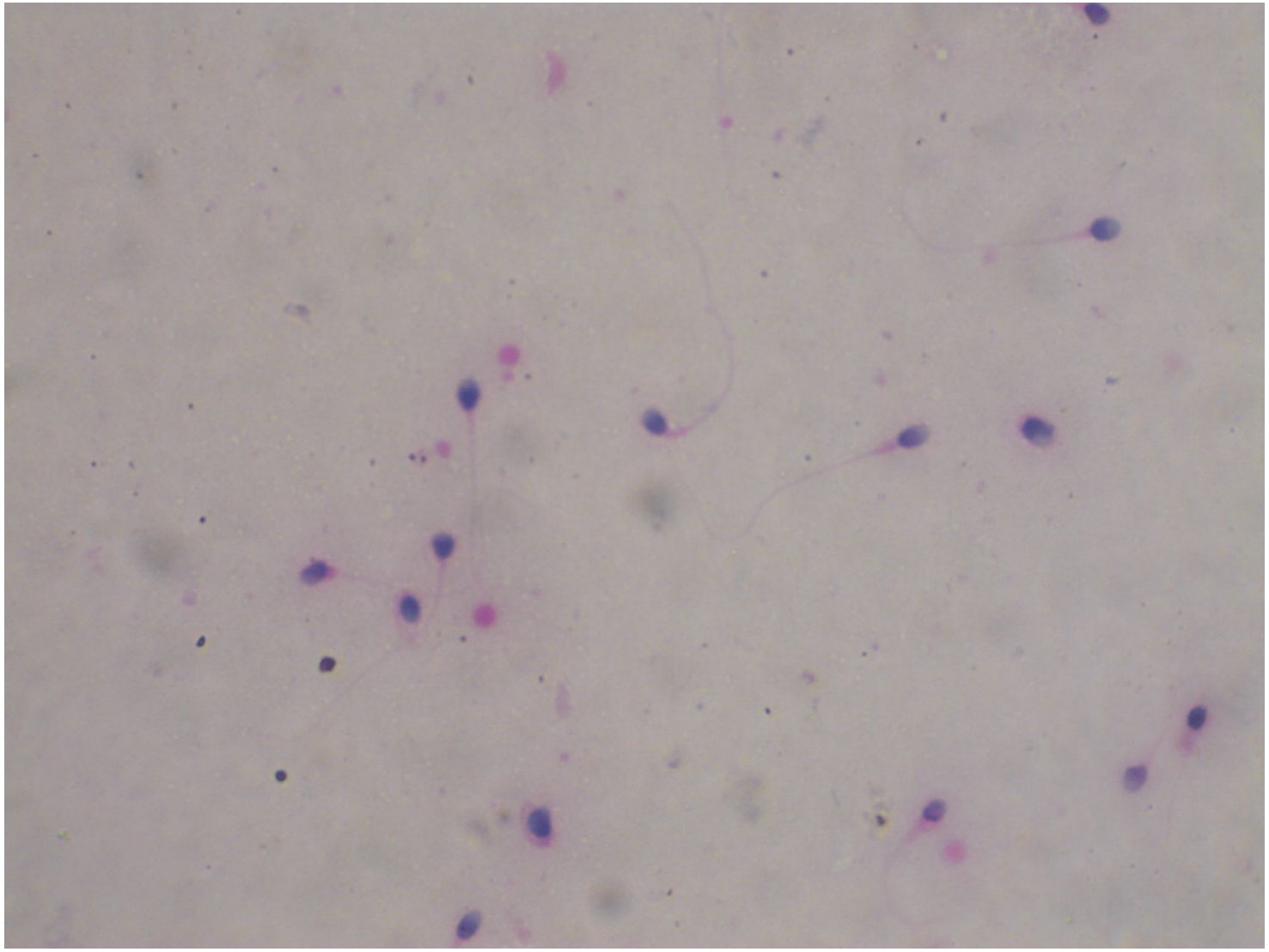

Частная гистология (органология)

25.Артерия эластического типа – аорта

(орсеин)

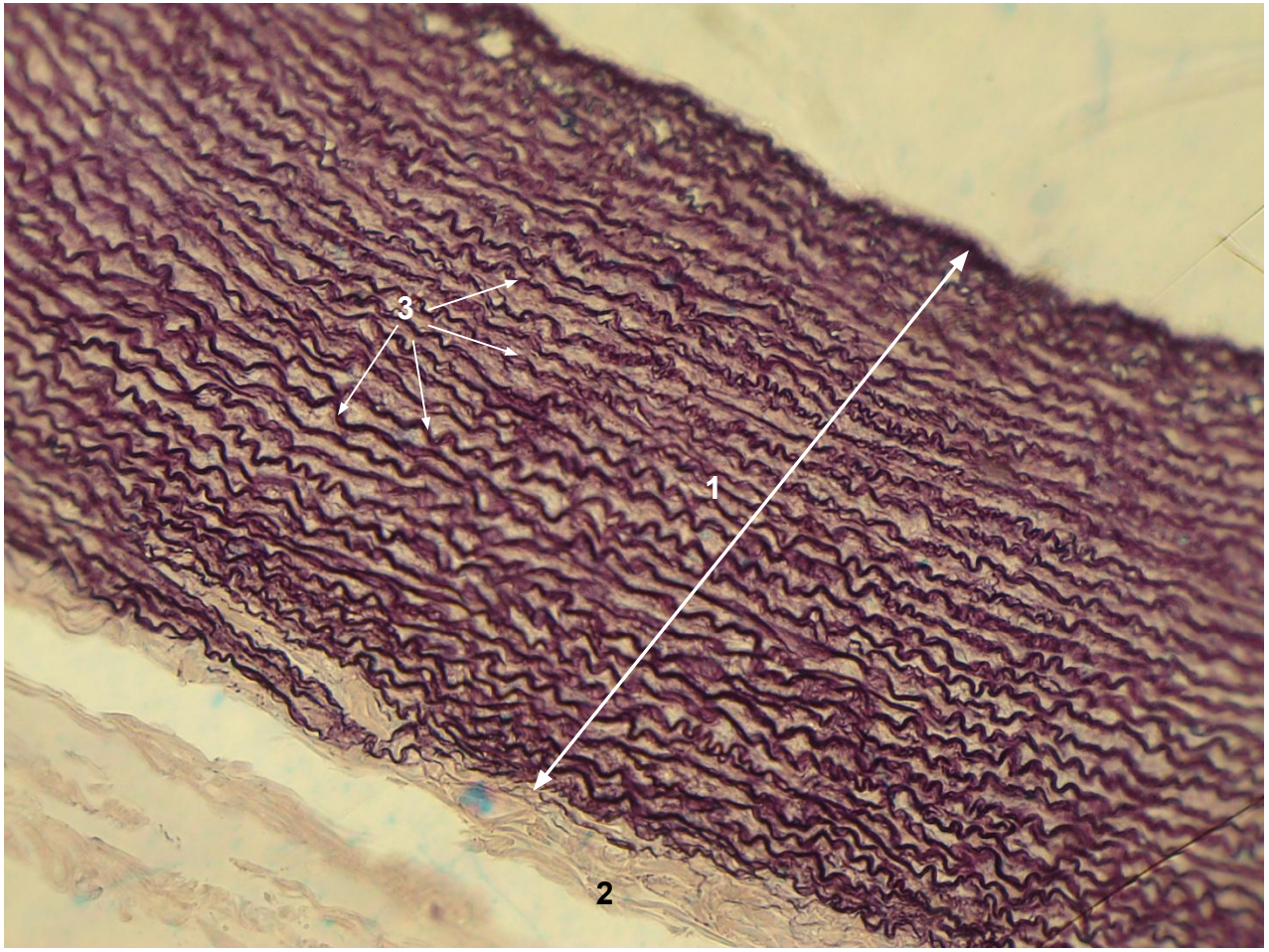

1 – средняя оболочка, 2 – наружная оболочка аорты, 3 – эластические окончатые мембраны

26.Артерия мышечного типа
(гематоксилин-эозин)

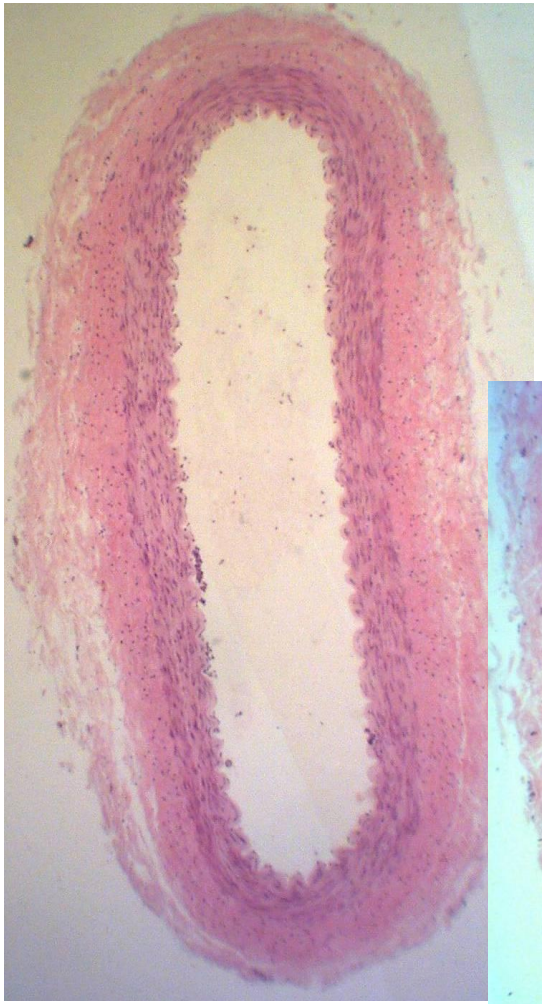

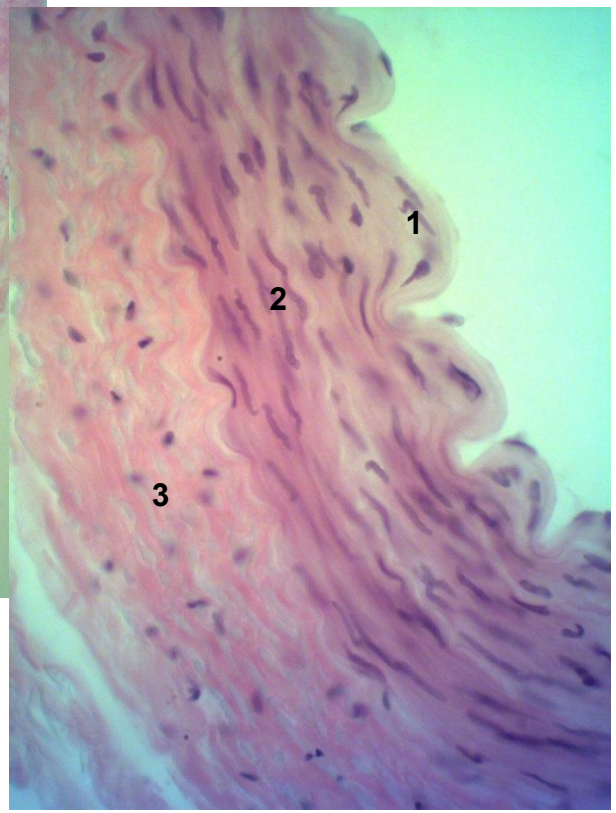

1 – внутренняя оболочка, 2 – средняя оболочка (гладкомышечные клетки и эластические волокна), 3 – наружная оболочка (адвентиция) артерии

27.Вена

(гематоксилин-эозин)

1 – внутренняя оболочка, 2 – средняя оболочка, 3 – наружная оболочка вены

28.Артериолы, венулы и капилляры мягкой мозговой оболочки

(гематоксилин – эозин)

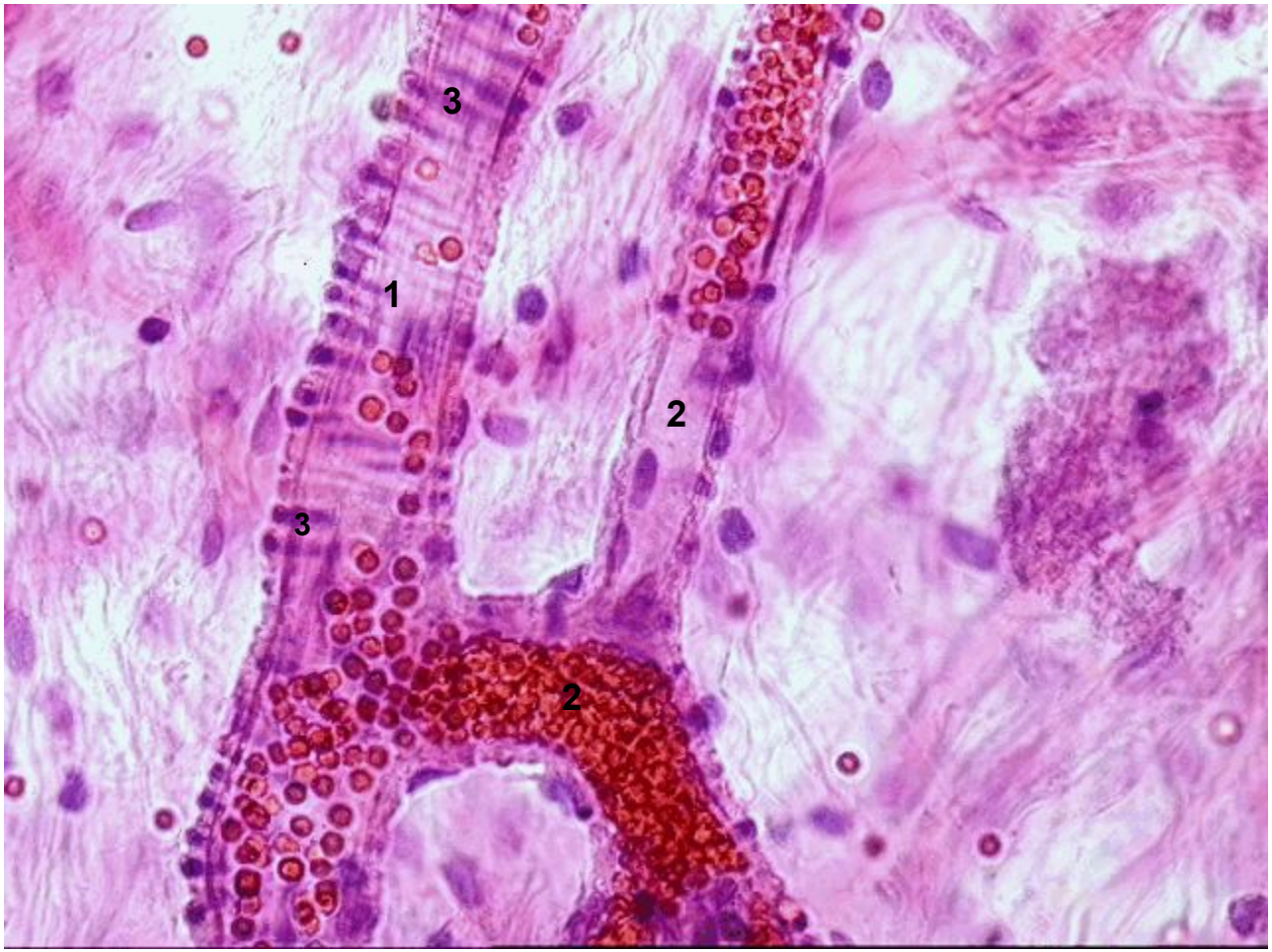

1 – артериола, 2 – венула, 3 – ядра гладкомышечных клеток

29.Волокна Пуркинье проводящей системы сердца

(гематоксилин – эозин)

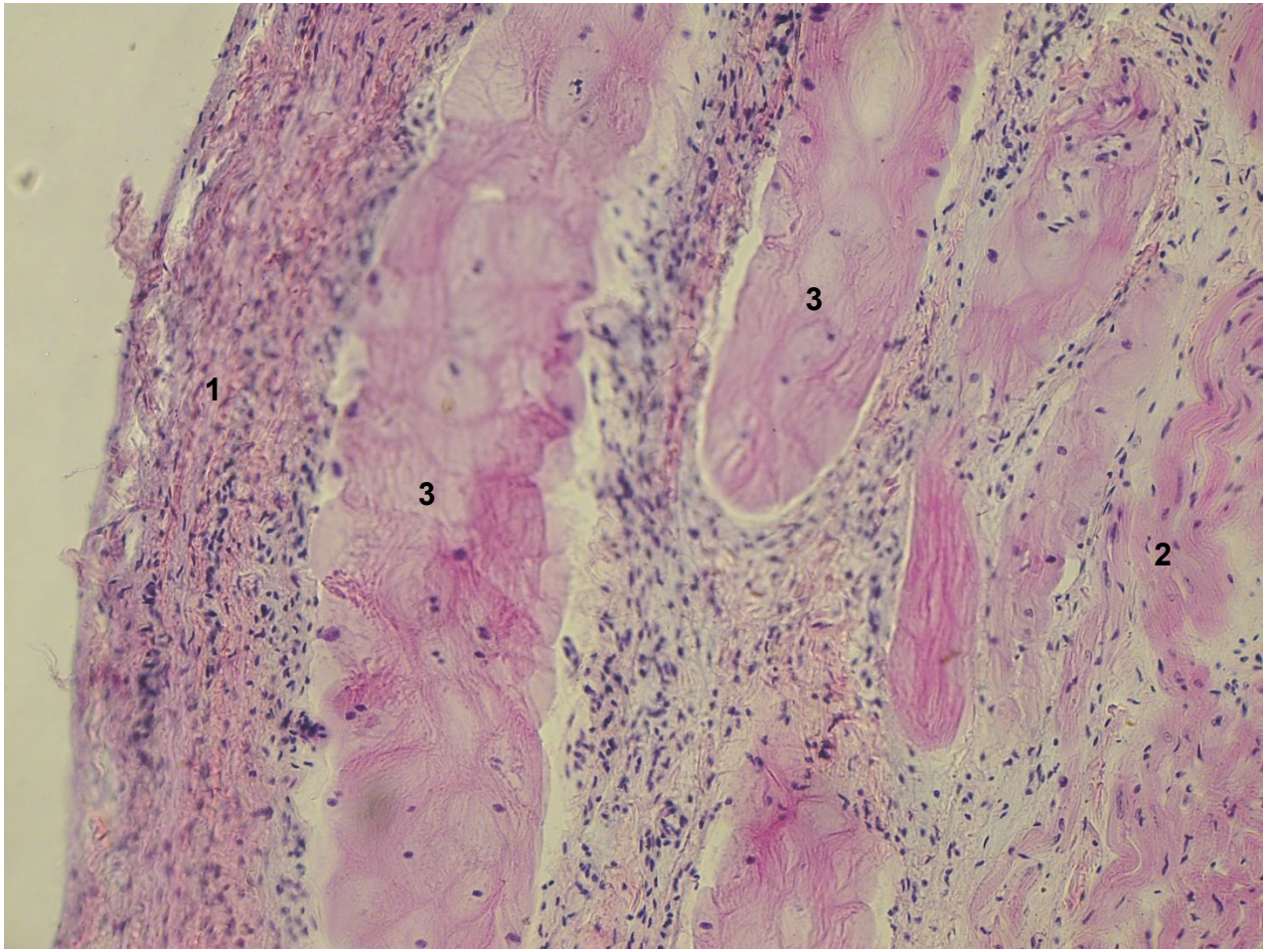

1 – эндокард, 2 – сократительные кардиомиоциты, 3 – кардиомиоциты проводящей системы сердца (волокна Пуркинье)

30.Тимус

(гематоксилин – эозин)

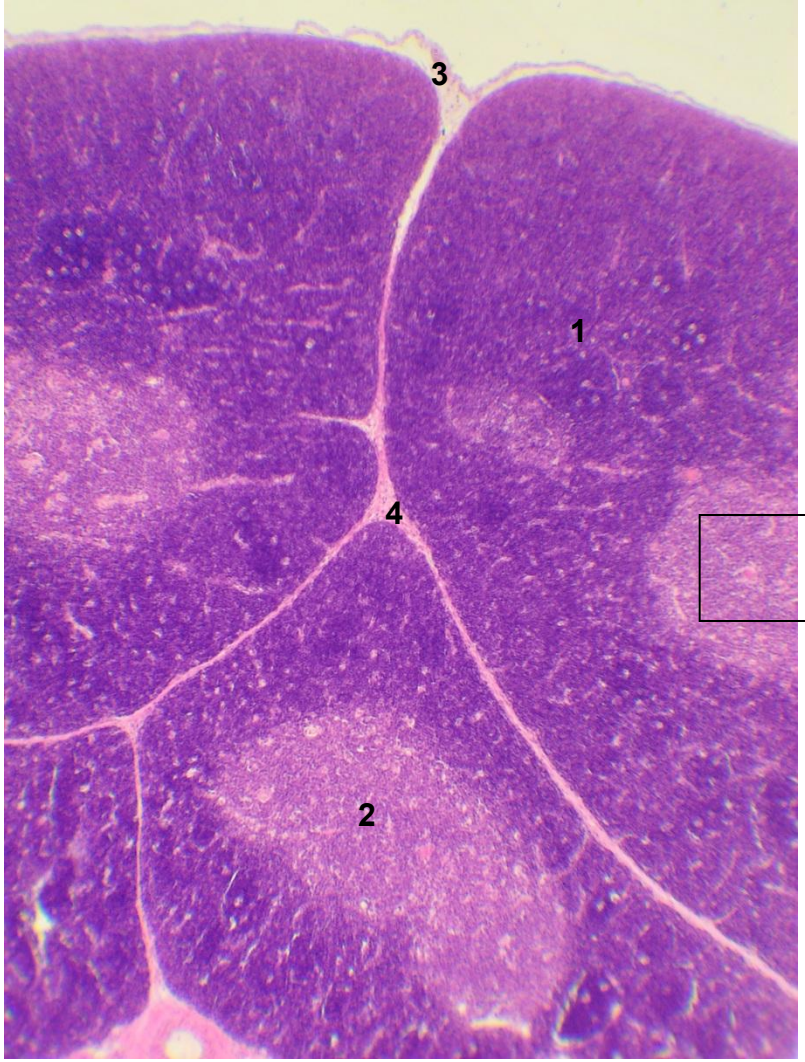

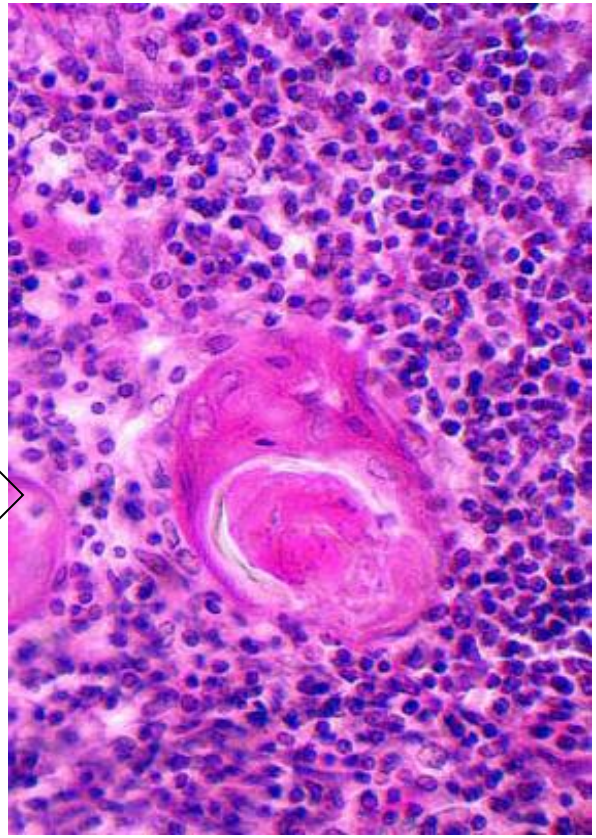

Тельце тимуса в мозговом веществе

1 – корковое вещество, 2 – мозговое вещество, 3 – капсула тимуса, 4 – междольковая соединительнотканная перегородка

31.Лимфатический узел

(гематоксилин – эозин)

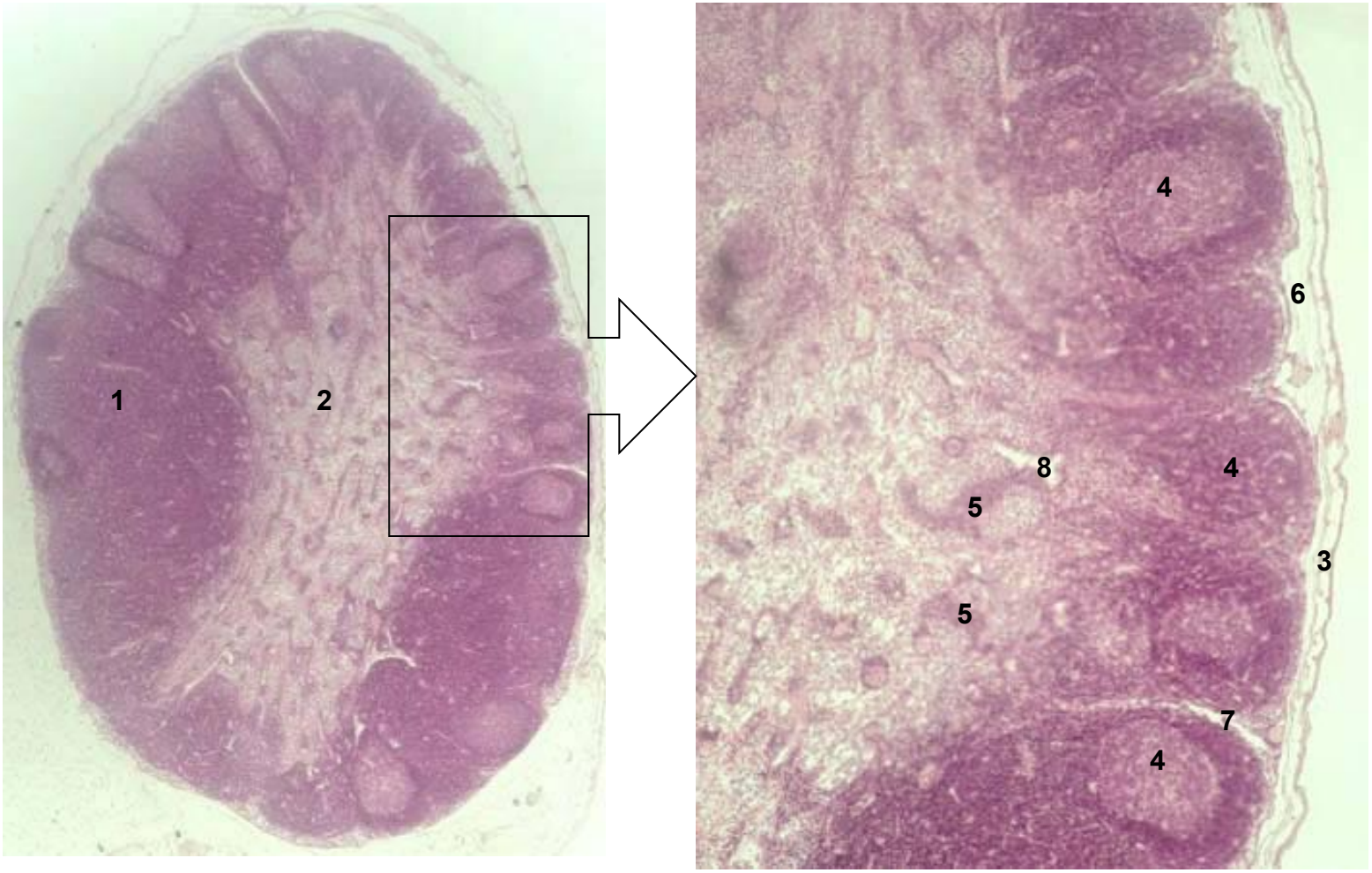

1 – корковое вещество, 2 – мозговое вещество, 3 – капсула, 4 – лимфоидные фолликулы, 5 – мозговые тяжи, 6 – краевой синус, 7 – корковый синус, 8 – мозговой синус

32.Селезенка

(гематоксилин – эозин)

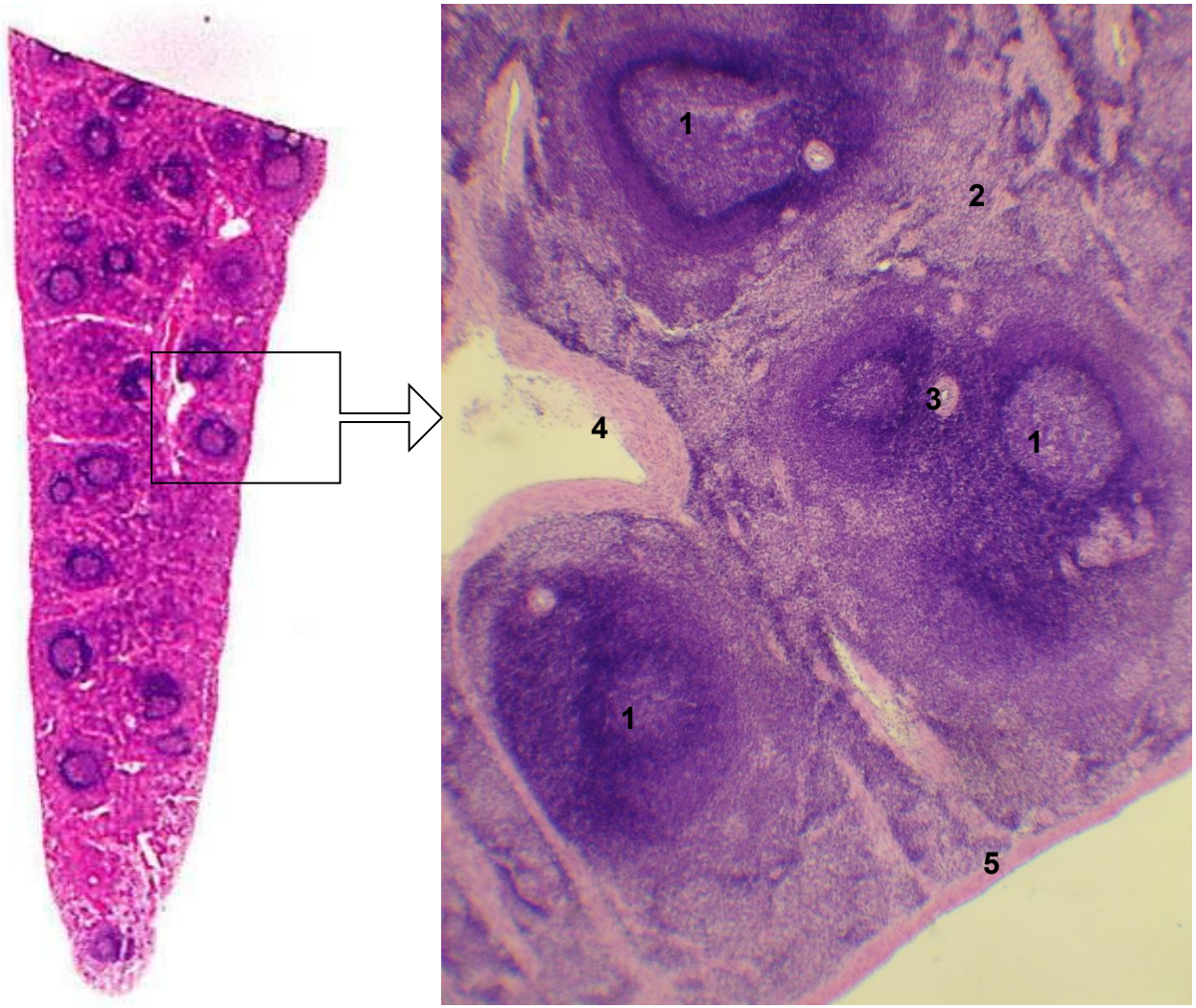

1 – белая пульпа (лимфоидные узелки), 2 – красная пульпа, 3 – центральная артерия узелка, 4 – соединительнотканная трабекула с веной безмышечного типа, 5 – капсула селезенки

33.Небная миндалина

(гематоксилин – эозин)

1 – крипта, 2 – лимфоидные фолликулы

34.Кора больших полушарий

(импрегнация серебром)

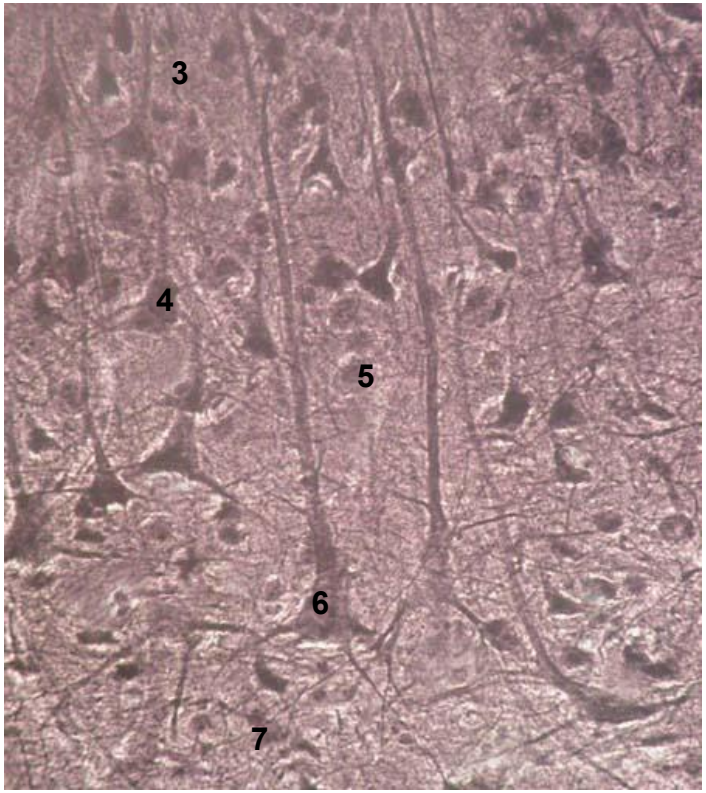

1 – кора больших полушарий (серое вещество), 2 – белое вещество, слои коры (за исключением молекулярного): 3 – наружный зернистый, 4 – пирамидный, 5 – внутренний зернистый, 6 – ганглионарный (гигантские пирамидные клетки Беца), 7 – слой полиморфных клеток

35.Мозжечок
(импрегнация серебром)

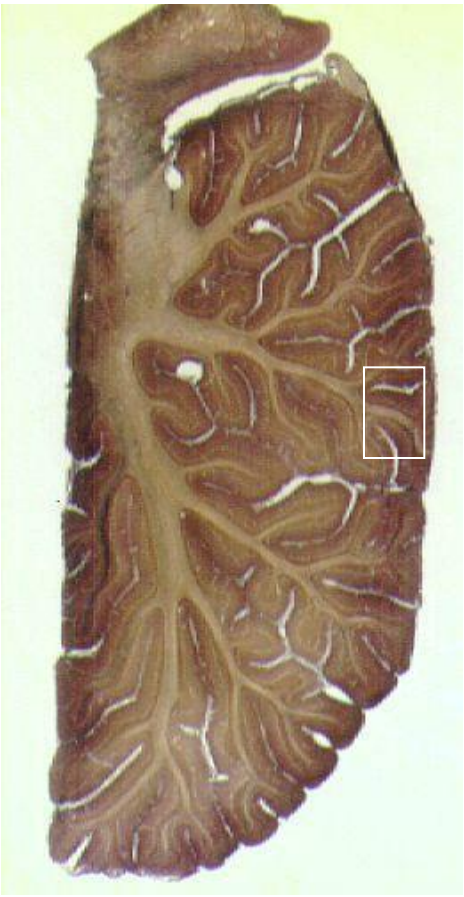

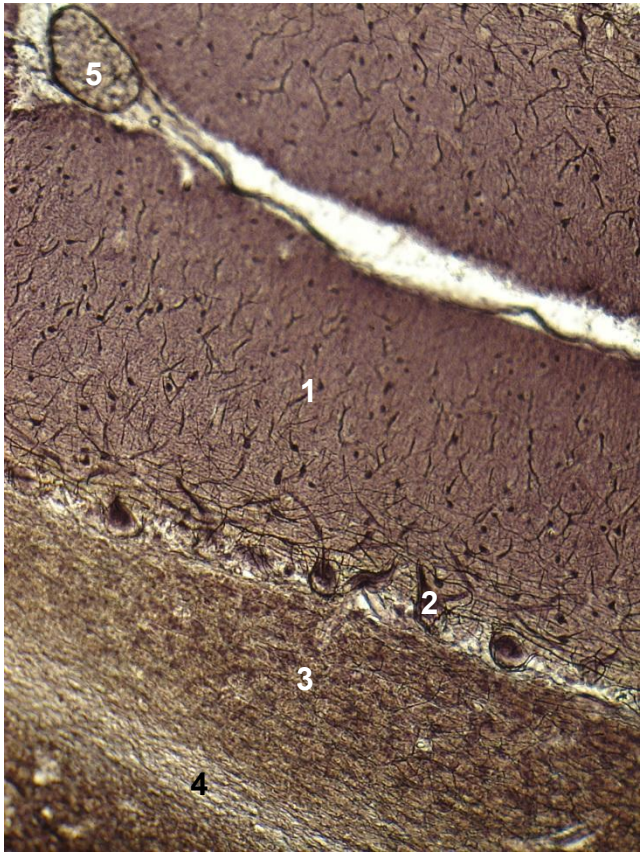

1 – молекулярный слой, 2 – ганглионарный слой, 3 – зернистый слой коры мозжечка, 4 – белое вещество, 5 – мягкая мозговая оболочка

36.Спинной мозг
(импрегнация серебром)

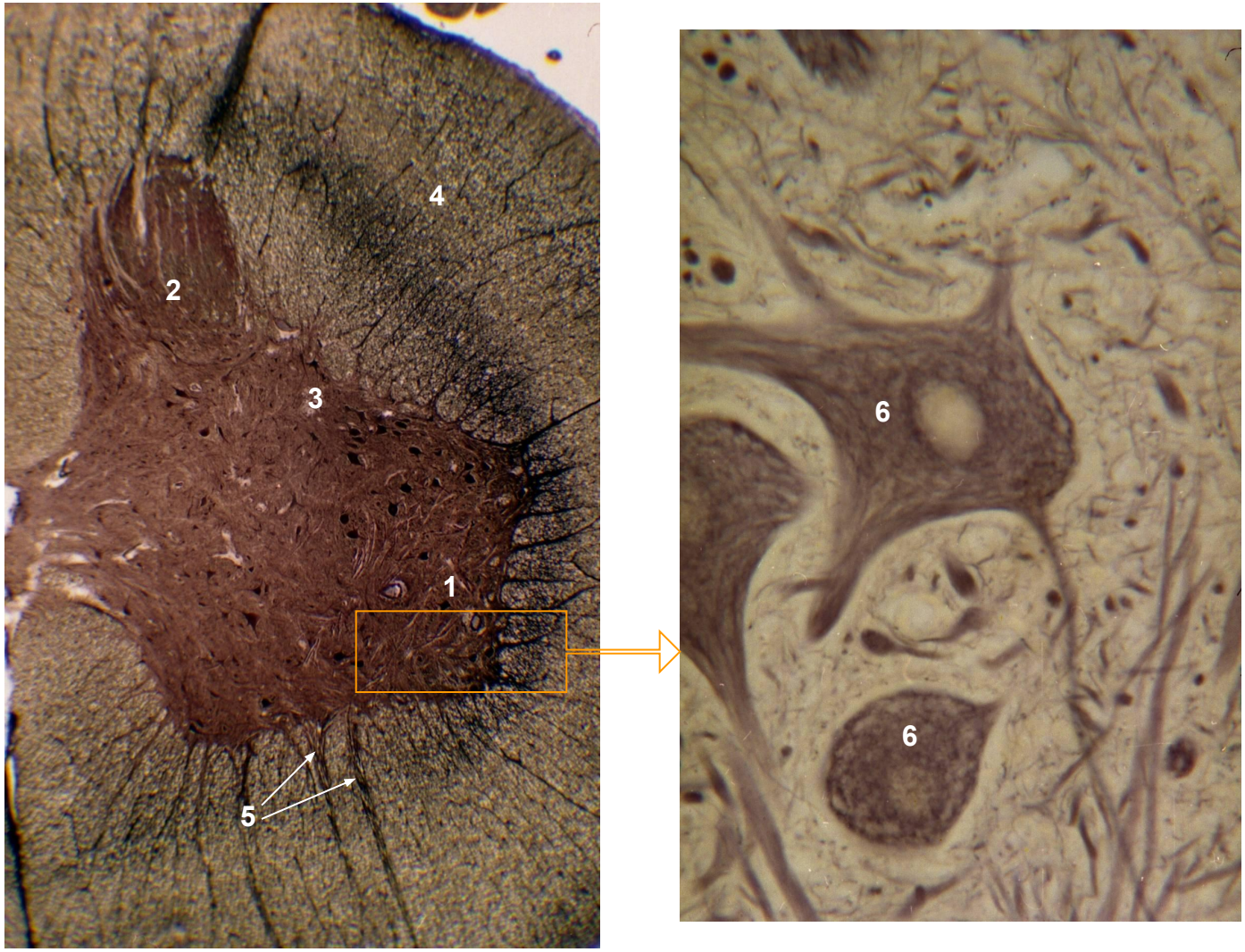

1 – передний рог, 2 – задний рог, 3 – боковой рог, 4 – белое вещество, 5 - глиальные тяжи, 6 – нейроны двигательных ядер переднего рога,

37.Спинномозговой узел

(гематоксилин – эозин)

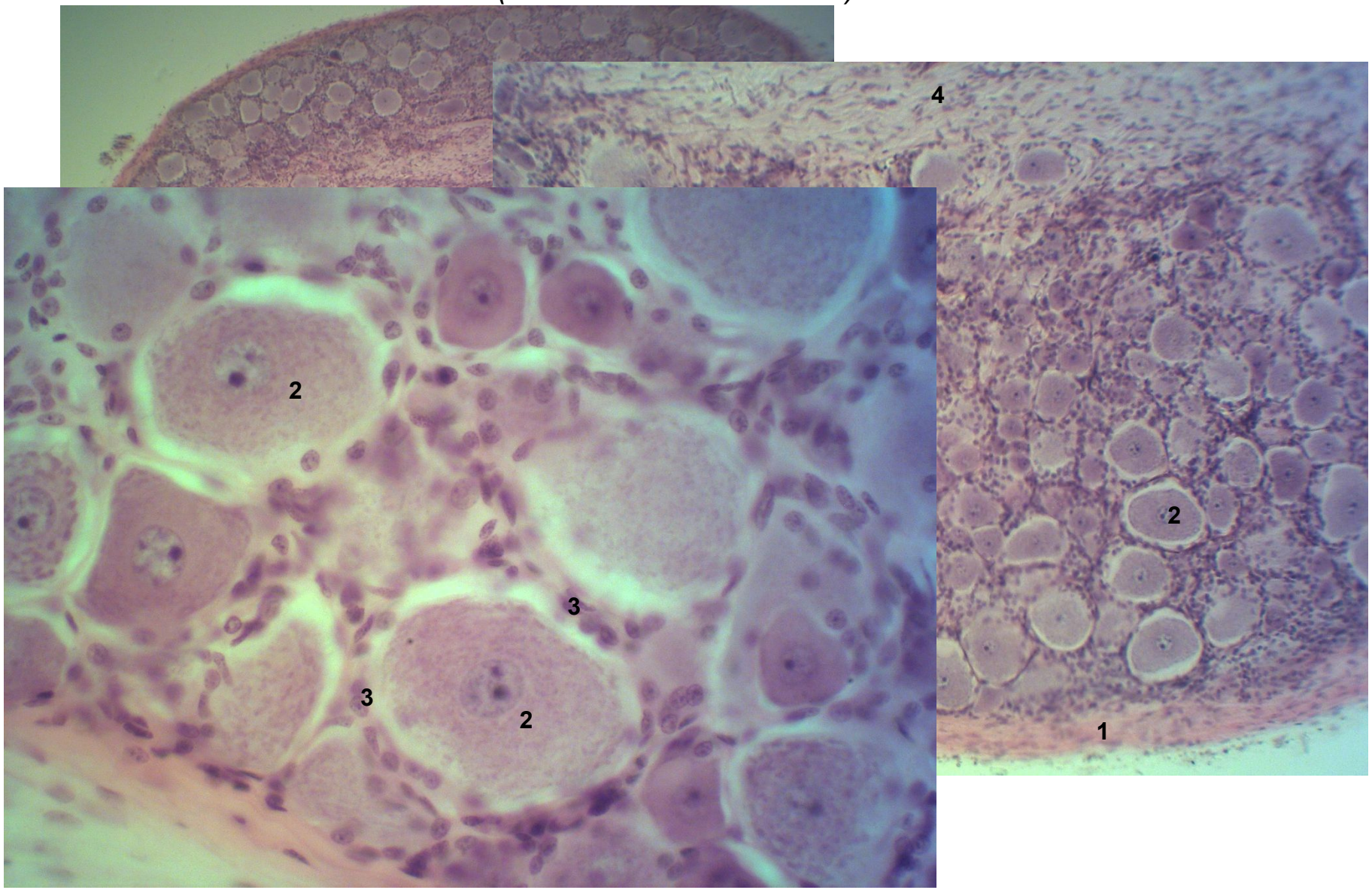

1 – капсула узла, 2 – чувствительные нейроны, 3 – капсула нейрона со слоем мантийных глиоцитов и волокнистым слоем, 4 – нервные волокна

38.Симпатический ганглий

(импрегнация серебром)

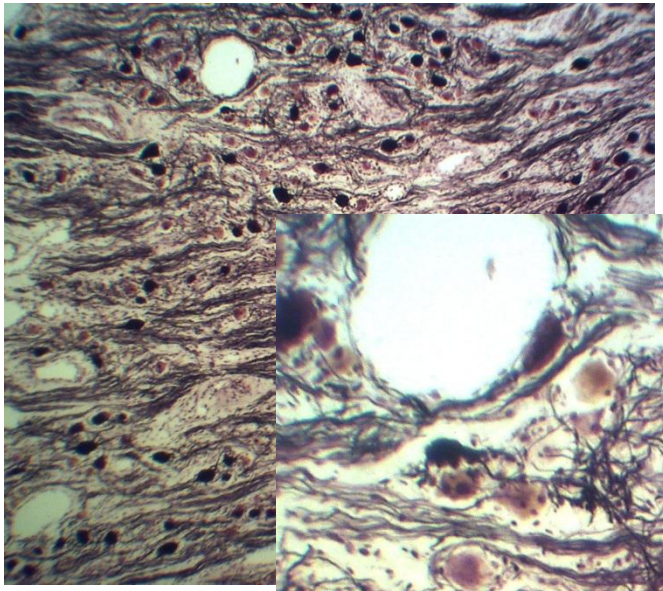

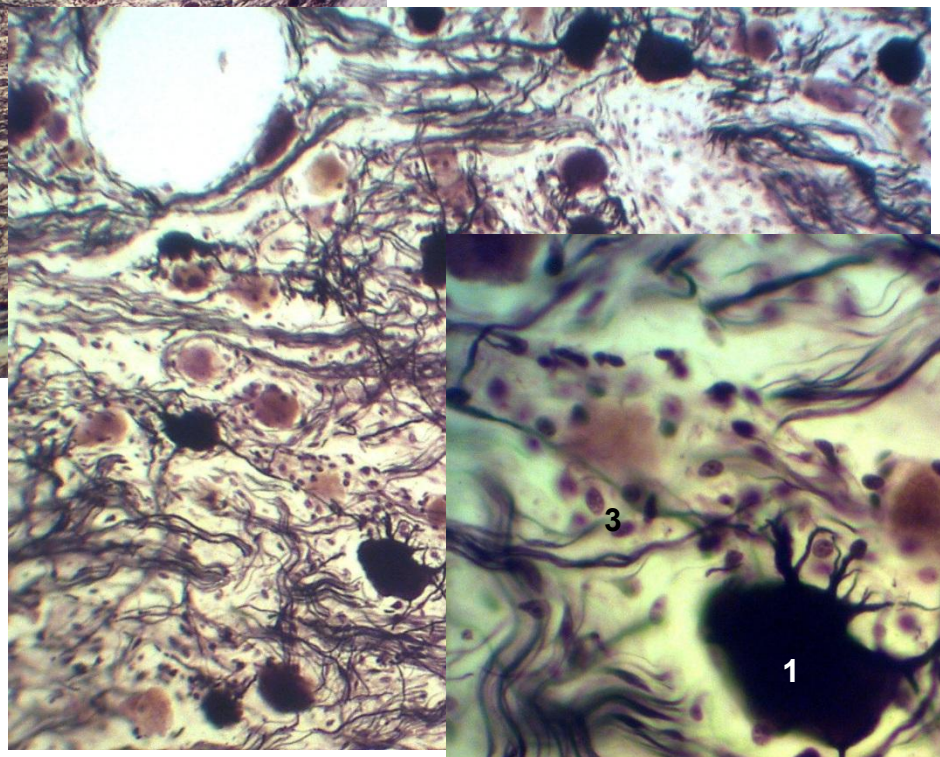

1 – мультиполярный нейрон,
2 – нервные волокна, 3
– глиальные клетки

39.Нерв в поперечном срезе
(импрегнация осмием)

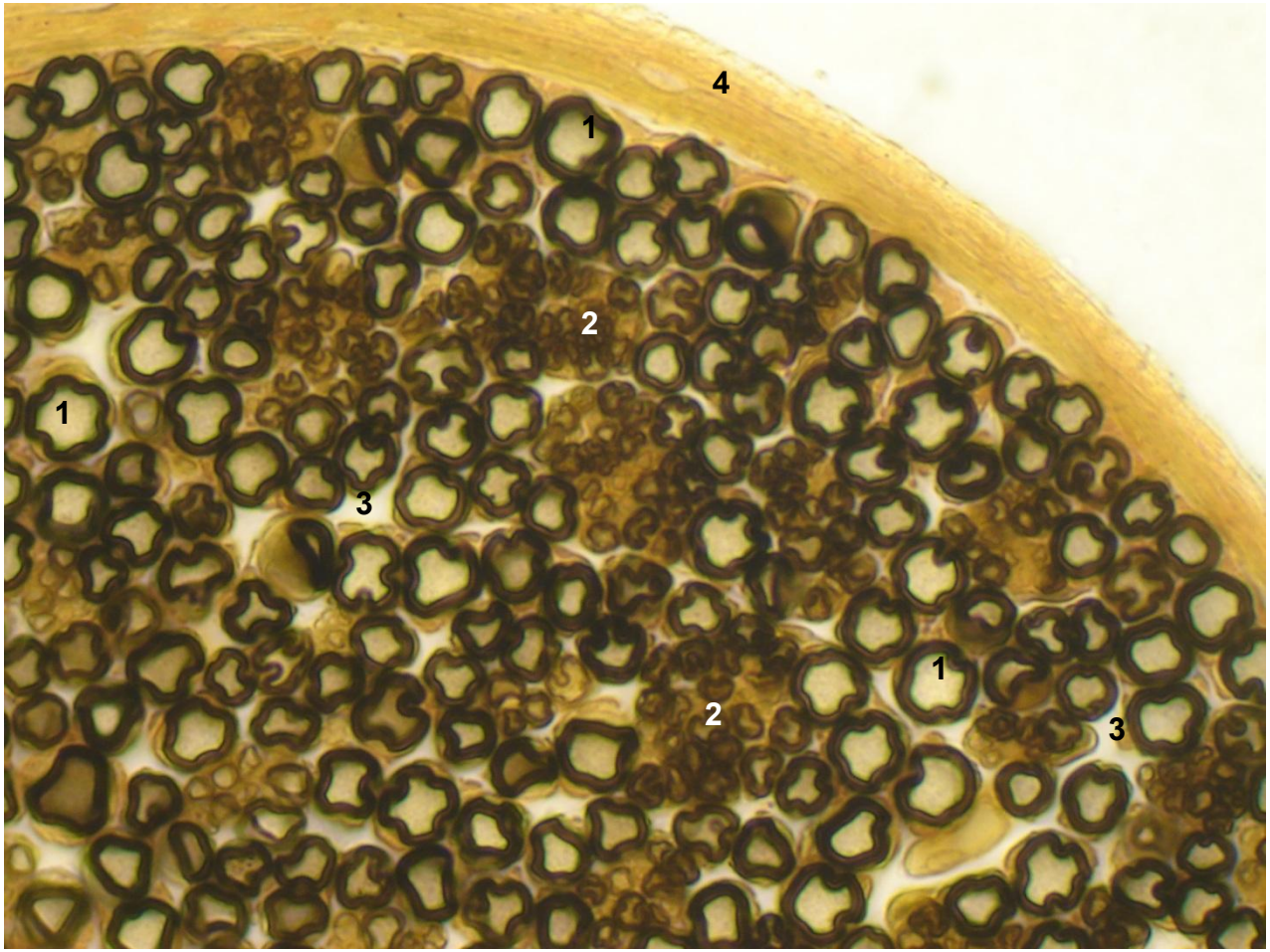

1 – миелиновые нервные волокна, 2 – безмиелиновые нервные волокна, 3 – эндоневрий, 4 - периневрий

40.Задняя стенка глаза

(гематоксилин – эозин)

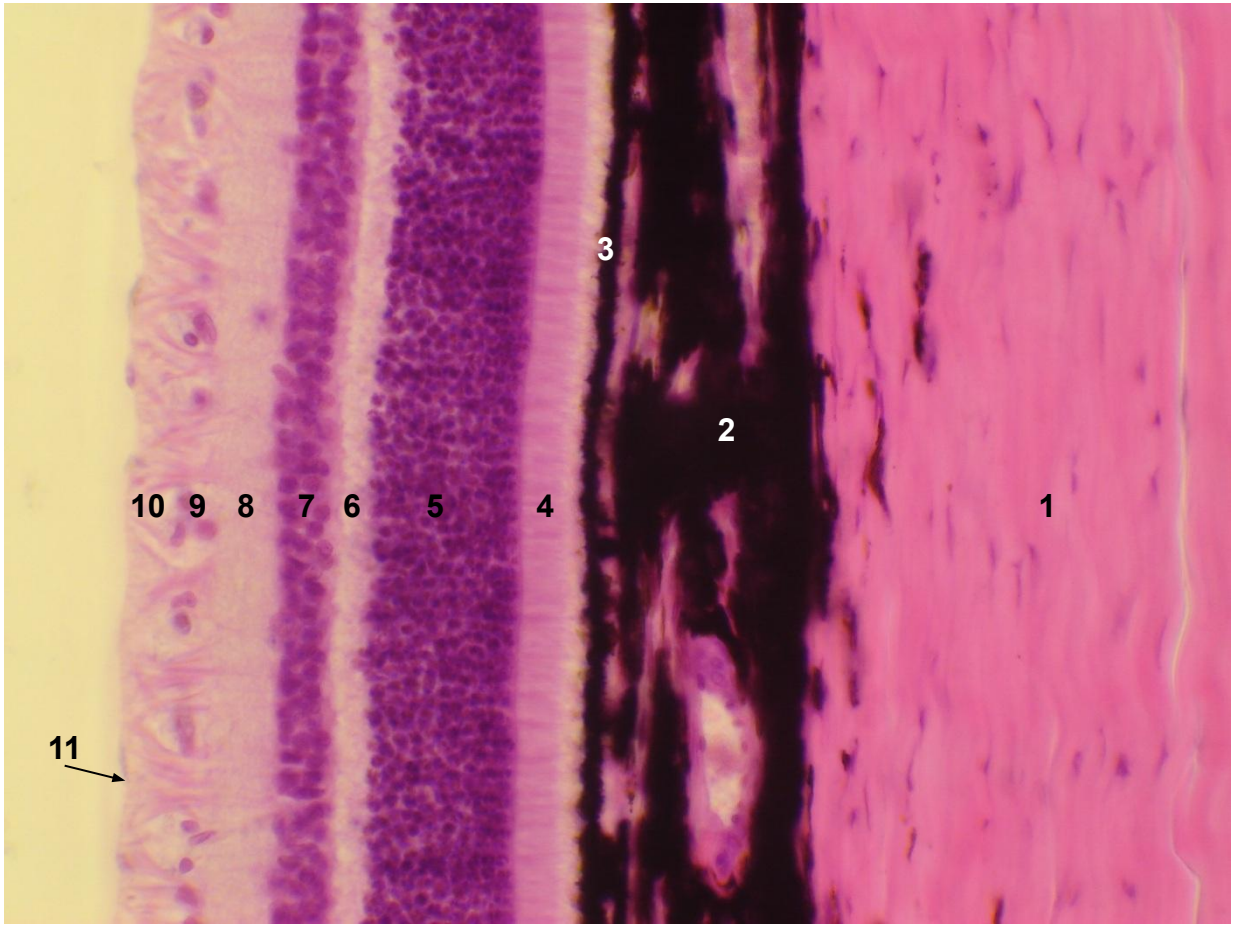

1 – склера, 2 – сосудистая оболочка, слои сетчатки: 3 – пигментный слой, 4 – слой палочек и колбочек, 5 – наружный ядерный слой, 6 – наружный сетчатый слой, 7 - внутренний ядерный слой, 8 – внутренний сетчатый слой, 9 – ганглионарный слой, 10 - слой нервных волокон, 11 – внутренняя пограничная мембрана

41.Роговица

(гематоксилин – эозин)

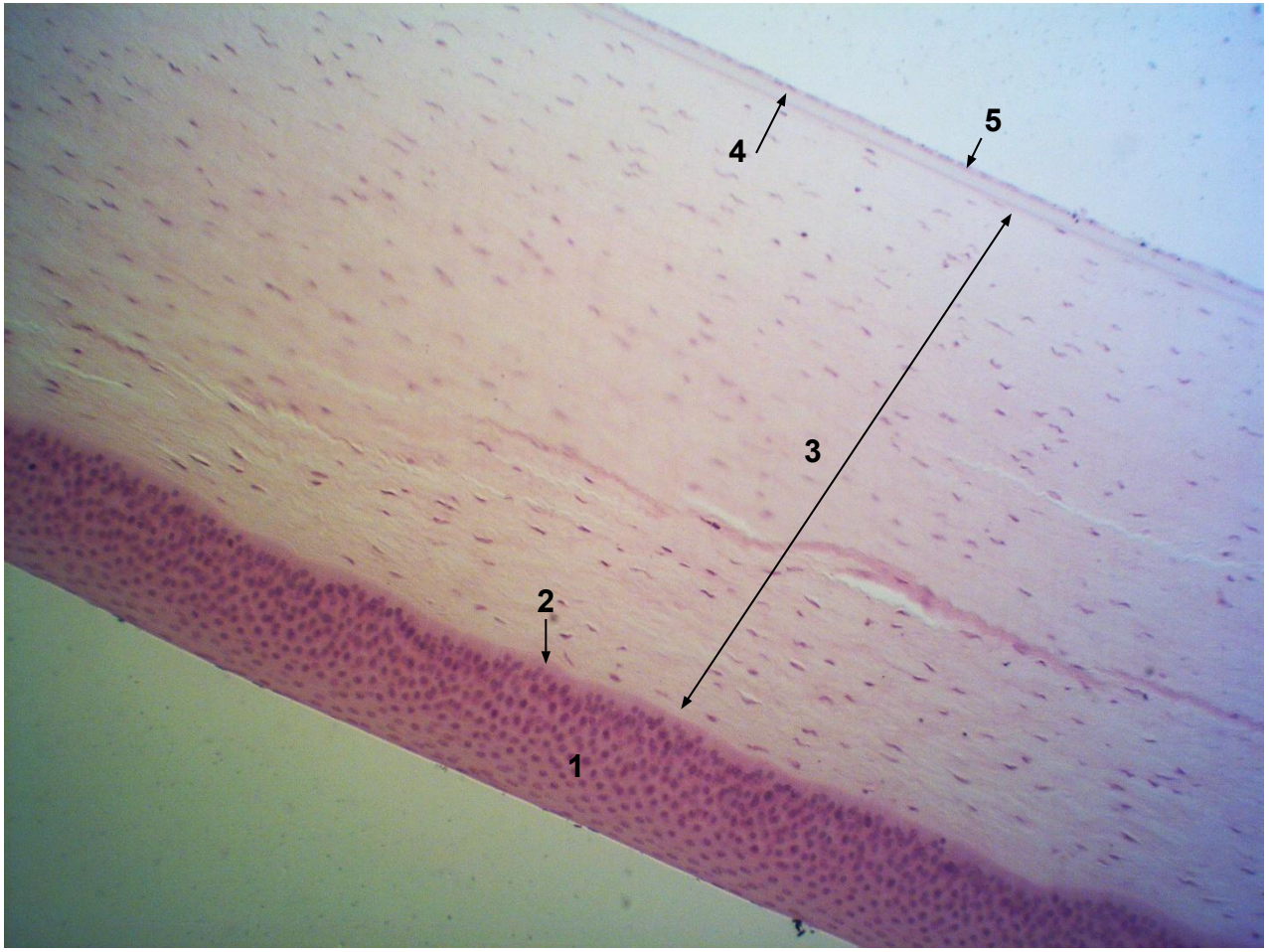

1 – передний эпителий, 2 – передняя пограничная мембрана, 3 – соединительнотканная основа, 4 – задняя пограничная мембрана, 5 - задний эпителий роговицы

42.Орган слуха (спиральный, кортиев орган)

(гематоксилин – эозин)

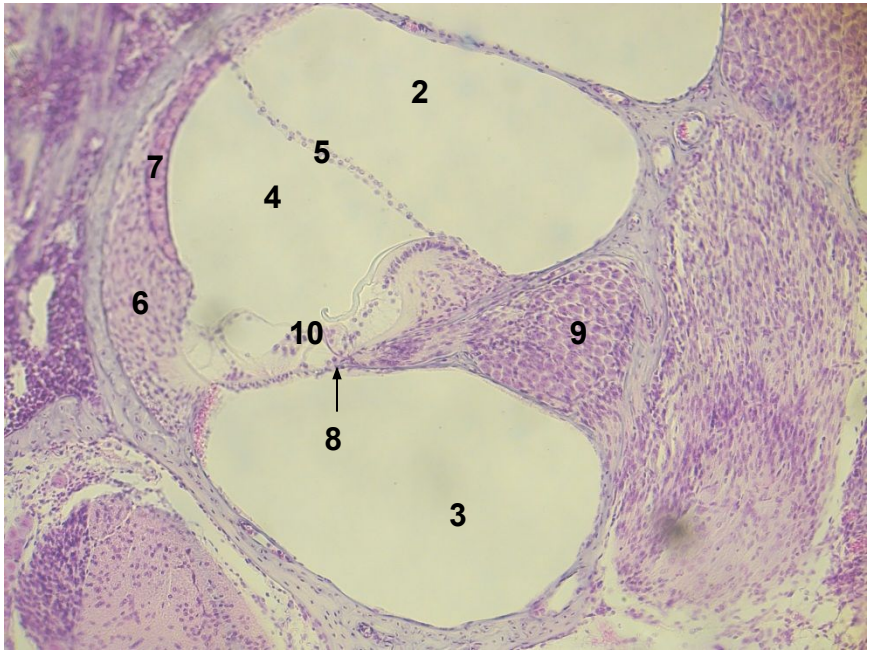

1 – стержень улитки, 2 – вестибулярная лестница, 3 - барабанная лестница, 4 – перепончатый канал улитки, 5 – вестибулярная мембрана, 6 – спиральная связка, 7 – сосудистая полоска, 8 – базилярная пластинка, 9 – спиральный ганглий, 10 – спиральный орган

43.Орган слуха (спиральный, кортиев орган)

(гематоксилин – эозин)

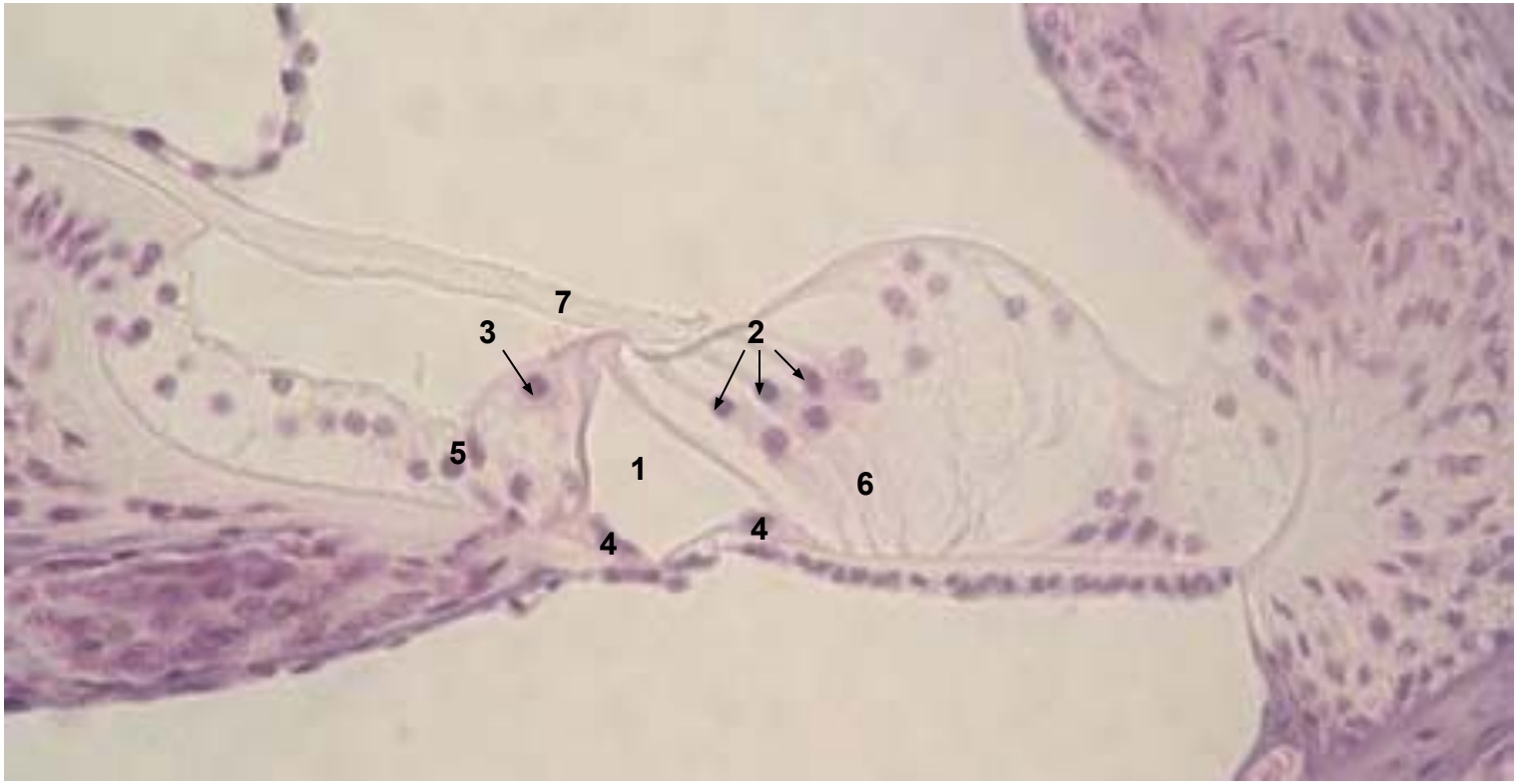

1 – туннель, 2 – наружные волосковые клетки, 3 – внутренние волосковые клетки, 4 – клетки-столбы, 5 – внутренние поддерживающие клетки, 6 – наружные поддерживающие клетки, 7 – покровная мембрана

44.Листовидные сосочки языка, вкусовые почки

(гематоксилин – эозин)

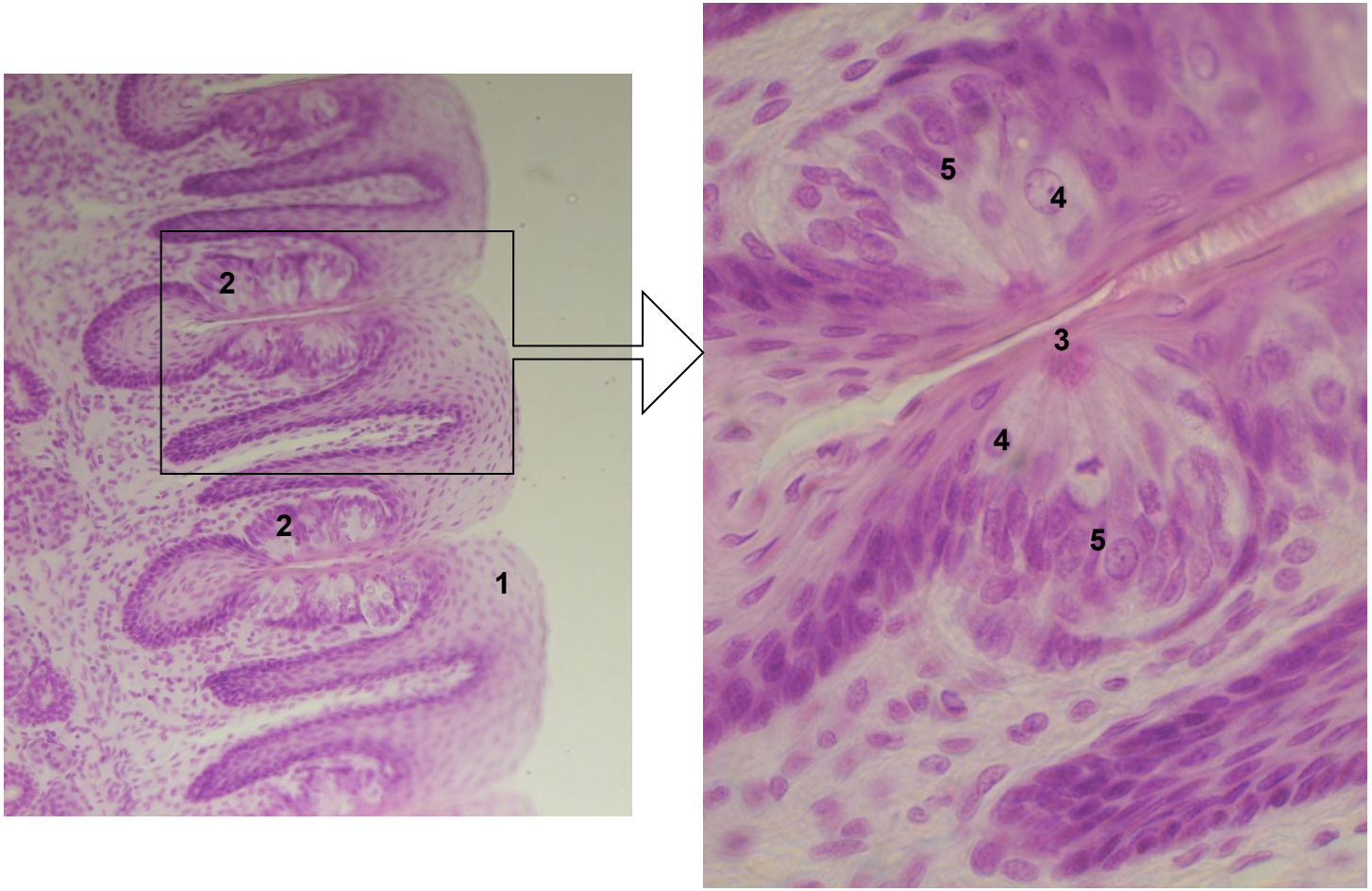

1 – многослойный неороговевающий эпителий листовидного сосочка, 2 – вкусовые почки, 3 – вкусовая пора, 4 – сенсоэпителиальные клетки, 5 – поддерживающие клетки

45.Гипоталамус
(гематоксилин-эозин)

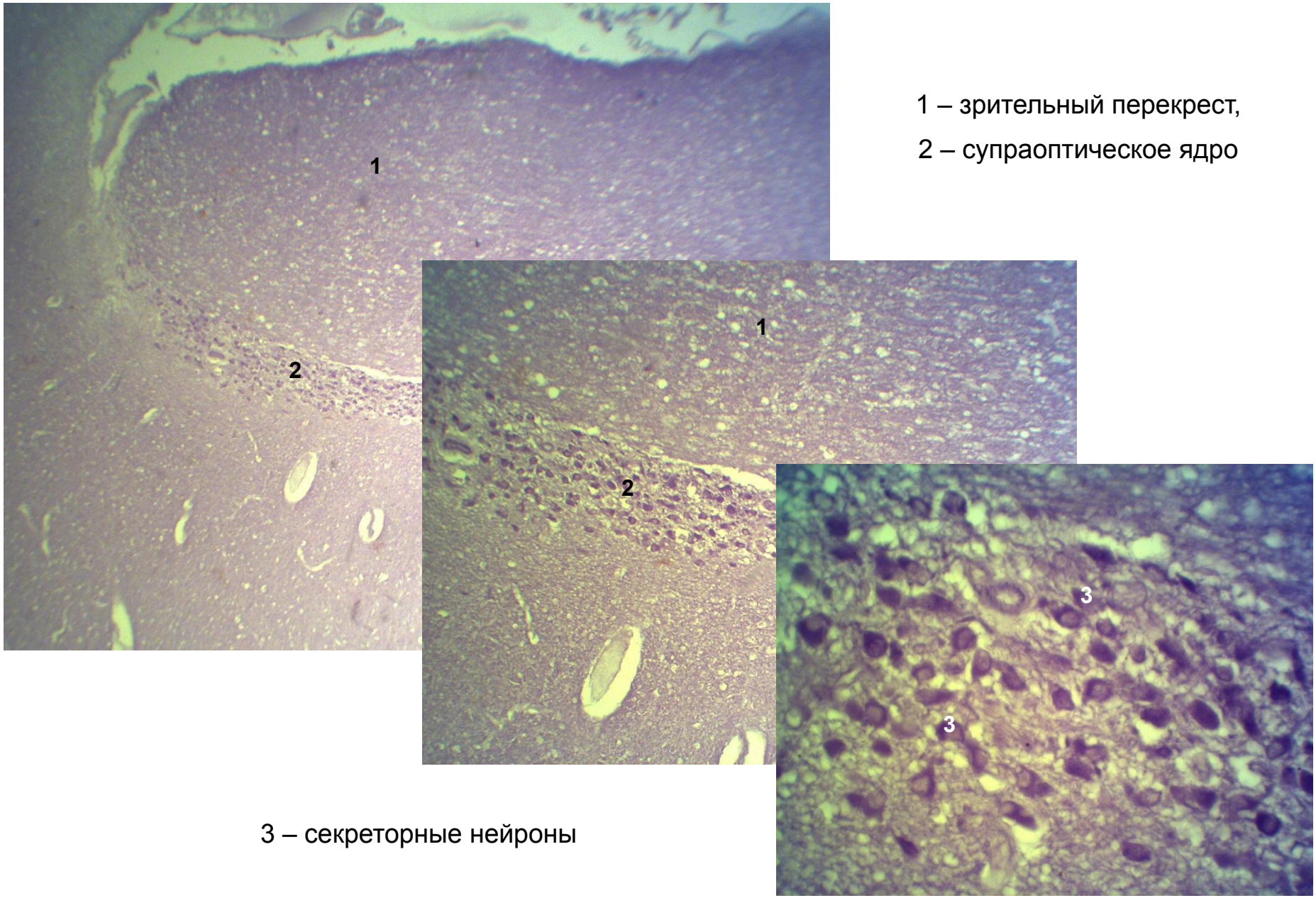

1 – зрительный перекрест,

2 – супраоптическое ядро

3 – секреторные нейроны

46.Гипофиз человека

(метод Маллори)

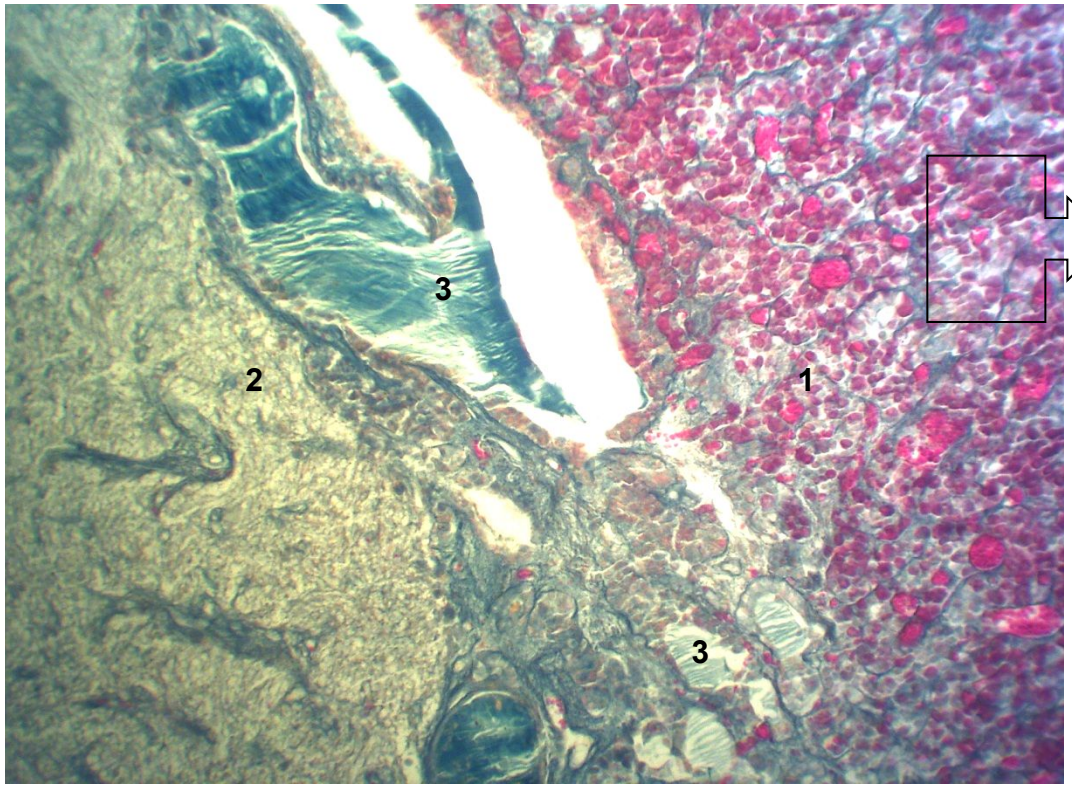

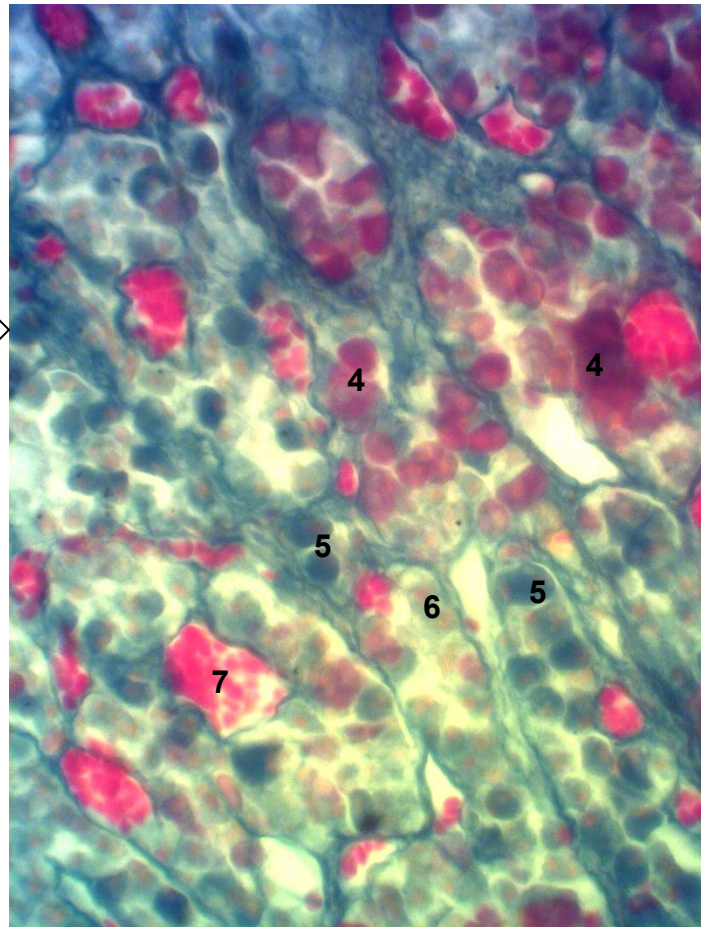

1 – аденогипофиз, 2 – нейрогипофиз, 3 – псевдофолликулы, 4 – оксифильные эндокриноциты, 5 - базофильные эндокриноциты, 6 - хромофобные эндокриноциты, 7 - капилляр

47.Надпочечник

железный гематоксилин *гематоксилин - эозин*

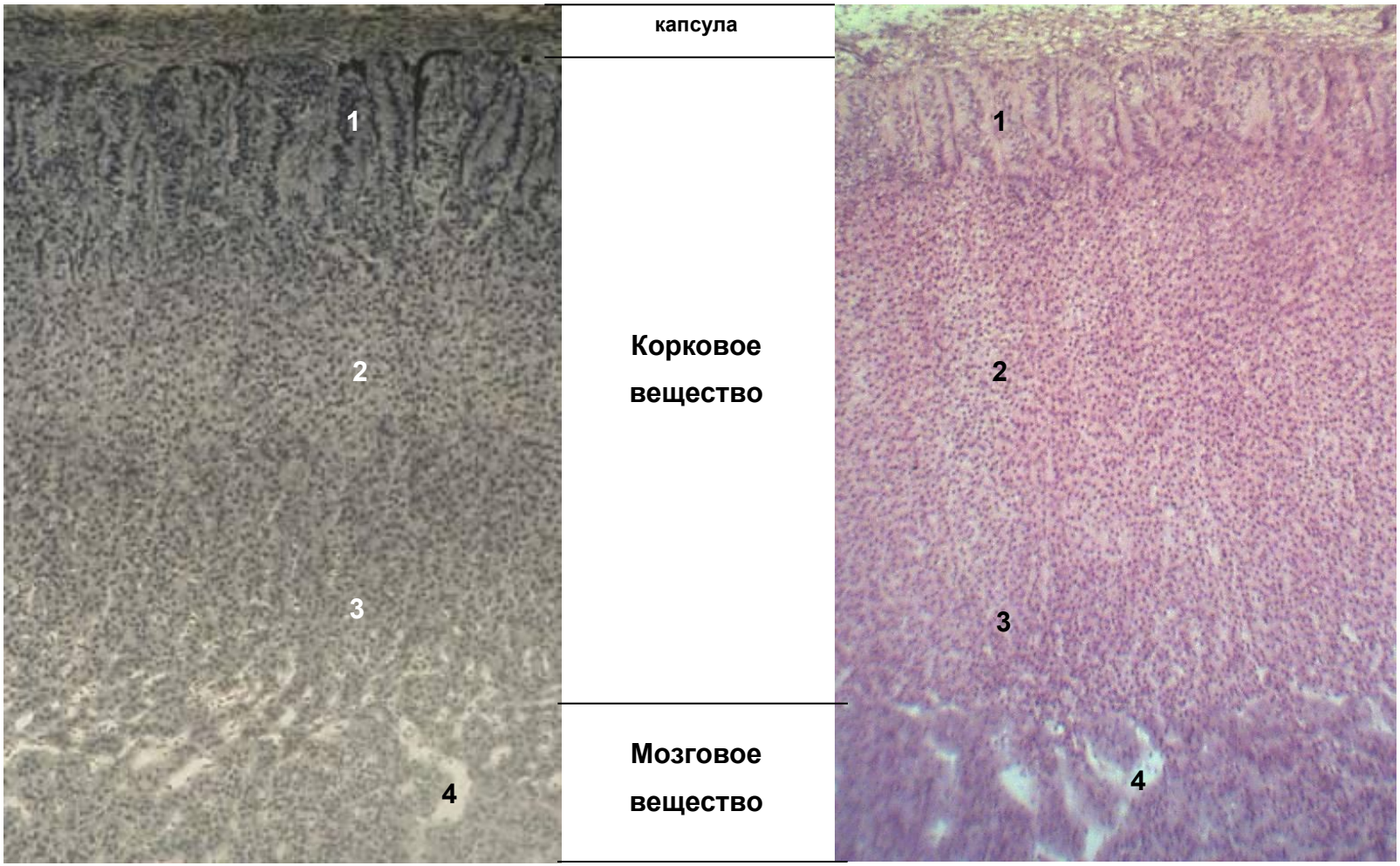

1 – клубочковая зона, 2 – пучковая зона, 3 – сетчатая зона, 4 – кровеносные капилляры

48.Щитовидная железа

(гематоксилин – эозин)

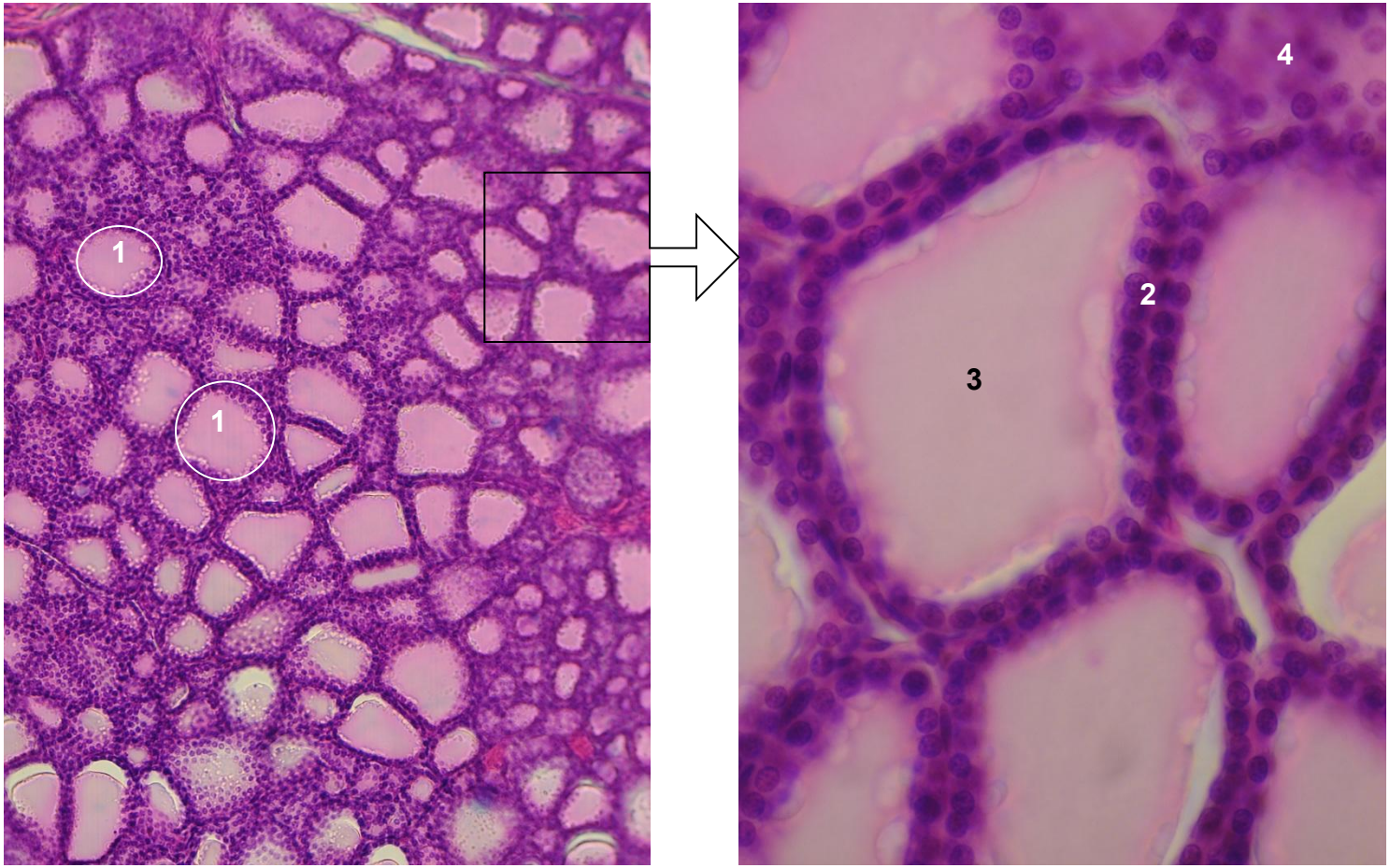

1 – фолликулы, 2 – тироциты, 3 – тироглобулин, 4 – интерфолликулярный эпителий

49.Паращитовидная железа

(гематоксилин – эозин)

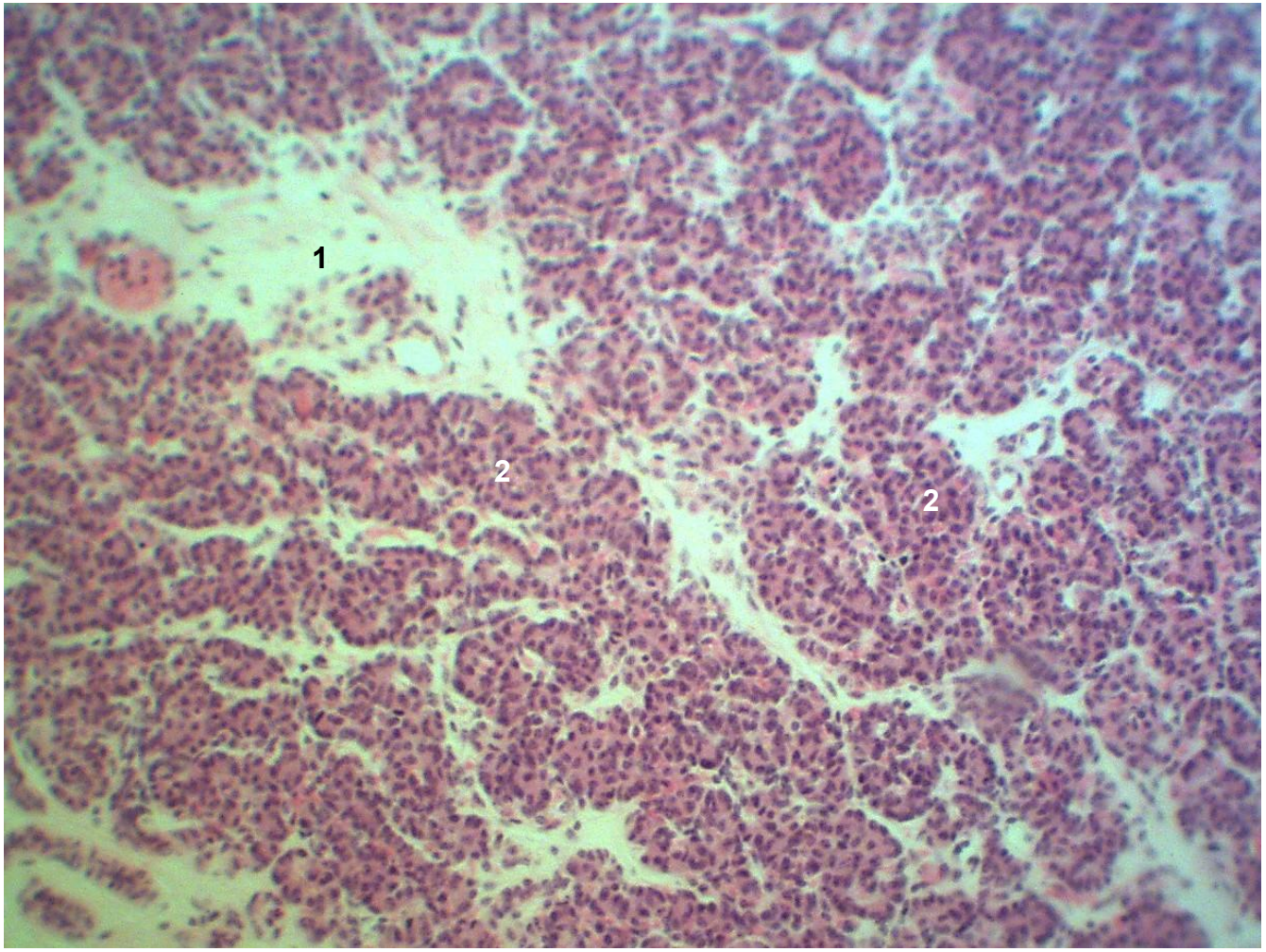

1 – прослойки соединительной ткани, 2 - тяжи паратироцитов

50.Семенник

(гематоксилин – эозин)

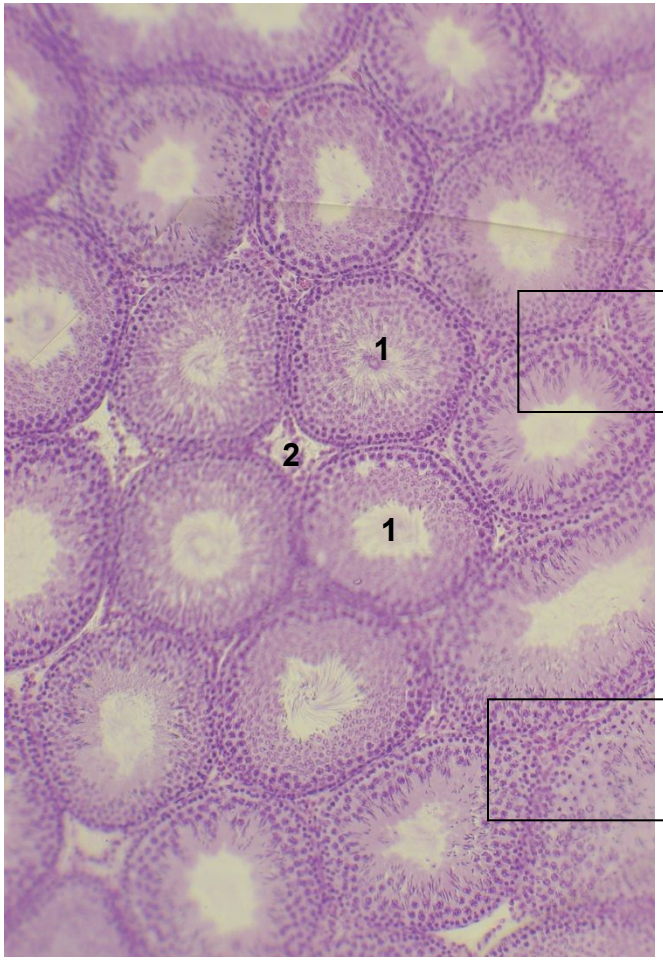

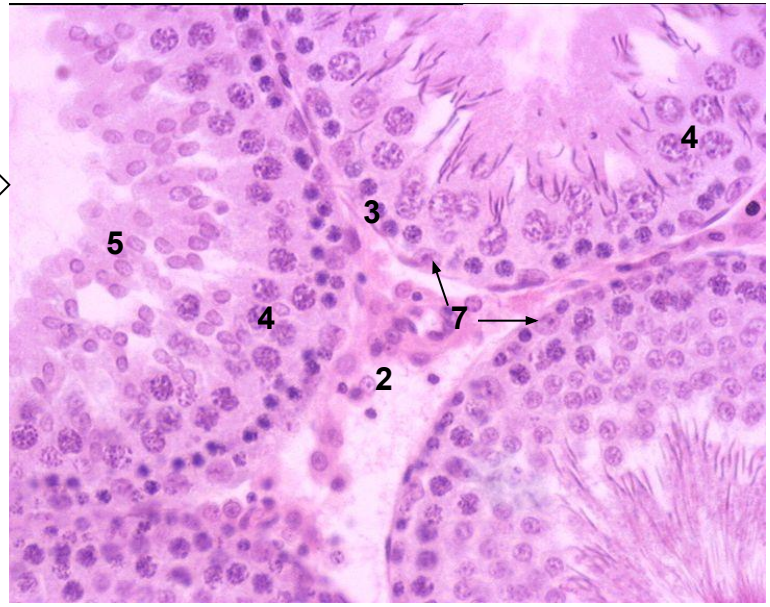

1 – извитые канальцы, 2 – интерстиций, 3 – сперматогонии, 4 – сперматоциты, 5 – сперматиды, 6 – сперматозоиды, 7 – клетки Сертоли (сустентоциты), 8 – клетки Лейдига

51.Придаток семенника

(гематоксилин – эозин)

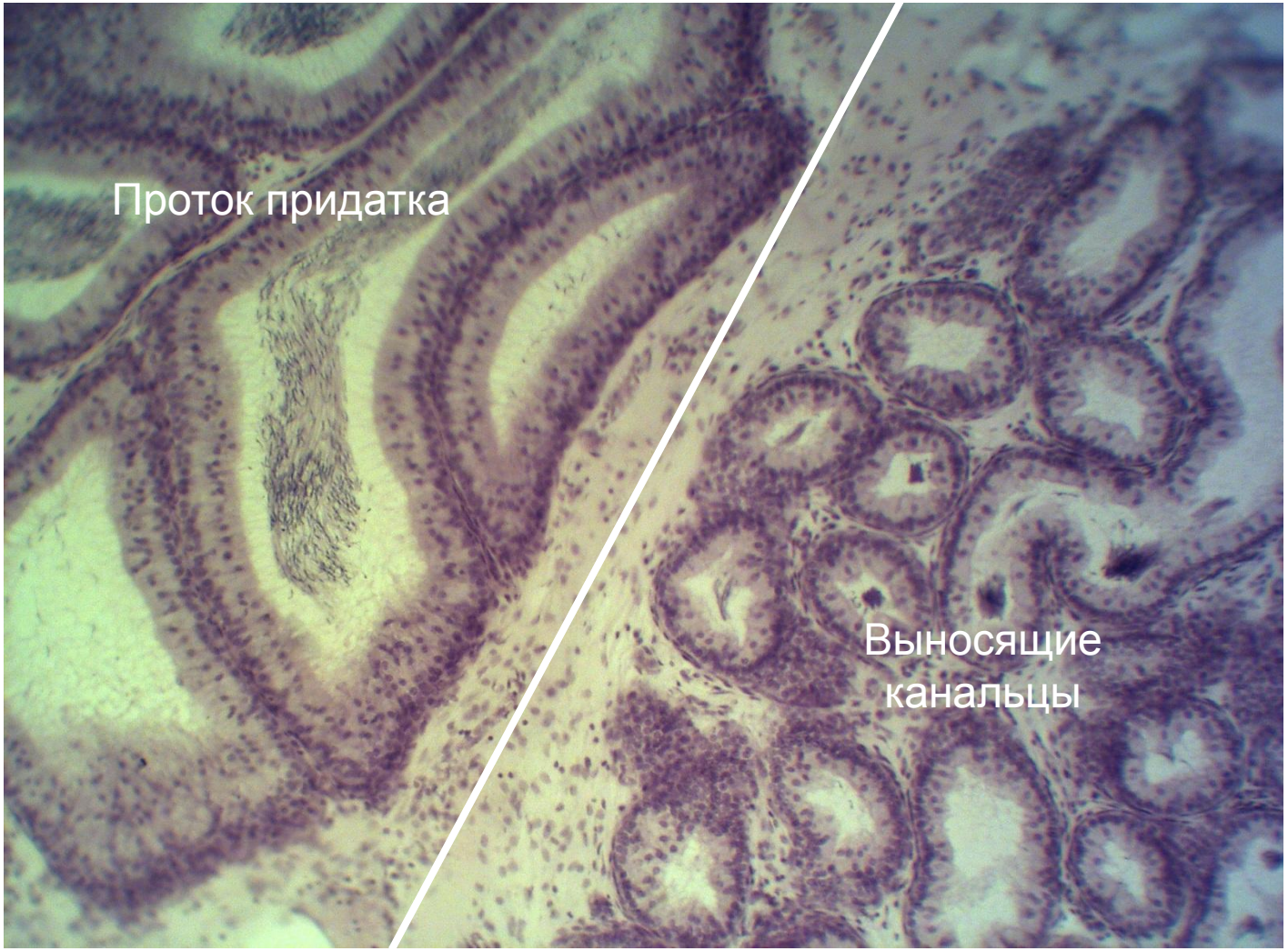

52.Предстательная железа

(гематоксилин – эозин)

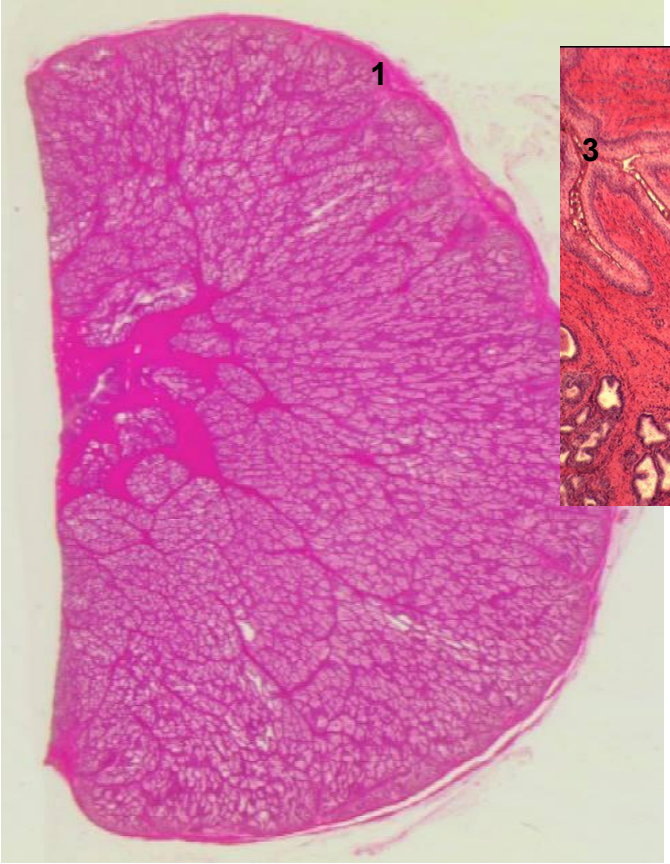

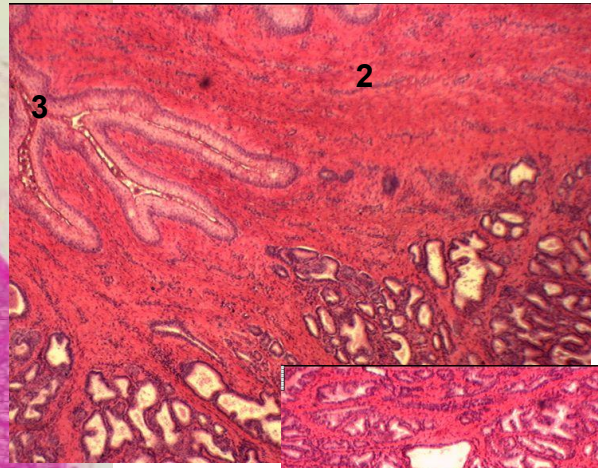

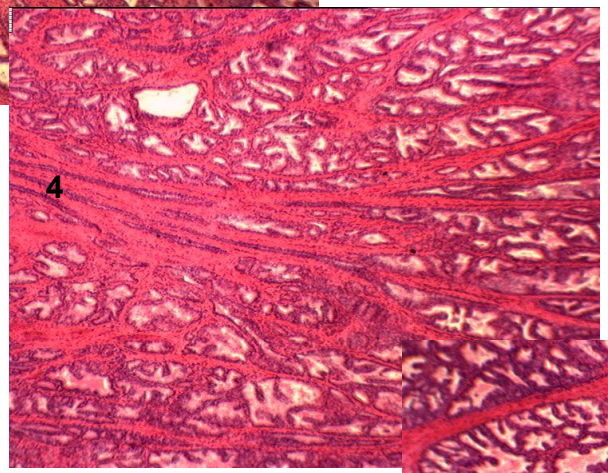

1 – капсула, 2 – соединительнотканная строма, 3 – уретра,
4 – междольковые выводные протоки, 5 – секреторные отделы

53.Яичник

(гематоксилин – эозин)

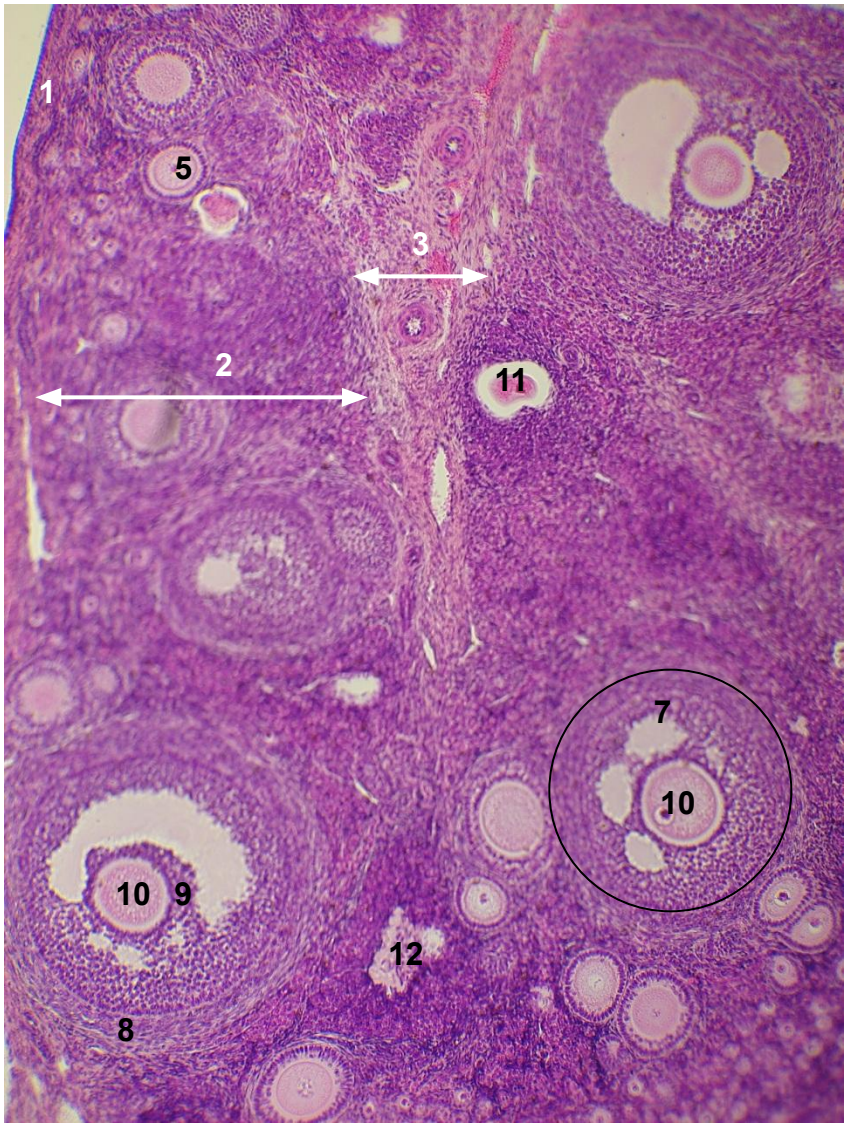

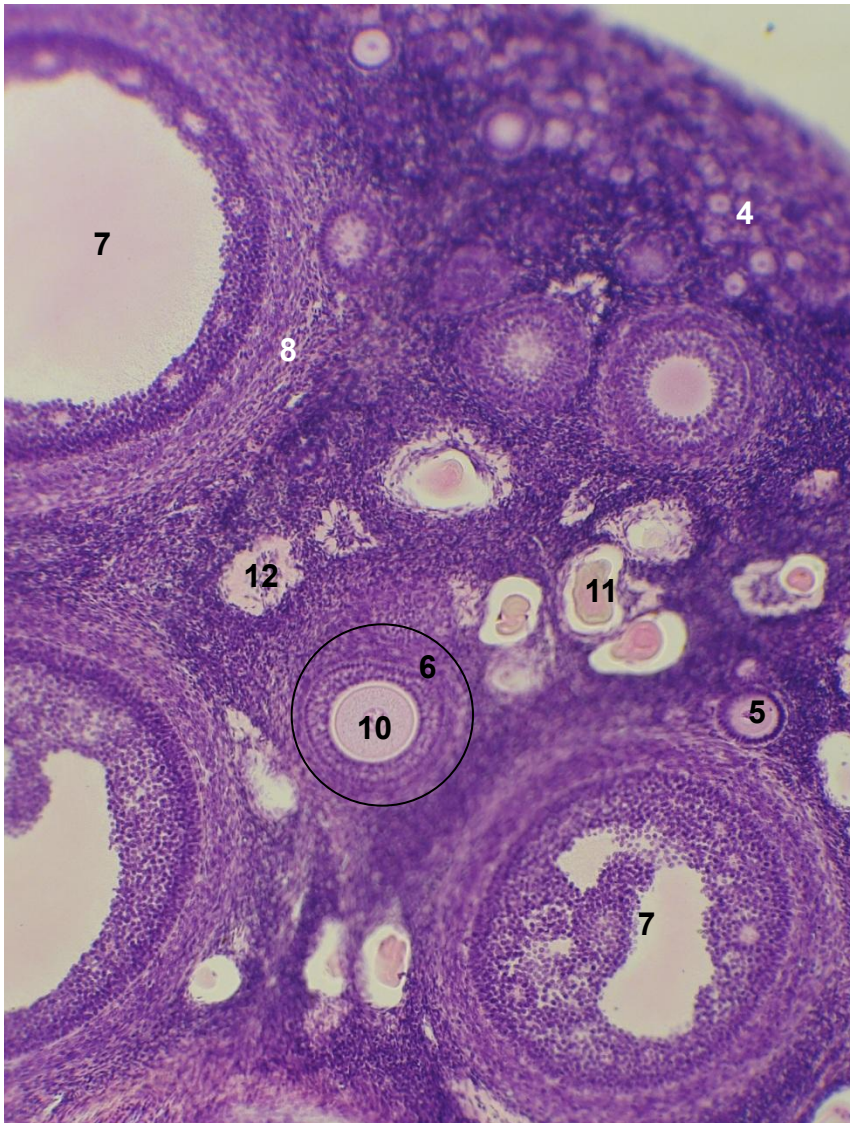

1 – белочная оболочка, 2 – корковое вещество, 3 – мозговое вещество, 4 – примордиальные фолликулы, 5 – первичные фолликулы, 6 – вторичные фолликулы, 7 – третичные фолликулы, 8 – тека, 9 – яйценосный бугорок, 10 – овоциты, 11 – атретическое тело, 12 – белое тело

54.Яйцевод (маточная труба)

(гематоксилин-эозин)

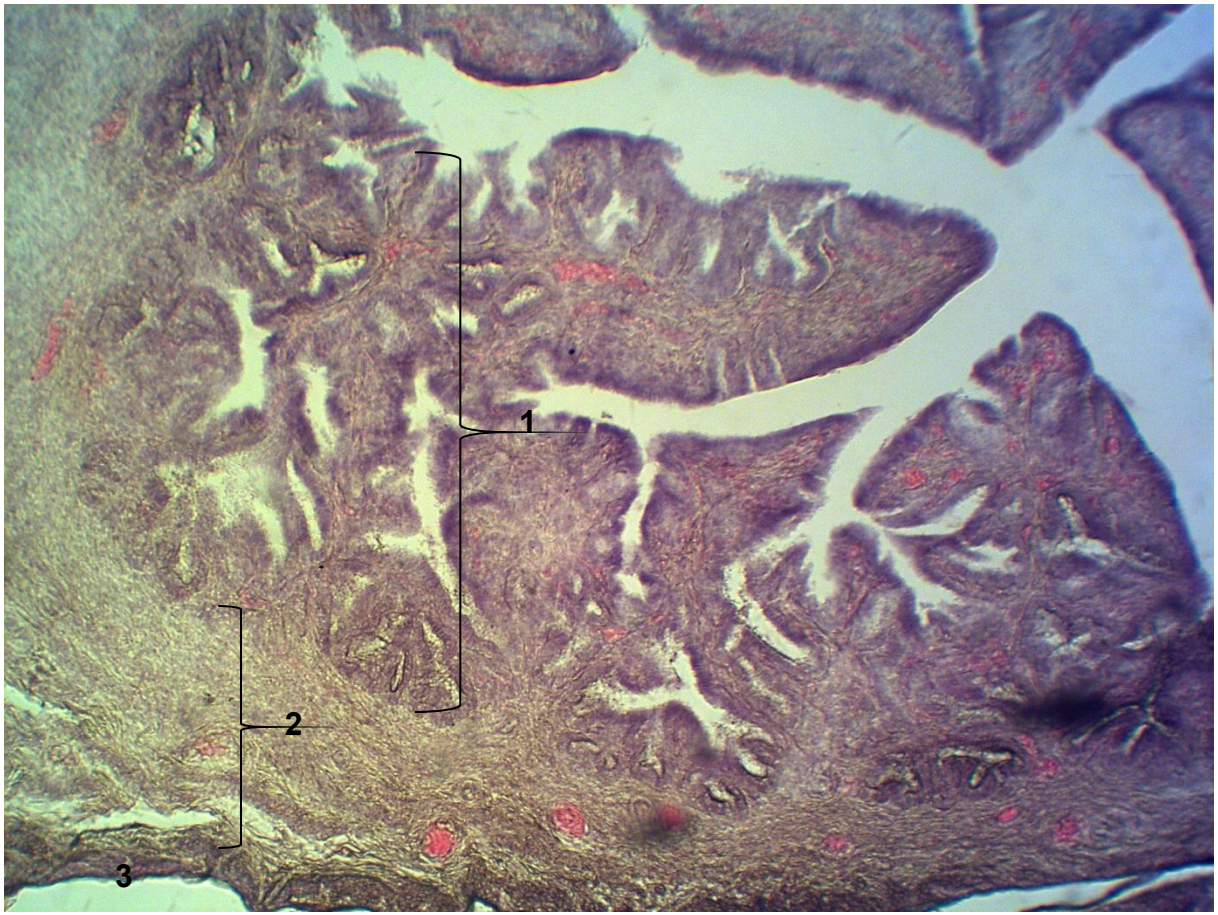

1 – слизистая оболочка, 2 – мышечная оболочка, 3 – серозная оболочка

55. Матка

(гематоксилин – эозин)

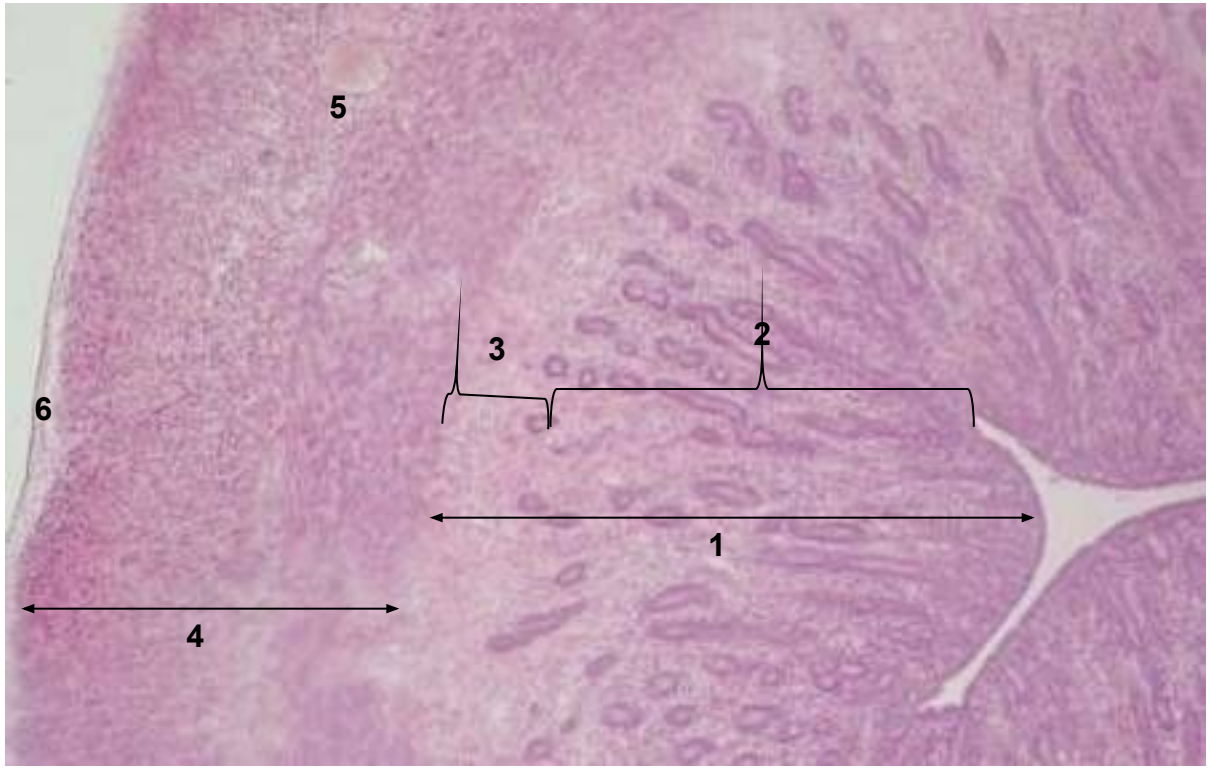

1 – слизистая оболочка (эндометрий), 2 – функциональный слой эндометрия, 3 – базальный слой эндометрия, 4 - мышечная оболочка (миометрий), 5 – сосудистый слой миометрия, 6 – серозная оболочка (периметрий)

56.Молочная железа

(гематоксилин – эозин)

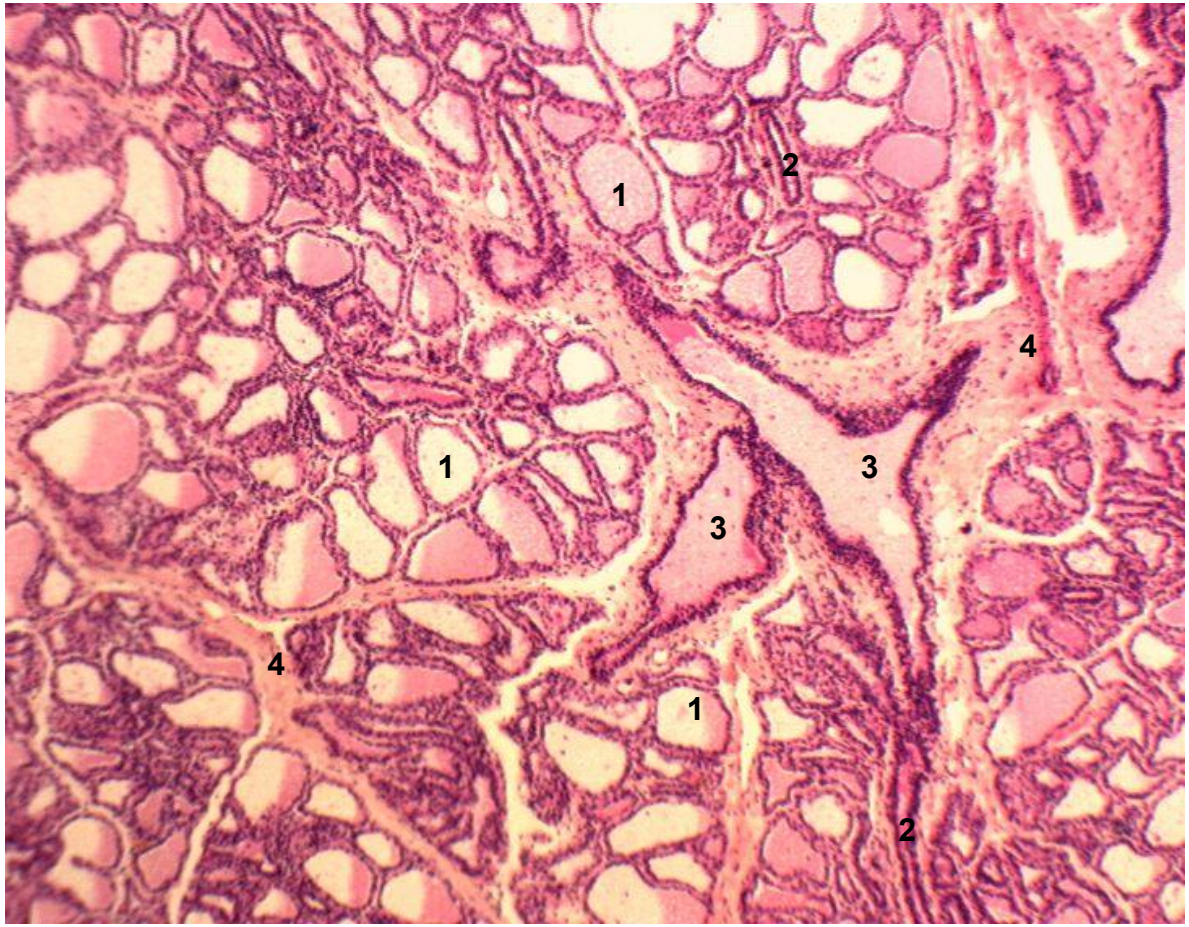

1 – концевые секреторные отделы, 2 – внутридольковые выводные протоки,
3 – междольковые выводные протоки, 4 – междольковая соединительная ткань

57.Срез зародыша курицы на стадии осевого комплекса зачатков органов *(гематоксилин – эозин)*

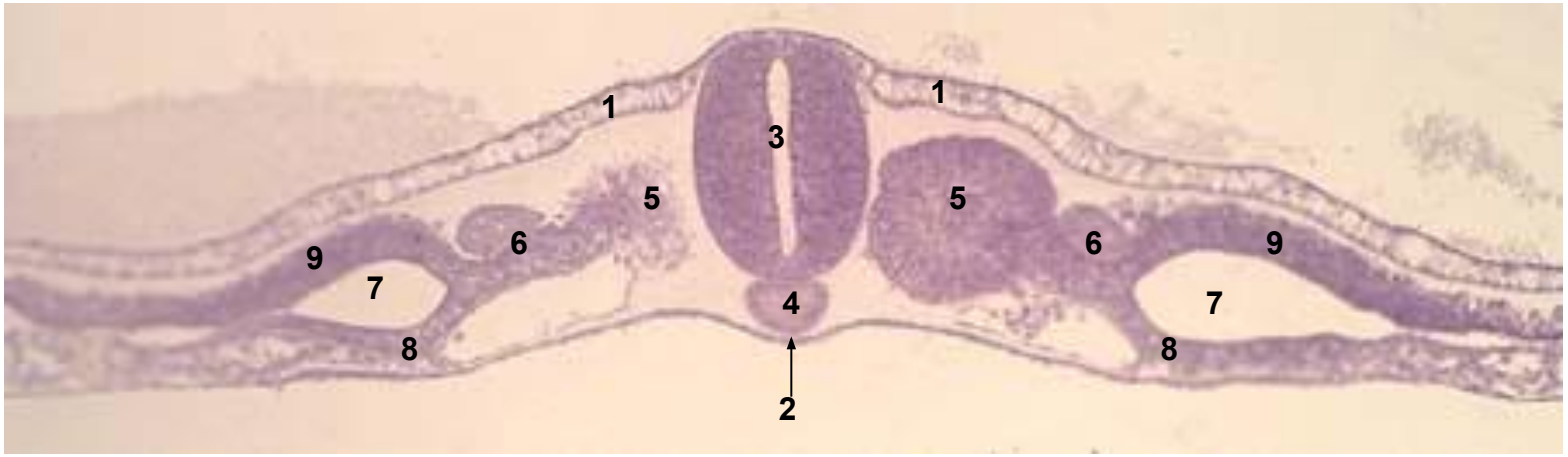

1 – эктодерма, 2 – энтодерма, 3 – нервная трубка, 4 – хорда, 5 – сомиты, 6 – нефротом, 7 – целом, 8 – висцеральный листок спланхнотома, 9 – париетальный листок спланхнотома

58.Плацента

(гематоксилин – эозин)

плодная часть

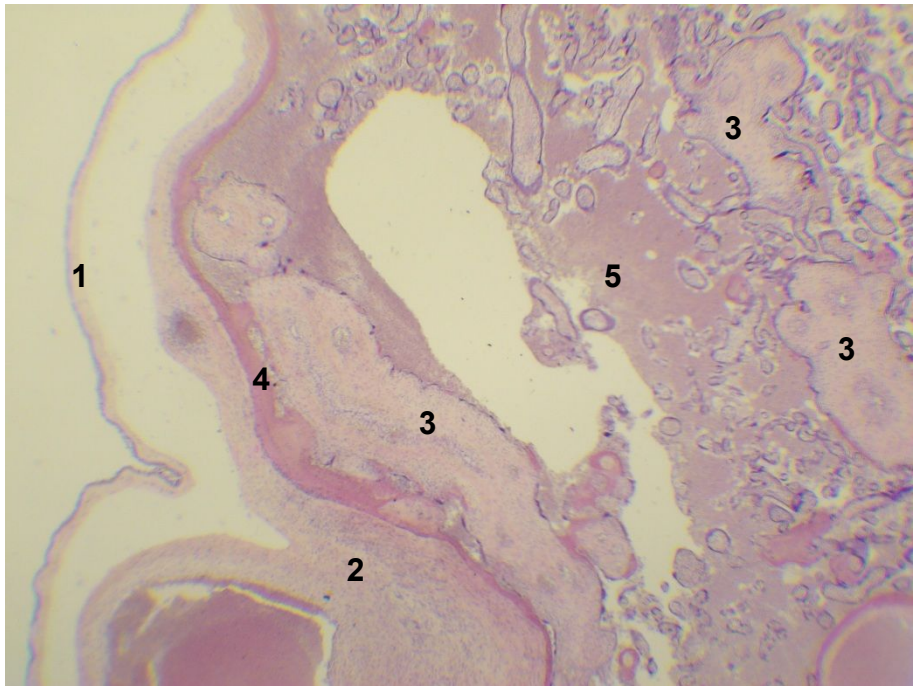

материнская часть

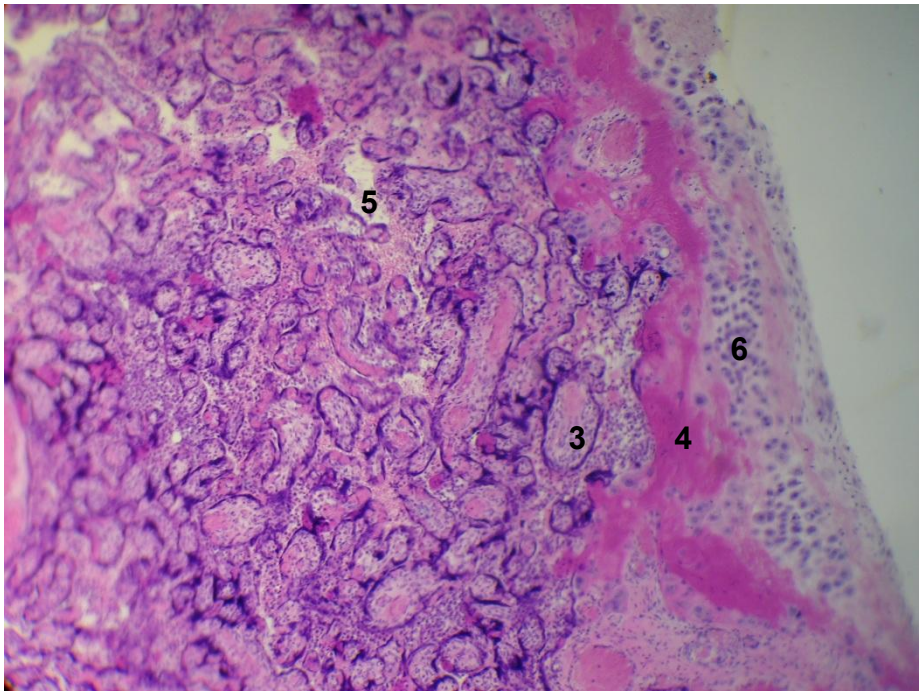

1 – амнион, 2 – пластинка хориона, 3 – ворсинки хориона, 4 – фибриноид, 5 – лакуны с кровью матери, 6 – базальный слой эндометрия с децидуальными клетками

59.Губа

(гематоксилин-эозин)

Промежуточный отдел (красная кайма)

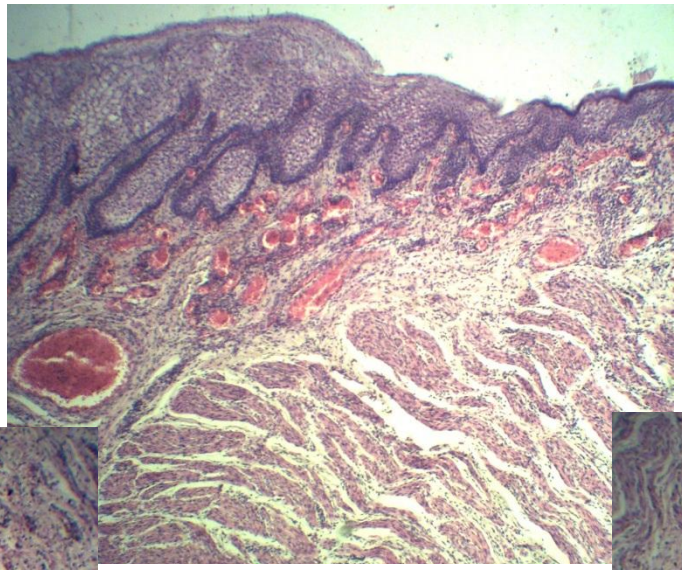

Слизистый отдел

Кожный отдел

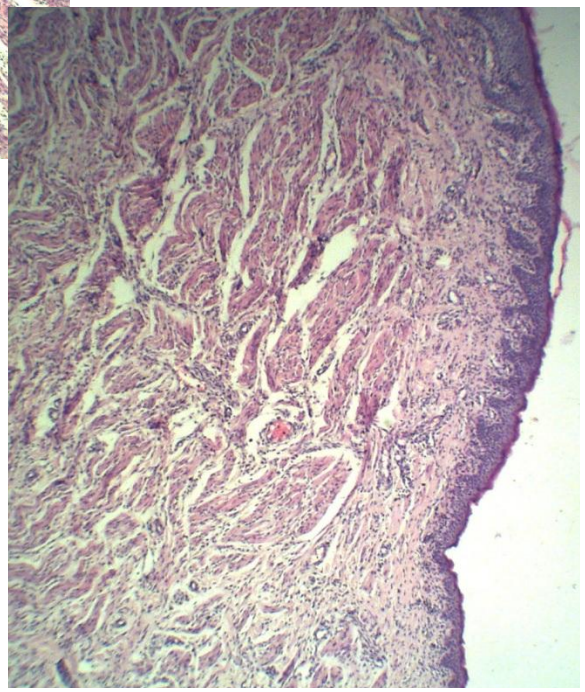

60.Щека (слизистый отдел)

(гематоксилин-эозин)

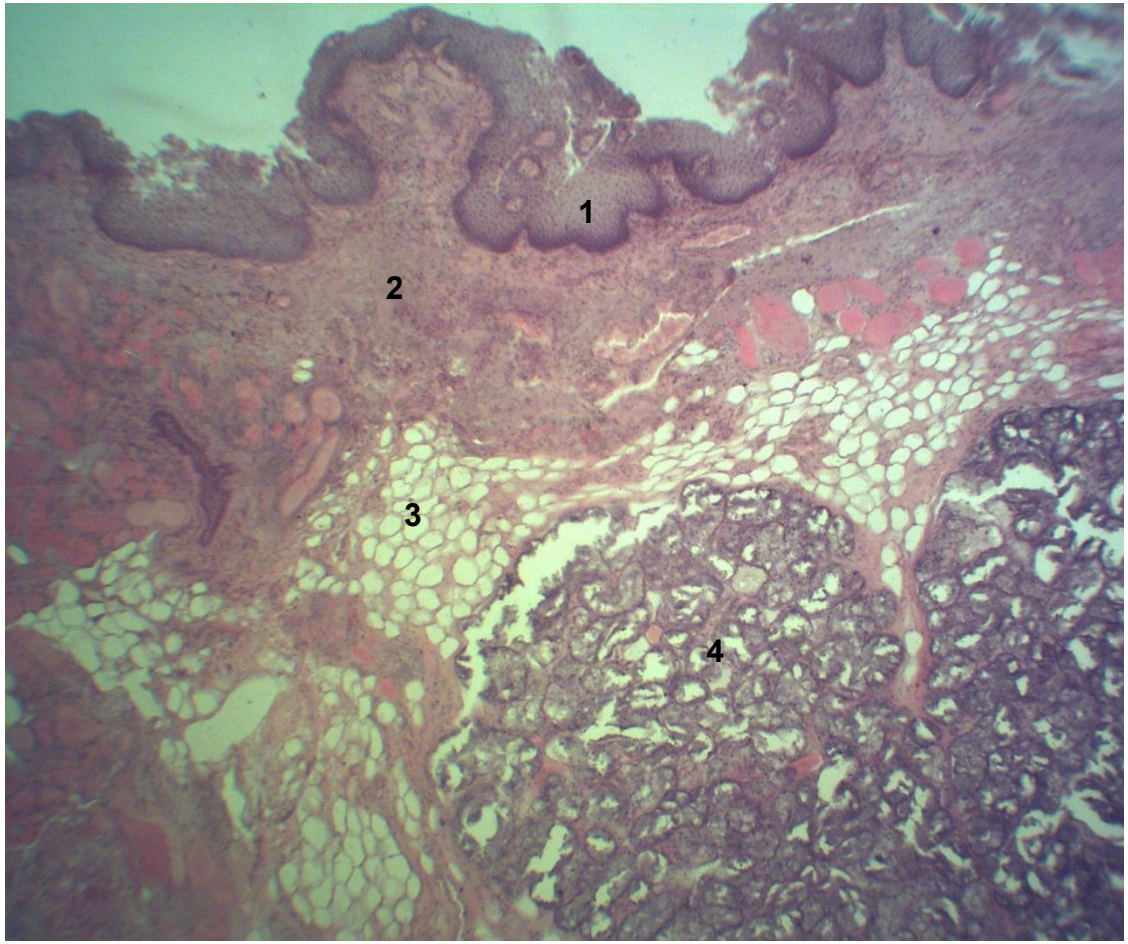

1 – многослойный неороговевающий эпителий, 2 – собственная пластинка слизистой, 3 – жировая ткань, 4 – слюнные железы в подслизистой основе

61.Околоушная слюнная железа

(гематоксилин-эозин)

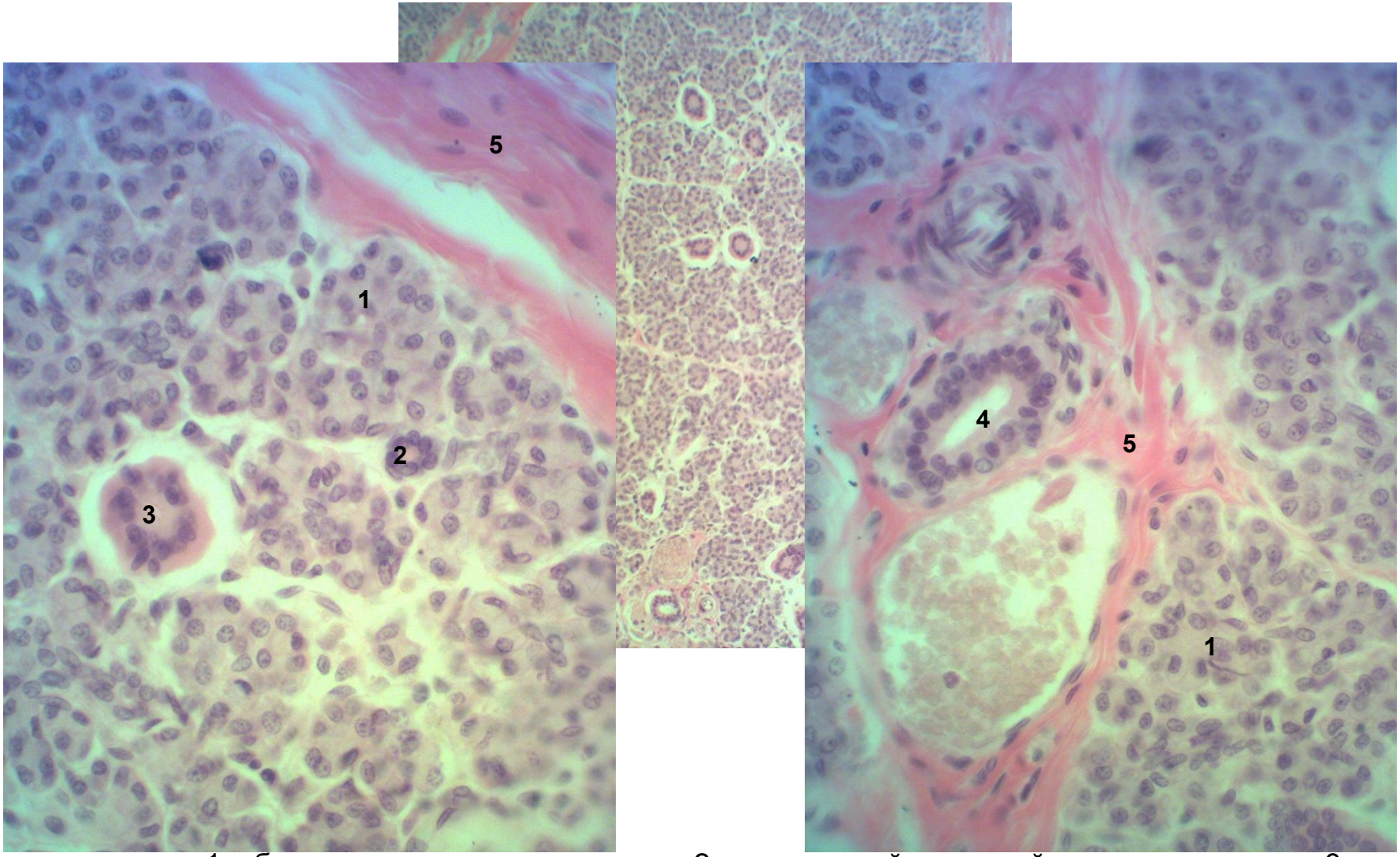

1 – белковые секреторные отделы, 2 – вставочный выводной проток, 3 – исчерченный выводной проток, 4 – междольковый выводной проток, 5 – междольковая соединительная ткань

62.Подчелюстная слюнная железа

(гематоксилин-эозин)

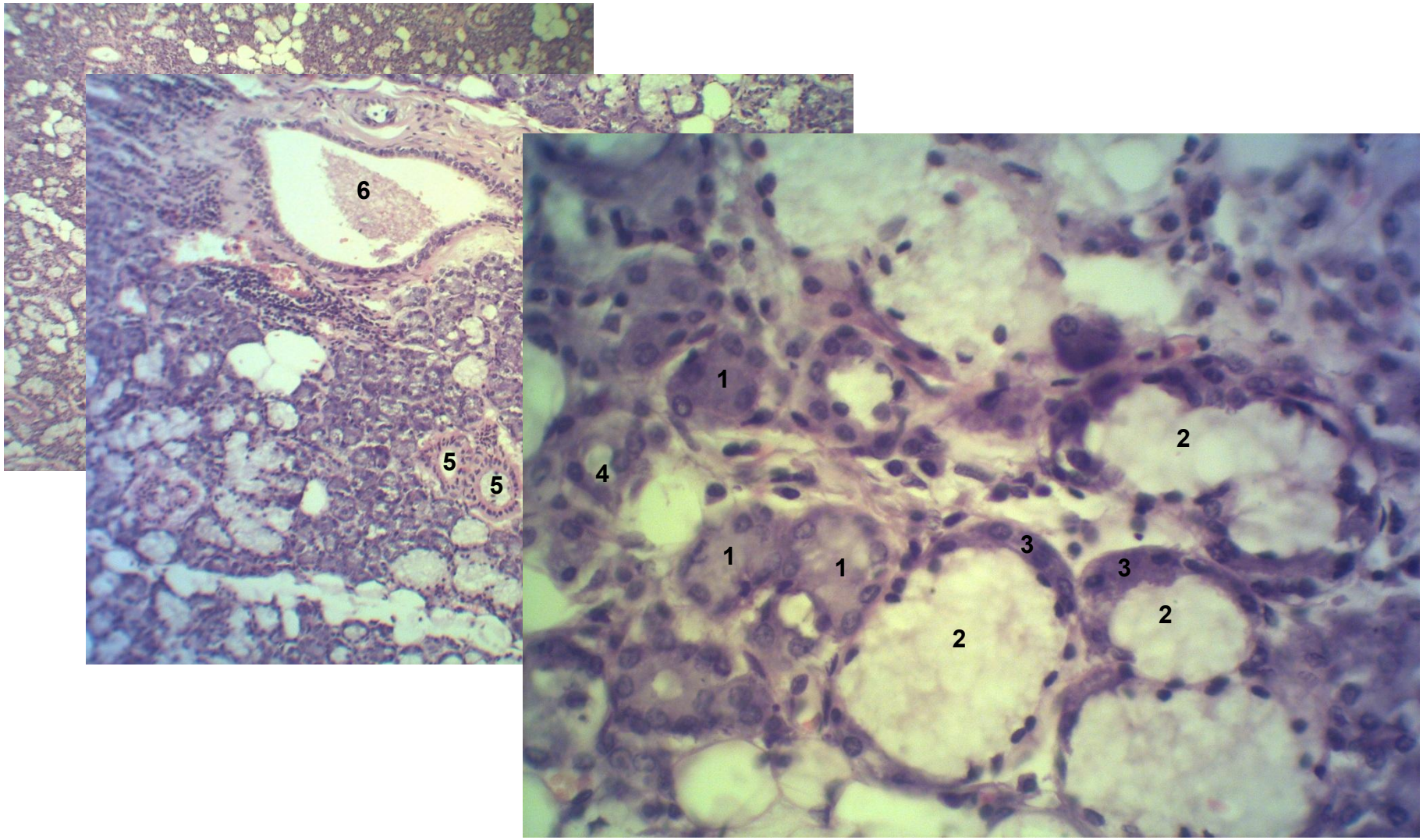

1 – белковый секреторный отдел, 2 – смешанный секреторный отдел, 3 – белковое полулуние, 4 – вставочный выводной проток, 5 – исчерченный выводной проток, 6 – междольковый выводной проток

63.Подъязычная слюнная железа

(гематоксилин-эозин)

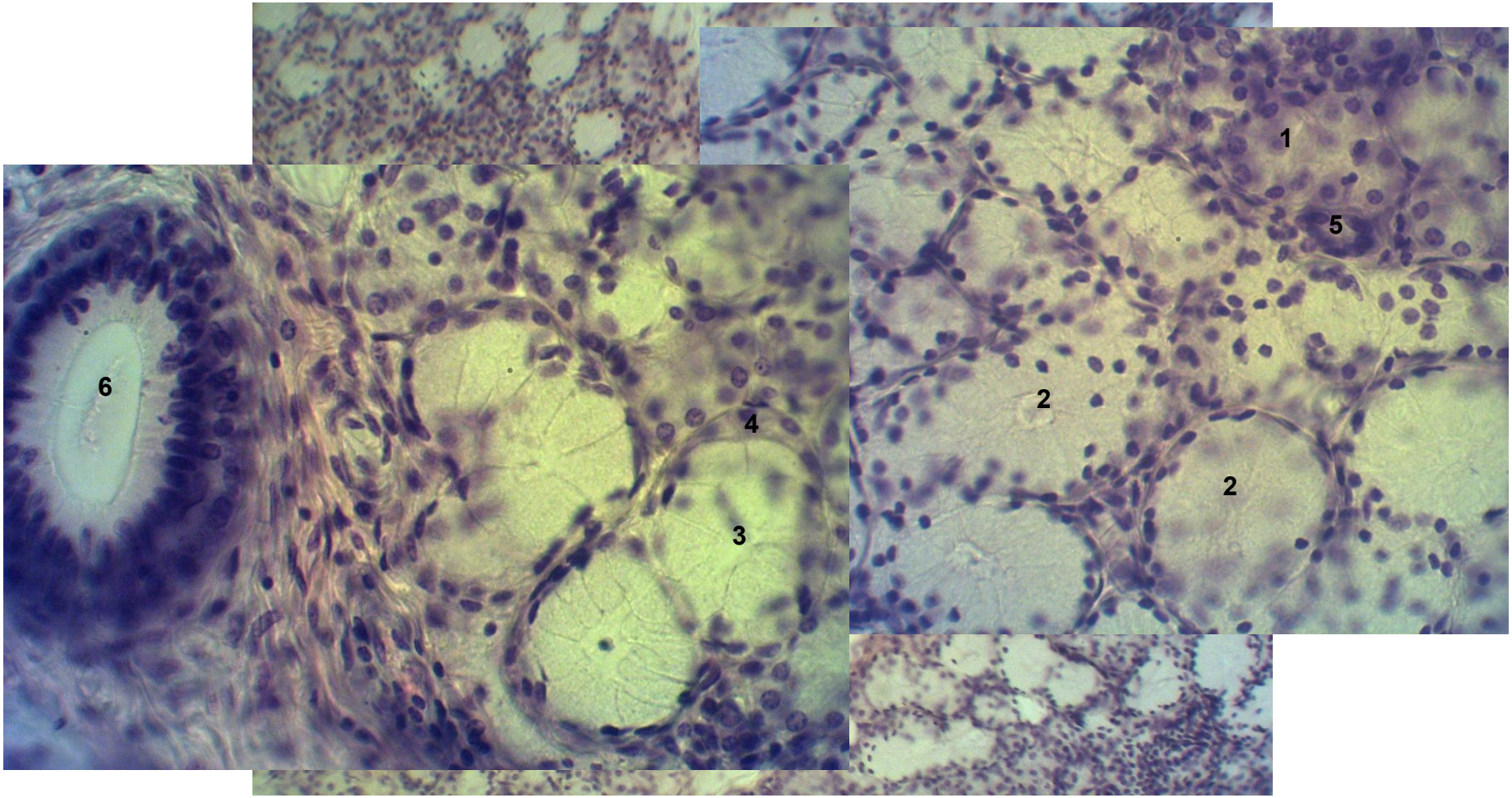

1 – белковый секреторный отдел, 2 – слизистый секреторный отдел, 3 – смешанный секреторный отдел, 4 – белковое полулуние, 5 – вставочный выводной проток, 6 – междольковый выводной проток

64.Развитие зуба, эмалевый орган

(гематоксилин – эозин)

1 – наружный эпителий эмалевого органа, 2 – внутренний эпителий эмалевого органа, 3 – пульпа эмалевого органа, 4 – зубной сосочек, 5 – зубной мешочек

65.Развитие зуба, образование дентина и эмали

(гематоксилин – эозин)

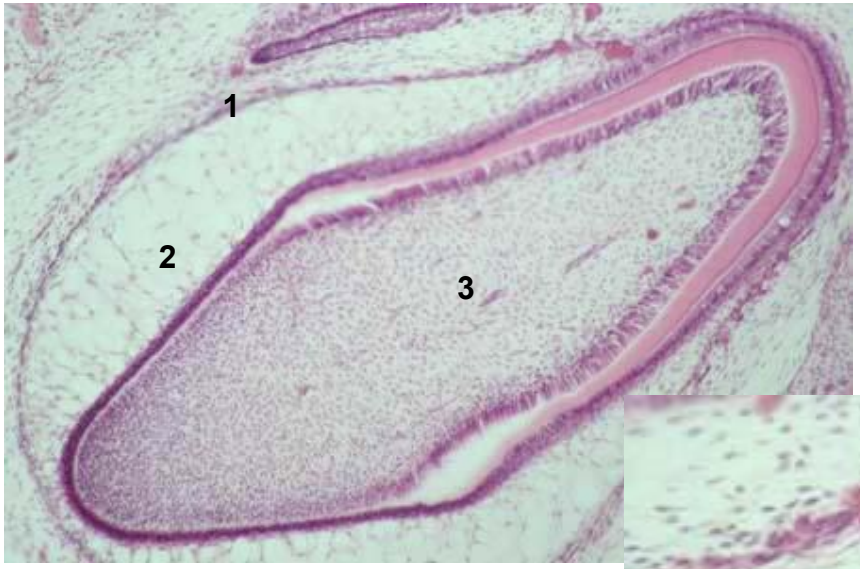

1 – наружный эпителий эмалевого органа,
2 – пульпа эмалевого органа,
3 – закладка пульпы зуба,

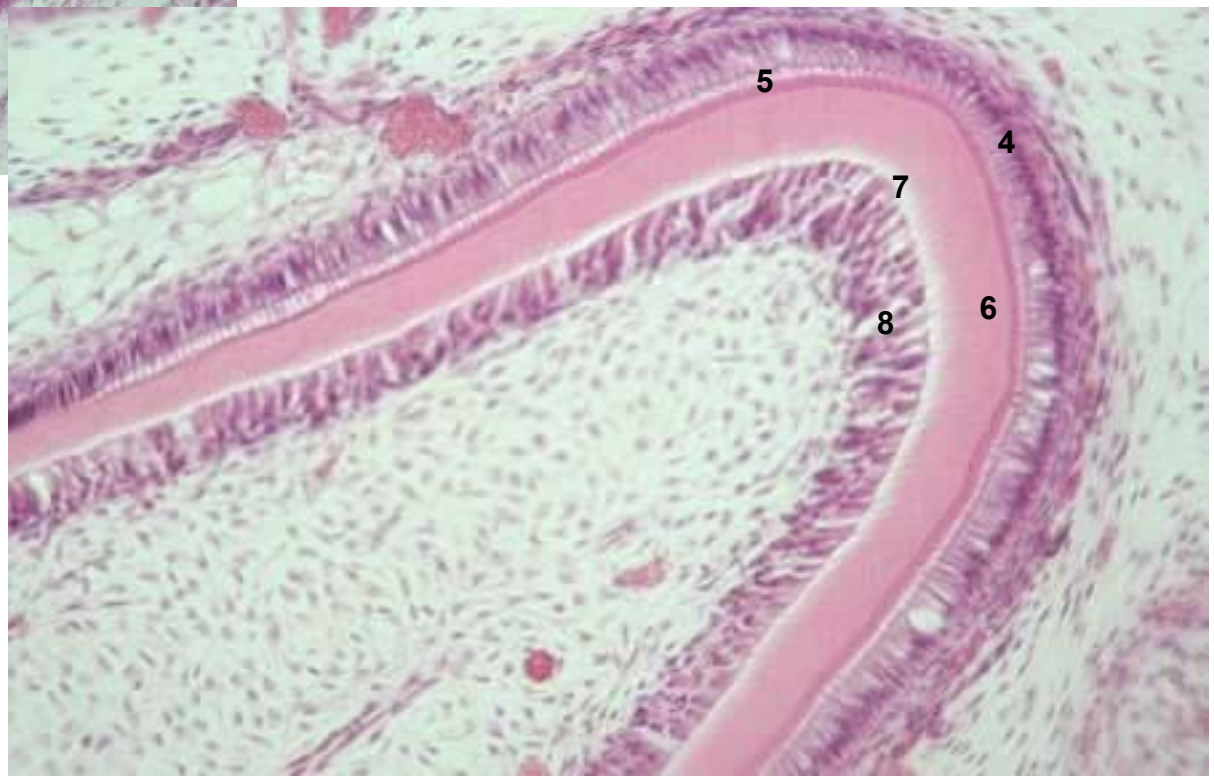

4 – амелобласты, 5 – эмаль,
6 – дентин, 7 – предентин,
8 - дентинобласты

66.Шлиф зуба
(не окрашен)



67.Срез зуба
(пикриновая кислота)



68.Пищевод

(гематоксилин – эозин)

1 – многослойный неороговевающий эпителий слизистой оболочки, 2 - собственная пластинка слизистой оболочки, 3 - мышечная пластинка слизистой оболочки, 4 – подслизистая основа, 5 – выводные протоки желез пищевода, 6 – секреторные отделы желез, 7 – мышечная оболочка, 8 – адвентициальная оболочка

69.Переход пищевода в желудок

(гематоксилин – эозин)

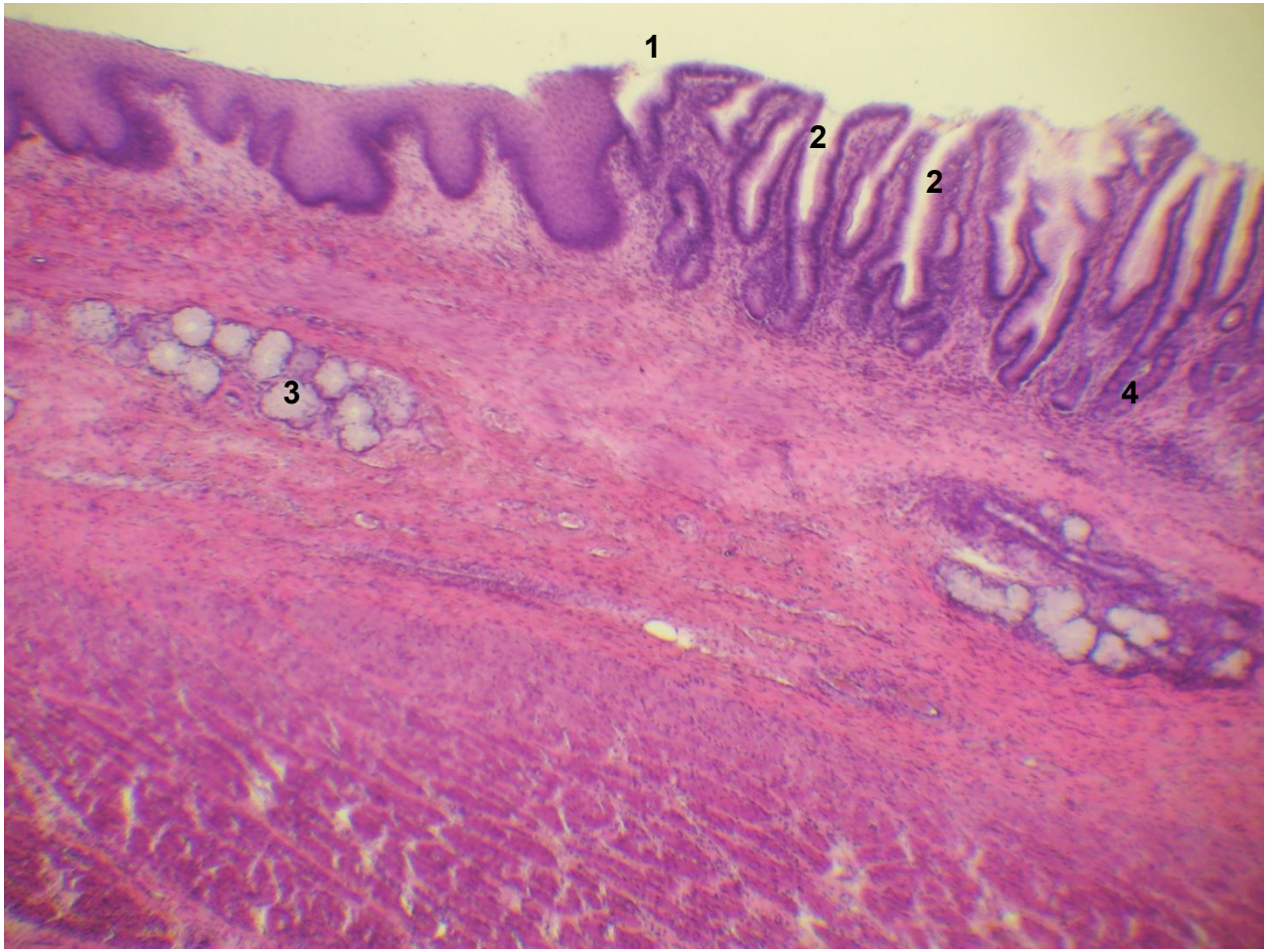

1 – место перехода пищевода в желудок, 2 – желудочные ямки,
3 – железы пищевода, 4 – железы желудка

70.Дно желудка

(гематоксилин – конго красный)

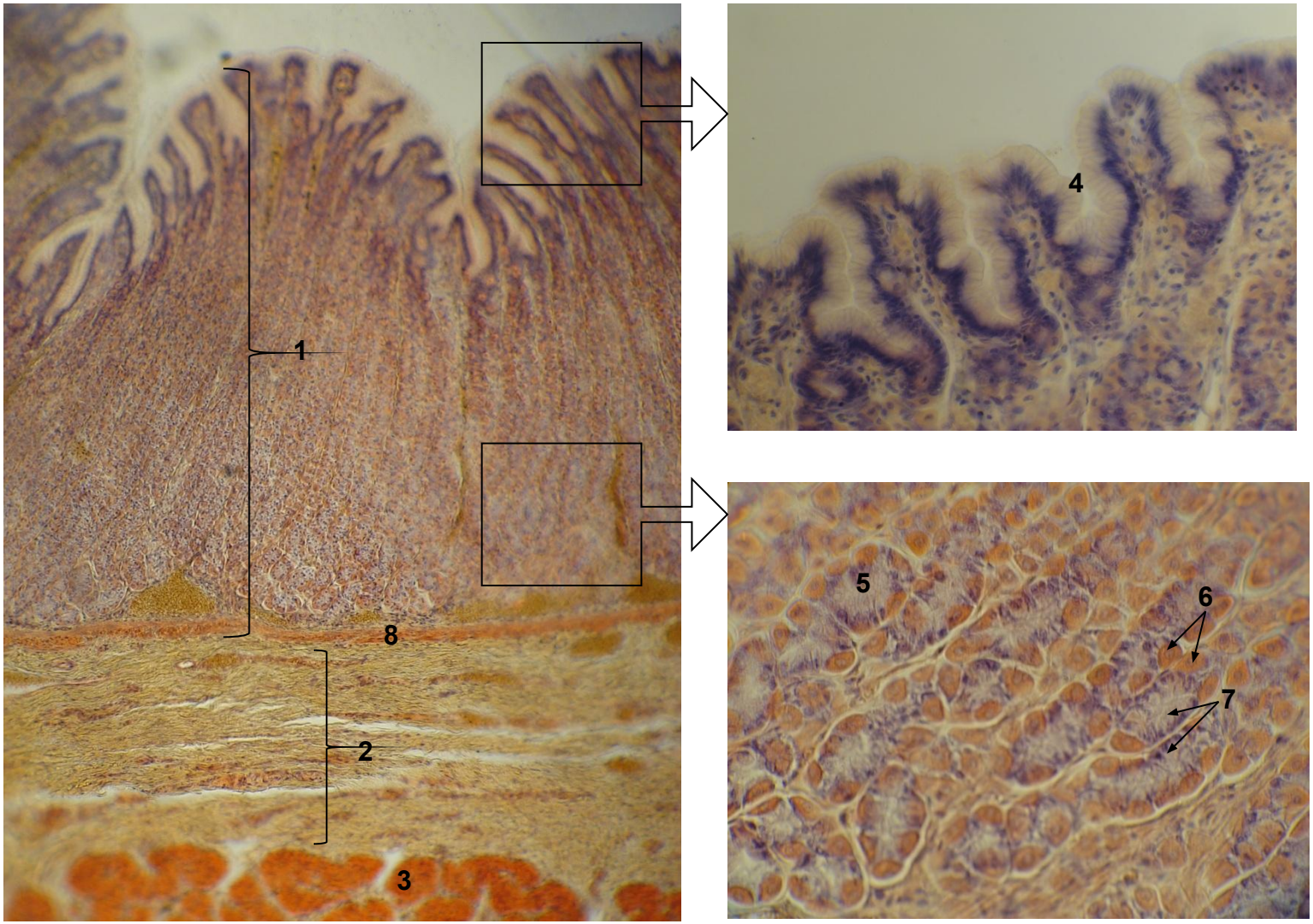

1 – слизистая оболочка, 2 - подслизистая основа, 3 – мышечная оболочка, 4 – желудочные ямки, – фундальные железы, 6 – париетальные экзокриноциты, 7 – главные экзокриноциты, 8 – мышечная пластинка слизистой оболочки

71.Пилорическая часть желудка

(гематоксилин-эозин)

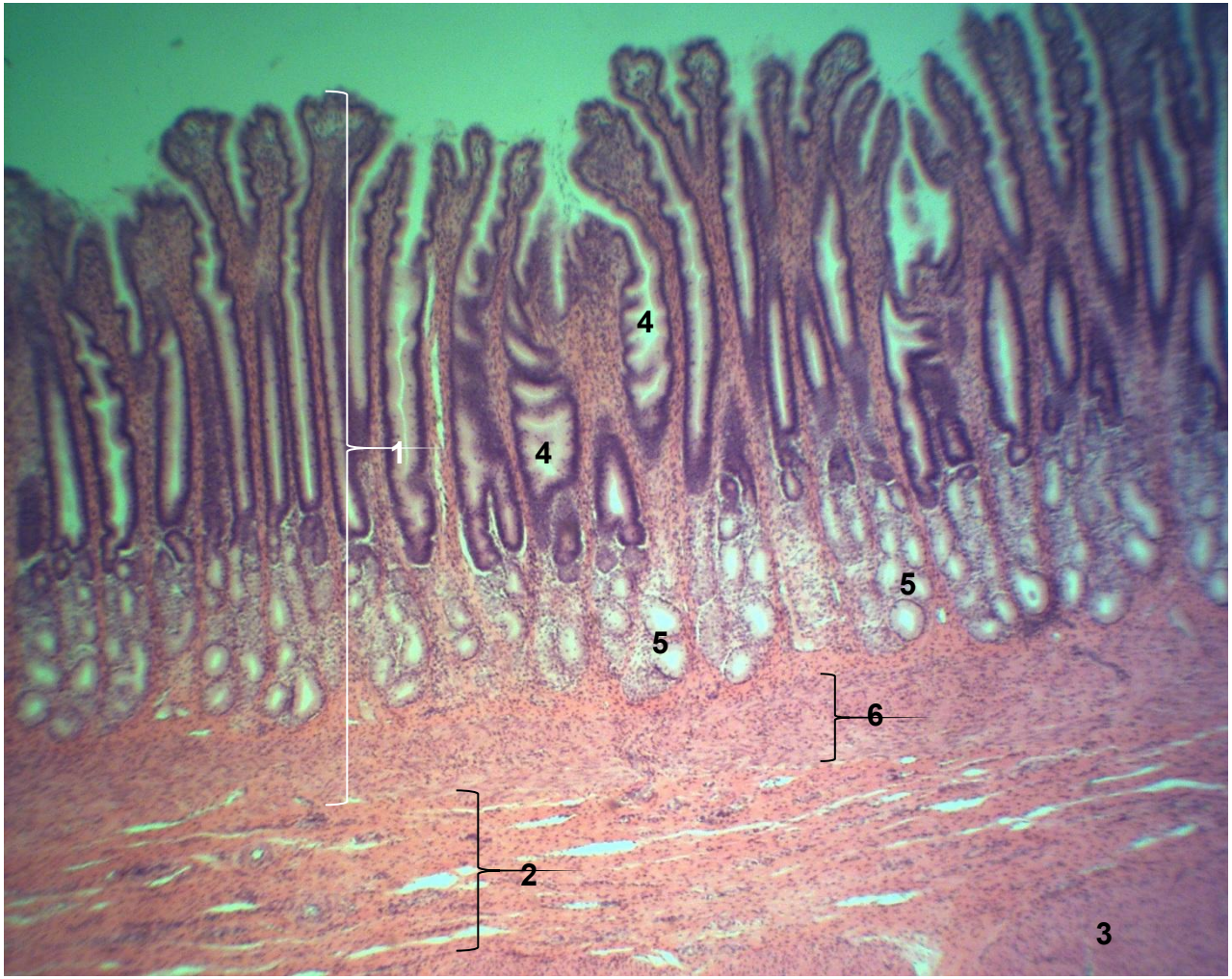

1 – слизистая оболочка, 2 – подслизистая основа, 3 – мышечная оболочка, 4 – желудочные ямки, 5 – пилорические железы, 6 – мышечная пластинка слизистой оболочки

72.Тонкая кишка

(гематоксилин – эозин)

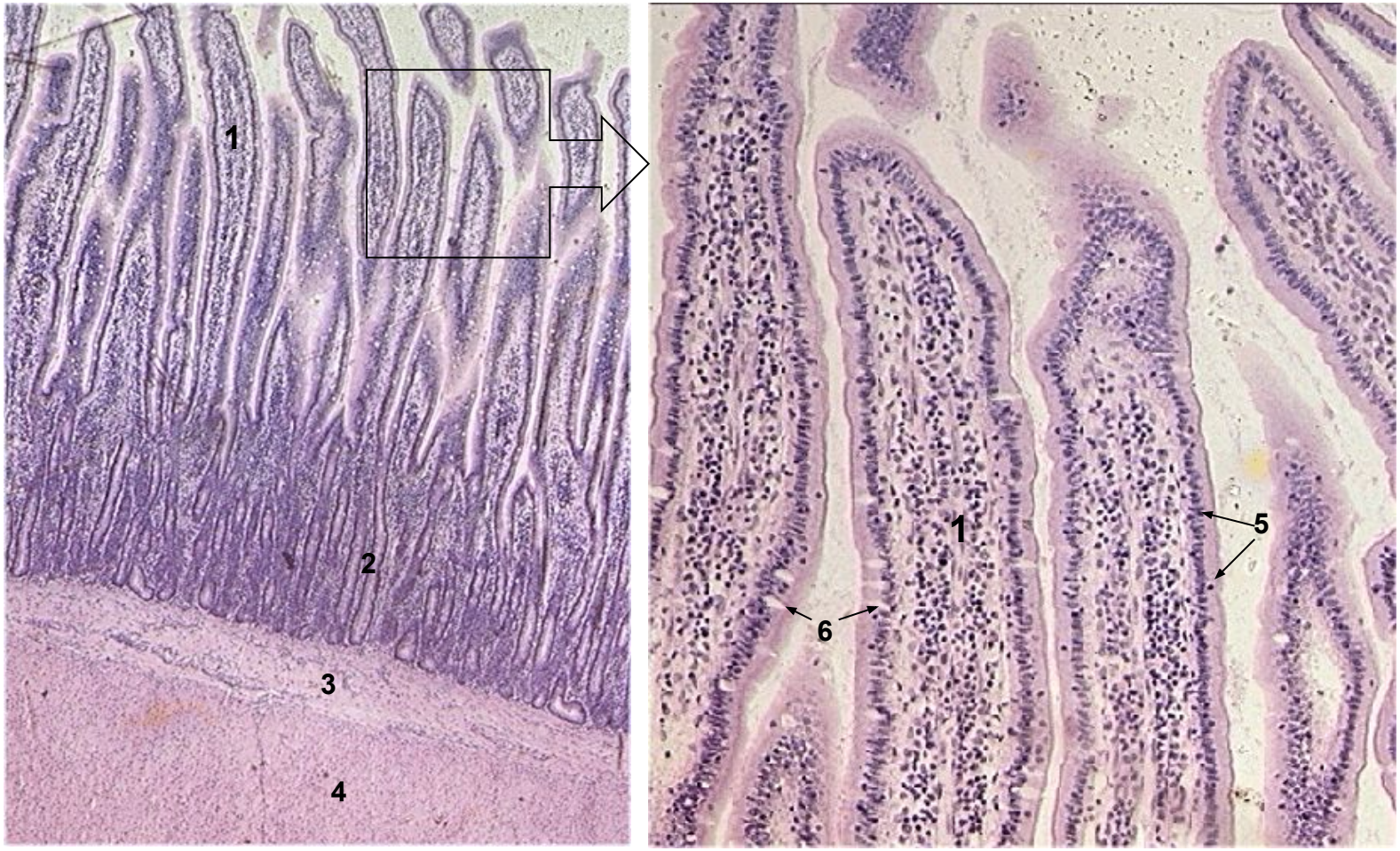

1 – ворсинка, 2 – крипты, 3 – подслизистая основа, 4 – мышечная оболочка,
– каемчатые энтероциты, 6 – бокаловидные энтероциты

73.Толстая кишка
(гематоксилин-эозин)

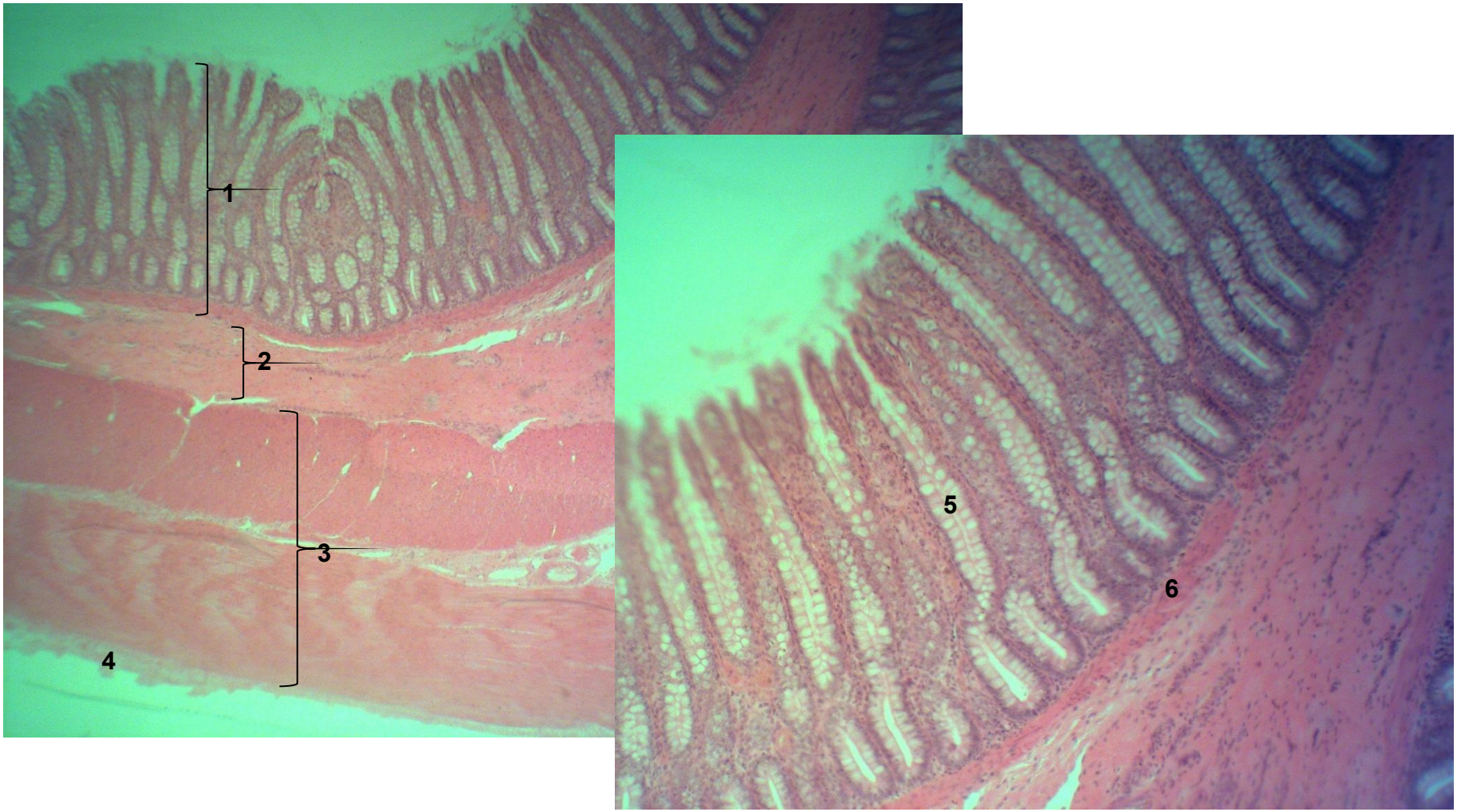

1 – слизистая оболочка, 2 – подслизистая основа, 3 – мышечная оболочка, 4 – серозная оболочка, 5 – крипта, 6 – мышечная пластинка слизистой оболочки

74.Печень человека

(гематоксилин – эозин)

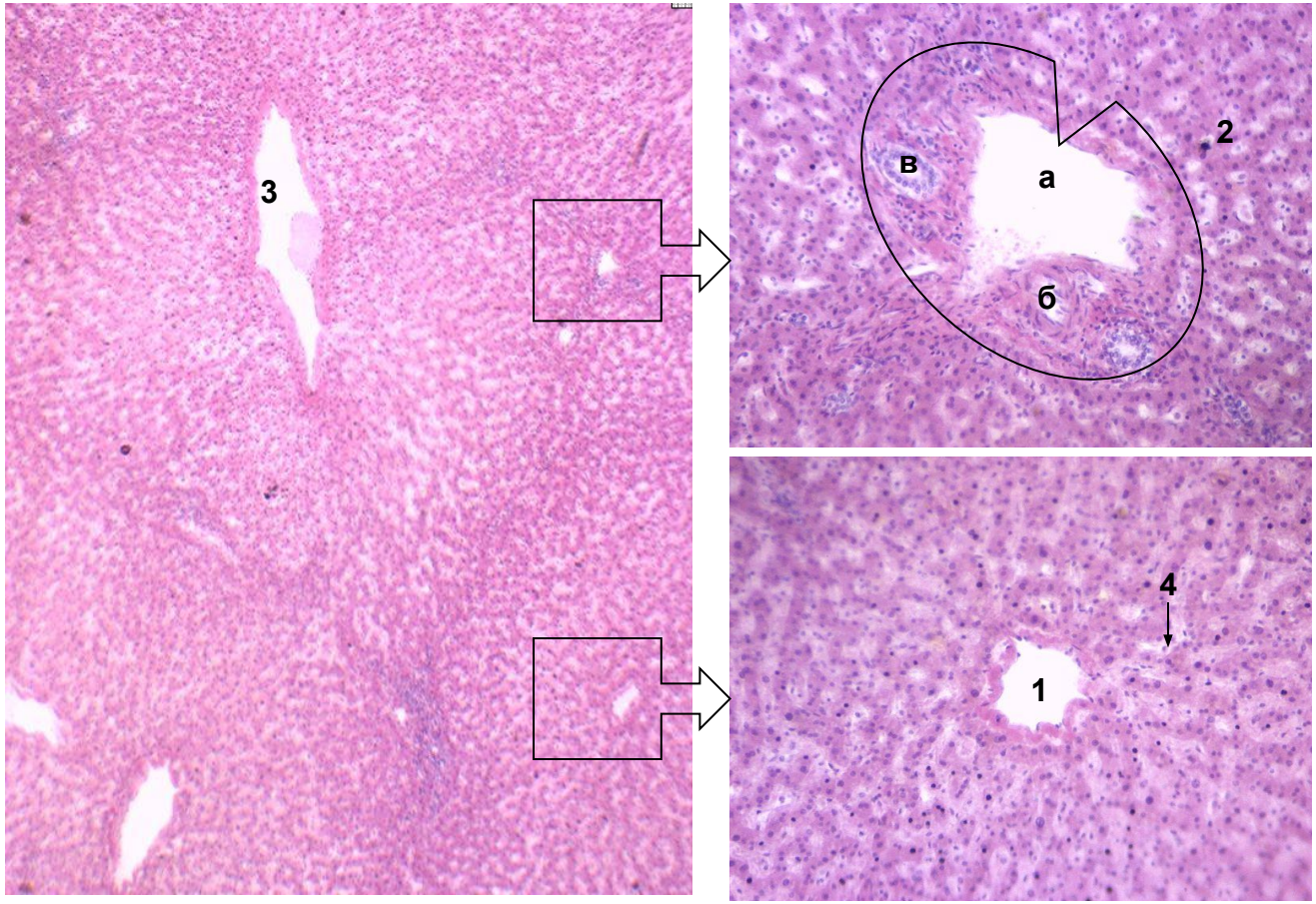

1 – центральная вена, 2 – триада: а – вена, б – артерия, в – желчный проток, 3 – поддольковая вена, 4 – синусоидный капилляр

75.Поджелудочная железа

(гематоксилин – эозин)

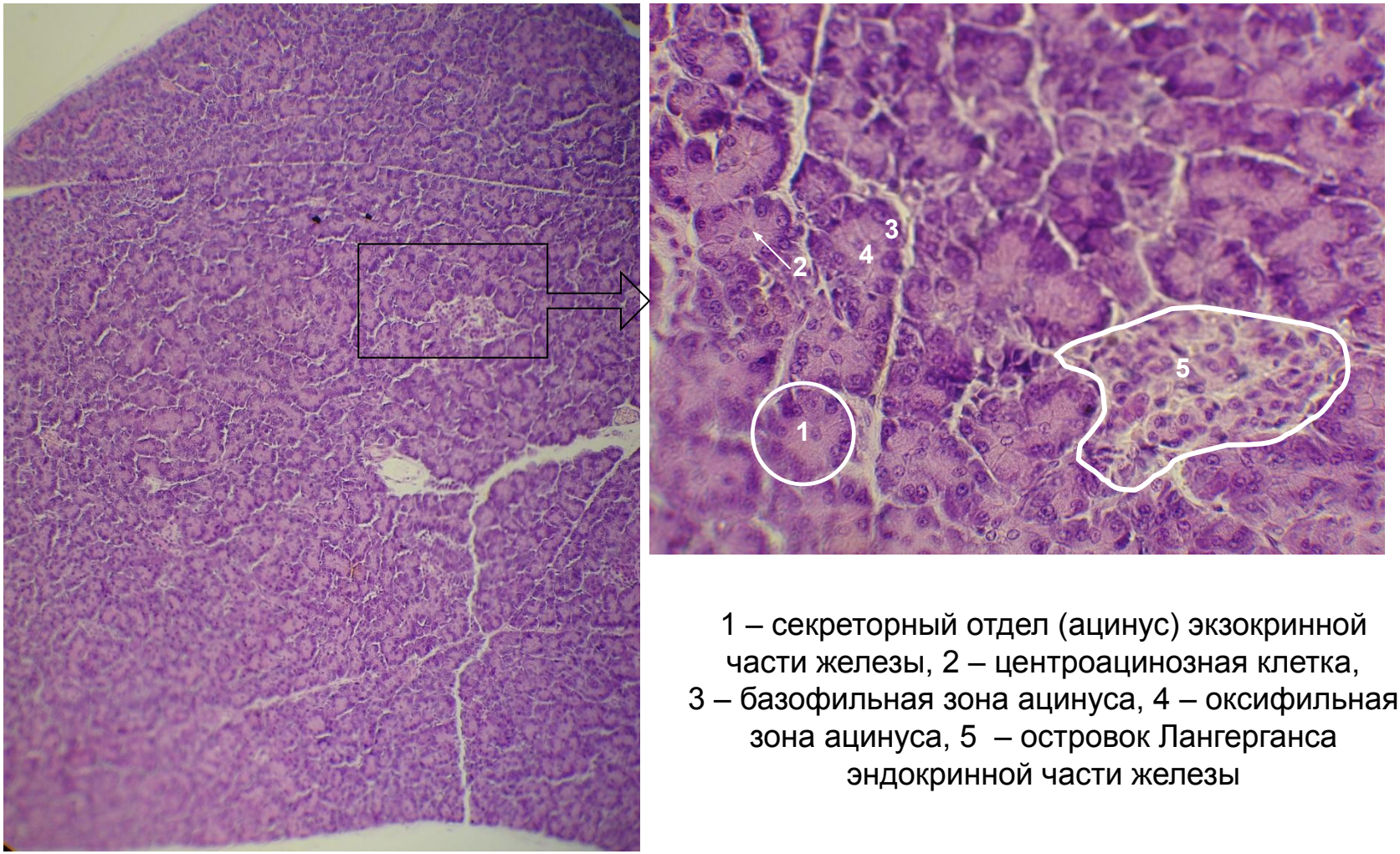

1 – секреторный отдел (ацинус) экзокринной части железы, 2 – центроацинозная клетка, 3 – базофильная зона ацинуса, 4 – оксифильная зона ацинуса, 5 – островок Лангерганса эндокринной части железы

76.Почка, корковое вещество

(гематоксилин – эозин)

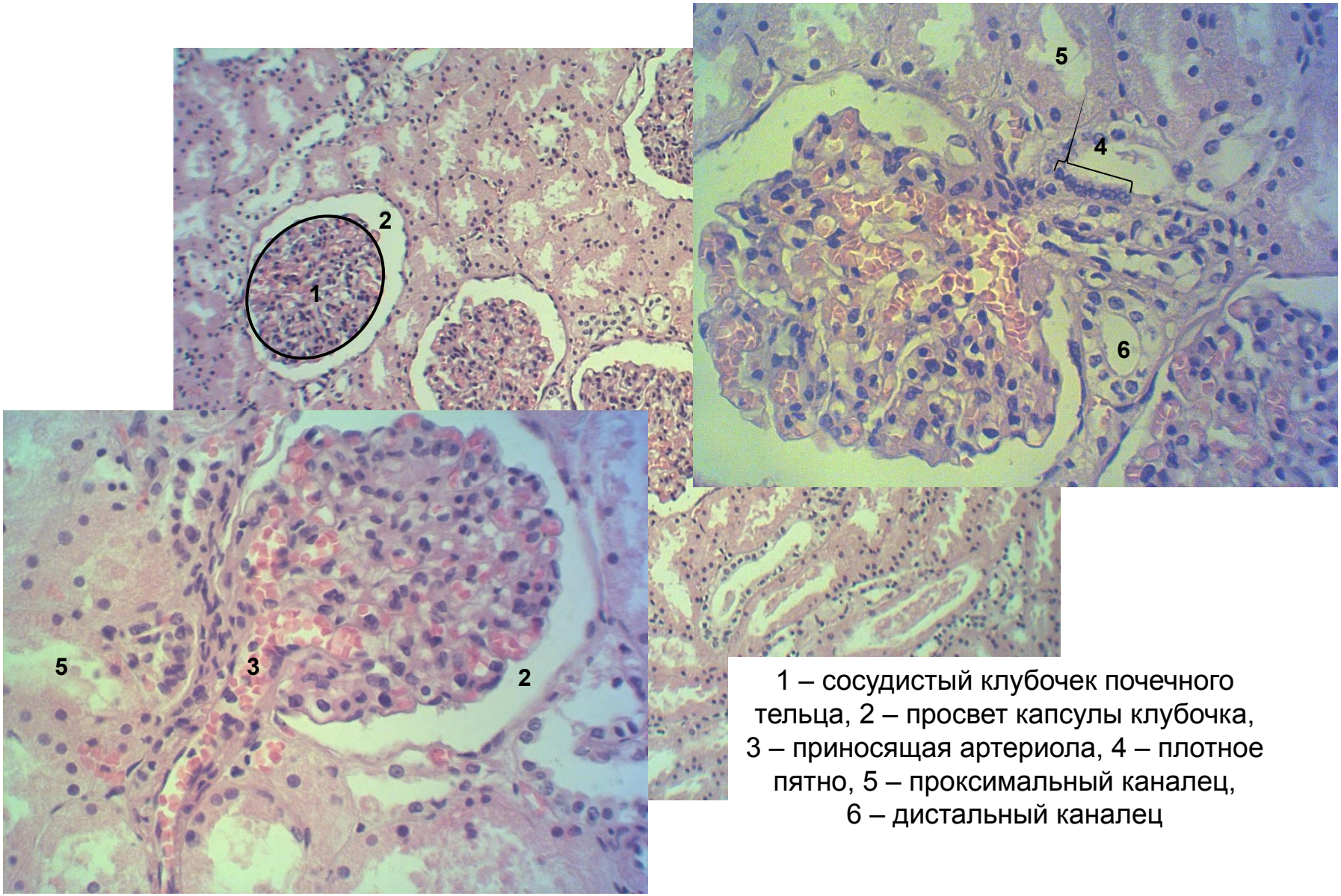

1 – сосудистый клубочек почечного тельца, 2 – просвет капсулы клубочка, 3 – приносящая артериола, 4 – плотное пятно, 5 – проксимальный каналец, 6 – дистальный каналец

77.Почка, мозговое вещество

(гематоксилин – эозин)

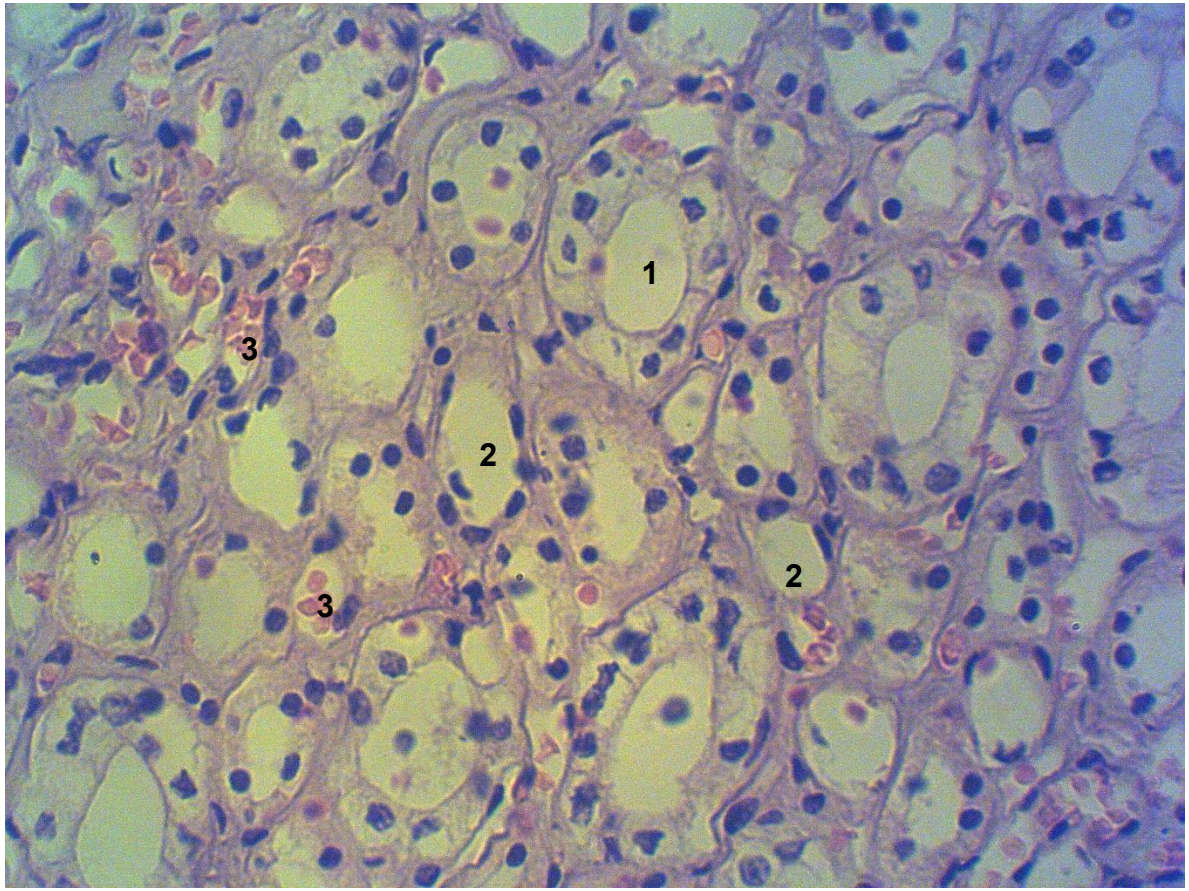

1 – собирательная трубочка, 2 – тонкий каналец нефрона, 3 - капилляры

78.Мочевой пузырь
(гематоксилин-эозин)

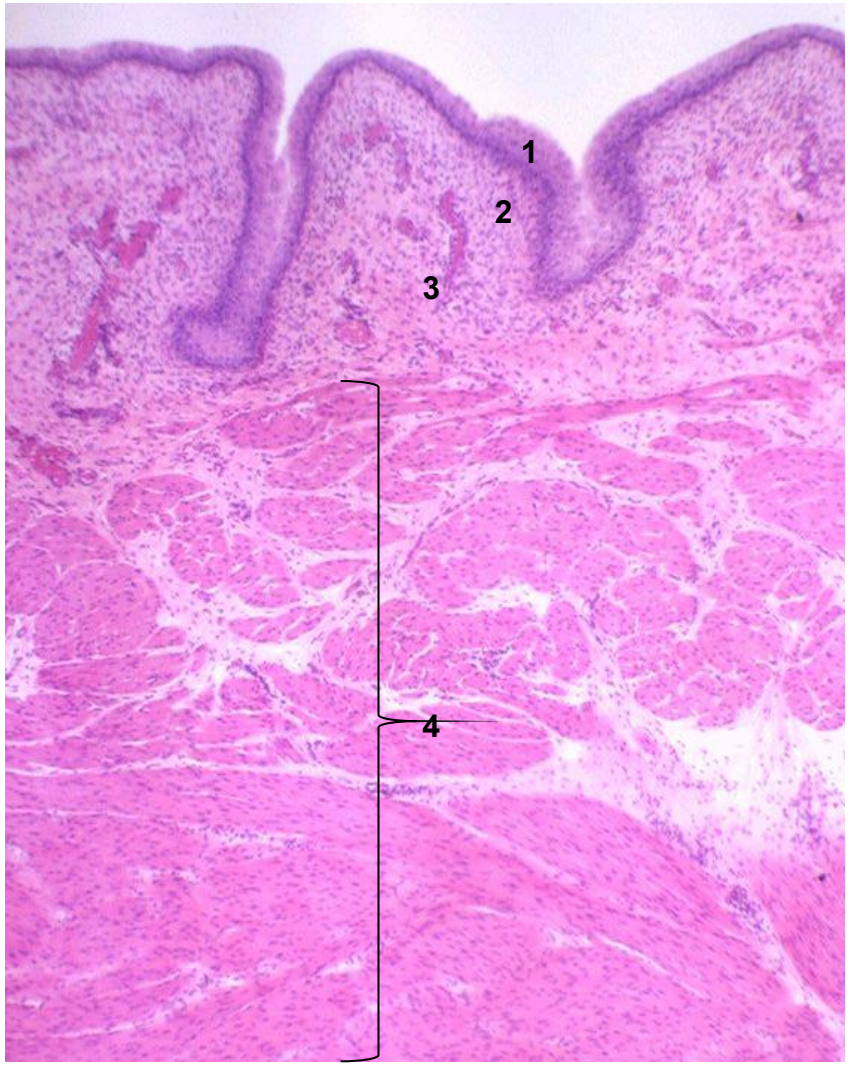

1 - переходный эпителий слизистой оболочки,
2 – собственная пластинка слизистой оболочки,
3 – подслизистая основа,
4 – мышечная оболочка

79.Мочеточник

(гематоксилин – эозин)

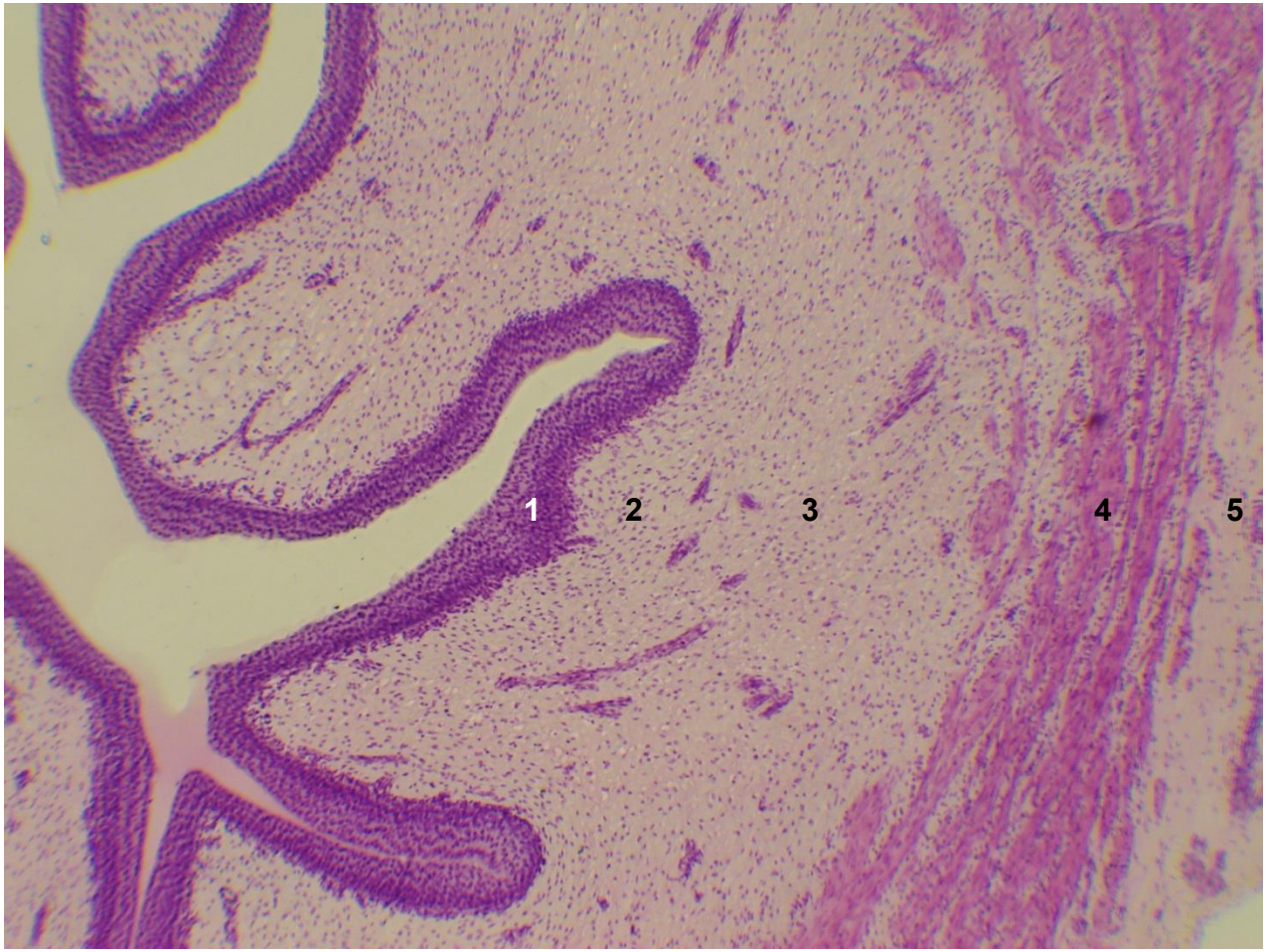

1 - переходный эпителий слизистой оболочки, 2 – собственная пластинка слизистой оболочки, 3 – подслизистая основа, 4 – мышечная оболочка, 5 – серозная оболочка

80.Трахея

(гематоксилин – эозин)

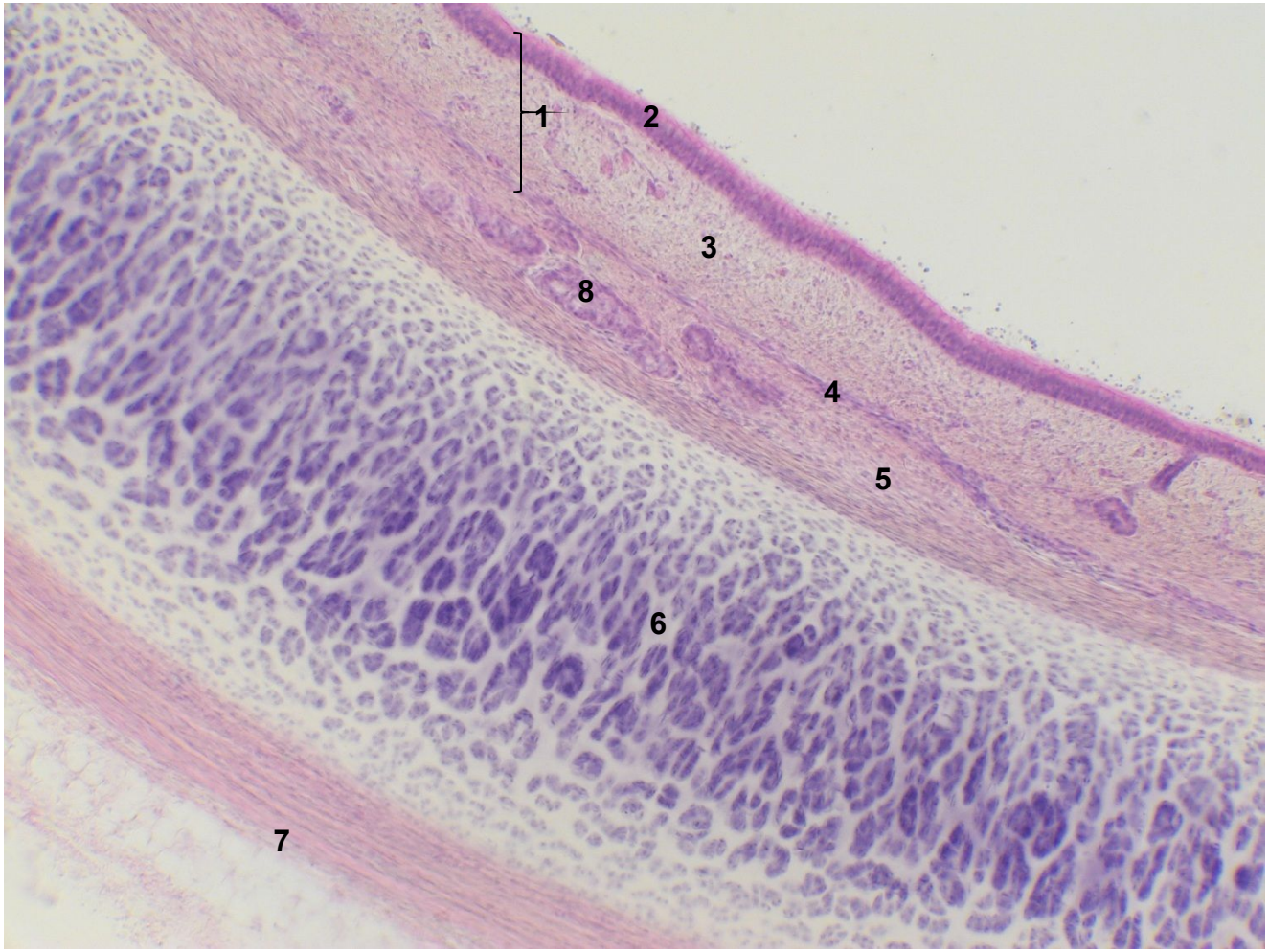

1 - слизистая оболочка, 2 – многорядный мерцательный эпителий, 3 – собственная пластинка, 4 – мышечная пластинка слизистой, 5 - подслизистая основа, 6 – фиброзно-хрящевая оболочка, 7 – адвентициальная оболочка, 8 – железы трахеи

81.Легкое, крупный бронх

(гематоксилин – эозин)

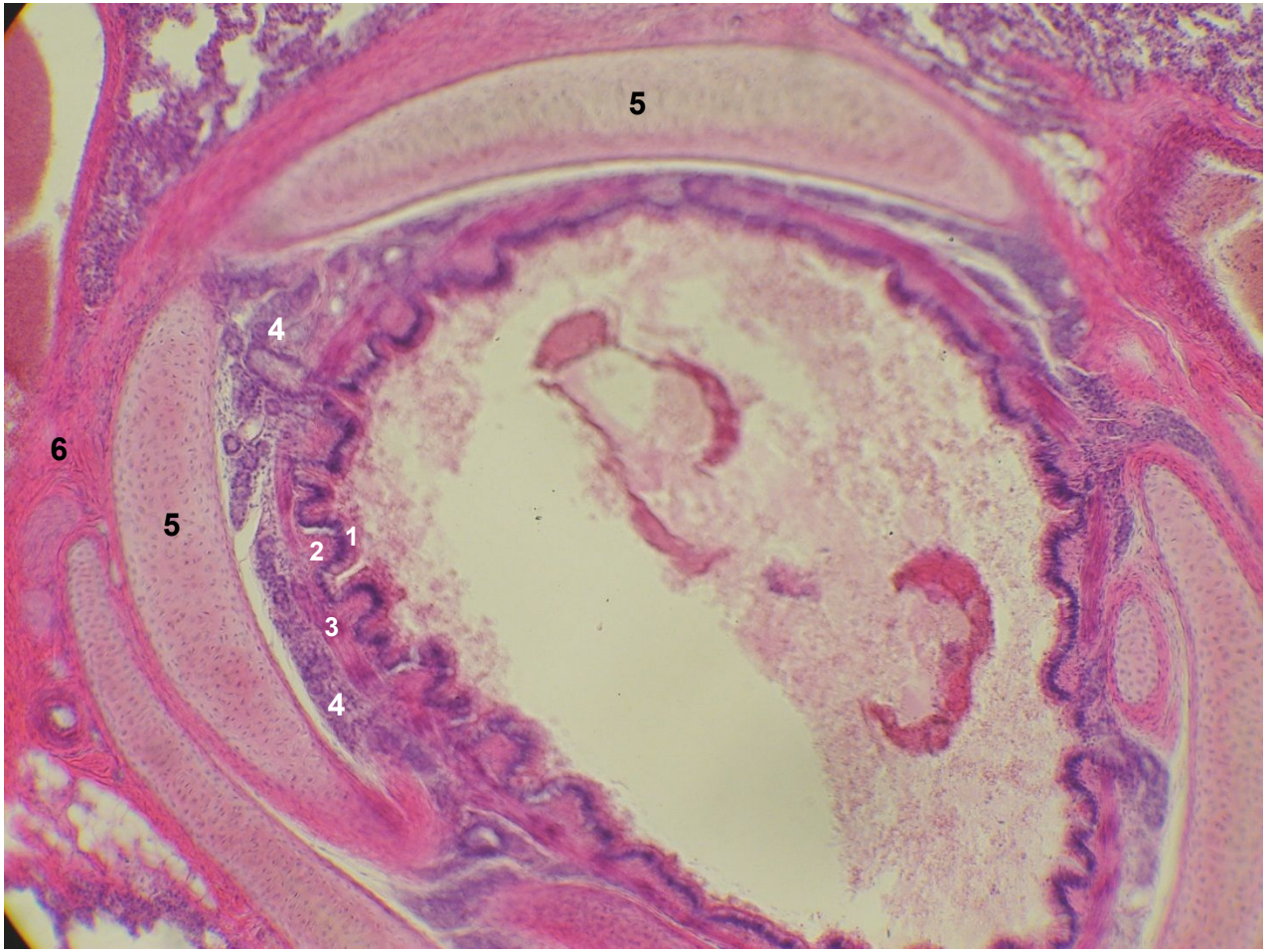

1 – мерцательный эпителий, 2 – собственая пластинка слизистой оболочки, 3 – мышечная пластинка слизистой оболочки, 4 – железы в подслизистой основе, 5 – пластинки гиалинового хряща, 6 – адвентициальная оболочка

82.Легкое

(гематоксилин – эозин)

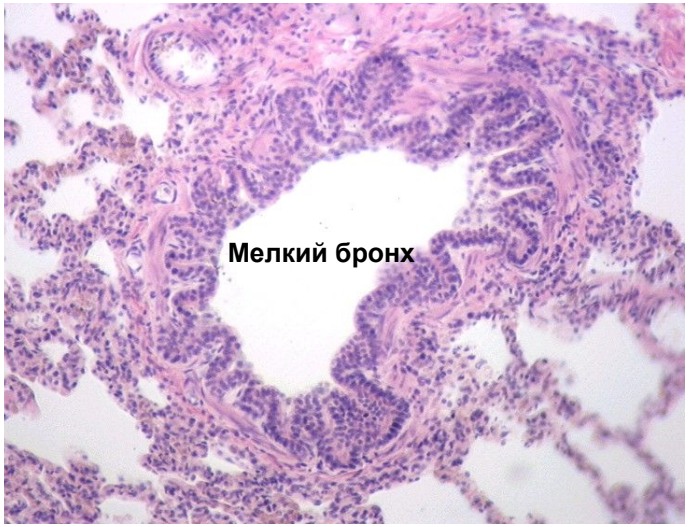

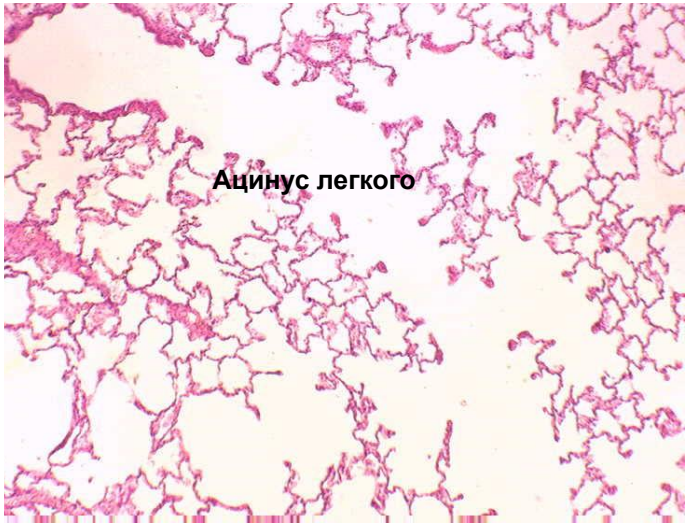

83.Кожа пальца

(гематоксилин – эозин)

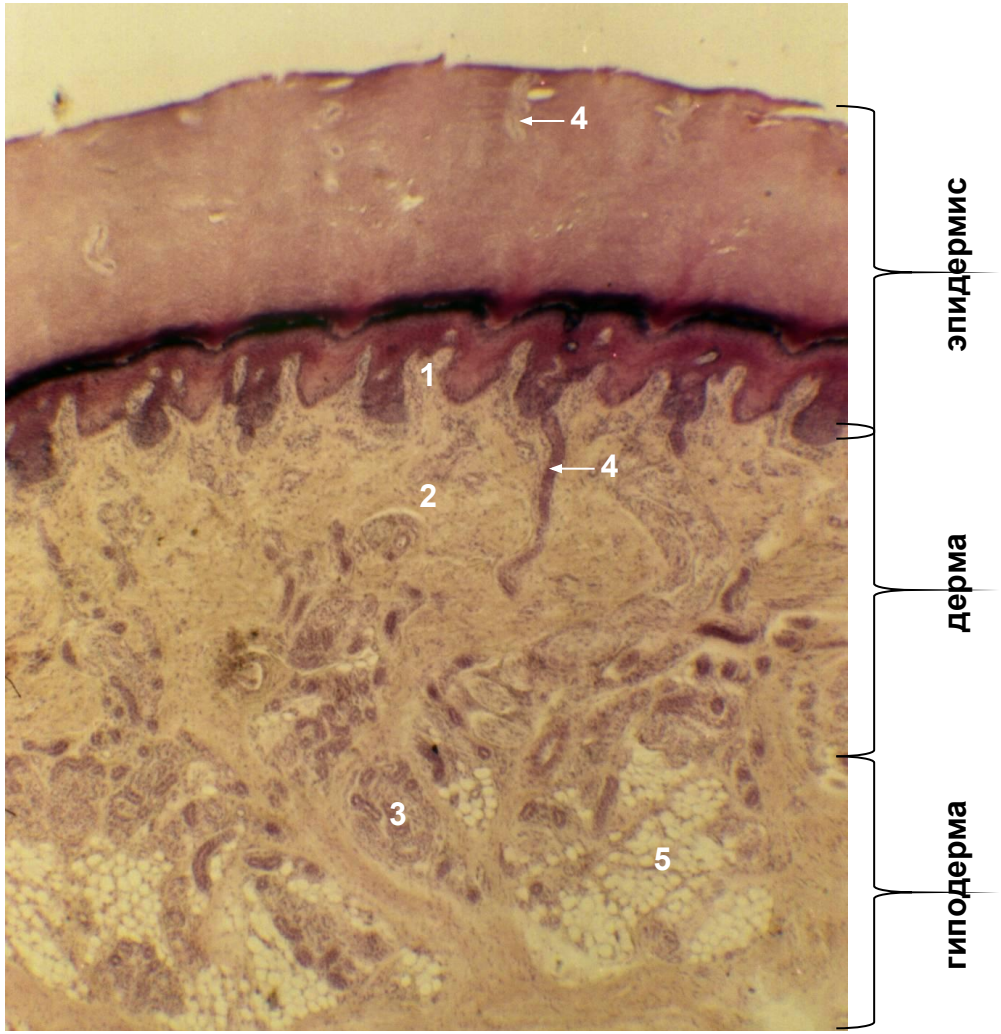

1 – сосочковый слой дермы,
2 – сетчатый слой дермы,
3 – концевой отдел потовой железы, 4 – выводной проток потовой железы,
5 – жировая ткань

84.Кожа с волосом

(гематоксилин – эозин)

1 – эпидермис, 2 – дерма,
3 – волосяная луковица,
4 – волосяной сосочек,
5 – наружное корневое влагалище,
6 – внутреннее корневое влагалище,
7 – волосяная сумка,
8 – потовая железа, 9 - концевой отдел сальной железы, 10 – выводной проток сальной железы, 11 – мышца, поднимающая волос

УДАЧИ!

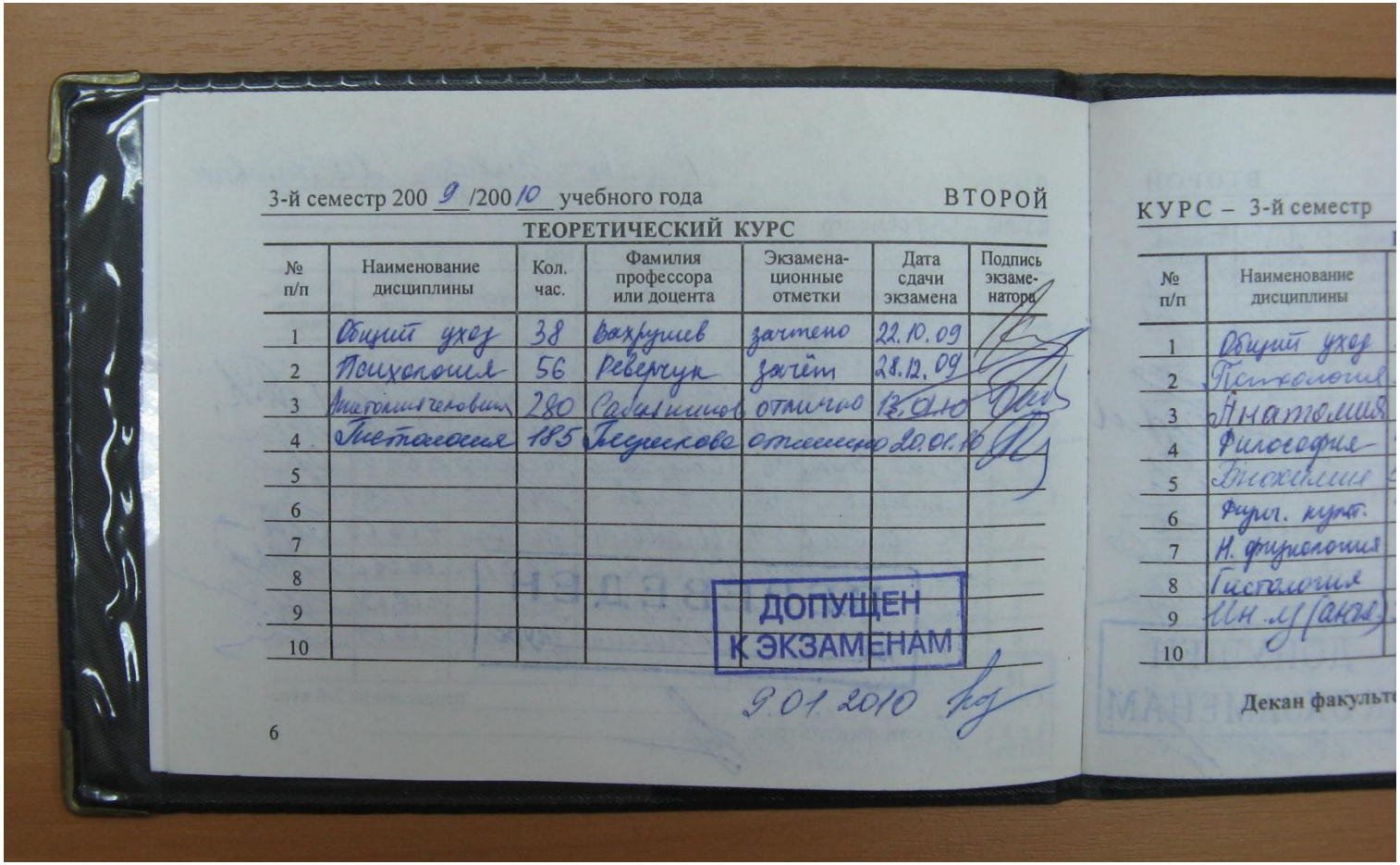

3-й семестр 200 9 /200 10 учебного года ВТОРОЙ

ТЕОРЕТИЧЕСКИЙ КУРС

№ п/п	Наименование дисциплины	Кол. час.	Фамилия профессора или доцента	Экзаменационные отметки	Дата сдачи экзамена	Подпись экзаменатора
1	Общий уход	38	Вахрушев	зачтено	22.10.09	
2	Психология	56	Реверчук	зачёт	28.12.09	
3	Анатомия человека	280	Сальников	отлично	13.01.10	
4	Пропедевтика	185	Гедыкова	отлично	20.01.10	
5						
6						
7						
8						
9						
10						

ДОПУЩЕН К ЭКЗАМЕНАМ

9.01.2010

6

КУРС – 3-й семестр

№ п/п	Наименование дисциплины
1	Общий уход
2	Психология
3	Анатомия
4	Философия
5	Этика
6	Фарм. курс.
7	Н. физиология
8	Гистология
9	Мн. м/ранов
10	

Декан факульте