Анатомия глазного яблока

Глазное яблоко

- Средние размеры 24 мм
- Оболочки глаза:
  - наружная – склера и роговица
  - средняя – сосудистый тракт
  - внутренняя – сетчатка
- Содержимое глаза
  - камерная влага
  - хрусталик
  - стекловидное тело

Оболочки глаза

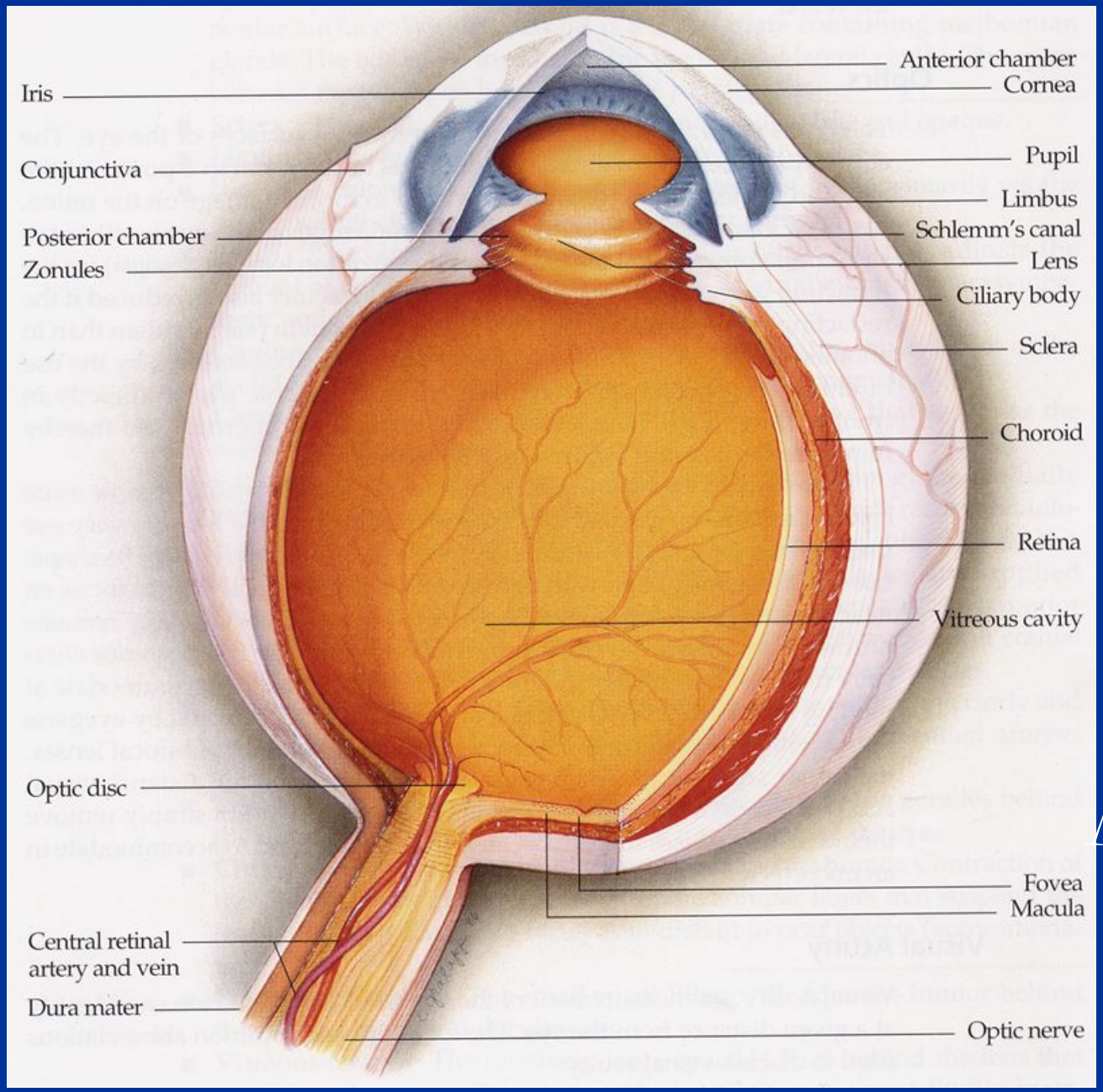

Роговица

Функции:
оптическая
защитная

Склера

Функции:
Защитная
Формообразующая
Поддерживает тургор

Лимб

Функции:
Трофическая
Регенеративная

Роговица

- Диаметр 11 мм
- Толщина в центре – 0,5 мм (пахиметрия)
- на периферии – 1,2 мм
- Радиус кривизны – 7-8 мм
- Преломляющая сила – 40-44 D

ARK
критерии достоверности

Повторить измерения

Если преломляющая сила роговицы

- менее 40D
- более 47D
- разница OD и OS более 1,0 D
- цилиндр более 1,0 D

Строение роговицы

- Эпителий
- Боуменова оболочка
- Строма
- Десцеметова оболочка
- Эндотелий

Строение роговицы

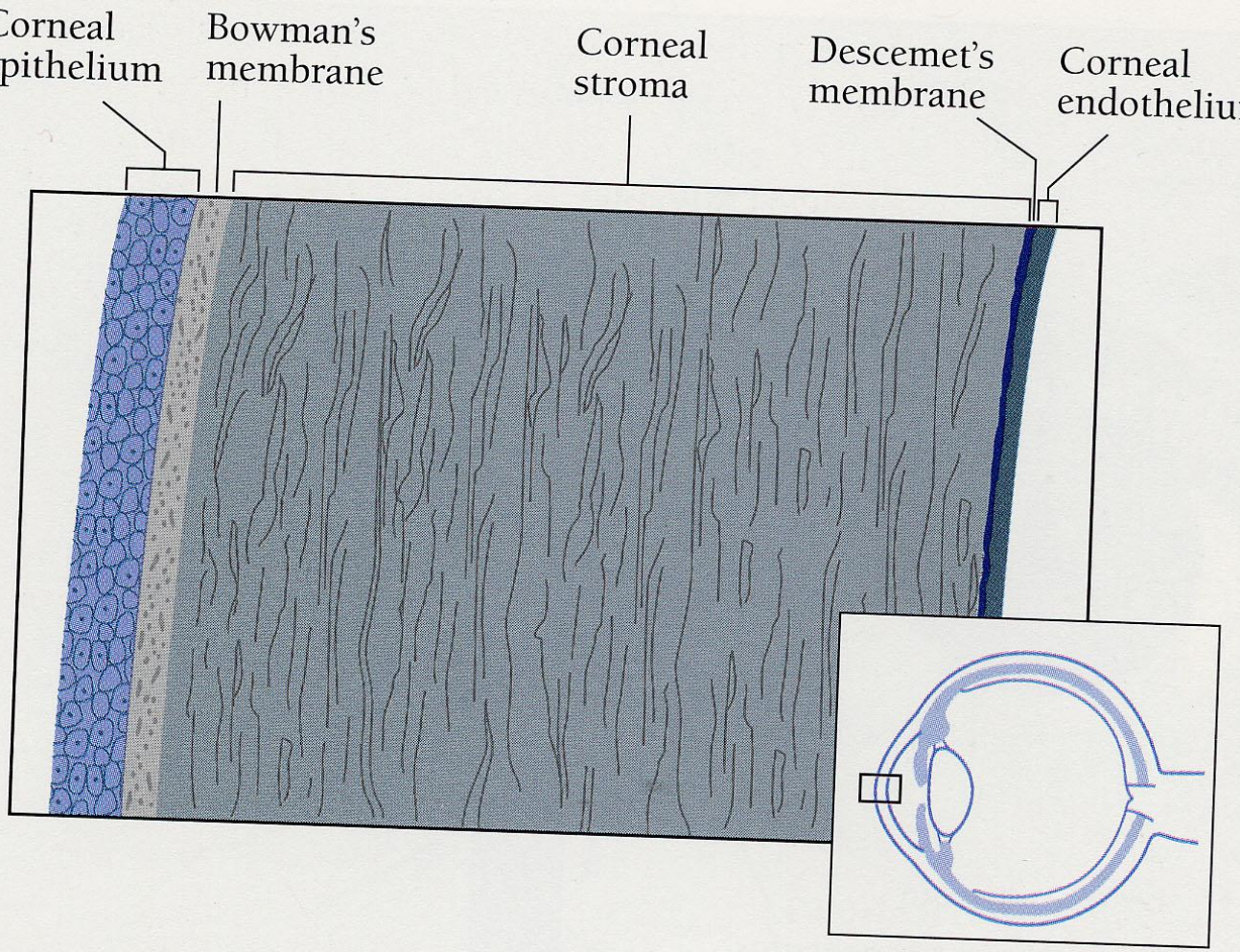

Figure 2.7 The five layers of the cornea.

Свойства роговицы

- Прозрачность (особенности строения, отсутствие сосудов, отсутствие миелиновых оболочек нервных волокон, определенное содержание воды)
- Сферичная
- Гладкая, блестящая
- Бессосудистая (краевая петлистая сеть, слеза, ВГЖ)
- Высокочувствительная (цилиарные нервы, тройничный нерв)

Роговичный синдром

- светобоязнь
- слезотечение
- блефароспазм
- чувство инородного тела под веком
- перикорнеальная инъекция

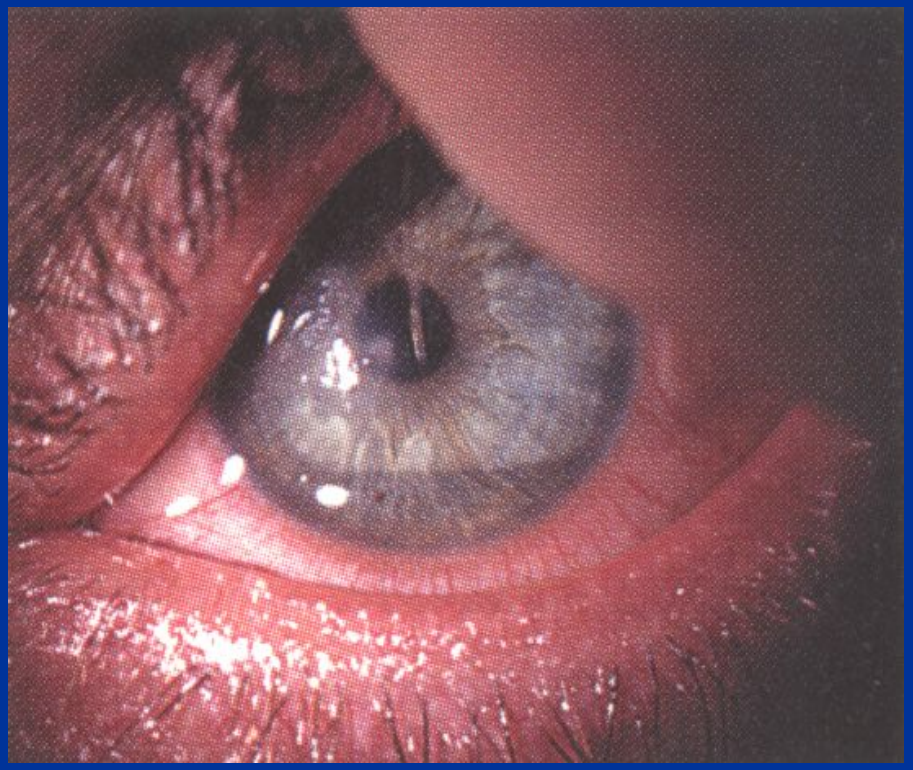

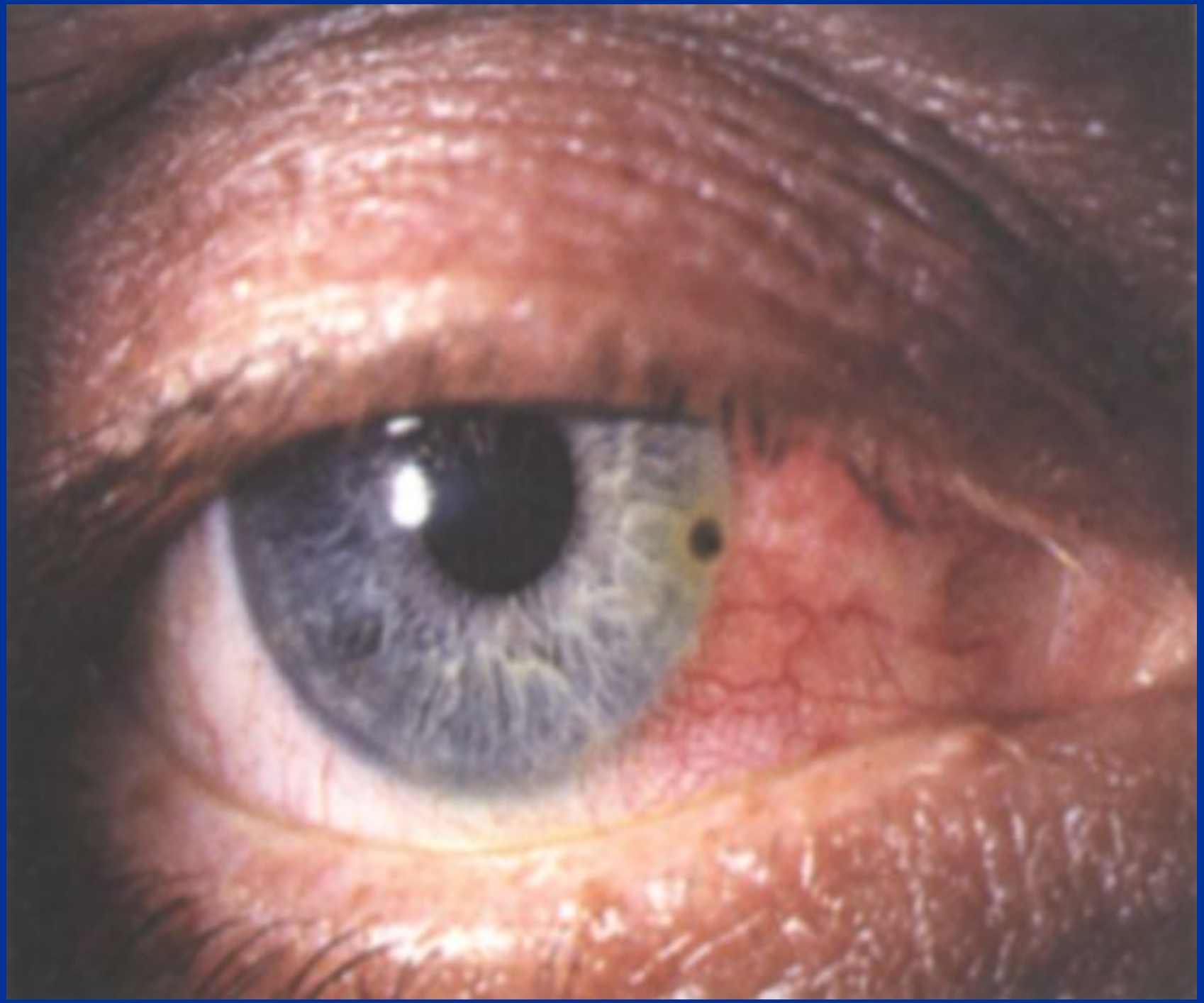

Сосудистый тракт

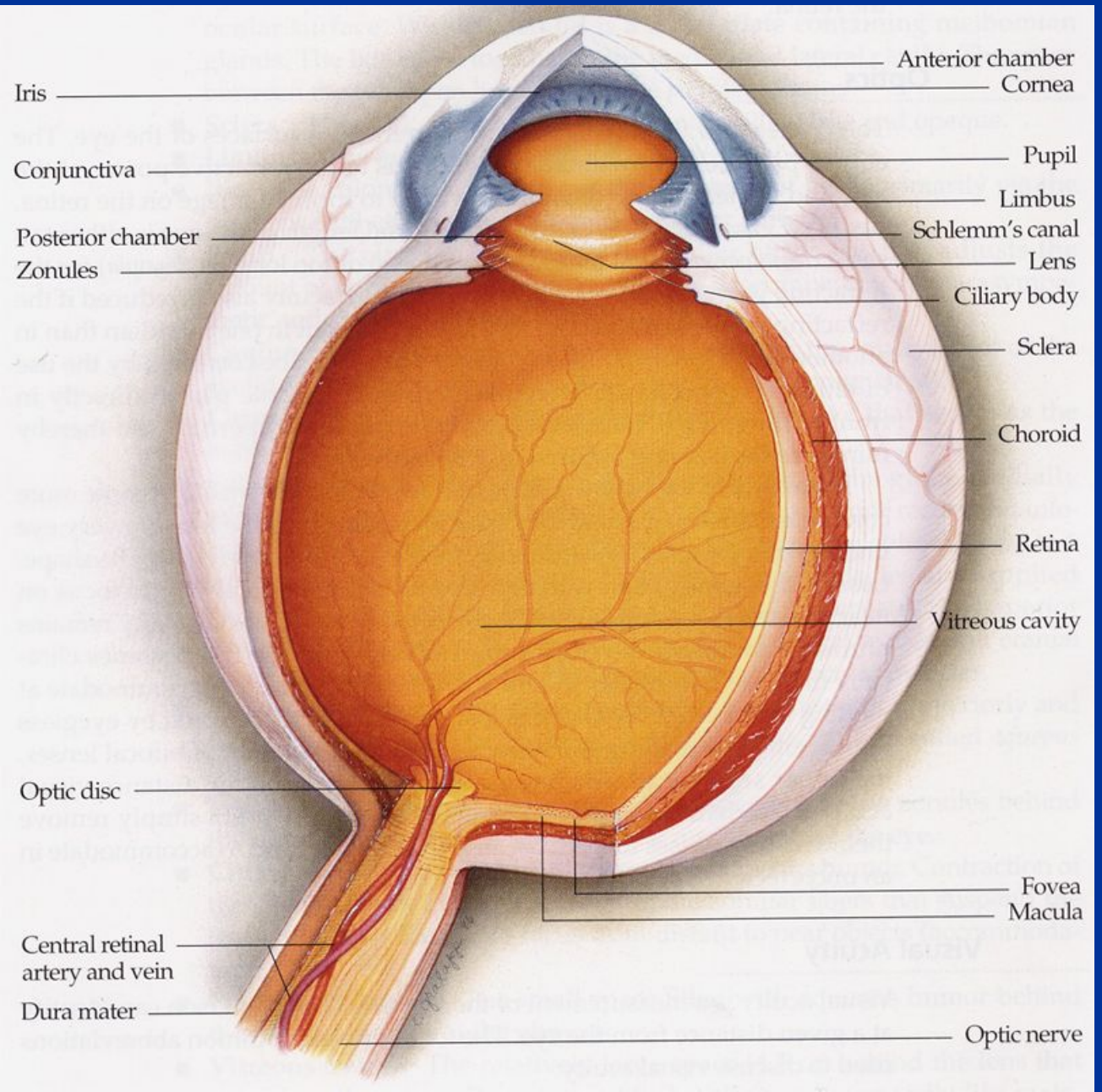

Радужка

- Диафрагмальная
- Трофическая
- Отток ВГЖ

Цилиарное тело

- Продукция ВГЖ
- Участие в аккомодации

Сосудистый тракт

- Трофическая
- Участие в фотохимических реакциях

Строение радужки

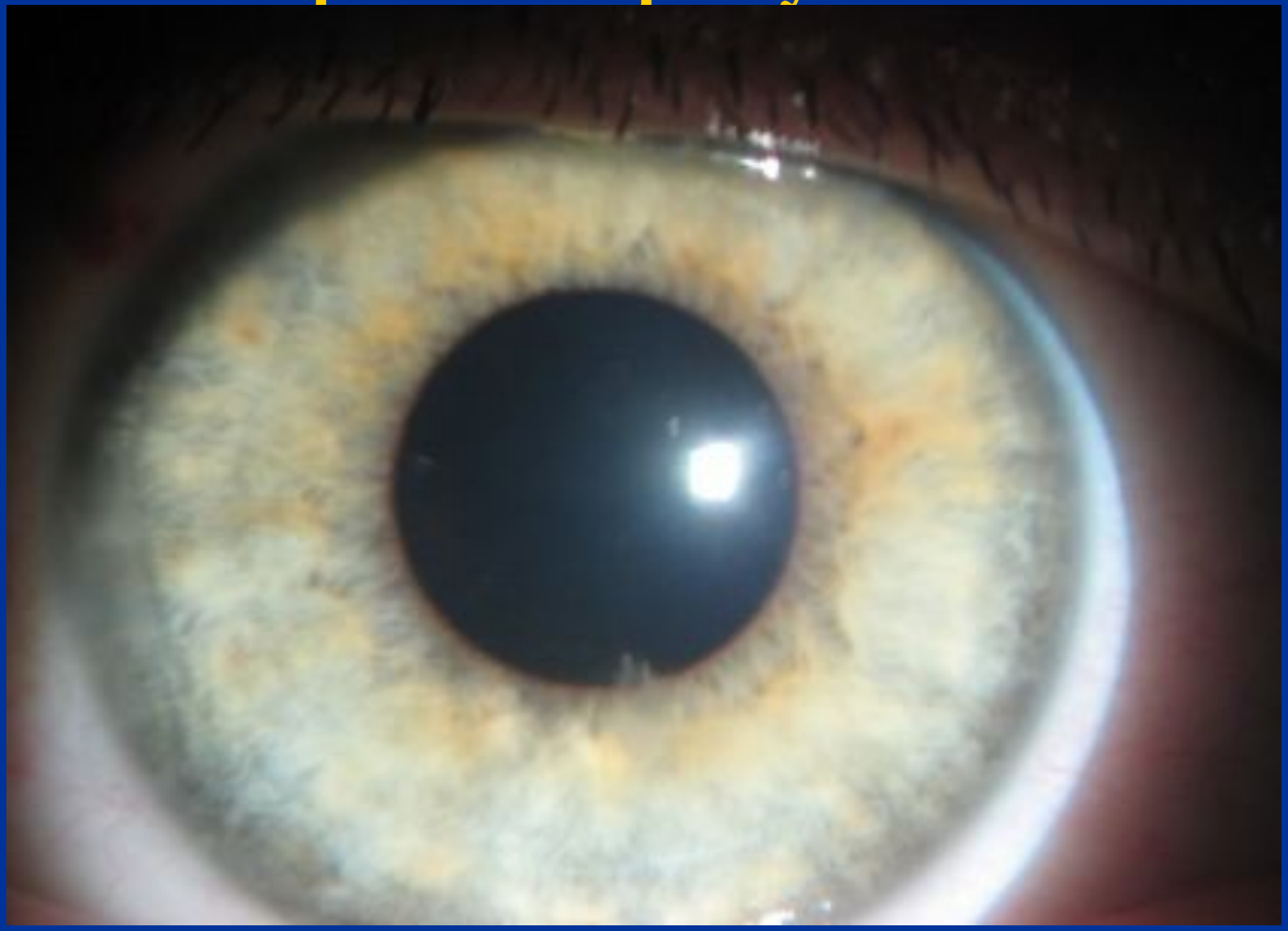

Строение радужки

- Зрачковый пояс зрачковая пигментная кайма сфинктер радужки (парасимпатическая инн)
- Цилиарный пояс дилататор радужки (симпатическая инн)

Механизм действия мидриатиков

- Симпатомиметики (стимулируют α-адренорецепторы). Повышают тонус мышцы, расширяющей зрачок.

  Ирифрин

- М-холиноблокаторы. Расслабляют сфинктер радужки и цилиарную мышцу, вызывают парез аккомодации.

  Атропин, цикломед, тропикамид, мидрум

Строение цилиарного тела

- Имеет форму кольца 8 мм шириной
- Передняя граница – корень радужки, задняя зубчатая линия
- Передняя часть – ресничный венец
- Задняя часть – ресничный кружок или плоская часть

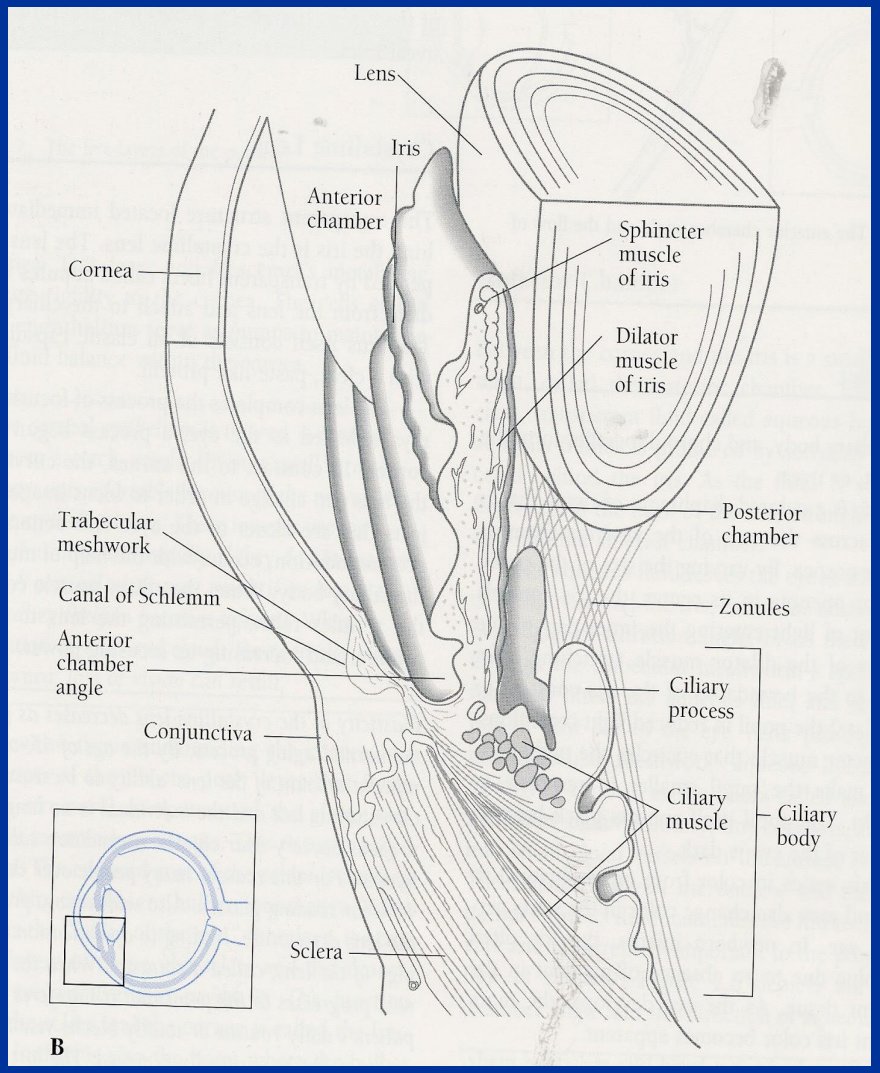

Строение ресничного венца

- Цилиарные отростки (около 70). Имеют обильную васкуляризацию, секретируют ВГЖ.
- Зонулярные волокна – связки, поддерживающие хрусталик
- Цилиарная мышца
- Сосудистый слой – передние и длинные задние цилиарные артерии
- Чувствительные нервы из I ветви тройничного нерва, сосудодвигательные – из симпатического сплетения, двигательные – из глазодвигательного нерва
- Мембрана Бруха
- Пигментный эпителий

Ресничная мышца

- Сочетанное сокращение всех пучков ресничной мышцы обеспечивает аккомодацию
- Меридиональные волокна – мышца Брюкке

  подтягивает хориоидею кпереди
- Радиальная часть – мышца Иванова

  проходит от склеры к ресничным отросткам и к плоской части цилиарного тела
- Циркулярные волокна – мышца Мюллера

  проходит в виде отдельных пучков

Хориоидея

- Самая обширная часть сосудистого тракта сформирована задними короткими цилиарными артериями
- Плотное прикрепление к склере только вокруг места выхода зрительного нерва
- Содержит пять слоев
  - Супрахориоидея
  - Слой крупных (венозных) сосудов
  - Слой средних сосудов (артерии, вены)
  - Слой хориокапилляров
  - Стекловидная пластинка (мембрана Бруха)

Сетчатка

- Часть коры мозга, вынесенная на периферию
- Выполняет роль периферического рецептора в зрительном анализаторе
- Выстилает внутреннюю поверхность сосудистого тракта
- Различают оптическую и слепую часть, граница – зубчатая линия у места перехода плоской части цилиарного тела в хориоидею

Оптическая часть сетчатки

- Тонкая прозрачная пленка
- Места прикрепления к подлежащим тканям – зубчатая линия и ДЗН, на остальных участках удерживается капиллярными силами и отростками пигментного эпителия
- Толщина сетчатки около ДЗН 0,4 мм , в области желтого пятна 0,1-0,05 мм

Сетчатка

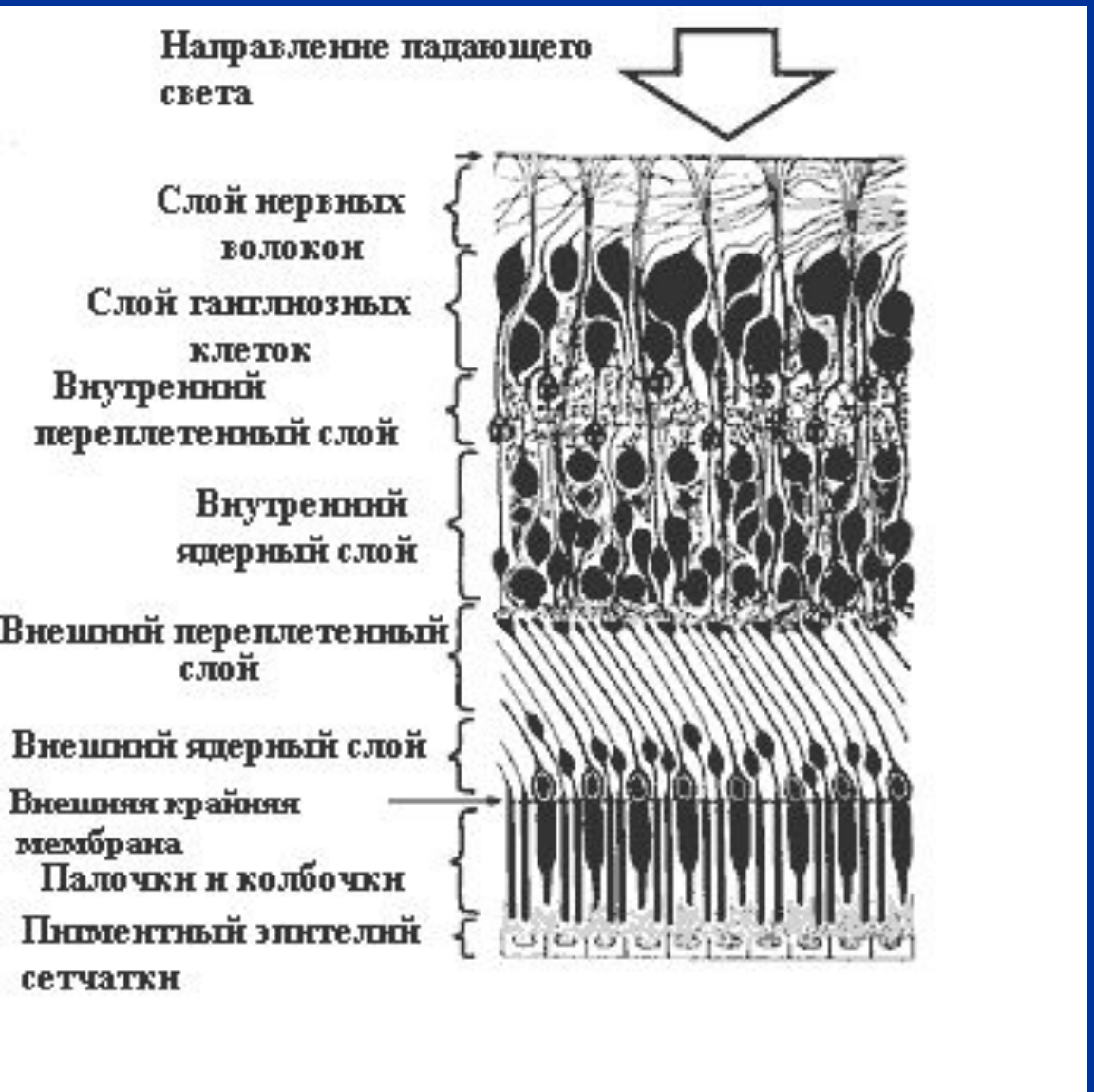

- III Ганглионарный нейрон
- II Ассоциативный нейрон
- IФоторецепторный нейрон

Строение сетчатки

- Пигментный эпителий - слой шестигранных призматических клеток, выполняет барьерную функцию, при ярком свете отростки пигментного эпителия вытягиваются между колбочками и палочками, обеспечивая большее разрешение
- Нейроэпителий

- **Отростки нервных клеток**
- **Палочки** около 170 млн, максимальная плотность на периферии, содержат пигмент родопсин, обеспечивают периферическое и сумеречное зрение
- **Колбочки** около 8 млн, максимальная плотность в области желтого пятна, содержит пигмент йодопсин, обеспечивают центральное и цветовое зрение

- Внешний ядерный слой состоит из ядер колбочко- и палочконесущих клеток
- Наружный сетчатый слой обеспечивает связь I и II нейронов
- Внутренний ядерный слой – биполярные клетки, имеют два отростка для синапсов с нейроэпителием и с ганглионарными клетками. Контактируют с несколькими палочками, или с одной колбочкой
- Внутренний сетчатый слой обеспечивает связь II и III нейронов
- Аксоны ганглионарных клеток формируют слой нервных полокон и зрительный нерв

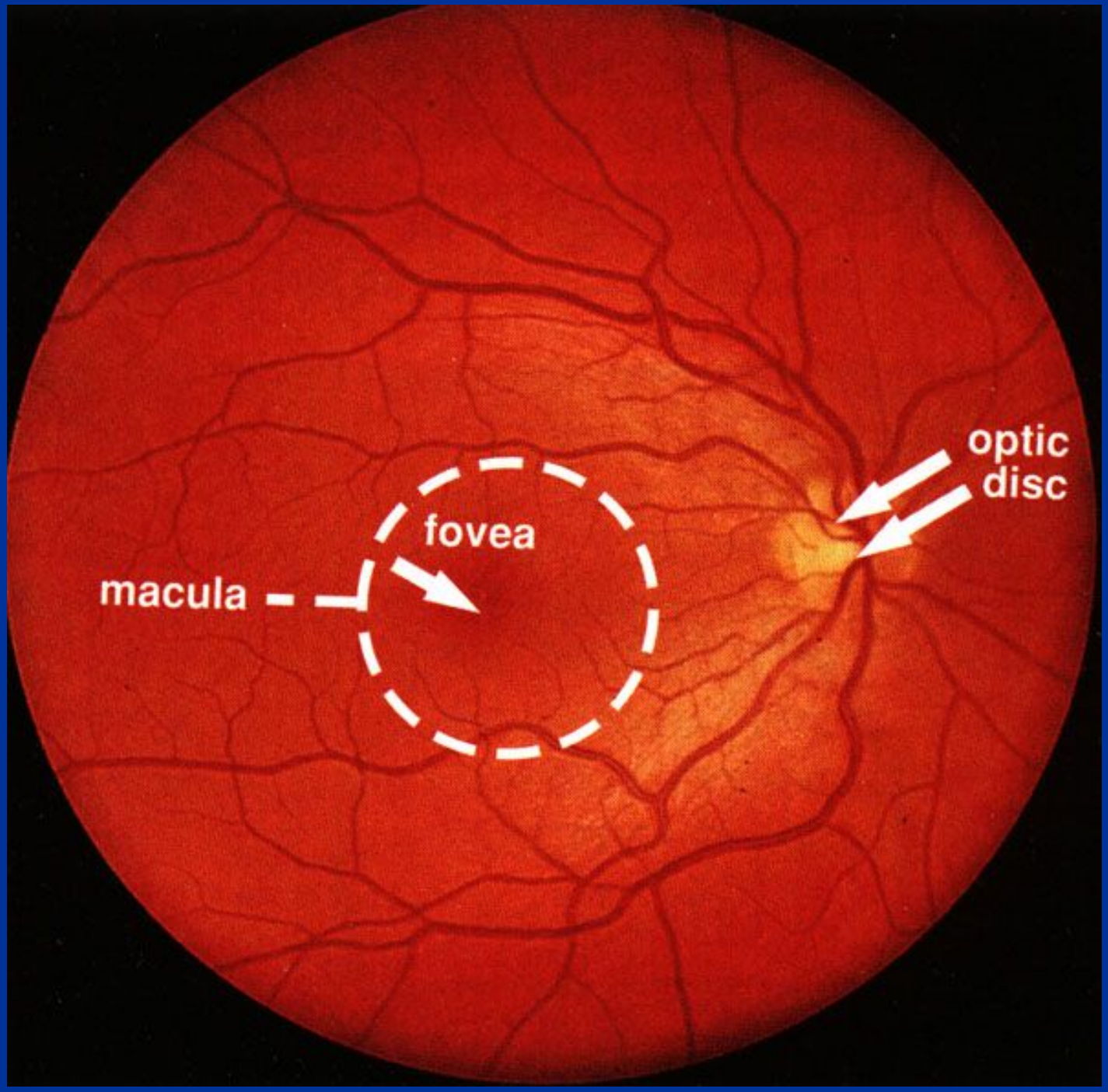
optic
disc
fovea
macula

Зрительный путь

- Сетчатка
- Зрительный нерв
- Хиазма
- Зрительный тракт
- Наружное коленчатое тело
- Зрительная лучистость
- Корковый центр

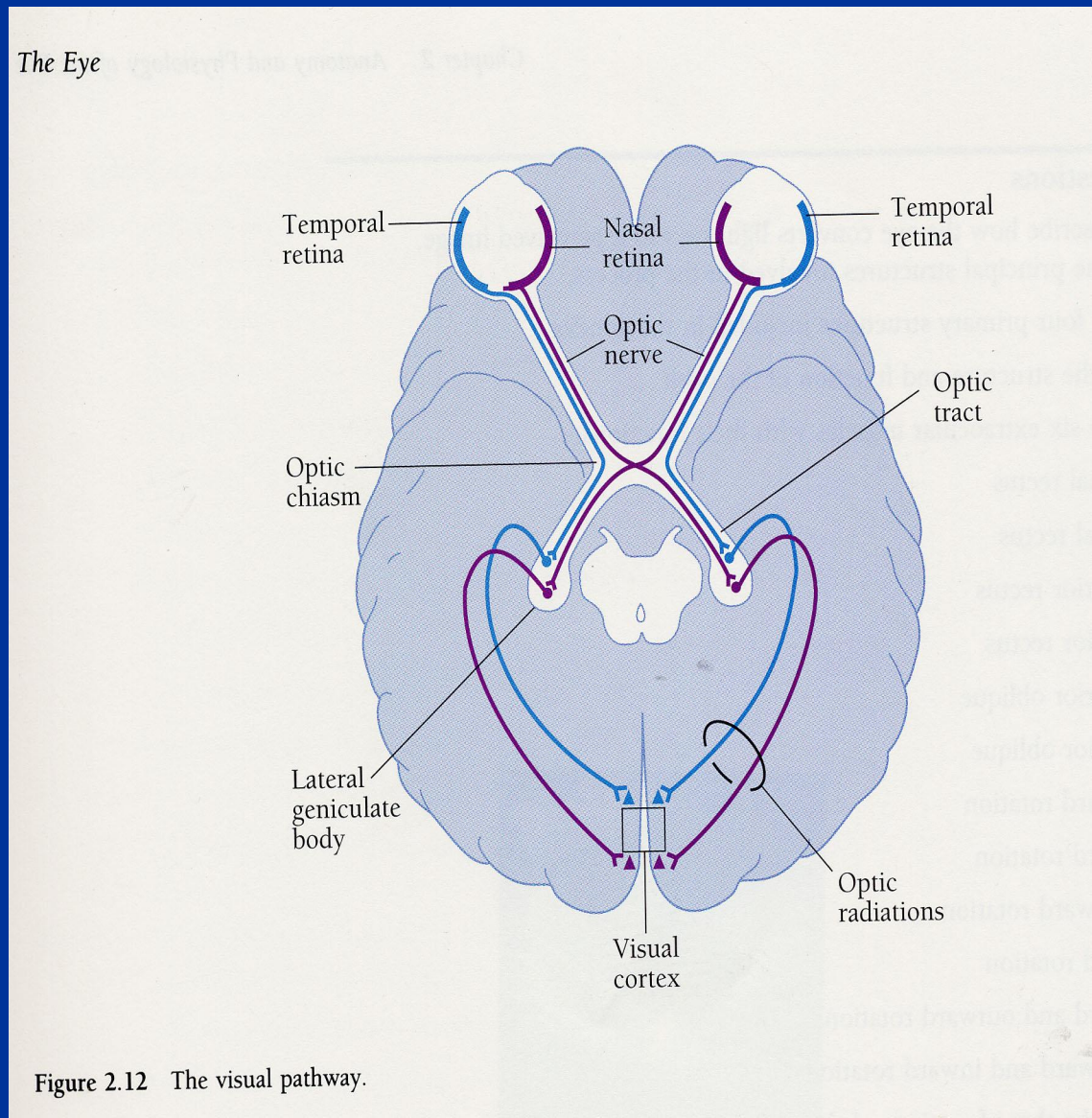

Figure 2.12 The visual pathway.

Хрусталик

- Развивается из эктодермы (эпителиальное образование)
- Изолирован капсулой, не содержит сосудов, нервов, мезодермальных клеток- не бывает воспалительных процессов
- Имеет форму двояковыпуклой линзы
- Преломляющая сила в покое 19D при максимальном напряжении аккомодации 33D
- Расположен между радужкой и стекловидным телом, удерживается волокнами зонулярной связки

Строение хрусталика

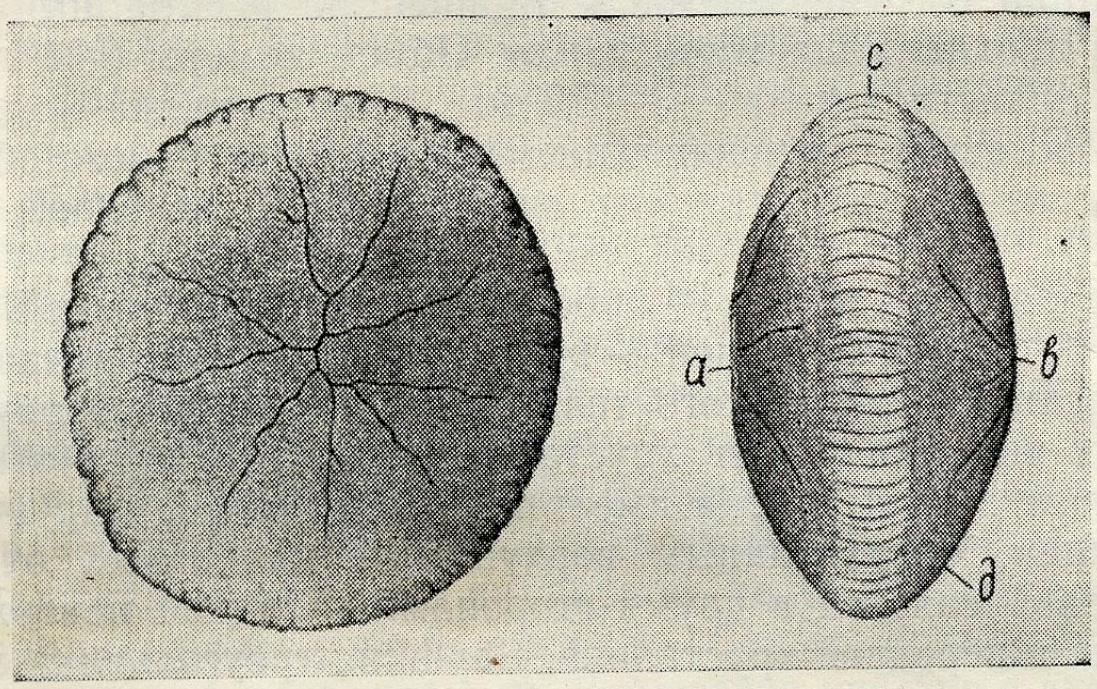

Рис. 26. Хрусталик.
Вид спереди и в профиль (схема):

а — передний полюс; *в* — задний полюс; *с* — экватор хрусталика; *д* — сумка с мицелиями.

- Состоит из хрусталиковых волокон и
- Капсулы (передняя и задняя)

Строение хрусталика

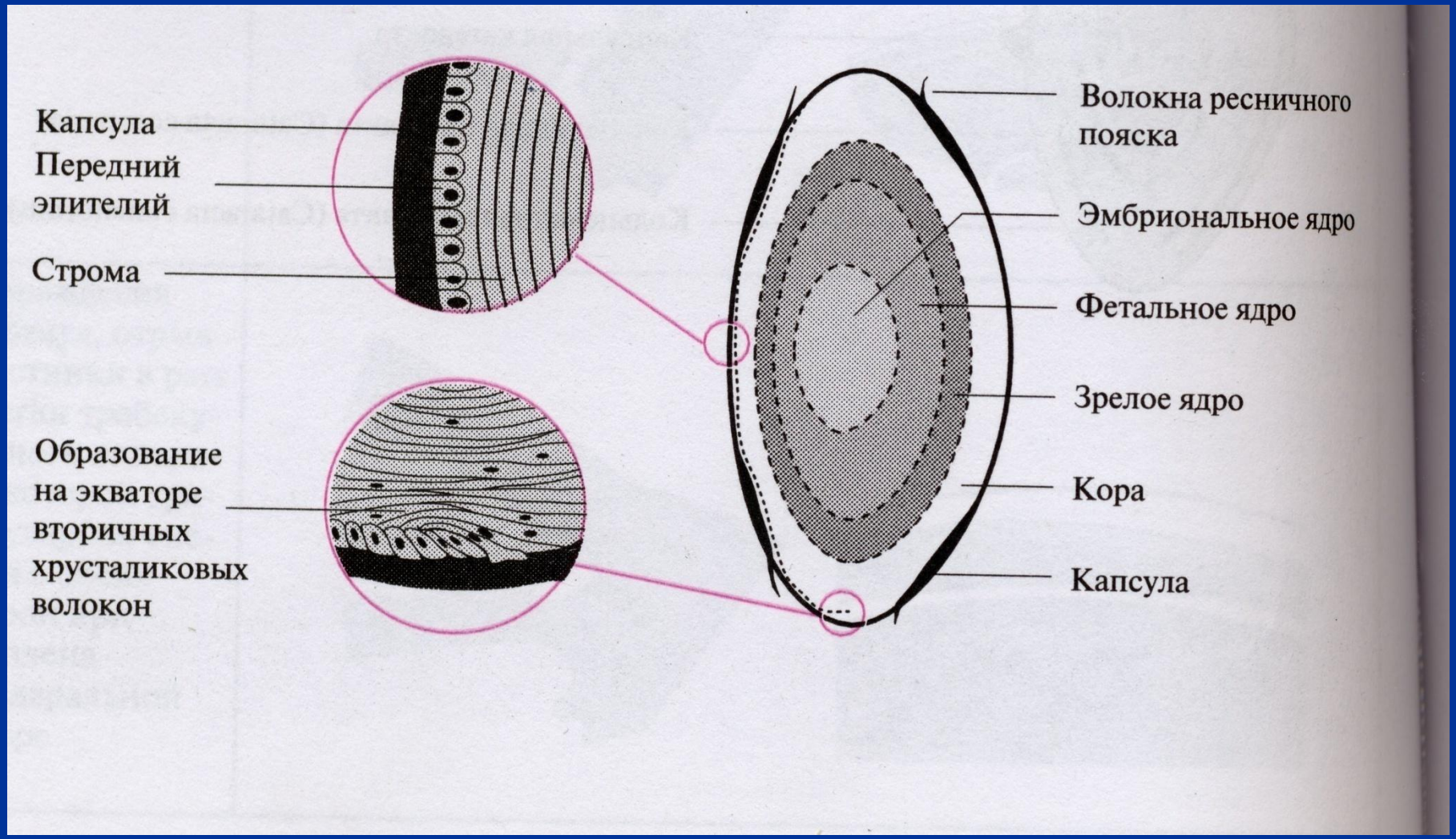

Стекловидное тело

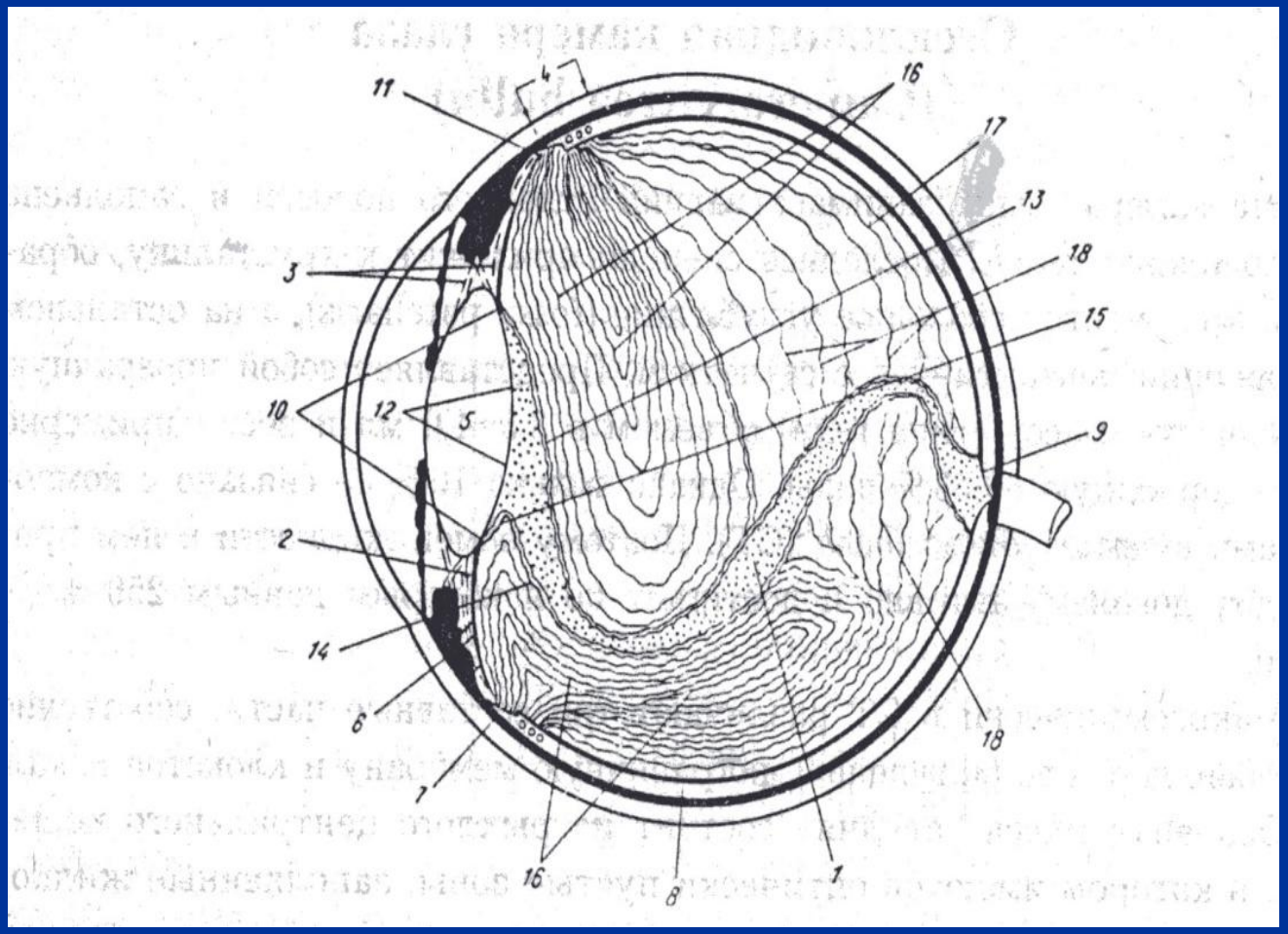

- Клокетов канал
- Пограничная мембрана ПГМ, ЗГМ, переднее и заднее основание
- Собственно стекловидное тело (мембранеллы, жидкая часть)

Функции стекловидного тела

- Поддерживает форму и тонус глаза
- Подводит свет к сетчатке (прозрачность)
- Участвует во внутриглазном обмене веществ (активный обмен жидкости до 250 мл в сутки)

Камеры глаза

- Передняя камера
  передняя стенка – роговица
  задняя стенка – радужка, передняя поверхность хрусталика угол передней камеры – отток ВГЖ

- Задняя камера
  передняя стенка – задняя поверхность радужки
  задняя стенка – передняя поверхность стекловидного тела
  внутренняя стенка – хрусталик
  наружная стенка – цилиарное тело
  продукция ВГЖ
  содержит волокна цинновой связки

Зрительный анализатор

- Предназначен для восприятия и анализа световых раздражений (380-760 нм)
- Рецепторный отдел – сетчатка - восприятие света и первичный анализ зрительных ощущений
- Проводниковый отдел – зрительные пути и глазодвигательные нервы
- Корковый отдел – затылочная доля - импульсы от рецепторов сетчатки, глазодвигательных мышц, мышц радужки и цилиарного тела, имеются ассоциативные связи с другими анализиторами

Зрительный акт

- Образование действительного перевернутого изображения
- Трансформация световой энергии в нервные импульсы (фотохимические процессы с участием зрительных пигментов)
- Проведение импульсов к зрительным центрам
- Превращение энергии нервного импульса в зрительное восприятие

- Зрительный анализатор дает обширную информацию о внешнем мире без непосредственного контакта с предметами
- Взаимосвязь с другими анализаторами позволяет получить представление о свойствах предметов, которые могут быть восприняты только другими рецепторами

- **Дневное** – (фотопическое) зрение осуществляется колбочковым аппаратом при большой интенсивности освещения.Характеризуется высокой остротой зрения, восприятием цвета

- Сумеречное (мезопическое) зрение осуществляется палочковым аппаратом глаза при слабой степени освещенности. Характеризуется низкой остротой зрения и ахроматичным восприятием

- Ночное (скотопическое) зрение осуществляется палочковым аппаратом при порогопой и надпороговой освещенности. Оно сводится только к ощущению света