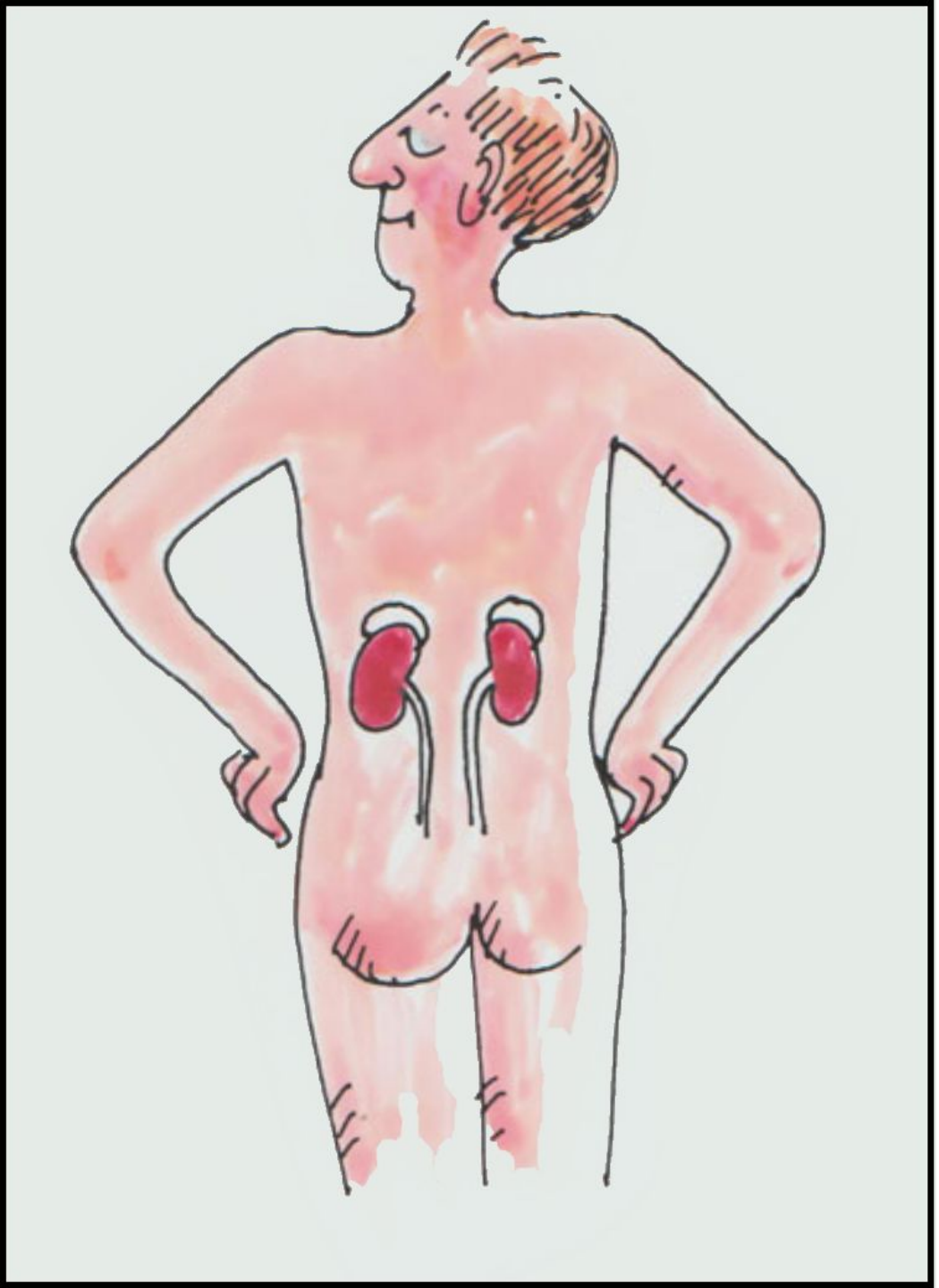

Врожденная гиперплазия надпочечников

Подготовила: студентка 604 группы Орловская Анастасия Дмитриевна

Преподаватель: зав. курсом эндокринологии кафедры факультетской терапии, доцент, к.м.н. Залевская Алсу Гафуровна

Санкт-Петербург

Формирование пола

Гонады **до 6 недели** не дифференцированы, половая детерминация зависит от наличия **Y-хромосомы**, на которой расположен ген SRY, как фактор развития яичек.

Клетки Лейдига: тестостерон → дифф-ка *Вольфова* протока (придаток яичка, семявыносящий проток, семенной пузырек)

Клетки Сертоли: АМГ → апоптоз *Мюллерова* протока (маточные трубы, матка, 1/3 влагалища)

<u>Кастрация плода независимо от пола приводит к дифференцировки по женскому типу.</u>

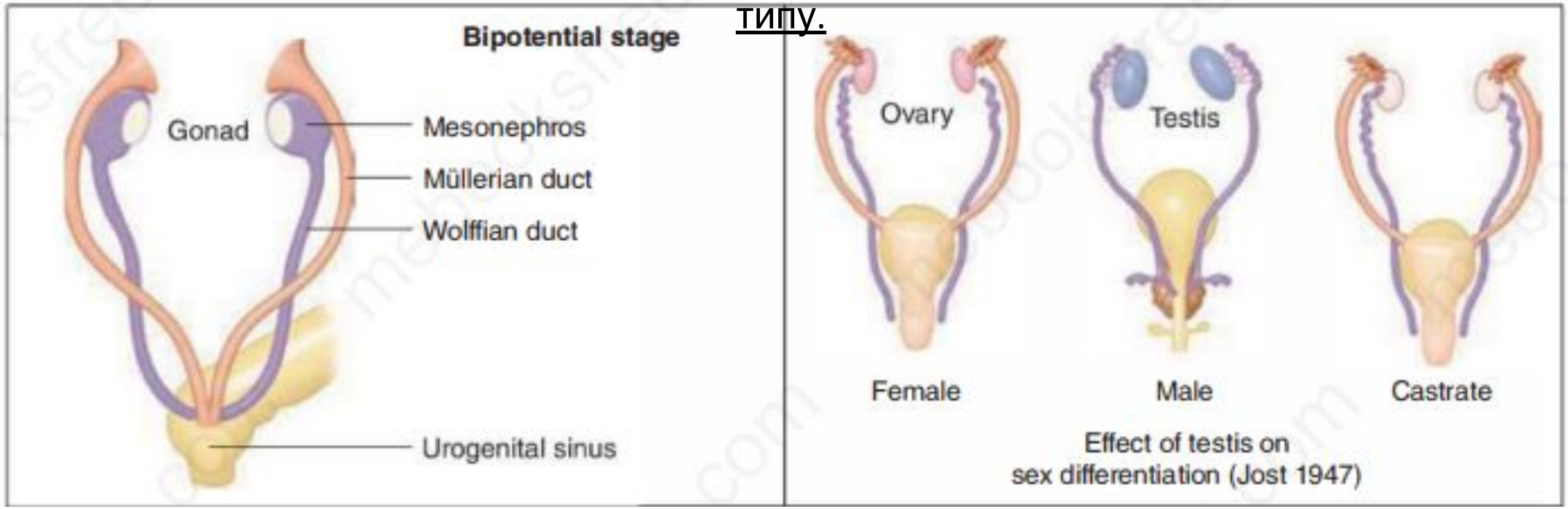

David G. Gardner, MD, MS. Dolores Shoback, MD. Basic and Clinical Endocrinology/ 14. Disorders of Sex Development.

Наружные гениталии до 8 недели идентичны у обоих полов. При отсутствии влияний сформируются по женскому типу.

<u>До 12 недели</u> гестации *андрогены* приводят к маскулинизации наружных гениталий и урогенитального синуса:

1. ***Рост полового бугорка***
2. ***Слияние уретральных складок***
3. ***Опущение лабиоскротальных валиков, из которых формируется пенис и мошонка.***

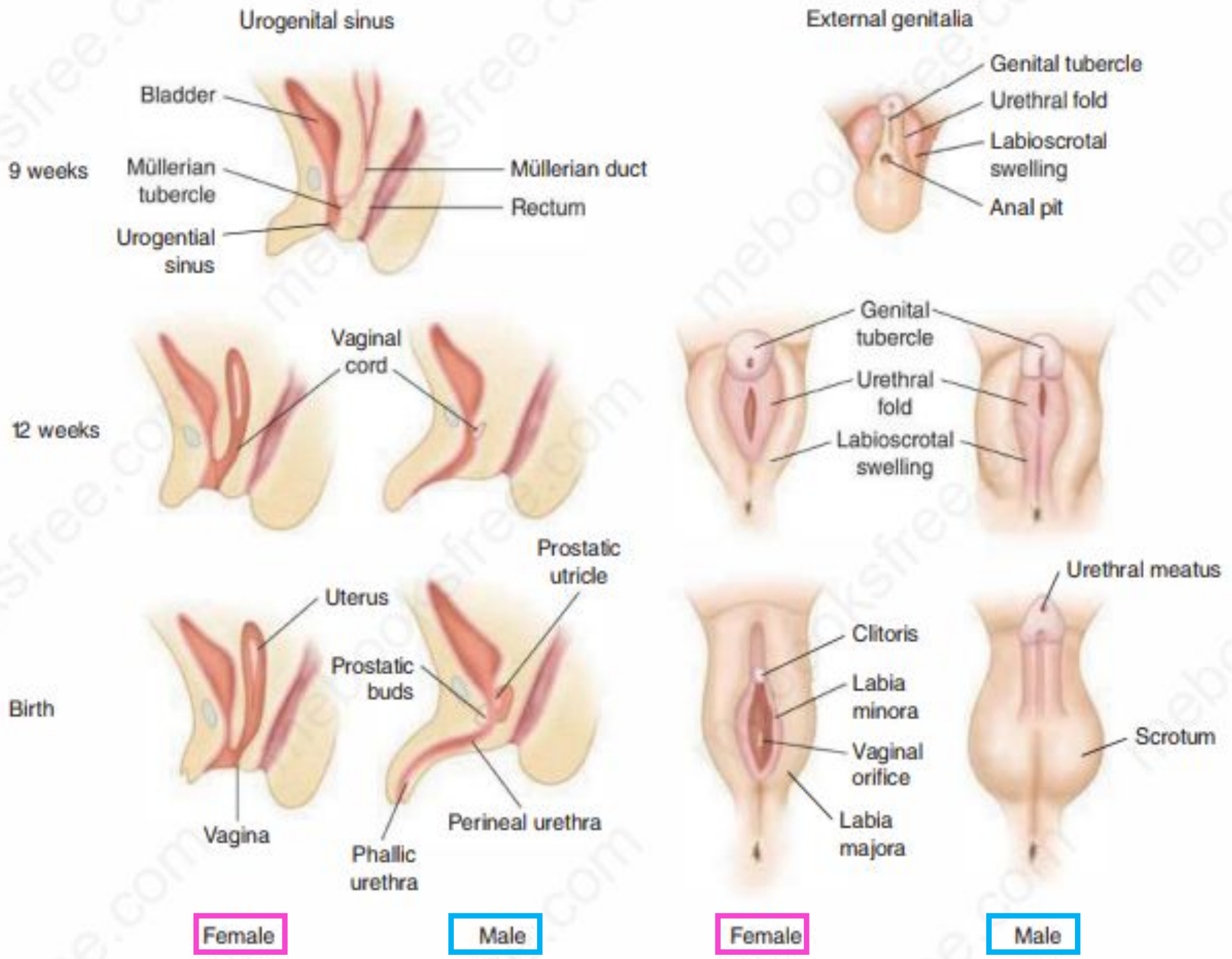

David G. Gardner, MD, MS. Dolores Shoback, M
Clinical Endocrinology/ 14. Disorders of Sex De

Формирование пола

<u>После</u> 12 недели гестации даже под интенсивным действием андрогенов происходит только *рост полового члена* *или* *гипертрофия клитора*

(по причине нарастающей активности **плацентарной ароматазы** только к 12 неделе)

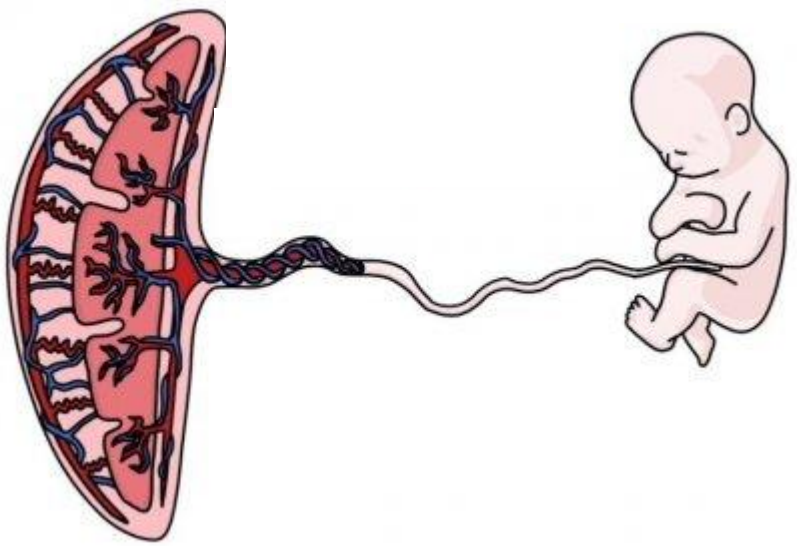

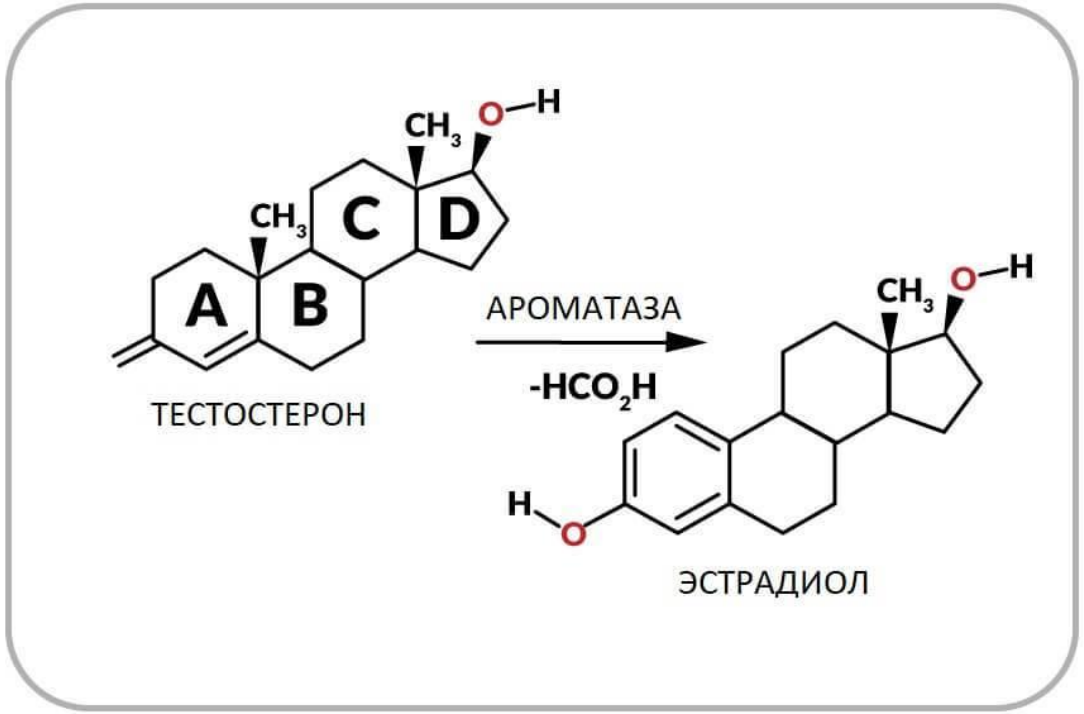

David G. Gardner, MD, MS. Dolores Shoback, MD. Basic and Clinical Endocrinology/ 14. Disorders of Sex Development.

Женский псевдогермафродитизм

- Наиболее частая причина – врожденная гиперплазия коры надпочечников

Нормальные яичники и производные мюллеровых протоков

+

Неопределенные наружные половые органы

David G. Gardner, MD, MS. Dolores Shoback, MD. Basic and Clinical Endocrinology/ 14. Disorders of Sex Development.

Историческая справка

В 1865 году неаполитанский анатом **Луиджи де Креккио** сообщил о самом раннем задокументированном описании пациента, предположительно страдающего дефицитом 21-гидроксилазы.

При вскрытии труп был описан как имеющий сращение губной мошонки, 10-сантиметровый изогнутый фаллос с гипоспадией, двусторонние неопущенные яички, влагалище, матку, маточные трубы, яичники и заметно увеличенные надпочечники. У этого человека при рождении были неоднозначные гениталии, и он представлял себя мужчиной на протяжении всей своей взрослой жизни, и предположительно **умер** от **недостаточности надпочечников** в возрасте 40 лет во время эпизода рвоты, диареи и прострации.

Чуть более 100 лет спустя, в 1957 году, неклассическая или легкая форма дефицита 21-гидроксилазы была описана **Жаком Декуром, Максом-Фернаном Джейлом и Эттьеном Больё.**

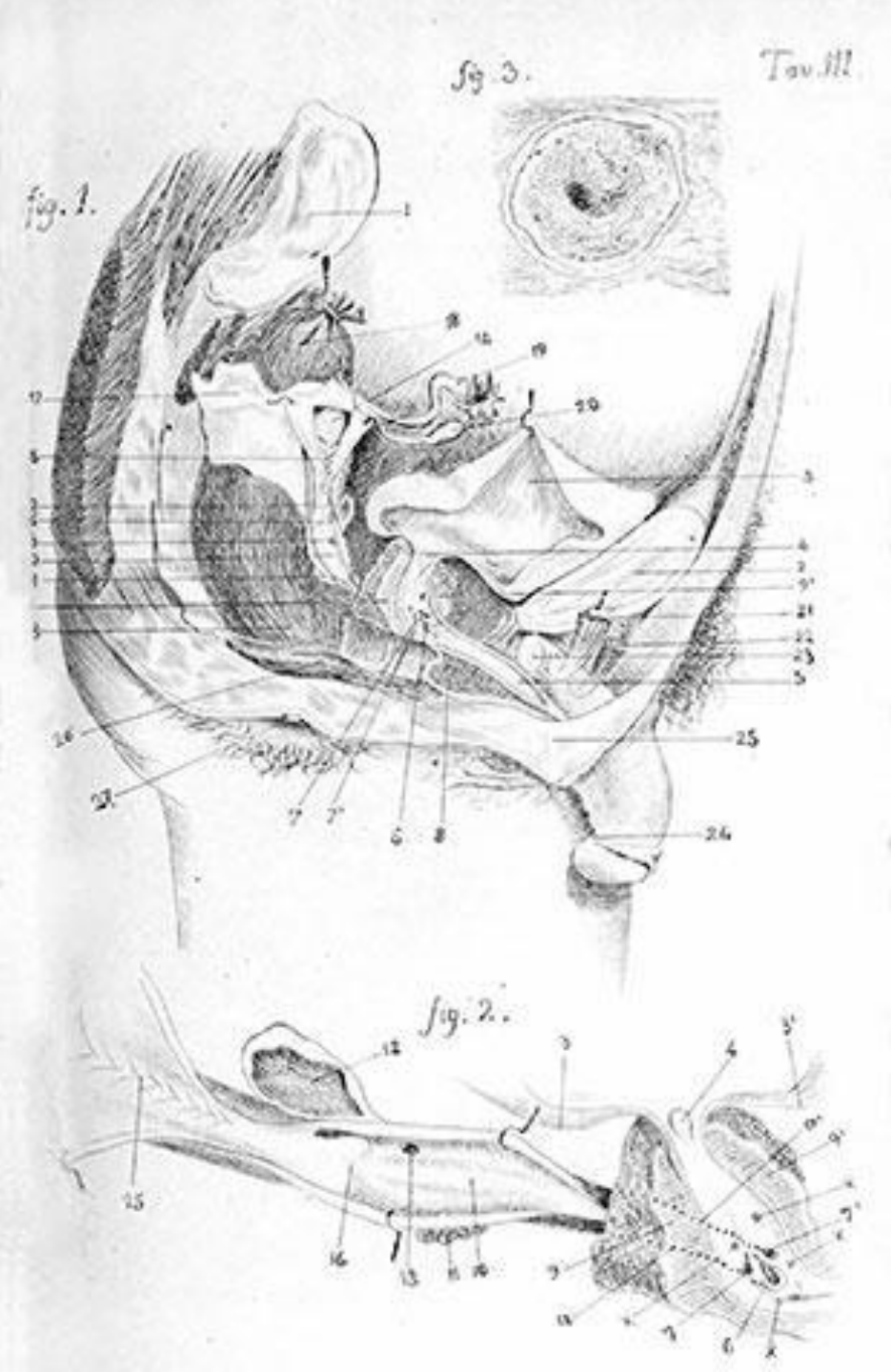

Selma Feldman Witchel, MD. Congenital Adrenal Hyperplasia. J Pediatr Adolesc Gynecol. 2017 Октябрь; 30 (5): 520–534.

Врожденная гиперплазия надпочечников

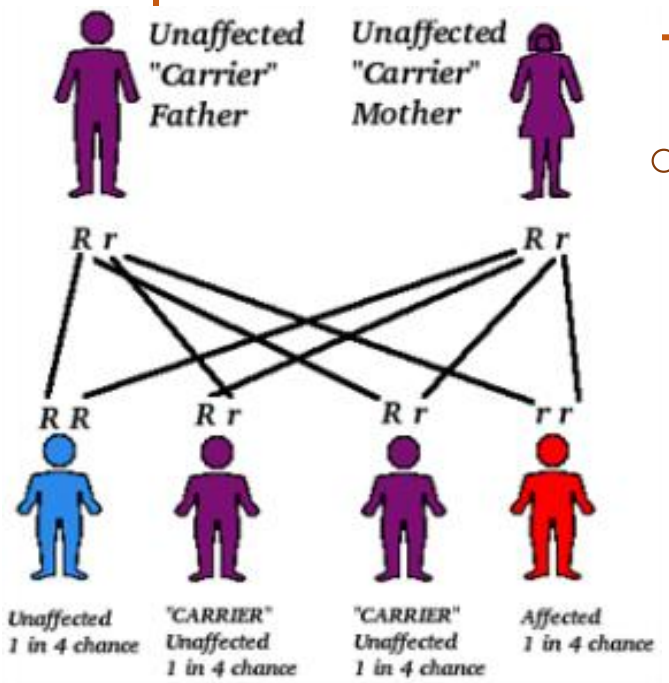

- Группа АР-заболеваний, проявляющихся нарушением работы одного из ферментов, участвующих в синтезе кортизола и стероидов надпочечников.

- Одинаково часто встречается у женщин и мужчин, но у последних реже диагностируется при рождении

Дефицит кортизола

Рост КРГ АКТГ

Гиперплазия коры надпочечников

Избыток стероидов в сетч. зоне

David G. Gardner, MD, MS. Dolores Shoback, MD. Basic and Clinical Endocrinology/ 14. Disorders of Sex Development.

Classic congenital adrenal hyperplasia

CYP21A2 gene mutation causes 21-α-hydroxylase deficiency

As a result, the adrenal glands can't make enough cortisol and aldosterone

Pituitary gland releases excess ACTH to try and stimulate cortisol production

Excess ACTH release stimulates diffuse enlargement of the adrenal glands

Greater risk of adrenal tumors

Adrenal glands have a 'cerebriform' appearance on CT

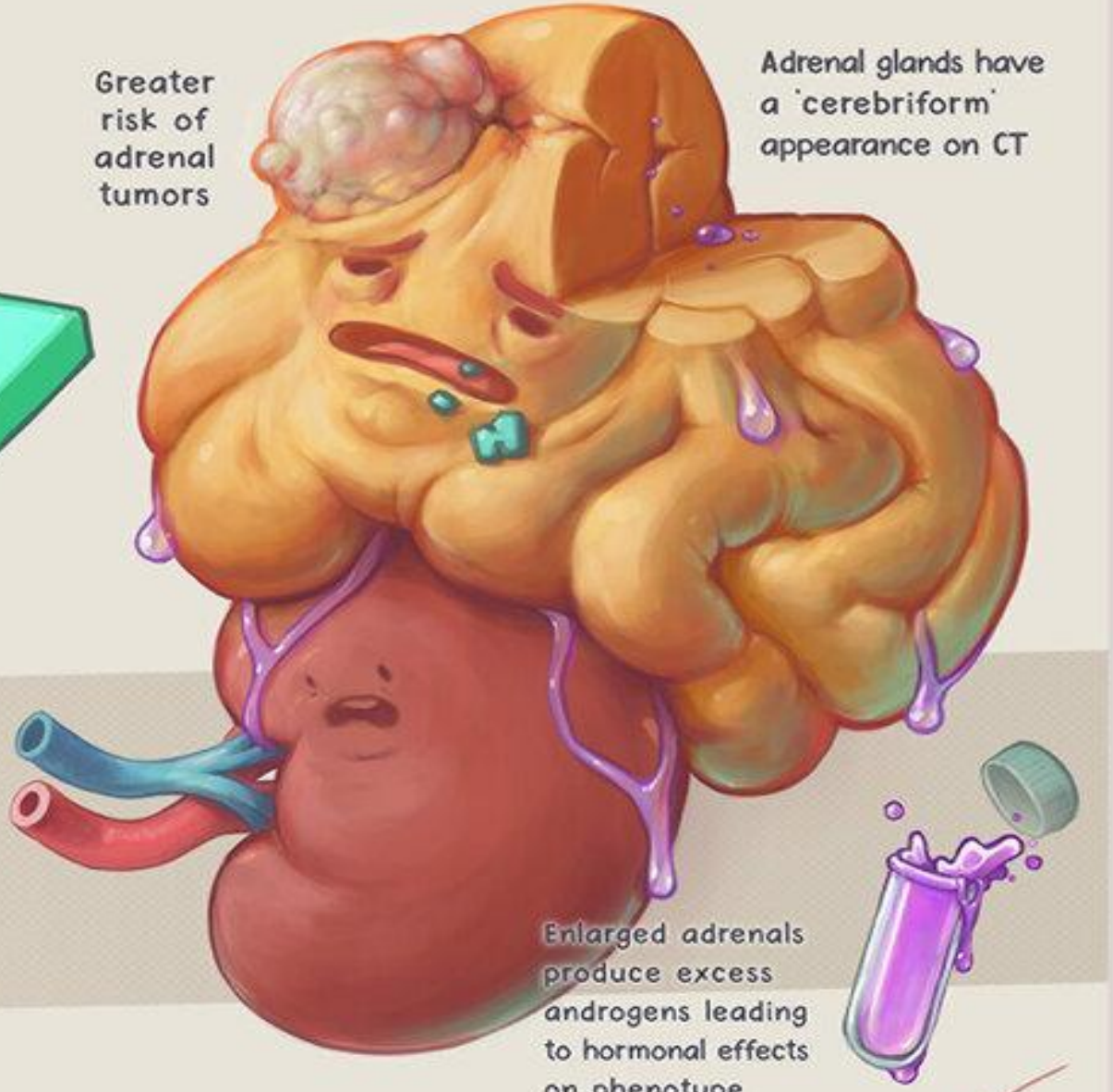

Enlarged adrenals produce excess androgens leading to hormonal effects on phenotype

https://artibiotics.com/blog/congenital-adrenal-hyperplasia

Врожденная гиперплазия надпочечников

МКБ-10: E25

1. Дефект 21-гидроксилазы P450c21
2. Дефект 11ß-гидроксилазы P450c11

Вирилизующие формы

3. Дефект 3ß-HSD2 (гидроксистероид-ДГ)
4. Дефект 17-гидроксилазы, 17-лиазы
5. Дефект цитохрома P450 оксидоредуктазы
6. Дефект белка StAR и P450scc (side-chain cleavage = расщепление боковой цепи)

- *Течение зависит от вида дефектного фермента и выраженности его дефицита*
- *Варьирует от тяжелой надпочечниковой недостаточности до легкой гиперандрогении или бессимптомной мутации*

Norman Lavin, MD, PhD, FAAP, FACE. MANUAL OF ENDOCRINOLOGY AND METABOLISM/ 22. Congenital adrenal hyperplasia

Дефект 21-гидроксилазы P450c21

- Самый частый тип ВГН (>90%)

Классические формы:

- 1:14 000 живорожденных европейской расы
- 1:9500 живорожденных на Кавказе
- 1:400 Аляска (Юпикские эскимосы)

Неклассическая форма:

- 1:1000
- Гетерозиготы 1:60 общей популяции

David G. Gardner, MD, MS. Dolores Shoback, MD. Basic and Clinical Endocrinology/ 14. Disorders of Sex Development.

Дефект 21-гидроксилазы P450c21 Молекулярная генетика

- Кодирующий **ген CYP21** находится на 6p21.3 хромосомы

локус CYP21A2

локус **CYP21A1P (нефункциональный псевдоген).**

- 75% - это точечные мутации в результате **микрогенной конверсии** (часть CYP21A2 заменяется на гомологичную последовательность CYP21A1P)
- 15% - конверсия с образованием нефункционирующего соединения 21-OHA/21-OHB; делеции генов и макрогенные трансформации ► выраженная недостаточность
- менее 1% мутация de novo
- Зарегистрировано более 200 мутаций CYP21A2.

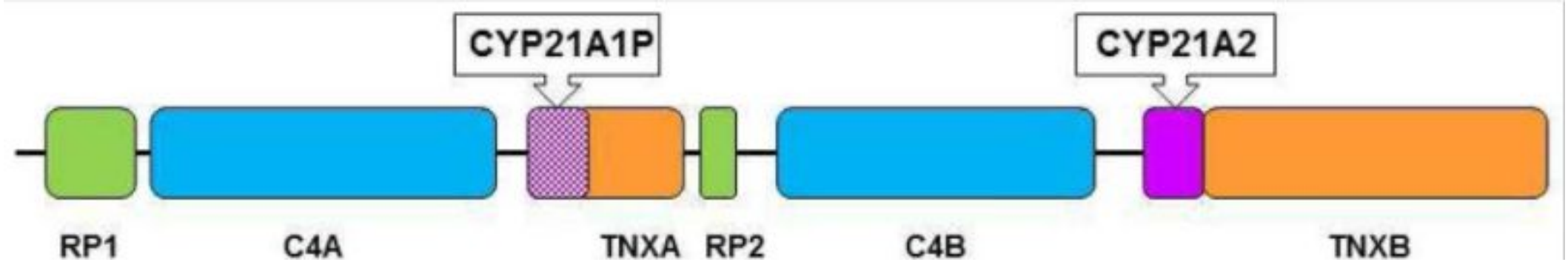

Selma Feldman Witchel, MD. Congenital Adrenal Hyperplasia. J Pediatr Adolesc Gynecol. 2017 Октябрь; 30 (5): 520–534.

Дефект 21-гидроксилазы P450c21

***Разные мутации = разные фенотипы*:**

			АКТИВНОСТЬ ФЕРМЕНТА
классические	• Сольтеряющая вирильная форма	Bw47	≈ 1%
	• Простая вирильная форма	Bw51	≈ 10%
неклассическая	• Отсроченная вирилизация	B14	50%

Selma Feldman Witchel, MD. Congenital Adrenal Hyperplasia. J Pediatr Adolesc Gynecol. 2017 Октябрь; 30 (5): 520–534.

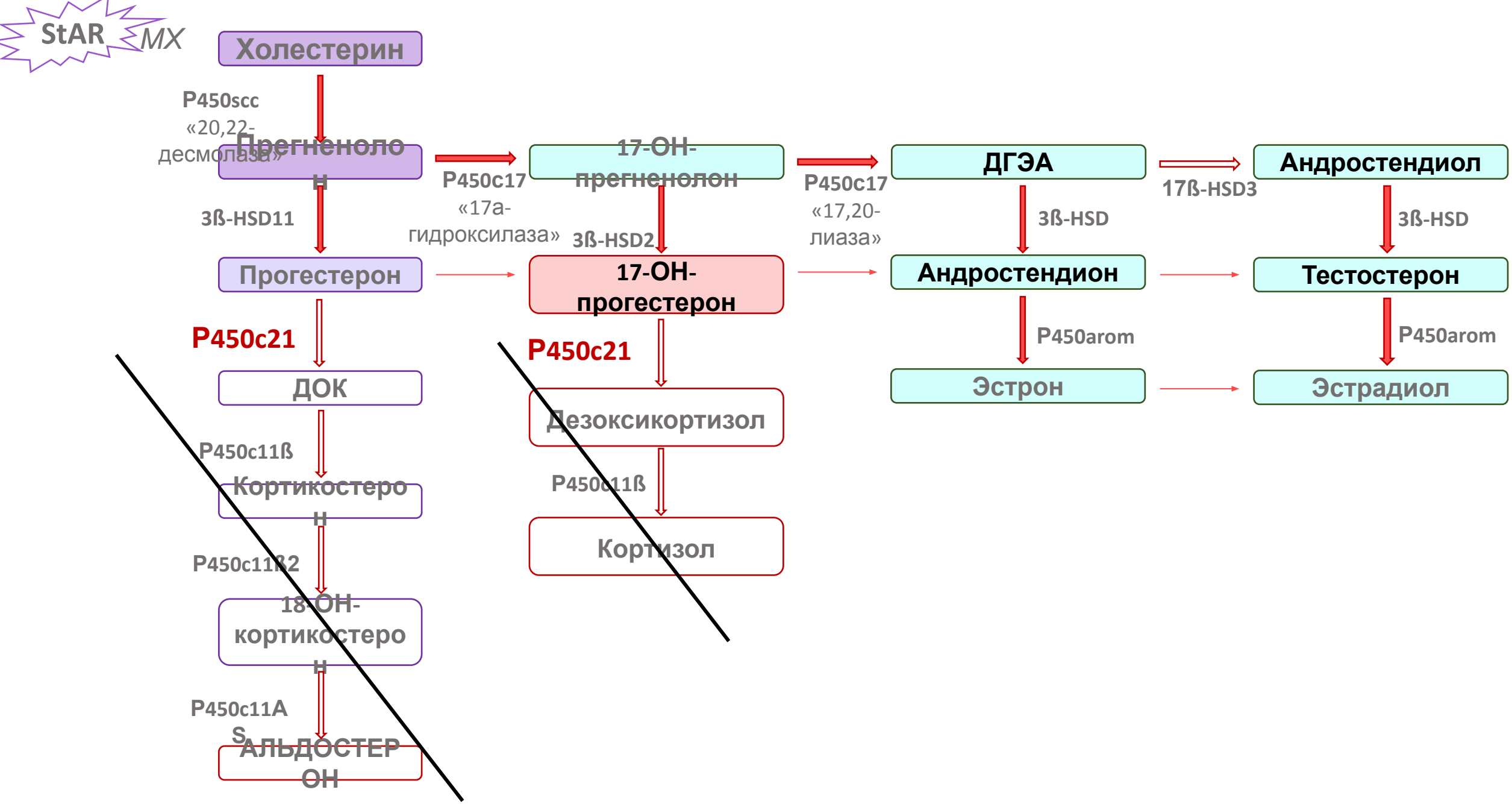
StAR
MX
Холестерин
P450scc
«20,22-
десмолаза»
Прегненолон
3ß-HSD11
Прогестерон
P450c21
ДОК
P450c11ß
Кортикостерон
P450c11ß2
18-ОН-
кортикостерон
P450c11AS
АЛЬДОСТЕРОН
P450c17
«17a-
гидроксилаза»
17-ОН-
прегненолон
3ß-HSD2
17-ОН-
прогестерон
P450c21
Дезоксикортизол
P450c11ß
Кортизол
P450c17
«17,20-
лиаза»
ДГЭА
3ß-HSD
Андростендион
P450arom
Эстрон
17ß-HSD3
Андростендиол
3ß-HSD
Тестостерон
P450arom
Эстрадиол

Дефект 21-гидроксилазы
Сольтеряющая вирильная форма

Неонатальная смертность 4-10%
Неверное определение пола 10%

- 80% классических форм
- **≈5й день жизни** надпочечниковая недостаточность

(реже на 6-12 неделе на фоне физиологического стресса)

*Внутриутробно ВЭБ поддерживается плацентой

- Выраженная вирилизация гениталий

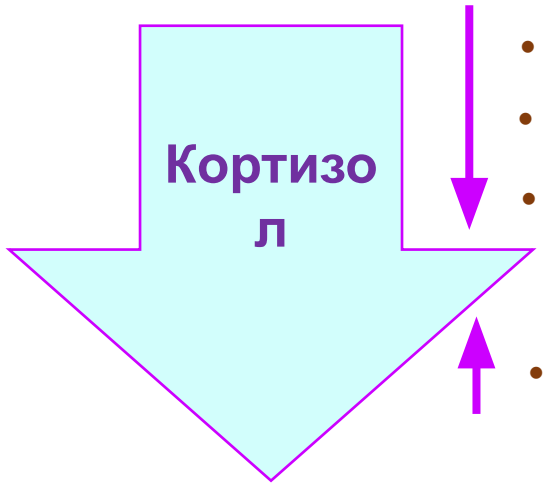

- Сердечной функции
- Реакции сосудов на катехоламины
- СКФ
- АДГ

Адреналин

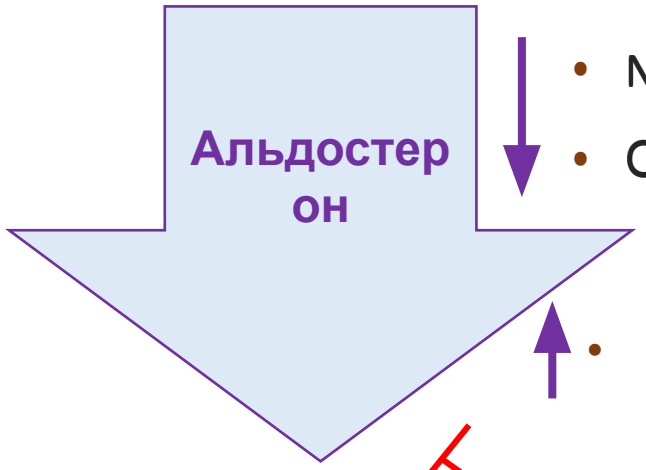

- Na^+
- ОЦК
- K^+

17-ОНР
*анти*минералкортикоидное действие

Selma Feldman Witchel, MD. Congenital Adrenal Hyperplasia. J Pediatr Adolesc Gynecol. 2017 Октябрь; 30 (5): 520–534.

Симптомы недостаточности коры надпочечников

- Гипотензия
- Дегидратация
- Гипогликемия
- ГипоNa^+
- ГиперK^+
- Гиповолемия, шок
- Вялое сосание, апатия
- Диарея, рвота
- Снижение массы тела
- Гиперпигментация (гениталии, ореолы)

** У младенцев мужского пола заболевание ошибочно диагностируют как гастроэнтерит или пилорический стеноз.*

David G. Gardner, MD, MS. Dolores Shoback, MD. Basic and Clinical Endocrinology/ 14. Disorders of Sex Development.

Симптомы вирилизации наружных половых органов у девочек

- Клиторомегалия
- Гипоспадия промежности (мочеиспускательный канал открывается позади раздвоенной мошонки)
- Слияние уретральной и лабиоскротальной складок
- Единственное отверстие промежности (частичное разделение уретры и влагалища)

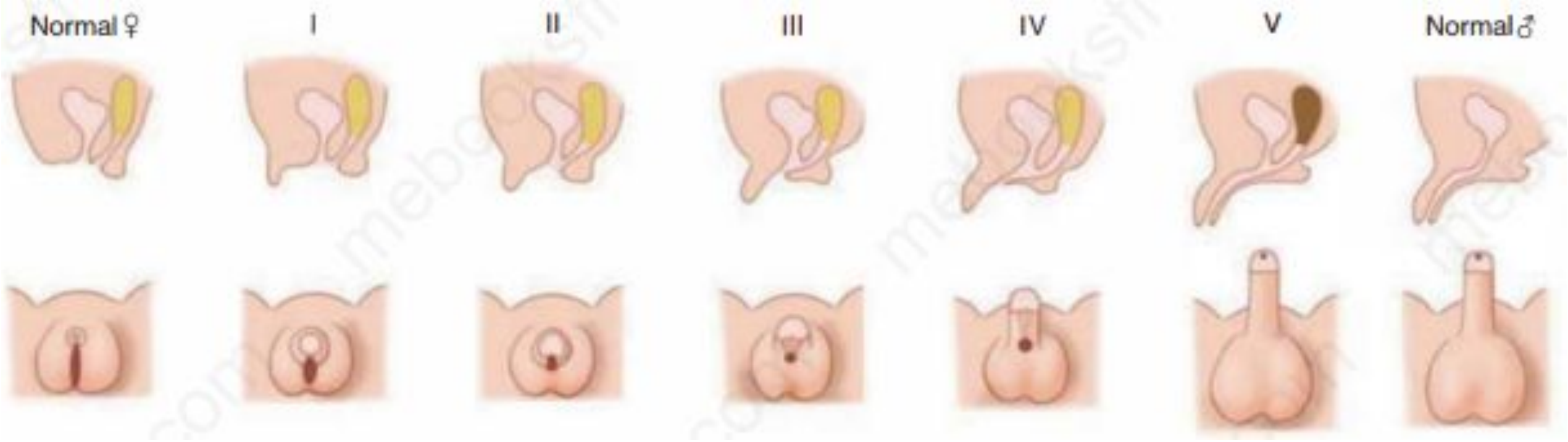

Шкала Прадера

David G. Gardner, MD, MS. Dolores Shoback, MD. Basic and Clinical Endocrinology/ 14. Disorders of Sex Development.

Стадия 4

Стадия 5

David G. Gardner, MD, MS. Dolores Shoback, MD. Basic and Clinical Endocrinology/ 14. Disorders of Sex Development.

Thomas A Wilson, MD. 2020. Congenital Adrenal Hyperplasia. Medscape

An Pediatr (Barc). 2017;87:116.e1–116.e10

Дефект 21-гидроксилазы
Простая вирильная форма

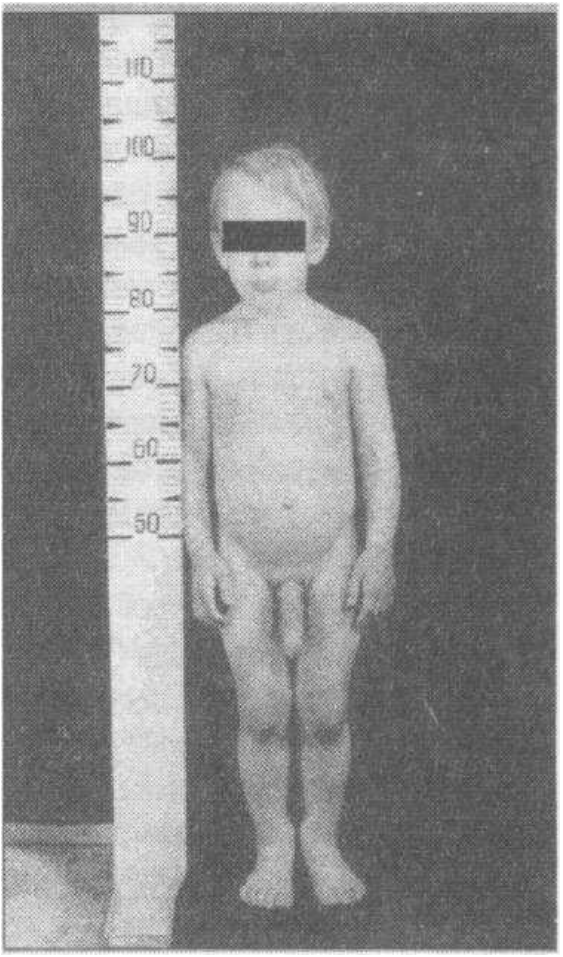

- 20% классических форм
- Вирилизация гениталий у новорожденных менее выражена
- Преждевременное половое развитие в **детском** возрасте

- Ускоренное созревание скелета

Адренархе: до 8 лет.

- Лобковое и подмышечное оволосение
- Запах апокринного пота

- Костный возраст (Rg левой руки)
- Низкорослость

(Андрогены: закрытие эпифизарных точек окостенения)

- Мальчики: макрогенитосомия (тестикул и ПЧ)
- Девочки: клиторомегалия

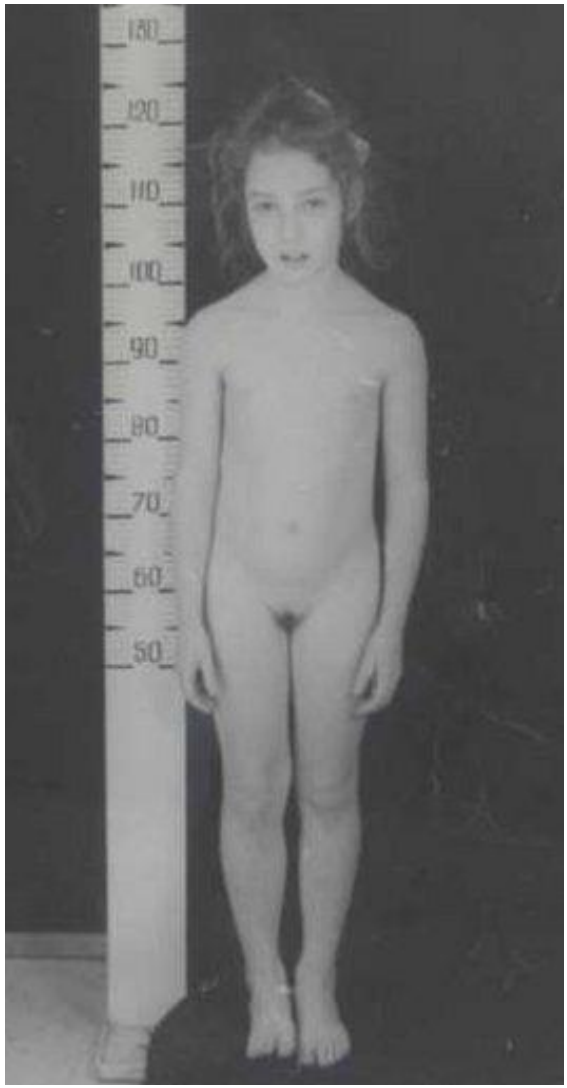

David G. Gardner, MD, MS. Dolores Shoback, MD. Basic and Clinical Endocrinology/ 14. Disorders of Sex Development.

Нормальный костный возраст

До 3 лет | 3 года | 9 лет | 16 лет

12-летний мальчик достиг окончательного роста (намного ниже, чем у его матери)

Congenital Adrenal Hyperplasia. Thomas A Wilson, MD. 2020. Medscape

Шкала Таннер для оценки полового развити

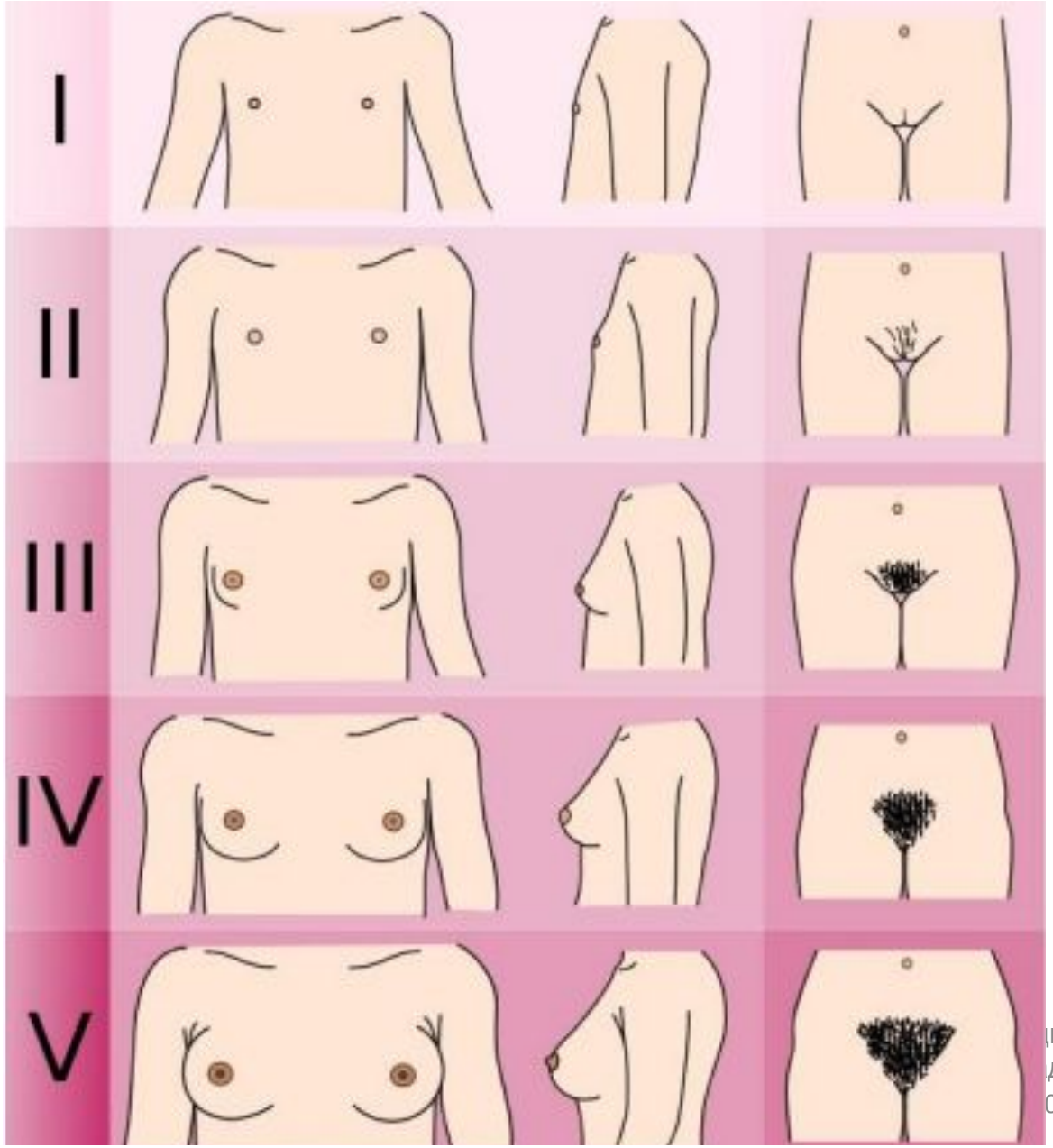

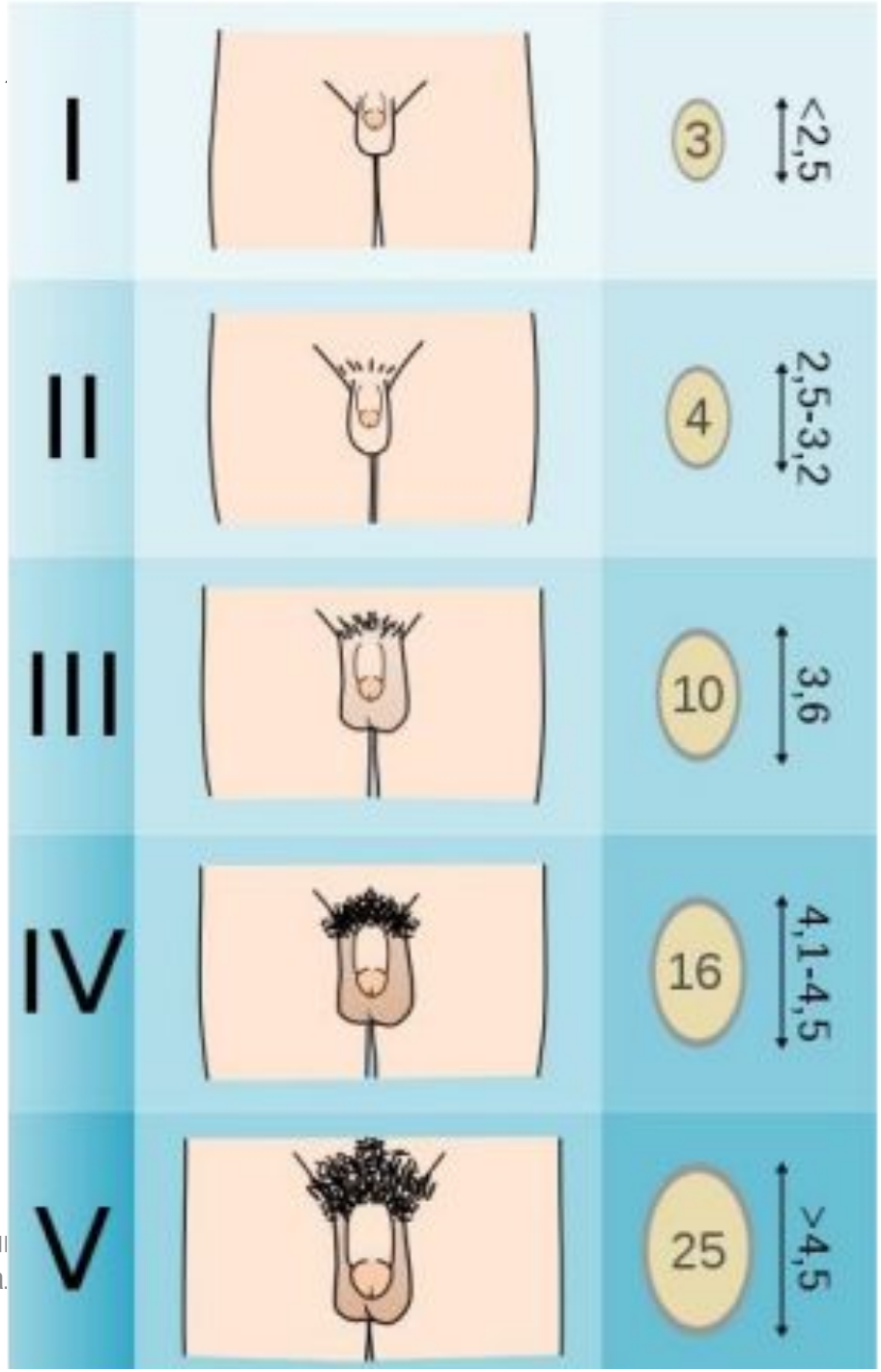

Дефект 21-гидроксилазы Отсроченная вирилизация

- Самая распространённая АР-патология
- Отсроченные симптомы в **пубертате** или у **взрослых**
- Возможно скрытое асимптомное течение

Распространённость формы:

- 1:27 евреев Ашкенази, 1:53 испанцев, 1:333 итальянцев, 1:1000 других европейских национальностей.
- Встречаемость гетерозигот (носителей) 1:60

David G. Gardner, MD, MS. Dolores Shoback, MD. Basic and Clinical Endocrinology/ 14. Disorders of Sex Development.

Дефект 21-гидроксилазы
Отсроченная вирилизация



Гирсути

Акне

Тяжелые кистозно-пустулезные формы, резистентные к лечению

Бесплод

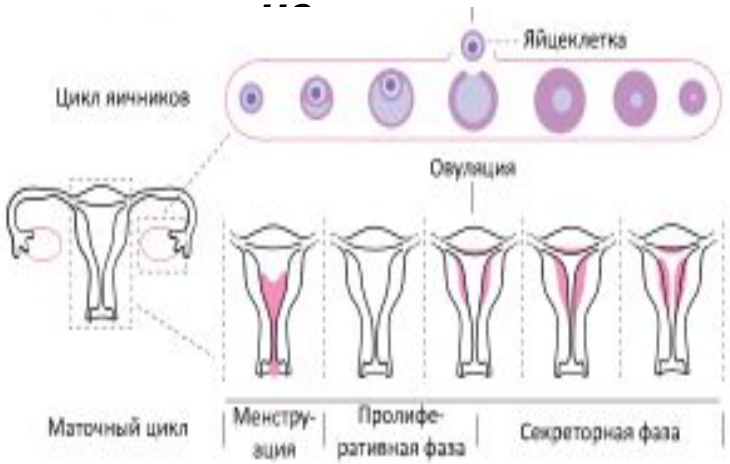

Нарушение МЦ

David G. Gardner, MD, MS. Dolores Shoback, MD. Basic and Clinical Endocrinology/ 14. Disorders of Sex Development.

Гирсутизм

Чрезмерный рост терминальных волосков в андроген-зависимых областях у женщин.

Пушковые волосы становятся длиннее, темнее и курчавее.

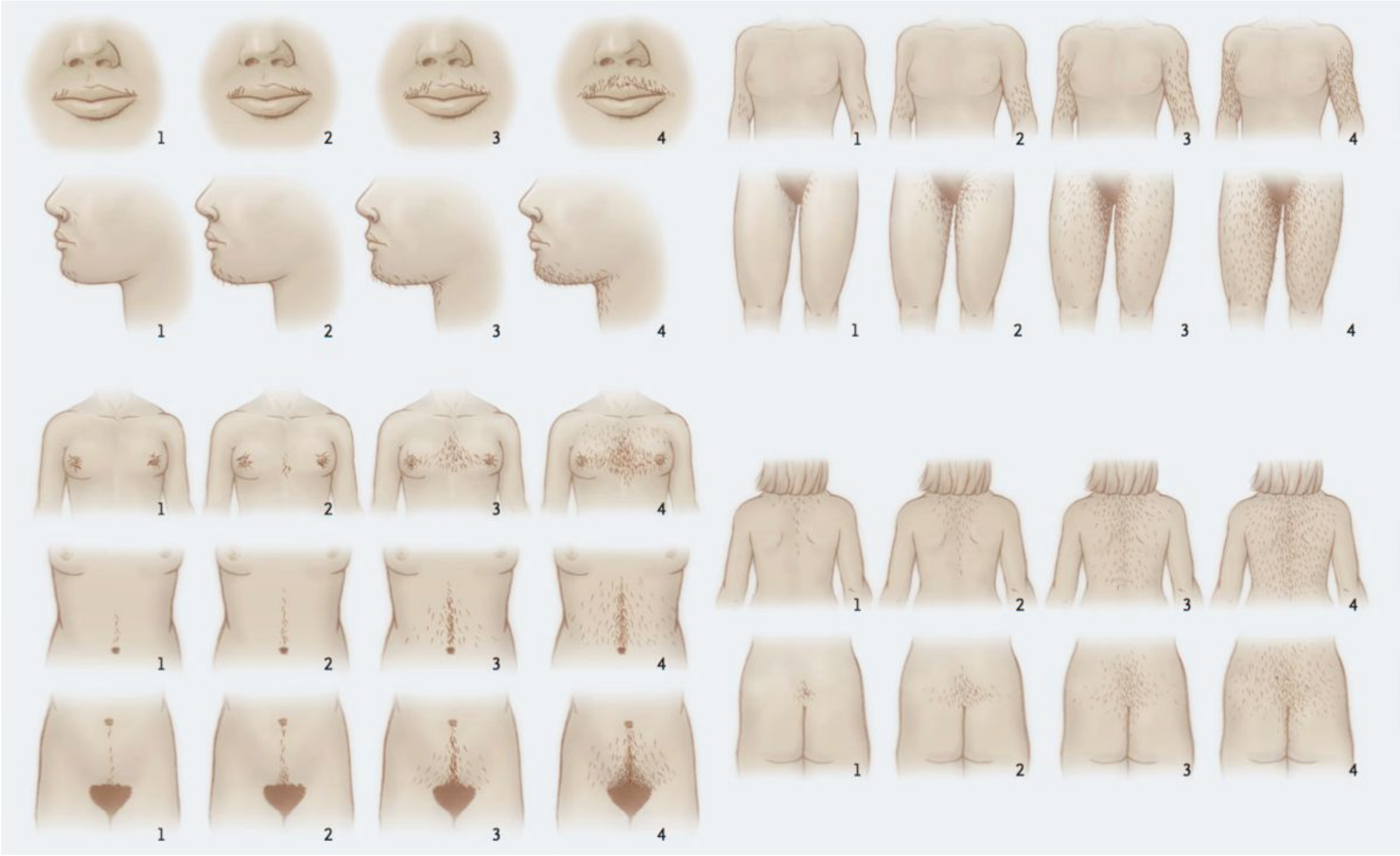
1
2
3
4

Бесплодие

♀

- Олигоменорея
- Ановуляция
- Вторичный фенотип «синдрома поликистозных яичников» изменение морфологии

Гиперандрогения = подавление f гипоталамуса, гипофиза и гонад

♂

- Олигоспермия
- Опухоль, приводящая к закупорке канальцев, атрофии тестикул
- Эректильная дисфункция 41%

Selma Feldman Witchel, MD. Congenital Adrenal Hyperplasia. J Pediatr Adolesc Gynecol. 2017 Октябрь; 30 (5): 520–534.

Выраженная вирилизация

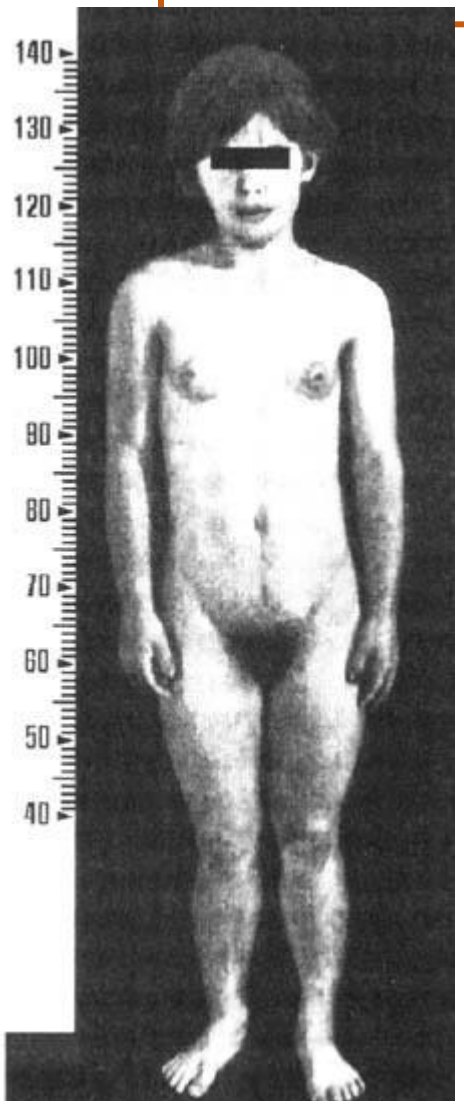

- Барифония – огрубление голоса
- Ларингомегалия, гиперплазия перстневидного хряща
- Андрогенная алопеция (фронто-темпоральные зоны)
- Клиторомегалия
- Атрофия молочных жел

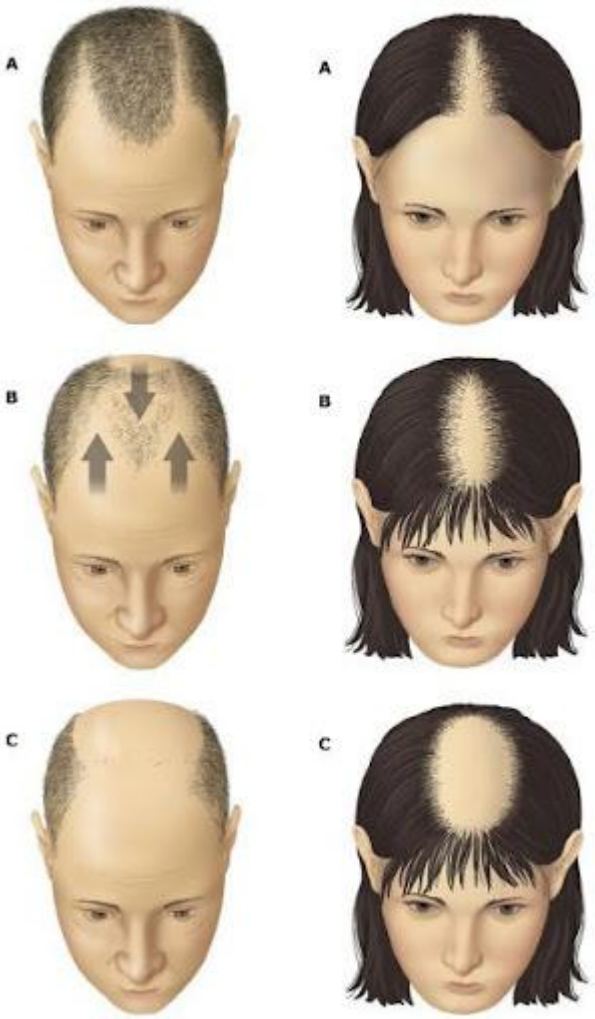

Хамошина М. Б., Шестакова И. Г., Дикке Г. Б., Кайгородова Л. А. Синдром гиперандрогении у молодых женщин: клинические возможности комбинированных оральных контрацептивов // Доктор.Ру. Гинекология Эндокринология. 2015. № 1 (102). С. 9–16.

Диагностика

Дефект 21-гидроксилазы Диагностика

Классическая форма:

***17-ОН-прогестерона* > 300 нмоль/л** (> 100 нг/мл)

- Подозрения: новорожденные с неопределёнными гениталиями, с нарушениями ВЭБ
- При таких показателях диагноз не вызывает сомнений, дополнительного подтверждения не требуется

Методы анализа: хроматографии или масспектрометрии

Проект клинических рекомендаций. Врожденная дисфункция коры надпочечников (адреногенитальный синдром) у взрослых. 2021

Дефект 21-гидроксилазы Диагностика

17-ОН-прогестерон сыворотки утром в раннюю фолликулярную фазу (не позднее

Базальный уровень 17-ОНР			
< 6 нмоль/л (< 2 нг/мл)	6-30 нмоль/л (2-10 нг/мл) *«Серая зона»* *2х-кратно*		> 30 нмоль/л (> 10 нг/мл)
Дополнительная диагностика не требуется	**Показано проведение пробы с “синактеном”** *Тетракозактид*		**Дополнительная диагностика не требуется**
	< 30 нмоль/л (< 10 нг/мл)	>30 нмоль/л (>10 нг/мл)	
Патологии не выявлено		**Неклассическая ВДКН**	

Клинические рекомендации. Диагностика и лечебно-профилактические мероприятия при врожденной дисфункции коры надпочечников у пациентов во взрослом возрасте. 2016

Дефект 21-гидроксилазы
Диагностика

Протокол проведения пробы с коротким синактеном:
- исходно исследуется базальный уровень 17ОНР утром в раннюю фолликулярную фазу цикла
- после забора крови внутривенно или внутримышечно вводится 250 мкг синактена
- через 30 и 60 минут исследуются уровни 17ОНР и кортизола

Аналог АКТГ

N: 17ОНР <30 нмоль/л *(если >, нВГН)*

Кортизол >500 нмоль/л

Протокол проведения пробы с синактеном-депо:
- исходно исследуется базальный уровень 17ОНР утром в раннюю фолликулярную фазу цикла
- после забора крови глубоко внутримышечно вводится 1 мг синактена-депо
- через 12 и/или 24 часа исследуются уровни 17ОНР и кортизола

Критерии не разработаны

Клинические рекомендации. Диагностика и лечебно-профилактические мероприятия при врожденной дисфункции коры надпочечников у пациентов во взрослом возрасте. 2016

Дефект 21-гидроксилазы
Диагностика

Базальный уровень 17ОНР		
< 6 нмоль/л (< 2 нг/мл)	6-30 нмоль/л (2-10 нг/мл)	> 30 нмоль/л (> 10 нг/мл)
Дефицит 21-гилдроксилазы исключается	**С учетом невозможности проведения пробы с тетракозактидом в РФ – рекомендуется генетическое исследование гена *CYP21A2***	**Дефицит 21-гидроксилазы**

Проект клинических рекомендаций.
Врожденная дисфункция коры надпочечников
(адреногенитальный синдром) у взрослых. 2021

Дефект 21-гидроксилазы
Диагностика

- ✔ Оценка *минералкортикоидной активности*: АРП/прямой ренин, гиперК$^{+}$, гипоNa^{+}
- ✔ *КТ надпочечников* для исключения других причины их недостаточности

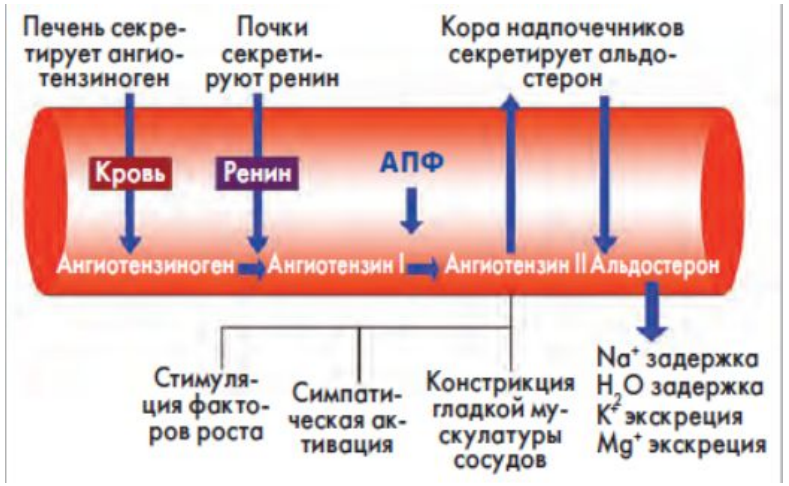

- *УЗИ органов малого таза*: идентификация матки, определение пола при двойственных гениталиях
- Для точного определения урогенитальной анатомии могут потребоваться *цистоскопия, генитоскопия/вагиноскопия, УЗИ промежности или МРТ*
- Определение *костного возраста* (Rg)
- *Кариотипирование* - определить пол при двойственных гениталиях
- *Гистология*: гиперплазия коры надпочечников и дезорганизация архитектоники как коры надпочечников, так и мозгового вещества, липоидная гиперплазия

Congenital Adrenal Hyperplasia. Thomas A Wilson, MD. 2020. Medscape

Скрининг Дефект 21-гидроксилазы

С 2006 г. скрининг внедрен в России, что позволяет поставить диагноз и начать лечение еще в раннем детском возрасте.

Определение **17-ОН-прогестерон в сухом пятне капиллярной крови** с использованием специальных тест-полосок на 4й день (на 7й день для недоношенных)

Ложно +: неонатальный стресс часто связан с недоношенностью, низкой m тела при рождении.

Ложно -: пороговые уровни для большинства программ скрининга новорожденных не позволяют выявлять детей с неклассическими формами.

David G. Gardner, MD, MS. Dolores Shoback, MD. Basic and Clinical Endocrinology/ 14. Disorders of Sex Development.

Дефект 21-гидроксилазы
Антенатальная диагностика

Биопсия ворсин хориона (1 триместр) и **амниоцентез** (2 триместр), если известна мутация у сиблинга, мутации у обоих

Предимплантационная генетическая диагностика позволяет отобрать здоровые эмбрионы. Генетический скрининг родителей для выявления конкретных мутаций для дизайна зонда, далее ***экстракорпоральное оплодотворение*** для развития эмбриона.

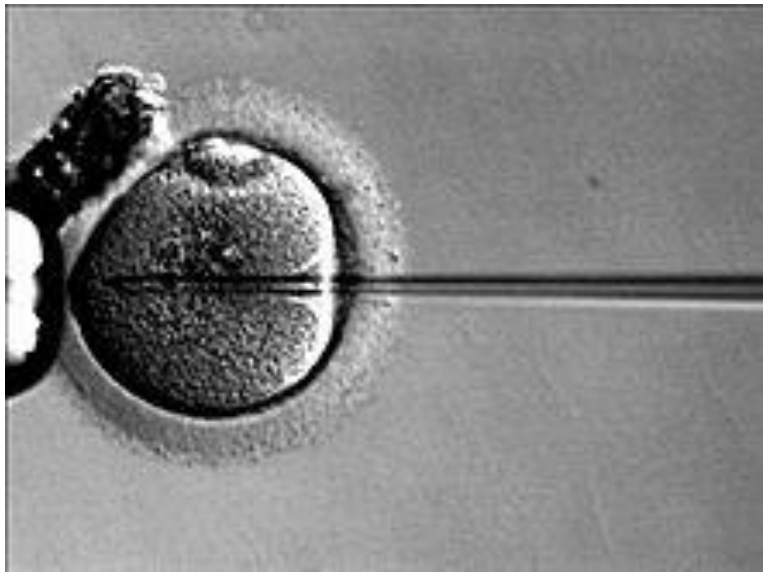

David G. Gardner, MD, MS. Dolores Shoback, MD. Basic and Clinical Endocrinology/ 14. Disorders of Sex Development.

Антенатальное лечение

По результатам генетического консультирования имеется высокий риск рождения ребенка с классической формой ВГН

Экспериментально *(отсутствуют долгосрочные проспективные данные о безопасности):*

- 6-12 недели, 20 мкг/кг/сутки дексаметазона, если пол **XX**
- Цель: предотвращение вирилизации плода.
- Дексаметазон проникает через плаценту!

В частности, пренатальное воздействие глюкокортикоидов было связано с истончением кортикального слоя в ростральной передней поясной коре и нейропсихическими изменениями, ***отрицательно влияет на когнитивные функции*** *здоровых девочек.*

Witchel SF. Congenital Adrenal Hyperplasia. J Pediatr Adolesc Gynecol. 2017;30(5):520-534. doi:10.1016/j.jpag.2017.04.001

Дефект гидроксилазы P450c11

5-8% ВГН
Классическая, поздняя, асимптомная формы
Классическая форма 1:100 000 новорожденных в Европе
Повышение концентрации **дезоксикортизола,** дезоксикортикостерона, андрогенов

✔ Фенотипы: **вирилизация и гипертензия** (дезоксикортикостерон), **изолированная потеря солей** (гипоК$^{+}$)

Диагностика:

- Дезоксикортизол (х5-10 раз ВГН) сыворотки
- Исследование мутаций в гене CYP11B1 (в России проводится крайне редко)

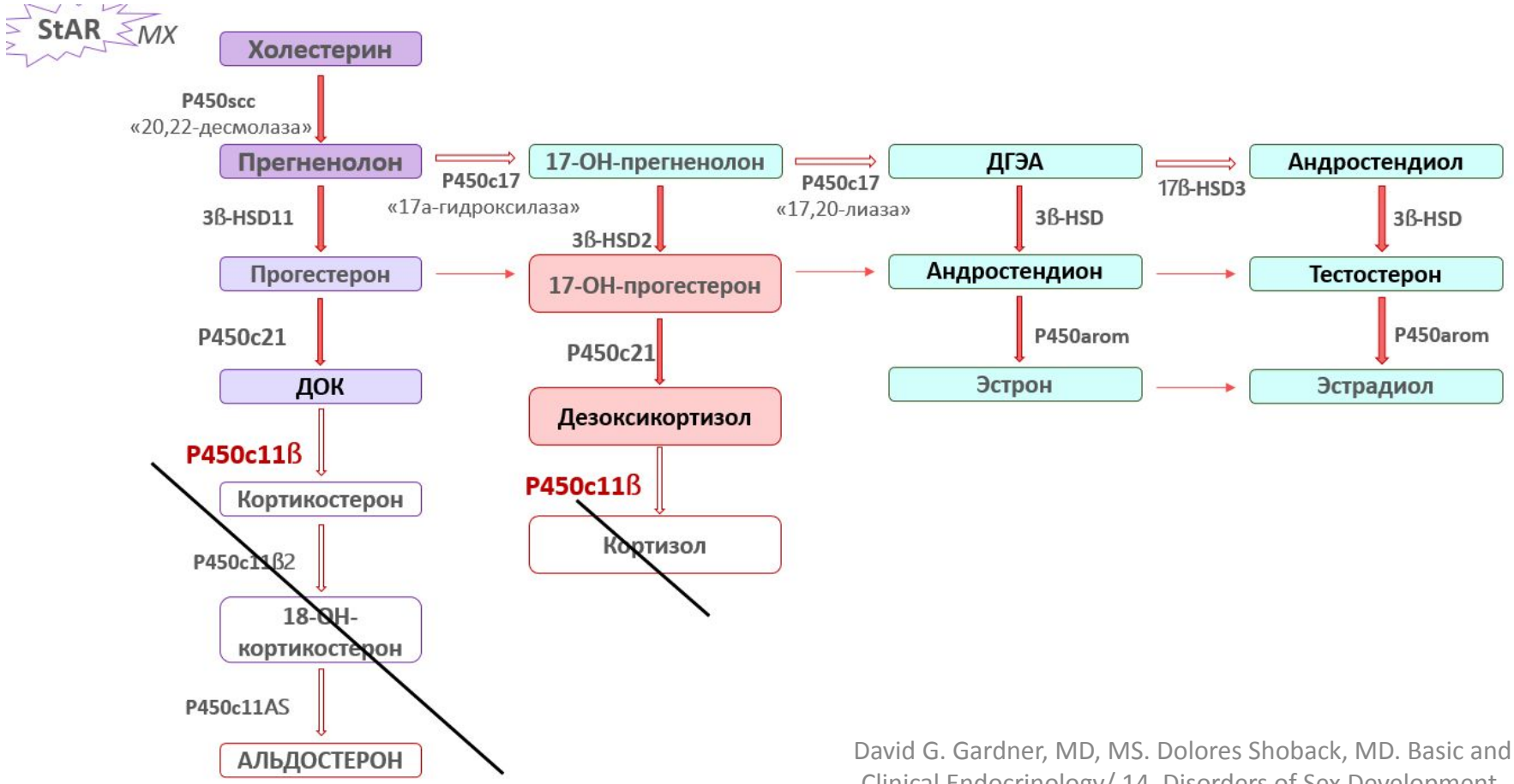

David G. Gardner, MD, MS. Dolores Shoback, MD. Basic and Clinical Endocrinology/ 14. Disorders of Sex Development.

Мужской псевдогермафродитизм

- Блокада синтеза кортизола и половых стероидов
- Неполная маскулинизация у мальчиков (мало андрогенов)
- Небольшая вирилизация/ее отсутствие у девочек (много ДГЭА-с)

У мальчиков: неоднозначные гениталии или женские гениталии, они могут быть *воспитаны девочками* и обращаться за медицинской помощью в более позднем возрасте из-за гипертонии или недостаточного развития молочных желез

David G. Gardner, MD, MS. Dolores Shoback, MD. Basic and Clinical Endocrinology/ 14. Disorders of Sex Development.

Дефект 3ß-HSD2

- 1 : 22 679 живых новорожденных в Республике Осетия
- Классическая (сольтеряющая) и неклассическая формы
- Генитальная неопределенность у обоих полов.
- Повышение в плазме, в том числе после стимуляции АКТГ прегненолона, ДГЭА.

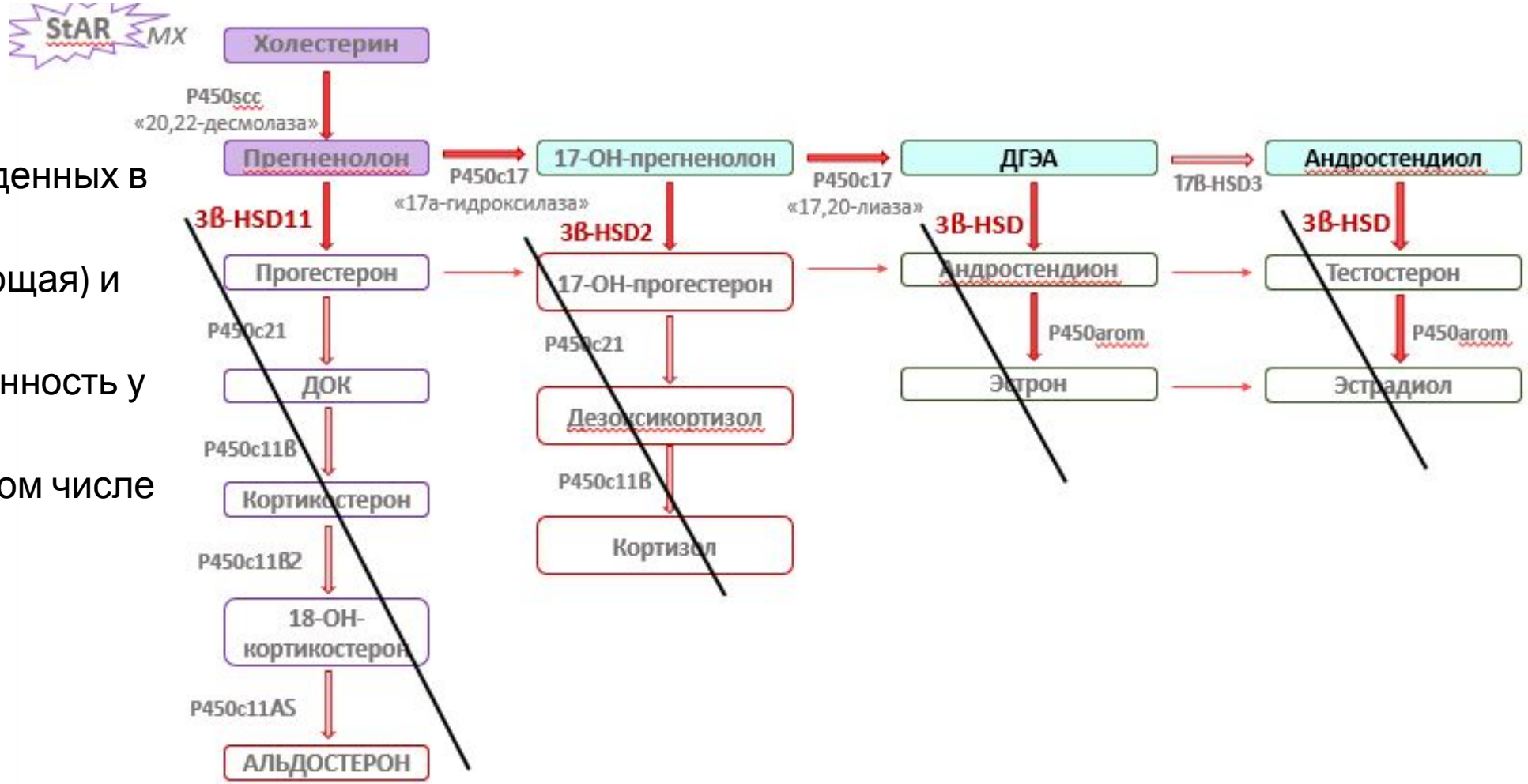

Norman Lavin, MD, PhD, FAAP, FACE. MANUAL OF ENDOCRINOLOGY AND METABOLISM/ 22. Congenital adrenal hyperplasia

Дефект P450c17

- Регуляторы стероидогенеза (17а-гидроксилаза, 17,20-лиаза)

Гипертония + неоднозначность гениталий:

Девочки: аменорея, редкость лобковых волос и макроцисты яичников (фактор риска перекрута яичников)

Мальчики: неоднозначные гениталии

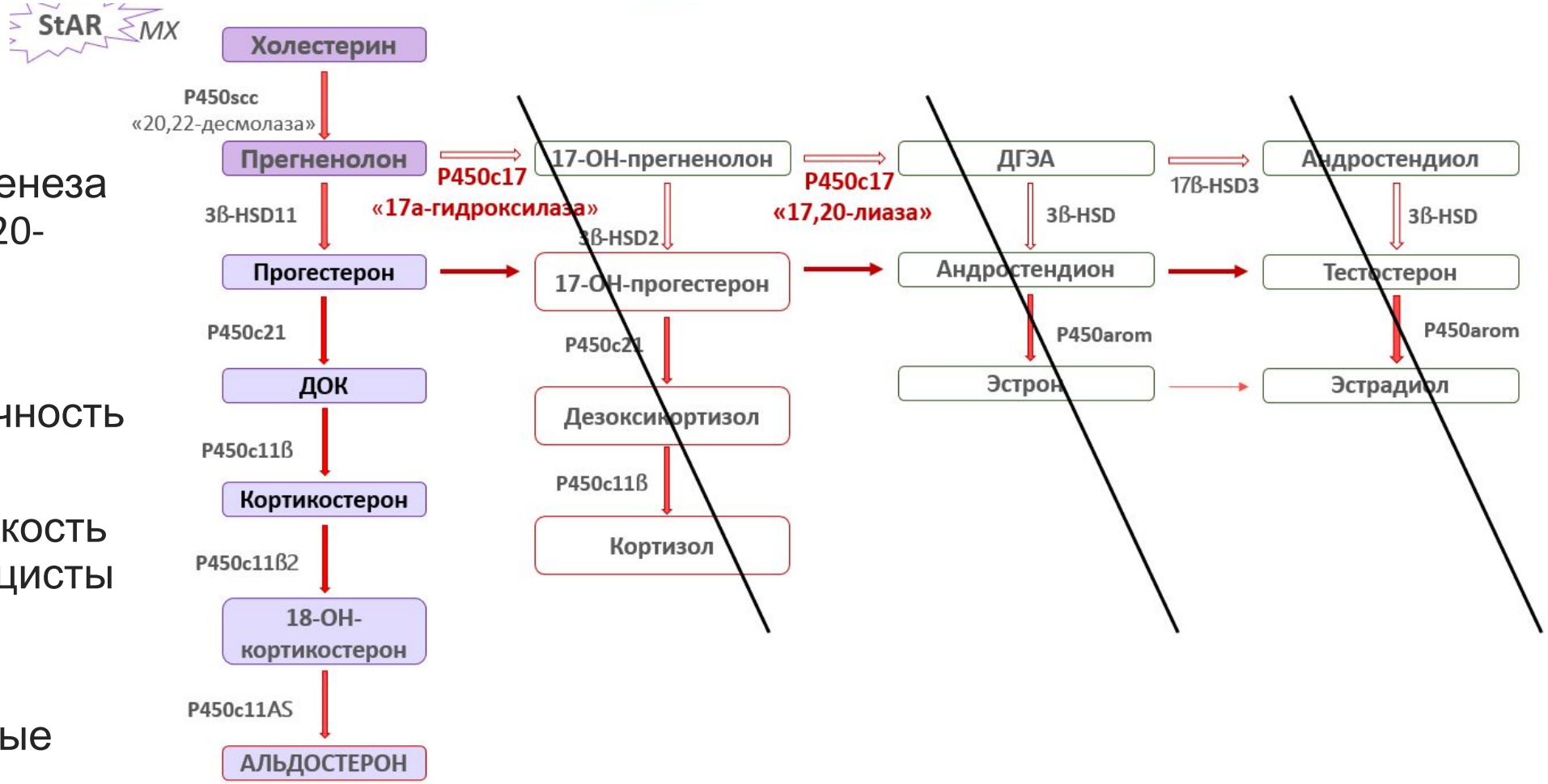

Norman Lavin, MD, PhD, FAAP, FACE. MANUAL OF ENDOCRINOLOGY AND METABOLISM/ 22. Congenital adrenal hyperplasia

Дефект цитохрома P450 оксидоредуктазы

Перенос электронов от восстановленной формы НАДФ к ферментам

- **P450-оксидоредуктаза на** 7q11.2.
- **P450c17:** 17a-гидроксилаза; 17,20-лиаза
- P450c21
- P450arom

- Риск вирилизации *матери* во время беременности (недостаточность ароматазы)
- Девочки – двойственные гениталии, но вирилизация не прогрессирует после рождения
- Мальчики – неполная маскулинизация
- Надпочечниковая недостаточность
- Синдром скелетных дисморфий Антли-Бикслера
- Степень проявлений зависит от тяжести дисфункций фермента

David G. Gardner, MD, MS. Dolores Shoback, MD. Basic and Clinical Endocrinology/ 14. Disorders of Sex Development.

Синдром Antley–Bixler

- Краниосиностоз
- Гипоплазия средней зоны лица
- Низко посаженные уши
- Атрезия или стеноз хоан
- Радиоплечевой, лучевой синостоз

DOI:10.1007/s003810050082

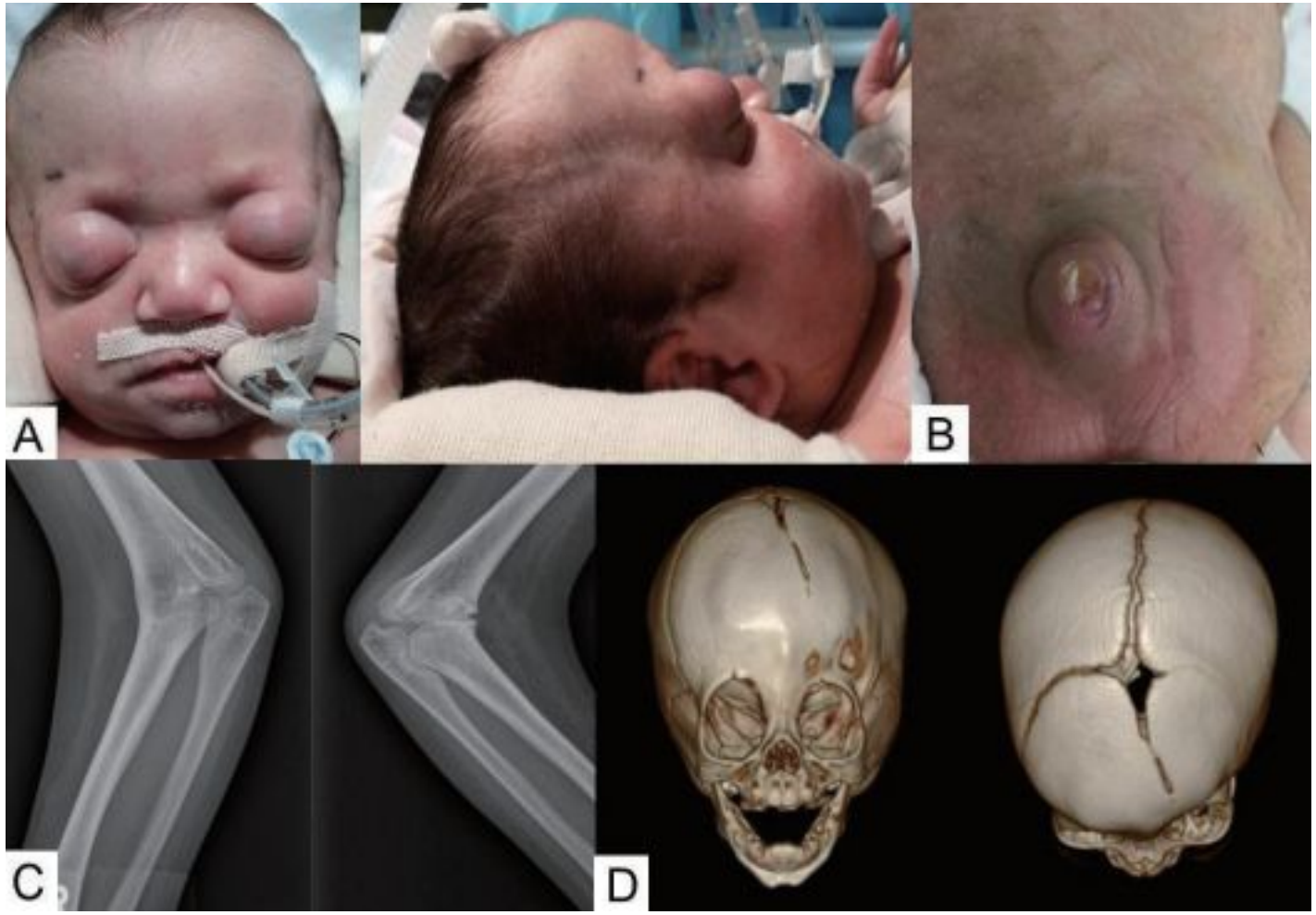

DOI:10.5734/JGM.2016.13.1.31

Дефект цитохрома P450 оксидоредуктазы Диагностика

- N или снижены андрогены
- 17-ОНР имеет тендецию к повышению
- Стероиды в моче (прогестерон, прегненолон)
- Подтверждение мутации ДНК

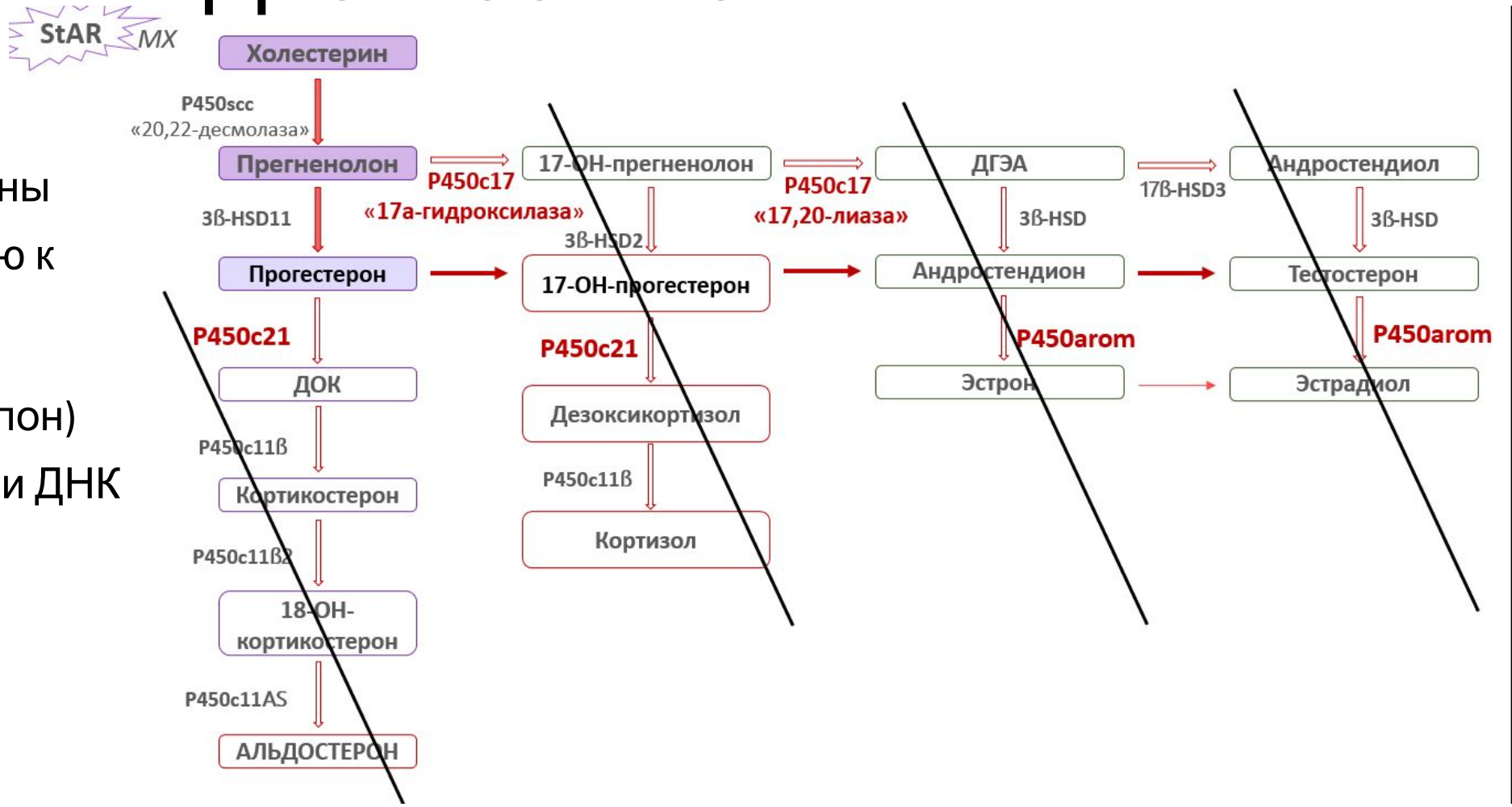

David G. Gardner, MD, MS. Dolores Shoback, MD. Basic and Clinical Endocrinology/ 14. Disorders of Sex Development.

STaR, P450scc (липоидная надпочечниковая гиперплазия)

- ХС не преобразуется в прегненолон, накапливается в надпочечниках и гонадах
- Дефект 20,22-десмолазы в МХ (перенос ХС в МХ)
- Ведет к дефициту всех классов гормонов коры надпочечников

- Надпочечниковая недостаточность
- У мальчиков женский фенотип
- Низкий уровень гормонов надпочечников, андрогенов, нет ответа на пробу с АКТГ

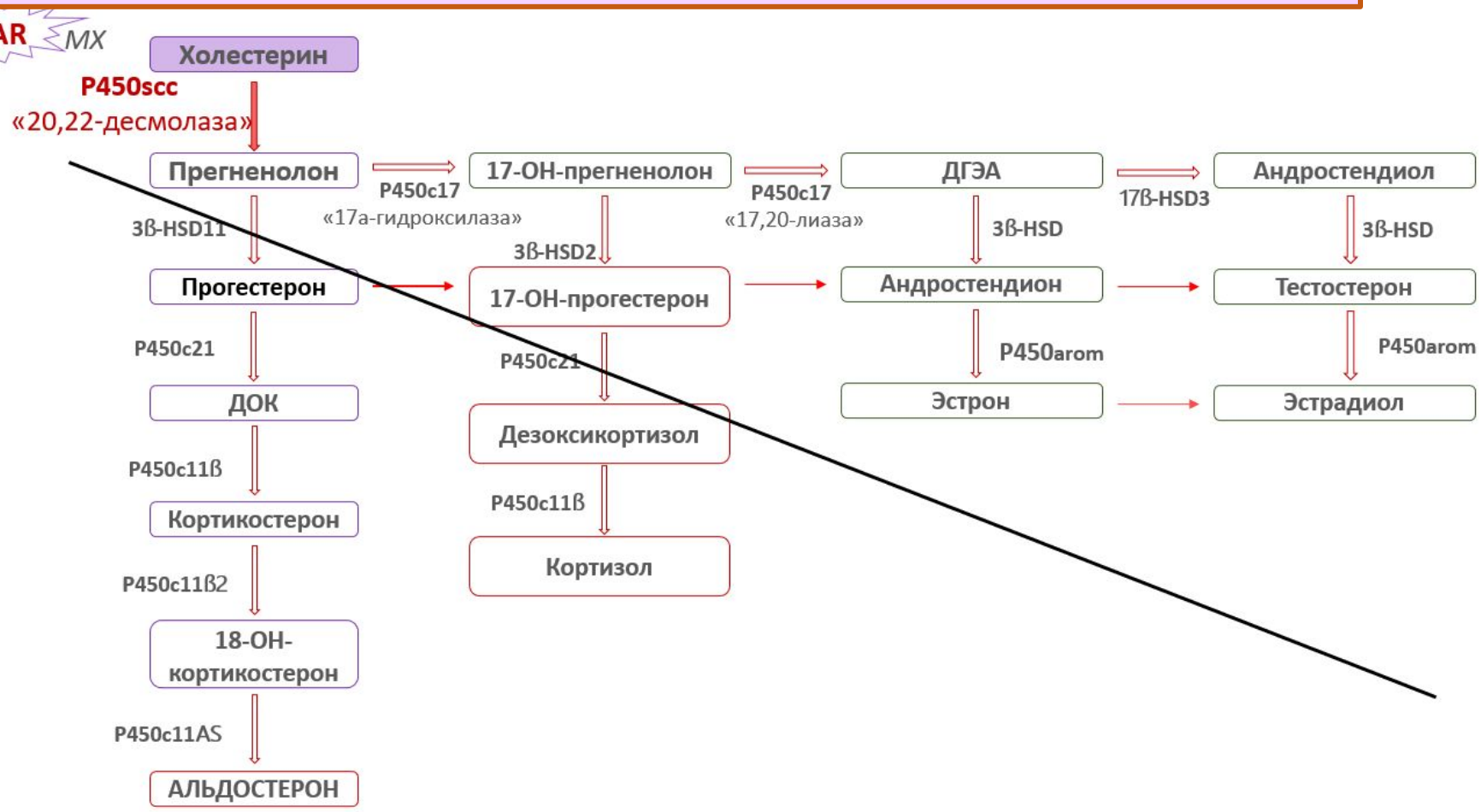

Norman Lavin, MD, PhD, FAAP, FACE. MANUAL OF ENDOCRINOLOGY AND METABOLISM/ 22. Congenital adrenal hyperplasia

Дифференциальная диагностика ВГН

- Гипоплазия надпочечников
- Синдром нечувствительности к андрогенам (тестикулярная феминизация)
- Двустороннее кровоизлияние в надпочечники
- Нарушения синтеза тестостерона
- Синдром Дениса-Драша
- Семейный дефицит глюкокортикоидов
- Детская надпочечниковая недостаточность (болезнь Аддисона)
- Детский гипертрофический пилорический стеноз
- Синдром поликистозных яичников
- Водно-электролитные нарушения у новорожденных

Лечение

Лечение сольтеряющей формы

<u>Экстренная помощь новорожденным с нарушениями ВЭБ:</u>

**Не следует отказываться от лечения, пока ожидаются подтверждающие результаты, поскольку оно может спасти жизнь*

- Болюс **NaCl** 0,9% (20 мл/кг или 450 мл/м^2) в 1й час, затем 2-3 л/м2/сут
- **Декстроза** при гипогликемии
- Стресс-дозы **гидрокортизона** 1-2 мг/кг, затем инфузия каждый 6 часов, суммарно 1-2 мг/кг/сутки и метилпреднизолона 10-20 мг/м ^{2} в/в, в/м
- Флудрокортизон 0,05-0,2 мг/сут (при недостаточном эффекте от ГКС)

- Младенцам добавка NaCl (2-4 г/день) в смеси

Han, T. S. et al. Treatment and health outcomes in adults with congenital adrenal hyperplasia. Nat. Rev. Endocrinol. 10, 115–124 (2014); published online 17 December 2013; doi:10.1038/nrendo.2013.239

Лечение сольтеряющей формы

Пожизненная ЗГТ

7–18 мг/м2/сутки ***гидрокортизона*** (есть минералкортикоидная активность, меньше негативного влияния на процесс роста)

Преднизолон, дексаметазон может использоваться для взрослых

Дексаметазон – лучшее снижение андрогенов, но больше п/э, для индукции фертильности

Циркадный или обратный циркадных режим (для подавления ночного выброса АК

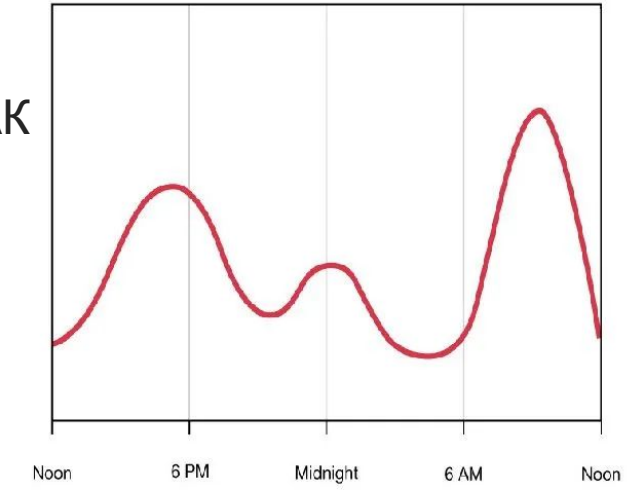

Титровать дозу до: 17-ОНР х3 ВГН
Андростендион в референсе + клиника N

Хороший контроль важен для фертильности!
Но повышает риск п/э!

(N концентрация 17-ОНР и прогестерона указывает на чрезмерную заместительную терапию глюкокортикоидными гормонами)

1мг преднизолона = 4мг гидрокортизона

1мг преднизолона = 5мг гидрокортизона

1мг дексаметазона = 50мг гидрокортизона

Han, T. S. et al. Treatment and health outcomes in adults with congenital adrenal hyperplasia. Nat. Rev. Endocrinol. 10, 115–124 (2014); published online 17 December 2013; doi:10.1038/nrendo.2013.239

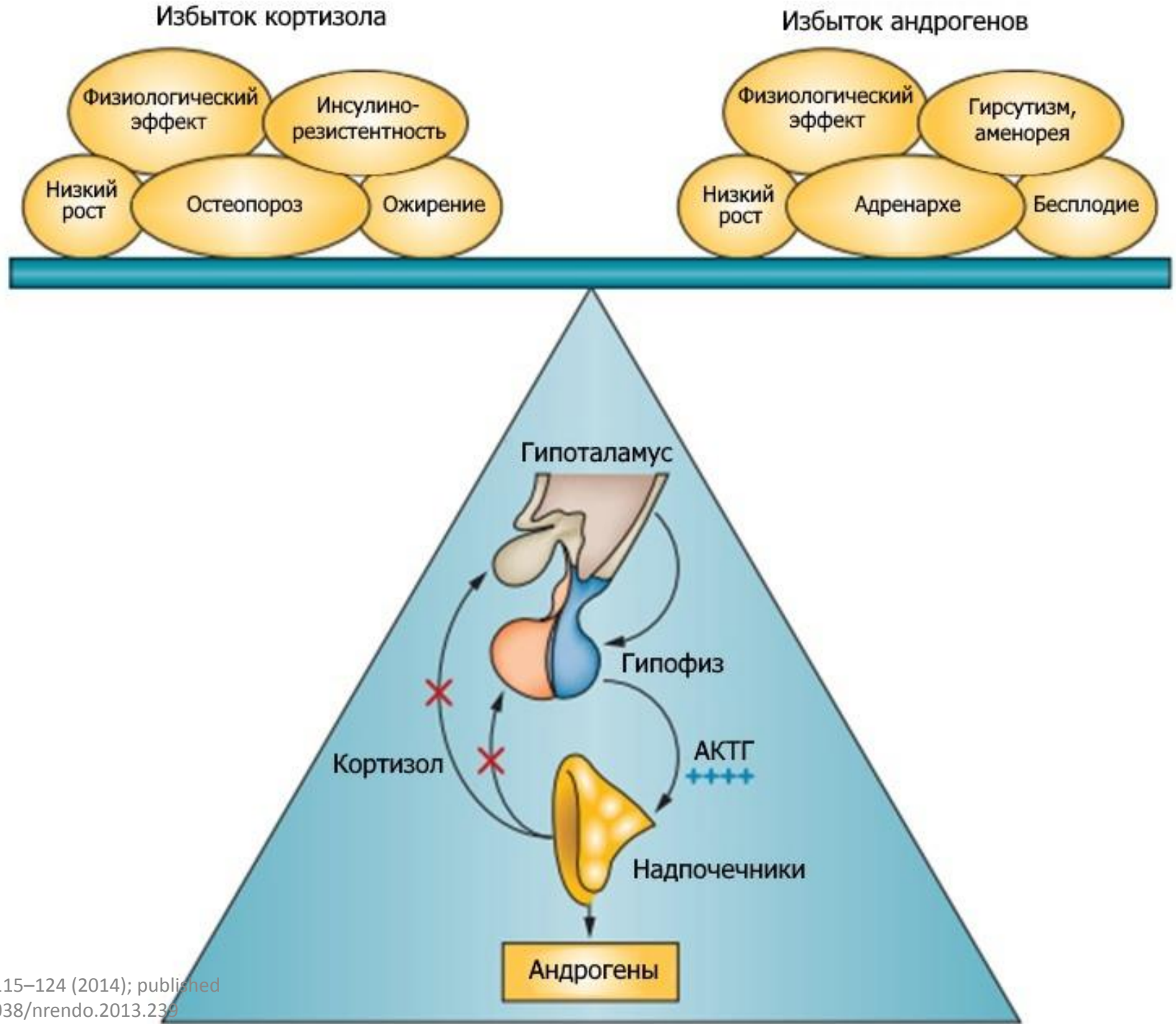

Han, T. S. et al. Nat. Rev. Endocrinol. 10, 115–124 (2014); published online 17 December 2013; doi:10.1038/nrendo.2013.239

Лечение

- ***Психологическая поддержка!***

В рамках клинических исследований в специализированных центрах с разрешения комитета по этике:

- В случае неудовлетворительного ***ростового прогноза*** возможно назначение **аналогов ГнРГ** пролонгированного действия (Диферелин, Люкрин, Декапептил-депо) по стандартной схеме: 3,75 мг в/м 1 раз в 28 сут. На *фоне* ***блокирования полового развития*** у детей, как правило, снижается скорость роста

- Гормон роста?

Congenital Adrenal Hyperplasia. Thomas A Wilson, MD. 2020. Medscape

Лечение

Имеется хр НН. <u>В стрессовых ситуациях</u> (операция, болезнь, лихорадка >38 °C):

Увеличить **дозу ГКС х3** раза!

Доступ к *инъекционному гидрокортизону*, когда пероральные препараты не переносятся (желудочно-кишечные заболевания, угнетение сознания)

Все пострадавшие должны носить идентификационные предметы (документы, браслет, жетон).

MedicAlert

Корректирующие операции

- Феминизирующая генитопластика: открытие влагалищного входа, приближение уретрального прохода к промежности
- Редукция клитора
- Вагинопластикой после полового созревания

- Средний возраст операции 9,9 месяцев
- 4-27% осложнений (дизурия, расхождение швов, инфекция МВП, потеря чувствительности, рубцовый стеноз влагалища)

Congenital Adrenal Hyperplasia. Thomas A Wilson, MD. 2020. Medscape

Лечение неклассической формы

1. Гиперандрогения: **КОК и/или антиандрогены**

Производное прогестерона, частичный агонист андрогеновых R, подавляет секрецию гонадотропинов

Блок 5α-редуктазу

Антагонист андрогеновых R

Ципротерон**	10-50 мг в сутки с 1 по 15 день цикла в виде монотерапии, в комбинации или в составе КОК циклически в режиме
Спиронолактон**,#	100-200 мг в сутки
Финастерид**,#	2,5-5 мг в сутки
Флутамид#	50-150 мг в сутки
КОК с гестагенным компонентом, обладающим антиандрогенным действием: диеногест, дроспиренон, ципротерон, хлормадинон	Согласно инструкции к препарату в зависимости от выбранной формы КОК

2. Методы эпиляции

3. Можно **ГКС** при **выраженной** гиперандрогении, **бесплодии**. Всем ***рутинно нет***

(после начала терапии восстановление МЦ и уменьшение акне ожидают через 3 мес., а гирсутизма – в течение 30 мес).

4. *Адреналэктомия* не рекомендуется. Исключение: неконтролируемая гиперандрогения при достаточной комплаентности.

❖ Лечение мужчин: бесплодие, опухоль покоя яичка

Проект клинических рекомендаций. Врожденная дисфункция коры надпочечников (адреногенитальный синдром) у взрослых. 2021

Планирование беременности у женщины с ВГН

Успешность беременности с классическими формами 54%, неклассические 67%

Ведение беременных с ХАГ **гидрокортизон или преднизолон**, они не проникают через плаценту

Во время беременности физиологическое повышение ренина – по нему нельзя контролировать минералкортикоиды, **контроль по Na, K и постуральной гипотензии**

Нужны ли ГКС при родоразрешении (при недостаточной выработки кортизола во время стимулирующего теста (менее 500 нмоль/л))

Han, T. S. et al. Treatment and health outcomes in adults with congenital adrenal hyperplasia. Nat. Rev. Endocrinol. 10, 115–124 (2014); published online 17 December 2013; doi:10.1038/nrendo.2013.239

Лечение редких форм ВГН

- Половые стероиды согласно паспортному полу с целью инициации пубертата
- Антигипертензивная терапия (БКК, антагонисты минералкортикодов)

Прогноз

- При легких формах – благоприятный
- Пожизненно ГКС – риски п/э
- Психологический дискомфорт
- Может быть фатально – при острой надпочечниковой недостаточности

?

- Пренатальное воздействие андрогенов влияет на гендерное поведение и когнитивные функции.
- 25% девочек с ВГН имеют гендерно-атипичное поведение.

Witchel SF. Congenital Adrenal Hyperplasia. J Pediatr Adolesc Gynecol. 2017;30(5):520-534.doi:10.1016/j.jpag.2017.04.001

CARESFoundation

DONATE JOIN OUR COMMUNITY

- OUR MISSION
  - Videos about CARES
- About CARES
- Home

Our Mission

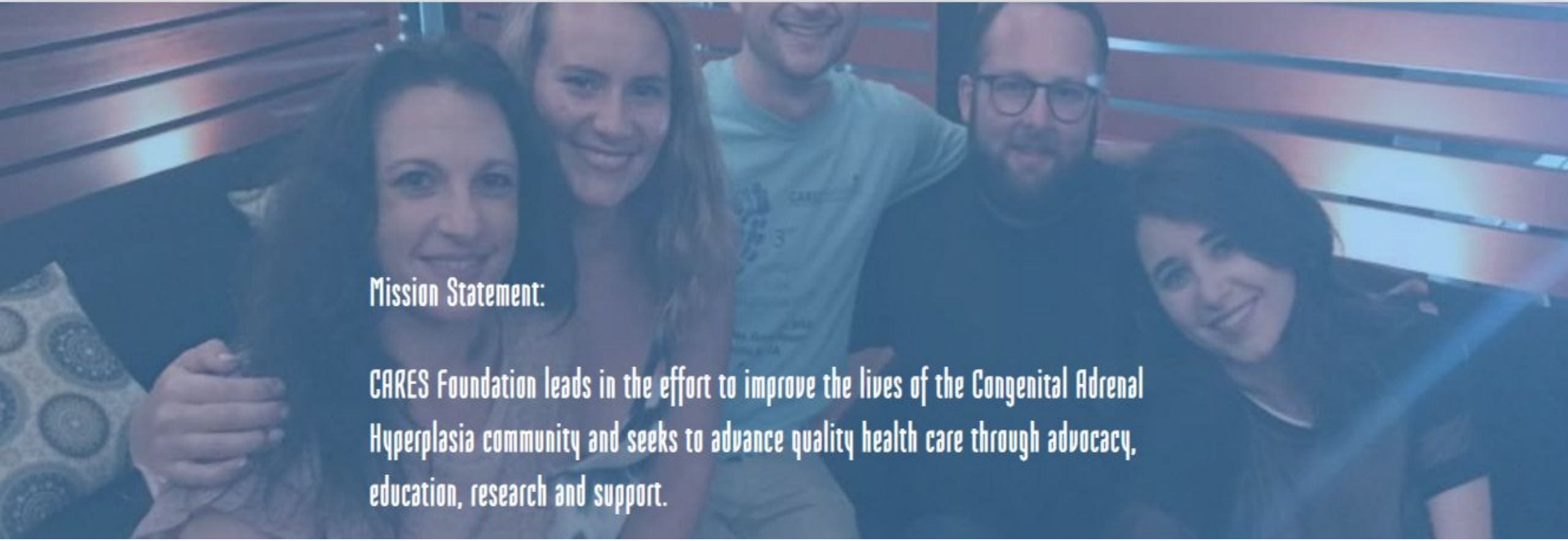

https://caresfoundation.org/

Home | CAH Education | Products & Resources | Membership | News | Links | Contact Us

Welcome

Whether you have just heard of Congenital Adrenal Hyperplasia for the first time, or are a frequent vistor to our site, we are glad you found us and hope our site can be of help to you.

Vision

To bring together the Congenital Adrenal Hyperplasia community in Australia.

Mission

To improve the lives of those affected by Congenital Adrenal Hyperplasia in

Quick Links

RareDisease.org (CAH Social Network)

RareDisease.org social network Congenital Adrenal Hyperplasia

US CAH Support Group

CARES Foundation Congenital Adrenal Hyperplasia Research Education & Support CAH

http://www.cah.org.au/

Интерсекс вариации

intersex russia

ГЛАВНАЯ FAQ ВИДЕО ССЫЛКИ РЕСУРСЫ ИНТЕРСЕКС В РОССИИ О НАС КОНТАКТЫ ПОМОЧЬ INTERSEX IN RUSSIA ABOUT

Интерсекс – термин для описания опыта человека, рожденного с половыми признаками (включая гениталии, половые железы и набор хромосом), которые не вписываются в типичное определение мужского или женского тела.

https://www.intersexrussia.org/

Интерсекс младенцев и детей часто без медицинской необходимости подвергают хирургическому, гормональному, и другому лечению с целью привести их внешний вид в соответствие со стереотипным представлением об одном из двух полов. Следствием таких процедур, зачастую необратимых, бывают пожизненные боли, потеря чувствительности, проблемы с мочеиспусканием, бесплодие, сильные психологические травмы, необходимость пожизненно принимать заместительную гормональную терапию.

https://www.intersexrussia.org/

Интерсекс вариации

- В России, как и в большинстве стран мира, интерсекс люди сталкиваются с регулярными нарушениями их прав человека, включая <u>право на полное информированное согласие, физическую неприкосновенность и самоопределение.</u>

Практика проведения калечащих "нормализующих" операций на интерсекс детях началась в 1960-х годах, и основана на теории психолога **Джона Мани**, утверждавшего, что гендерная идентичность человека определяется воспитанием. Опровержение: генетический состав является решающим фактором, когда дело касается гендера человек.

Интерсекс дети прекрасны такими, какие они есть.
Не делайте никаких операций без реальной медицинской необходимости.
Не скрывайте ничего от ваших интерсекс детей – в конце концов это принесет им только боль.

https://www.intersexrussia.org/

Спасибо за внимание!

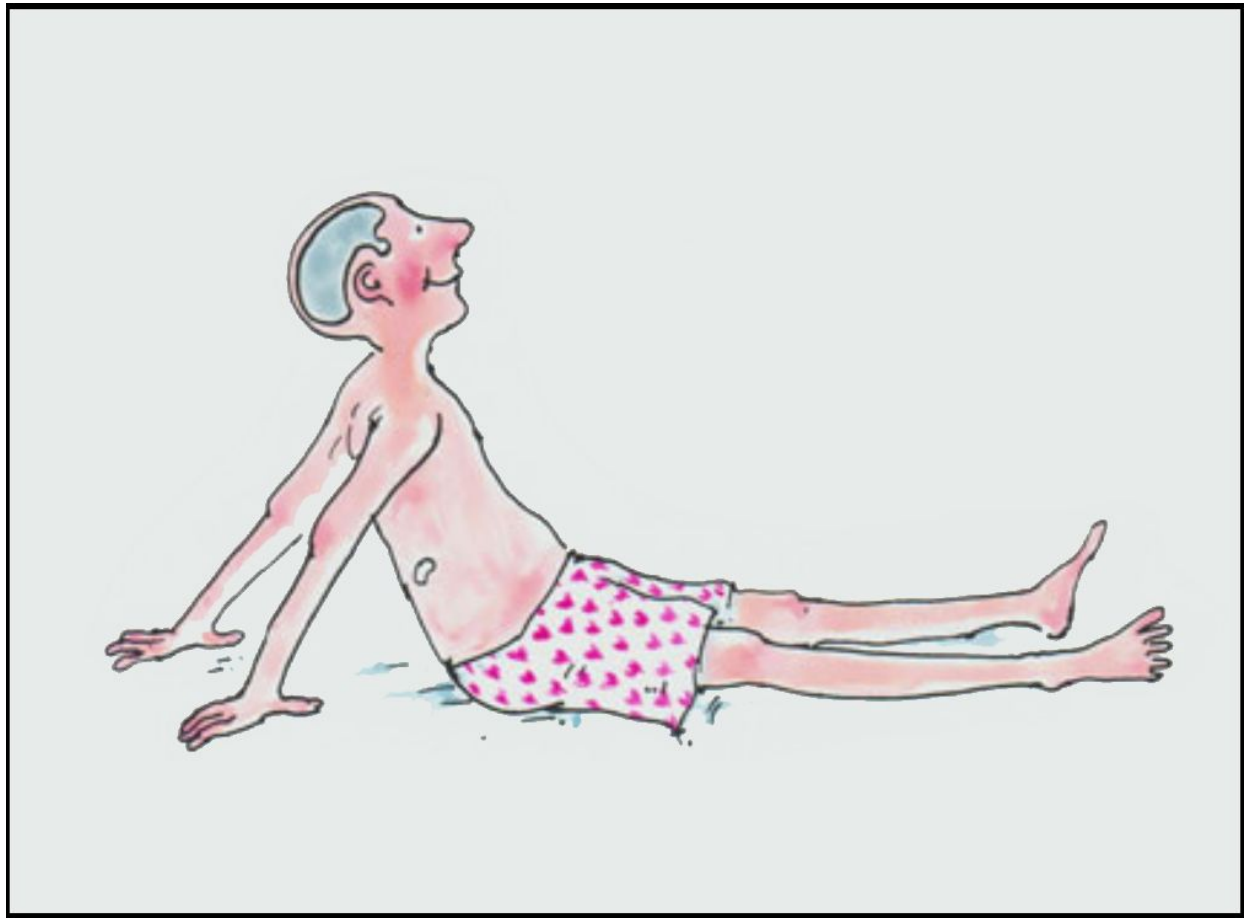

Список источников

- David G. Gardner, MD, MS. Dolores Shoback, MD. Basic and Clinical Endocrinology/ 14. Disorders of Sex Development.
- Norman Lavin, MD, PhD, FAAP, Face. Manual of endocrinology and metabolism/ 22. Congenital adrenal hyperplasia
- Thomas A Wilson, MD. 2020. Congenital Adrenal Hyperplasia. Medscape
- Witchel SF. Congenital Adrenal Hyperplasia. J Pediatr Adolesc Gynecol. 2017;30(5):520-534.doi:10.1016/j.jpag.2017.04.001
- Han, T. S. et al. Treatment and health outcomes in adults with congenital adrenal hyperplasia. Nat. Rev. Endocrinol. 10, 115–124 (2014); published online 17 December 2013; doi:10.1038/nrendo.2013.239
- Cem Demirci & Selma Feldman Witchel. Congenital Adrenal Hyperplasia. Dermatologic Therapy, Vol. 21, 2008, 340–353.
- Клинические рекомендации. Диагностика и лечебно-профилактические мероприятия при врожденной дисфункции коры надпочечников у пациентов во взрослом возрасте. 2016
- Проект клинических рекомендаций. Врожденная дисфункция коры надпочечников (адреногенитальный синдром) у взрослых. 2021
- Проект клинических рекомендаций. Врожденная дисфункция коры надпочечников (адреногенитальный синдром) у детей. 2021