Хирургическое лечение рака предстательной железы

Выполнил студент 6 курса 14 группы Цой М.Е.

анатомия

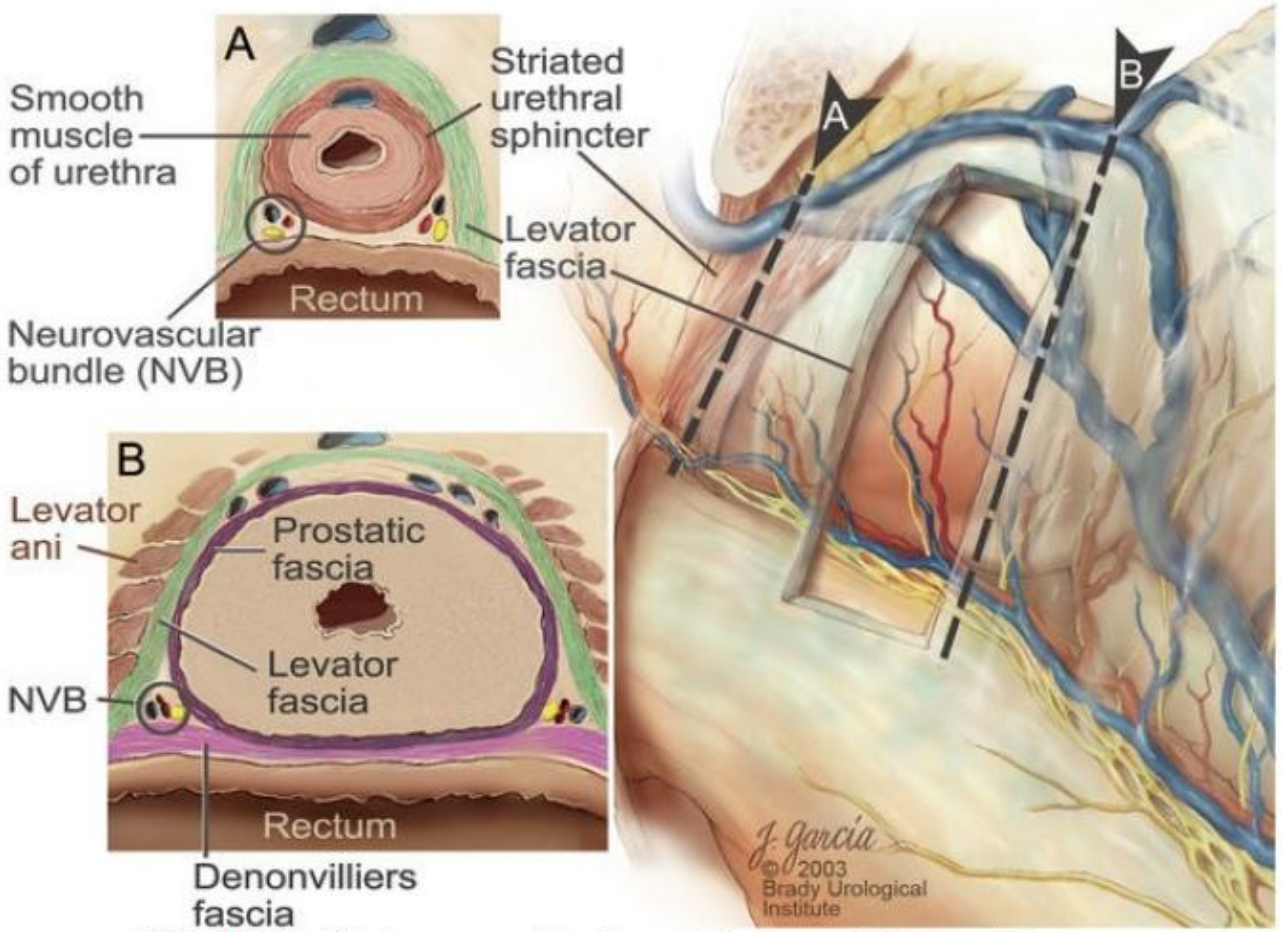

FIG. 155.4 (A) A cross section through the apex of the prostate demonstrating the relationship among the fascia surrounding the striated sphincter and smooth muscle of the urethra. Note that at this level, the striated sphincter circumferentially surrounds the urethra. Note that the neurovascular bundles *(NVBs)* are posterolateral to the circumferential striated sphincter. (B) A cross-section through the midportion of the prostate demonstrating the relationship among the levator fascia, Denonvilliers fascia, and prostatic fascia. Note that the NVBs are located between the layers of the levator fascia and prostatic fascia. In performing a proper nerve-sparing operation, the prostatic fascia must remain on the prostate. (© Brady Urological Institute.)

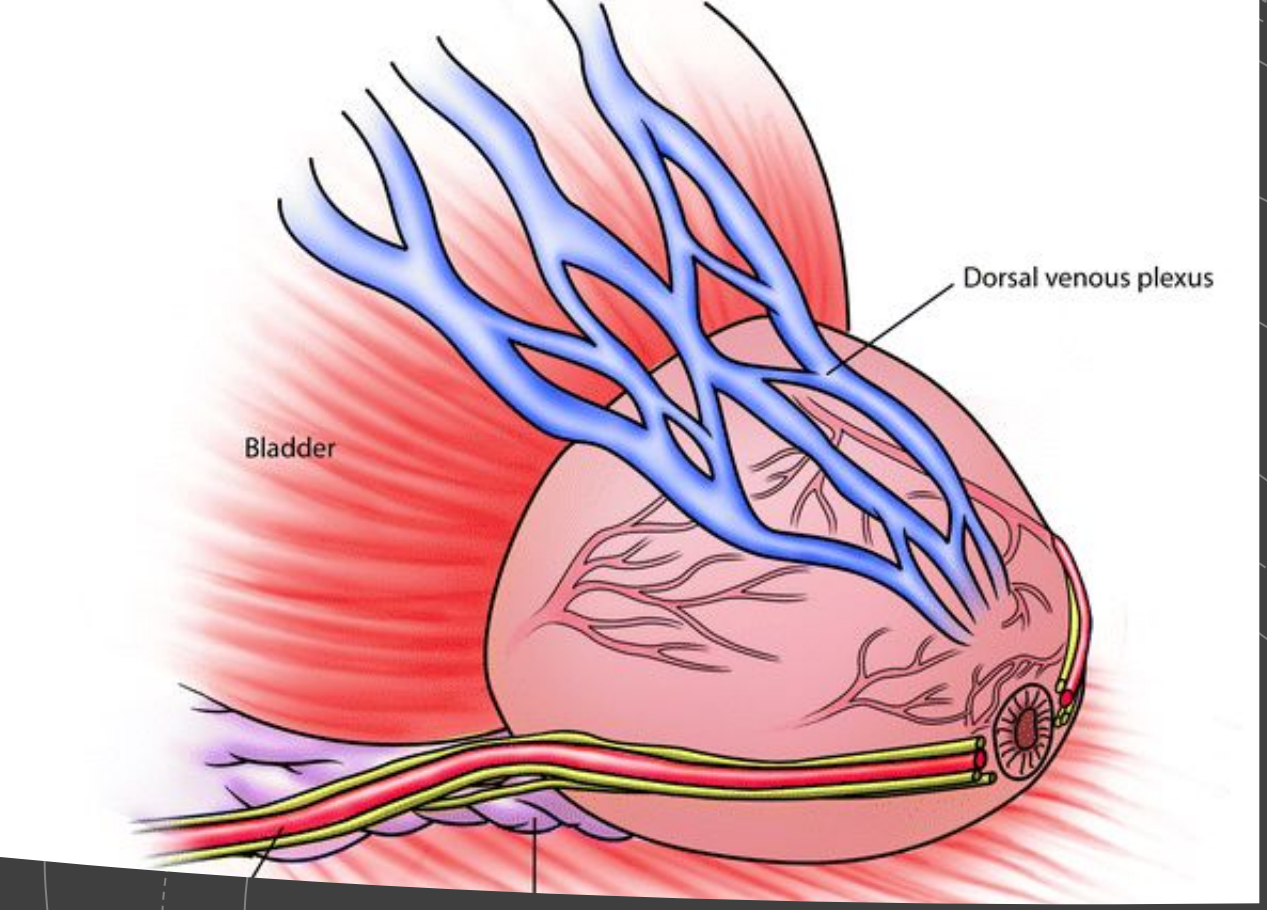
Dorsal venous plexus
Bladder

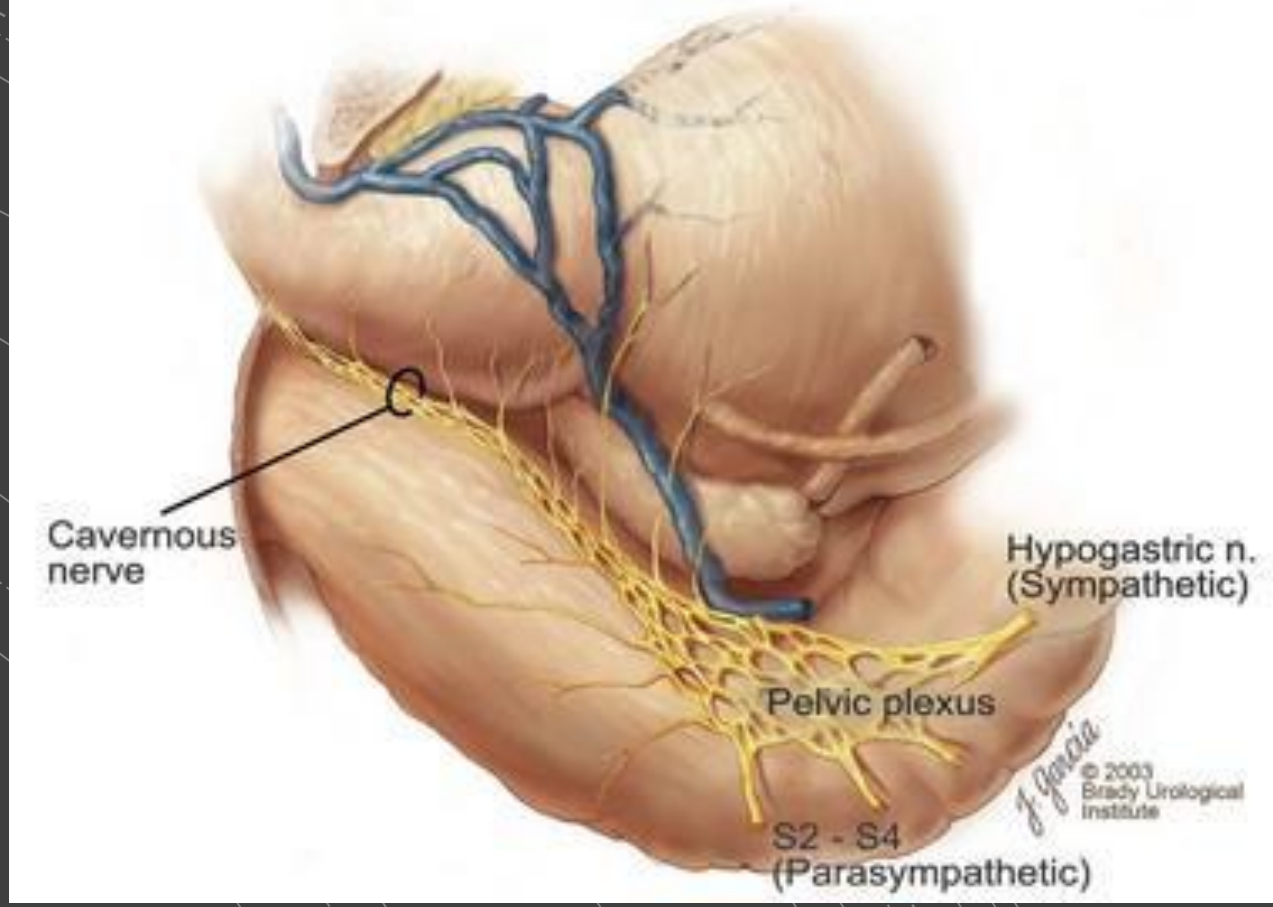
Cavernous nerve
Hypogastric n. (Sympathetic)
Pelvic plexus
S2 - S4 (Parasympathetic)
© 2003 Brady Urological Institute

на. Выделяют 2 типа аберрантных половых артерий. простатических связок. В основе техники операци

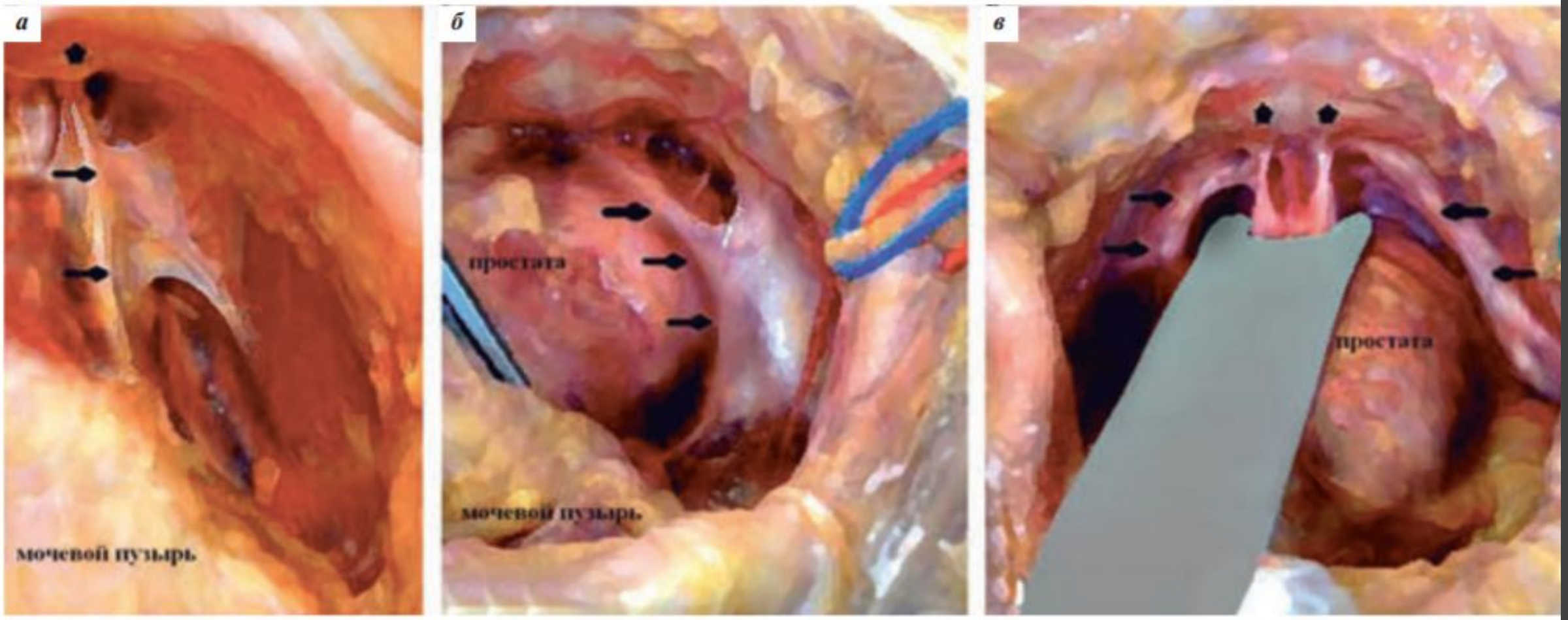

Рис. 1. *Варианты конфигурации эндопельвикальной фасции и пубопростатических связок на трупном материале (по A. Takenaka, 2006): а — фасциально-сухожильная арка таза (отмечено стрелками) фиксирована к симфизу, формирует пубопростатическую (в данном случае пубовезикальную) связку; б — ПЖ больших размеров, эндопельвикальная фасция рассечена вдоль линии, отмеченной стрелками; в — плотная связка (отмечена звездочками), при этом фасциально-сухожильная арка таза и m. levator ani могут быть отведены латерально*

Трехзонная концепция иннервации по Takenaka

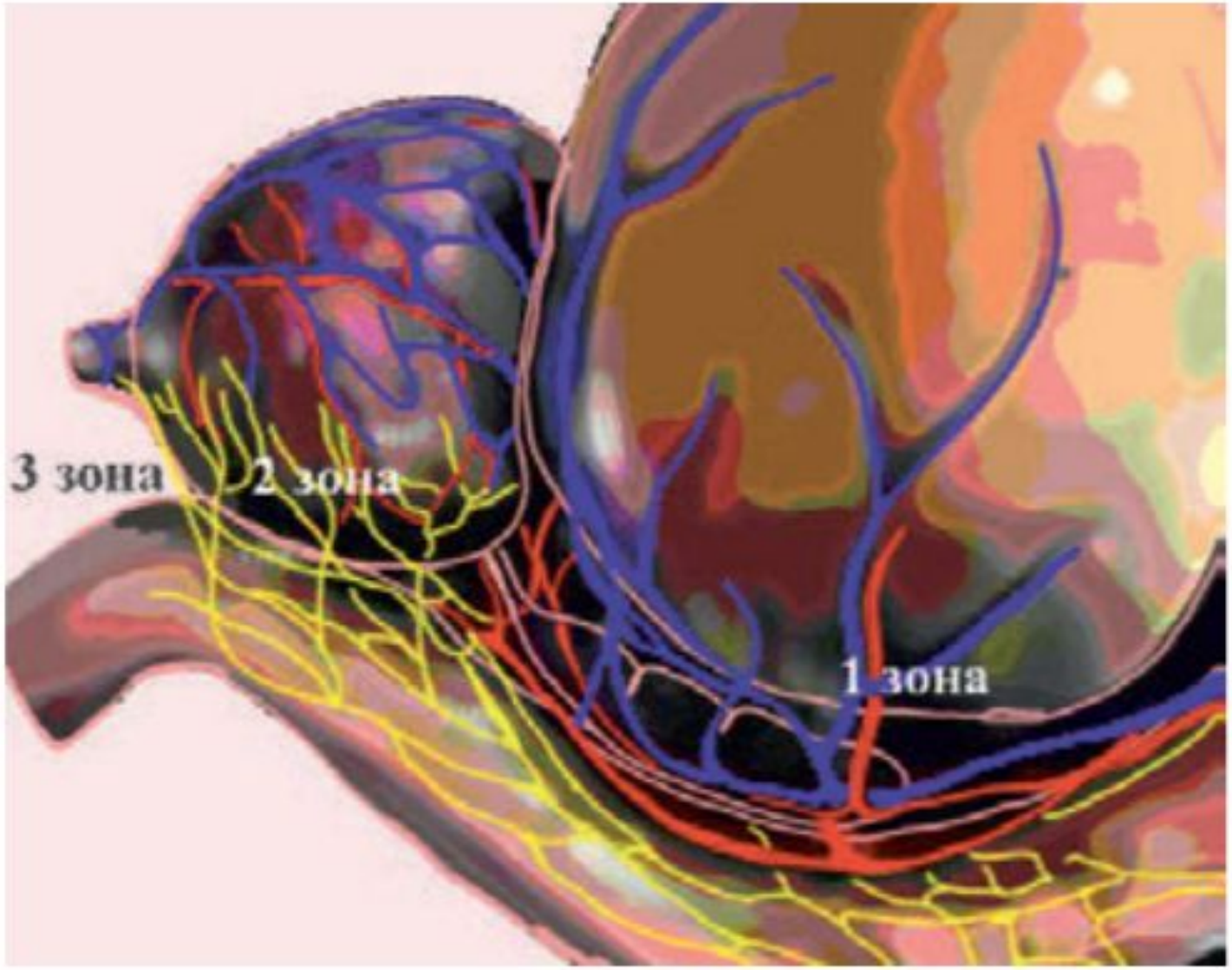

Рис. 6. *«Трехзонная концепция» по A. Takenaka, A.K. Tewari*

Методики лечения

- Радикальная простатэктомия
  - **Открытая**
  - **Лапароскопическая**
  - **Робот-ассистированная**
- Лучевая терапия
  - Брахитерапия
- Ультразвуковая абляция
  - HIFU-терапия
- криоаблация

Радикальная простатэктомия

Показания

- Опухоли T1a-T3b
- Ограниченная экстракапсулярная инвазия
- Степень дифференцировки 6-8 баллов по шкале Глисона
- Уровень ПСА ниже 50 нг/мл

Противопоказания

- Отстуствие улучшения выживаемости при консервативной методике
- Низкая вероятность излечения

Российские клинические рекомендации 2017г

Задачи РПЭ

- Контроль опухоли
- Сохранение функции удержания мочи
- Сохранение эректильной функции

РПЭ

- Преимущества
  - Полное удаление интракапсулярной опухоли
  - Точное стадирование опухолевого процесса
  - Излечение сопутсвующей ДГПЖ
  - Легкий и удобный мониторинг в послеоперационном периоде. Снижение ПСА до 0 нг/мл
  - Меньшее беспокойство больного в послеоперационном периоде

- Недостатки
  - Большой объем оперативных вмешательств
  - Послеоперационная смертность
  - Возможные осложнения
  - Операция может не являться необходимостью у определенной категории лиц.

Открытая радикальная простатэктомия

Позадилонная простатэктомия

Промежностная простатэктомия

Промежностная простаэктомия

- Преимущества
  - Меньшая интраоперационная кровопотеря
  - Лучшая визуализация пузырно-уретрального анастомоза
  - Меньшие сроки госпитализации и реабилитации пациента

- Недостатки
  - Невозможность выполнения тазовой лимфаденэктомии
  - Более частая травма прямой кишки
  - Затруднение при выполнении нервосберегающей техники

Техника выполнения

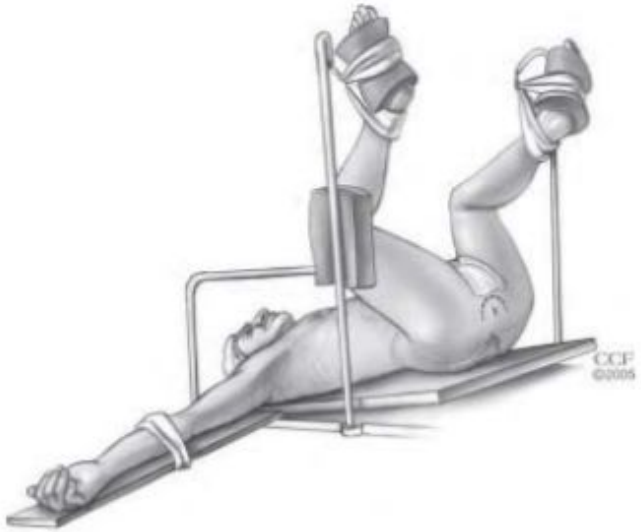

Рисунок 1. Положение больного на операционном столе.
Figure 1. Patient positioning on the operation table.

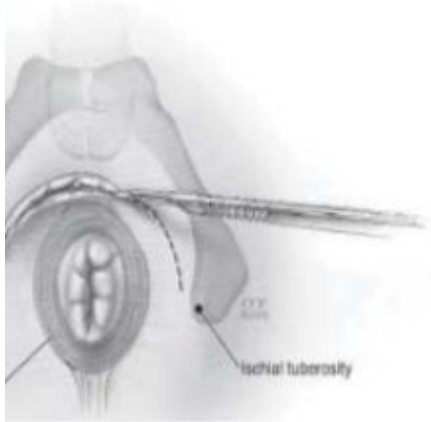

Рисунок 2. U-образный кожный разрез.
Figure 2. U-shaped cutaneous incision.

Активац

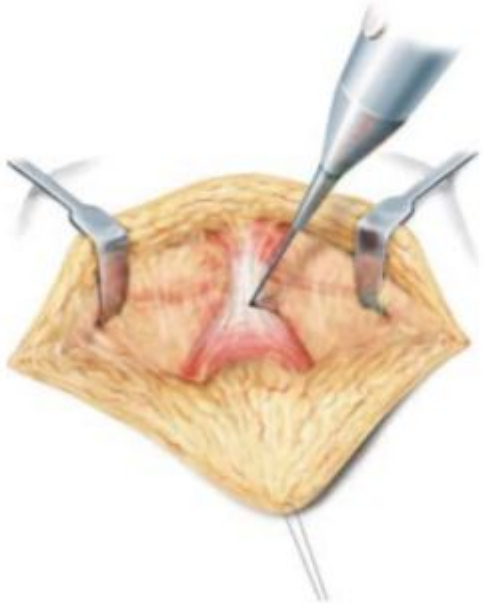

Рисунок 3. Выделение и рассечение сухожильного центра промежности.
Figure 3. Excision and dissection of perineum tendon center.

Рисунок 4. Мобилизация простаты от мышц, поднимающих задний проход.
Figure 4. Mobilization of the prostate from m. levator ani.

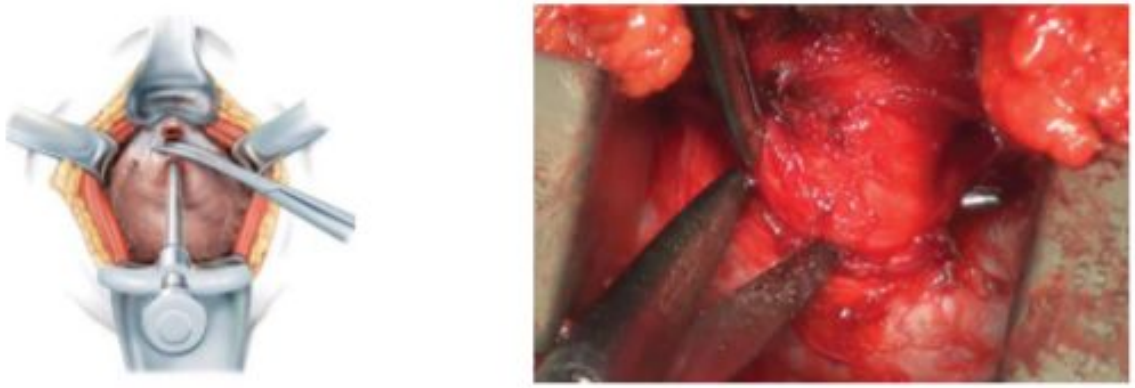

Рисунок 5. Выделение и пересечение задней поверхности дистальной части уретры.
Figure 5. Isolation and intersection of posterior surface of the urethra distal part.

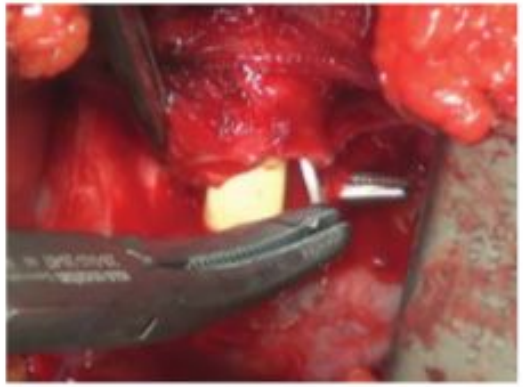

Рисунок 6. Наложение провизорных лигатур под визуальным контролем.
Figure 6. Overlay of provision ligatures under a visual counter.

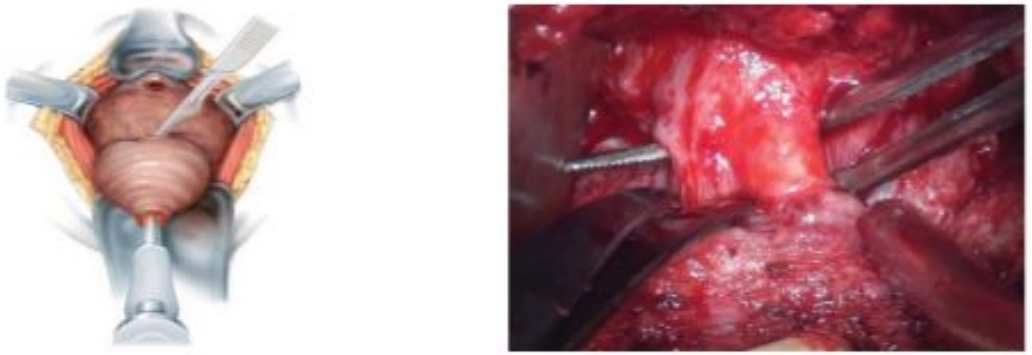

Рисунок 7. Выделение и пересечение шейки мочевого пузыря.
Figure 7. Transection of the bladder neck.

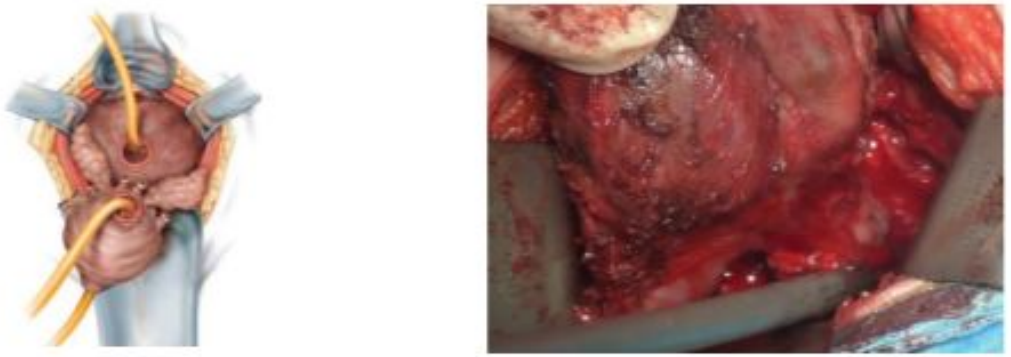

Рисунок 8. Мобилизация семенных пузырьков и семявыносящих протоков.
Figure 8. Mobilization of seminal vesicles and vas deferens.

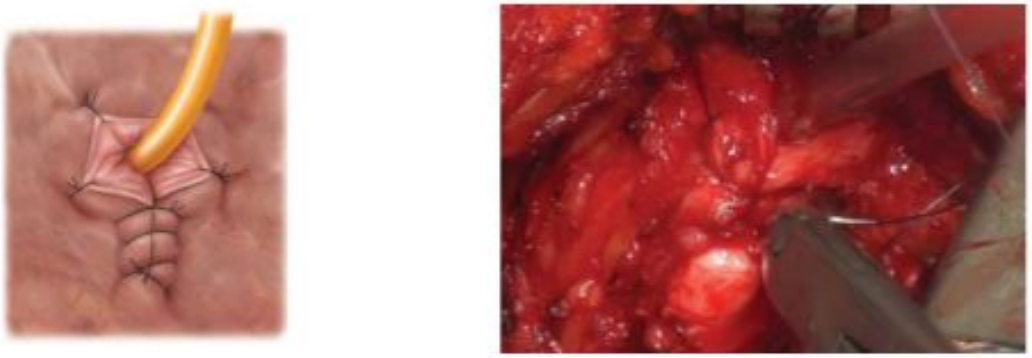

Рисунок 9. Пластика шейки мочевого пузыря по типу «теннисной ракетки».
Figure 9. Reconstruction of the bladder neck by the type of «tennis racket».

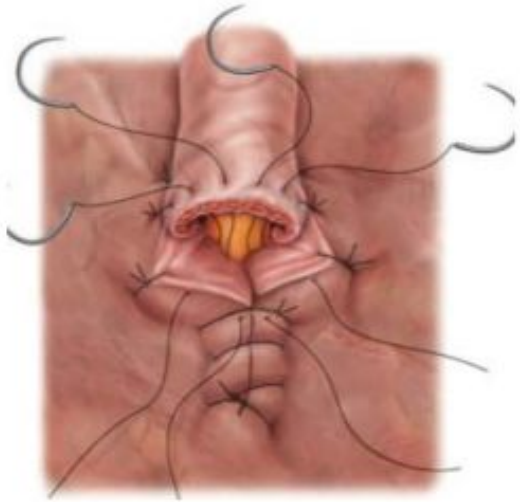

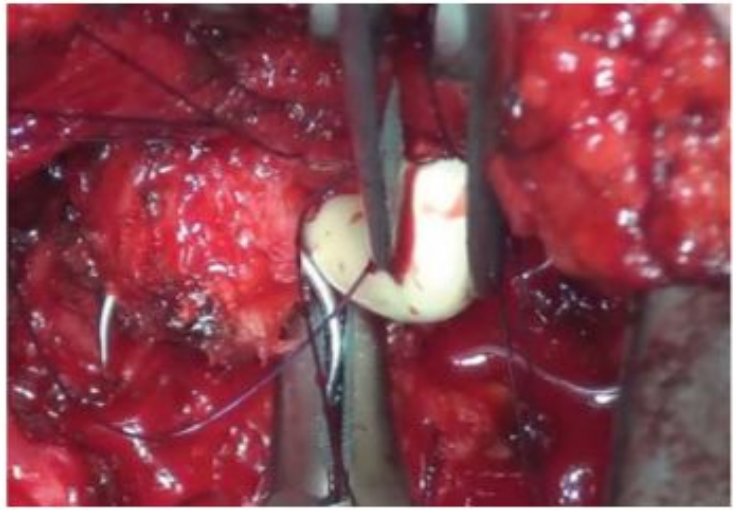

Рисунок 10. Формирование анастомоза.
Figure 10. Anastomosis.

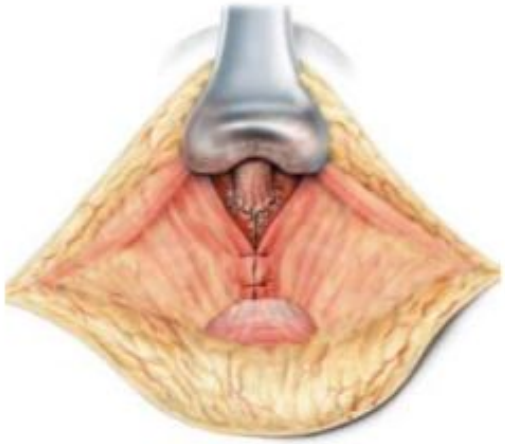

Рисунок 11. Послойное ушивание раны.
Figure 11. Layer wound suturing.

Ai
Чт

Позадилонная простатэктомия

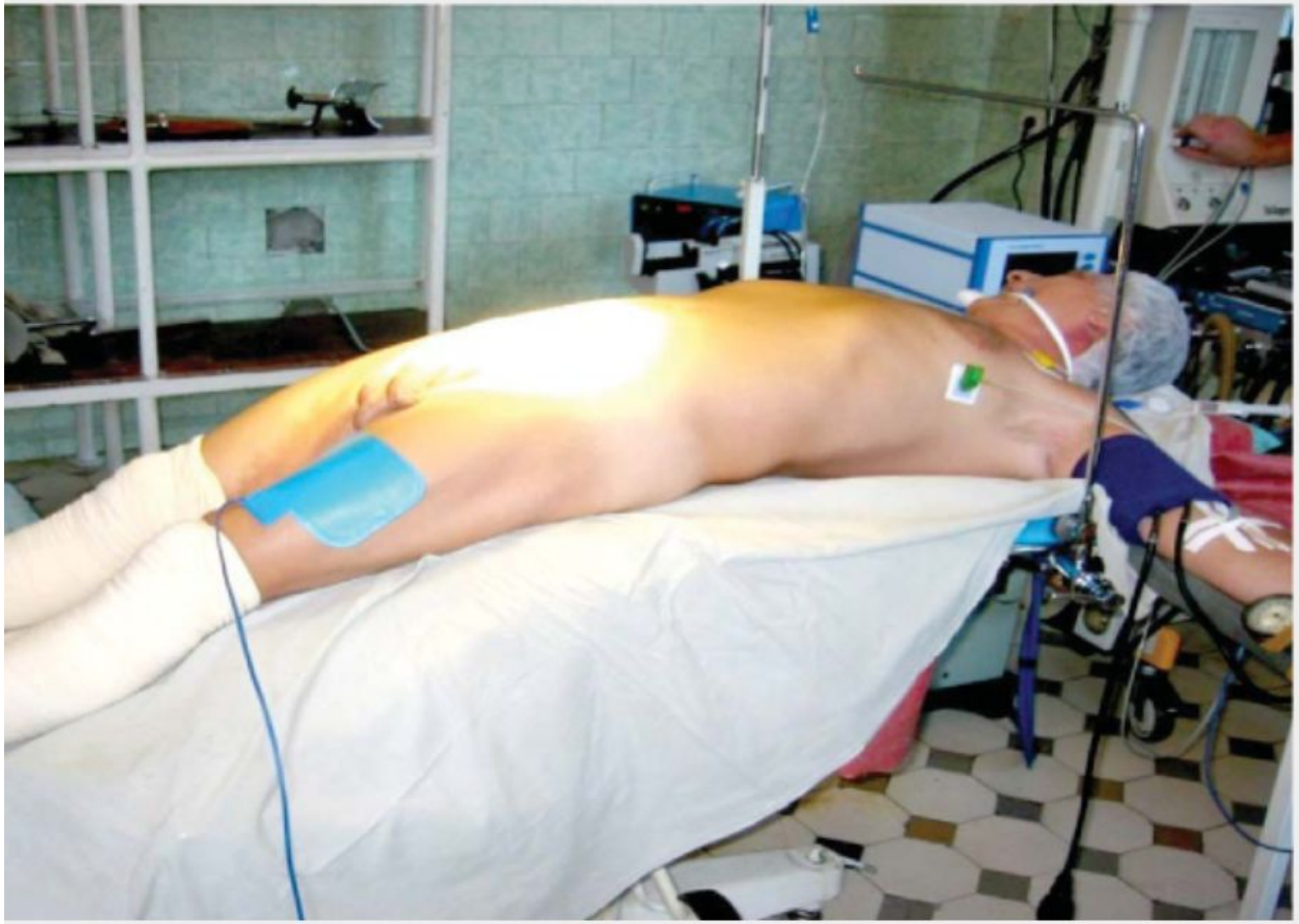

Рисунок 3. Позиционирование больного на операционном столе

Тазовая лимфаденэктомия

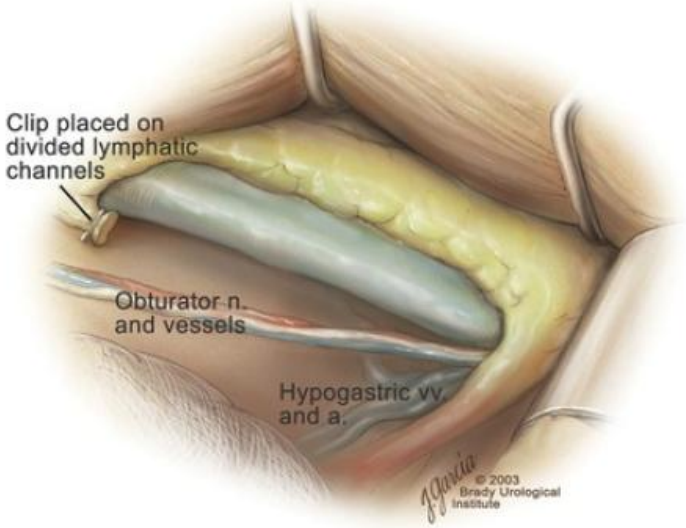

FIG. 155.6 View of the right pelvis after completion of the staging pelvic lymph node dissection. Note that the fibroadipose tissue overlying the external iliac artery has not been disturbed and that the obturator nerve, obturator vessels, and hypogastric veins *(vv.)* over the pelvic floor have been skeletonized. *a.*, artery; *n.*, nerve. (© Brady Urological Institute.)

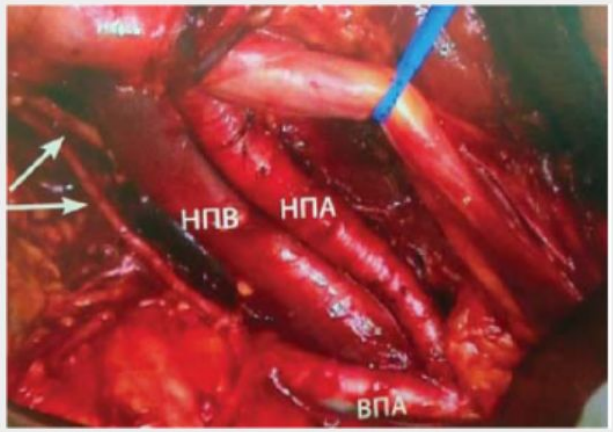

Рисунок 5. Операционное поле после расширенной ТЛАЭ: НПА — наружная подвздошная артерия, НПВ — наружная подвздошная вена, ВПА — внутренняя подвздошная артерия

Figure 5. The surgical field after extended pelvic lymphadenectomy: AIE — arteria iliaca externa, VIE — vein iliaca externa, AII — arteria iliaca interna

Рассечение эндопельвикальной фасции

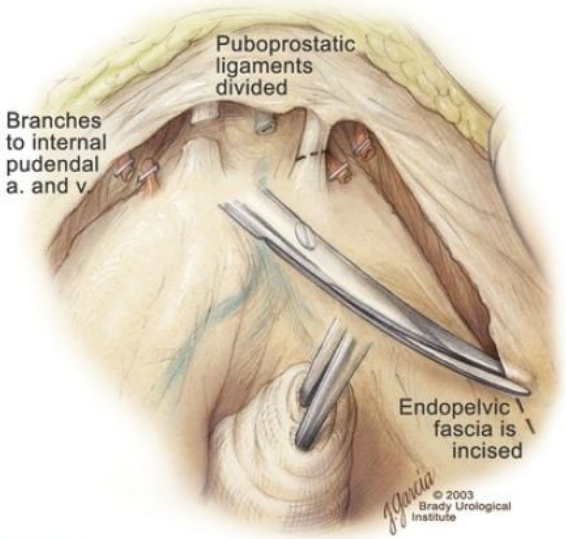

FIG. 155.7 Incision in the endopelvic fascia and division of the puboprostatic ligaments. The incision in the endopelvic fascia is made at the juncture with the pelvic sidewall, well away from the prostate and bladder. Anteriorly, near the puboprostatic ligaments, small arterial and venous branches from the internal pudendal vessels have been clipped and divided. The puboprostatic ligaments are divided superficially far enough down to expose the juncture between the apex of the prostate and the anterior surface of the dorsal vein complex. However, the pubourethral component of the complex is intact to preserve anterior fixation of the striated sphincter to the pubis. *a.*, artery; *v.*, vein. (© Brady Urological Institute.)

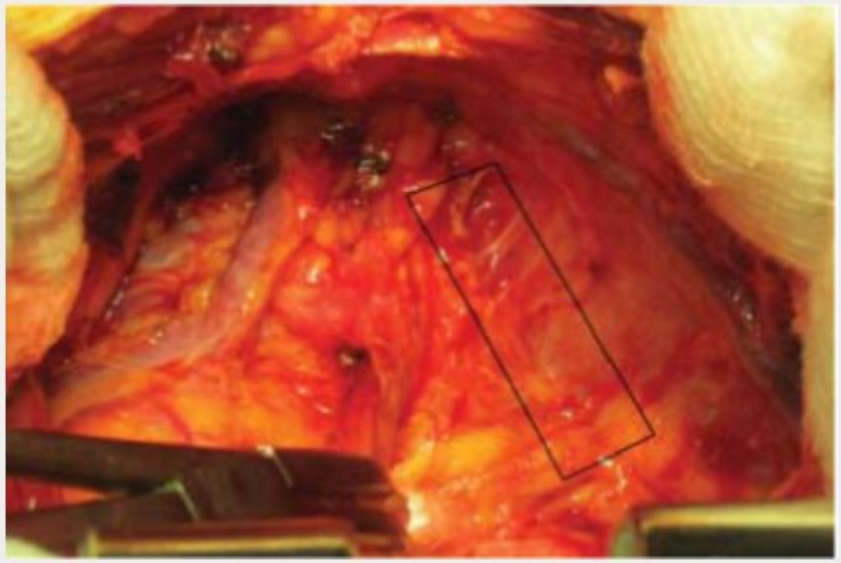

ок 6. Доступ к фасции Endopelvica (отмечена зона вскрытия фасции)

Figure 6. Access to the endopelvic fascia (the area is marked)

Выделение дорсального венозного комплекса

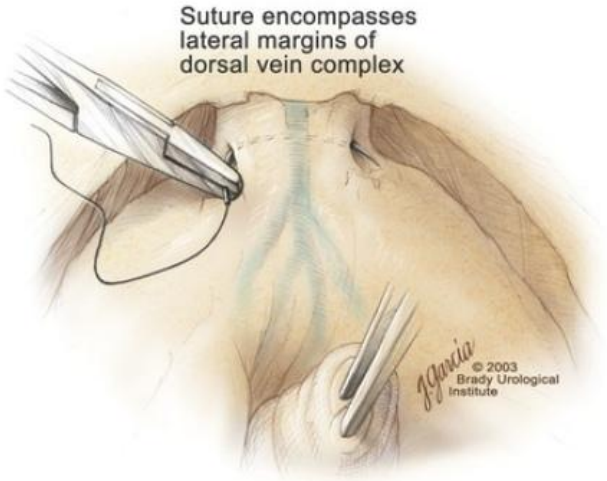

FIG. 155.9 Steps in ligation and division of the dorsal vein complex. A 3-0 Monocryl suture is passed superficially through the dorsal vein complex just distal to the apex of the prostate. (© Brady Urological Institute.)

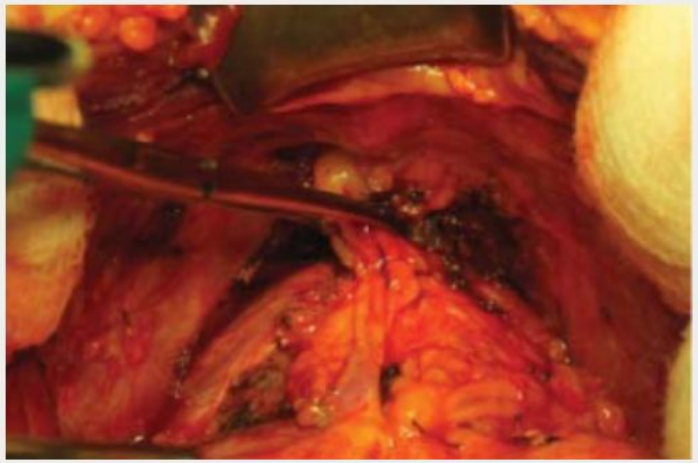

Рисунок 8. Выделение дорсального венозного комплекса по R.P. Myers

Figure 8. Division of dorsal venous complex by R.P. Myers

Прошивание ДВК

FIG. 155.10 Next, the needle is reversed in the needle holder, and the same suture is passed through the perichondrium of the pubic symphysis. This maneuver is repeated to form a figure-of-eight horizontal mattress suture, which is then tied. (© Brady Urological Institute.)

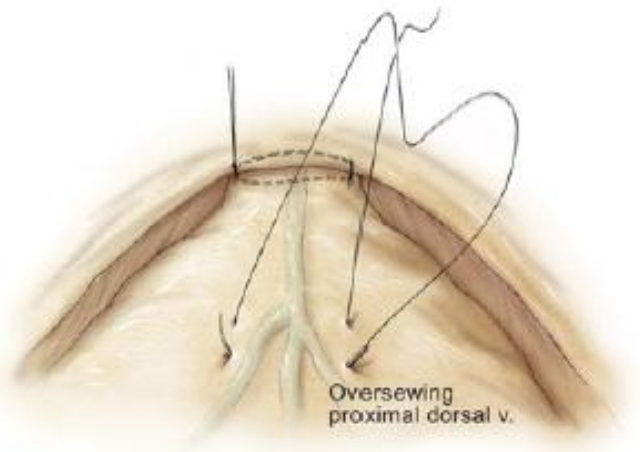

FIG. 155.11 A figure-of-eight 2-0 absorbable suture is placed on the anterior surface of the prostate to reduce bleeding from the proximal dorsal venous complex. *v.*, vein. (© Brady Urological Institute.)

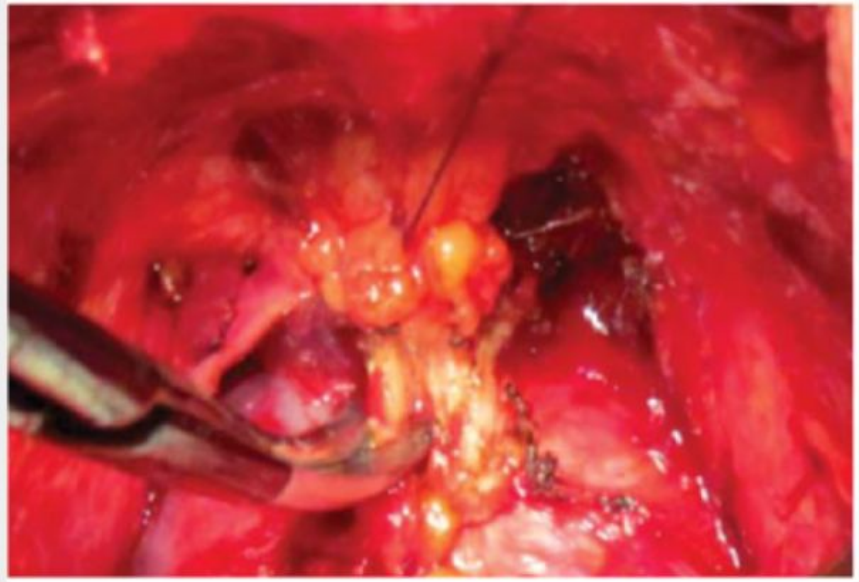

Рисунок 9. Прошивание ДВК

Figure 9. Underrunning dorsal venous complex

Пересечение ДВК

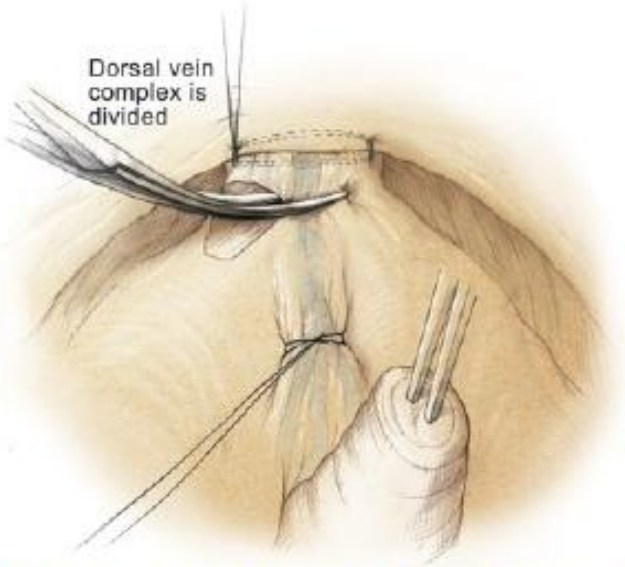

FIG. 155.12 With a sponge stick depressing the prostate posteriorly, the dorsal vein complex is divided beginning at the left edge. (© Brady Urological Institute.)

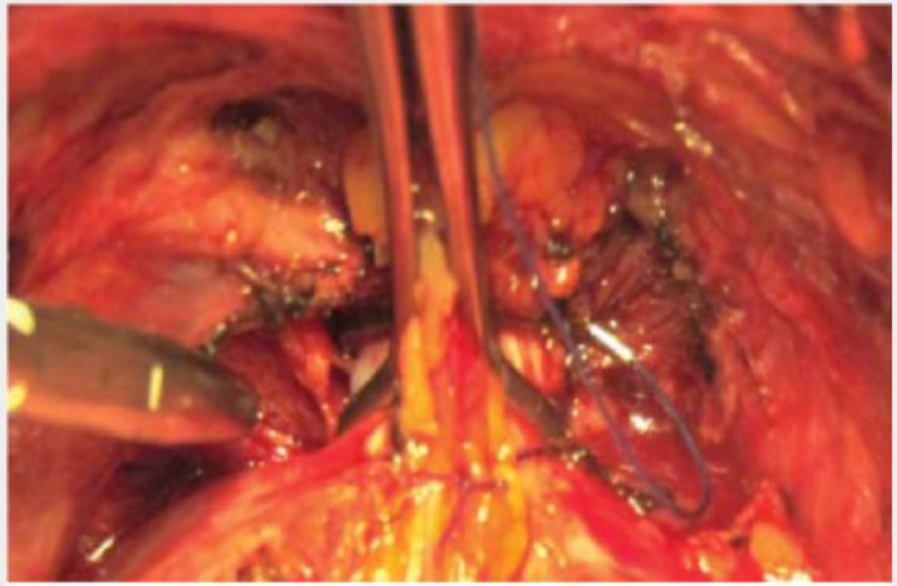

Рисунок 10. Песечение ДВК

Пересечение уретры

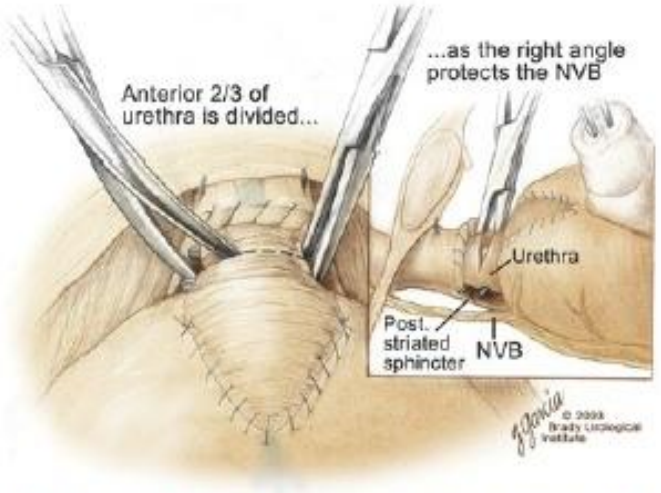

FIG. 155.15 A right-angled clamp is placed around the smooth muscle of the urethra close to the apex of the prostate. Note that the neurovascular bundles *(NVBs)* are protected from injury by the posterior component of the striated sphincter, which is still intact *(inset)*. Also see Fig. 155.5. *Post.*, posterior. (© Brady Urological Institute.)

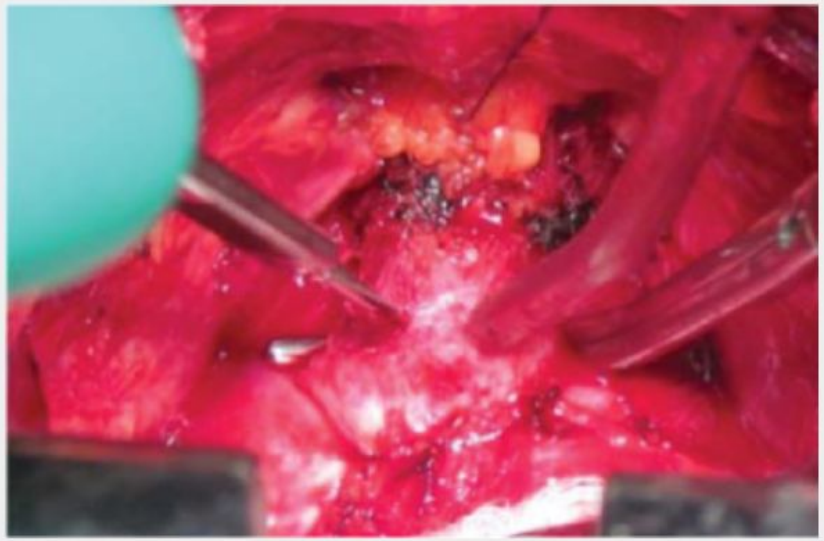

Рисунок 11. Пересечение уретры

Figure 11. Transection uretra

Пересечение задней полуокружности уретры

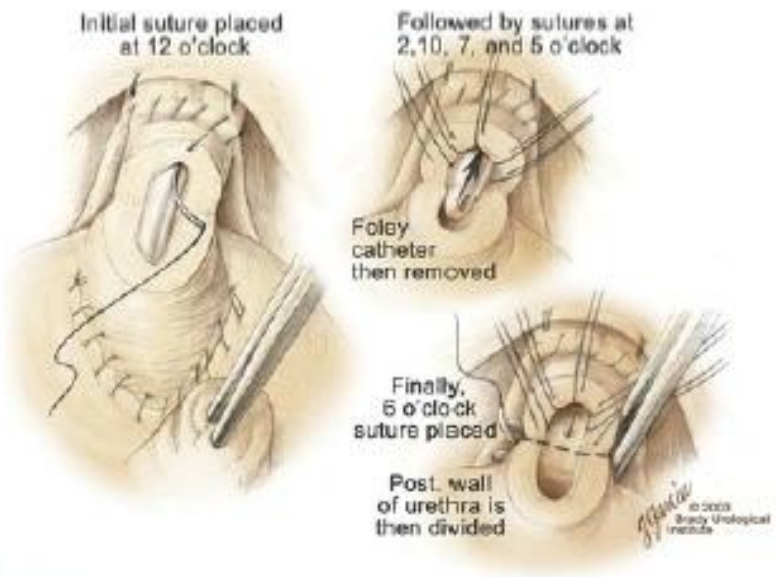

FIG. 155.16 The 3-0 Monocryl sutures are placed in the distal urethral mucosa and submucosa at the 12-, 2-, 10-, 7-, and 5-o'clock positions. The Foley catheter is then removed, the 6-o'clock suture is placed, and the posterior wall of the urethra is divided. *Post.*, posterior. (© Brady Urological Institute.)

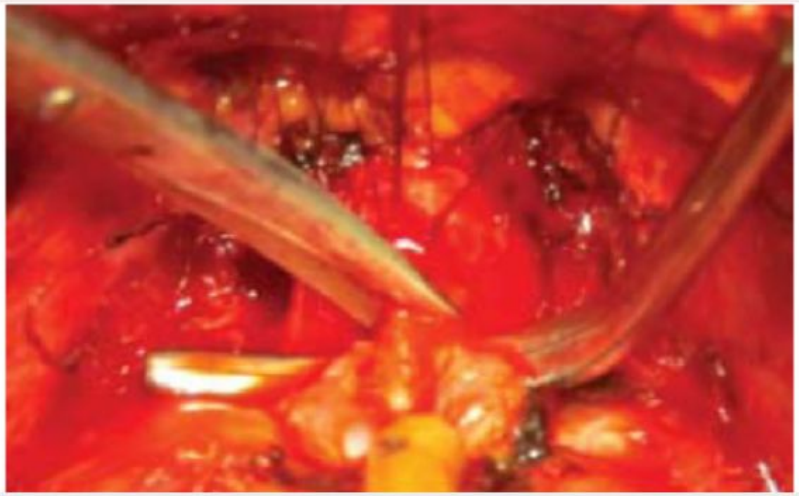

Рисунок 13. Пересечение задней полуокружности уретры

Figure 13. Transection of semicircle external opening of urethra

Завершение мобилизации простаты

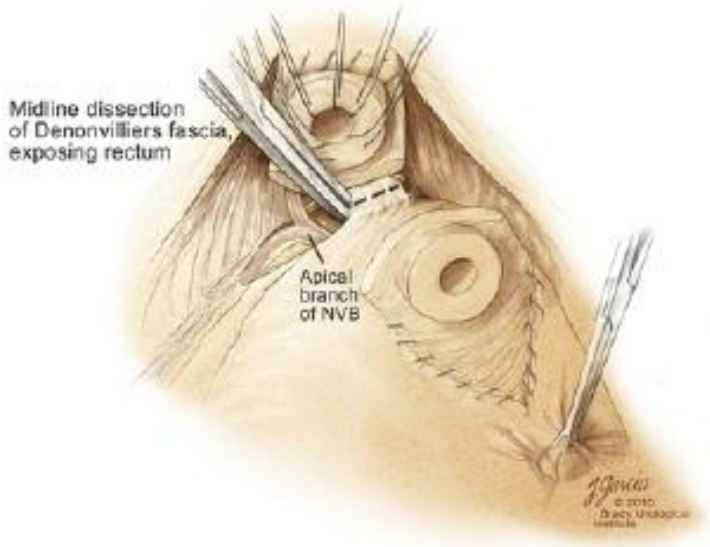

FIG. 155.19 Once the levator fascia has been released, the neurovascular bundle *(NVB)* can be located by the presence of a subtle "groove" on the posterolateral edge of the prostate. This groove should be traced out to the apex of the prostate, and once the medial border has been identified, the dissection in the midline can be pursued, dividing residual layers of Denonvilliers fascia down to the rectum. (© Brady Urological Institute.)

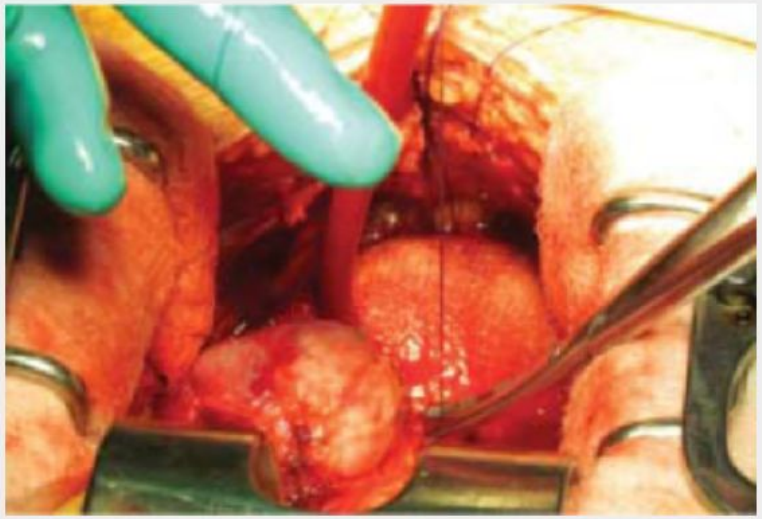

Рисунок 14. Завершена мобилизация до основания простаты

Figure 14. Surgical release until prostate's base is finished

Пересечение шейки мочевого пузыря

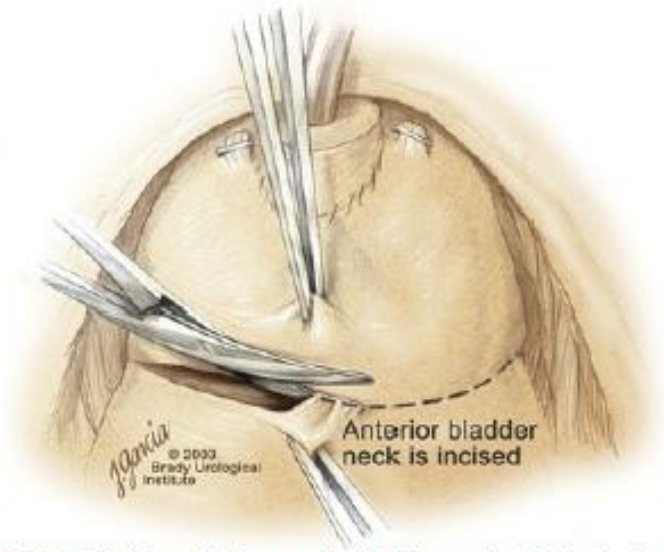

FIG. 155.29 Division of the anterior bladder neck. (© Brady Urological Institute.)

Рисунок 15. Пересечение шейки мочевого пузыря

Figure 15. Transection of the bladder neck

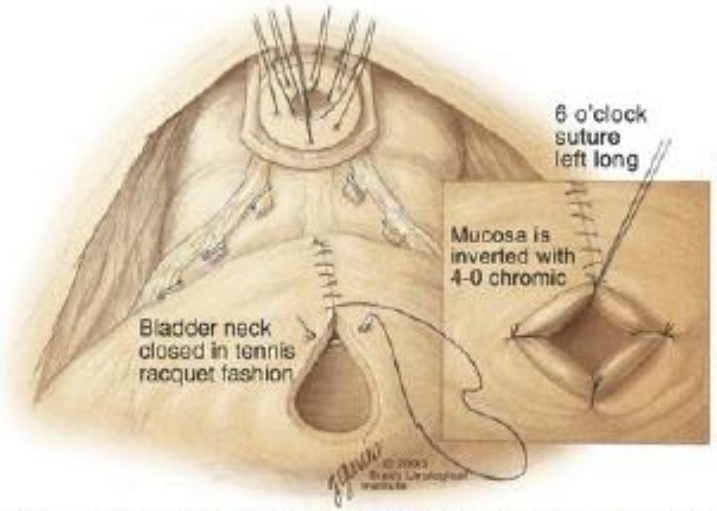

FIG. 155.33 Tennis racquet closure of the bladder neck with a running 2-0 absorbable suture incorporating all layers of the bladder wall. The bladder mucosa is then advanced over the raw bladder edges with interrupted 4-0 absorbable suture material to ensure a mucosa-to-mucosa anastomosis. The posterior midline suture (at the 6-o'clock position) is left long. (© Brady Urological Institute.)

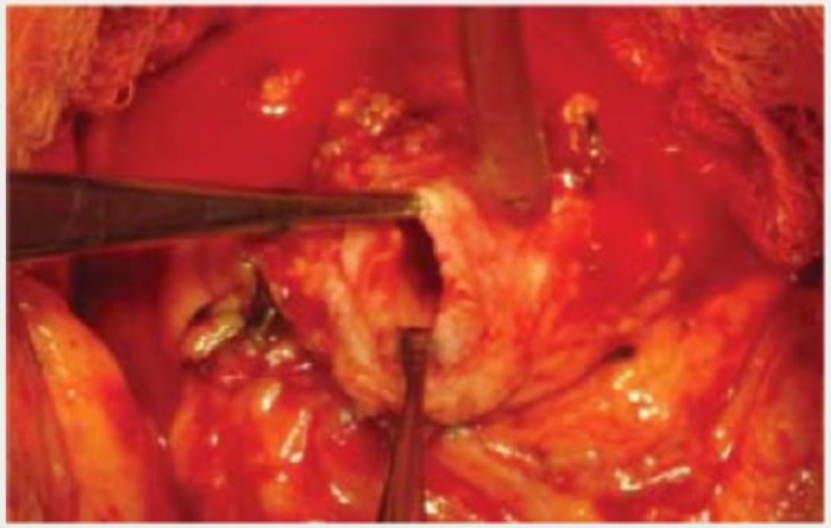

Рисунок 16. Шейка мочевого пузыря после удаления простаты

Figure 16. The bladder neck after prostatectomy

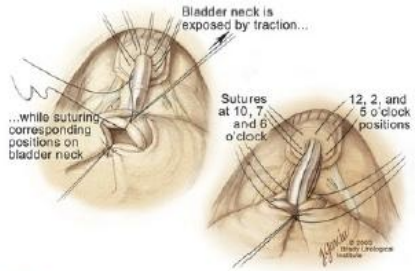

FIG. 155.36 The bladder neck is exposed by placing traction on the 4-0 absorbable suture at the 6-o'clock position. The final anastomosis is performed by placing 3-0 Monocryl sutures at the 12-, 2-, 5-, 7-, and 10-o'clock positions. (© Brady Urological Institute.)

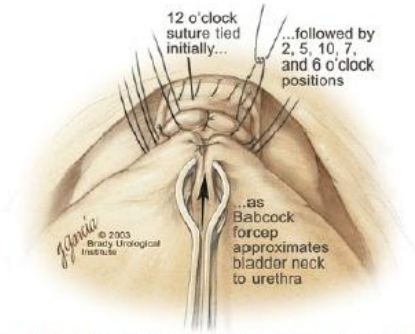

FIG. 155.37 A Babcock clamp is used to displace the reconstructed bladder neck into the pelvis and is held in place until all sutures are tied. This maneuver ensures that there is excellent coaptation of the reconstructed bladder neck to the urethra while the sutures are being tied. (© Brady Urological Institute.)

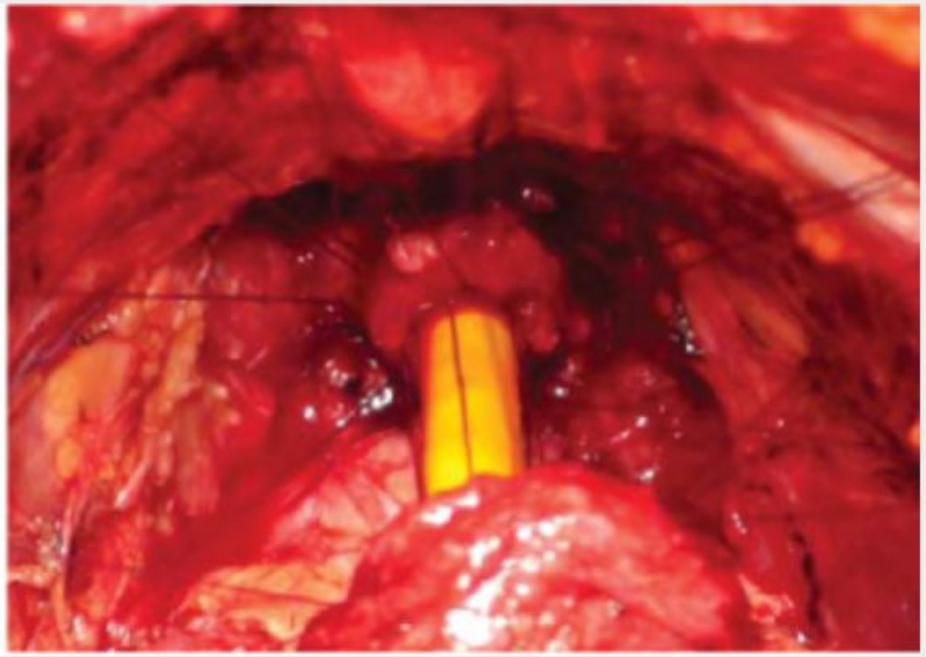

Рисунок 20. Натяжение лигатур

Figure 20. Ligatures intension

Лапароскопическая ПЭ

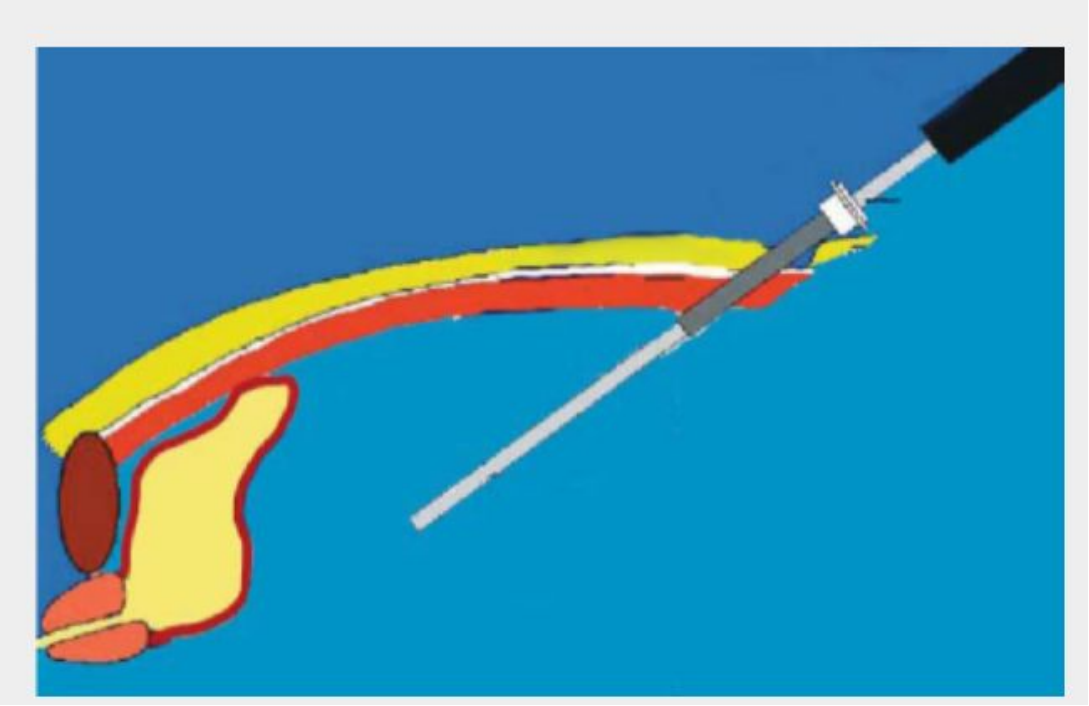



Рисунок 6. Положение пациента на операционном столе.

Figure 6. Patient's position on the operating table.

Рисунок 7. Расположение операционной бригады.

Figure 7. Location of the operating team.

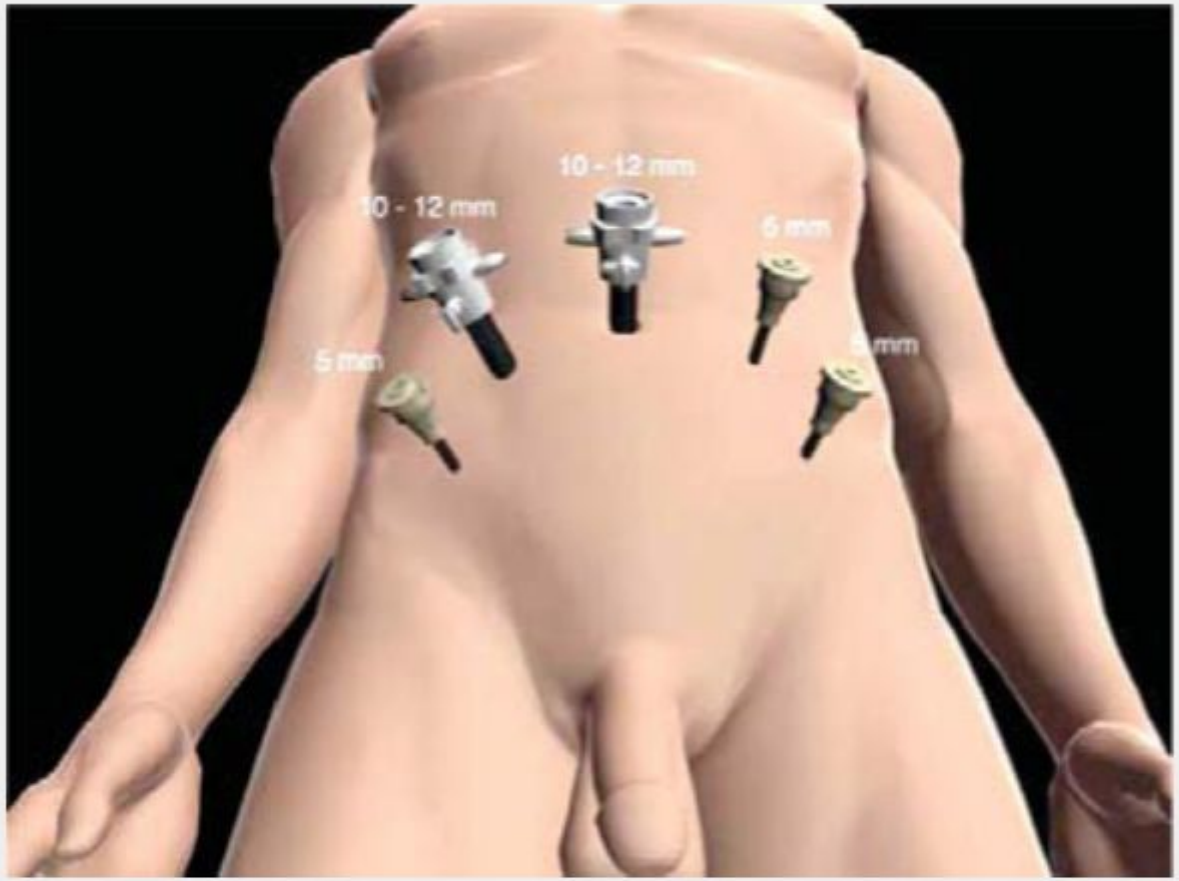

Рисунок 8. Расположение троакаров.

Figure 8. Location of trocars.

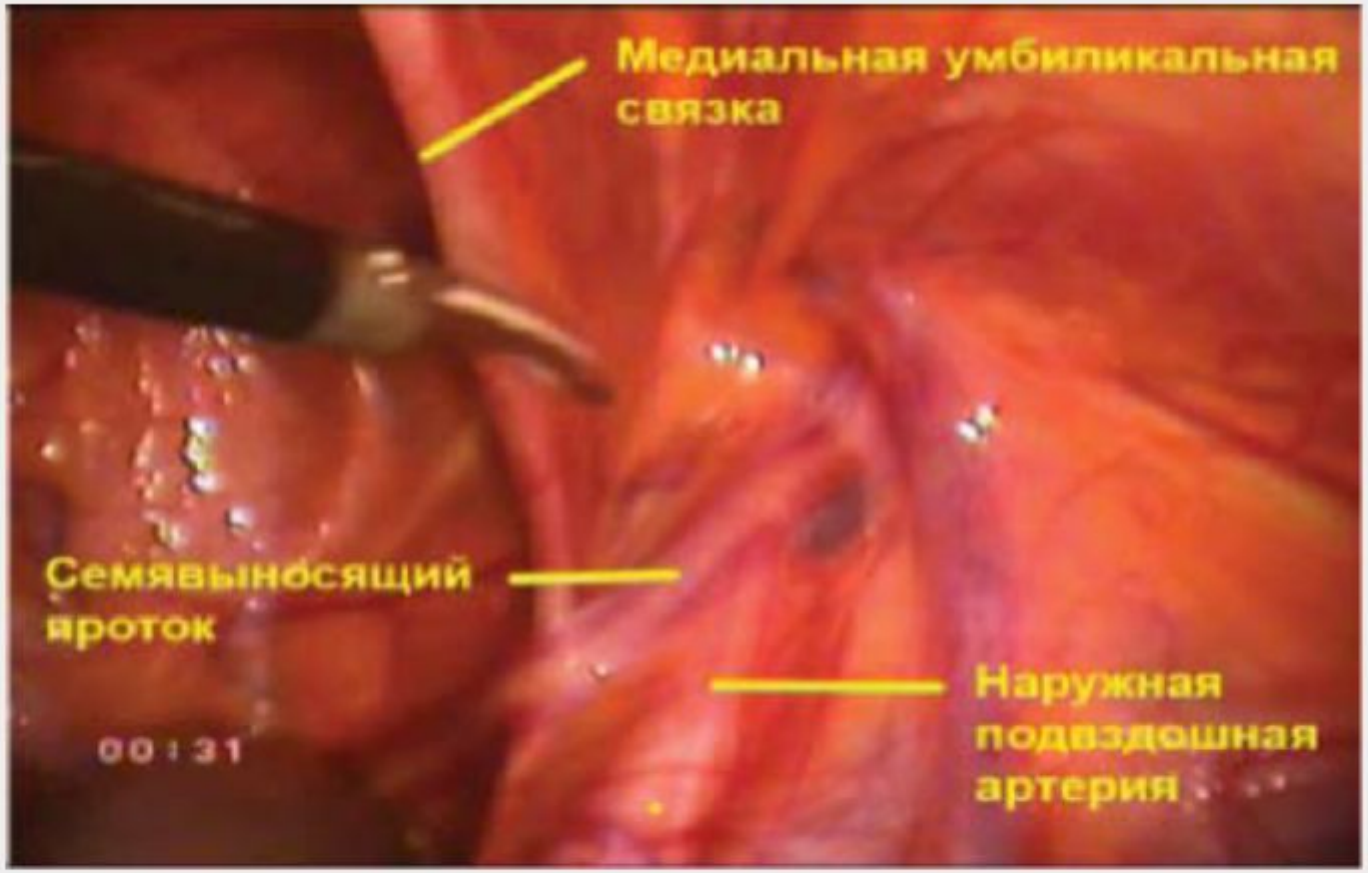

Рисунок 9. Анатомические ориентиры для выполнения лапароскопической трансперитонеальной тазовой лимфаденэктомии (правая сторона).

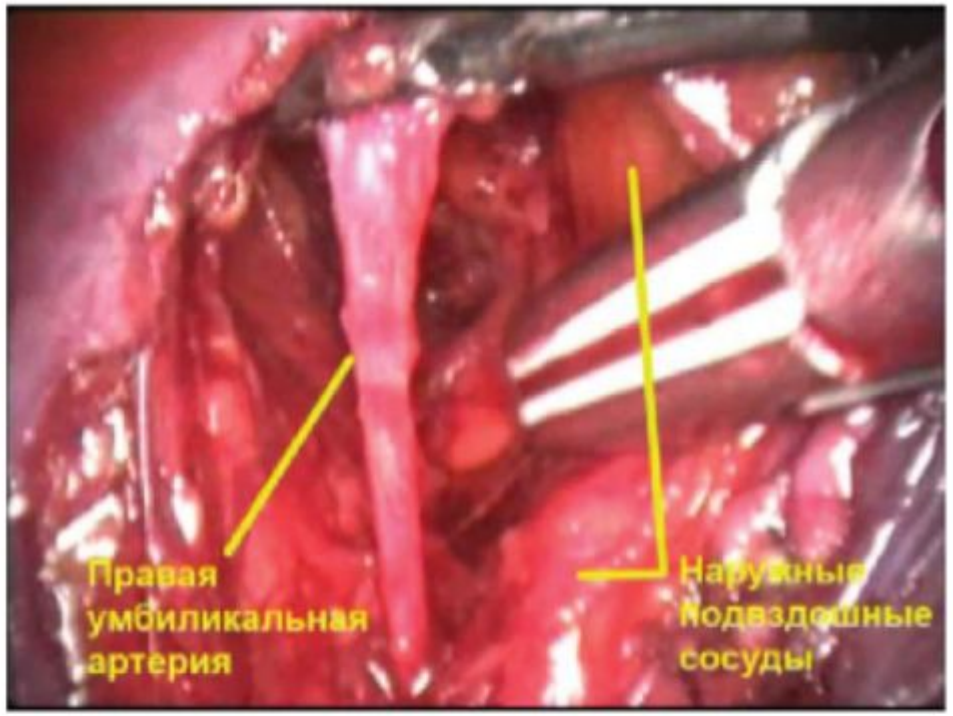

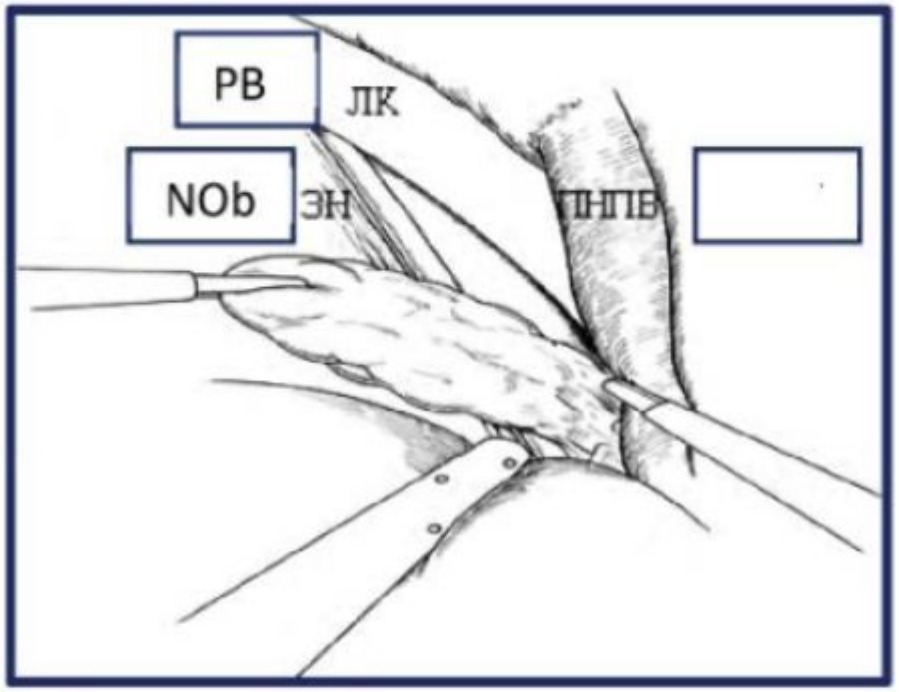

Рисунок 10. Лапароскопическая трансперитонеальная тазовая лимфаденэктомия (ЛК - лонная кость, ЗН - запирательный нерв, ПНПВ - правая наружная подвздошная вена).

Figure 10. Laparoscopic transperitoneal pelvic lymphadenectomy (PB - pubic bone, NOb - n. obturatorius, REIV - right external iliac vein).

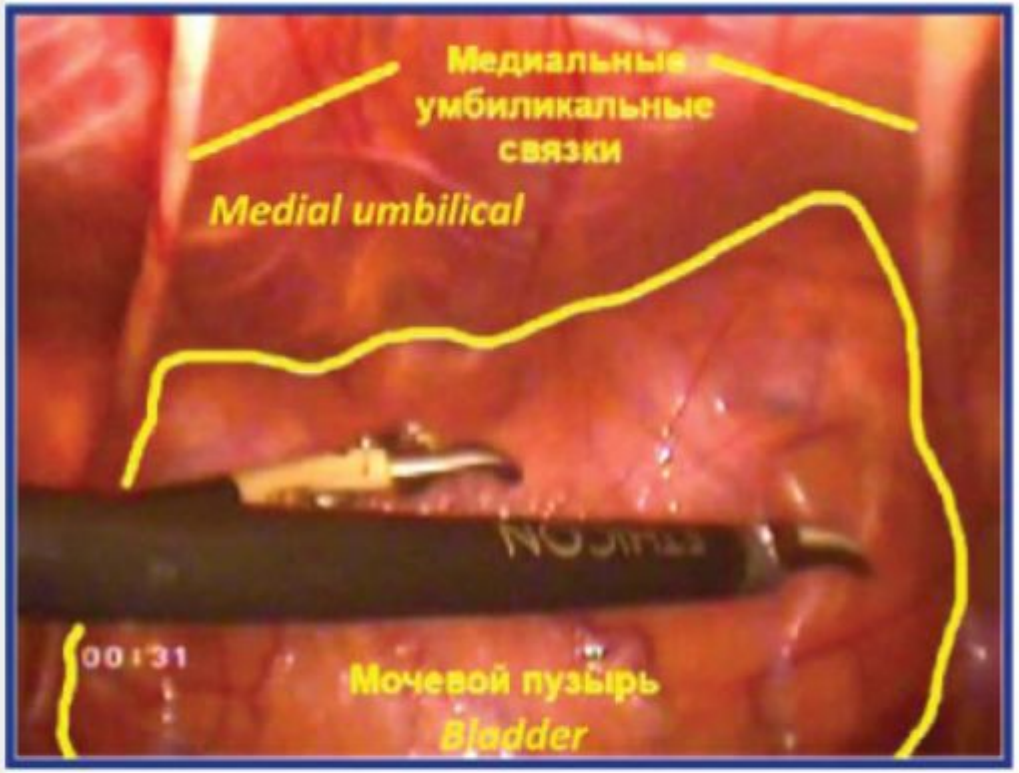

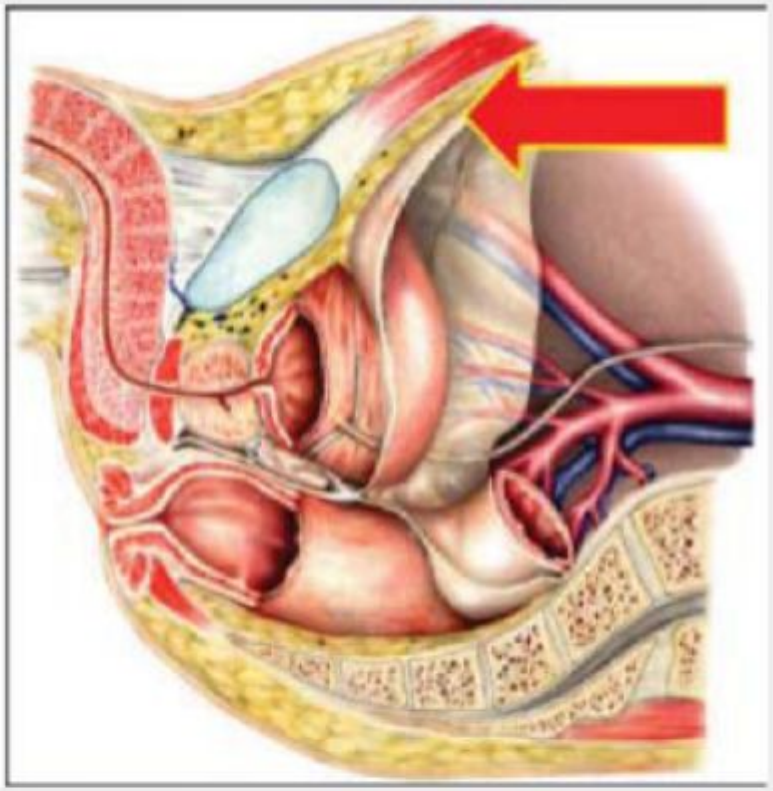

Рисунок 12. Мобилизация мочевого пузыря, поход к предстательной железе.

Figure 12. Mobilization of the bladder, a trip to the prostate gland.

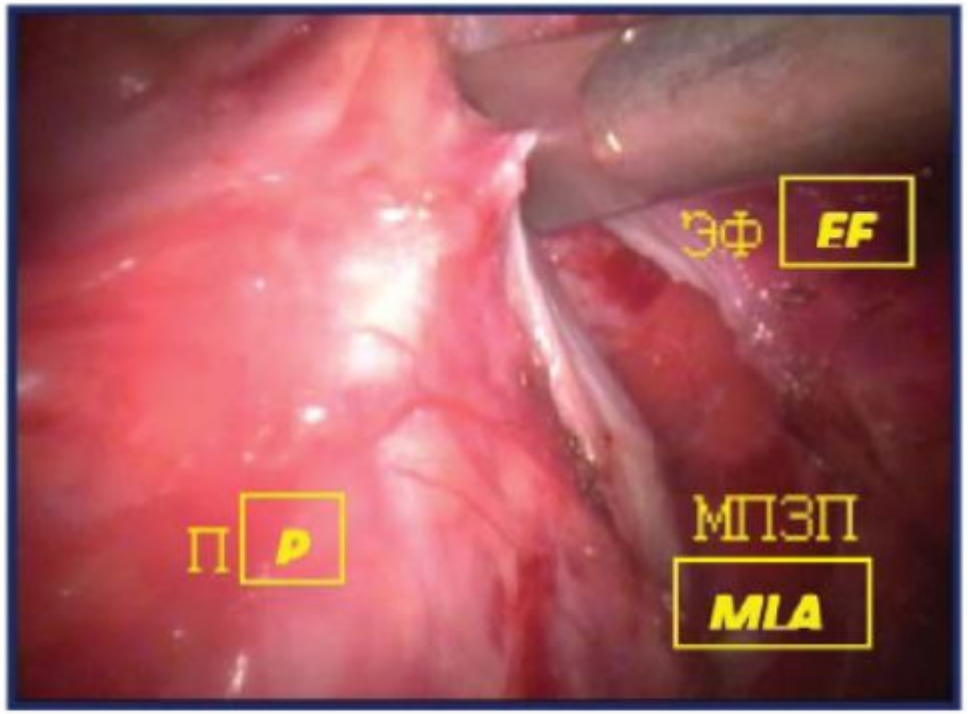

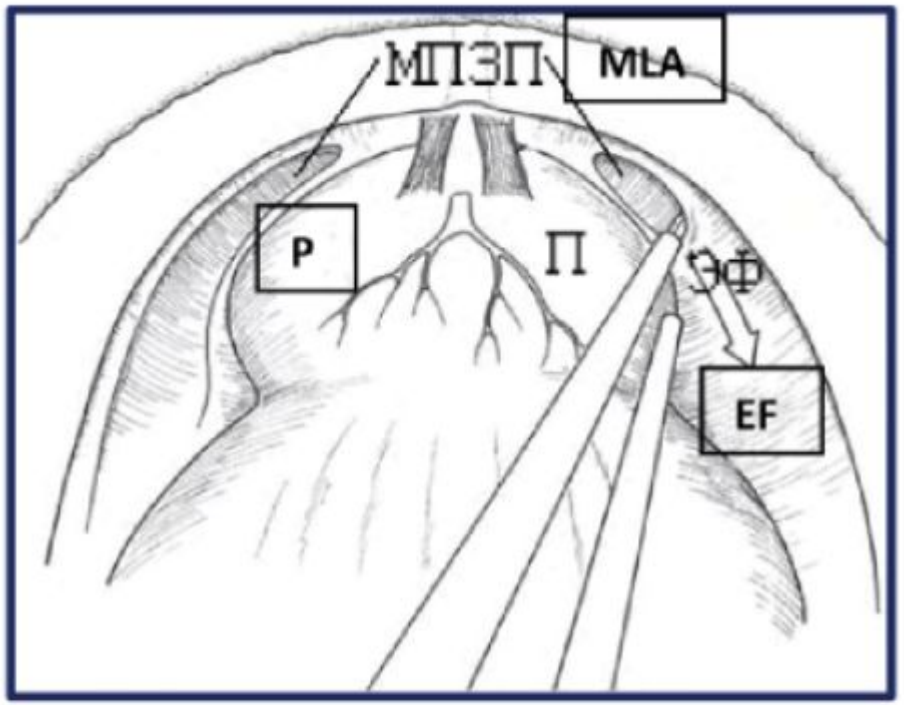

Рисунок 13. Вскрытие эндопельвикальной фасции (П - предстательная железа, ЭФ - эндопельвикальная фасция, МПЗП - мышцы поднимающие задний проход).

Figure 13. Opening of the endopelvic fascia (P - prostate, EF - endopelvic fascia, MLA - m. levator ani).

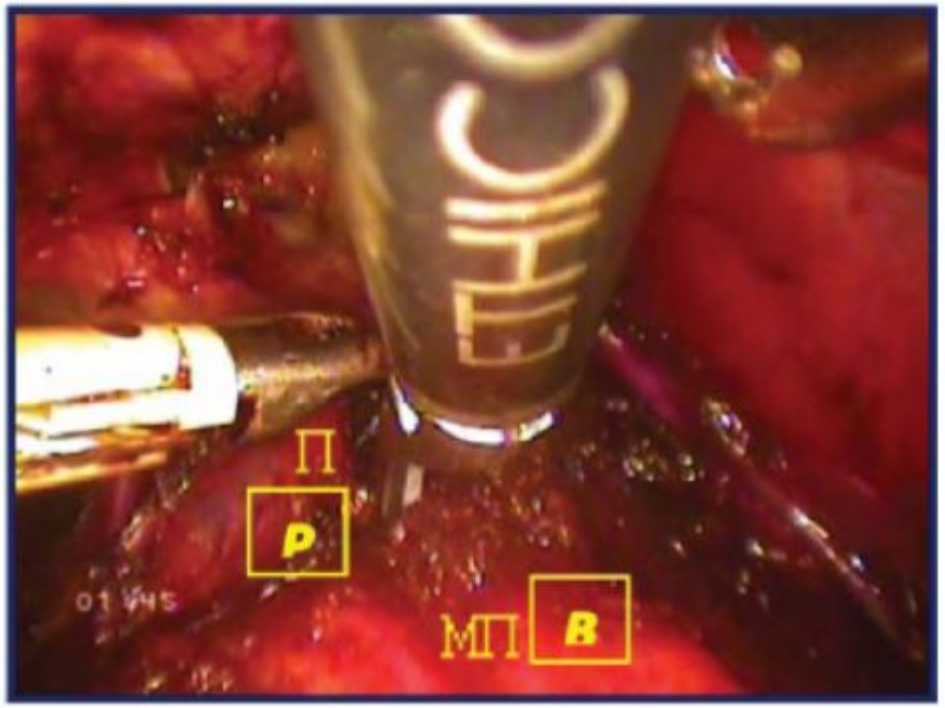

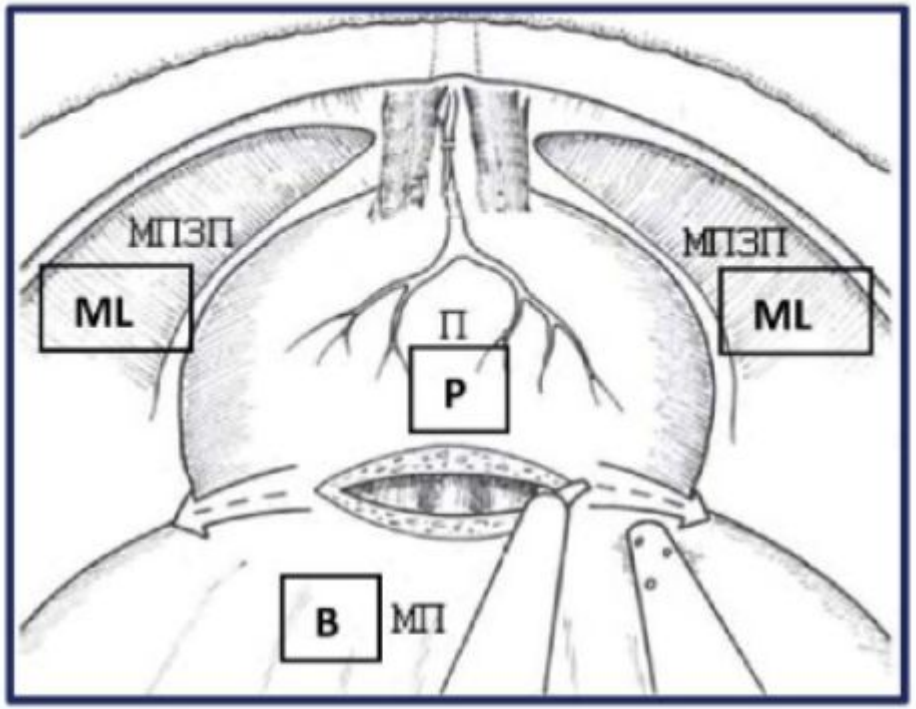

Рисунок 14. Пересечение передней полуокружности шейки мочевого пузыря (П - предстательная железа, МП - мочевой пузырь, МПЗП - мышцы поднимающие задний проход).

Figure 14. Intersection of the anterior semicircle of the neck of the bladder (P - prostate, B - bladder, MLA - m. levator ani).

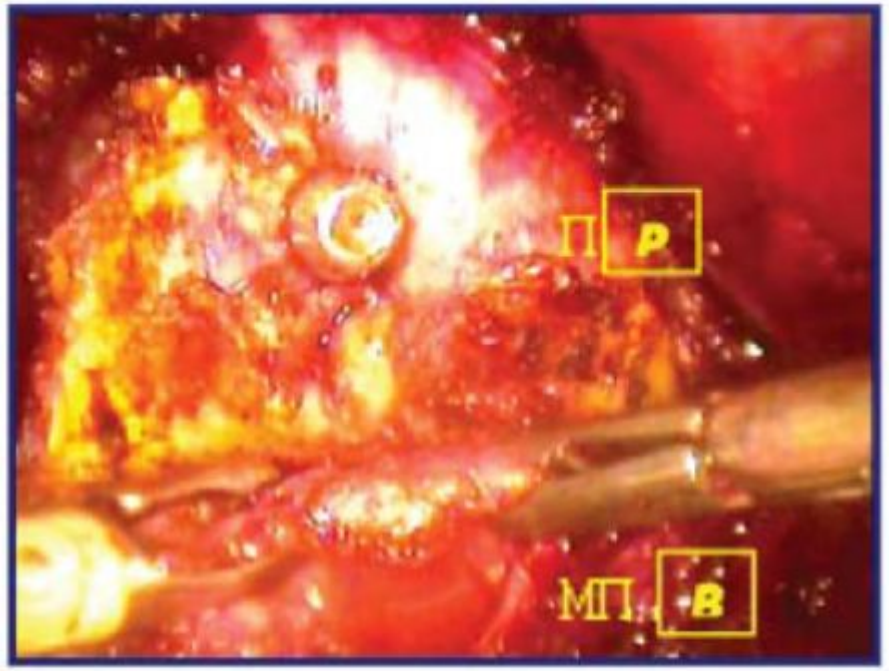

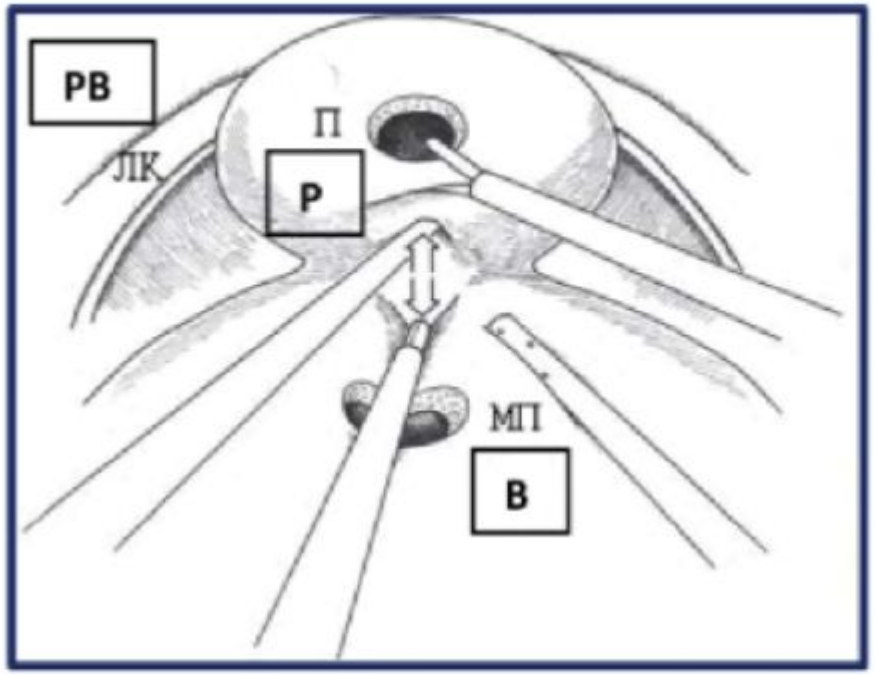

Рисунок 15. Пересечена задняя полуокружность шейки мочевого пузыря (П - предстательная железа, МП - мочевой пузырь, ЛК - лонная кость).

Figure 15. The posterior semicircle of the neck of the bladder is intersected (P - prostate, B - bladder, PB - pubic bone).

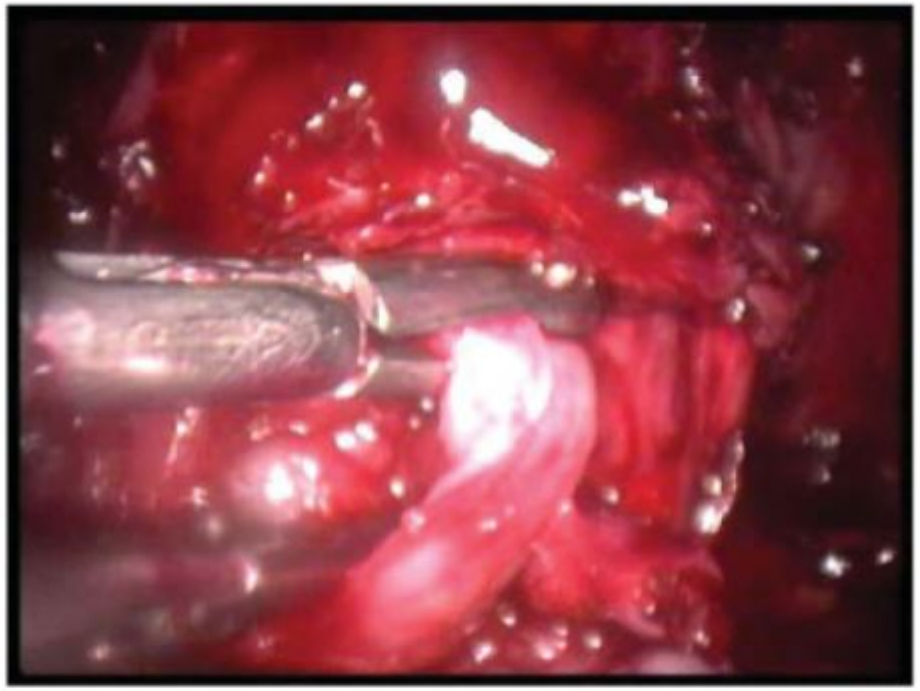

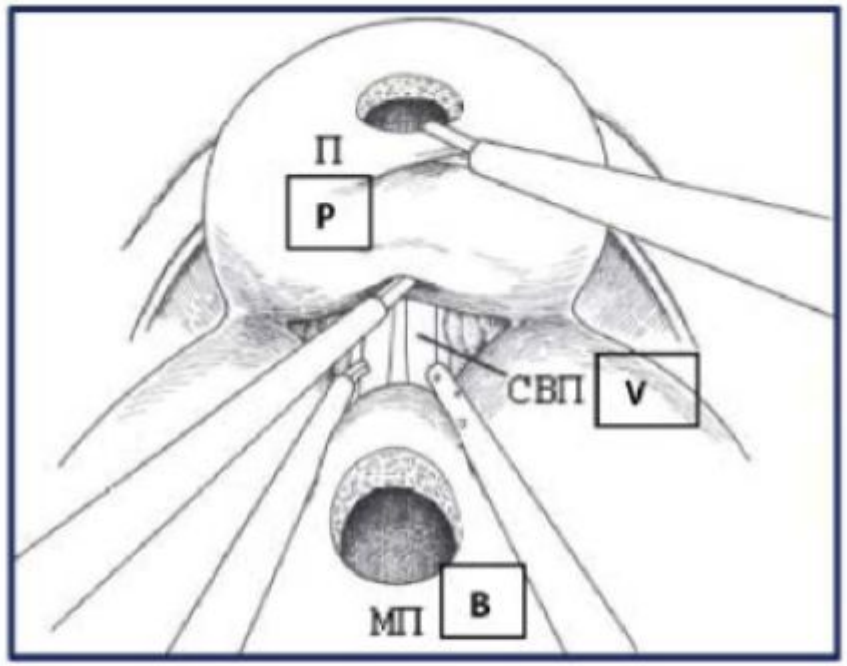

Рисунок 16. Выполнена диссекция левого семявыносящего протока (П - предстательная железа, СВП - семявыносящий проток, МП - мочевой пузырь).

Figure 16. Dissection of the left vas deferens (P - prostate, VD - vas deferens, B - bladder).

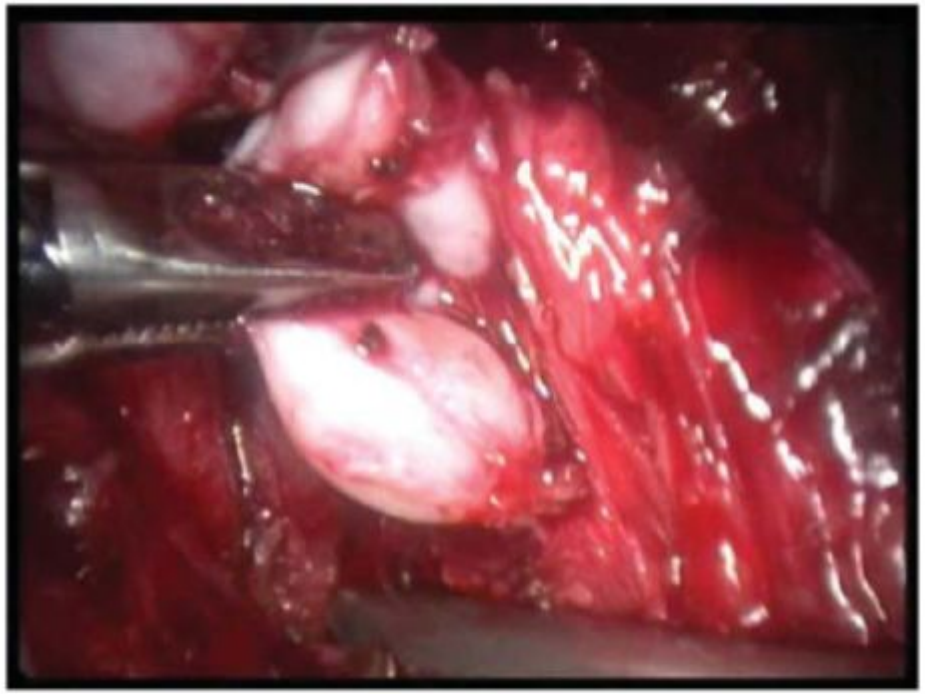

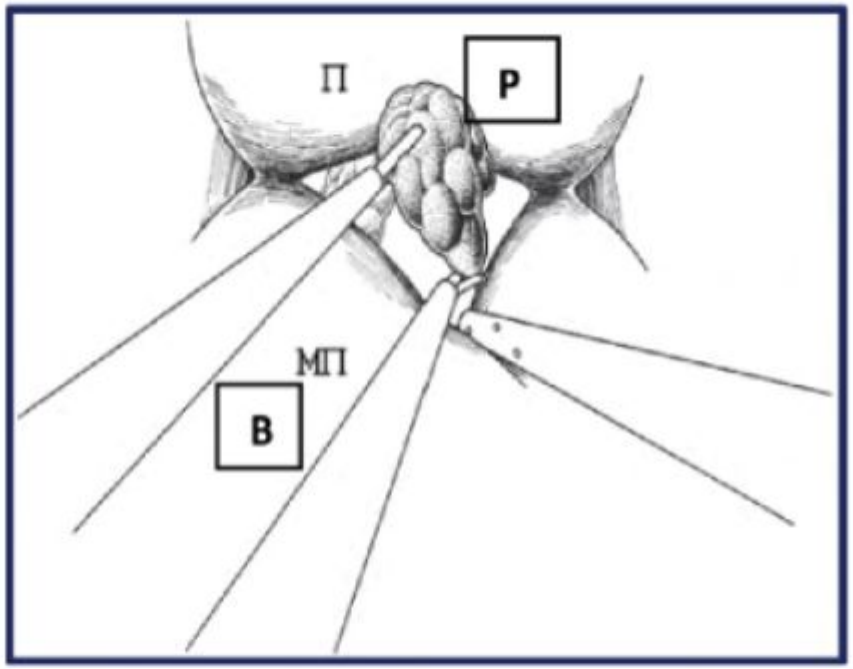

Рисунок 17. Выполняется диссекция правого семенного пузырька (П - предстательная железа, МП - мочевой пузырь).

Figure 17. Dissection of the right seminal vesicle (P - prostate, B - bladder).

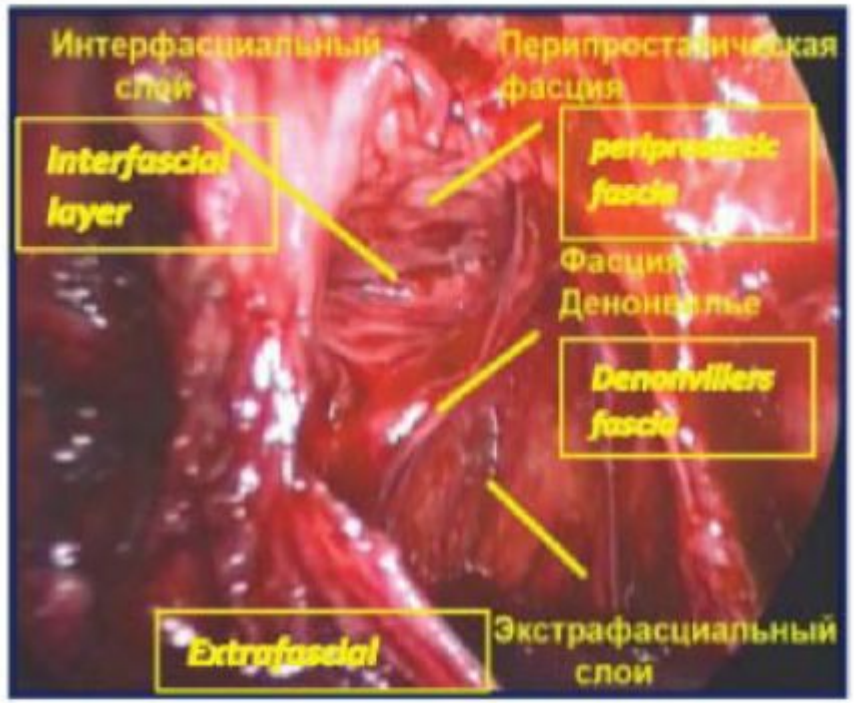

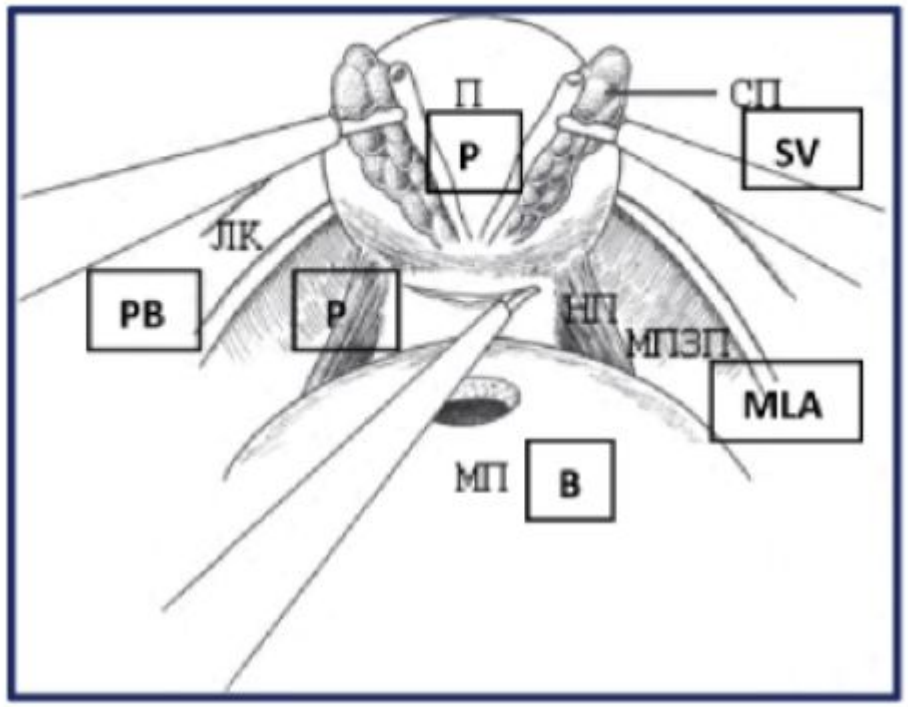

Рисунок 18. Фасция Denonvilliers вскрыта (П - предстательная железа, МП - мочевой пузырь, ЛК - лонная кость, НП - ножка простаты, МПЗП - мышцы поднимающие задний проход, СП - семенной пузырёк).

Figure 18. The Denonvilliers' fascia was opened (P - prostate, B - bladder, PB - pubic bone, PP - prostate pedunculus, MLA - m. levator ani, SV - seminal vesicle).

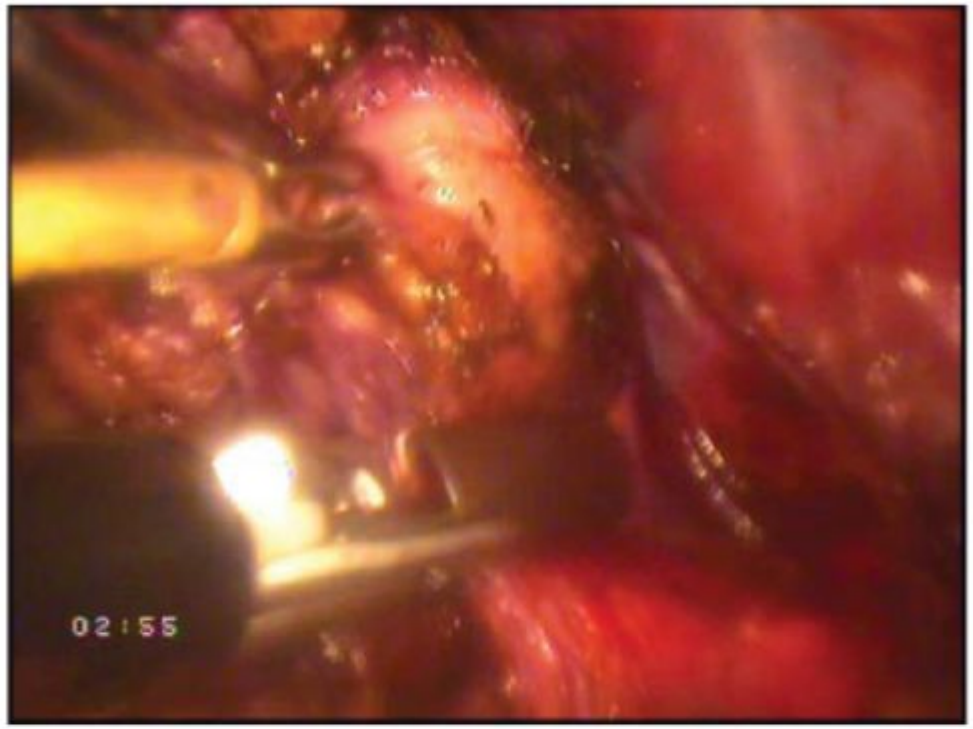

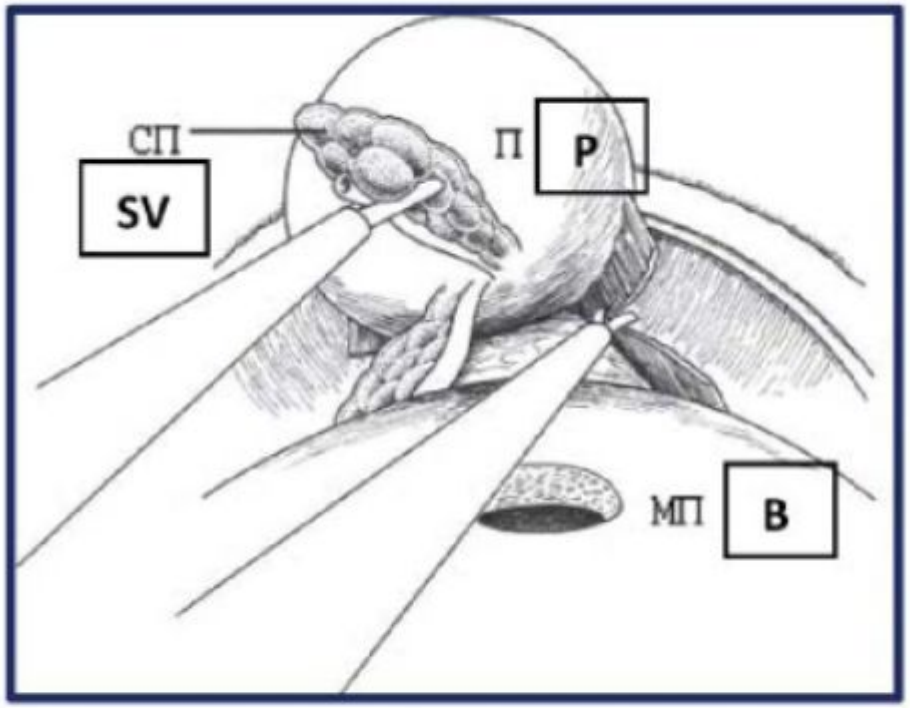

Рисунок 20. Пересечение правой ножки простаты (П - предстательная железа, СП - семенной пузырек, МП - мочевой пузырь).

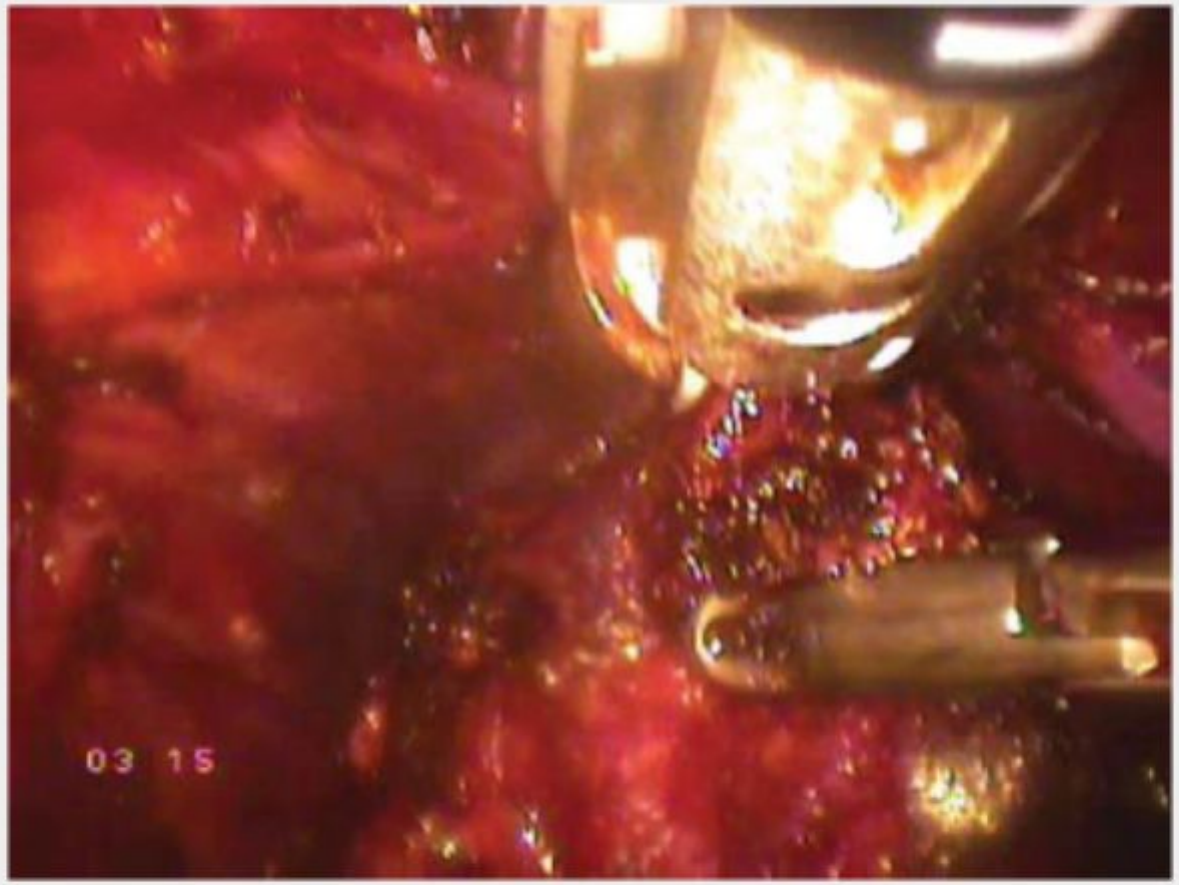

Рисунок 22. На дорзальный венозный комплекс наложен аппарат LigaSure® (прямой вид).

Figure 22. LigaSure® apparatus is imposed on the dorsal venous complex (direct view).



Рисунок 26. Техника наложения пузырно-уретрального анастомоза по методике «Montsouris».

Figure 26. Technique of imposing a vesicoureteral anastomosis using «Montsouris» method).

Робот-ассистированная простатэктомия

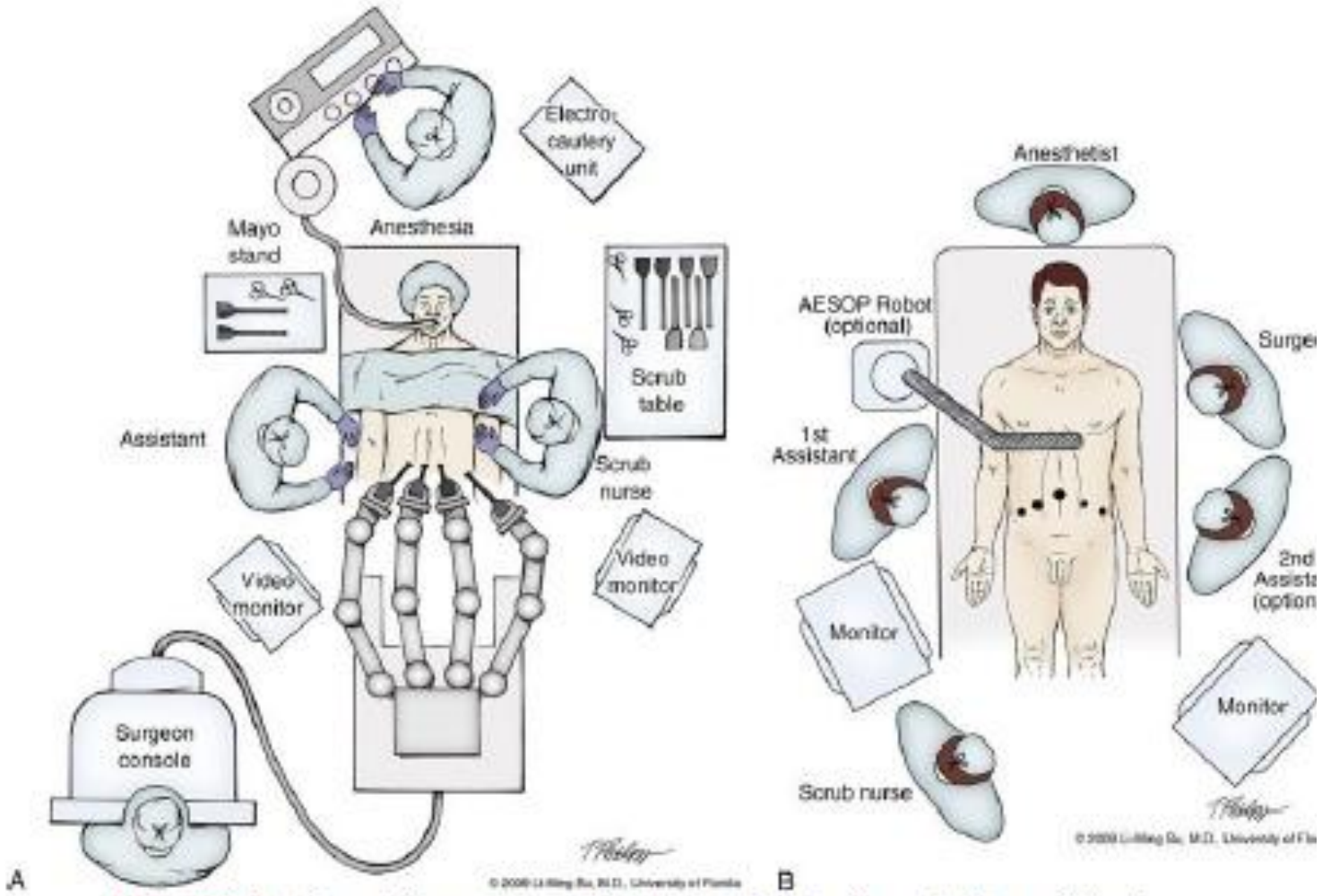

FIG. 156.1 Operating room equipment and setup for robotic-assisted prostatectomy (A) and pure laparoscopic radical prostatectomy (B). (Copyright Li-Ming Su, MD, University of Florida, 2009.)

Вскрытие эндопельвикальной фасции

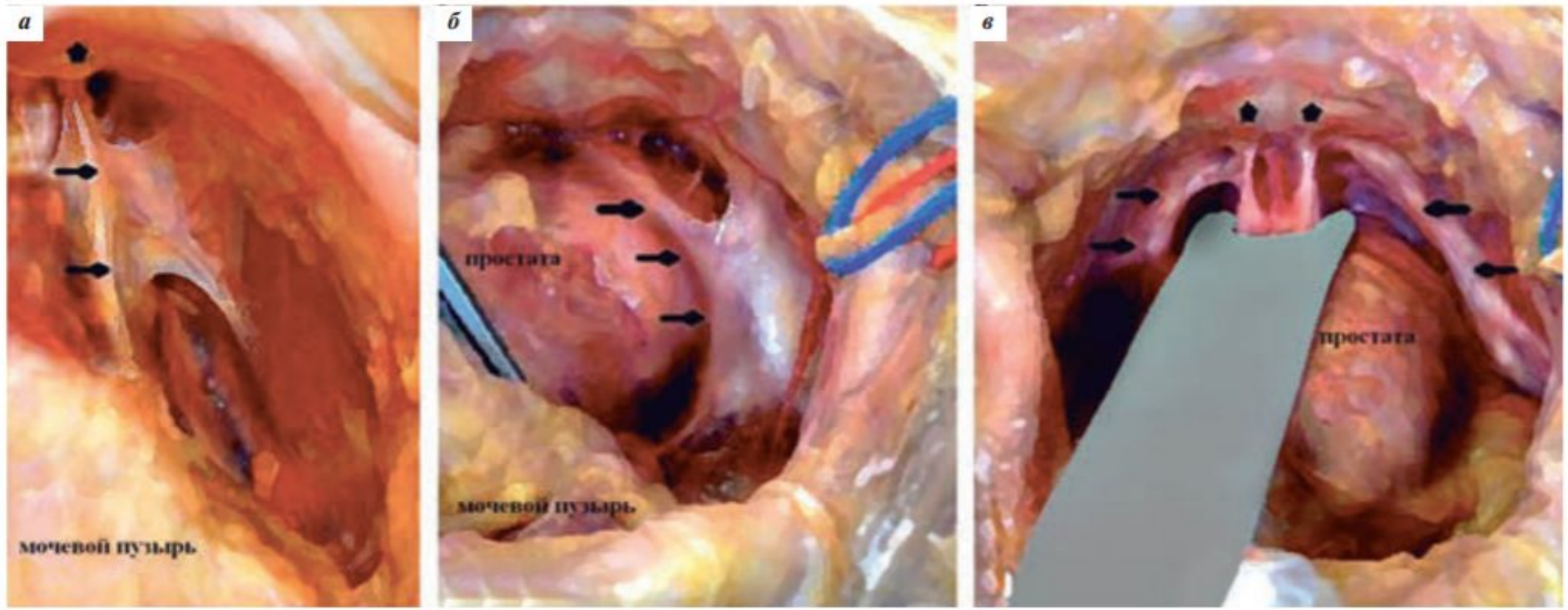

Рис. 1. *Варианты конфигурации эндопельвикальной фасции и пубопростатических связок на трупном материале (по A. Takenaka, 2006): а – фасциально-сухожильная арка таза (отмечено стрелками) фиксирована к симфизу, формирует пубопростатическую (в данном случае пубовезикальную) связку; б – ПЖ больших размеров, эндопельвикальная фасция рассечена вдоль линии, отмеченной стрелками; в – плотная связка (отмечена звездочками), при этом фасциально-сухожильная арка таза и m. levator ani могут быть отведены латерально*

Пересечение урахуса

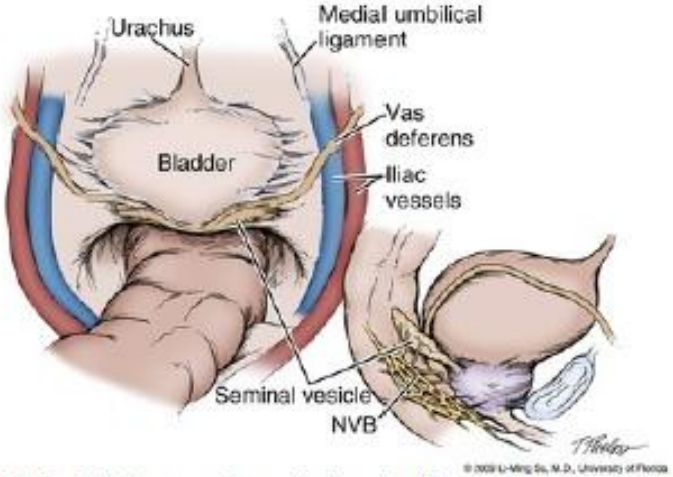

FIG. 156.5 Initial transperitoneal view detailing the relevant landmarks within the male pelvis. *NVB*, neurovascular bundle. (Copyright Li-Ming Su, MD, University of Florida, 2009.)

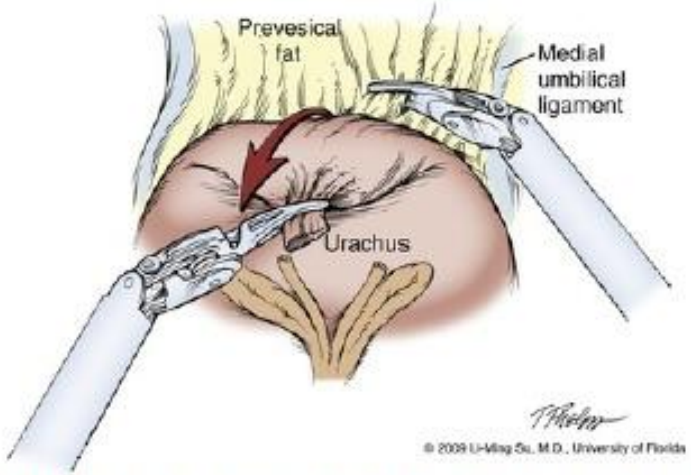

FIG. 156.6 Division of urachus and entry into the space of Retzius. Cephalad traction on the urachus with the left hand helps identify the fatty alveolar tissue immediately anterior to the bladder, which marks the proper plane of dissection. (Copyright Li-Ming Su, MD, University of Florida, 2009.)

Перевязка дорсального венозного комплекса

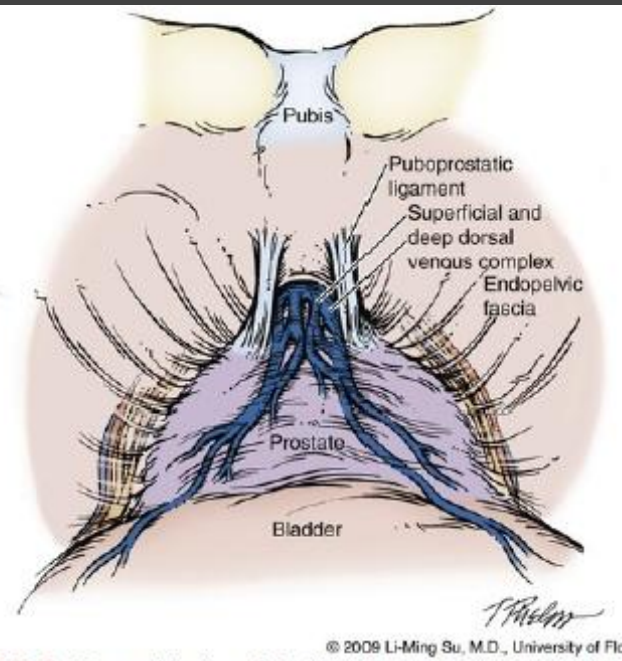

FIG. 156.7 Retropubic view of the bladder and prostate after entry into the space of Retzius. The fatty tissue overlying the anterior aspect of the prostate has been removed, exposing the puboprostatic ligaments, superficial and deep dorsal venous complex, and endopelvic fascia. (Copyright Li-Ming Su, MD, University of Florida, 2009.)

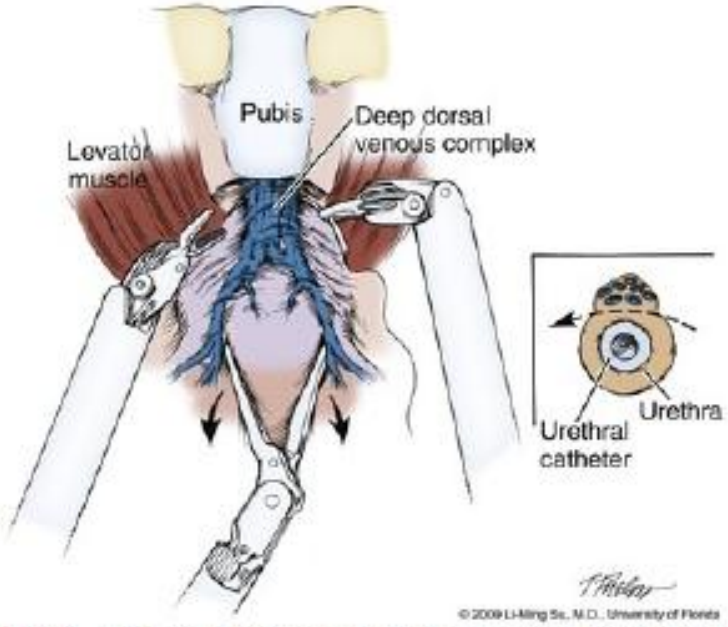

FIG. 156.8 Ligation of the deep dorsal venous complex. A suture is passed from right to left, ligating the dorsal vein as distal as possible from

Рассечение шейки мочевого пузыря

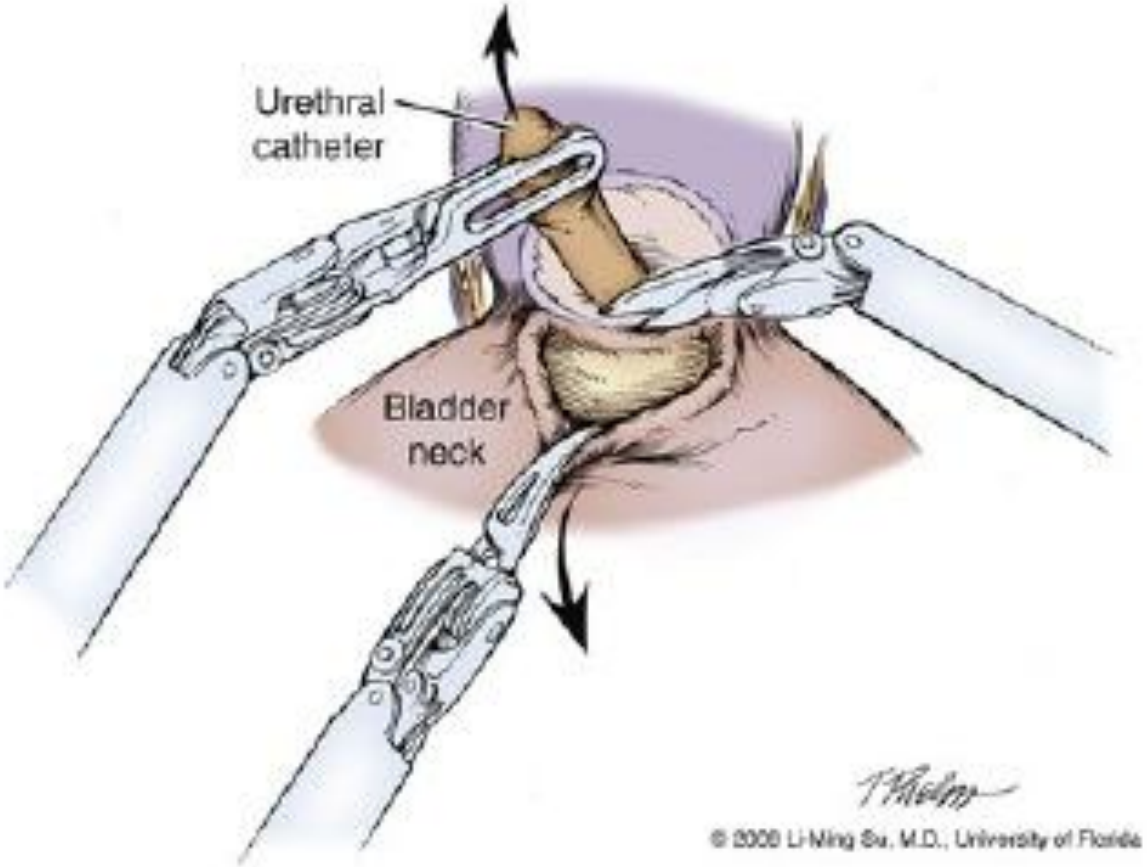

FIG. 156.9 Division of the posterior bladder neck. An assistant or ProGrasp forceps is used to grasp and elevate the urethral catheter anteriorly, providing exposure to the posterior bladder neck. Dissection is carried out along the midline, avoiding bleeding from the lateral pedicles. (Copyright Li-Ming Su, MD, University of Florida, 2009.)

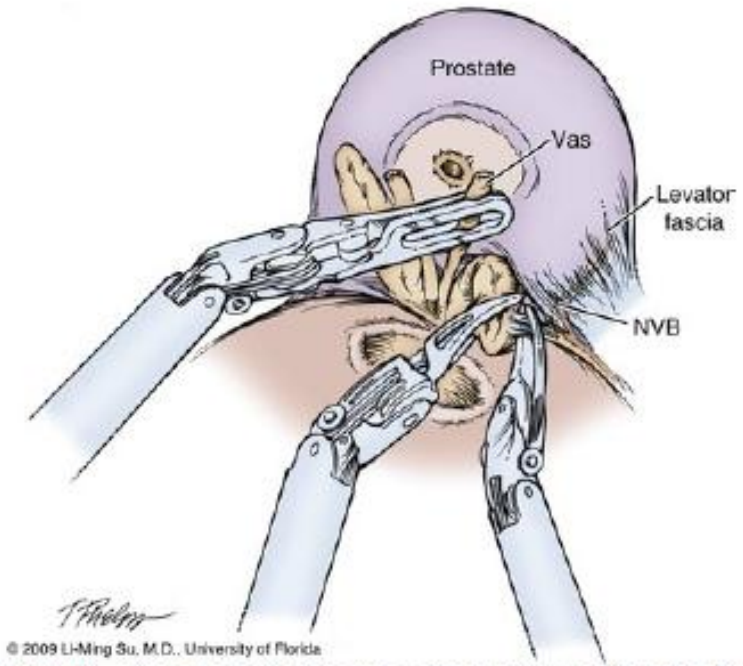

FIG. 156.10 Dissection of seminal vesicles and vasa deferentia via the transperitoneal anterior approach. The seminal vesicles and vasa are identified and dissected within the opening created between the posterior bladder neck and prostate following division of the bladder neck. Hemoclips are used in lieu of electrocautery to avoid thermal injury to the nearby neurovascular bundles (NVBs). (Copyright Li-Ming Su, MD, University of Florida, 2009.)

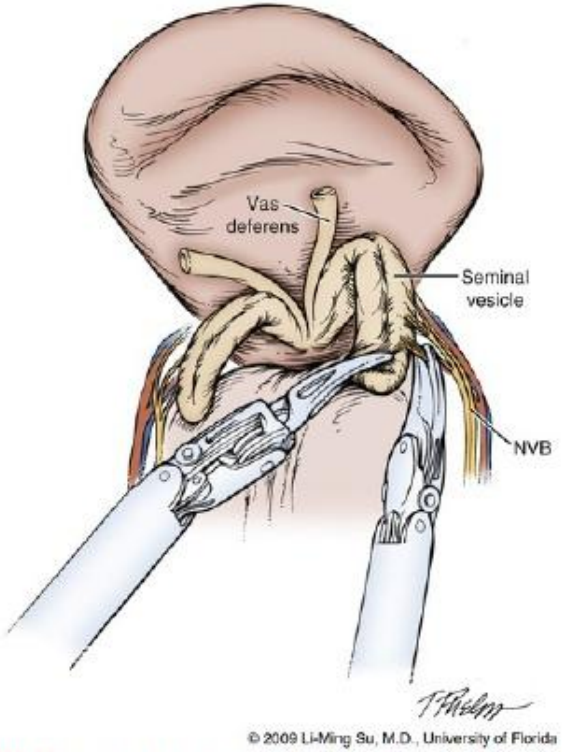

FIG. 156.11 Dissection of seminal vesicles and vasa deferentia via the transperitoneal retrovesical approach. The vasa and seminal vesicles are identified as the initial step in this approach deep within the retrovesical space. The neurovascular bundles (NVBs) are dissected off of the seminal vesicles in an antegrade direction from the tip toward the base using hemoclips. (Copyright Li-Ming Su, MD, University of Florida, 2009.)

Выделение семявыносящих протоков и семенных пузырьков

Разделение предстательной железы и прямой кишки

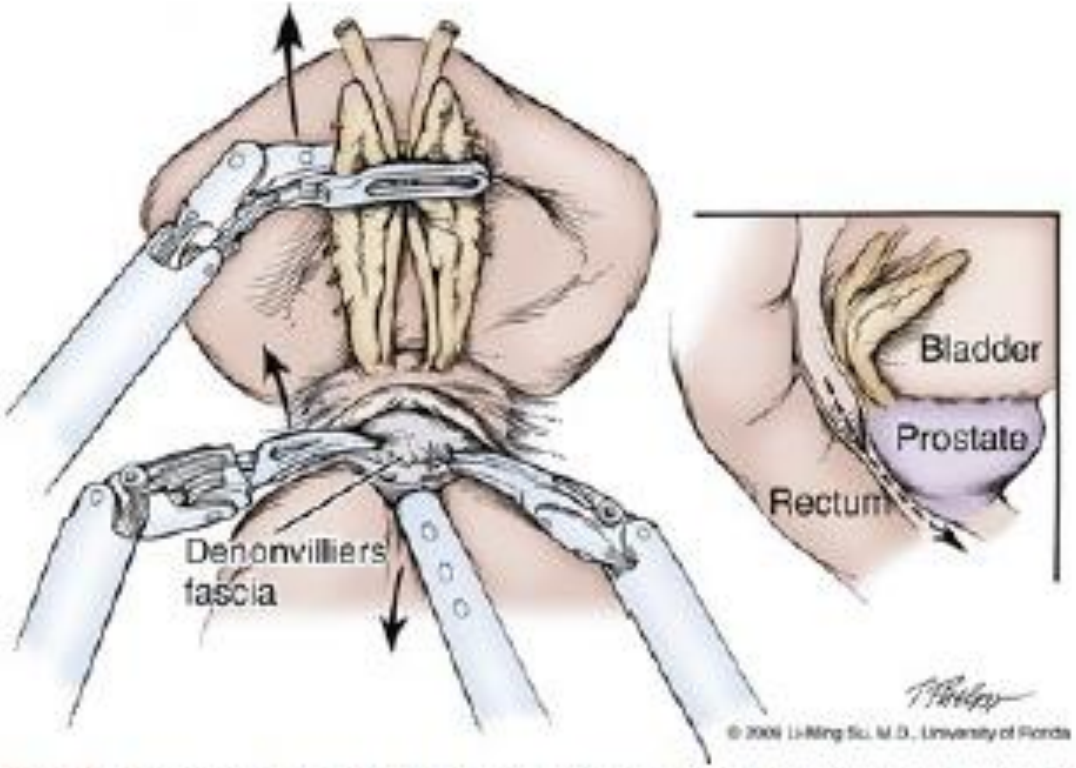

FIG. 156.12 Development of the plane between the prostate and rectum. As the assistant or ProGrasp forceps is used to apply anterior traction on the seminal vesicles and vasa deferentia and downward traction on the rectum, a transverse incision is made in Denonvilliers fascia below the seminal vesicles, and blunt dissection is used to develop a plane between the posterior prostate and the rectum. *Inset* demonstrates the direction of dissection toward the prostatic apex without electrocautery. (Copyright Li-Ming Su, MD, University of Florida, 2009.)

Ножки предстательной железы

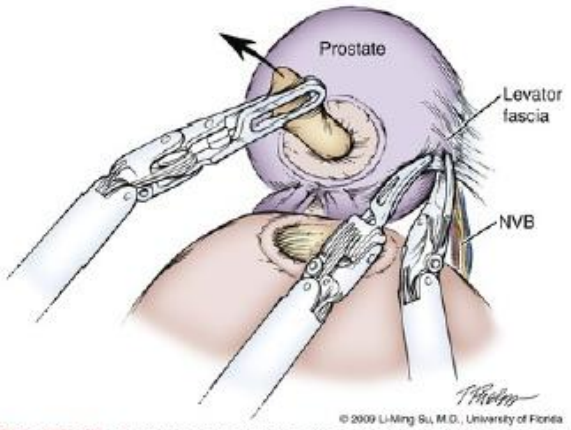

FIG. 156.15 Entering into the interfascial plane of dissection for neurovascular bundle *(NVB)* preservation. The levator fascia is first incised along the anteromedial aspect of the midprostate, allowing entry into the interfascial plane of dissection. (Copyright Li-Ming Su, MD, University of Florida, 2009.)

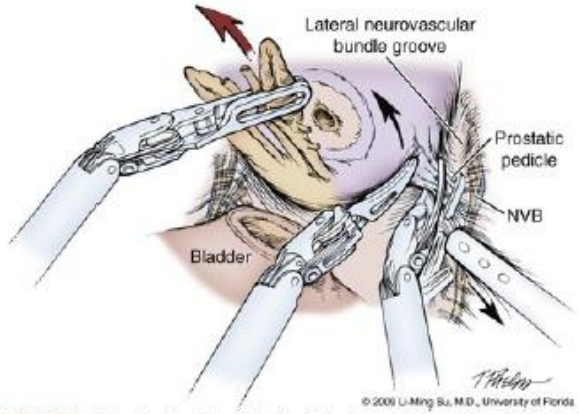

FIG. 156.16 Developing the interfascial plane of dissection. Using blunt dissection, the nerve bundle is partially released from the prostate in a posterolateral direction, forming a visible lateral neurovascular bundle *(NVB)* groove. This step serves to delineate the prostatic pedicle and course of the nerve bundle and allow for precise placement of hemoclips, while avoiding nerve entrapment. (Copyright Li-Ming Su, MD, University of

Мобилизация верхушки ПЖ

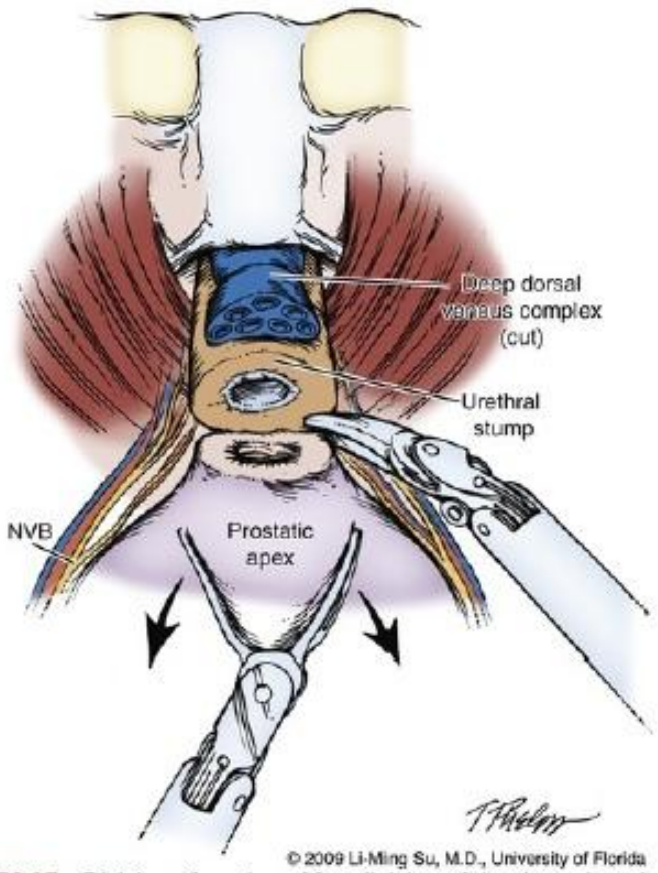

FIG. 156.17 Division of urethra. After division of the deep dorsal venous complex, the anterior and posterior urethra is divided sharply without electrocautery. A small rim of urethra may be safely left on the prostatic apex to avoid an iatrogenic positive apical margin. Great care must be taken to avoid damage to the nearby nerve bundles. *NVB*, neurovascular bundle. (Copyright Li-Ming Su, MD, University of Florida, 2009.)

Задняя реконструкция. Восстановлени е фасции Деновилье

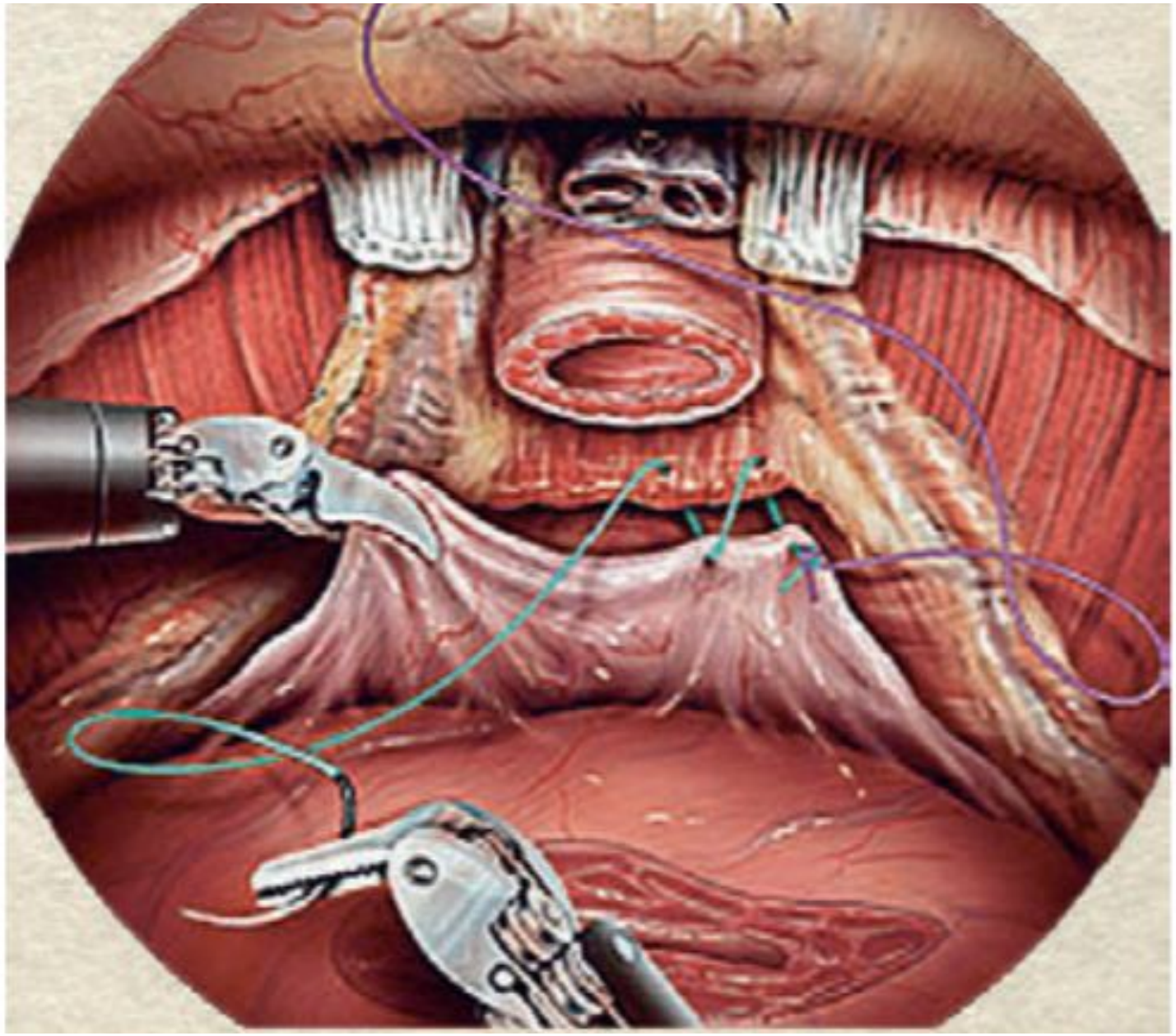

Задняя реконструкция. продолжение

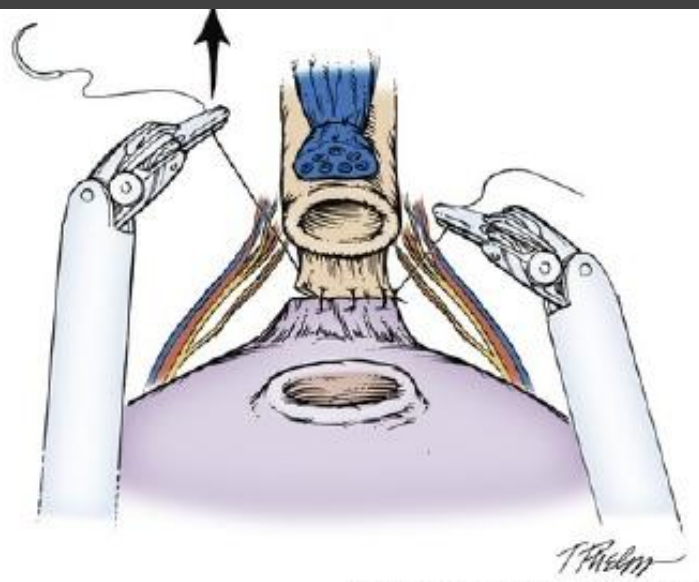

© 2009 Li-Ming Su, M.D., University of Florida

FIG. 156.18 Modified Rocco stitch. Posterior support is provided to the vesicourethral anastomosis by reapproximating the remnant Denonvilliers fascia and posterior detrusor along the posterior bladder neck to the posterior rhabdosphincter using a running continuous 2-0 Monocryl suture. (Copyright Li-Ming Su, MD, University of Florida, 2009.)

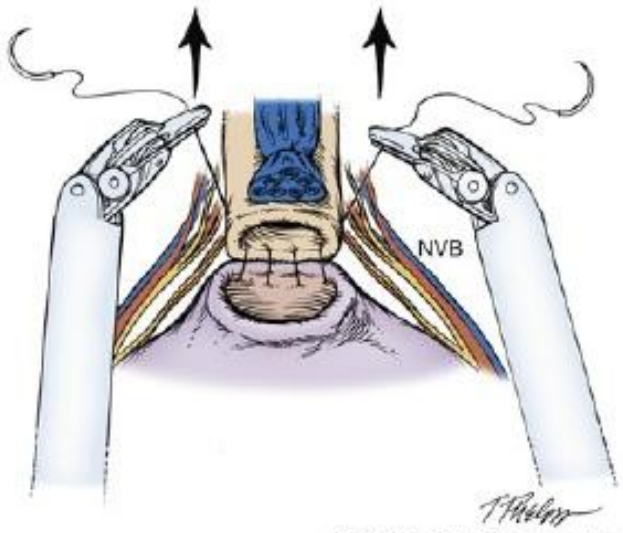

© 2009 Li-Ming Su, M.D., University of Florida

FIG. 156.19 Running vesicourethral anastomosis. The posterior anastomosis is reapproximated after preplacing two or three suture throws on either side starting at the 6 o'clock position and cinching the sutures by lifting anteriorly. Great care must be taken to avoid incorporating the neurovascular bundles *(NVBs)* when placing sutures within the urethra. (Copyright Li-Ming Su, MD, University of Florida, 2009.)

Выводы

Таблица 6.1.5. Интра- и периоперационные осложнения позадилонной и робот-ассистированной РПЭ (изменено из [416])

Прогнозируемая вероятность осложнения	Робот-ассистированная РПЭ, %	Лапароскопическая РПЭ, %	Позадилонная РПЭ, %
Склероз шейки мочевого пузыря	1,0	2,1	4,9
Несостоятельность анастомоза	1,0	4,4	3,3
Инфекция	0,8	1,1	4,8
Повреждение органов	0,4	2,9	0,8
Динамическая кишечная непроходимость	1,1	2,4	0,3
Тромбоз глубоких вен	0,6	0,2	1,4

ЕАУ 2020

Список используемой литературы

- Учебник урология под ред. Д.Ю. Пушкаря 2017
- Европейские клинические рекомендации по урологии 2020
- Российские клинические рекомендации по урологии 2017
- Campbell Walsh Wein urology 2020
- Промежностная радикальная простатэктомия Е.А. Безруков ФГАОУ ВО «Первый МГМУ им. И. М. Сеченова» МЗ РФ; Москва, Россия 2018
- Анатомические аспекты радикальной роботассистированной нервосберегающей простатэктомии Т.Н. Моисеенко, А.В. Говоров, М.А. Прокопович, Д.Ю. Пушкарь Кафедра урологии МГМСУ им. А.И. Евдокимова МЗ РФ 2013
- Открытая позадилонная простатэктомия М.Б. Чибичян 2018
- Лапароскопическая радикальная простатэктомия В.А. Перепечай, О.Н. Васильев 2018