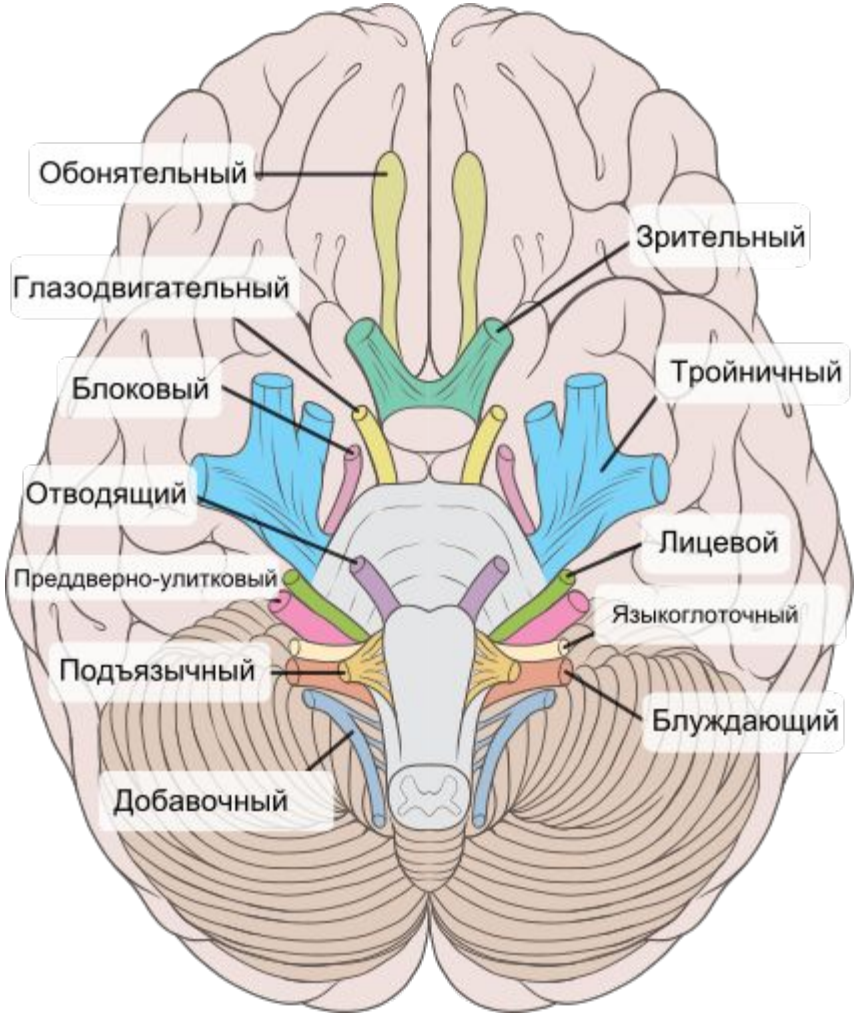
Обонятельный
Зрительный
Глазодвигательный
Тройничный
Блоковый
Отводящий
Лицевой
Преддверно-улитковый
Языкоглоточный
Подъязычный
Блуждающий
Добавочный

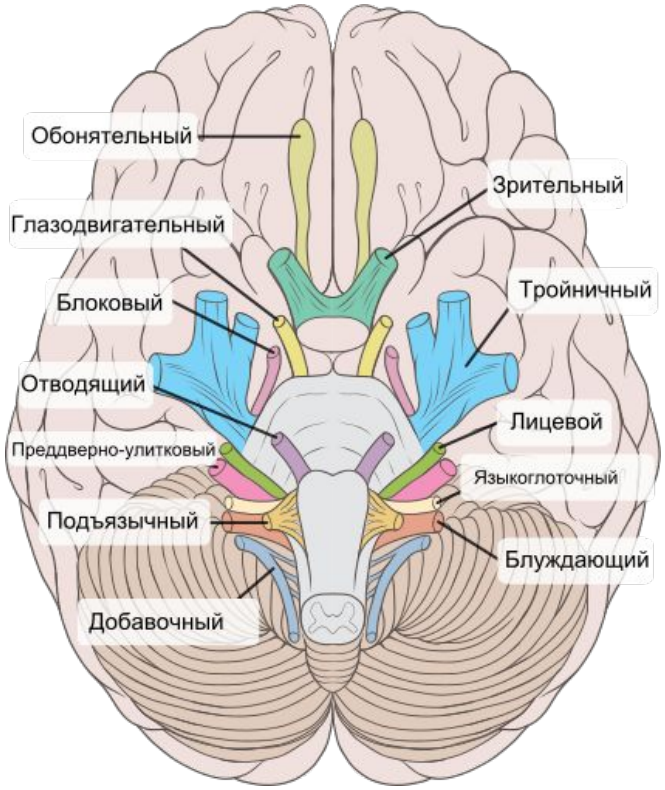

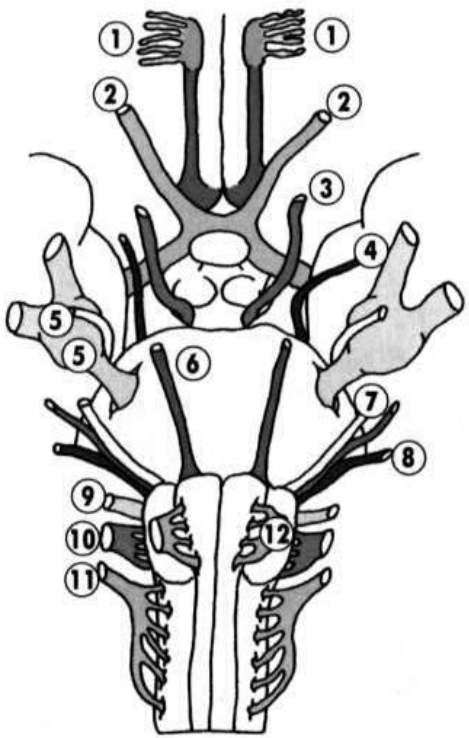

I – обонятельный
II – зрительный
III – глазодвигательный
IV- блоковый
V – тройничный
VI – отводящий
VII – лицевой
VIII – преддверно-улитковый
IX – языкоглоточный
X – блуждающий
XI – добавочный
XII – подъязычный

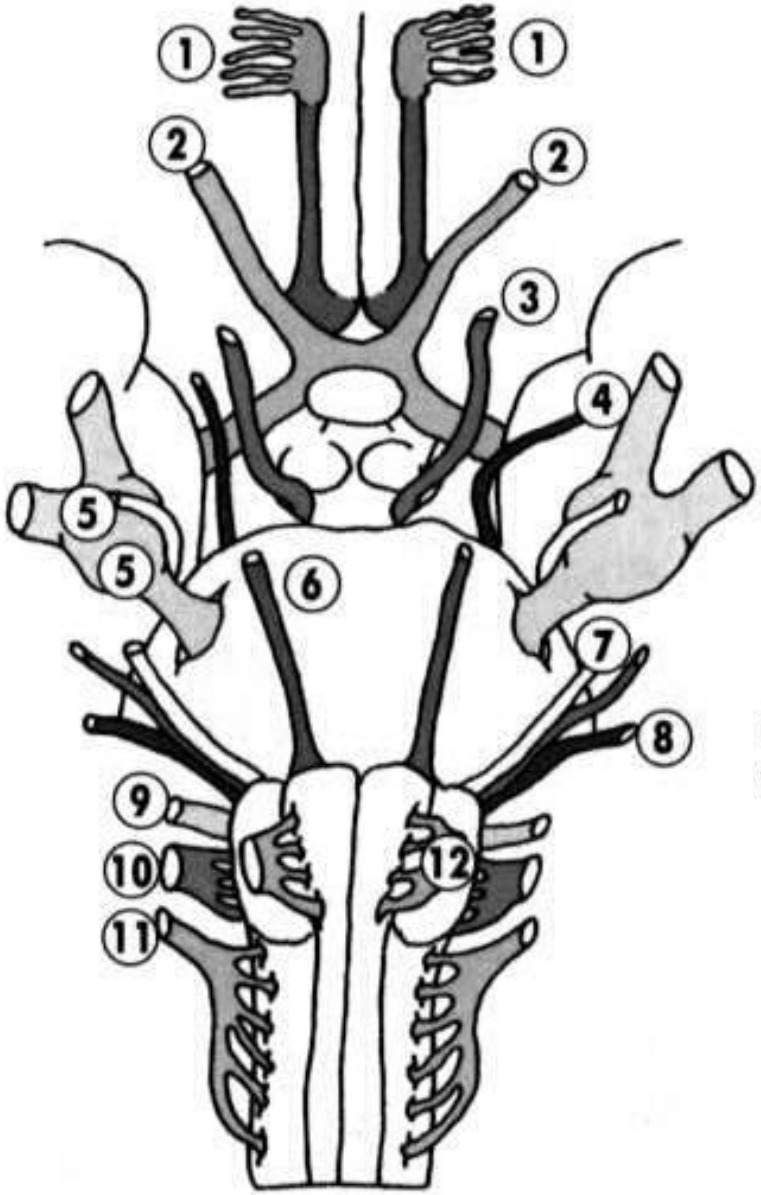

Рис. 73. Расположение (места выхода из мозга) черепно-мозговых нервов (схематично).

1 — *обонятельный нерв* ..... n. olfactorius (I);
2 — *зрительный нерв* ..... n. opticus (II);
3 — *глазодвигательный нерв* ..... n. oculomotorius (III);
4 — *блоковый нерв* ..... n. trochlearis (IV);
5 — *тройничный нерв* ..... n. trigeminus (V);
6 — *отводящий нерв* ..... n. abducens (VI);
7 — *лицевой нерв* ..... n. facialis (VII);
8 — *преддверно-улитковый нерв* ..... n. vestibulocochlearis (VIII);
9 — *языкоглоточный нерв* ..... n. glossopharyngeus (IX);
10 — *блуждающий нерв* ..... n. vagus (X);
11 — *добавочный нерв* ..... n. accessorius (XI);
12 — *подъязычный нерв* ..... n. hypoglossus (XII).

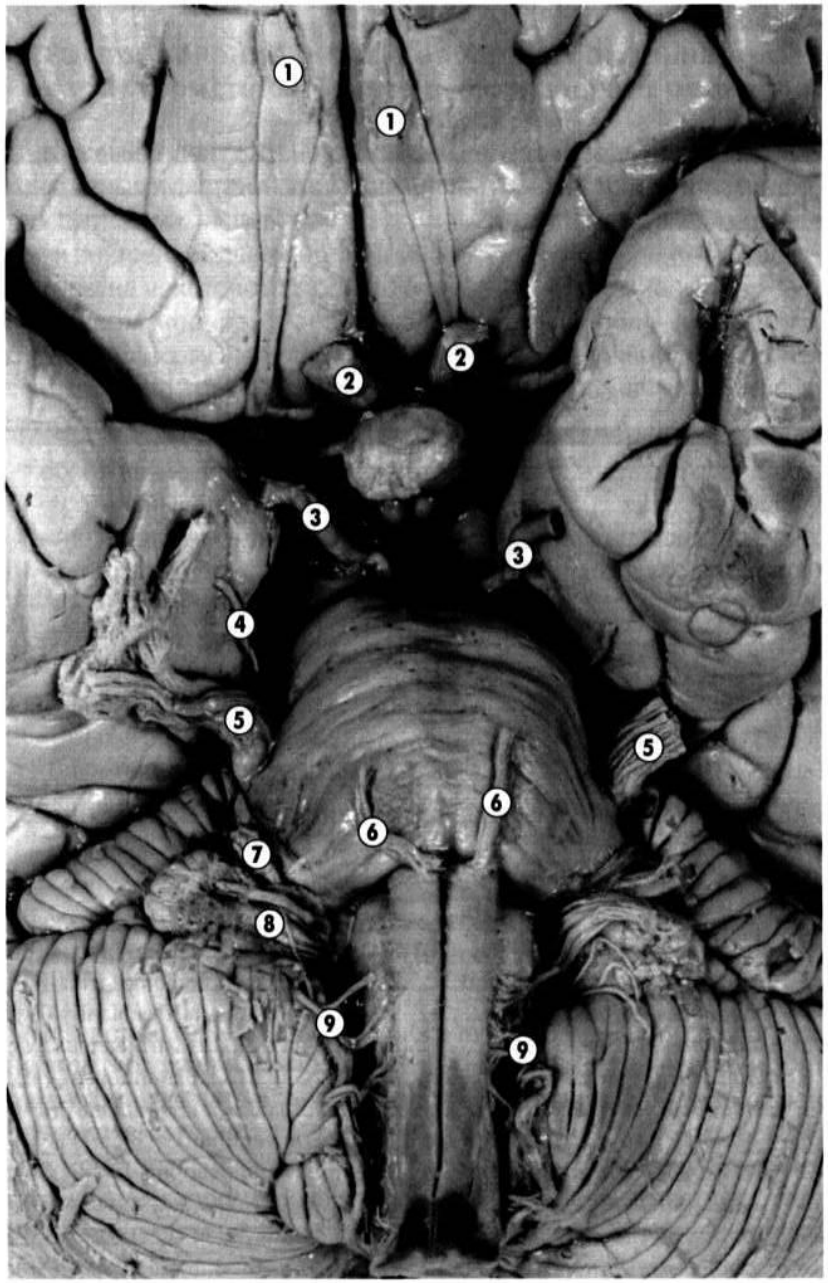

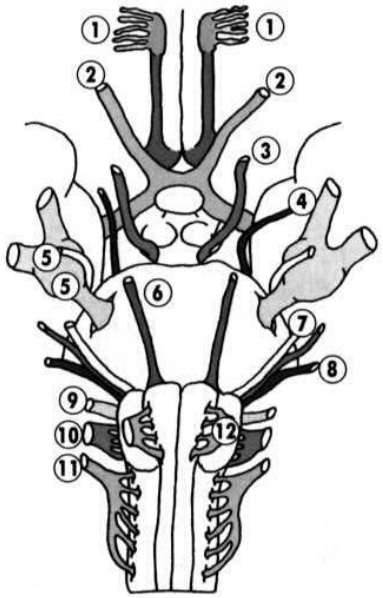

Рис. 74. Расположение (места выхода из мозга) черепно-мозговых нервов. Базальная сторона мозга. Фотография макропрепарата.

1 — *обонятельный нерв* ..... n. olfactorius (I);

2 — *зрительный нерв* ..... n. opticus (II);

3 — *глазодвигательный нерв* ..... n. oculomotorius (III);

4 — *блоковый нерв* ..... n. trochlearis (IV);

5 — *тройничный нерв* ..... n. trigeminus (V);

6 — *отводящий нерв* ..... n. abducens (VI);

7 — *лицевой нерв* ..... n. facialis (VII);

8 — *преддверно-улитковый нерв* ..... n. vestibulocochlearis (VIII);

9 — *подъязычный нерв* ..... n. hypoglossus (XII).

Рис. 3. **Схема общего плана строения чувствительного черепного нерва** (стрелки указывают направление распространения импульса)

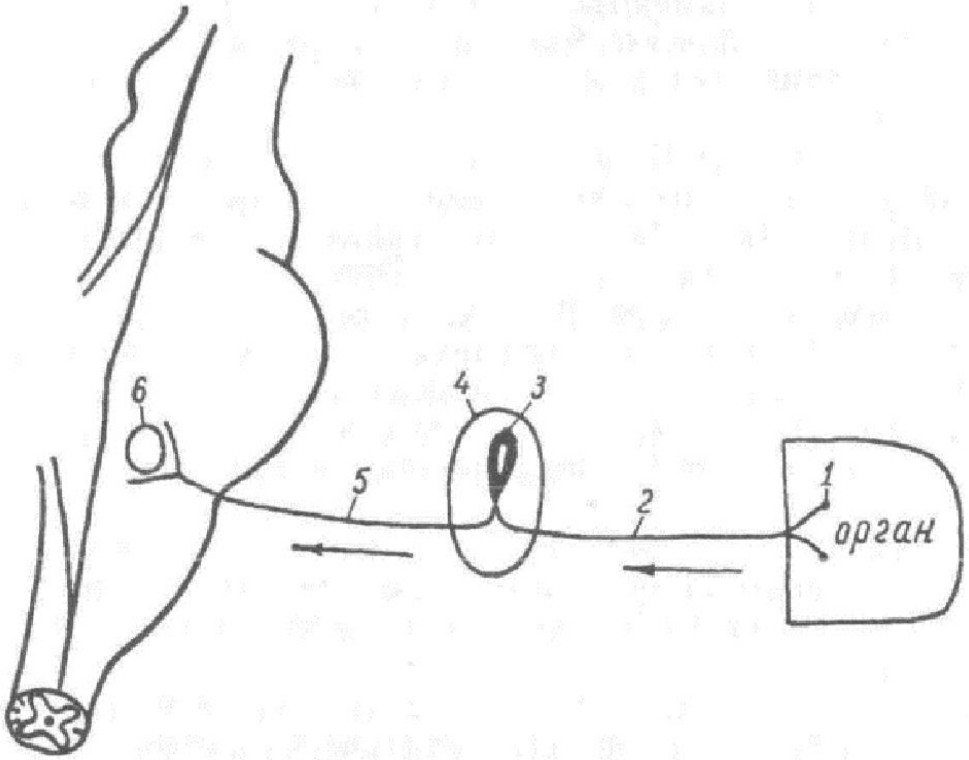

1—рецептор в органе;
2—дендрит чувствительной клетки, проходящий в составе нерва к органу;
3—псевдоуниполярная клетка;
4—ganglion (
5— к головному мозгу;
6—nucleus sensorius (ному нерву).

Рис. 4. **Схема общего плана строения двигательного черепного нерва с вегетативной порцией** (стрелки указывают направление распространения импульса)

1 — nucleus motorius (

2 — аксоны клеток двигательного ядра, составляющие ствол нерва;

3 — скелетная мышца, которая иннервируется данным нервом;

4 — парасимпатическое ядро;

5 — черепного нерва;

6 — парасимпатический узел;

7 — ганv самостоятельно или в составе какого-либо другого нерва;

8 — железа, или гладкая мышца, получающая парасимпатическую иннервацию от нерва.

Рис. 5. **Схема общего плана строения смешанного черепного нерва** (стрелки указывают направление распространения импульса):

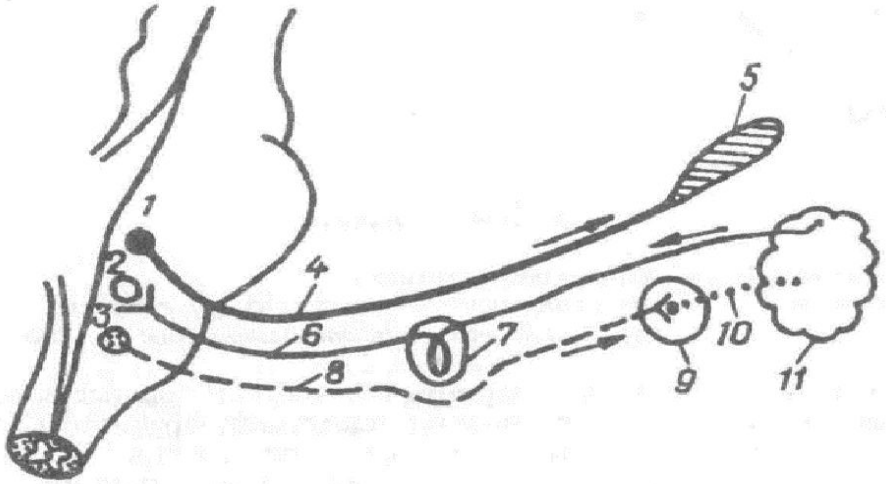

Условные обозначения

двигательное волокно
чувствительное волокно
парасимпатическое преганглионарное волокно
парасимпатическое постганглионарное волокно

1 — двигательное ядро;
2 — чувствительное ядро;
3 — вегетативное парасимпатическое ядро;
4 — двигательная порция черепного нерва;
5 —
6 — чувствительная порция черепного нерва;
7 —
— нарное волокно);
9 —
10 — постганглионарное волокно парасимпатической порции;
11 — орган, в котором парасимпатическая часть иннервирует железы и гладкие мышцы.

Рис. 7. **Схема расположения ядер черепных нервов в мозге**:

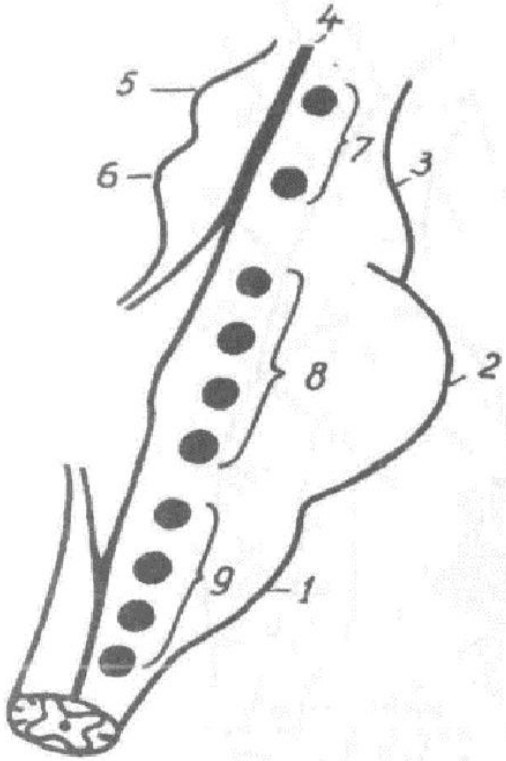

1 — medulla oblongata (продолговатый мозг);

2 — pons (мост);

3 — pedunculi cerebri (ножки мозга);

4 — aqueductus cerebri (водопровод мозга);

5 — colliculus superior (верхний холмик);

6 — colliculus inferior (нижний холмик).

I и II пары не имеют ядер, они представляют собой выросты мозга.

7 — ядра III и IV пар находятся в среднем мозге (mesencephalon), в центральном сером веществе (substantia grisea centralis), на дне водопровода мозга (aqueductus cerebri). Ядра III пары — на уровне верхних холмиков (colliculi superiores). Ядра IV пары — на уровне нижних холмиков (colliculi inferiores);

8 — ядра V, VI, VII, VIII пар находятся в мосту (pons), его дорсальной части (pars dorsalis);

9 — ядра IX, X, XI, XII пар находятся в продолговатом мозге (medulla oblongata).

Обонятельный нерв

(I пара, n. olfactorius) -

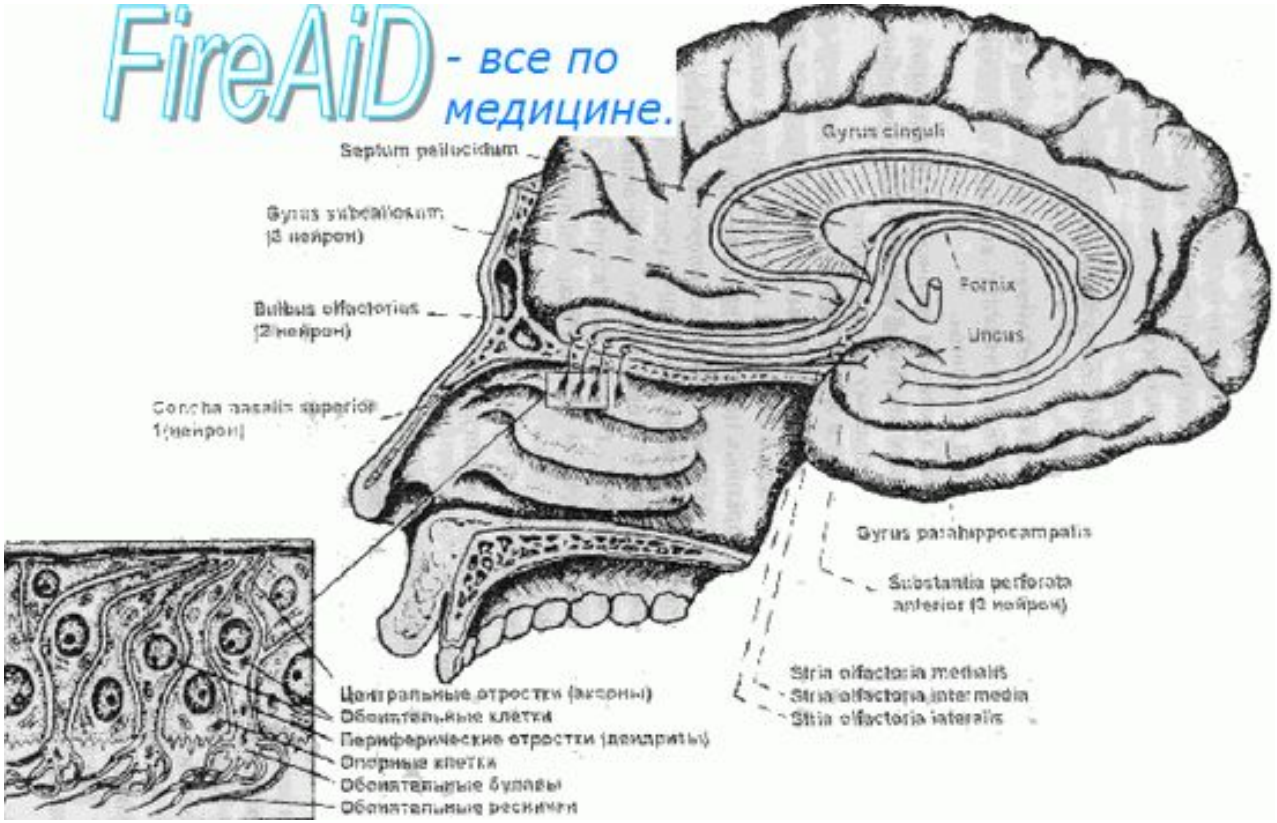

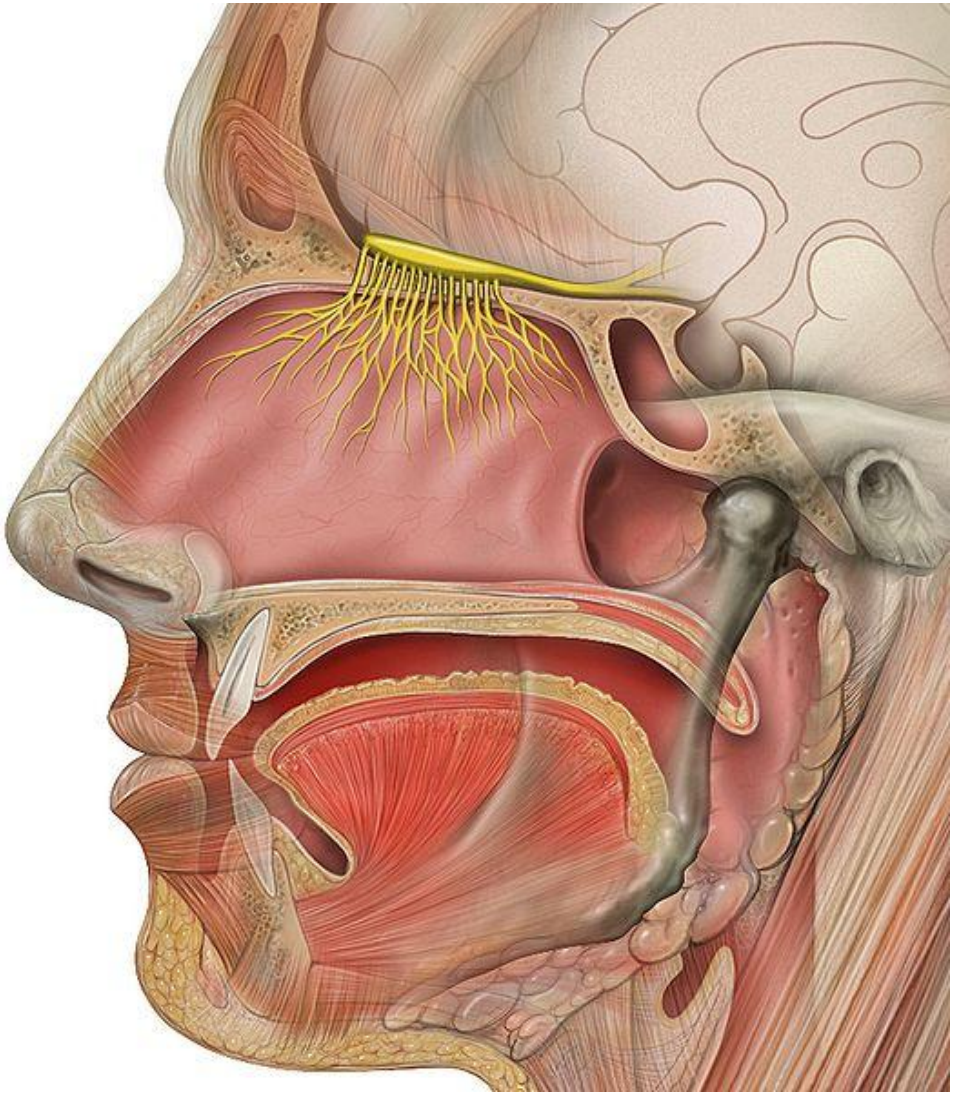

Схема части обонятельного нерва, обонятельной луковицы и обонятельных трактов (показаны жёлтым)

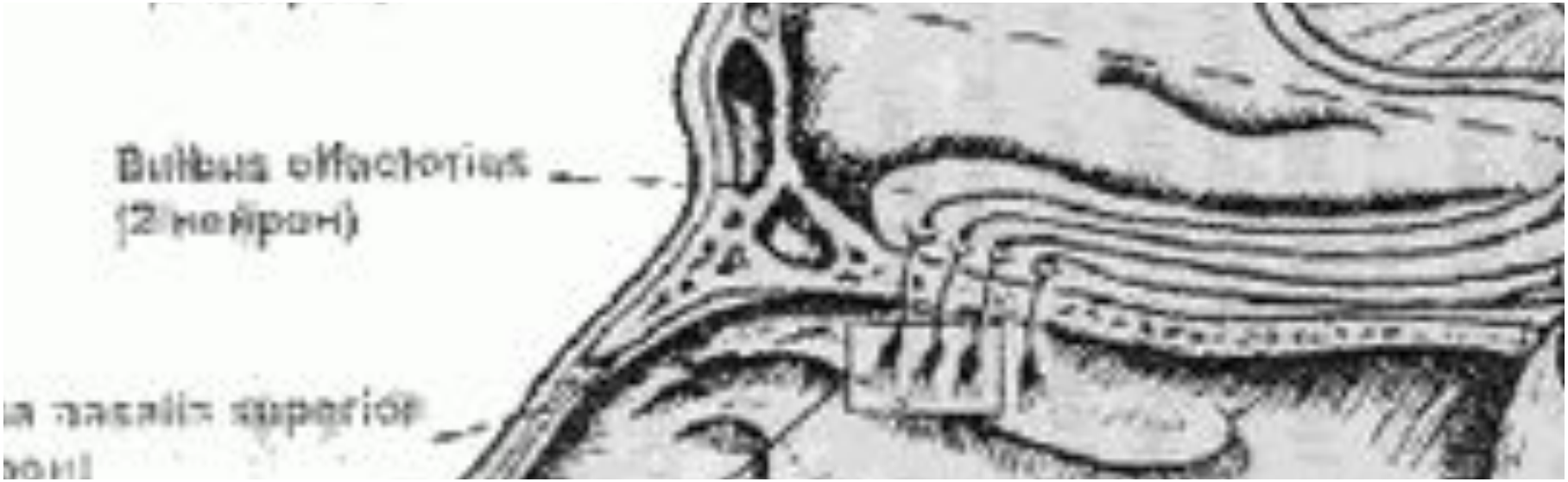
Bulbus olfactorius
(2. neuron)

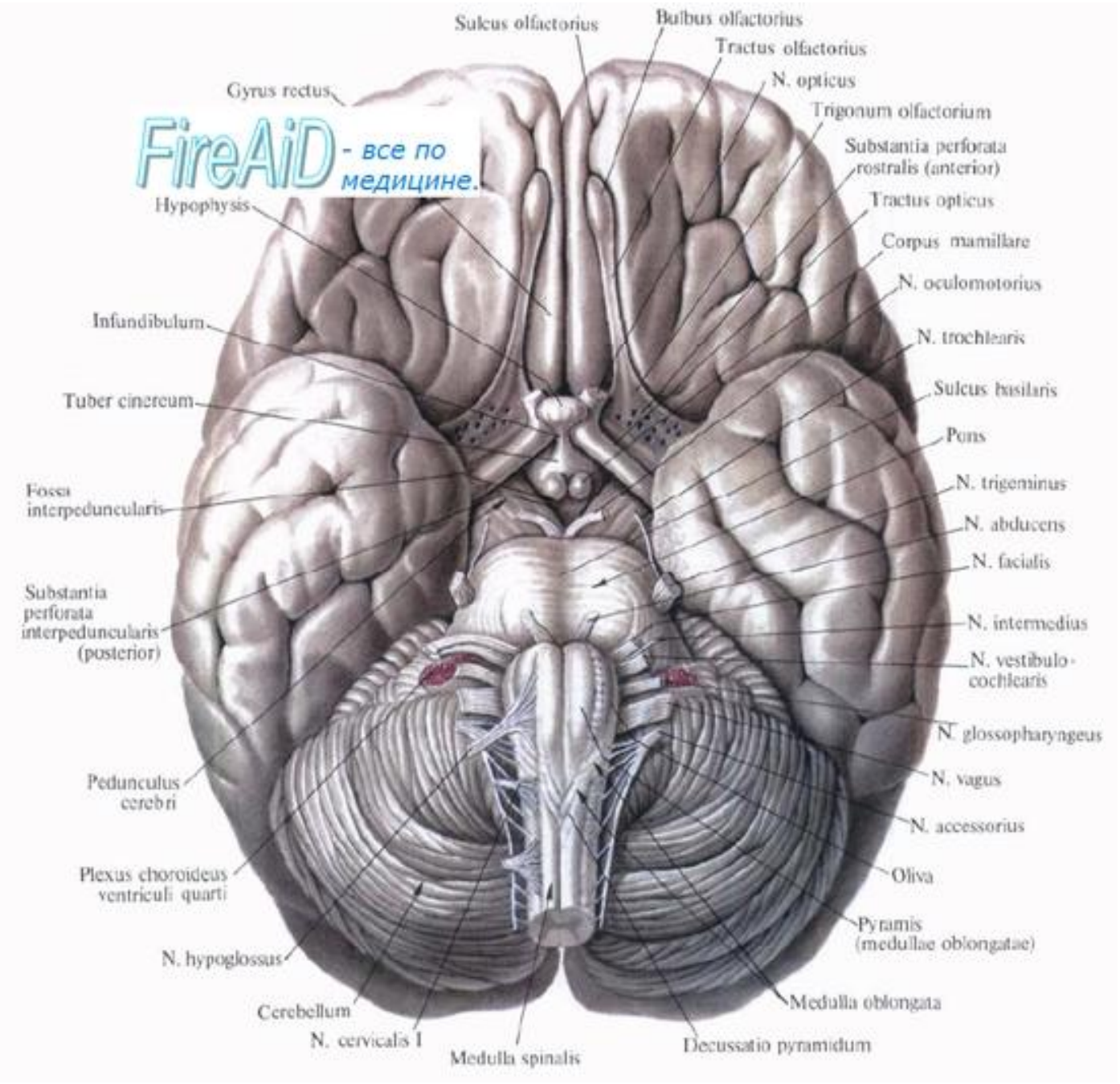

FireAiD - все по медицине.

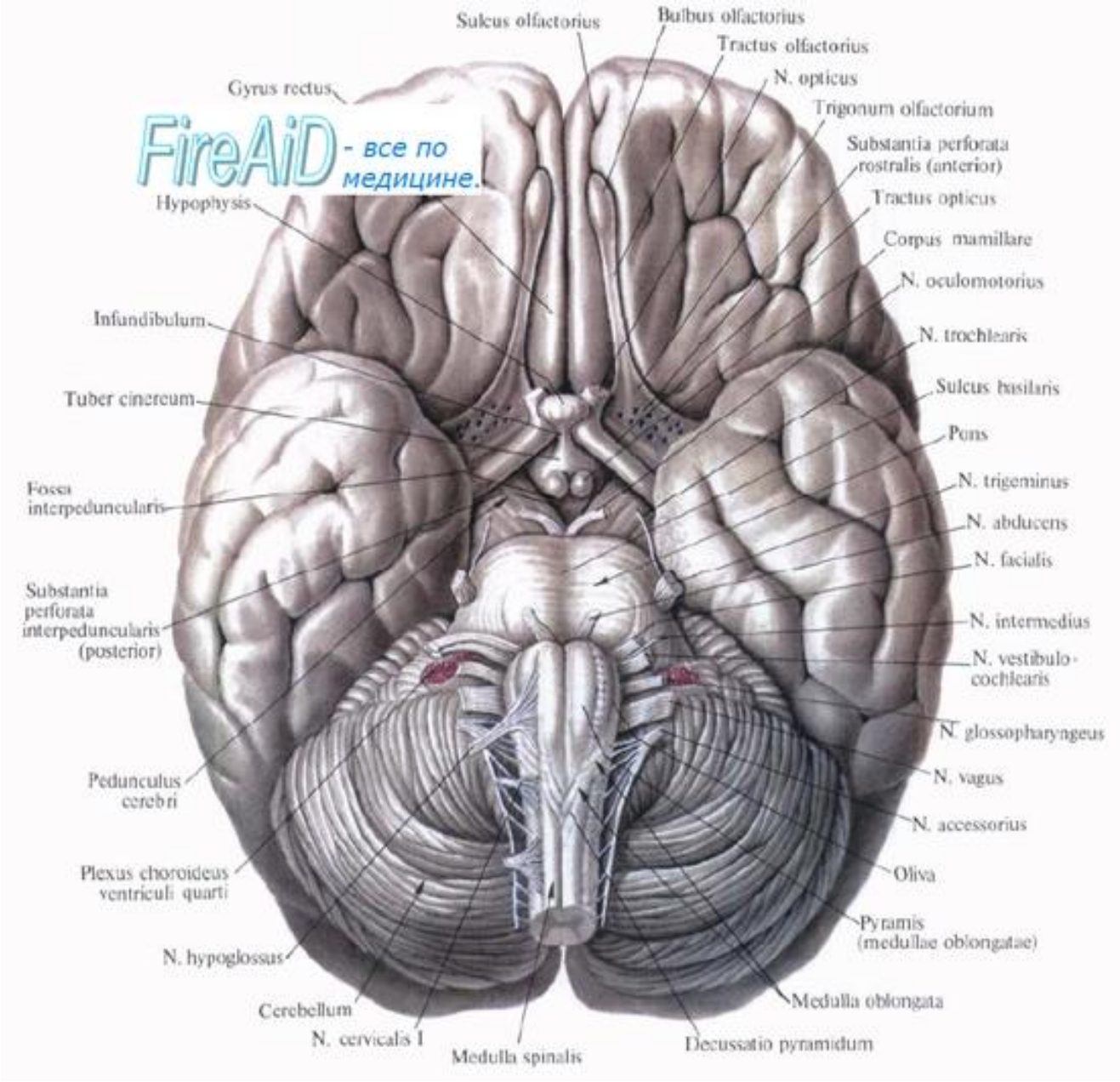

FireAiD - все по медицине.

Зрительный нерв

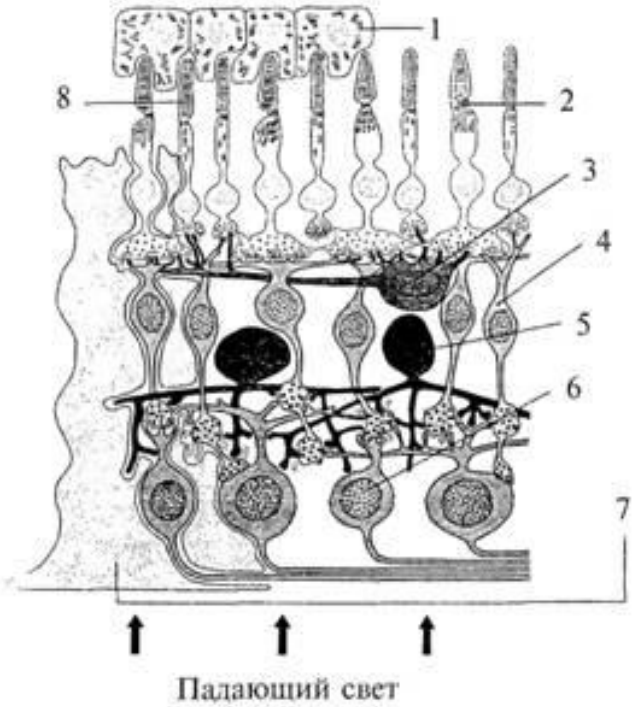

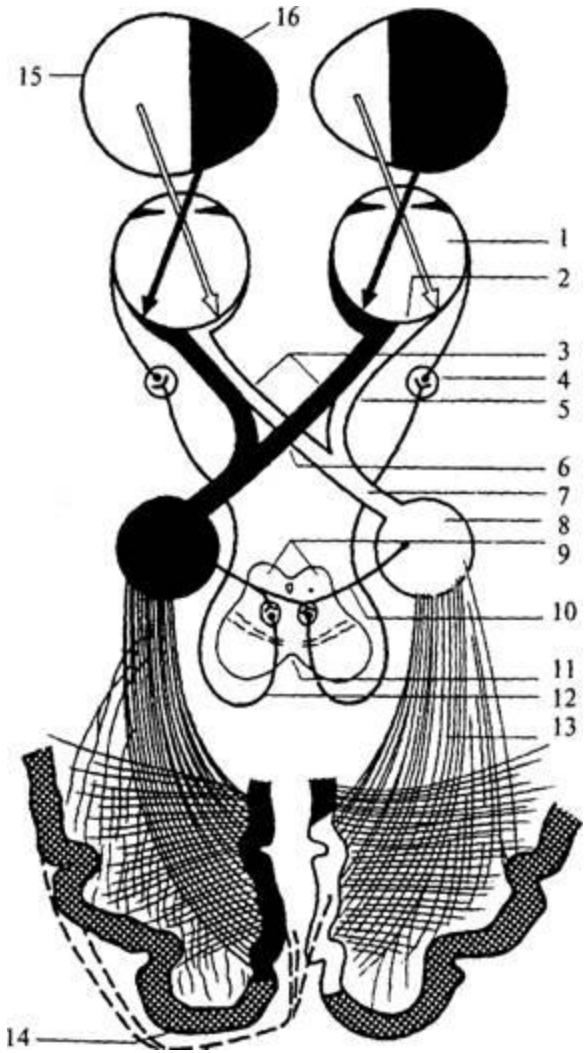

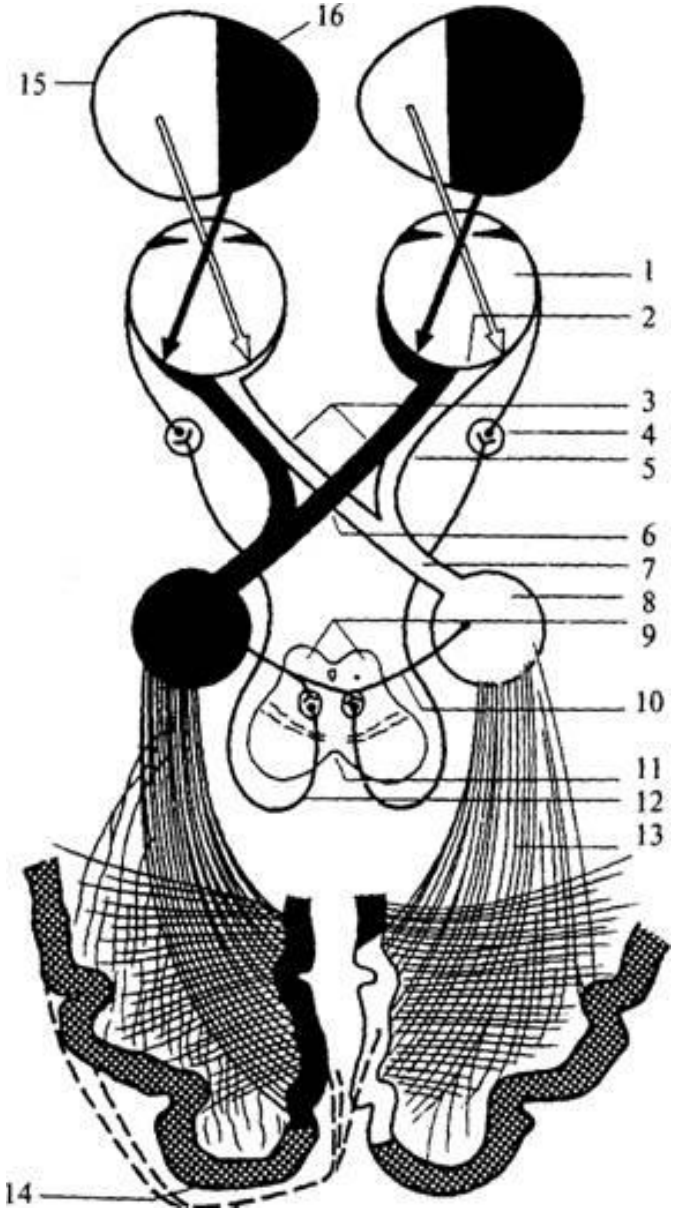
16
15
1
2
3
4
5
6
7
8
9
10
11
12
13
14

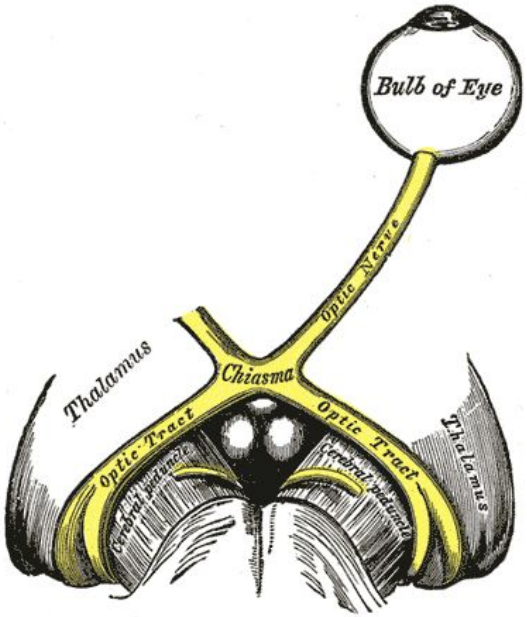
Bulb of Eye
Optic Nerve
Chiasma
Thalamus
Optic Tract
Optic Tract
Thalamus

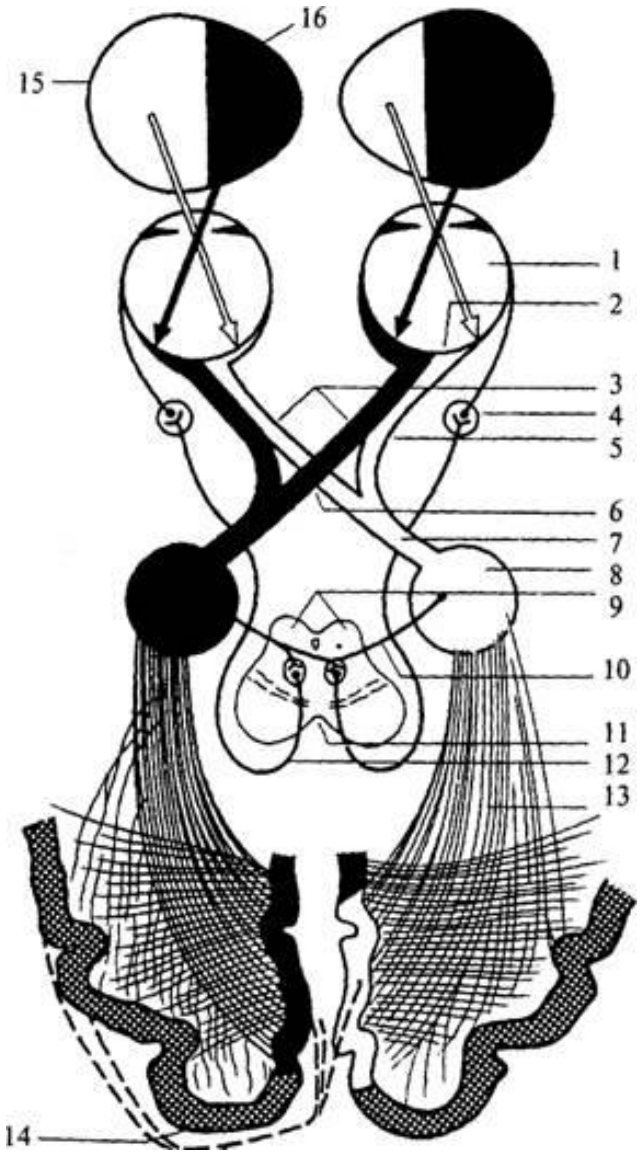
16
15
1
2
3
4
5
6
7
8
9
10
11
12
13
14

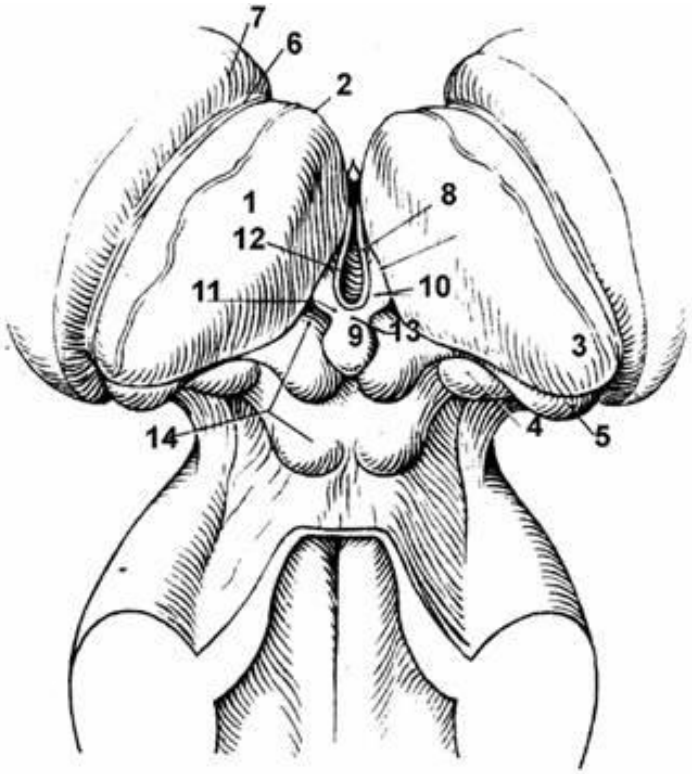
7
6
2
1
8
12
11
10
9
13
3
14
4
5

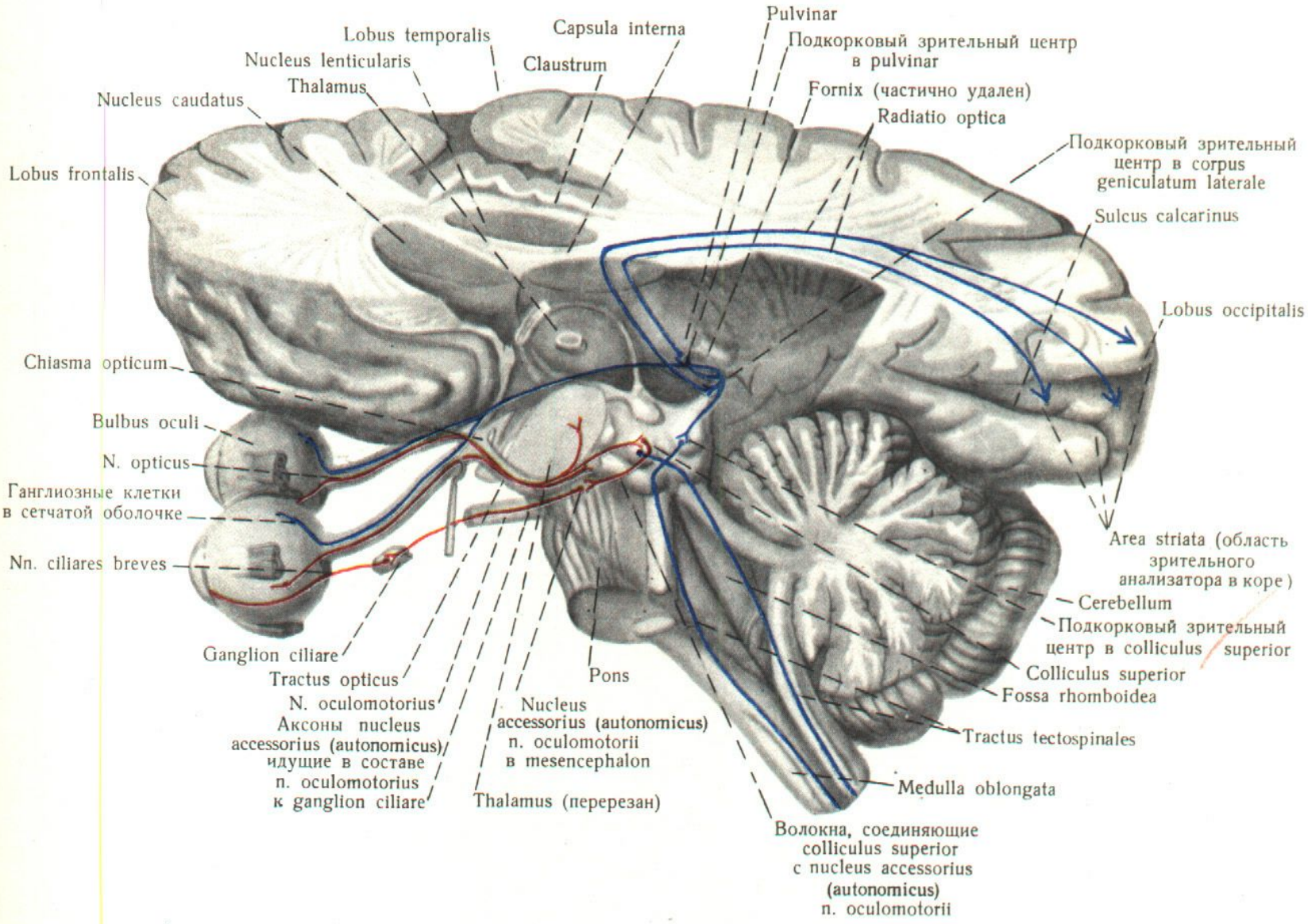

809. *Ход волокон и связей зрительного нерва* (полусхематично).

(Проекция волокон на поверхность полушария.)

Глазодвигательный нерв (III пара, n. oculomotorius)

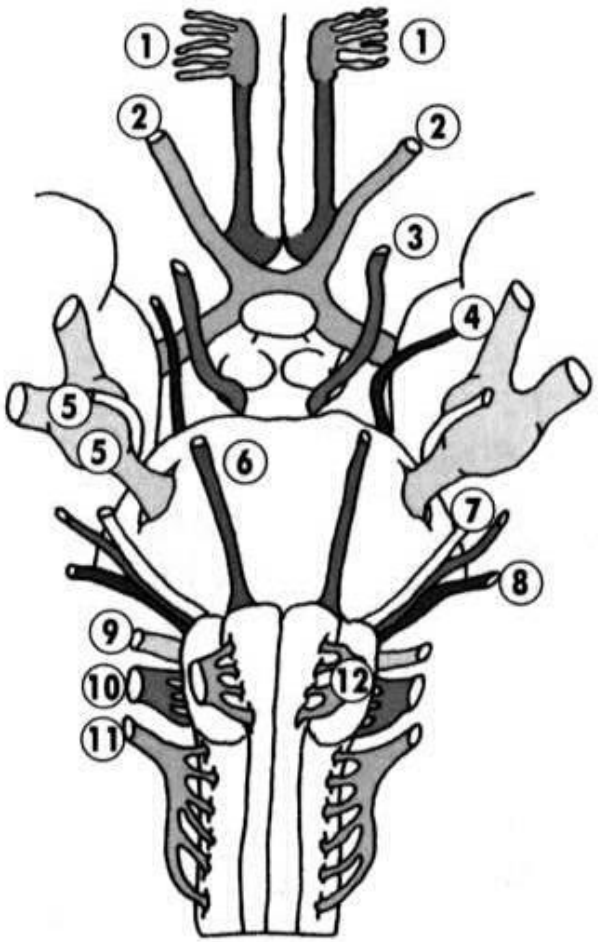

Рис. 7. **Схема расположения ядер черепных нервов в мозге**:

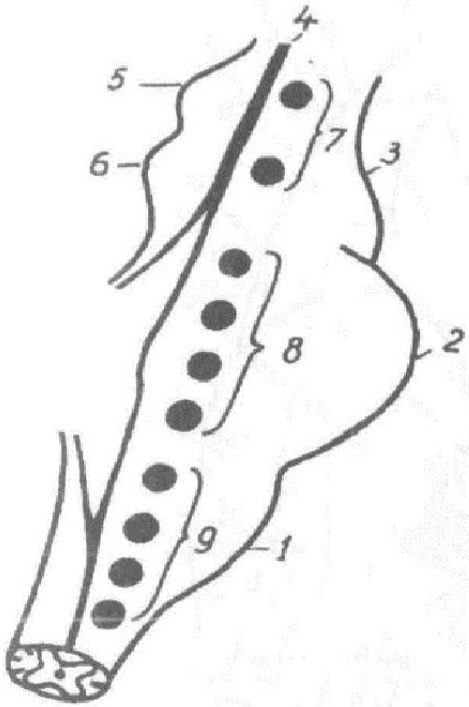

1 — medulla oblongata (продолговатый мозг);

2 — pons (мост);

3 — pedunculi cerebri (ножки мозга);

4 — aqueductus cerebri (водопровод мозга);

5 — colliculus superior (верхний холмик);

6 — colliculus inferior (нижний холмик).

I и II пары не имеют ядер, они представляют собой выросты мозга.

7 — ядра III и IV пар находятся в среднем мозге (mesencephalon), в центральном сером веществе (substantia grisea centralis), на дне водопровода мозга (aqueductus cerebri). Ядра III пары — на уровне верхних холмиков (colliculi superiores). Ядра IV пары — на уровне нижних холмиков (colliculi inferiores);

8 — ядра V, VI, VII, VIII пар находятся в мосту (pons), его дорсальной части (pars dorsalis);

9 — ядра IX, X, XI, XII пар находятся в продолговатом мозге (medulla oblongata).

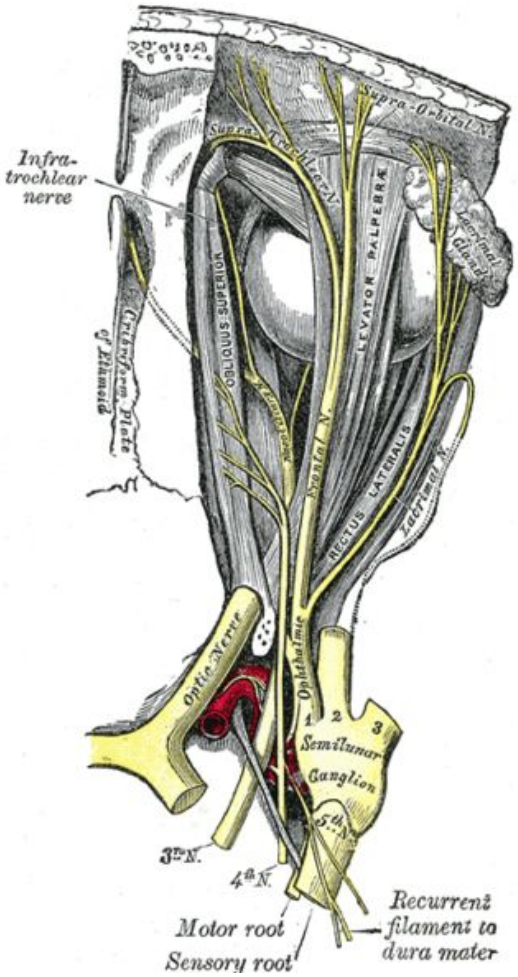

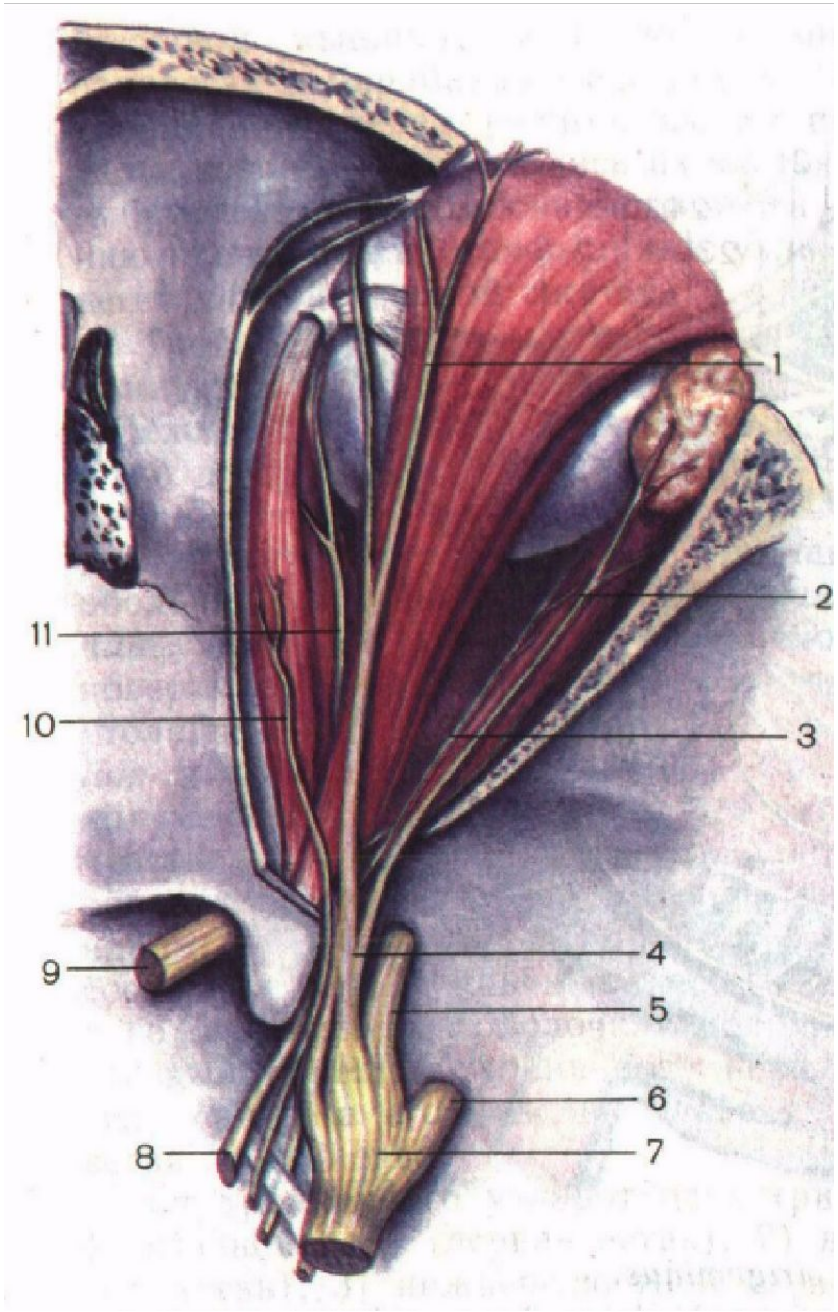

глазодвигательный нерв (8), иннервирует мышцу глаза

Рис. 174. Нервы правой глазницы; вид сверху. (цы удалена.)

1 — frontalis; 2 — lacnmalis, 3 — n abducens; 4 — ophthalmicus; 5 — n maxillaris; 6 — n mandibula-ns; 7 — gangl. trigemmale, 8 — n. oculomotorius; 9 — n. opticus; 10 — n. trochlearis; 11 — n. nasociliaris.

Блоковый нерв (IV пара, n. trochlearis)

Рис. 7. **Схема расположения ядер черепных нервов в мозге**:

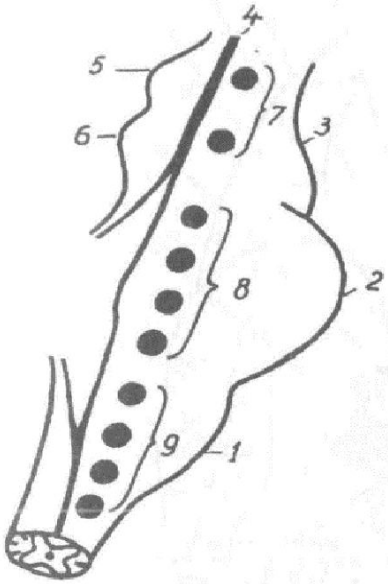

1 — medulla oblongata (продолговатый мозг);
2 — pons (мост);
3 — pedunculi cerebri (ножки мозга);
4 — aqueductus cerebri (водопровод мозга);
5 — colliculus superior (верхний холмик);
6 — colliculus inferior (нижний холмик).

I и II пары не имеют ядер, они представляют собой выросты мозга.

7 — ядра III и IV пар находятся в среднем мозге (mesencephalon), в центральном сером веществе (substantia grisea centralis), на дне водопровода мозга (aqueductus cerebri). Ядра III пары — на уровне верхних холмиков (colliculi superiores). Ядра IV пары — на уровне нижних холмиков (colliculi inferiores);

8 — ядра V, VI, VII, VIII пар находятся в мосту (pons), его дорсальной части (pars dorsalis);

9 — ядра IX, X, XI, XII пар находятся в продолговатом мозге (medulla oblongata).

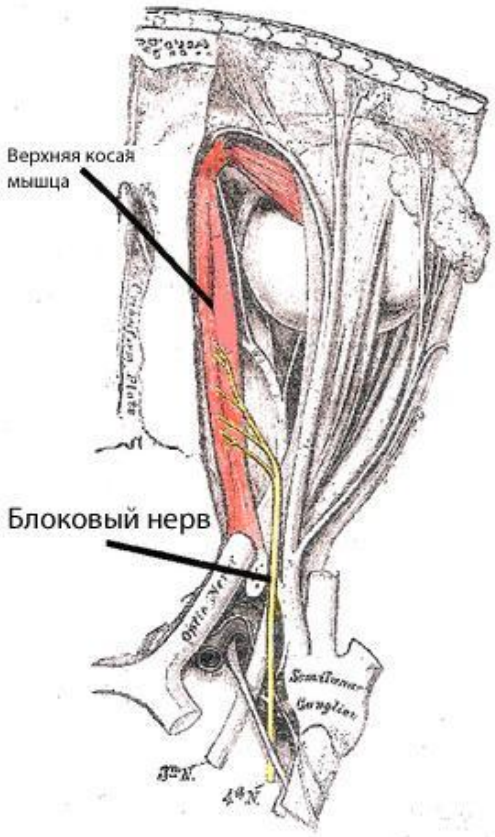

Соотношение блокового нерва с глазным яблоком и другими нервами

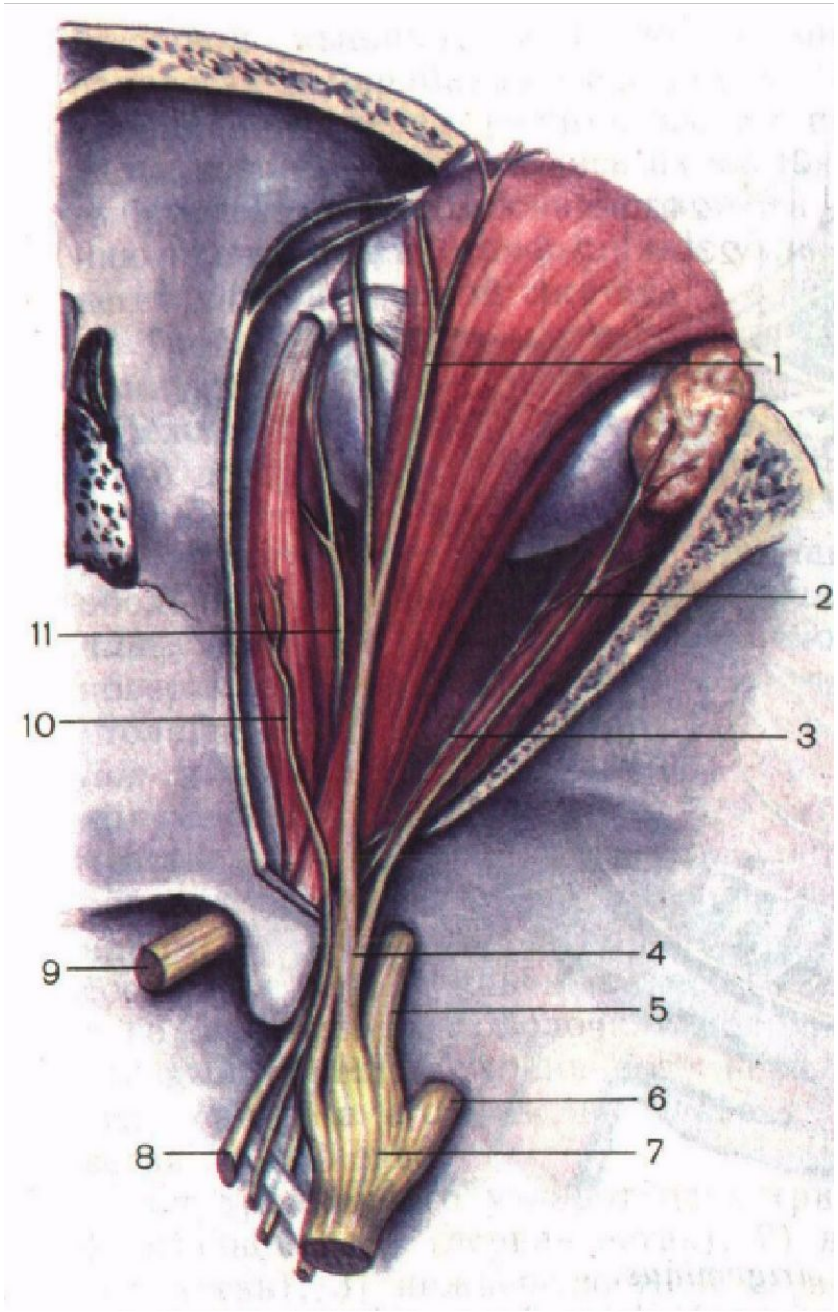

блоковый нерв (10), иннервирует верхнюю косую мышцу глаза

Рис. 174. Нервы правой глазницы; вид сверху. (цы удалена.)

1 — frontalis; 2 — lacnmalis, 3 — n abducens; 4 — ophthalmicus; 5 — n maxillaris; 6 — n mandibula-ns; 7 — gangl. trigemmale, 8 — n. oculomotorius; 9 — n. opticus; 10 — n. trochlearis; 11 — n. nasociliaris.

Тройничный нерв (V пара, trigeminus)

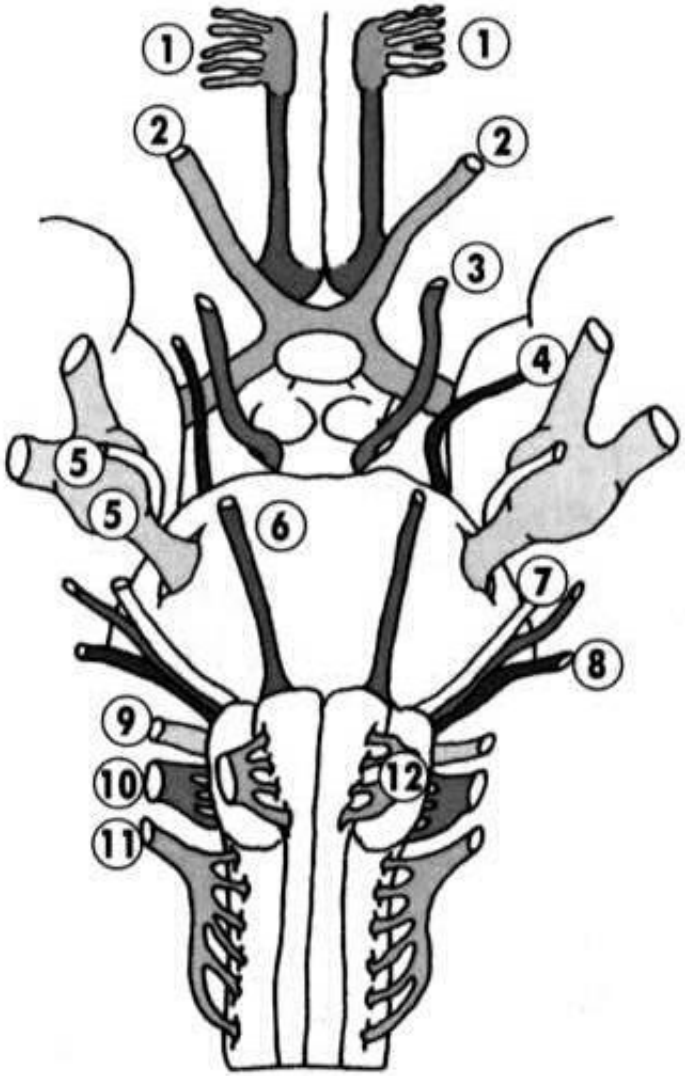

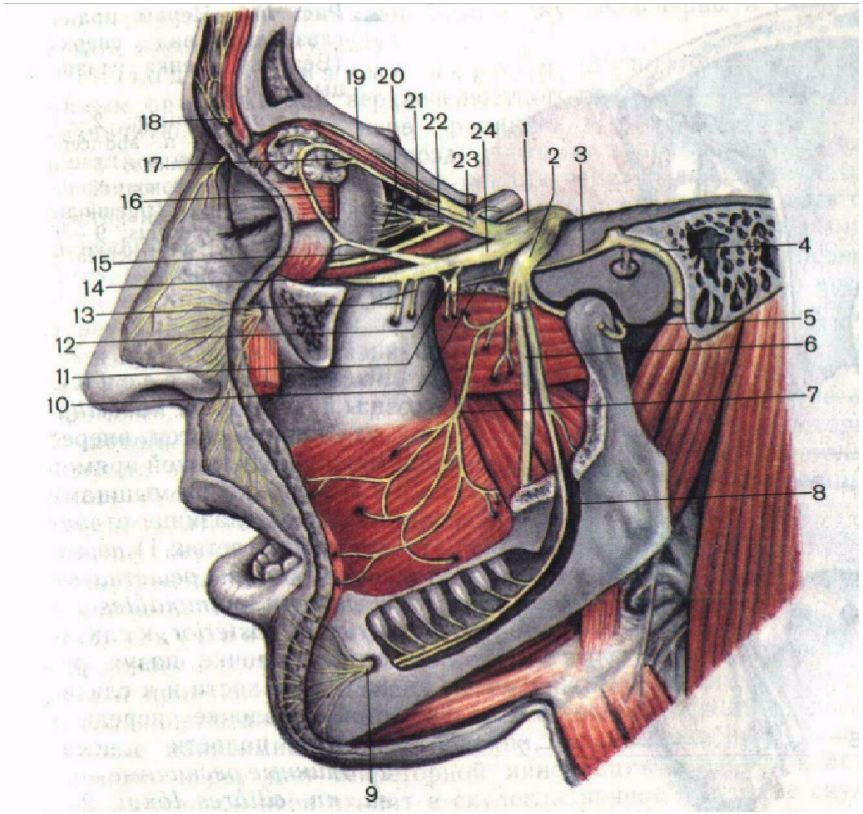

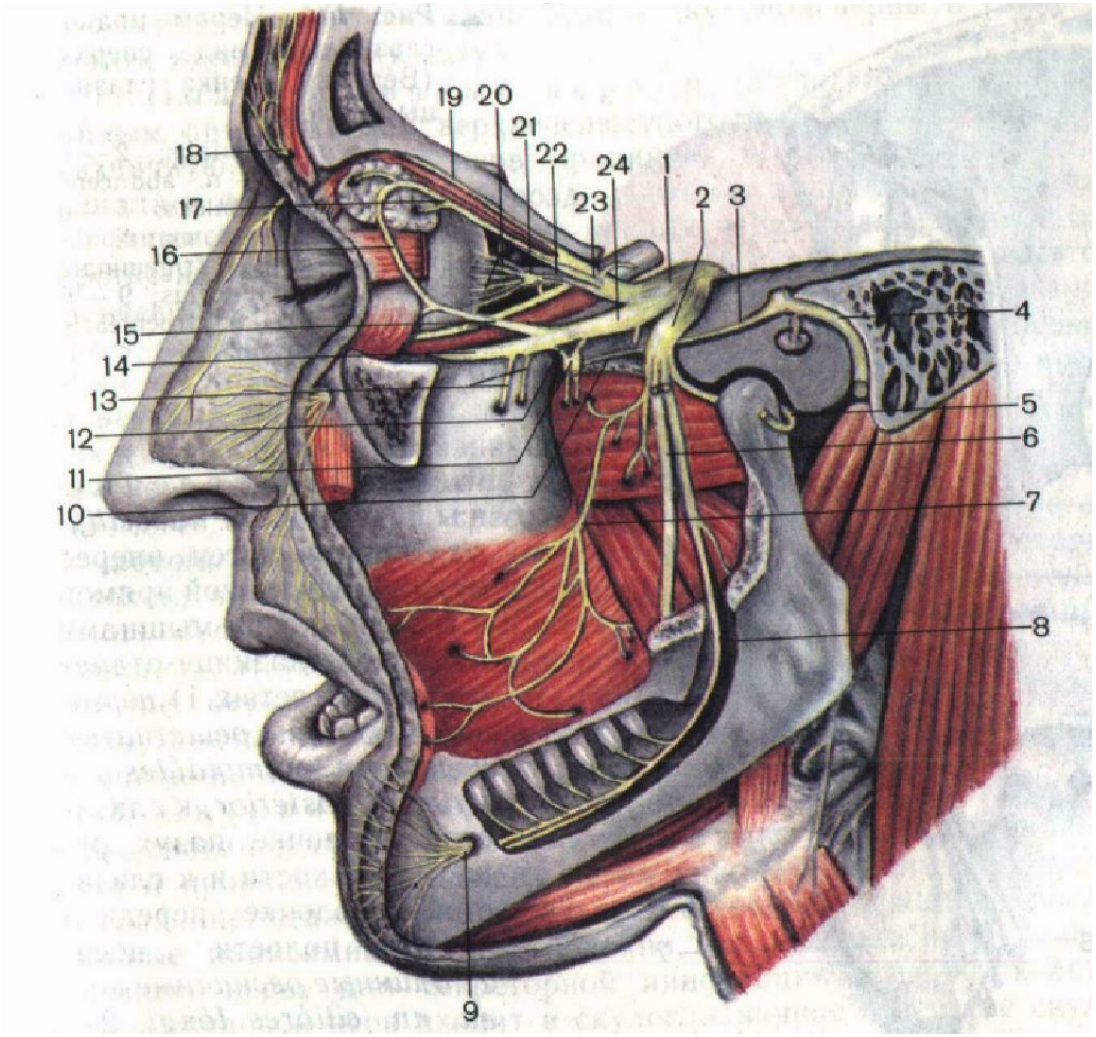

Рис. **173.** Тройничный нерв. л. *trigeminus.*

1 — gangl. trigeminale; 2 — n. mandibulans; 3 — n. petrosus major; 4 — n. faciahs; 5 — n. auriculotemporalis; 6 — n. lingualis; 7 — n. buccalis; 8 — n. alveolaris inferior; 9 — n. mentalis; 10 — n. canalis pterygoidei, 11 — gangl. pterygopalatinum; 12 — rr. ganglionares; 13 — nn. alveolares superiores, 14 — n. mfraorbitalis; 15 — n. zygomaticus, 16 — r. communicans [cum. n. zygomati-cus]; 17 — n. lacrimalis; 18 — n. supraorbitalis; 19 — n. frontalis; 20 — nn. cili-ares breves; 21— gangl. ciliare; 22 — radix nasociharis; 23 — n. ophthalmicus; 24 — n. maxillaris.

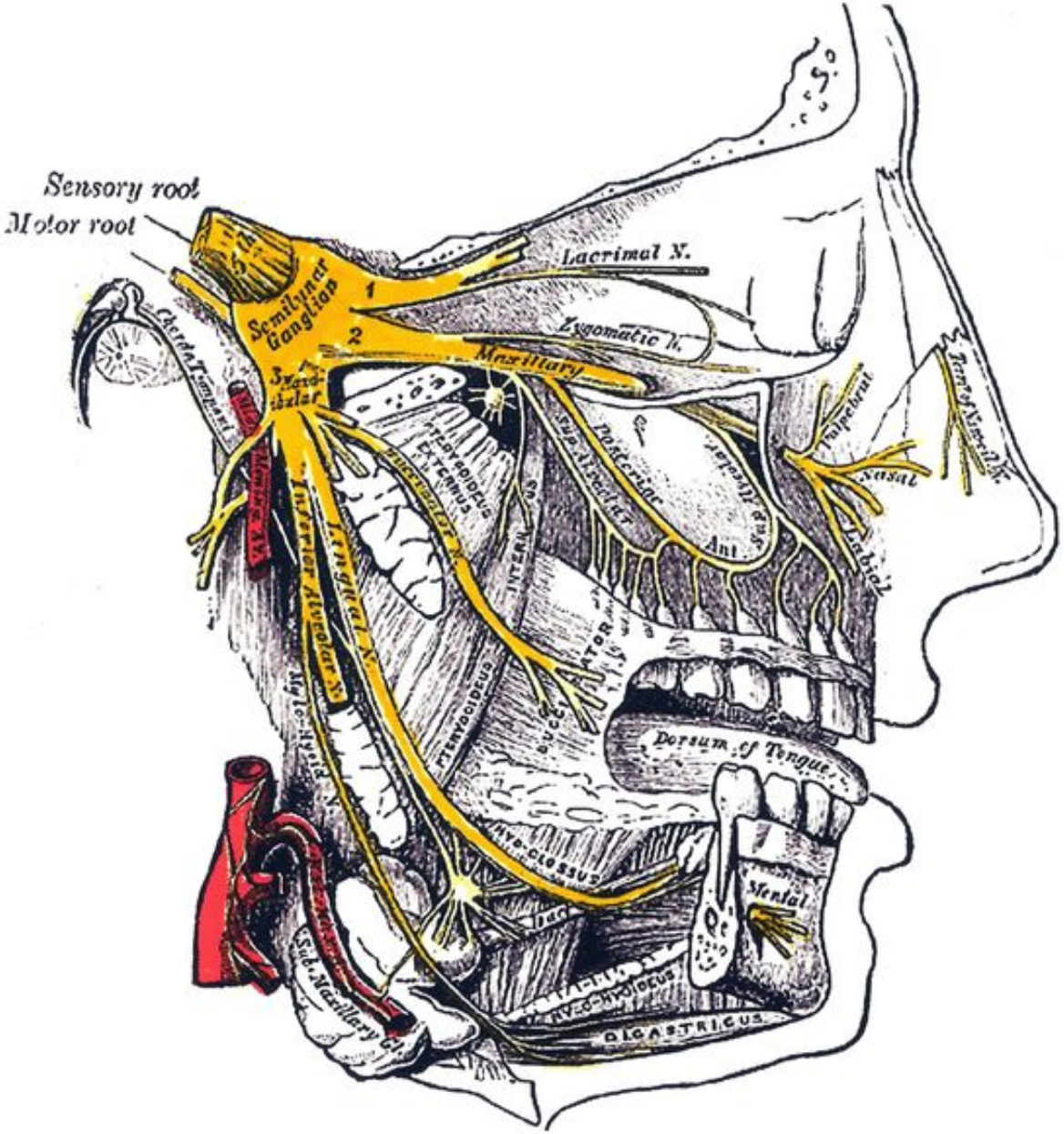
Sensory root
Motor root
Semilunar Ganglion
1
2
Lacrimal N.
Zygomatic N.
Maxillary
Superior Alveolar
Inferior Alveolar N.
Lingual N.
Mylo-Hyoid N.
Pterygoideus Externus
Pterygoideus
Buccinator
Superior Labial
Inferior Labial
Nasal
Palpebral
Dorsum of Tongue
Hyo-glossus
Mental
Digastricus
Sub-Maxillary Gl.

Схема зон иннервации тройничного нерва

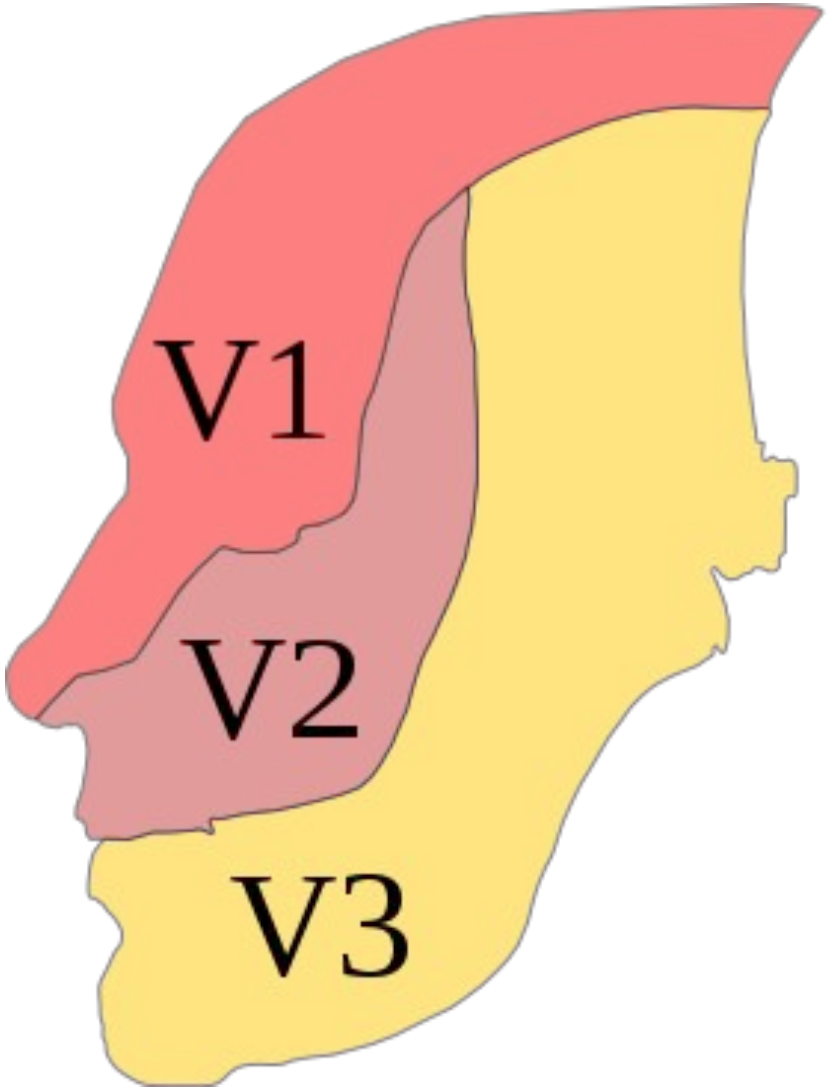

Рис. 22. Схема иннервации кожи лица ветвями тройничного нерва:

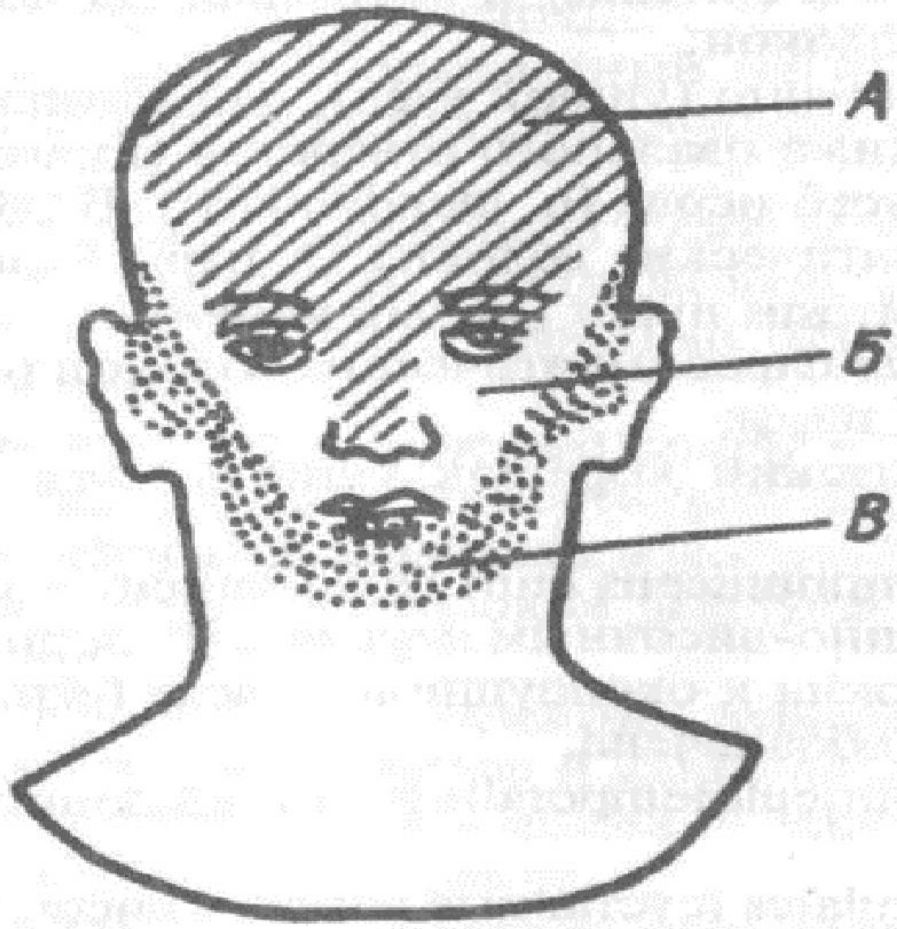

А — зона иннервации кожи первой ветвью тройничного нерва (

Б — зона иннервации кожи второй ветвью тройничного нерва;

В — зона иннервации кожи третьей ветвью тройничного нерва (она обозначена точками).

Отводящий нерв (VI пара, n.abducens)

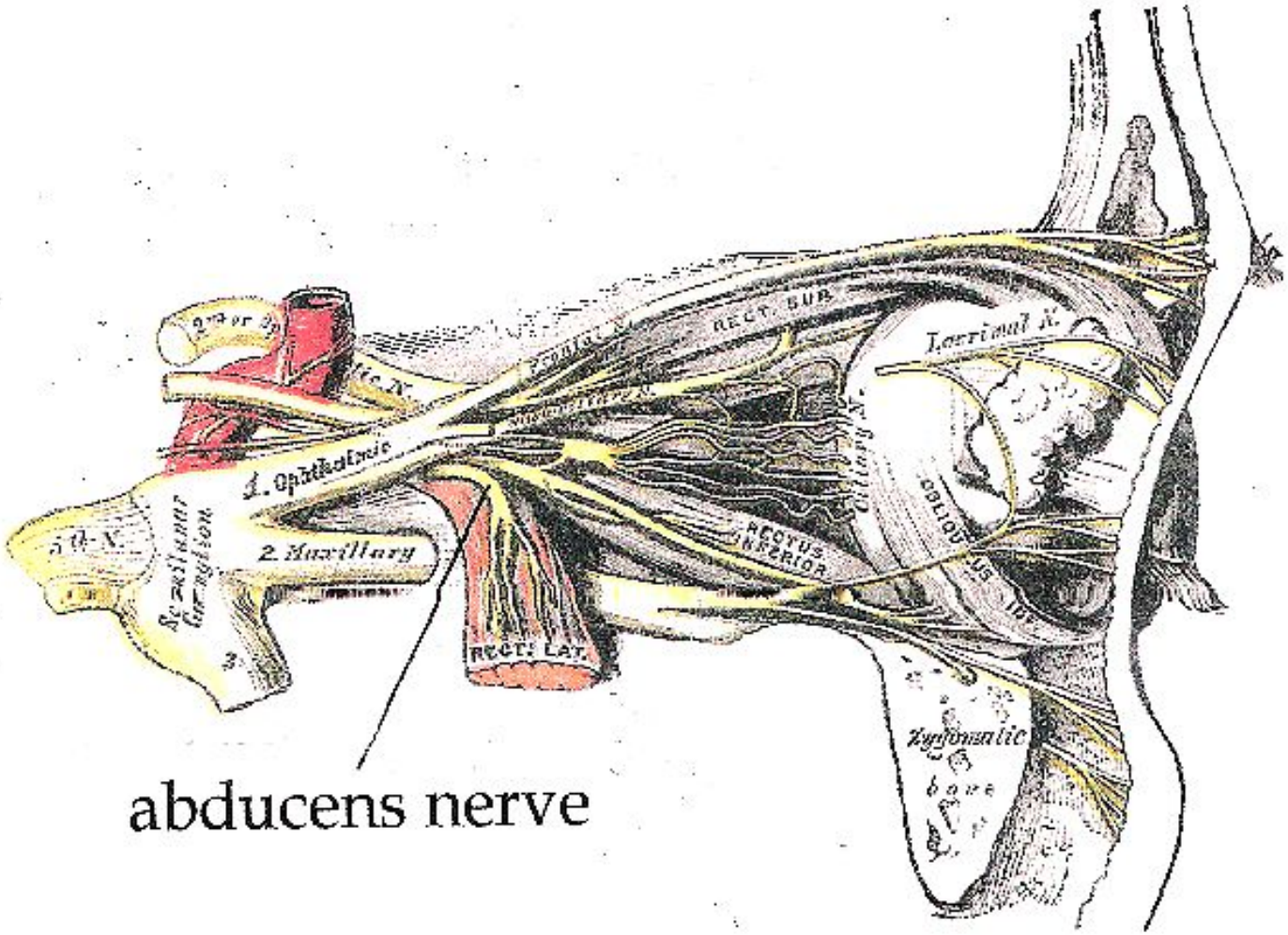

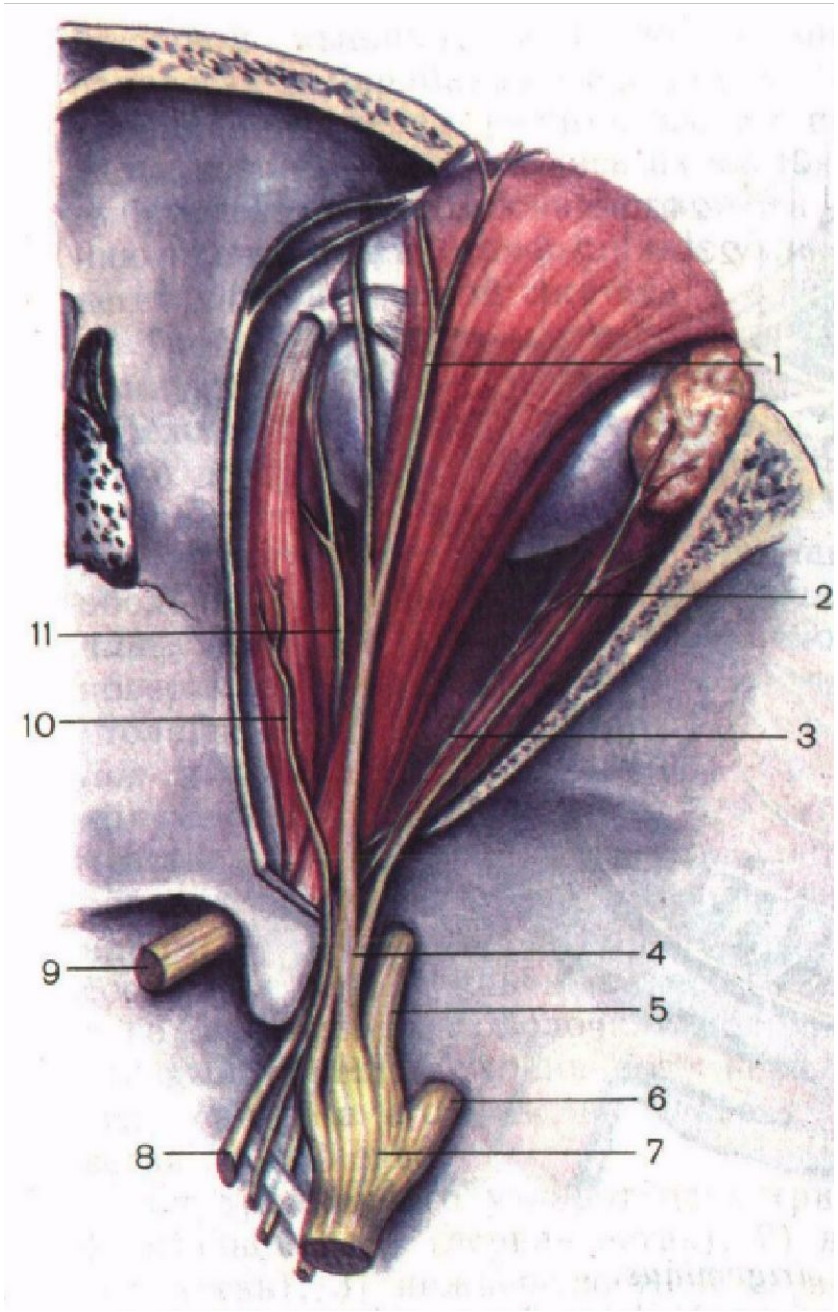

отводящий нерв (3), иннервирует латеральную прямую мышцу глаза

Рис. 174. Нервы правой глазницы; вид сверху. (цы удалена.)

1 — frontalis; 2 — lacnmalis, 3 — n abducens; 4 — ophthalmicus; 5 — n maxillaris; 6 — n mandibula-ns; 7 — gangl. trigemmale, 8 — n. oculomotorius; 9 — n. opticus; 10 — n. trochlearis; 11 — n. nasociliaris.

Лицевой нерв (VII пара, n. facialis)

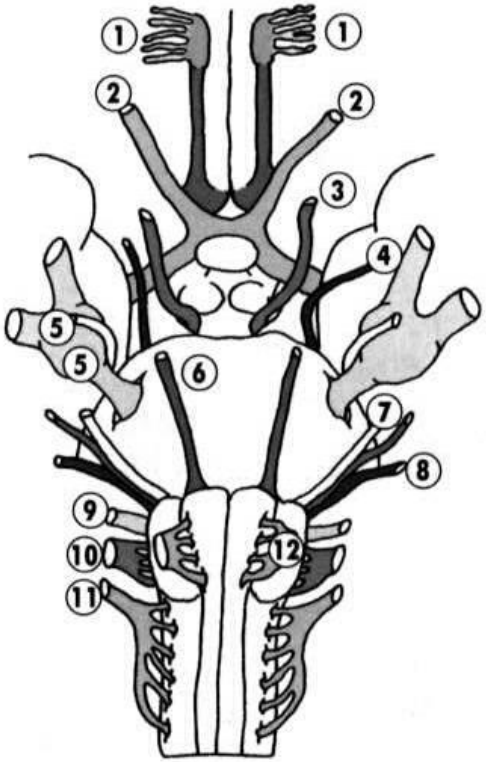

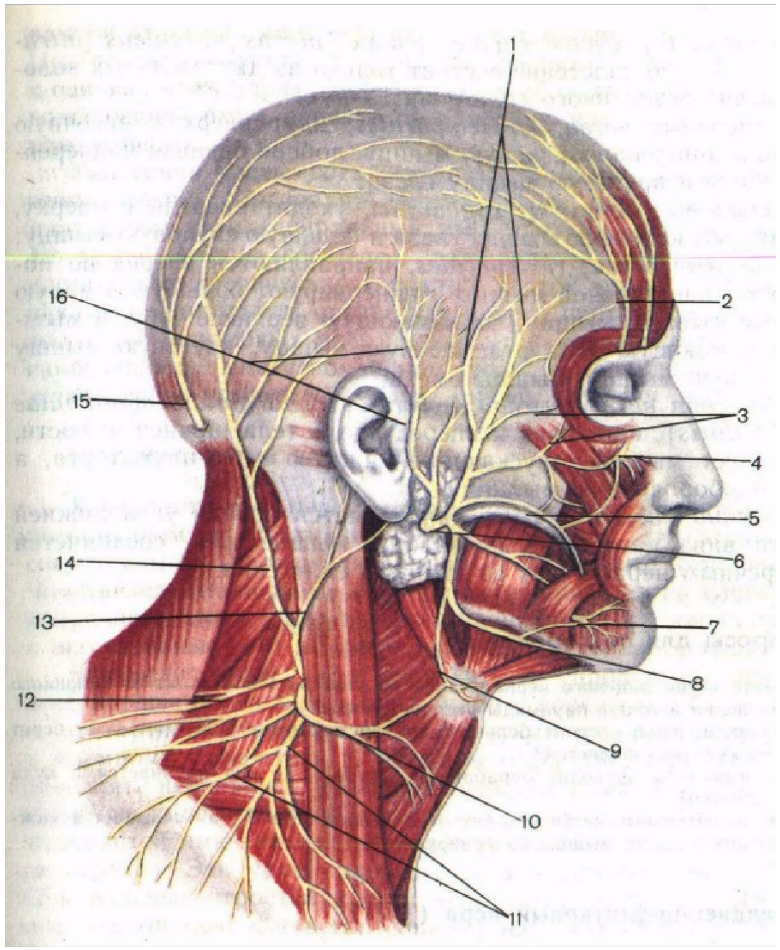

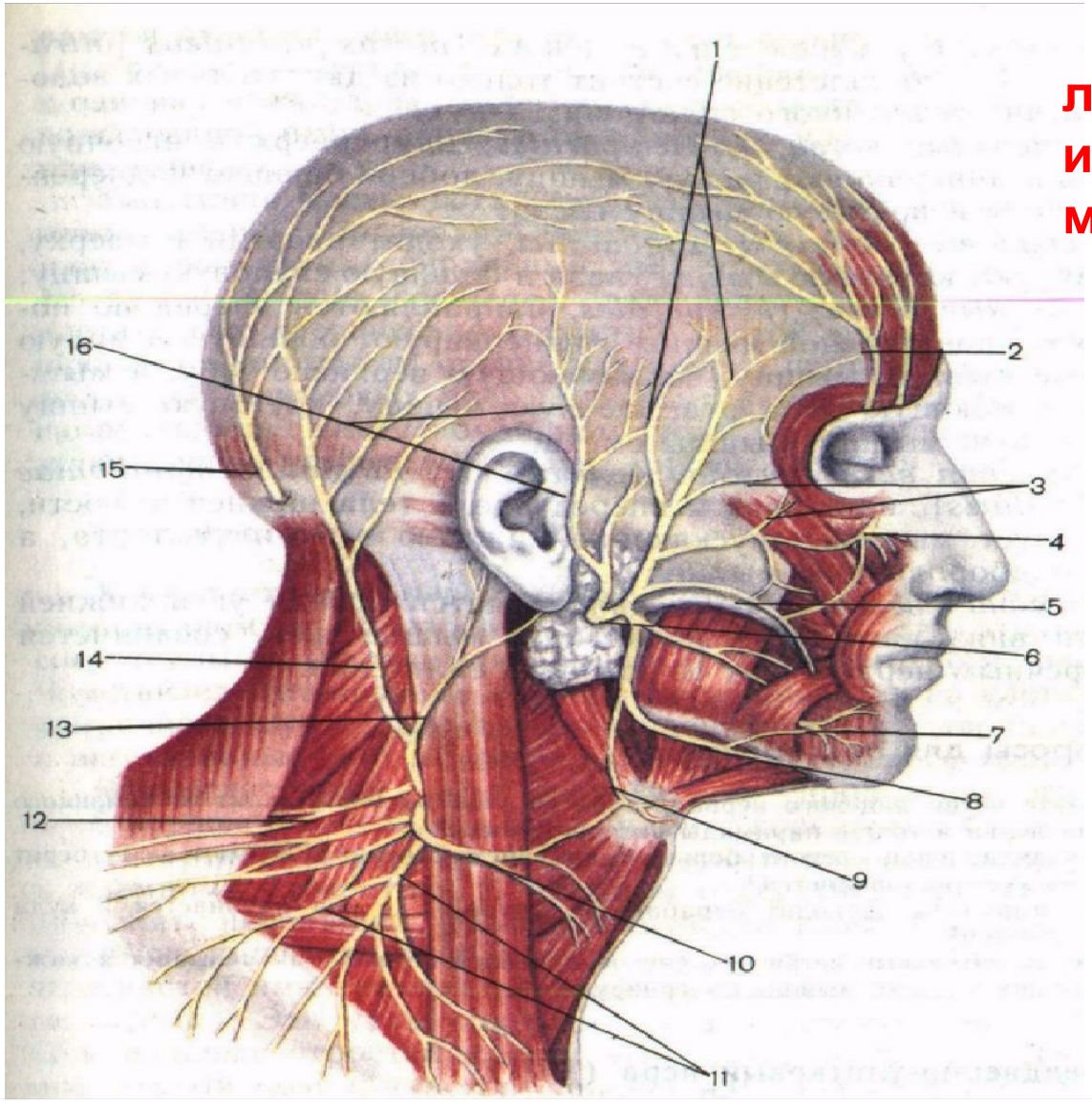

лицевой нерв (6), иннервация мимических мышц

Рис. 177. Поверхностные нервы головы и шеи.

1 — rr. temporales, 2 — supraorbitahs, 3 — rr. zygomatici; 4 — infraor-bitahs; 5— buccalis; 6 — facialis; 7 — n. mentalis, 8 — marginalis man-dibulae; 9 — r. colli; 10 — transversus colli; 11 — nn. supraclaviculares; 12 — n. accessorius; 13 — n. auriculans magnus; 14 — n. occipitalis minor; 15 — n. occipitalis major; 16 — n. aunculotemporalis.

Преддверно-улитковый нерв
(VIII пара, n. vestibulocochlearis)

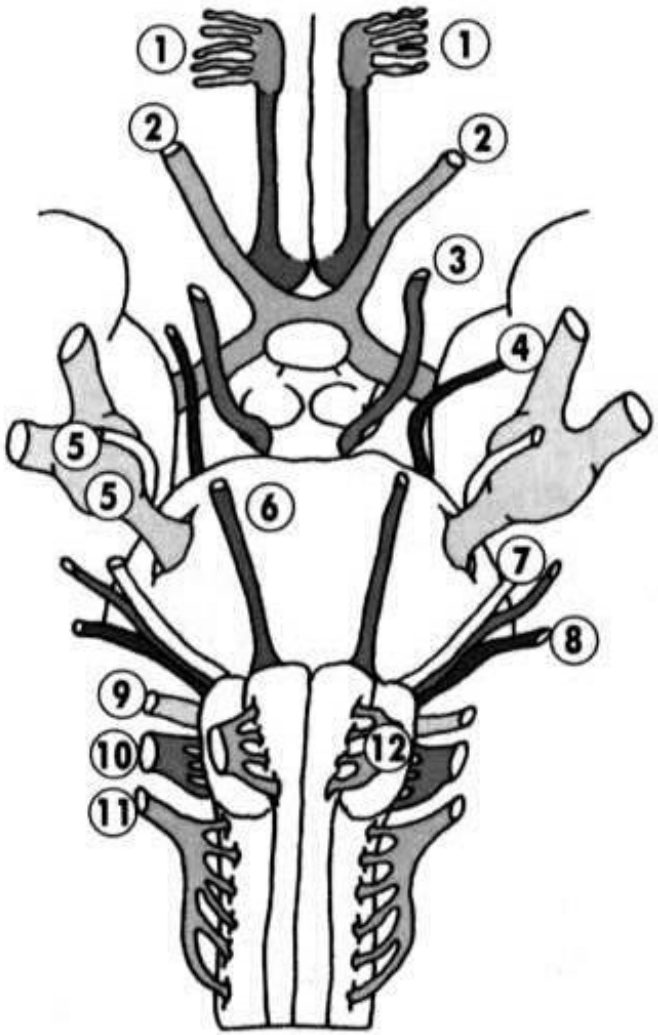

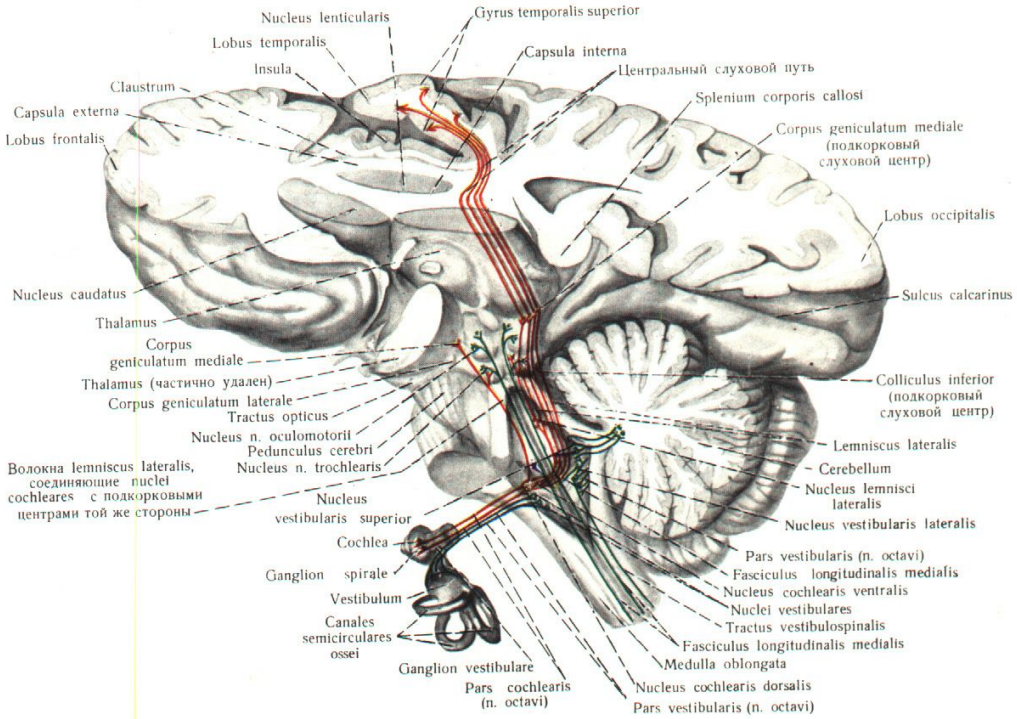

826. *Ход волокон слухового нерва* (полусхематично).
(Проекция волокон на поверхность полушария.)

Языкоглоточный нерв
(IX пара, n. glossopharyngeus)

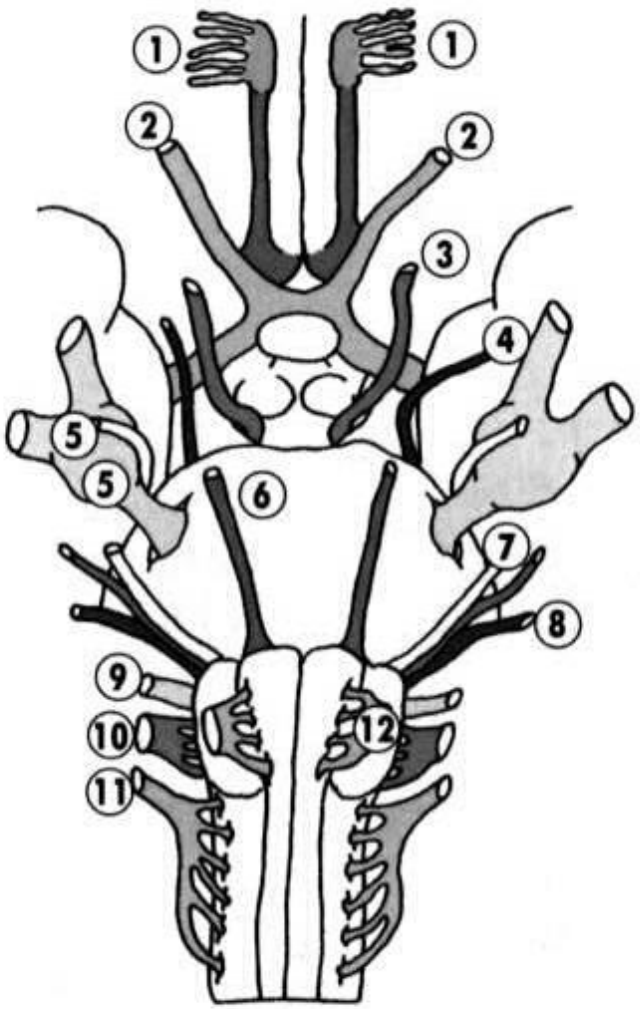

Блуждающий нерв
(X пара, n. vagus)

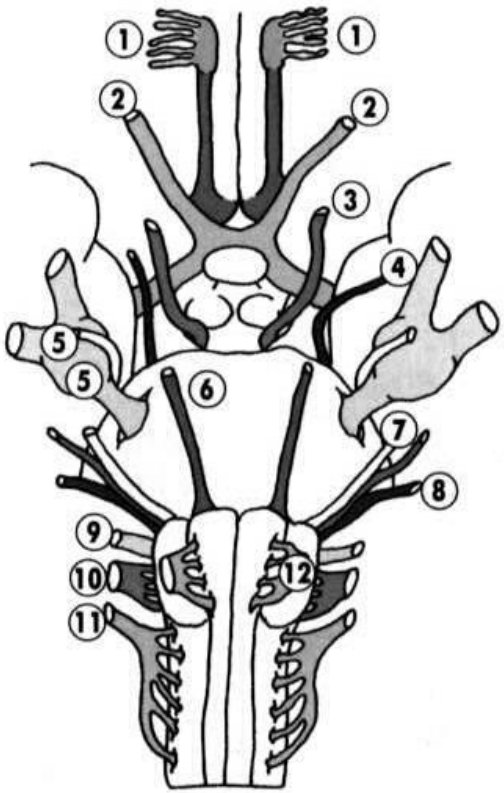

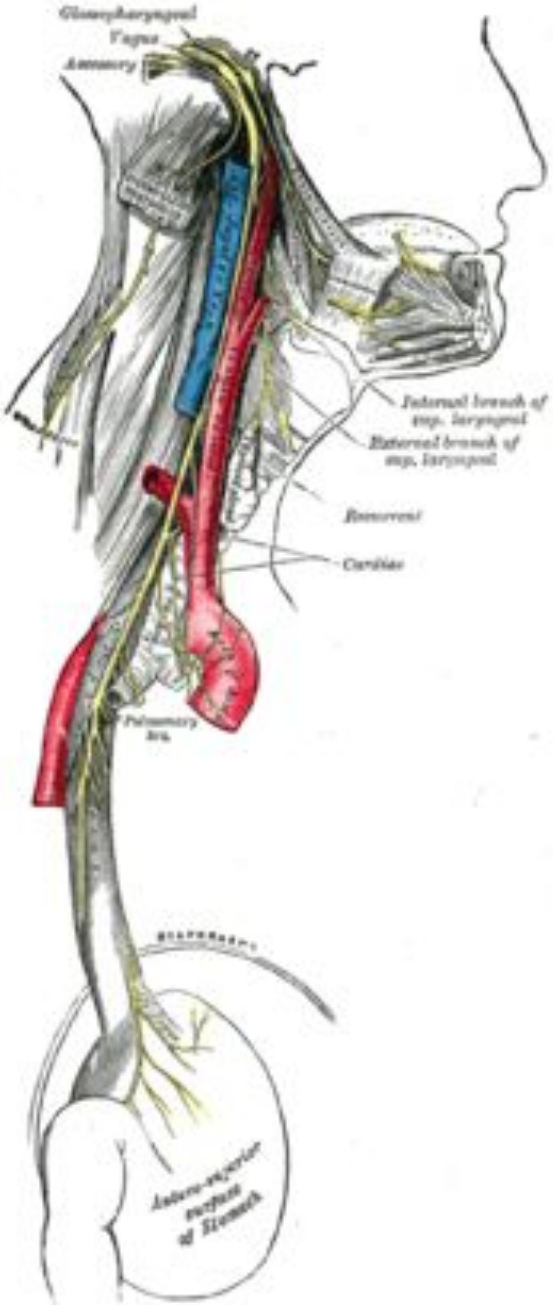

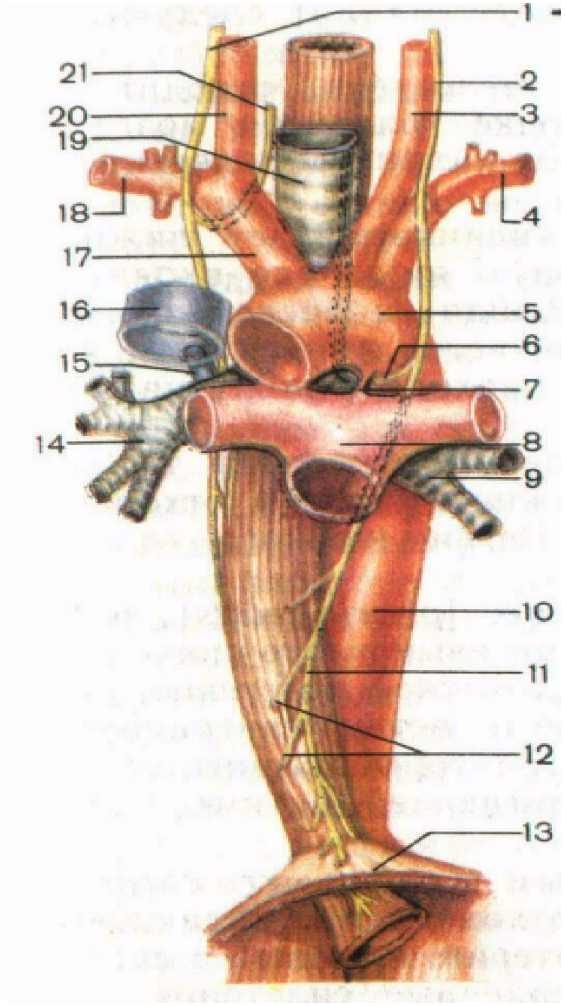

Рис. 178. Взаимоотношения олуждающих нервов с пищеводом, дугой аорты и ее ветвями.

1— n vagus dexter: 2.11 — п vagus sinister: 3 — a. carotis communis sinistra: 4 — a. subclavia sinistra; 5 — arcus aortae; 6 — n. la-ryngealis recurrens sinister; 7 — lig arteriosum; 8 — truncus pulmonalis; 9 — bronchus principalis sinister; 10 — pars thoracica aortae; 12 — plexus oesophagealis; 13— diaphragma; 14 — bronchus principalis dexter; 15 — v. azygos; 16 — v. cave superior; 17 — truncus brachiocephalicus; 18 — a. subclavia dextra; 19 — trachea; 20 — a. carotis communis dextra; 21 — n. laryngealis recurrens dexter.

Добавочный нерв
(XI пара, n. accessorius)

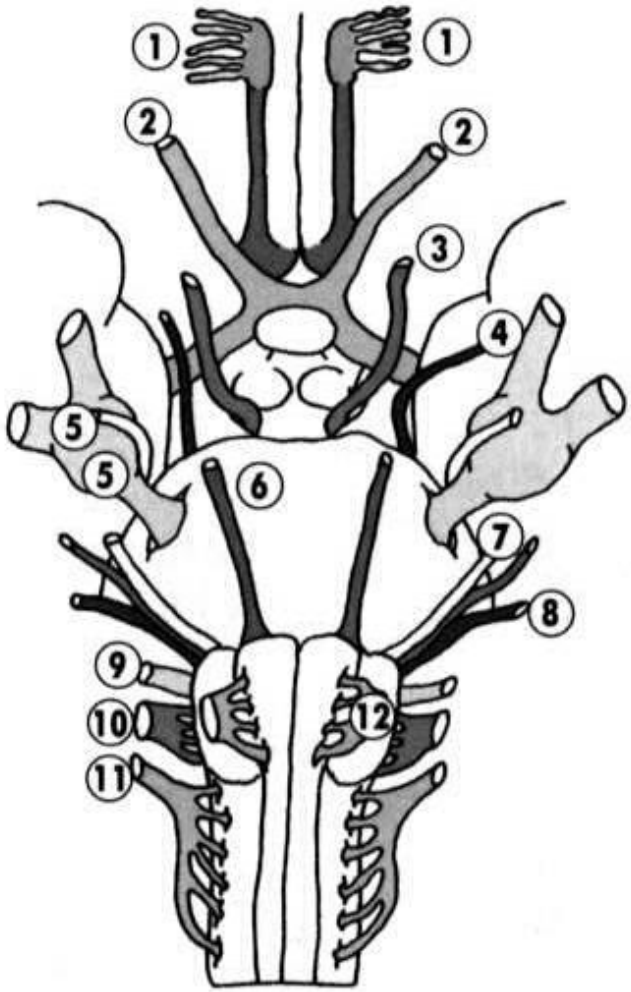

Подъязычный нерв
(XII пара, n. hypoglossus) –

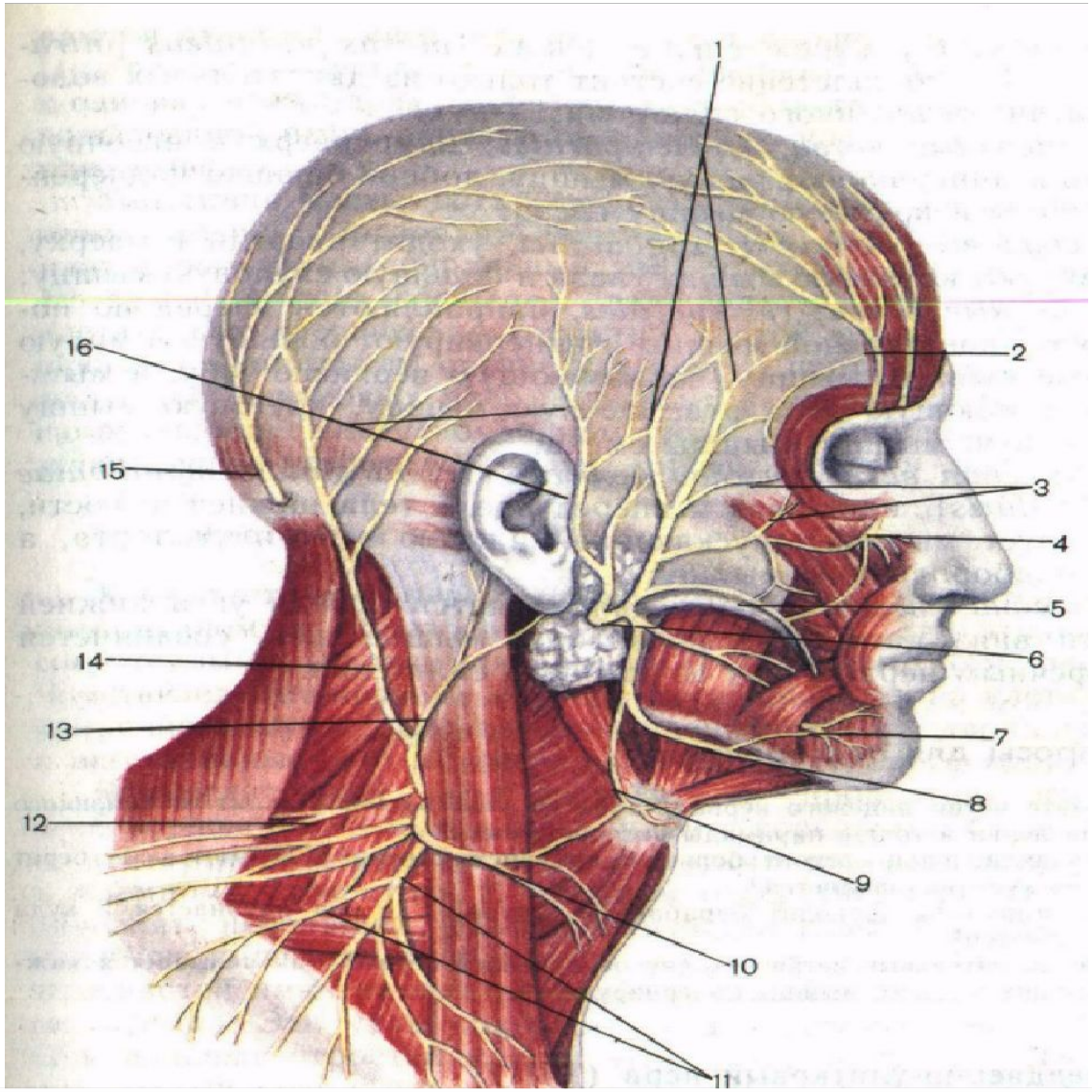

добавочный нерв (11), иннервирует мышцы шеи

Рис. 177. Поверхностные нервы головы и шеи.

1 — rr. temporales, 2 — supraorbitahs, 3 — rr. zygomatici; 4 — infraor-bitahs; 5— buccalis; 6 — facialis; 7 — n. mentalis, 8 — marginalis man-dibulae; 9 — r. colli; 10 — transversus colli; 11— nn. supraclaviculares; 12 — n. accessorius; 13 — n. auriculans magnus; 14 — n. occipitalis minor; 15 — n. occipitalis major; 16 — n. aunculotemporalis.