ОРГАН ЗРЕНИЯ - Organ of vision

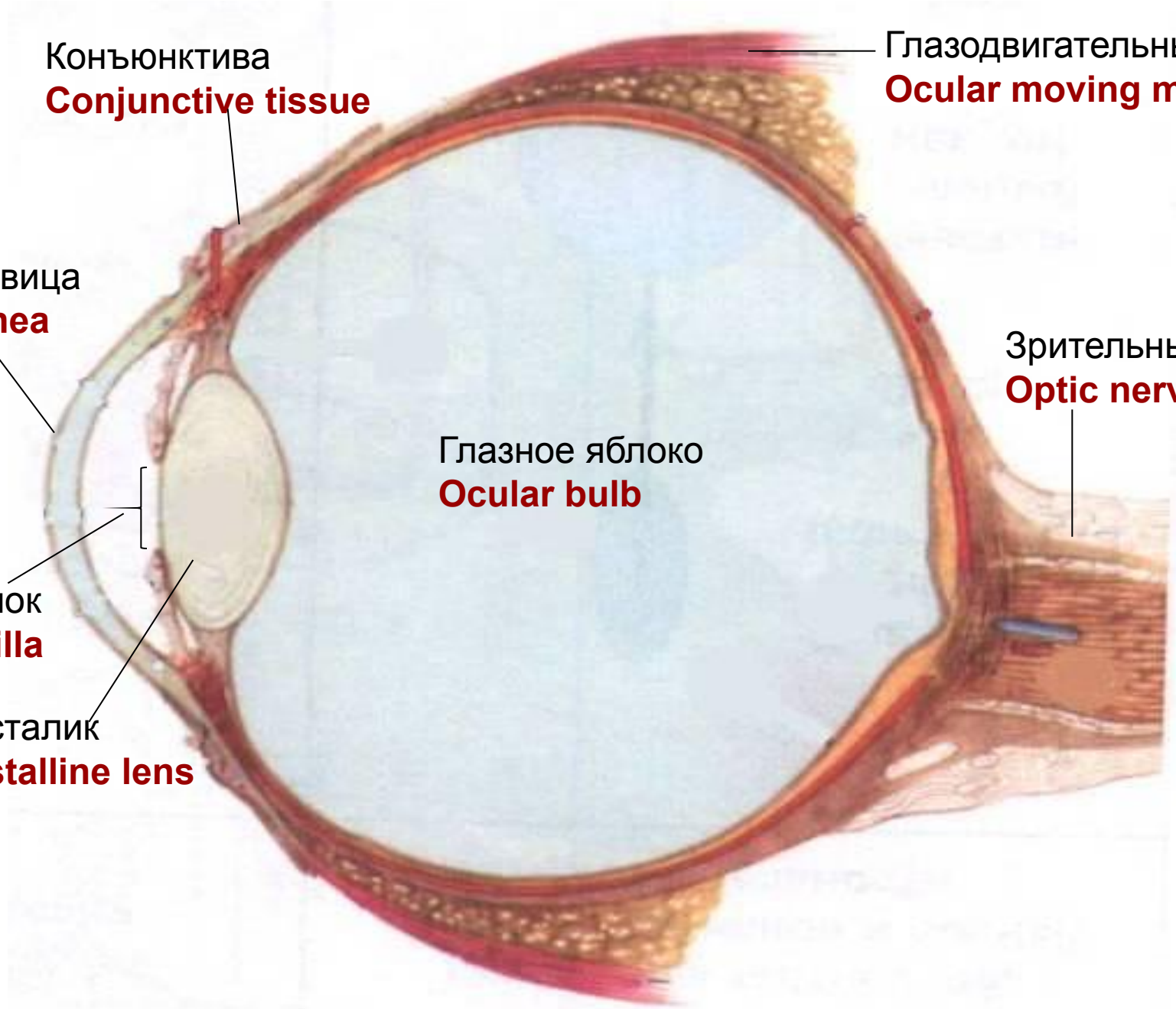

Функциональные аппараты глаза
Functional apparatus of eye

1. Светопреломляющий (диоптрический) **Dioptrical:**	- роговица, - передняя и задняя камеры, - хрусталик, - стекловидное тело	- **cornea,** **- anterior and posterior chambers,** **- lens,** **- vitreous body**
2. Аккомодационный **Accommodate:**	- цилиарное тело, - цилиарная связка, - хрусталик.	- **ciliary body**, - **ciliary ligament,** - **lens** .
3. Адаптационный **Adaptate:**	- радужная оболочка, - пигментный эпителий сетчатки.	- **iris,** - **pigmented epithelium retinae**.
4. Фоторецепторный **Photoreceptoral:**	- оптическая часть сетчатки.	- **pars optical retinae**

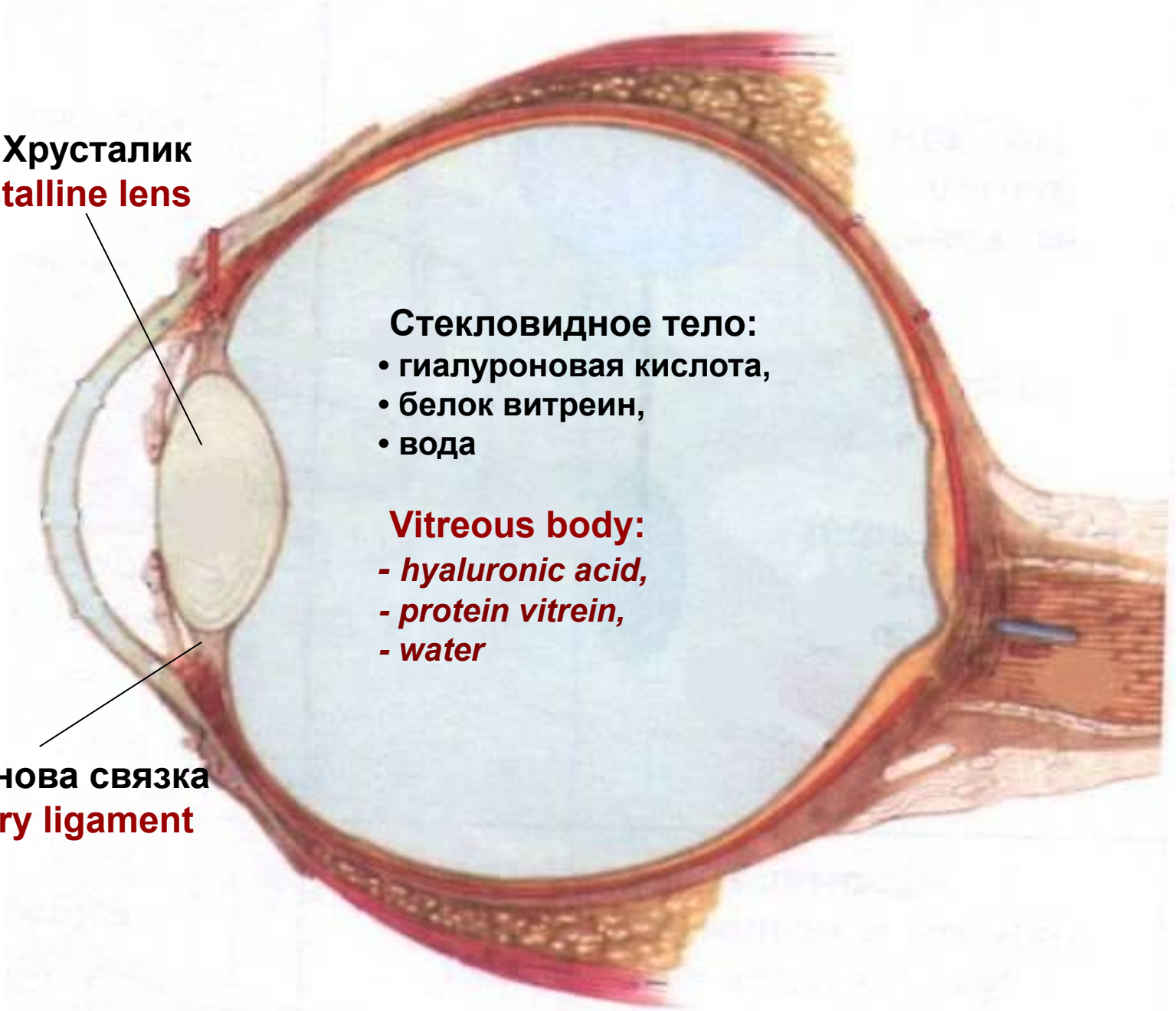
Хрусталик
Crystalline lens
Стекловидное тело:
• гиалуроновая кислота,
• белок витреин,
• вода
Vitreous body:
- hyaluronic acid,
- protein vitrein,
- water
Циннова связка
Ciliary ligament

Хрусталик - Crystalline lens

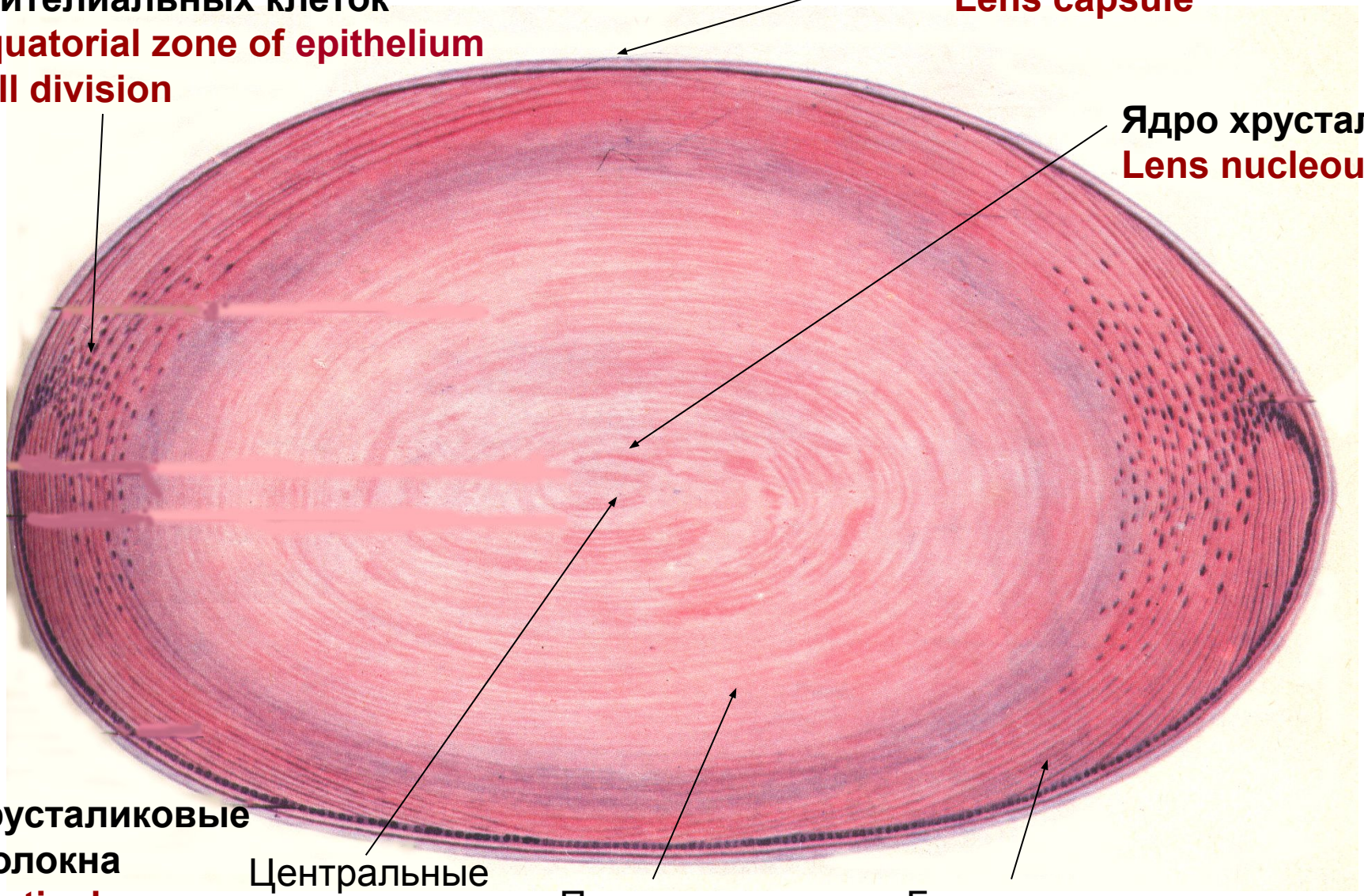

Оболочки глаза - Tunics of eye

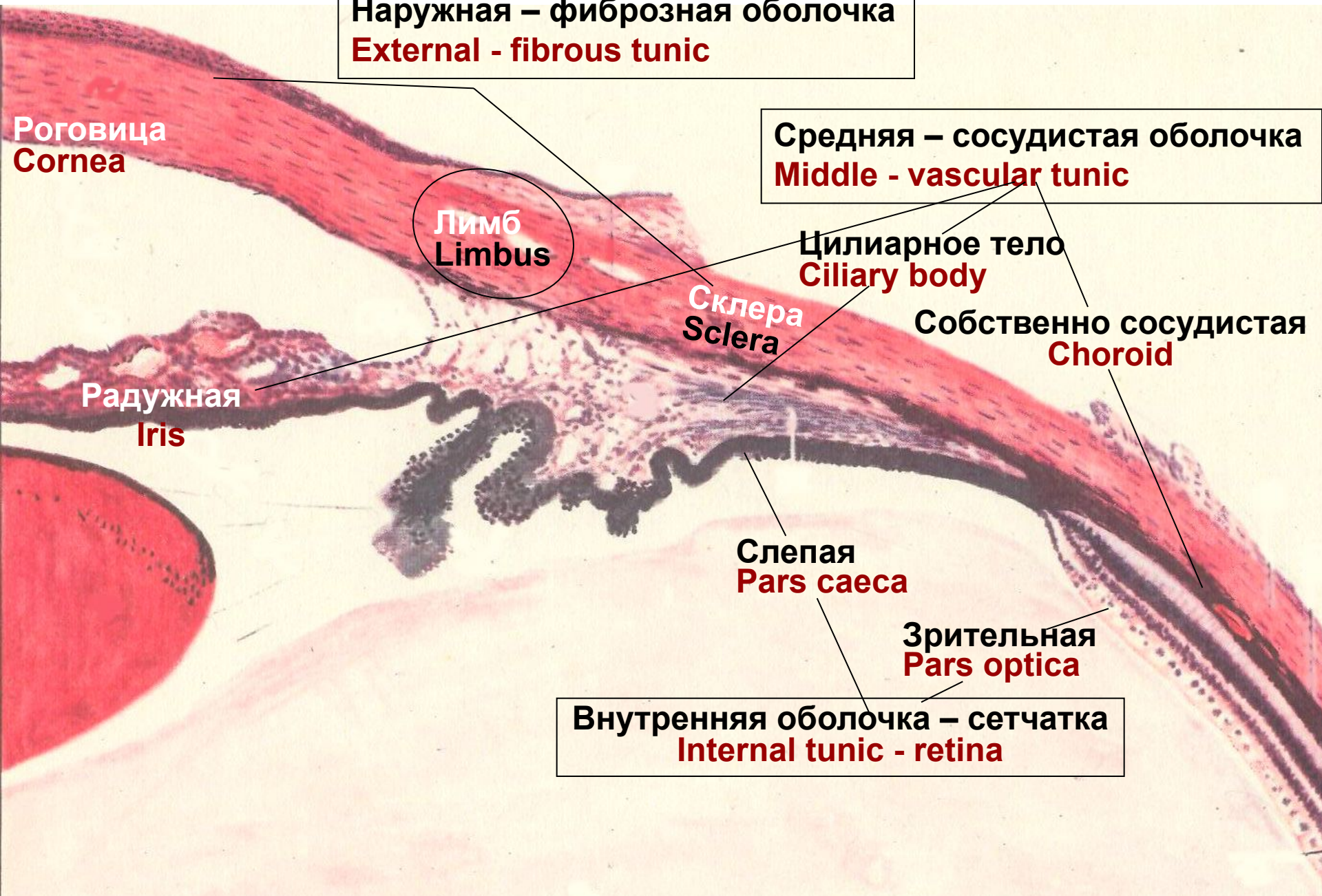

Роговица глаза - Cornea

Передний эпителий (многослойный плоский)
Anterior epithelium (stratified squamous)

Передняя пограничная мембрана (боуменова)
Anterior limiting lamina

Задняя пограничная мембрана (десцеметова)
Posterior limiting lamina

Задний эпителий (однослойный плоский)
Corneal endothelium (simple squamous)

Собственно сосудистая оболочка - Choroid

Цилиарное тело

Ciliary body :

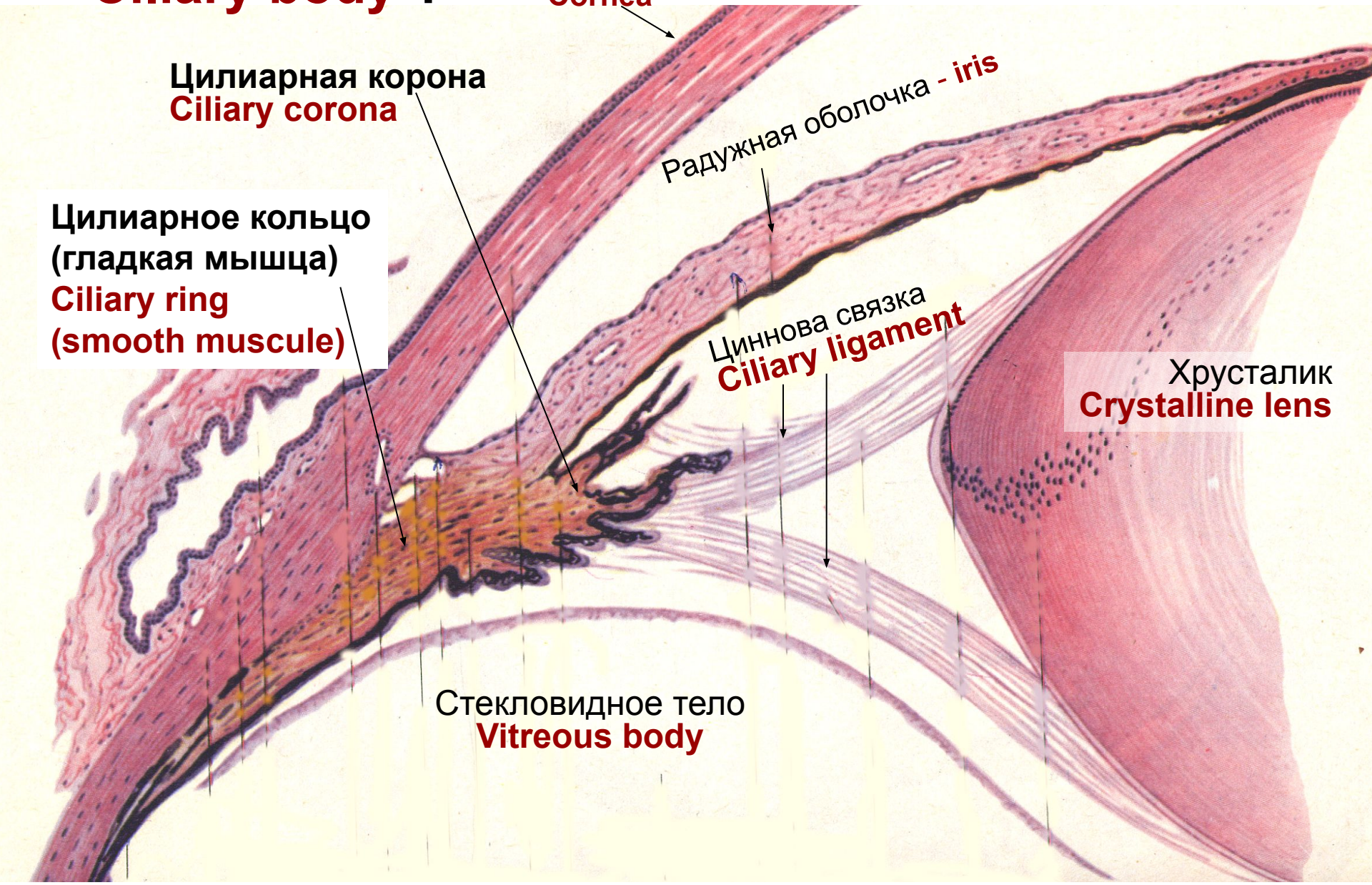

Аккомодация
Accommodation

Фокусировка на удаленном объекте
Focus at a remote distance

Цилиарная мышца расслаблена
Ciliary muscule is weakened

Циннова связка натянута
Ciliary ligament stretches

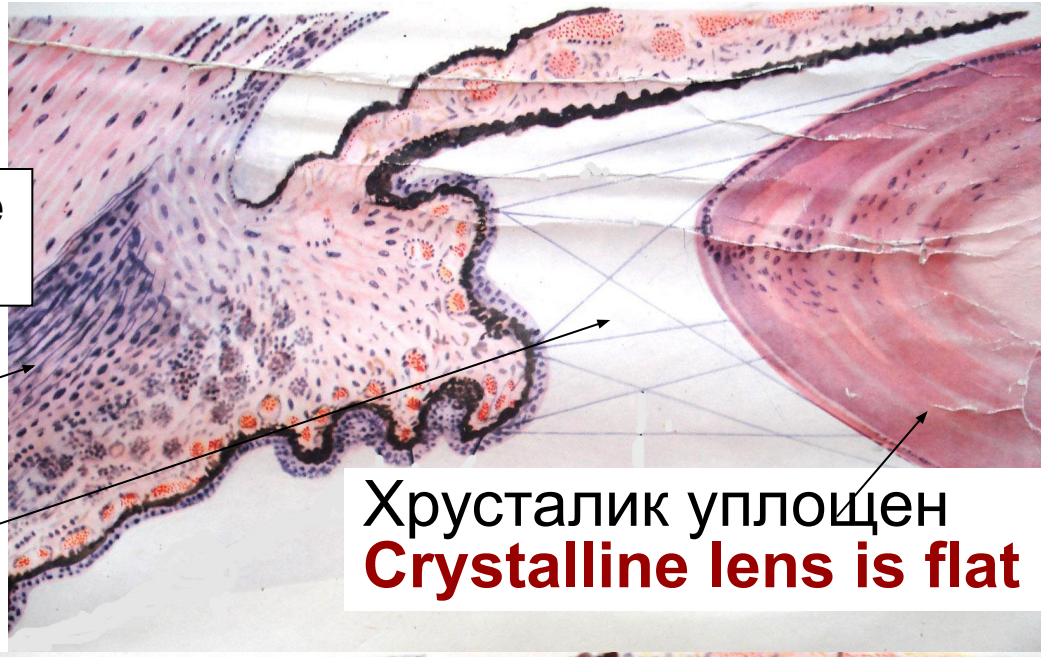

Фокусировка на близком объекте
Focus at a short distance

Цилиарная мышца сокращена
Ciliary muscule is reduced

Циннова связка расслаблена
Ciliary ligament relaxes

Радужная оболочка - Iris

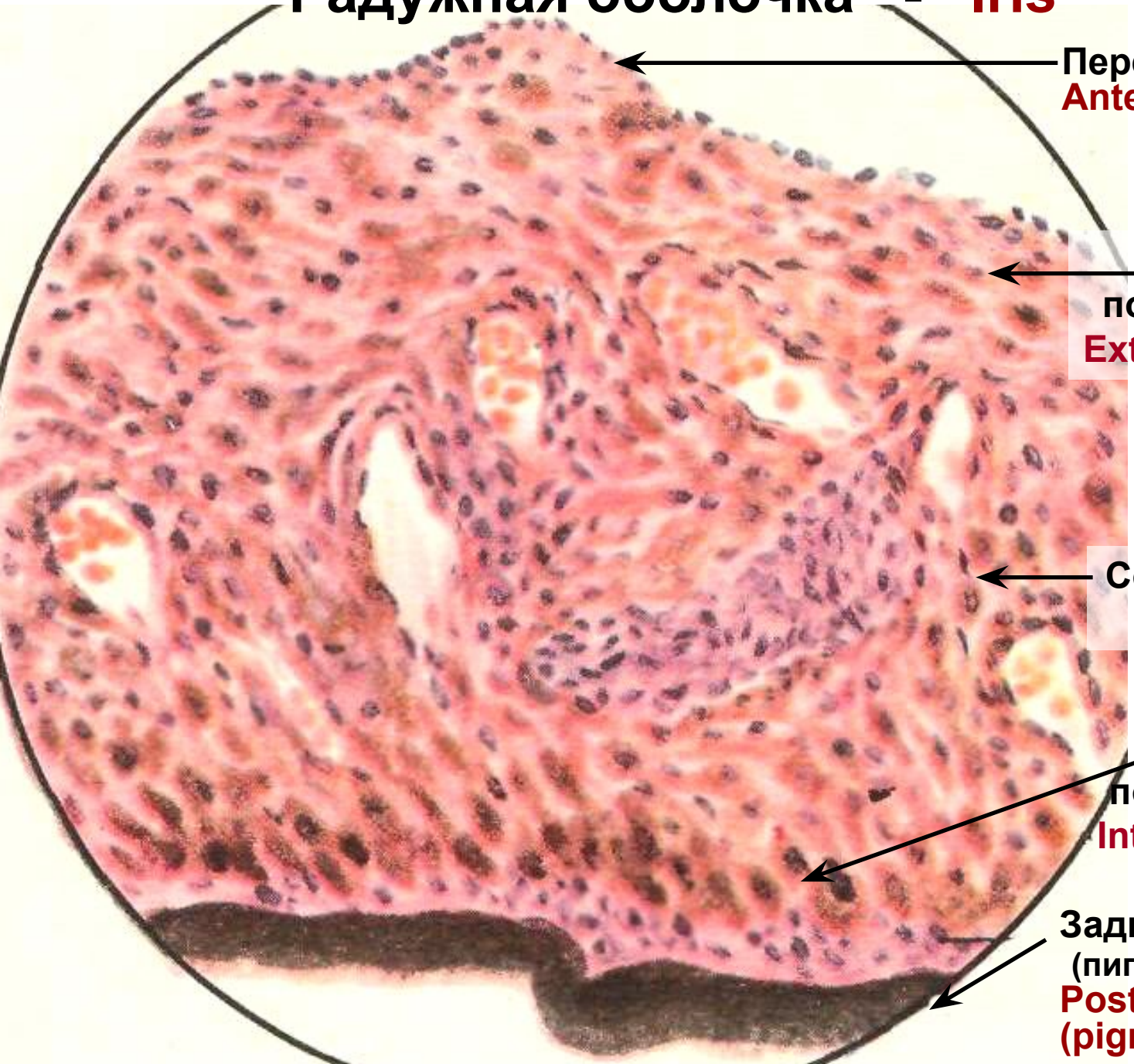

Мышцы радужной оболочки
Iris muscules

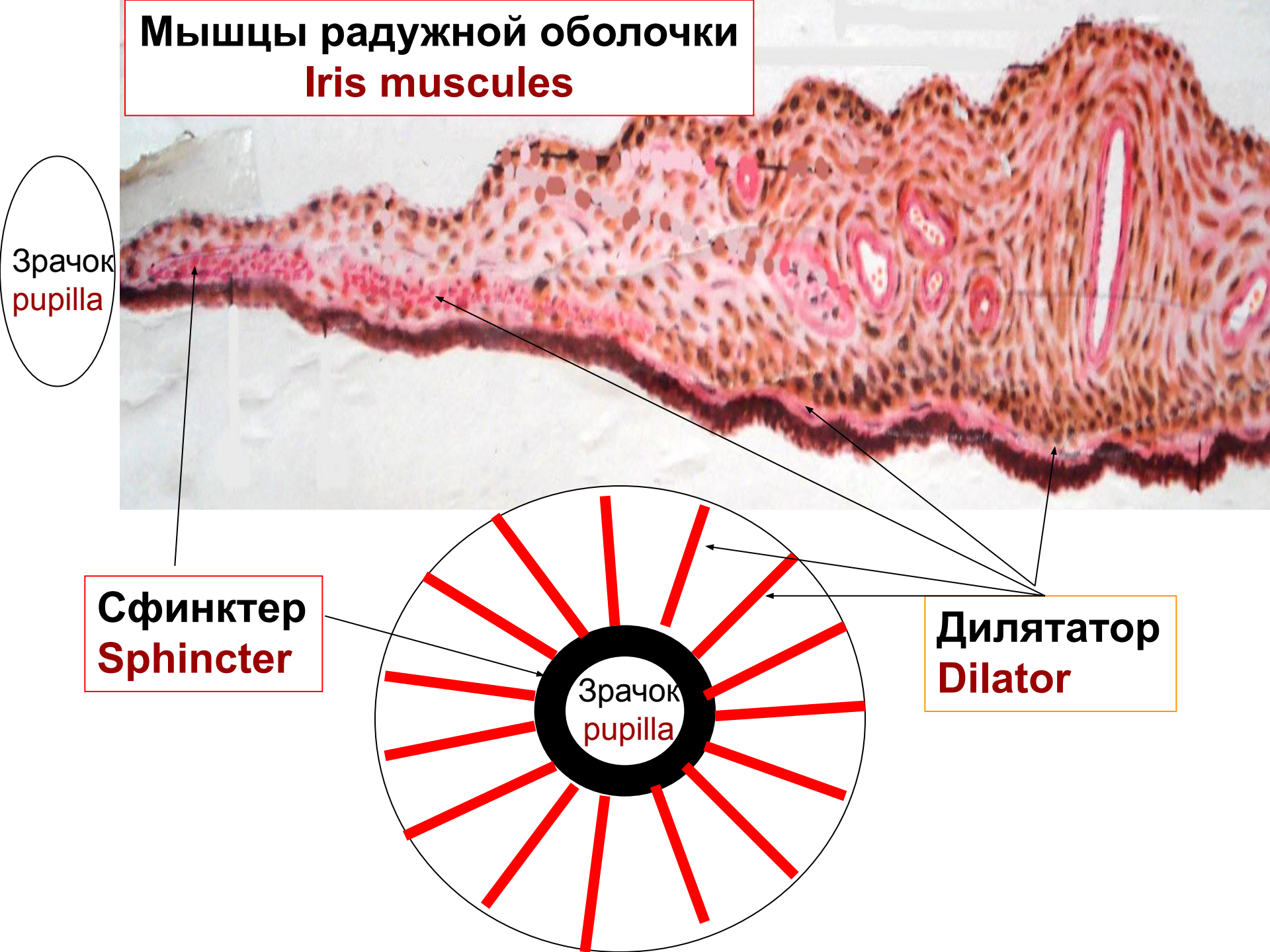

Угол глаза –Iridocorneal angle

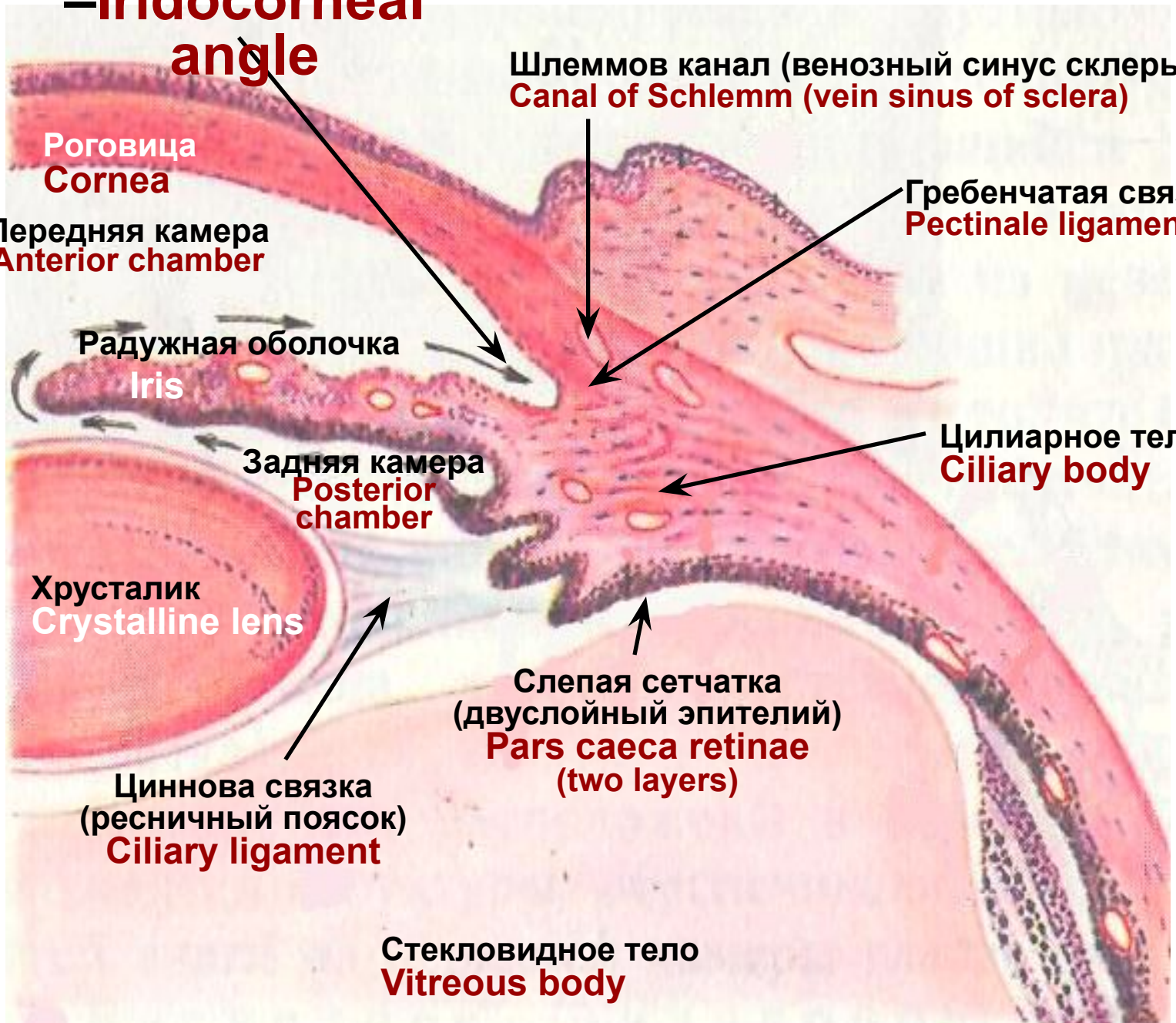

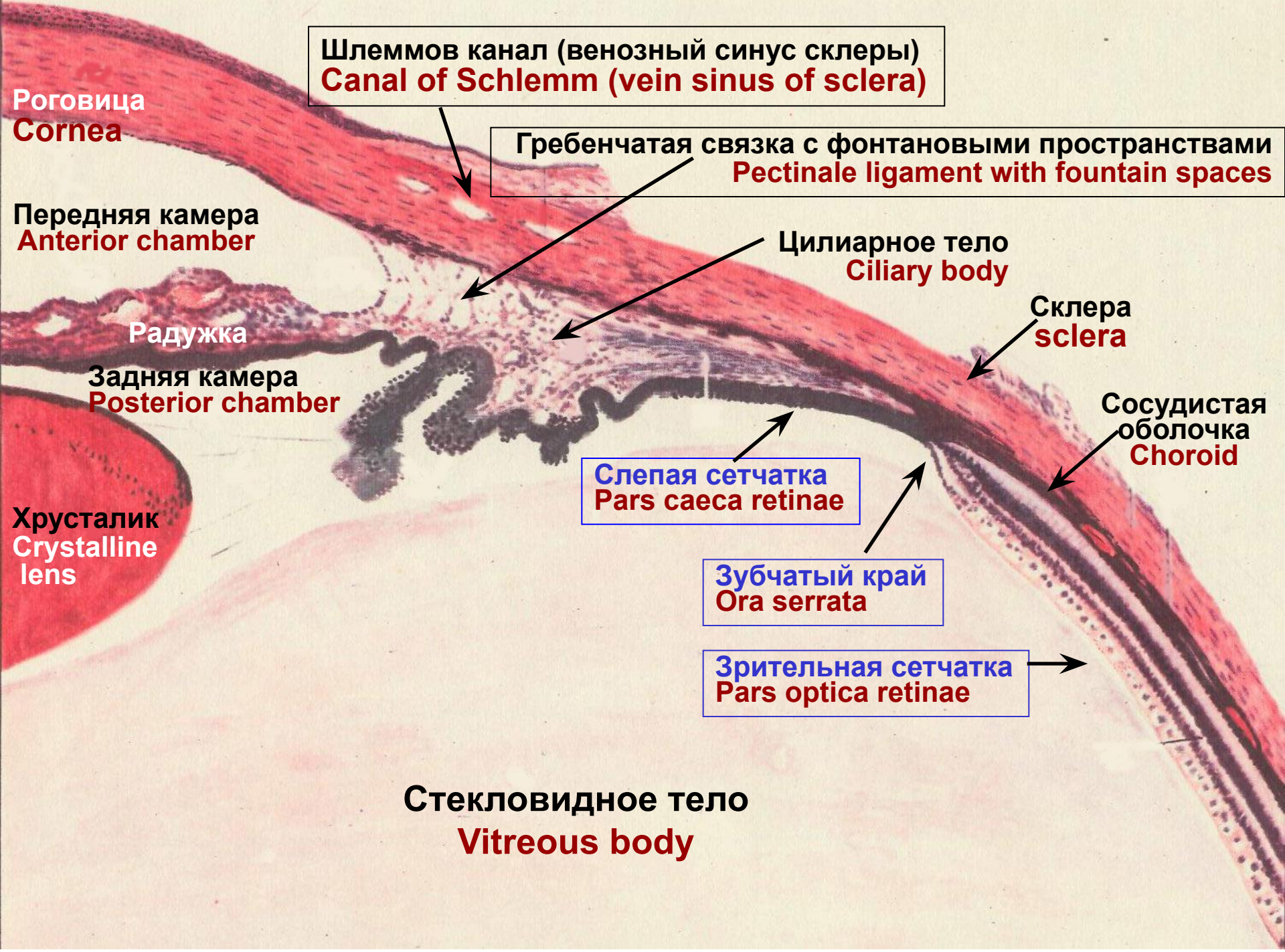
Шлеммов канал (венозный синус склеры)
Canal of Schlemm (vein sinus of sclera)
Роговица
Cornea
Гребенчатая связка с фонтановыми пространствами
Pectinale ligament with fountain spaces
Передняя камера
Anterior chamber
Цилиарное тело
Ciliary body
Склера
sclera
Радужка
Задняя камера
Posterior chamber
Сосудистая оболочка
Choroid
Слепая сетчатка
Pars caeca retinae
Хрусталик
Crystalline lens
Зубчатый край
Ora serrata
Зрительная сетчатка
Pars optica retinae
Стекловидное тело
Vitreous body

Зрительная сетчатка
Pars optica retinae

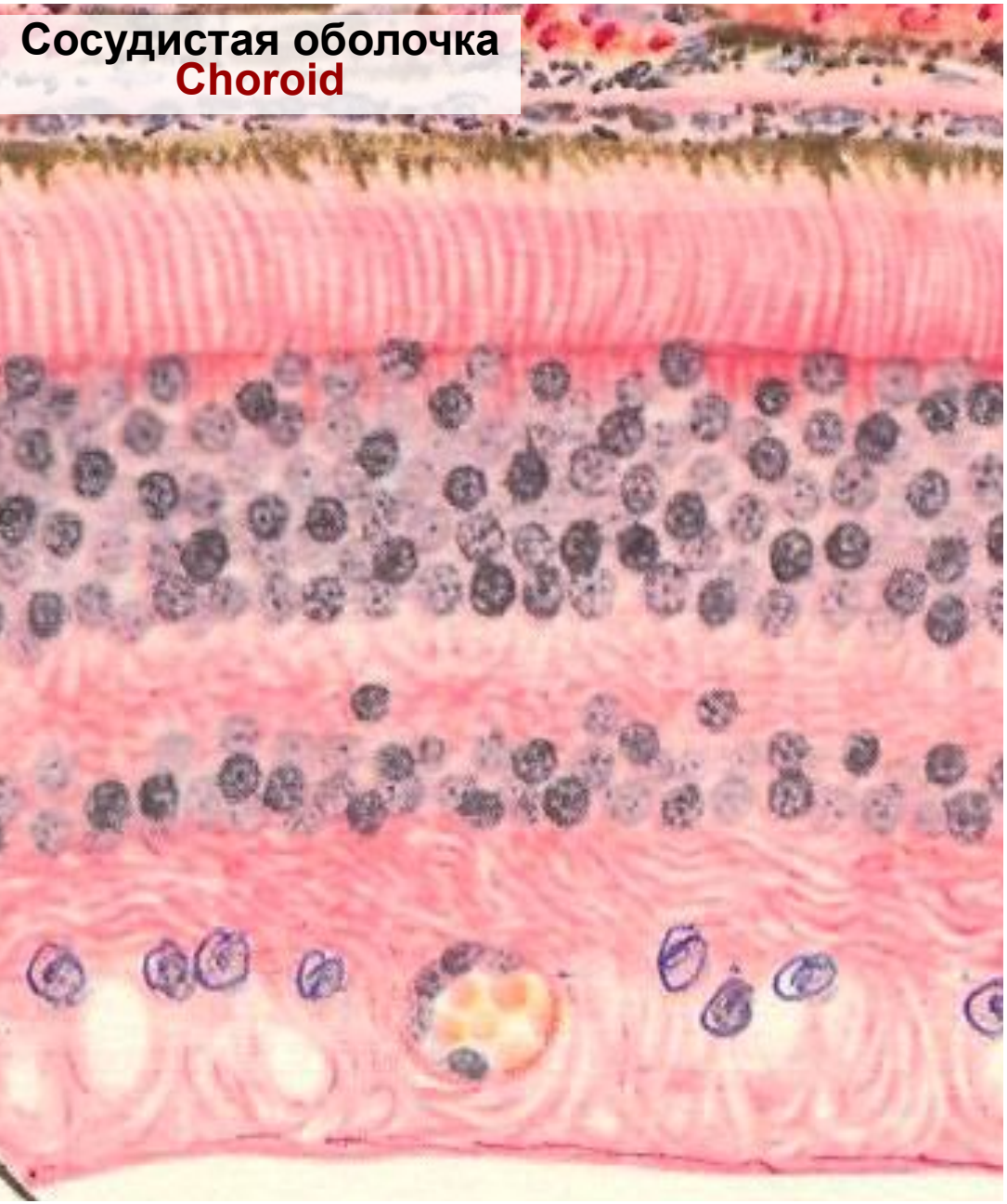

1 — пигментный эпителий
pigmented epithelium

2 — слой палочек и колбочек
rod and cone layer

3 — наружная пограничная мембрана
external limiting membrane

4 — наружный ядерный слой
external nucleous layer

5 — наружный сетчатый слой
external reticular layer

6 — внутренний ядерный слой
internal nucleous layer

7 — внутренний сетчатый слой
external reticular layer

8 — ганглионарный слой
ganglionar layer

9 — слой нервных волокон
layer of nerve fibers

10 внутренняя пограничная мембрана
internal limiting membrane

Нейронные цепи сетчатки
Neural circuits retinae:

Фоторецепторные нейроны
Photosensor neurons

↓

Ассоциативные нейроны
Associative neurons

↓

Ганглионарные нейроны
Ganglionar neurons

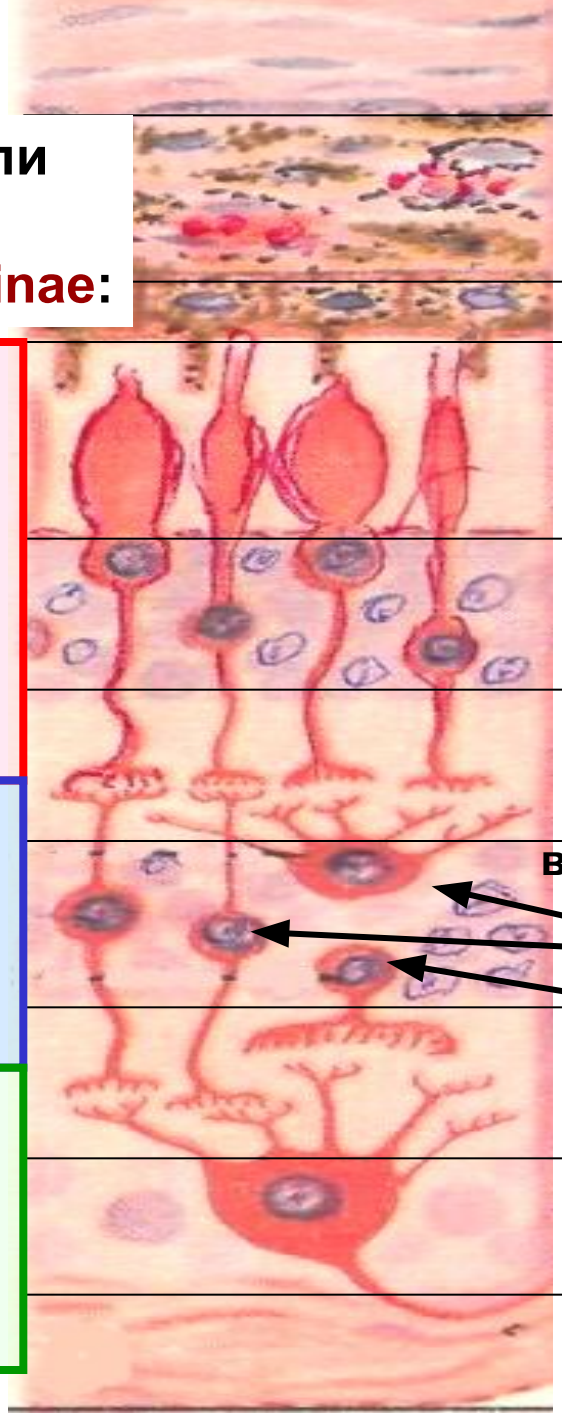

Склера - Sclera

Сосудистая оболочка - Choroid

пигментный эпителий сетчатки
pigmented epithelium

слой палочек и колбочек
rod and cone layer

наружная пограничная мембрана
external limiting membrane

наружный ядерный слой
external nucleous layer

наружный сетчатый слой
external reticular layer

внутренний ядерный (internal nucleous):
- Горизонтальные - horizontal
- Биполярные - bipolar
- Амакринные - amacrine

внутренний сетчатый слой
external reticular layer

ганглионарный слой
ganglionar layer

слой нервных волокон
layer of nerve fibers

внутренняя пограничная мембрана

Палочковый нейрон (120 млн.)
Rod neuron

Колбочковый нейрон (6-7 млн.)
Cone neuron

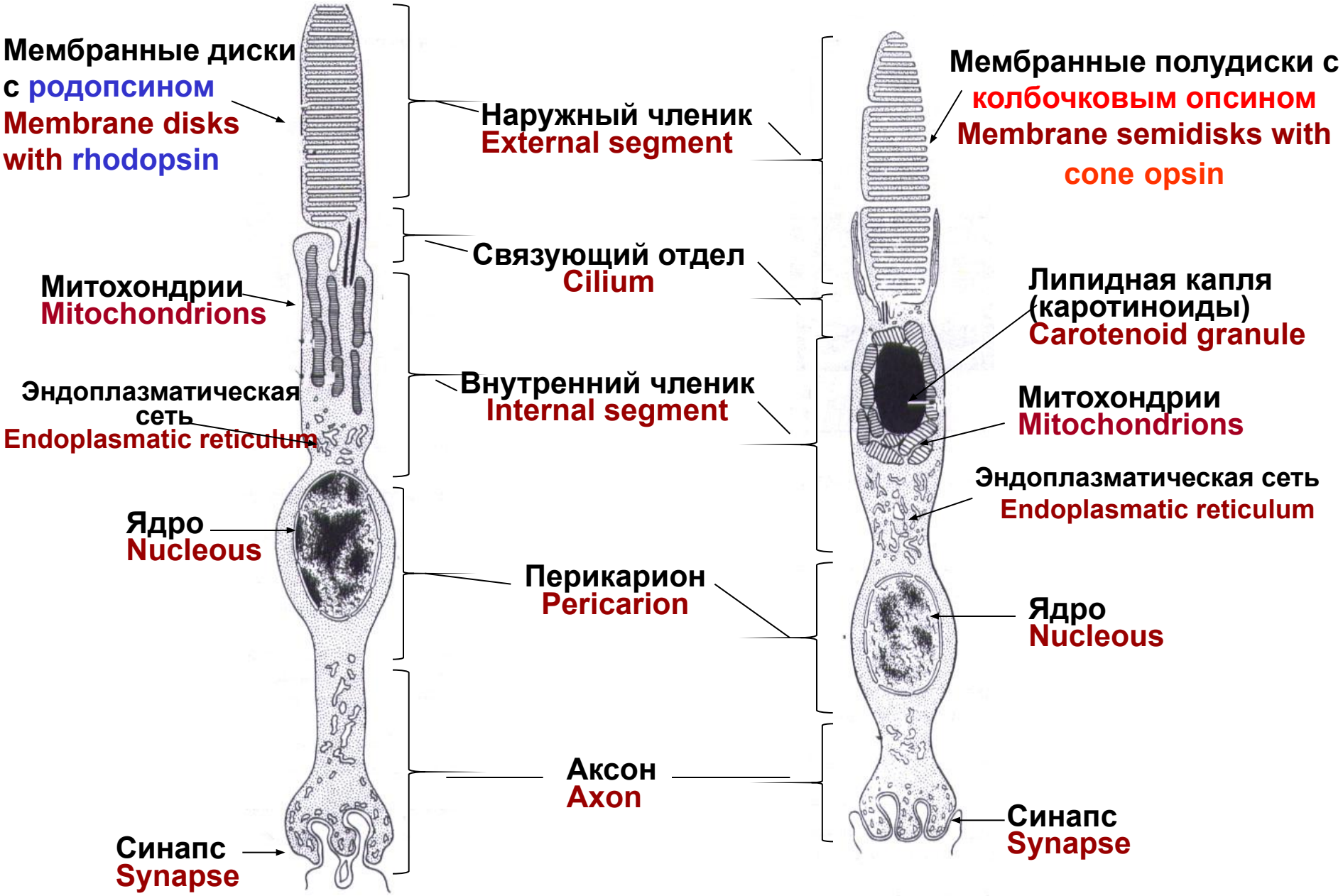

Нейронные цепи сетчатки
Neural circuits retinae:

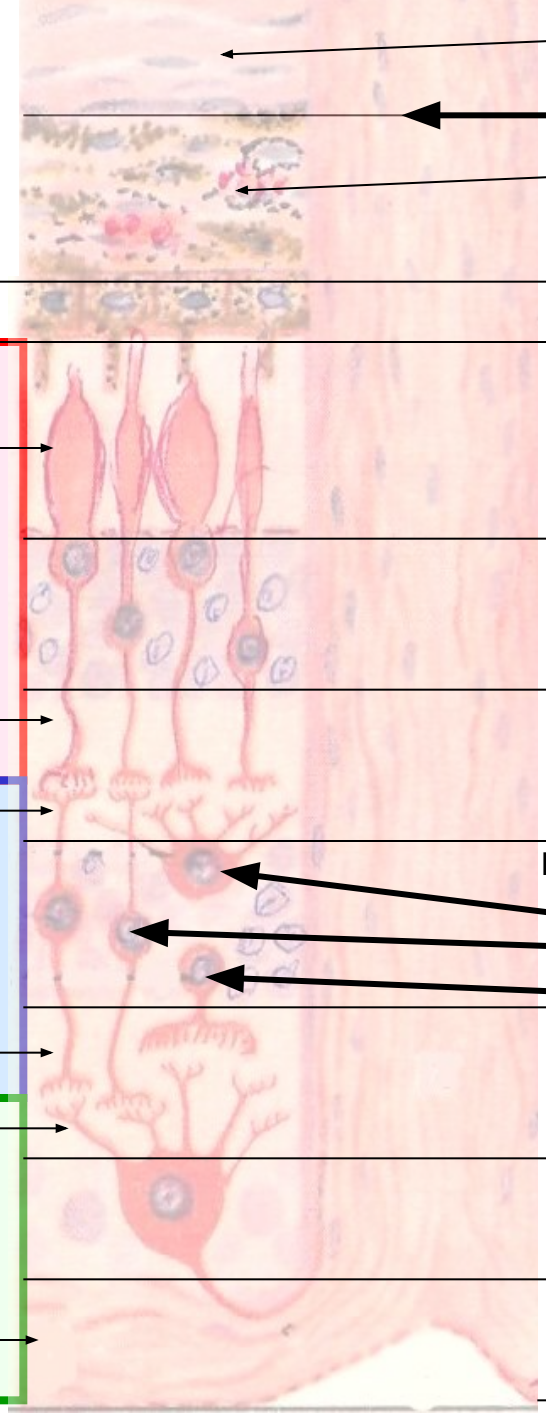

Склера - Sclera

Зрительный нерв – Optic nerve

Сосудистая оболочка - Choroid

пигментный эпителий сетчатки
pigmented epithelium

дендриты
dendrites

Фоторецепторные нейроны
Photosensor neurons

аксоны
axons

слой палочек и колбочек
rod and cone layer

наружная пограничная мембрана
external limiting membrane

наружный ядерный слой
external nucleous layer

наружный сетчатый слой
external reticular layer

дендриты
dendrites

Ассоциативные
Associative neurons

аксоны
axons

внутренний ядерный (internal nucleous):

Горизонтальные - horizontal

Биполярные - bipolar

Амакринные - amacrine

внутренний сетчатый слой
external reticular layer

дендриты
dendrites

Ганглионарные
Ganglionar neurons

аксоны
axons

ганглионарный слой
ganglionar layer

слой нервных волокон
layer of nerve fibers

внутренняя пограничная мембрана

Желтое пятно (центральная ямка)

Macula lutea

(central pit)

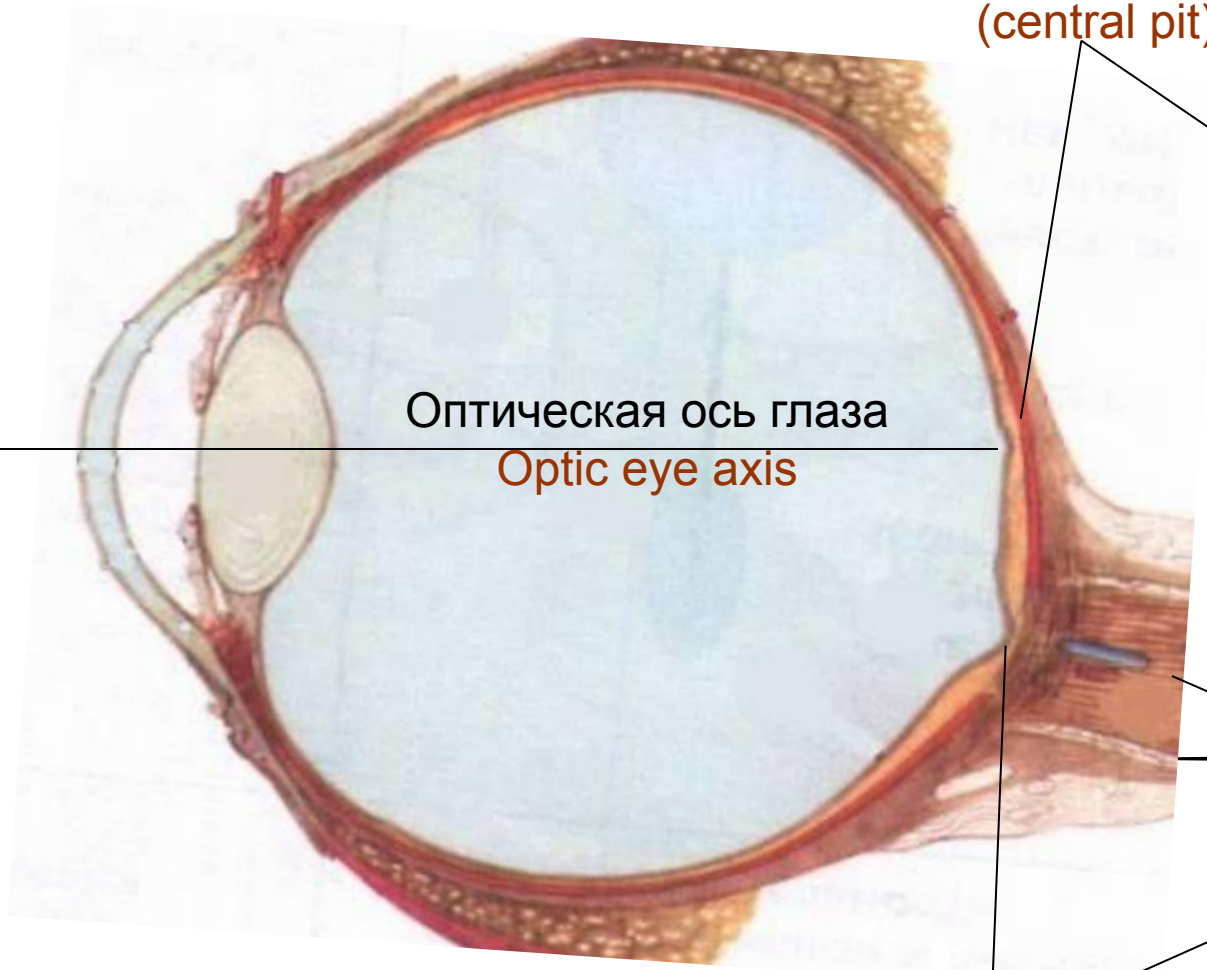

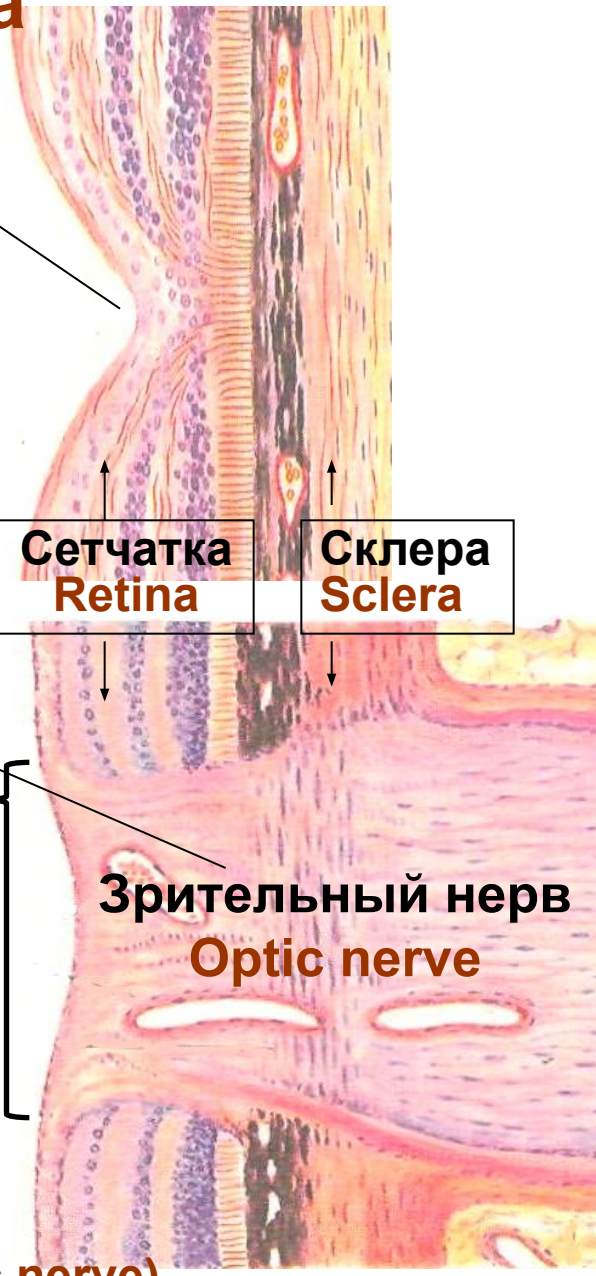

Слепое пятно

диск зрительного нерва

Macula caeca (disk of optic nerve)

Сетчатка - Retina

В темноте

(меланин – в телах клеток эпителия)

By the dark

(melanin – in body of epithelial cells)

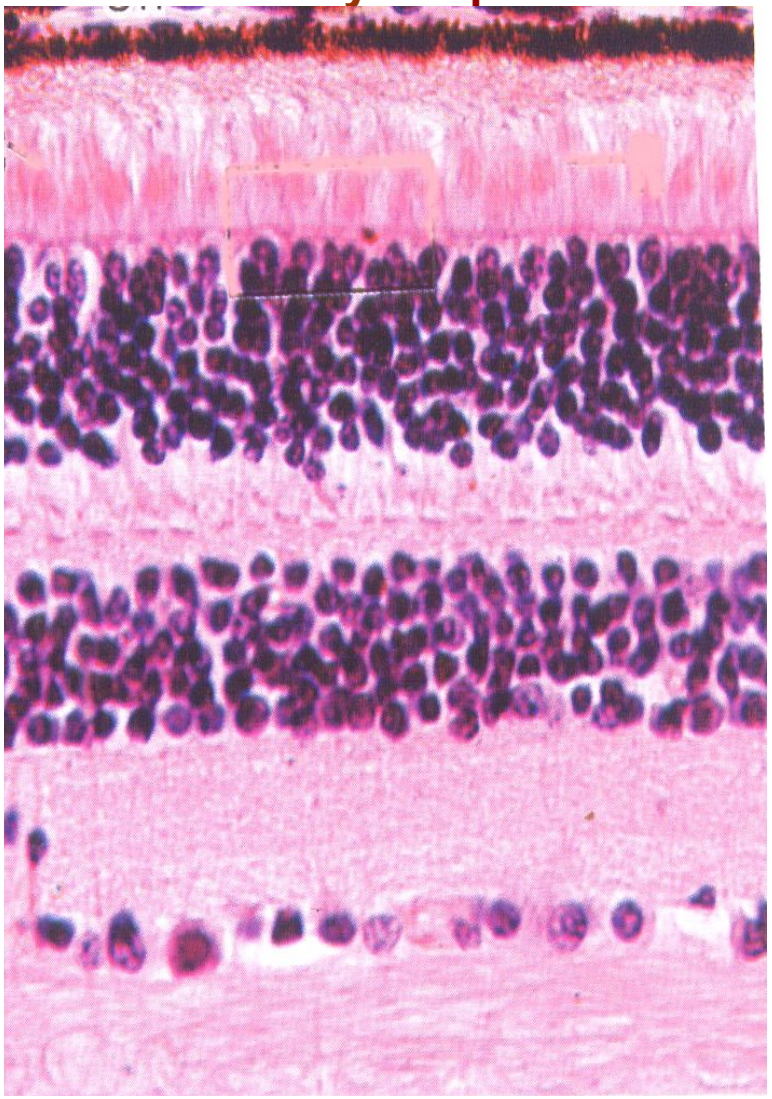

На свету

(меланин – в отростках клеток эпителия)

By the light
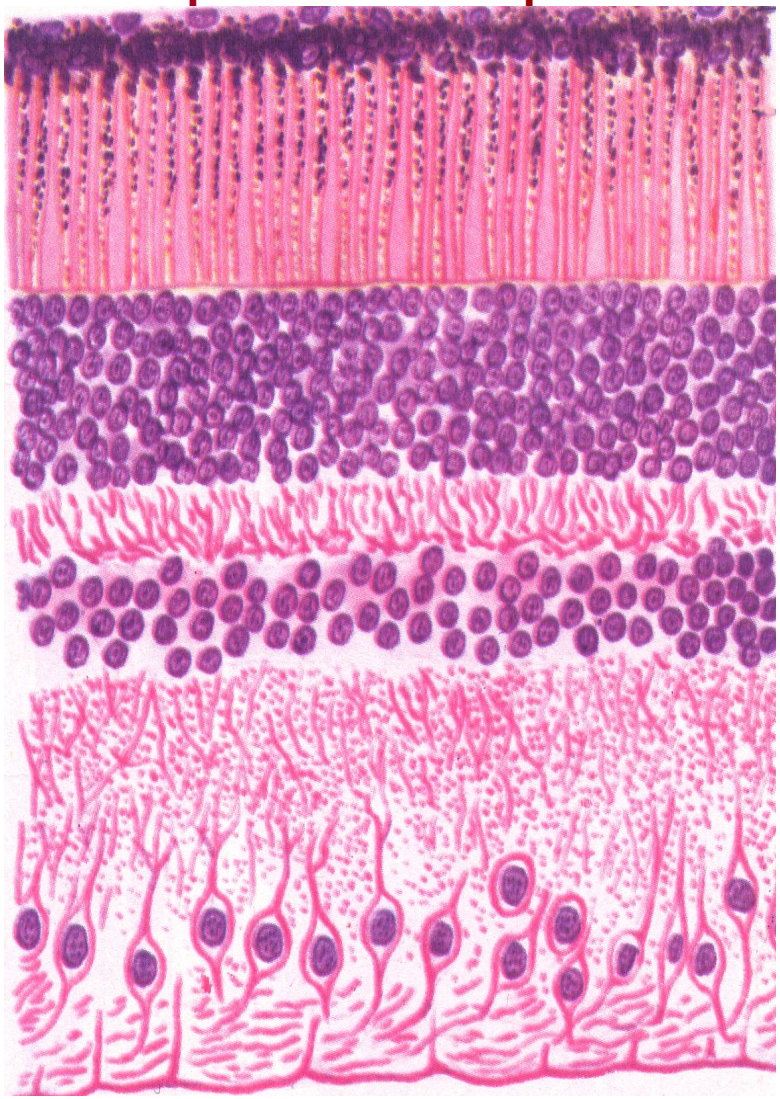
(melanin – in processes of epithelial cells)